

Kirurško liječenje prijeloma potkoljenice

Miholić, Marijana

Undergraduate thesis / Završni rad

2016

Degree Grantor / Ustanova koja je dodijelila akademski / stručni stupanj: **University North / Sveučilište Sjever**

Permanent link / Trajna poveznica: <https://um.nsk.hr/um:nbn:hr:122:387281>

Rights / Prava: [In copyright](#)/[Zaštićeno autorskim pravom.](#)

Download date / Datum preuzimanja: **2024-08-10**



Repository / Repozitorij:

[University North Digital Repository](#)





**Sveučilište
Sjever**

Završni rad br. 725/SS/2016

Kirurško liječenje prijeloma potkoljenice

Marijana Miholić, 5329/601

Varaždin, rujan, 2016.godine



**Sveučilište
Sjever**

Odjel za Biomedicinske znanosti

Završni rad br. 725/SS/2016

Kirurško liječenje prijeloma potkoljenice

Student

Marijana Miholić, 5329/601

Mentor

Doc.dr.sc. Rudolf Milanović, dr.med.

Varaždin, rujan, 2016. godine

Prijava završnog rada

Definiranje teme završnog rada i povjerenstva

ODJEL	Odjel za biomedicinske znanosti		
PRISTUPNIK	Marijana Miholić	MATIČNI BROJ	5329/601
DATUM	04.07.2016.	KOLEGIJ	Klinička medicina III - kirurgija
NASLOV RADA	Kirurško liječenje prijeloma potkoljenice		
NASLOV RADA NA ENGL. JEZIKU	Surgical treatment of tibial fractures		
MENTOR	doc.dr.sc. Rudolf Milanović, dr.med.	ZVANJE	predavač
ČLANOVI POVJERENSTVA	1. dr.sc. Tomislav Novinščak, predsjednik		
	2. doc.dr.sc. Rudolf Milanović, mentor		
	3. Melita Sajko, dipl.med.techn., član		
	4. Ivana Živoder, dipl.med.techn., zamjenski član		
	5.		

Zadatak završnog rada

BROJ	725/SS/2016
OPIS	<p>Prijelomi potkoljenice su najčešće ozljede dugih kostiju. Češće se javljaju kod mlađih osoba, iako se mogu javiti i u svakoj životnoj dobi. Ove prijelome djelimo na prijelome gornje, srednje i donje trećine potkoljenice. Zbog neposrednog položaja tibije i dodira s kožom ovi prijelomi su često komplicirani za liječenje. U najvećem broju slučajeva metoda liječenja je kirurška gdje se upotrebljavaju pločice i vijci. Prednosti kirurškog liječenja se sastoje u manjim komplikacijama, kraći je oporavak i potrebno je kraće vrijeme za povratak u normalan život. Uloga medicinske sestre, naročito nakon kirurškog liječenja prijeloma je vrlo značajna i velika.</p> <p>U radu je potrebno:</p> <ol style="list-style-type: none">1. Definirati prijelom potkoljenice i objasniti mehanizme nastanka prijeloma2. Navesti učestalost ovih prijeloma3. Opisati izgled i kliničku sliku i podjelu prijeloma4. Navesti načine, metode i vrste liječenja5. Objasniti prednosti kirurških metoda liječenja6. Opisati ulogu medicinske sestre naročito kod kirurškog liječenja ovih prijeloma7. Navesti citiranu literaturu

ZADATAK URUČEN 29. 08. 2016.



Predgovor

Veliku zahvalnost, u prvom redu, dugujem svom mentoru doc.dr.sc. Rudolfu Milanoviću koji mi je svojim savjetima pomogao pri izradi ovog završnog rada, i što je uvijek imao strpljenja i vremena da odgovori na moje upite.

Također, zahvaljujem se cijeloj svojoj obitelji, koja je bila uz mene tijekom trajanja mog studija i uvijek me podržavala te svim profesorima studija sestrinstva.

Isto tako, zahvaljujem kolegicama i kolegama koji su na bilo koji način pomogli u izradi mog završnog rada.

Veliko HVALA svima!

Sažetak

Prijelom kosti odnosno fraktura silom je izazvani prekid kosti, koji može nastati zbog izravnog i posrednog djelovanja sile. Traumatski prijelom nastaje djelovanjem mehaničke sile na zdravu kost. Može biti zatvoren gdje je očuvan integritet kože i otvoren, odnosno kompliciran, kada je integritet kože prekinut uz jače oštećenje mekih česti i veliku mogućnost nastanka infekcije. Prijelomi potkoljenice pripadaju najčešćim kostolomima i čine oko 15% svih prijeloma. Kliničkom slikom dominiraju bolnost potkoljenice, otekline u predjelu prijeloma zbog krvarenja, te deformacija potkoljenice. Dijagnostika prijeloma kosti postavlja se klinički i rentgenološki. Postoje sigurni i vjerojatni klinički znaci koštanog prijeloma. U liječenju prijeloma potkoljenice vrijede sljedeća načela: okrajinu u što kraćem roku treba osposobiti za potpunu fiziološku funkciju uz najpoštedniji terapijski postupak. Postoje dvije vrste liječenja loma: 1) konzervativno liječenje, liječenje bez operacije, te 2) operacijsko liječenje loma. Uz ta dva osnovna načina liječenja kao zasebnu skupinu možemo izdvojiti i liječenje trajnom ekstenzijom, koja se po svojim obilježjima kao metoda liječenja nalazi u sredini (granici) između konzervativnog i operacijskog liječenja. Konzervativno liječenje temelji se na tri principa 3R koje je postavio Bohler. To su: 1) repozicija, 2) imobilizacija (retencija), te 3) vježbe (rehabilitacija) bolesnika. Osteosinteza je operacijski zahvat kojim se izvodi spajanje i učvršćivanje fragmenata kosti nakon loma pomoću implantata od specijalne vrste čelika ili legura radi postizanja trajnog položaja istih. Omogućuje cijeljenje prijeloma uspostavljanjem normalnih anatomskih odnosa te brzi povrat funkcije ozlijeđenog ekstremiteta. Preoperativna sestrinska priprema sastoji se od dva dijela: psihičke i fizičke pripreme. Osnovni je cilj pripreme smanjivanje intenziteta anksioznosti i edukacija o preoperativnoj pripremi te ishodu operativnog zahvata i mogućim komplikacijama. Fizička priprema počinje dan ili dva prije operacijskog zahvata. Cilj je postoperativne njege rano otkrivanje i sprječavanje nastanka mogućih poslijeoperacijskih komplikacija, opservacija te praćenje motorike i senzornih funkcija, kontrola vitalnih funkcija, laboratorijskih parametara te kontrola ravnoteže tjelesnih tekućina. Fizikalna terapija započinje prvog poslijeoperacijskog dana. Cilj je rehabilitacije da se pacijent što prije vrati u stanje u kakvome je bio prije kirurškog liječenja.

Ključne riječi: prijelom, potkoljenica, liječenje, njega, rehabilitacija.

Abstract

Bone fracture (fracture) is interruption of the bone caused by force, which can be direct or indirect. Traumatological fracture occurs when a mechanical force affects a healthy bone. It can be closed bone fracture where integrity of the skin is preserved and open bone fracture or complicated where integrity of the skin is interrupted with more damage to the soft tissue and a strong possibility of infection. The tibia fractures are one of the most common bone fractures and take about 15% of all fractures. Clinical picture shows us pain, swelling in the area of the fracture due to bleeding and deformity of the lower leg. Diagnosis of fracture is set clinically and by an x-ray. There are certain and uncertain clinical signs of a bone fracture. In the treatment of lower leg fractures, the following principles should be followed: limb should be able to complete physiological function with suitable therapy as soon as possible. There are two ways in treating a fracture: 1) conservative treatment, treatment without surgery, and 2) surgical treatment of fracture. With these two basic ways of treating a fracture, there is also a treatment with permanent extension, which is, by its nature as a method of treatment, in the middle of the (border) between the conservative and surgical treatment. Conservative treatment is based on three principles (3R) set by Bohler. These are: 1) reposition, 2) immobilization (retention), and 3) exercise (rehabilitation). Osteosynthesis is a surgical procedure that merges and consolidates bone fragments after fracture, using implants of special types of steel or alloy (weakened titanium) in order to achieve a permanent position of the bone. It enables healing of fractures by establishing normal anatomical relationships and rapid function return of the injured limb. Preoperative nursing preparation consists of two parts: mental and physical preparation. The main goal of psychological preparation is reducing the intensity of anxiety and education on preoperative preparation, the operating protocol and the outcome of the surgery and the possible complications. Physical preparation begins a day or two before surgery. The goal of the post-operative care is early detection and prevention of possible postoperative complications, observation and monitoring of motor skills and sensory function, control of vital functions, laboratory parameters and body fluid balance control. Physical therapy begins the first postoperative day. The purpose of the rehabilitation is to get the patient back in the condition in which he/she was before the surgical treatment.

Keywords: fracture, lower leg, treatment, care, rehabilitation.

Popis korištenih kratica

tj.	to jest
AO	njem. Arbeitsgemeinschaft für Osteosynthesefragen Radna skupina za pitanje osteosinteze
itd.	i tako dalje
mm	milimetara
Kp	kilopond – mjerna jedinica za silu
tzv.	takozvani
3R	tri principa konzervativnog liječenja prijeloma
kg	kilogram
kHz	kiloHertz
VF	vanjski fiksator
tj	tjedan
sl.	slično
VAC	Vacuum asisted closure – terapija negativnim tlakom
min	minuta
I.V.	intravenski
MRSA	Meticilin rezistentan Staphylococcus aureus
u/s	u svezi
SE	sedimentacija
KKS	kompletna krvna slika
KG	krvna grupa
Rh faktor	Rhesus faktor
Guk	glukoza u krvi
K	kalij
Na	natrij
V.K.	vrijeme krvarenja
V.Z.	vrijeme zgrušavanja
P.V.	protrombinsko vrijeme
EKG	elektrokardiografija

Sadržaj

1. Uvod	1
2. Anatomija potkoljenice.....	4
2.1. Goljenična kost	4
2.2. Lisna kost.....	6
2.3. Spojevi kostiju potkoljenice	7
2.4. Mišići potkoljenice	8
3. Osobitosti prijeloma potkoljenice.....	10
3.1. Prijelomi proksimalne trećine.....	11
3.1.1. Klinička slika.....	12
3.2. Prijelomi srednje trećine.....	12
3.2.1. Klinička slika.....	12
3.3. Prijelomi distalne trećine	12
3.3.1. Klinička slika.....	13
3.5. Komplikirani prijelomi potkoljenice	14
4. Dijagnostika prijeloma	15
4.1. Metode pretraga kod prijeloma.....	15
5. Vrste liječenja prijeloma potkoljenice	16
5.1. Konzervativni načini liječenja prijeloma potkoljenice	17
5.1.1. Repozicija	17
5.1.2. Imobilizacija	17
5.1.3. Rehabilitacija.....	22
5.2. Operacijsko liječenje prijeloma potkoljenice	23
5.2.1. Osteosinteza.....	24
6. Cijeljenje prijeloma kosti.....	28
6.1. Opće komplikacije cijeljenja prijeloma	29
6.2. Lokalne komplikacije cijeljenja prijeloma	30
6.2.1. Vakuum-asistirana terapija za cijeljenje rane	30

7. Preoperativna priprema.....	31
8. Postoperativna njega.....	33
8.1. Fizikalna terapija	34
8.2. Sestrinske dijagnoze kod bolesnika sa prijelomom potkoljenice	34
9. Zaključak	39
10. Literatura	40
Popis slika.....	41

1. Uvod

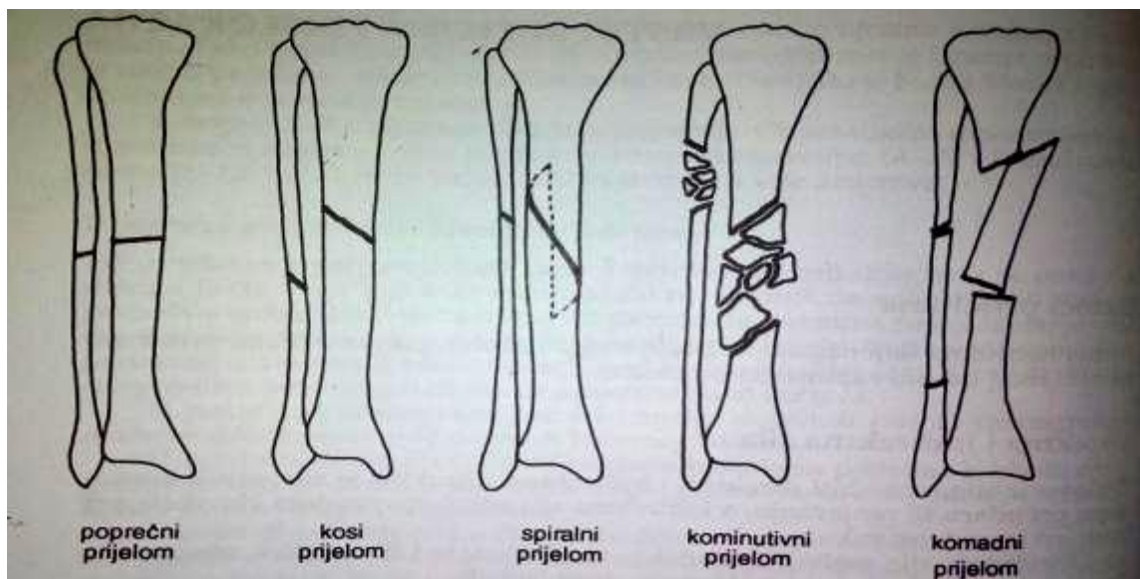
Prijelom kosti jest prekid kontinuiteta kosti koji nastaje djelovanjem vanjske sile na kost. Prijelomi potkoljenice vrlo su česti i kompleksni prijelomi i mogu se javiti u svakoj životnoj dobi. S obzirom na anatomske osobitosti potkoljenice razlikujemo nekoliko tipova prijeloma koji će biti opisani u ovom radu. U zbrinjavanju prijeloma veoma je važan pravilan izbor liječenja koji zahtjeva stručnost, znanje i kompetentnost svih članova tima pa tako i medicinske sestre koja izravno sudjeluje u zbrinjavanju. Napredak u dijagnostici te razvoj i pravilno izvođenje kirurških tehnika liječenja, u današnje vrijeme uvelike olakšava i ubrzava oporavak pacijenata nakon prijeloma te su posljedice svedene na minimum. Kao i kod svih ostalih patoloških stanja, bolesti i fraktura tako su i kod prijeloma potkoljenice ipak moguće komplikacije koje se adekvatnom skrbi, pravovremenom i pravilnom intervencijom mogu a i trebaju izbjeći. Probleme sa kojima se susreće osoblje u radu sa traumatiziranim pacijentom te sam pacijent bit će detaljnije prikazane u nastavku. U ovom radu više će pozornosti biti posvećeno prijelomima goljenične kosti s obzirom da su ti prijelomi češći i kompliciraniji od prijeloma lisne kosti.

Traumatologija je u posljednje vrijeme doživjela snažan razvoj. Više desetljeća ustaljenu praksu konzervativnog liječenja imobilizacijom sadrenim zavojem postupno sve više istiskuju različiti operacijski postupci, osobito nakon uvođenja stabilne osteosinteze, koja omogućuje uspostavljanje gotovo idealnih biomehaničkih odnosa na mjestu prijeloma, što vrlo često rezultira tako dobrim kliničkim rezultatima kakvi se nekad nisu mogli ni zamisliti.[1]

Prijelom nastaje zbog izravnog ili posrednog djelovanja sile. Prijelome s obzirom na uzrok možemo podijeliti na spontane i traumatske.[2] Ta nam je podjela važna zbog različitog načina liječenja.[3] Spontani prijelom nastaje usred povećane lomljivosti kostiju uzrokovane patološkim promjenama (koštani tumori, metastaze, osteoporoza, osteomijelitis) dok je za traumatski prijelom odgovorno djelovanje mehaničke sile na zdravu kost. Nadalje, kada govorimo o stupnju oštećenja anatomskih struktura prijelom može biti zatvoren gdje je integritet kože očuvan i otvoreni prijelom, odnosno komplicirani gdje je integritet kože prekinut uz jače oštećenje mekih česti i veliku mogućnost nastanka infekcije. Prijelomi s obzirom na frakturnu pukotinu mogu biti kompletni gdje frakturna pukotina prolazi čitavom cirkumferencijom kosti ili inkompletni odnosno fisure, infrakcije i tkz. (takozvani) *green-stick* - prijelom zelene grančice gdje je tijekom kosti samo djelomično prekinut.[2] Fisure ili

infrakcije su nepotpuni prijelomi bez dislokacije koji se obično dijagnosticiraju tek rentgenskom snimkom, a često se uoče na snimci tek 7-10 dana nakon traume. [1] [4]

Prema smjeru prijelomne pukotine prijelomi mogu biti poprečni, kosi, spiralni i kominutivni (slika 1.1.).[2] Tipični spiralni prijelomi su prijelomi potkoljenice u skijaša, no takvi prijelomi nastaju i na drugim dugim kostima.[1] Kominutivni je prijelom onaj kod kojeg ima više ulomaka (fragmenata) [4]. Komadne frakture tj. dvostruki prijelomi relativno su rijetki i imaju neke osobitosti. Ako se dijafiza druge strane zgloba nabije na frakturirano područje, nastaju frakture u obliku slova T, Y ili V. [1]



Slika 1.1. Vrste prijeloma prema toku frakturne linije,

[Izvor: Smiljanić, B. Traumatologija, Školska knjiga, Zagreb, 2003. Str 26.]

Na vrstu prijeloma utječu: mehanizam ozljede, smjer djelovanja sile, vlak mišića, tetiva i ligamenata, te veličina sile koja djeluje na kost.[2] Položenost pukotine i broj ulomaka važni su parametri pri određivanju težine ozljede i prognozi ishoda liječenja.

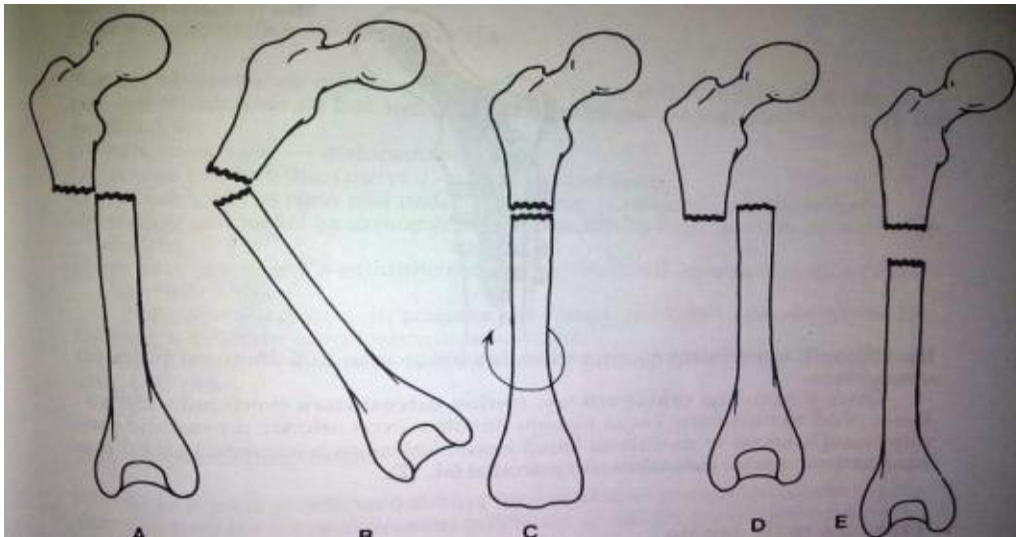
Danas se u traumatologiji primjenjuje više klasifikacija radi lakšeg sporazumijevanja u opisivanju stanja, te terapijskih postupaka slijedom iskustva. Većina podjela koristi se stupnjevima, pri čemu najmanji broj označuje najjednostavniji prijelom, a najveći broj najstroženiji. U svijetu se najviše primjenjuje klasifikacija AO (njem. Arbeitsgemeinschaft für Osteosynthesefragen – Radna skupina za pitanje osteosinteze) grupe za prijelome dugih kostiju. Načelo razvrstavanja prijeloma temelji se na procjeni težine prijeloma, teškoćama u terapijskim postupcima i na prognozi ishoda. Tip prijeloma označuje se slovima (A,B,C), pri

čemu je najteži prijelom označen slovom C. Grupe se označuju brojem (1,2,3), pri čemu je najteži prijelom označen brojem 3.[5]

Pomak ulomaka na mjestu prijeloma nazivamo dislokacijom. Prijelom može biti s dislokacijom i bez nje. Ovisno o položaju ulomaka, pomak može biti različit, i to:

- a) pomak u stranu – dislocatio at latus,
- b) pomak po uzdužnoj osovini – dislocatio ad axim,
- c) pomak s okretanjem oko uzdužne osovine – dislocatio ad rotationem,
- d) pomak po duljini sa skraćanjem - dislocatio ad longitudinem cum contractionem,
- e) pomak po duljini s produljenjem- dislocatio ad longitudinem cum distractione (slika 1.2.).

Najnepovoljniji od svih pomaka jest pomak po duljini s produljenjem. Što je pomak ulomaka manji, to su izgledi za brže i sigurnije liječenje veći, i obrnuto.[1]



Slika 1.2. Mogućnost pomaka frakturnih ulomaka ,

A - pomak u stranu, B – pomak prema uzdužnoj osovini, C – pomak s okretanjem oko uzdužne osi, D – pomak prema dužini sa skraćanjem, E – pomak prema dužini s produljenjem.

[Izvor: Smiljanić, B. Traumatologija, Školska knjiga, Zagreb, 2003. Str 27.]

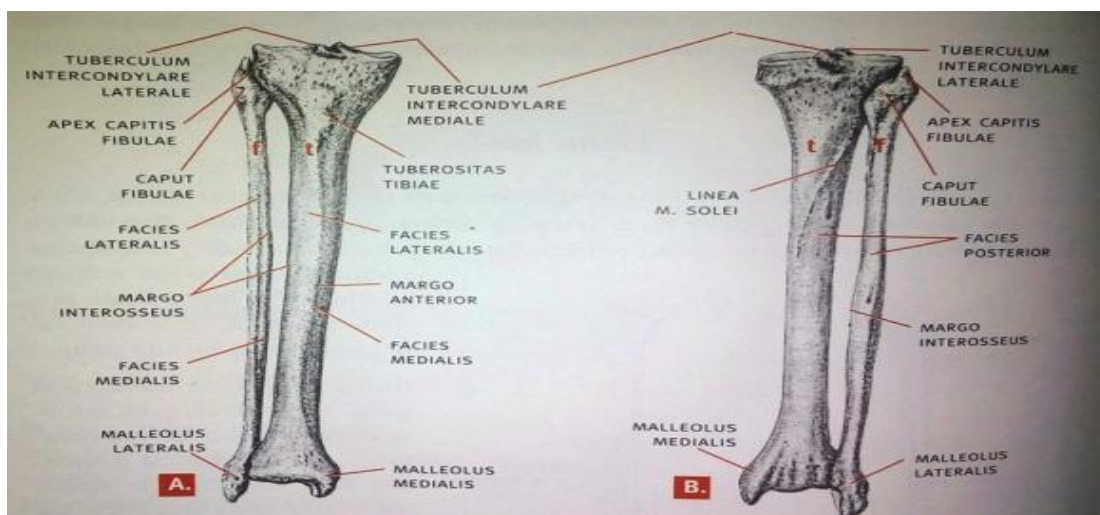
Kod prijeloma kosti često nastaju ozljede pojedinih anatomskih struktura u okolini koštanih ulomaka. Mišići mogu biti nagnječeni, a ligamenti i zglobna kapsula razderani, ponajprije kod frakture u blizini zgloba. Velike krvne žile mogu biti na različite načine oštećene izravnim djelovanjem traume kod nastanka prijeloma ili zbog pritiska jednog fragmenta. Na

mjestu pritiska ili tupe ozljede može nastati spazam žile, tromboza i intramularni hematoma. Kod zatvorenog prijeloma može veliki hematoma potpuno zaustaviti optok krvi distalno od ozljede, pogotovo kad nakupina krvi leži subfascijalno. Karakteristični znaci oštećene cirkulacije na okrajini su: bol, bljedilo, gubitak pulsa, gubitak osjeta i pokretljivosti.

Živčani trunkus može biti oštećen traumom koja uzrokuje prijelom ili koštani ulomak pritišće na živac, zgnječi ga ili, rjeđe, potpuno prekine. Živac se može oštetiti i duže vrijeme nakon ozljede kad "jaši" na jednom fragmentu. Tetive su rijetko ozlijeđene kod zatvorenog prijeloma. Međutim, ruptura tetive može nastati kasnije, ako ona stalno kliže preko oštrem površine kod neispravno reponirane frakture [2].

2. Anatomija potkoljenice

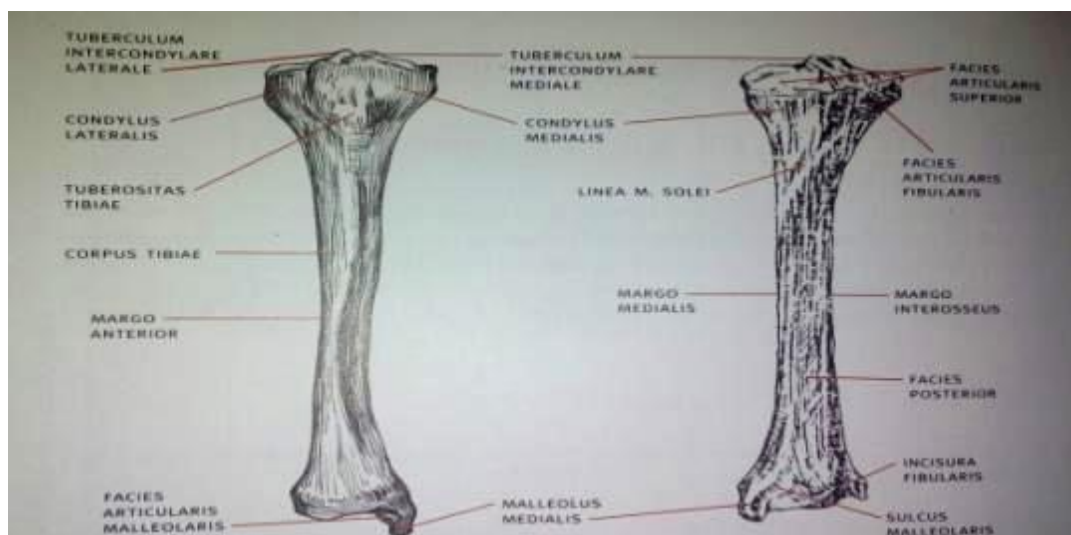
Potkoljenicu (cruris) čine dvije kosti (slika 2.1.): goljenična kost (tibia) i lisna kost (fibula).[5] Obje su kosti na krajevima zadebljane i između sebe omeđuju međukoštani prostor (spatium interosseum cruris), koji je zastrt fibroznom opnom (membrana interosea cruris). Obje su kosti gotovo jednako duge, ali je lisna smještena malo niže, pa ne seže do gornjeg ruba goljenične kosti pa se u koljenu na bedrenu kost nastavlja samo goljenična kost.



*Slika 2.1. Kosti potkoljenice A – Pomatrane sprijeda, B- promatrane straga,
[Izvor: Keros, P., Pećina, M. Funkcijska anatomija lokomotornog sustava, Naklada
Ljevak, Zagreb, 2006.]*

2.1. Goljениčna kost

Goljениčna kost, *tibia*, (slika 2.2.) duga je krupna kost postavljena okomito, a ima tijelo i dva zadebljana kraja. Gornji proksimalni kraj goljениčne kosti je krupniji nego donji (distalni) i tvore ga dva zglavka: medijalni, *condylus medialis*, i lateralni, *condylus lateralis*. Oba kondila imaju na gornjoj strani zglobne površine, *facies articulares superiores*, za kondile bedrene kosti. Na donjoj se strani lateralnog kondila nalazi mala jajolika zglobna površina, *facies articularis fibularis*, za zglob s gornjim krajem lisne kosti. Tijelo goljениčne kosti, *corpus tibiae*, trokutasto je te ima tri površine i tri ruba. Površine su medijalna, lateralna i stražnja. Medijalna površina, *facies medialis*, pokrivena je samo kožom i potkožnim tkivom, pa je pod kožom možemo napipati, a pri lomu kosti ulomci često probiju kožu pa lako nastaju infekcije. Lateralna površina, *facies lateralis*, i stražnja površina, *facies posterior*, dobro su zaštićene mišićima. Na gornjem dijelu stražnje površine nalazimo kosu hrapavu koštanu prugu, *linea m. solei*, ispod koje se nalazi hranidbeni (nutricijski) otvor. Rubovi tibije su prednji, medijalni i stražnji. Prednji rub, *margo anterior*, nalazi se sprijeda pod kožom, oštar je i svijen je poput izduženoga slova S te je gornji zavoј ruba usmjeren lateralno, a donji medijalno. Gornji se dio prednjeg ruba proširuje u izrazitu hrapavost, *tuberositas tibiae*. Medijalni rub, *margo medialis*, dobro je izražen i tup, a na oštar se lateralni rub, *margo interosseus*, veže međukoštana opna.



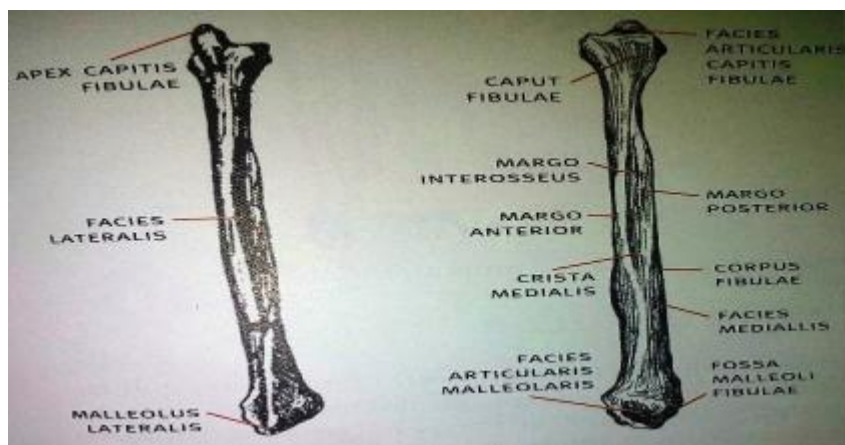
Slika 2.2. Goljениčna kost – tibia,

[Izvor: Keros, P., Pećina, M. *Funkcijska anatomija lokomotornog sustava*, Naklada Ljevak, Zagreb, 2006.]

Donji kraj goljenične kosti ima oblik četverostrane piramide na donjoj strani koja se nalazi od sprijeda unatrag izdubljena četverokutna zglobna površina za gležanjsku kost, *facies articularis inferior*. Na medijalnoj je strani krupan medijalni gležanj, *malleolus medialis*, usmjeren prema dolje i poprečno spljošten. Lateralna strana gležnja trokutasta je glatka zglobna površina, *facies articularis malleoli medialis*, koja se nastavlja u donju zglobnu površinu. Na stražnjoj se strani gležnja nalazi brazda, *sulcus malleolaris*, a lateralno od nje redovito postoji i druga brazda. Na lateralnoj se strani donjega kraja goljenske kosti nalazi urez, *incisura fibularis*, u koji se prislanja lisna kost.[6]

2.2. Lisna kost

Lisna kost (lisnjača), fibula, (slika 2.3.) tanka je poput šipke i služi samo za vezivanje mišića, a nije u zglobu s bedrenom kosti pa ne prenosi izravno tjelesnu masu (težinu), ali u sklopu s međukoštanom opnom sudjeluje i u prijenosu opterećenja, i do jedne šestine ukupnog opterećenja golijeni. Na lisnoj kosti razlikujemo tijelo i dva malo zadebljana kraja: gornji i donji. Gornji kraj lisne kosti tvori glava, *caput fibulae*, sa zglobnom površinom, *facies articularis capitis fibulae*, za golijenjsku kost. Lateralna je strana glave lisne kosti hrapava, a iza i lateralno od zglobne površine, koja je usmjerena medijalno i gore, nalazi se vršak, *apex capitis fibulae*. Tijelo lisne kosti, *corpus fibulae*, tanko je i ima tri oštra ruba i tri površine. Rubovi su prednji, *margo anterior*, stražnji, *margo posterior*, i medijalni, *margo interosseus*. Površine su lateralna, *facies lateralis*, medijalna, *facies medialis*, i stražnja, *facies posterior*, a stražnja je površina oštrim grebenom, *crista medialis*, podijeljena na medijalni i lateralni dio. Donji kraj lisne kosti oblikuje lateralni gležanj, *malleolus lateralis*, koji je spljošten u poprečnome smjeru. Na medijalnoj se strani gležnja nalazi trokutasta zglobna površina, *facies articularis malleoli lateralis*, za lateralnu zglobnu površinu gležanjске kosti. Iza zglobne površine nalazi se jamica, *fossa malleoli lateralis*, a na stražnjoj strani gležnja je brazda za mišiće tetive, *sulcus malleolaris*. Iznad jamice i zglobne površine na medijalnoj se strani gležnja nalazi hrapava ispupčena površina koja se priključuje u fibularni urez tibije.[6]



Slika 2.3. Lisna kost – fibula,

[Izvor: Keros, P., Pećina, M. Funkcijska anatomija lokomotornog sustava, Naklada Ljevak, Zagreb 2006.]

2.3. Spojevi kostiju potkoljenice

Goljenična i lisna kost samo su na gornjem kraju povezane pravim zglobovom (articulatio tibiofibularis), a njihovi su donji krajevi povezani vezivnim spojem (syndesmosis tibiofibularis). Istodobno vezivna međukoštana opna (membrana interossea cruris) spaja goljeničnu i lisnu kost cijelom dužinom. Zglob goljenične i lisne kosti, articulatio tibiofibularis, povezuje krajeve goljenične i lisne kosti. Zglobna površina goljenične kosti (facies articularis fibularis) smještena je na stražnjem dijelu lateralnog kondila, jajolika je i ravna, a usmjerena je lateralno i malo straga. Zglobna površina lisne kosti, (facies articularis capitis fibulae) na medijalnoj je strani glave lisne kosti, a usmjerena je gore, medijalno i naprijed. Zglobna se čahura veže uz rubove zglobnih površina, a prednja i stražnja strana su čahure pojačane svezama razapetim između glave lisne kosti i lateralnog kondila goljenične kosti. Prednja sveza, *ligamentum capitis fibulae anterius*, usmjerena je vodoravno, a vlakna stražnje sveze, *ligamentum capitis fibulae posterius*, razapeta su okomito između glave lisne kosti i lateralnog kondila goljenične kosti. Sinovijalna opna zglobne čahure katkad može biti spojena sa zglobnom čahuricom koljenoga zgloba. Articulatio tibiofibularis uključuje samo neznatne pokrete klizanja. Vezivni spoj goljenične i lisne kosti, *syndesmosis tibiofibularis*, ostvaruje se u dva dijela i tijela su dviju kostiju spojena međukoštanom opnom, a donji su krajevi goljenične i lisne kosti povezani vezivnim spojem. Međukoštana goljenična opna, *membrana interossea cruris*, čvrsta je fibrozna ploča razapeta između međukoštanih grebena goljenične i lisne kosti, a oblikuju je dva sloja

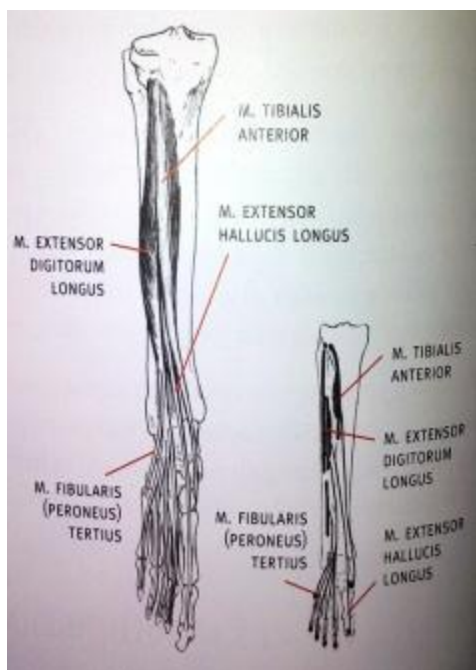
vlakana. Na gornjem i donjem kraju međukoštane opne opstoje razmjerno veliki otvori za prolaz krvnih žila, a s prednje strane i stražnje strane opne počinju golijenski mišići. Vezivni spoj osiguravaju dvije sveze: prednja i stražnja. Prednja sveza, lig. tibiofibulare anterius, seže od ruba ureza na goljениčnoj kosti do prednjeg ruba lateralnog gležnja (maleola). Stražnja sveza, lig. tibiofibulare posterius, šira je i čvršća nego prednja, a na stražnjoj je strani spoja razapeta poput prednje sveze. Prednja i stražnja sveza ukoso se spuštaju od goljениčne kosti prema lisnoj, te sudjeluju u oblikovanju konkavnoga zglobnog tijela gornjega gležanjskog zgloba. Vezivni spoj donjih krajeva goljениčne i lisne kosti omogućuje sva gibanja, ali u vrlo malom opsegu. Pri tome su mogući istodobno pokreti približavanja i udaljavanja lisne i goljениčne kosti, koji su redovito primjereni gibanjima u gornjem gležanjskom zglobu, što je vrlo važno u mehanici zgloba.[6]

2.4. Mišići potkoljenice

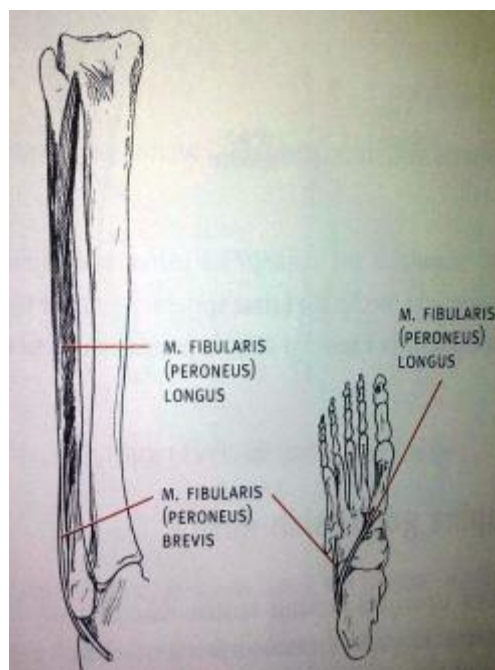
Goljениčni mišići dijele se na prednju, lateralnu i stražnju skupinu koje su smještene u posebno koštano-fibrozne odjeljke (lože) omeđene kostima, međukoštanom opnom, međumišićnim pregradama, a sve ih obavija golijenska fascija.

U prednjoj skupini se nalaze: m. tibialis anterior, m. extensor digitorum longus, m. peroneus tertius, m. extensor hallucis longus kao što prikazuje slika 2.4.

Lateralna skupina golijenskih mišića (slika 2.5.) smještena je u lateralno koštano-fibroznom odjeljku, koji je medijalno omeđen lateralnom stranom fibule. Lateralnu stranu odjeljka omeđuje golijenska fascija, a sprijeda i straga su prednja i stražnja intramuskularna pregrada golijeni (septa intermuscularia cruris anterius et posterius). Lateralnu skupinu tvore m. fibularis longus i m. fibularis brevis.



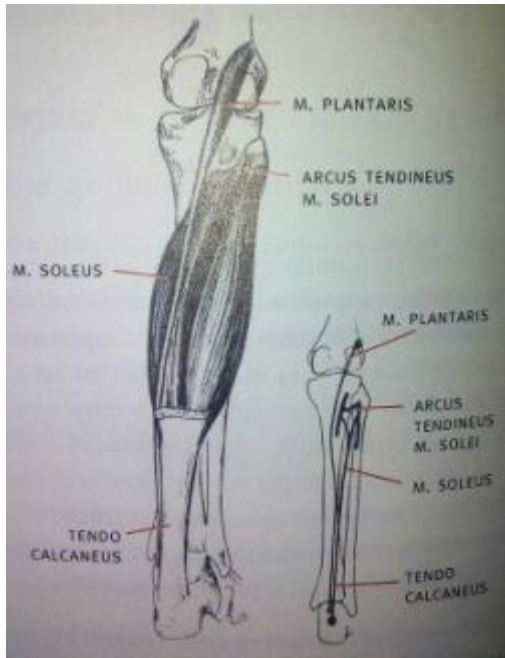
*Slika 2.4. Prednja skupina mišića
[Izvor: Keros, P., Pećina, M. Funkcijska anatomija lokomotornog sustava, Naklada Ljevak, Zagreb, 2006.]*



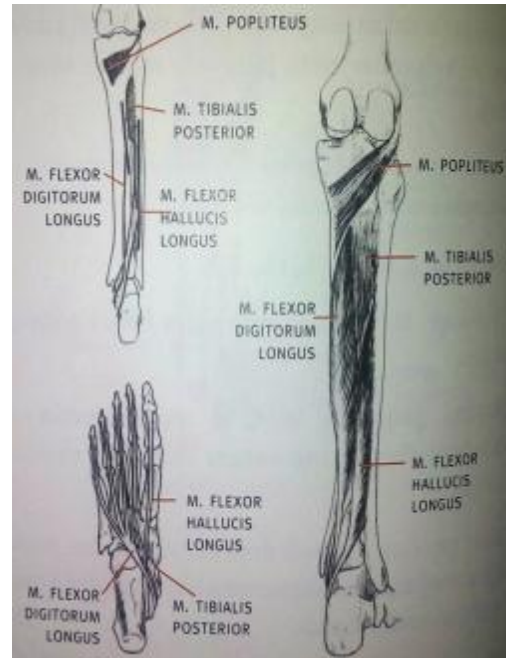*Slika 2.5. Lateralna skupina mišića
[Izvor: Keros, P., Pećina, M. Funkcijska anatomija lokomotornog sustava, Naklada Ljevak, Zagreb, 2006.]*

Stražnja skupina golijenskih mišića ispunjava stražnji koštano-fascijalni odjeljak golijeni. Uzdužno postavljenom dubokom kruralnom fascijom odjeljak je podijeljen na duboki i površinski dio, pa se i stražnji golijenski mišići dijele na površinski i duboki sloj. Površinski sloj stražnje skupine golijenskih mišića čine m. triceps surae, m. plantaris, m. gastrocnemius i m. plantaris. (slika 2.6.)

Duboki sloj stražnje skupine golijenskih mišića tvore m. popliteus položen ukoso preko gornjega kraja tibije, te uzdužno poredani m. tibialis posterior, m. flexor digitorum longus i m. flexor hallucis longus (slika 2.7.) [6].



*Slika 2.6. Stražnji površinski mišići
[Izvor: Keros, P., Pećina, M. Funkcijska anatomija lokomotornog sustava, Naklada Ljevak, Zagreb, 2006]*



*Slika 2.7. Stražnji duboki mišići,
[Izvor: Keros, P., Pećina, M. Funkcijska anatomija lokomotornog sustava, Naklada Ljevak, Zagreb, 2006.]*

3. Osobitosti prijeloma potkoljenice

Prijelomi potkoljenice pripadaju najčešćim kostolomima i čine oko 15% svih prijeloma. Po učestalosti kostoloma prijelom potkoljenice je u politraumatiziranih bolesnika na prvom mjestu.[1] Razlog tome je velika izloženost toga dijela tijela djelovanju vanjske sile bilo koje vrste.[7] Prema smjeru lomne linije prijelom potkoljenice može biti poprečan, kos, spiralan ili kominutivan te prijelom u dvije razine, tj. dvostruki prijelom. Prema načinu nastanka prijelome potkoljenice dijelimo na one nastale djelovanjem izravne sile i one nastale djelovanjem neizravne sile. Izravno djelovanje sile susrećemo najčešće u prometnim nesrećama, pri udaru, gaženju vozilom i slično. Dosta često djelovanjem izravne sile nastaju prijelomi potkoljenice u vozača motocikala te kod nogometaša. Neizravno djelovanje sile uzrokuje tipične prijelome potkoljenice, torzijsko-spiralne prijelome. Ako uz torzijsku djeluje i sila savijanja nastaje torzijski klinasti prijelom, i to jedan od tri tipa takvih prijeloma: ventralni, dorzomedijalni i dorzolateralni. Spiralni prijelomi nastaju na načelu aksijalnog okretanja tijela. Stopalo je fiksirano na podlozi i ne može slijediti rotaciju tijela.

Najčešće ih susrećemo kod skijaša. Za poprečne prijelome karakteristično je da ih uzrokuje izravna sila, no mogu nastati i neizravnim djelovanjem sile. Kominutivni prijelomi također najčešće nastaju izravnim djelovanjem sile, pri čemu velika snaga izaziva prijelom s više nepravilnih ulomaka. Ako pukne samo tibija ili samo fibula, riječ je o izoliranom prijelomu tibije odnosno fibule. O prijelomima potkoljenice govori se samo ako su frakturirane obje kosti.[1] U klasifikaciji, a i u dijagnostici, manja se pozornost pridaje i gotovo uvijek slomljenoj fibuli. Iznimka je prijelom maleola fibule i područje iznad njega. Prema AO klasifikaciji prijelome potkoljenice dijelimo na:

- prijelome proksimalne trećine,
- prijelome srednje trećine
- prijelome distalne trećine (pilon prijelome).[7]

Podjela prijeloma potkoljenice prema visini frakture odgovara poznatim postavkama, pri čemu su anatomska obilježja važna za način liječenja i prognozu cijeljenja.[1] Kliničkom slikom dominiraju bolnost potkoljenice, otekline u predjelu prijeloma zbog krvarenja, te deformacija potkoljenice.[5]

3.1. Prijelomi proksimalne trećine

Prijelomi glave tibije (platoa tibije) nastaju kod pada s visine što često susrećemo kod rada na skelama ili prilikom prometnih nezgoda najčešće kod udarca branika u koljeno pješaka. Zbog toga se ti prijelomi često vide kod politrauma.[4]

Razlikujemo:

- monokondilarne depresijske prijelome nastale djelovanjem smičnih sila,
- bikondilarne prijelome kod kojih postoji tri ili više fragmenata gdje frakturna pukotina ima oblik slova Y, V ili T,
- intrakondilarne prijelome, koji su nešto rjeđi.

U oko 20% prijeloma glave tibije nastaje i prijelom glavice fibule.[2]

AO klasifikacija prijeloma gornje trećine potkoljenice:

- Tip A - ekstraartikularni prijelomi
- Tip B - djelomično intraartikularni prijelomi
- Tip B - potpuni intraartikularni prijelomi.[7]

3.1.1. Klinička slika

1. Javljaju se oteklina, bol i izljev u koljeno.
2. Vrlo ograničeni i bolni pokreti.
3. Znakovi labavosti koljenskoga zgloba kod ozljede ligamentarnog aparata.[4]

3.2. Prijelomi srednje trećine

Prijelomi srednje trećine najčešći su prijelomi potkoljenice.[5] Na njih otpada oko 15% svih prijeloma. "Slaba točka" potkoljenice nalazi se na prijelazu srednje trećine u distalnu, pa su tu frakturane pukotine najčešće.[2] Prijelomi srednje trećine potkoljenice nastaju djelovanjem izravne sile na potkoljenicu odnosno izravnim udarcem u sredinu potkoljenice ili neizravnim djelovanjem sile u prometnim nezgodama, prilikom bavljenja sportom, pada s visine i nagnječenjem (crush ozljede).[7] U oko 70% slučajeva posrijedi je zatvoreni prijelom, a oko 30% čine otvorene frakture.[4]

AO klasifikacija prijeloma srednje trećine potkoljenice:

- Tip A - jednostavni prijelomi: kosi, poprečni, uzdužni, spiralni
- Tip B - prijelomi s trokutastim koštanim ulomkom
- Tip C - viševrni prijelom (multifragmentirani) s većim brojem slobodnih ulomaka.[7]

3.2.1. Klinička slika

1. Javljaju se bol, oteklina i abnormalna pokretljivost.
2. Bolesnik ne može stati na nogu.
3. Deformitet se vidi kod dislokacije fragmenata.[4]

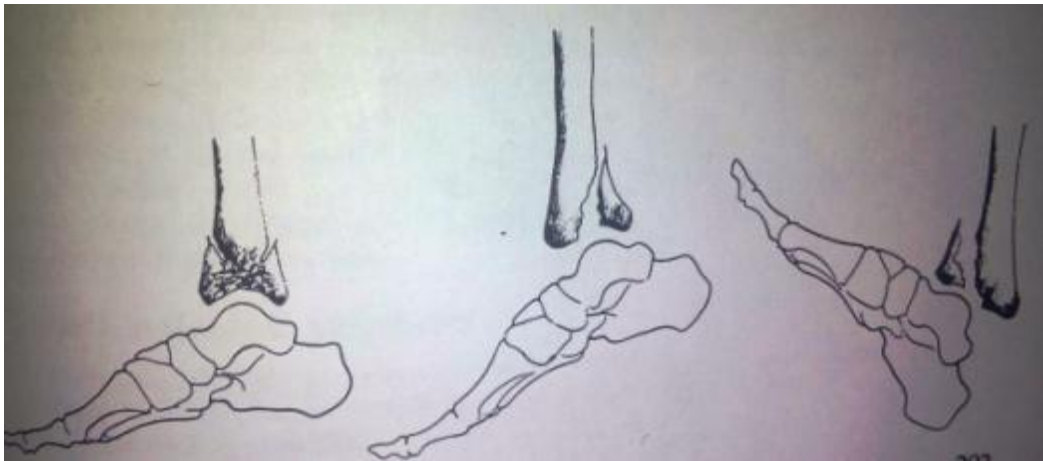
3.3. Prijelomi distalne trećine

Prijelom donjeg dijela potkoljenice najčešće nastaju djelovanjem sile preko stopala, pri čemu može doći i do utisnuća (impresije) spongioznog dijela tibije iznad zglobne plohe u nožnome zglobu. Ta se vrsta prijeloma naziva pilon frakturom.[5] Ti su prijelomi posljedica pada s veće visine ili prometnih nesreća. U oba slučaja, stopalo se nalazi u neutralnome položaju pod kutem od 90° pri čemu kompresija prema kranijalno dovodi do Y prijeloma

plohe tibije. Prijelom je intraartikularni. Nađe li se stopalo u tom času u dorzalnoj fleksiji doći će do prijeloma prednjeg dijela tibije, a kada je stopalo u času nezgode u plantarnoj fleksiji nastaje prijelom stražnjeg dijela tibije. U oba slučaja riječ je o intraartikularnim prijelomima (slika 3.1.).[7] U oko 80% pilon-fraktura nastaje i prijelom fibule, a u oko 20% fibula ostane neoštećena. Vrlo su rijetki istodobni prijelomi talusa ili kalkaneusa.[1]

Kod pilon fraktura razlikujemo:

- a) prijelom bez dislokacije,
- b) prijelom sa znatnom dislokacijom
- c) impresijski prijelom s urušavanjem spongiozne tibije poviše zglobne plohe. Te ozljede spadaju u najteže prijelome i zahtjevaju posebnu pozornost pri liječenju.[2]



Slika 3.1. Različiti tipovi pilon frakture u lateralnoj projekciji,

Izvor: Smiljanić, B. Traumatologija, Školska knjiga, Zagreb, 2003. Str 203.

3.3.1. Klinička slika

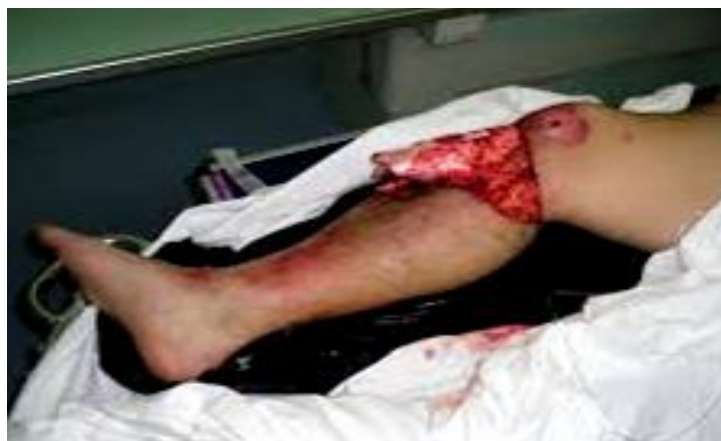1. Javljanju se oteklina i boli u donjem dijelu potkoljenice.
2. Deformitet.
3. Pokreti u nožnom zglobu nisu mogući.[4]

3.4. Komplikirani prijelomi potkoljenice

Približno polovicu svih prijeloma potkoljenice zadobivenih u prometnim nesrećama čine otvoreni tj. komplikirani prijelomi, a 20-25% svih fraktura potkoljenice su komplikirani prijelomi. Otvoreni prijelom prati jedna od najčešćih i najneugodnijih komplikacija a to je infekcija. Subkutani položaj tibije medijalno, izravno djelovanje sile i izloženost donjih ekstremiteta pogoduju nastanku otvorenih prijeloma, osobito u vozača motora. Opasnost od kontaminacije piogenim bakterijama pri komplikiranim prijelomima je vrlo velika.[1]

Prema AO-skupini otvoreni prijelomi dijele se na tri stupnja, iako nije rijetkost da se u multitraumatiziranog ili politraumatiziranog bolesnika nađu dva stupnja istodobno. To su:

- I.stupanj – oštećenje kože u frakturnom području je minimalno, a minimalan je i stupanj kontaminacije.[3] U samom postupku liječenja nema nikavih osobitosti, te ih treba shvatiti i liječiti kao zatvorene prijelome.[1]
- II.stupanj – djelovanjem izvanjske sile nastaje, osim prijeloma, ekstenzivno oštećenje kože i miškulature, a stupanj kontaminacije je umjeren.[3] Rana je najčešće smještena medijalno ili sprijeda nad tibijom.[1]
- III.stupanj – ulomak probija mišiće, kožu i druge strukture iznutra prema van. Stupanj kontaminacije je znatan (slika 3.2).[3]



Slika 3.2. Otvoreni prijelom proksimalnog dijela desne potkoljenice

[Izvor: <https://mamed.medri.hr/katedre/Kirurgiju/autorizirana%20predavanja/stalekar/Stalekar.pdf>] (Dostupno 18.07.2016)

4. Dijagnostika prijeloma

Dijagnostika prijeloma kosti postavlja se klinički i rentgenološki. Osobito važno mjesto zauzima precizno uzeta anamneza, inspekcija i palpacija cijelog tijela, kao i ispitivanje svih funkcija ozlijeđenika. Postoje sigurni i vjerojatni klinički znaci koštanog prijeloma.

Sigurni su znaci: 1. deformitet uzrokovan pomakom ulomaka. Deformitetima treba pribrojiti skraćenje i rotaciju okrajine. 2. abnormalna pokretljivost koja je najznačajniji simptom ali može izostati kod tzv. impaktiranih i inkompletnih prijeloma. Pri ispitivanju patološke pokretljivosti postupak mora biti krajnje oprezan i odmjeran da se ne bi dodatno ozlijedilo meko tkivo i izazvala bol. 3. Krepitacija - nije preporučljiva kao dijagnostička metoda jer izaziva jaku bol uz opasnost od sekundarnog oštećenja krvnih žila i živaca. Prisutnost krepitacije omogućuje točnu dijagnozu, bez obzira na rentgenološki nalaz.

U vjerojatne znakove ubrajamo: 1. bol na mjestu prijeloma, 2. hematom u okolini prijeloma, 3. poremećaj funkcije (*functio laesa*), 4. izlivanje krvi u zglobnu šupljinu (*haemarthros*), ako su prijelomi putem fisura u vezi s susjednim zglobovom. Jasno je da će simptomatologija frakture ovisiti o njezinu karakteru i lokalizaciji. Tako je pri fisuri ili infrakciji simptomatologija manje izrazita nego kada je riječ o prijelomu cijele cirkumferencije kosti [1] [2].

4.1. Metode pretraga kod prijeloma

Prva metoda je dakako anamneza kojom dobivamo podatke o mehanizmu nastanka prijeloma te o subjektivnim i objektivnim poteškoćama koje prate ozljedu. Nakon anamneze slijedi fizikalni pregled ozlijeđenog gdje liječnik koristi metodu inspekcije ozlijeđenog dijela i tako utvrđuje vanjske promjene poput deformiteta, otekline, hematoma i eventualne ozljede mekih tkiva. Palpacijom se vrlo oprezno ispituje lokalno stanje prelomljene kosti. Ispitivanje abnormalne pokretljivosti i krepitacije danas nije potrebno jer se pri tome izazivaju nepotrebni bolovi i patološki refleksi, a mogu se ozlijediti okolne krvne žile i živci. Nikad se ne smije propustiti palpacija perifernog pulsa, ispitivanje motiliteta i senzibilnosti ozlijeđene okrajine. Kako bi utvrdili postoji li skraćenje okrajine koristimo mjerenje odnosno menzuraciju dužine ekstremiteta i usporedbu s drugim ekstremitetom. Uvijek je potreban opći pregled bolesnika zbog mogućnosti drugih ozljeda i traumatskog šoka. Nakon

fizikalnog pregleda pacijent se upućuje na rentgenološko snimanje koje omogućuje sigurnu dijagnozu prijeloma, a ujedno je i temelj za planiranje liječenja. I kada postoji minimalna sumnja na prijelom potrebna je rentgenska snimka.[2] Konačna dijagnoza se postavlja na temelju rentgenskih snimaka cijele potkoljenice u dvije projekcije s prikazom dvaju susjednih zglobova. Od ostalih metoda koristi se kompjuterizirana tomografija koja je korisna kod intraartikularnih prijeloma te angiografija koja je obavezna ako postoje klinički znakovi oštećenja krvnih žila poput izostanka pulsacija arterija na stopalu.[7]

5. Vrste liječenja prijeloma potkoljenice

Kada zbrinjavamo pacijenta sa prijelomom potkoljenice uvijek se vodimo po zadanim načelima a najvažnije je da okrajinu u što kraćem roku osposobimo za potpunu fiziološku funkciju uz najpoštedniji terapijski postupak. Postoje dvije vrste liječenja loma a to su 1) konzervativno liječenje odnosno liječenje bez operacije, te 2) operacijsko liječenje loma. Uz ta dva osnovna načina liječenja kao zasebnu skupinu možemo izdvojiti i liječenje trajnom ekstenzijom, koja se po svojim obilježjima kao metoda liječenja nalazi u sredini (granici) između konzervativnog i operacijskog liječenja.

Izbor metode liječenja prvenstveno ovisi o dobi bolesnika te o njegovom stanju gdje uzimamo u obzir opće i lokalno stanje. U parametre općeg stanja ubrajamo tlak, puls, prijašnje bolesti, neurološki status, sadašnje bolesti, maligne bolesti, a u lokalno stanje ubrajamo edem, varikozitete, prisutnost ili odsutnost perifernog pulsa te cirkulatornu insuficijenciju. Nadalje, vrsta liječenja ovisi i o tipu loma gdje rabimo već spomenutu klasifikaciju lomova prema AO grupi ovisno o stanju kože, položaju lomne linije, ozljedi krvnih žila i živaca, te ozljedi mišića i tetiva. Važna je etiologija ozljede, te količina kinetičke energije koja je uzrokovala lom.

U izboru liječenja važne su i tehničke mogućnosti odnosno opremljenost bolnice u koju je pacijent zaprimljen i naravno edukacija operatera.[8]

5.1. Konzervativni načini liječenja prijeloma potkoljenice

Konzervativno liječenje temelji se na 3R (tri principa) koje je postavio Bohler. To su:

- 1) repozicija
- 2) imobilizacija (retencija), te
- 3) vježbe (rehabilitacija) bolesnika.[8]

5.1.1. Repozicija

Repozicija je namještanje lomnih ulomaka u što povoljniji anatomski položaj, koji omogućuje cijeljenje loma te uspostavu normalne funkcije ekstremiteta. Poznato je nekoliko vrsta repozicije lomnih ulomaka, to su: 1) manuelna repozicija kod koje se koriste sile trakcije, rotacijske sile, te bočne sile kojima se izlaže mjesto loma. Repozicija mora biti izvršena što ranije i što savršnije. Rana repozicija garantira bolji uspjeh liječenja. Repozicija se vrši u anesteziji. Može se primjeniti lokalna, blok, ili opća anestezija. Ona umanjuje osjećaj boli i relaksira okolnu muskulaturu. Smatra se da je položaj ulomaka zadovoljavajući ako se dodiruju 2/3 cirkumferencije kosti. 2) Repozicija na ortopedskom ekstenzijskom stolu za koji je bolesnik vezan i 3) repozicija pomoću privremene ekstenzije, koja traje do izvođenja osteosinteze, npr. pilon lom potkoljenice.

Privremena ekstenzija može biti 1) indirektna pomoću flastera, koji se postavljaju na kožu. Preko njih se vrši opterećenje te namještanje lomnih ulomaka, najčešće kod loma potkoljenice ili natkoljenice u djece, te 2) direktna ekstenzija pomoću Steinmanova čavla i Kiršnerove žice, koji se postavljaju direktno kroz kost.[8]

5.1.2. Imobilizacija

Cilj je te terapijske imobilizacije da drži ekstremitet u određenom položaju do potpunog zacjeljenja prijeloma.[2] Postoje 4 vrste imobilizacije lomnih ulomaka:

- 1) imobilizacija gipsanim povojem,
- 2) imobilizacija trajnom ekstenzijom,
- 3) imobilizacija vanjskom fiksacijom ulomaka,
- 4) funkcijska imobilizacija i liječenje ranim gibanjem ekstremiteta.[8]

5.1.2.1. Imobilizacija gipsanim povojem

Gipsani zavoj otkriven je 1852 godine a otkrio ga je Nizozemac Matthiysen. Tehnika gipsanja ostala je ista 158 godina. Primjena gipsa je jedan od najrasprostranjenijih terapijskih postupaka liječenja loma kostiju ekstremiteta. Kemijski gips po svom sastavu je kalcijev sulfat ($\text{CaSO}_4 \cdot 2\text{H}_2\text{O}$). Priprema se u toploj vodi, od 35 stupnjeva Celzijevih. Postepeno se skrtnjava, u vremenu od 5-45 minuta. Ne smije se opteretiti 24 sata nakon postavljanja da ne pukne. Debljina gipsa ovisi o dijelu tijela koji se imobilizira, gradi ozljeđenika, te vrsti gipsa koji se upotrebljava. U tehnici gipsanja primjenjuje se tzv vatirani i nevatirani povoj. Postoje podijeljena mišljenja o prednostima jednog i drugoga gipsanoga povoja. Nevatirani gips bolje prileže uz meko tkivo i time bolje stabilizira mjesto loma. Vatirani gips rijeđe dovodi do pojave dekubitusa. Uspjeh imobilizacije gipsanim povojem ovisi o tehničkom znanju, vježbi i iskustvu osobe koja provodi gipsanje.

Postoje 1) sadrene udlage, koje obuhvaćaju 1/3-2/3 opsega okrajine i koriste se za privremenu imobilizaciju loma, dok otok ne splasne te 2) cirkularni gips koji obuhvaća cijelu cirkumferenciju ekstremiteta i služi za definitivno liječenje loma. [8]

Imobilizacija se provodi po poznatim načelima vanjske sadrene imobilizacije:

- mora obuhvatiti dva susjedna zgloba (iznad i ispod frakture) da se spriječi pomicanje fragmenata;
- ne smije se mijenjati dok se ne stvori dovoljno fibroznog kalusa, osim ako se za promjenu ne postoje posebne indikacije poput infekcije, dislokacije fragmenata itd.;
- mora trajati do završetka zacijeljenja;
- sadreni zavoj se ne smije skraćivati po dužini kako bi imobilizacija ekstremiteta bila potpuna.

Osnovna pravila koja se trebaju poštivati pri stavljanju sadrene imobilizacije:

- longeta treba biti dobro priljubljena uz kožu;
- zavoj ne smije pritiskati ono mjesto gdje se kost ili neurovaskularni elementi nalaze neposredno ispod kože; ta mjesta valja zaštititi slojem vate ovijene u gazu;
- sadrene trake oko longete moraju se postavljati brzo i ovijati bez pritezanja;
- sadreni se zavoj ne smije pritiskati prstima, jer će na unutarnjoj strani zavoja nastati izbočine koje mogu izazvati dekubitusne ulceracije;
- prsti na nozi ostaju uvijek izvan zavoja da se može kontrolirati cirkulacija.[2]

Prijelomi gornje trećine potkoljenice s minimalnim pomakom ulomaka (depresija do 3mm) liječe se konzervativno. Tijekom šest do osam tjedana ostavlja se cirkularni sadreni zavoj koji seže do sredine bedra. Hodanje je moguće uz korištenje dviju dolakatnih štaka i uz opterećenje ozlijeđene noge do 20 kp. Kod prijeloma srednje trećine potkojenice bez pomaka liječenje se sastoji od imobilizacije u natkoljениčnom sadrenom zavoju tijekom osam do dvanaest tjedana. Nakon tri do četiri tjedna može se započeti s opterećenjem noge uz pomoć dviju dolakatnih štaka. Prijelom potpuno zacijeli za 24 tjedna kada je dopušteno puno opterećenje uda. Prijelome distalne trećine potkoljenice bez pomaka moguće je liječiti konzervativno, imobilizacijom sadrenim zavojem tijekom šest do 10 tjedana, uz redovite kontrole rentgenskim snimanjem kroz sadreni zavoj zbog opasnosti od mogućeg naknadnog pomaka.[7]

U iznimnim se slučajevima pri jakoj oteklini pojavi bula, zbog čega se u politraumatiziranih osoba može postaviti snažna dorzalna natkoljениčna longeta. I u tom slučaju nužna je stalna kontrola cirkulacije i otekline, a zavoj se nakon određenog vremena najčešće nakon prvih nekoliko sati obvezatno mora uzdužno razrezati i ponovo previti. Antiedemska medikamentna terapija i podizanje ekstremiteta primjenjuju se od samog početka liječenja.[1]

Najčešće komplikacije izazvane sadrenim zavojem su:

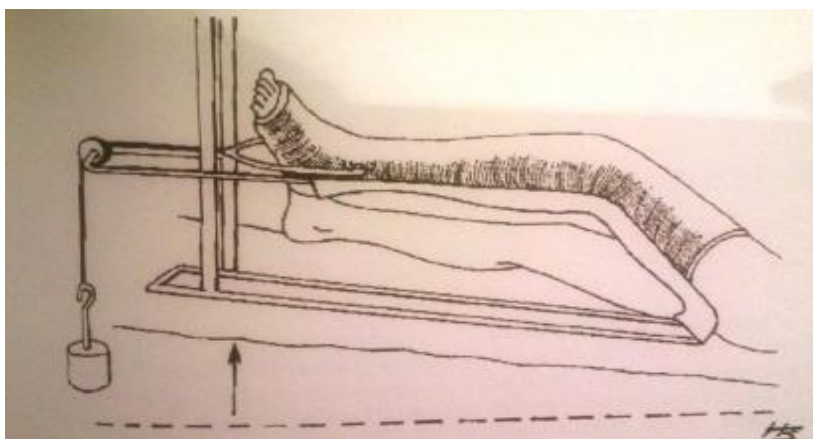
1. Ishemija okrajine uslijed kompresije koja je ujedno i najozbiljnija komplikacija. Simptomi kompresije jesu: bolovi, nestanak perifernog pulsa, blijeda koža i gubitak osjeta na imobiliziranom ekstremitetu. Narkotična se sredstva ne smiju dati bolesniku neposredno nakon sadrene imobilizacije, jer mogu prikriti subjektivne tegobe izazvane kompresijom. Kod pojave bolova potrebno je bez odlaganja uzdužno presjeći sadreni zavoj cijelom dužinom i debljinom. Nakon toga nastaje uvjerljivo olakšanje tegoba, pa se oko sadrene imobilizacije ovije hidrofилni zavoj. Nakon nekoliko dana stave se nove sadrene trake da se učvrsti cirkularni sadreni zavoj.

2. Lokalizirani pritisak, najčešće na kožu iznad kosti, manifestira se upornom boli poput pečenja. Na tome mjestu treba odmah izrezati sadreni zavoj. Ako se tako ne postupa, razvit će se nekroza kože i potkožnog tkiva, tzv. dekubitus.

Od prednosti konzervativnog liječenja može se spomenuti da je opasnost od infekcije vrlo mala ili je uopće nema i ne poremećuje se krvna cirkulacija u području prijeloma a nedostaci su, međutim, sljedeći: ekstenzija i imobilizacija dugo traju, pa je pokretanje u zglobovima ograničeno, a točnu anatomsku dužinu i osovinu ponekad nije moguće postići.[2]

5.1.2.2. Imobilizacija trajnom ekstenzijom

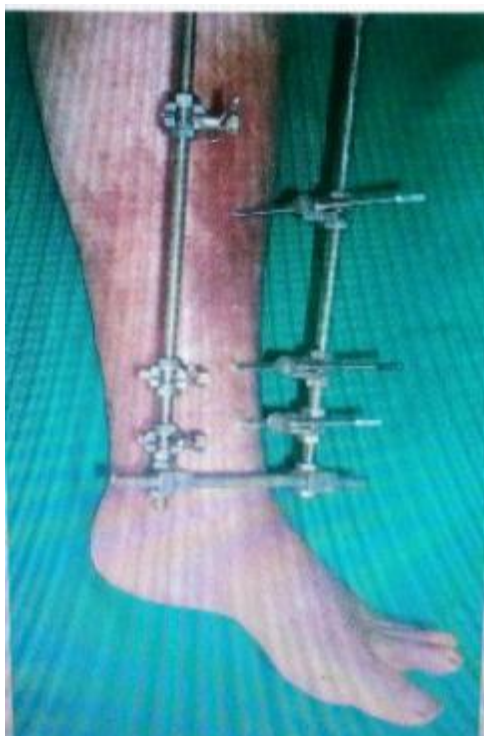Trajna ekstenzija kao jedini način zbrinjavanja kostoloma imala je nekad široko indikacijsko područje. Razvojem metode stabilne osteosinteze loma smanjeno je indikaciono područje trajne ekstenzije te je ona danas u uporabi samo za one slučajeve gdje je operacijski rizik velik, odnosno kada postoji apsolutna ili relativna kontraindikacija za operacijski zahvat poput srčanih bolesnika. Svrha je neutralizirati mišični tlak te zadržati zadovoljavajući odnos među lomnim ulomcima, spriječiti skraćenje okrajine i što prije postići funkcijski oporavak. Nedostatak tog postupka je dugotrajno ležanje bolesnika u bolnici te vezanost za krevet. Prednost postupka u odnosu na određene vrste gipsane imobilizacije je u manjoj vjerojatnosti nastanka dekubitusa, jer je bolesnik djelomično pokretan u krevetu, te pokreće sakralni dio zdjelice. Druga prednost je održavanje slobodnih zglobova uz pomoć fizioterapeuta u funkciji. Trajna ekstenzija postavlja se kroz kondile femura, tuberozitas tibije ili kroz kalkaneus.[8] Nestabilni prijelomi potkoljenice također se mogu liječiti skeletnom trakcijom, iako je unutarnja osteosinteza danas zapravo obvezna. Mjesto svrdlanja nalazi se dva poprečna prsta distalno i dorzalno od medijalnog maleola, a smjer je medijalno prema lateralno, čime se izbjegava oštećenje *art. tibialis posterior*. Najprije se uvede Kirschnerova žica kroz petnu kost, zatim se postavi sadrena imobilizacija od gornje trećine natkoljenice do baze prstiju koja obuhvaća implantat, a okrajina se namješta u Braunovu udlagu (slika 5.1.). Opterećenje ekstremiteta preko ekstenzije iznosi za potkoljenicu 5-7 kg.[9] Kontinuirana trakcija traje 5 do 6 tjedana uz redovite rentgenske kontrole.[10]



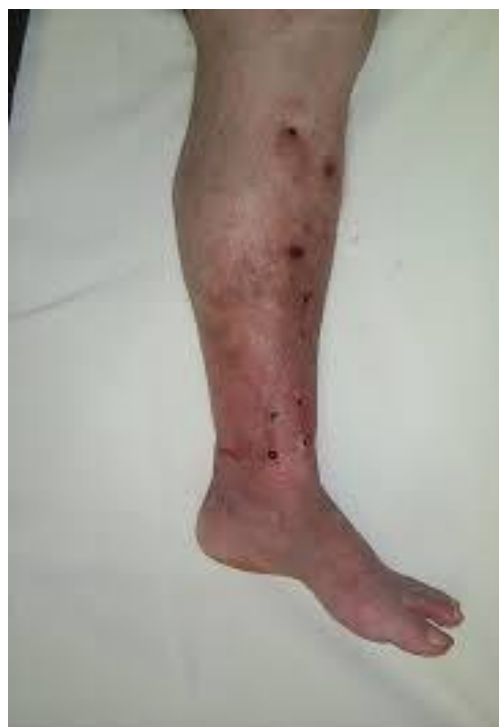*Slika 5.1. Ekstenzijsko liječenje nestabilnog prijeloma potkoljenice,
[Izvor: Hančević, J., Antoljak, T., Korać, Ž., Imobilizacija, Medicinska naklada,
Zagreb,2001.]*

5.1.2.3. Imobilizacija vanjskom fiksacijom ulomaka

Princip imobilizacije sastoji se u tome da se po dva ili više čavla (pinova) uvedu u proksimalni i distalni lomni ulomak, učini se repozicija, te se zatim postavi okvir (šipka) vanjskog fiksatora, na koji se učvrste čavli (pinovi) i lomni ulomci te se tako postiže retencija lomnih ulomaka (slike 5.2 i 5.3.). Odlomljene apofize, paraartikularni kominutivni, jednostavni torzijski prijelomi tibije (ako je dužina prijelomne pukotine dvaput veća od širine kosti), prijelomi tibijalne artikularne plohe odnosno platoa tibije pričvršćuju se vijcima. Vanjski fiksator pruža dobru stabilizaciju mjesta loma, ali ne apsolutnu. Primjenom te metode liječenja stvara se sekundarni kalus. Vanjski fiksator može biti postavljen unilateralno u jednoj ili dvije ravnine, te bilateralno, u jednoj ili dvije ravnine. Pri postavljanju vanjskog fiksatora dodir osteosintetskog materijala s kosti je minimalan, nema oštećenja mekoga tkiva i njegove vaskularizacije, nema propagacije infekcije van mjesta loma. Zatvorena repozicija i vanjska fiksacija lomnih ulomaka vanjskim fiksatorom danas se upotrebljava kao metoda liječenja zatvorenih jednostavnih lomova potkoljenice, kondila tibije i loma radijusa na tipičnom mjestu.[8]



Slika 5.2. Vanjska fiksacija loma



Slika 5.3. Stanje nakon vađenja

[Izvor: <https://mamed.medri.hr/katedre/Kirurgiju/autorizirana%20predavanja/stalekar/Stalekar.pdf>] (Dostupno: 30.07.2016)

5.1.3. Rehabilitacija

Cilj je te terapije da ojača muskulaturu, čime se potiče krvotok, dobiva bolja perfuzija tkiva i prevenira embolija. U rehabilitacijskom programu provode se: 1. Aktivne vježbe. Tom se metodom počinje već od prvog poslijeoperacijskog dana, a opseg pokreta i njihova težina postupno se povećavaju. 2. Izometričke vježbe odnosno aktivne vježbe bez pokretanja zglobova uz izometrične kontrakcije okolne muskulature nazivaju se još inervacijskim, odnosno intencijskim vježbama napinjanja. Vrlo su važne u prijeoperacijskoj pripremi, a posebno nakon plastike zglobova. Cilj je vježbi spriječiti muskularnu atrofiju, a izvode se tako da se mišići 2-3 sekunde maksimalno nategnu, i to što je moguće češće tijekom dana. 3. Koordinacijske vježbe u kojima pacijent mora aktivirati cijeli niz mišića. Primjeri su učenje hodanja, ustajanja, itd. 4. Primjena topline. Cilj je te terapije postići proširenje krvnih žila, a time bolju prokrvljenost tkiva. Razlikuje se primjena suhe topline pomoću toplih jastuka, struja toplog zraka, kratkih valova, infracrvenog zračenja itd. i primjena vlažne topline. 5. Krioterapija primjenom hladnoće, najčešće leda gdje dolazi do konstrikcije krvnih žila s posljedičnom reakcijskom fazom koja povećava krvotok. 6. Elektroterapija koja djeluje

podražajno na miškulaturu, a ciljano se može postići zagrijavanje određenog dijela tijela, čime se smanjuje bol, povećava protok krvi uz intenziviranje mjene tvari. 7. Terapija kratkim valom odnosno primjena mehaničkih valova u području frekvencije 100 – 1000 kHz. Prijelaz ide preko parafina koji se nalazi između izvora zračenja i površine kože.[2]

5.2. Operacijsko liječenje prijeloma potkoljenice

Zahvaljujući dobrom poznavanju biomehanike, anatomije, operacijske tehnike i implantata, poseže se za tzv. krvavim zbrinjavanjem prijeloma u svim onim slučajevima kada se želi postići brzo izlječenje i dobar funkcijski rezultat.[2]

Indikacije za operativni zahvat su sljedeće:

1. nestabilni prijelomi s dislokacijom glavnog ulomka za cijelu širinu dijafize,
2. skraćanja veća od jednog centimetra
3. prijelomi koji se nakon primarne repozicije i imobilizacije ponovno dislociraju. Ti su prijelomi najčešće lokalizirani na granici srednje i donje trećine, a po pravilu postoji interpozitum mišića i tetive,
4. izolirani prijelomi tibije s varusnim deformacijama većim od 5°,
5. svi prijelomi dijafize tibije u politraumatiziranih osoba,
6. otvoreni prijelomi drugog i trećeg stupnja,
7. komadni prijelomi,
8. prijelomi tibije u istodobno opećenih bolesnika, te u paraplegičara.

Operacijski postupak se također preporučuje i za ove prijelome tibije:

1. zatvorene poprečne prijelome u srednjoj trećini,
2. kratke kose i spiralne prijelome, s trećim ulomkom ili bez njega,
3. dvostruke prijelome,
4. obostrane dijafizne i zglobne prijelome.[1]

5.2.1. Osteosinteza

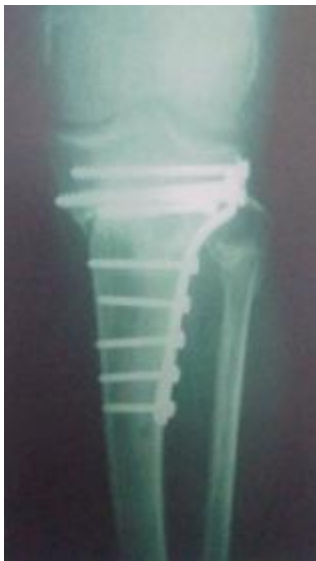Osteosinteza je operacijski zahvat kojim se izvodi spajanje i učvršćivanje fragmenata kosti nakon loma pomoću implantata od specijalne vrste čelika ili legura (oslabljen titan) radi postizanja trajnog položaja istih. Omogućuje cijeljenje prijeloma uspostavljanjem normalnih anatomskih odnosa te brži povrat funkcije ozlijeđenog ekstremiteta. Osnovno načelo osteosinteze je da sile vlaka, kompresije, savijanja i striženja pretvara u tlačne aksijalne sile na mjestu loma. Za osteosintezu koriste se implantati od metala koji su dovoljno čvrsti i otporni na sile vlaka i tlaka te biokompatibilni s tkivima u organizmu.[8] Osteosinteze kostiju dijele se u dvije osnovne skupine: a) stabilne i b) nestabilne. Kod stabilnih osteosinteza, koje se postižu uz pomoć pločice i vijaka, različite mišićne sile vlaka potpuno su eliminirane. Postiže se gotovo apsolutno mirovanje među ulomcima uz primarno cijeljenje kosti. Najraširenija i općenito prihvaćena metoda stabilne osteosinteze kostiju je AO-metoda. Pravilnom primjenom brzo se uspostavlja funkcija ozlijeđenog ekstremiteta, i to uz anatomsku, tj. krvavu repoziciju ulomaka i njihovu stabilnu fiksaciju. I nestabilne osteosinteze većinom se izvode otvorenom, krvavom metodom, ali je izbor osteosintetičkog sredstva i operirana regija takva da onemogućava rano poslijeoperacijsko razgibavanje i opterećenje ekstremiteta. Upravo zbog navedenih razloga potrebna je dodatna imobilizacija sadrenim zavojem. U tu skupinu spadaju tzv. situacijske metode osteosinteze, poput: Rushova čavla, perkutane fiksacije Kirschnerovim žicama itd.[2]

Dva su općenita načela kojima se postiže osteosinteza prelomljene kosti:

1. interfragmentarna kompresija ulomaka s pomoću vijaka (kortikalnim ili spongioznim) i pločice s obuhvatnom svezom ili serklažom (omatanje i stezanje ulomaka pomoću žice) i
2. navođenje. Taj oblik osteosinteze primjenjuje se kao metoda izbora u liječenju prijeloma dugih cjevastih kostiju. Postoji tzv. unutarnje i vanjsko navođenje. Kao primjer prvoga može poslužiti primjena intramedularnog čavla ili pločice. Vanjsko navođenje postiže se primjenom vanjskih fiksatora.

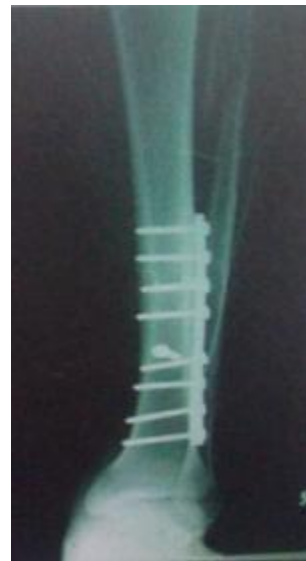Svi nestabilni prijelomi i prijelomi s depresijom platoa tibije većim od tri milimetra liječe se operacijski (slika 5.4.). Cilj kirurškog liječenja te vrste prijeloma je stabilizacija ulomaka i rekonstrukcija ligamenata. Posebno je važno postići prvobitni izgled platoa tibije te ispraviti narušenu osovinu uda. Prijelomi se stabiliziraju Kirschnerovim žicama, spongioznim vijcima, kanalikularnim vijcima, T i L pločama. Kada postoji defekt kosti ispunjava se

spongioznom kosti uzetom iz kriste ilijake bolesnika (autologna spongioplastika). Izolirani prijelom dijafize fibule nema veće kliničko značenje, pa je dovoljan elastični zavoj tako dugo dok su izraženi bolovi. Prijelom u distalnom dijelu fibule većinom se mora kirurški liječiti osteosinteza. Operacijsko liječenje pilon-fraktura sastoji se od rekonstrukcije fibule koja je u 80% prelomljena i zglobne plohe tibije s pomoću osteosinteze pločom različita oblika (slika 5.5.), eventualno uz primjenu autotransplantata spongioze iz zdjelične kosti. Kirurški zahvat valja učiniti brzo, prije nego nastanu sekundarne promjene na koži.[2]



Slika 5.4. Osteosinteza platoa tibije pločicom i vijcima

[Izvor: Lovrić, Z. Traumatologija, Školska knjiga, Zagreb, 2008.]




5.5. Osteosinteza pilon frakture pločicom i vijcima

[Izvor: Lovrić, Z. Traumatologija, Školska knjiga, Zagreb, 2008.]

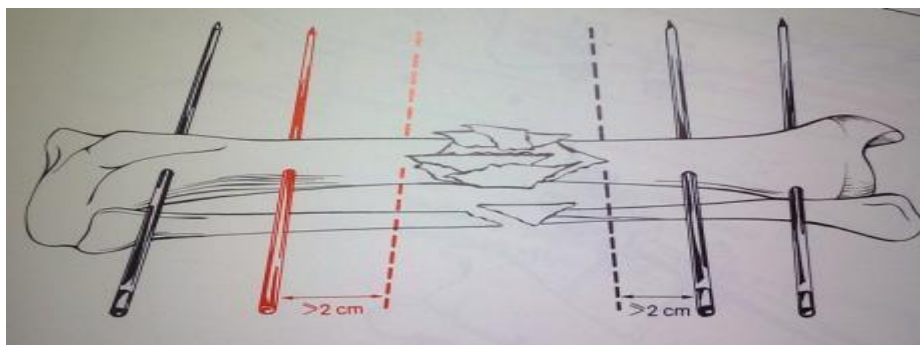
Kod kompliciranih prijeloma trećeg stupnja, uz privremeno ukočenje koljena, prijelom se može stabilizirati vanjskim fiksatorom.[7] Operaciju valja obaviti prije pojave oteklina ili nakon njihova nestanka. Kod tih prijeloma važna je primarna obrada rane; ranu treba ostaviti otvorenu ako postoji napetost rubova kože. Sekundarni šav se stavlja nakon 5-8 dana ili se rana pokriva slobodnim kožnim transplantatom. Pri nagnječenju kože i mekih tkiva, rana s manjkom kože ili s kasnim nekrozama potreban je plastično-rekonstruktivni zahvat pomoću kožnih i mišićno-kožnih reznjeva. Ulomci se stabiliziraju pomoću osteosinteze, vanjskih fiksatora ili kombinacijom obje metode (slika 5.6.). Postupak ovisi o vrsti ozljede i o opsegu

oštećenja kože i potkožnog tkiva. Kod opsežnog oštećenja mekih česti najčešće se primjenjuju vanjski fiksatori.[2]



*Slika 5.6. Kombinacija vanjske i unutarnje fiksacije prijeloma potkoljenice,
[Izvor: Lovrić, Z. Traumatologija, Školska knjiga, Zagreb, 2008.]*

Ako se vrši otvorena krvava repozicija lomnih ulomaka kod zatvorenog loma kroz inciziju kože onda se radi o operacijskom liječenju loma. Češće je VF u uporabi za stabilizaciju kompliciranih otvorenih lomova. Krvava otvorena repozicija lomnih ulomaka radi se kroz ranu koja je primarno kirurški obrađena te metoda vanjske fiksacije predstavlja operacijsku metodu liječenja loma [8]. Infekcije zbog "šetanja" čavla mogu se izbjeći tako da se spriječi pomicanje čavla u toku ležanja. Takvo postranično "šetanje" čavla sprječava se tako da se čavle pritegnu jedan prema drugome ili se upotrijebe čavle s navojima u središnjem dijelu. Kao što prikazuje slika 5.7. čavle se stavljaju, ako je moguće, daleko od frakture.[11]

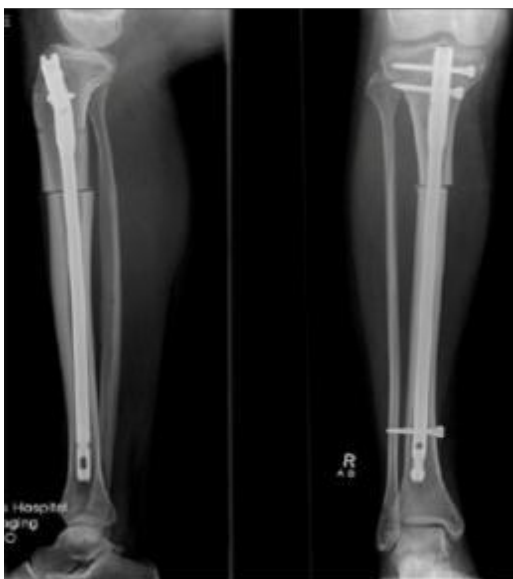

*Slika 5.7. Postavljanje čavla kod frakture potkoljenice,
[Izvor: Schauwecker, F. Osteosinteza u praksi, Školska knjiga, Zagreb, 1987.]*

Intramedularni čavao prema Kütscheru (slika 5.8.) jedina je vrsta osteosinteze čije načelo nije preuzeto iz drugih struka (strojarstva, mehanike) i koja je razvijena isključivo u svrhu liječenja kostoloma. Njezino je glavno obilježje aksijalna potpora slomljenoj kosti što donosi velike biološke prednosti: zatvoreni prijelom može biti zbrinut na zatvoreni način, tj. bez ekspozicije ulomaka i dodatnih oštećenja mekih tkiva, postiže se rana stabilnost glede funkcije okrajine, unutar razdoblja od nekoliko mjeseci nastaje labavljenje čavla u medularnom kanalu, čime se potiče stvaranje biološkog kalusa. Indikacije u užem smislu jesu svi poprečni, kratki kosi ili kratki spiralni prijelomi, te lomovi s malim središnjim trokutastim ulomkom na dijafizama dugih cjevastih kostiju. Nakon uvođenja medularnog implantata ti su prijelomi apsolutno stabilni. Proširene indikacije jesu ekstraartikularni prijelomi proksimalne i distalne trećine dugih cjevastih kostiju te kominucijski prijelomi u srednjoj trećini. Nakon uvođenja implantata ti su prijelomi relativno stabilni pa su poslijeoperacijski potrebne dodatne imobilizacije poput Braunove udlage, sadrenih zavoja i ekstenzije.[3] Velika većina autora danas smatra da je intramedularna fiksacija prijeloma tibije metoda izbora u liječenju ovih ozljeda. Može se koristiti i kod prijeloma distalne metafize tibije, uz adekvatno zaključavanje čavla. Kod udruženog prijeloma distalne trećine fibule potrebno je učiniti i njenu osteosintezu. Prijelomi proksimalne tibije predstavljaju izazov za liječenje intramedularnim čavlom, repozicija je teška, a mogućnost angulacije i dislokacije velika. Stoga kod tih prijeloma treba biti oprezan pri izboru metode. Studije koje su uspoređivale rezultate boranih i neboranih intramedularnih čavala tibije kod liječenja zatvorenih prijeloma ukazuju na kraće vrijeme cijeljenja te manji postotak infekcija, pseudoartroza i loše sraslih prijeloma kod primjene boranih implantata. Najčešća komplikacija nakon osteosinteze tibijalnim čavlom je bol u koljenu koja obično nije jačeg intenziteta i nestaje nakon odstranjenja čavla, a može biti posljedica prominiranja čavla ili proksimalnog vijka za ukotvljavanje [12]

Uvjeti za intramedularnu osteosintezu su:

- prikladan instrumentarij i sve veličine implantata
- stol za ekstenziju
- iskusan kirurg i educirano osoblje
- rentgenska kontrola vođenja impantata (tzv C-luk).[7]



Slika 5.8. Osteosinteza tibije intramedularnim čavlom

[Izvor:http://www.jlimblengthrecon.org/viewimage.asp?img=JLimbLengthenReconstr_2015_1_1_6_168743_f7.jpg]
(Dostupno 1.08.2016.)

6. Cijeljenje prijeloma kosti

Cijeljenje prijeloma kosti je prirodan slijed događaja na koji se ne može izravno utjecati, jer ima svoje zakonitosti, dinamiku i komplikacije. Vještina traumatologa očituje se u primjeni pravilnih postupaka kojima se želi postići dobro cijeljenje i izbjeći komplikacije tijekom toga procesa. Nakon prijeloma u organizmu se stvara novo koštano tkivo koje povezuje ulomke kako bi kost opet bila sposobna za sve funkcije. Kalus se, kao slabo zamućenje prijelomne pukotine, može rano zamijetiti na radiogramima, najčešće 3 do 6 tjedana nakon ozljede. Njegovo stvaranje je vrlo dinamičan proces koji je podložan mnogim čimbenicima. Iz didaktičnih razloga dijeli se na tri stadija: 1. upalni, 2. reparacijski, i 3. stadij remodeliranja. Ako bi se trajanje pojedinih stadija izražavalo postotkom, na upalni stadij otpadalo bi 10% vremena, reparacijski 20%, a na stadij remodeliranja 70%. [3]

Prema mjestu i načinu stvaranja kalusa postoji:

- a) periostalni kalus, koji se razvija iz periosta
- b) endostalni kalus, koji se razvija iz koštane srži,
- c) periostalni kalus, koji se stvara metaplazijom oštećenog mekog tkiva u okolini prijeloma.

Ako je stabilnost ulomaka osigurana, prijelom se izravno sanira i zarast će "per primam". Na rentgenskoj snimci se pritom kalus jedva vidi, jer ga ima sasvim malo, tek koliko je potrebno da se ispuni uska frakturna pukotina. Ako prijelomna pukotina zaraste uz stvaranje kalusa, govori se o sekundarnom koštanom cijeljenju.

Takav proces ima u pravilu više faza: 1. faza provizornog kalusa odnosno stvaranje granulacijskog tkiva, 2. faza pojačane aktivnosti ostaoblata i osteoklasta gdje se otprilike tjedan dana nakon ozljede mogu vidjeti prve koštane gredice, i 3. faza jake periostalne aktivnosti (koštano premošćenje frakturne pukotine). U toj fazi dopušteno je opterećenje ekstremiteta. Vrijeme iscjeljenja prijeloma različito je ne samo za pojedine kosti već ovisi i o dobi, spolu, načinu prehrane, popratnim bolestima itd. U pravilu, to razdoblje iznosi između 3-14 tjedana: proksimalna trećina tibije 10-12tj., srednja trećina tibije 8-10tj., distalna trećina potkoljenice; supramaleolarni i maleolarni prijelomi 6-10tj.[2]

6.1. Opće komplikacije cijeljenja prijeloma

Među općim komplikacijama može se javiti masna embolija, najčešće kod prijeloma dugih cjevastih kostiju i mnogoivernih prijeloma. Ta se komplikacija može spriječiti pravilnom imobilizacijom i sprječavanjem traumatskog šoka. Klasična klinička slika je prisutnost masnih kapljica u mokraći, stanica koštane srži u ispljuvku, a po cijelom tijelu bolesnika nalaze se petehijska krvarenja. Na rentgenskoj slici pluća znakovita je sjena poput "snježnje vijavice". Od ostalih komplikacija može se razviti i plućna tromboembolija. Klinički se očituje naglim gubitkom daha, strahom od smrti, hladnim znojem, padom krvnog tlaka, tahikardijom i cijanozom. Hipostatska pneumonija najčešća je u starijih bolesnika zbog nepomičnog ležanja, pa su pojedini dijelovi pluća nedovoljno prozračeni. Ta se komplikacija može spriječiti ranim ustajanjem bolesnika iz kreveta i fizičkom terapijom (vježbe plivanja, iskašljavanja i sl.) Dekubitusi se također ubrajaju u opće komplikacije cijeljenja prijeloma. Javljaju se u bolesnika koji dugo nepomično leže. Njihov nastanak može se spriječiti redovitom i pravilnom njegom bolesnika te tzv. antidekubitalnim krevetima. Srčane i vaskularne smetnje susreću se u bolesnika s reduciranim općim stanjem (ateroskleroza, diabetes mellitus, maligne bolesti, delirium tremens, pneumonije). Potrebna je odgovarajuća internitička obrada i terapija. Promjene u hormonskoj, vitaminskoj i mineralnoj ravnoteži također mogu otežati cijeljenje. Stanja kao gravidnost, senilna osteoporoza, hiperparatireoidizam itd. komplikacije su koje znatno utječu na cijeljenje

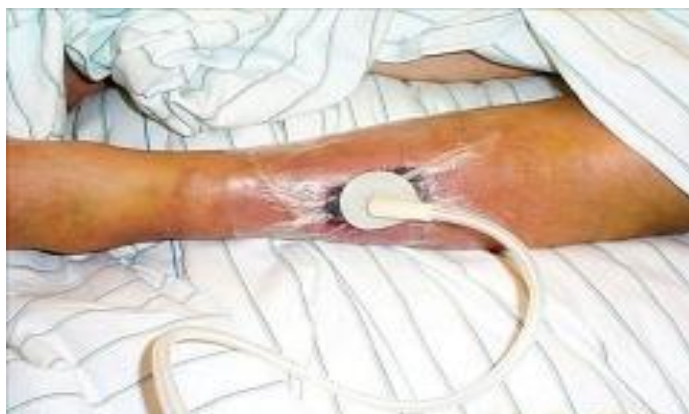prijeloma.[2] Delirium tremens je čest poremećaj u traumatologiji. Tijekom hospitalizacije delirij se najčešće susreće u bolesnika s prijelomima. Valja upozoriti na čimbenike koji pogoduju nastanku delirija među kojima je najvažnija životna dob. U 30 do 40% bolesnika starijih od 65 godina tijekom boravka u bolnici jave se simptomi delirija. Nastaju naglo, ali se, nakon što se utvrdi i otkloni uzrok, i brzo povlače.[7]

6.2. Lokalne komplikacije cijeljenja prijeloma

Među najčešćim lokalnim komplikacijama cijeljenja prijeloma su: a) primarni i sekundarni poslijetraumatski osteomijelitis, b) primarne ili sekundarne ozljede živaca i krvnih žila u okolici prijelomne pukotine, c) prijelomi u zglobovima s opasnošću od infekcije ili nastanka sekundarne artroze, d) callus luxurians odnosno stvaranje velikog lukavičastog kalusa, e) cijeljenje kosti u lošem položaju (fractura male sanata), f) pseudoartroza (lažni zglob ili tzv. nonunion fraktura) kod koje postoji hipertrofični oblik ("slonovska noga") i atrofični oblik gdje uopće nema stvaranja kalusa, g) refraktura koja nastaje ako se kost optereti prije nego nastane čvrsti kalus, h) Sudeckov sindrom, i) Volkmanova manualna kontraktura, j) osifikacijski miozitis (prisutni su areali ovapnjenja u muskulaturi, fasciji ili češće u kapsuli zglobova). Takozvanu bolest prijeloma karakterizira pojava mišićne atrofije, kontraktura zglobova i osteoporoza. Ne zaraste li prijelom nakon četiri mjeseca govori se o produženom zaraštavanju. Ako unatoč opterećenju i imobilizaciji tijekom sljedećih 3-4 tjedna ne nastane koštano sraštavanje, dolazi u obzir najvjerojatnije ponovni kirurški zahvat (osteosinteza i eventualno autologna spongioplastika). Za proces cijeljenja prijeloma važno je da su koža i potkožno tkivo iznad frakture dobro prokrvljeni.[2]

6.2.1. Vakuum-asistirana terapija za cijeljenje rane

VAC [engl. *Vacuum assisted closure*] je terapija koja upotrebljava negativni tlak (slika 6.1.), a koristi se u slučajevima usporenog i otežanog zarastanja rane. Indikacija za liječenje VAC-om postoji kod akutne i traumatske rane, dekubitusa i kronične otvorene rane. Aparat s negativnim tlakom stavlja se lokalno na ranu zbog mogućnosti, kontinuiranog ili u intervalima, izvlačenja sekreta zarastanja iz rane, te potiče rast granulacijskog tkiva. Postavlja se u sterilnim uvjetima, a zamjena elemenata VAC sustava [spužve] obavlja se svakih 48 sati [13].



Slika 6.1. VAC na potkoljenici,

[Izvor: <http://www.vasezdravlje.com/printable/izdanje/clanak/987/1/>]

(Dostupno 10.08.2016)

7. Preoperativna priprema

Svrha preoperativne pripreme jest omogućiti pacijentu najbolju moguću psihološku, fizičku, socijalnu i duhovnu spremnost na operativni zahvat. Preoperativna priprema zadaća je svih članova zdravstvenog tima. Kod bolesnika koji će biti podvrgnut operativnom zahvatu javljaju se mnogi strahovi; da li će zahvat biti uspješan, strah od anestezije, potištenost, mnogi se boje buđenja nakon anestezije te bolova nakon što anestezija popusti. Preoperativna sestrinska priprema sastoji se od dva dijela: psihičke i fizičke pripreme. Osnovni je cilj psihičke pripreme smanjivanje intenziteta anksioznosti i edukacija o preoperativnoj pripremi, operacijskom protokolu te ishodu operativnog zahvata i mogućim komplikacijama. Bolesniku treba omogućiti najbolju moguću spremnost za operativni zahvat. Psihičku pripremu započinje liječnik kirurg, koji je postavio indikaciju za kirurško liječenje. Prije provođenja edukacije potrebno je procijeniti pacijentovu sposobnost usvajanja znanja koja je važna zbog obujma obavijesti koje će se prenijeti pacijentu. Sve informacije koje se daju moraju pacijentu biti razumljive, izbjegavajući stručne izraze, dovoljno detaljne te ukoliko je potrebno daju se i pisane upute. Kvalitetnom komunikacijom omogućuje se pacijentu da aktivno sudjeluje u preoperativnoj pripremi u skladu s mogućnostima. Preporučljivo ga je smjestiti u sobu s bolesnikom koji ima istu ili sličnu medicinsku dijagnozu i već je u fazi oporavka radi lakšeg samoprihvatanja trenutnog stanja. Kvalitetnom psihološkom pripremom ohrabruje se i motivira pacijenta, stvara se osjećaj povjerenja što naposljetku ima uspješan ishod liječenja. Fizička priprema počinje dan ili dva prije operacijskog zahvata, ona obuhvaća rutinske pretrage, adekvatnu prehranu,

poučavanje pacijenta i pripremu probavnog sustava. Opće pretrage iste su za sve pacijente; hematoške pretrage krvi: SE (sedimentacija) eritrocita, KKS (kompletna krvna slika), KG (krvna grupa) i Rh (Rhesus) faktor, biokemijske pretrage krvi: Guk (glukoza u krvi), K (Kalij), Na (Natrij), kreatinin, urea, bilirubin i urina, koagulacijske pretrage: V.K. (vrijeme krvarenja), V.Z. (vrijeme zgrušavanja), P.V. (protrombinsko vrijeme), elektrodinamske pretrage: EKG (elektrokardiografija), radiološke pretrage: RTG (Rentgen) snimka pluća i srca i mišljenje kardiologa/anesteziologa. Potrebno je naručiti krv u transfuzijskoj jedinici da bude u pripremi. Neposredna prijeoperacijska priprema počinje dan prije operativnog zahvata. Obuhvaća pripremu probavnog trakta i pacijent dobiva lako probavljivu hranu – za ručak juhu, uz obveznu nadoknadu tekućine per os do ponoći ili prema potrebi i parenteralno. Neki su bolesnici pothranjeni, dehidrirani, slabi i iscrpljeni, pa ih je prije operacije potrebno oporaviti. Potrebno je osigurati pisani pristanak pacijenta za operaciju. Na dan operacije bolesnik je natašte, treba skinuti zubnu protezu, naočale, nakit i ukloniti šminku s lica i noktiju. Kupanje bolesnika provodi se u blagom antimikrobnom losionu a cilj je smanjivanje bakterijske flore na koži, osobito u predjelu budućeg operativnog zahvata. Potrebno je kontrolirati i evidentirati vitalne funkcije te obavijestiti liječnika ukoliko postoji bilo kakvo odstupanje. Vršiti se promatranje i pregled ekstremiteta te depilacija operacijskog polja kliperom neposredno prije odlaska pacijenta u operacijsku salu. Pacijent mora biti natašte i imati prazan mokraćni mjehur ili se uvodi Foly kateter ukoliko to ordinira liječnik. Prema uputi anesteziologa daje se premedikacija te antibiotik prema uputi kirurga te se pacijent sa svom popratnom dokumentacijom transportira u operacijsku salu. [13][14] Pri uzimanju anamneze treba pitati je li bolesnik preosjetljiv ili alergičan na neke lijekove, posebno na penicilin i druge antibiotike, morfin, kodein i druge narkotike, novokain i druge lokalne anestetike, preparate salicilata i analgetike, barbiturate, sulfonamide, jod i druge antiseptike, na bilo koje druge lijekove, hranu (jaja, mlijeko itd.), na leukoplast.

Ispravna profilaktična primjena antibiotika pridonosi uspjehu operacijskog zahvata i skraćanju boravka u bolnici. Osnovna načela kod profilaktične primjene antibiotika u kirurgiji jesu:

- temeljita asepsa je najsigurnija mjera protiv kirurške infekcije;
- profilaktična primjena antibiotika mora biti ciljana, tj. usmjerena protiv određenih mikroorganizama;
- u pravilu, ispravna profilaktična primjena antibiotika sastoji se u tzv. perioperacijskoj primjeni; to znači da prvu dozu antibiotika valja dati 30-60min prije operacijskog

- zahvata kako bi se osigurala potrebna koncentracija lijeka u tkivima i serumu u trenutku operacijskog zahvata;
- liječenje antibioticima danas je sve kraće, često traje samo prva 24 sata poslije operacije, a ne kao prije 7-10 dana. Smatra se da je jedna doza pred sam kirurški zahvat dovoljna. Traje li operacija više od 4 sata, može se za vrijeme trajanja operacije dati 1 doza svaka 4 sata;
 - odabiru se antibiotici s užim spektrom djelovanja (penicilini i cefalosporini), dok se antibiotici sa širokim spektrom djelovanja (aminoglikozidi) ostavljaju za rezervu ako se razvije infekcija.[2]

8. Postoperativna njega

Postoperativna skrb započinje u postoperativnoj prostoriji i nastavlja se tijekom razdoblja oporavka. Najveću zabrinutost izaziva održavanje prohodnosti dišnih putova, sprječavanje boli, psihičko stanje i cijeljenje rane. Također je važno sprječavanje retencije mokraće, opstipacije, duboke venske tromboze i promjena krvnog tlaka. Prilikom buđenja iz anestezije svi su bolesnici kratko vrijeme konfuzni. Stariji, a osobito oni s demencijom su u opasnosti od postoperativnog delirija koji može odgoditi otpuštanje iz bolnice i povećati opasnost od smrtnog ishoda. Opasnost od delirija je velika kod primjene antikolinergika. Oni se katkad primjenjuju prije ili tijekom operacije kako bi se smanjilo izlučivanje sekreta iz gornjih dišnih putova, no kad je god to moguće potrebno ih je izbjegavati. Delirij također mogu izazvati i nakon operacije primijenjeni opijati, kao i visoke doze H₂-blokatora. Psihičko stanje starijih bolesnika je tijekom postoperativnog razdoblja potrebno često provjeravati. Ako do delirija dođe, potrebno je provjeriti oksigenaciju i prekinuti primjenu svih lijekova koji nisu nužno potrebni. Bolesnike je potrebno pokretati prema njihovim mogućnostima, a svaku neravnotežu elektrolita ili tekućina treba ispraviti.[15] Cilj je postoperativne njege rano otkrivanje i sprječavanje nastanka mogućih poslijeoperacijskih komplikacija, opservacija te praćenje motorike i senzornih funkcija, kontrola vitalnih funkcija, laboratorijskih parametara te kontrola ravnoteže tjelesnih tekućina. Prvo previjanje obično se provodi drugi postoperativni dan. Ako pacijent ima postavljenu drenažu, treba pratiti stanje i količinu drenažnog sadržaja. Očekivana količina drenaže u prva 24 sata iznosi od 20-100 mililitara, što se nakon prvog dana smanjuje i do drugog postoperativnog dana, uz iznimke, poput infekcije, treba je ukloniti. Vrijeme za vađenje šavova ovisi o obliku, veličini

i lokalizaciji zašivene incizije, te cijeljenju rane [*per primam* ili *per secundam*], a konačnu odluku donosi liječnik operater.[13]

8.1. Fizikalna terapija

Fizikalna terapija započinje prvog poslijeoperacijskog dana. Vrste fizikalne terapije prilagođavaju se određenoj poslijeoperacijskoj fazi te se nadograđuju ovisno o stanju pacijenta i vrsti operativnog zahvata, a ovise i o lokalizaciji te vrsti prijeloma. Cilj je rehabilitacije da se pacijent što prije vrati u stanje u kakvome je bio prije kirurškog liječenja. To podrazumijeva početak terapije prvi ili drugi dan nakon operativnog operativnog zahvata, ovisno o vrsti anestezije. Pacijent se mobilizira uz pomoć štaka. Fizikalna terapija provodi se tijekom cijelog boravka u bolnici, a nakon napuštanja s bolničkog odjela, fizikalna terapija i rehabilitacija se nastavljaju.[13] Zajedno sa statičkim vježbama snage, prvi dio rehabilitacije imat će za cilj regeneraciju oštećenog tkiva i smanjivanje otekline i boli. U tome pomaže fizikalna terapija kao što je terapija laserom, strujom, ultrazvukom te limfna drenaža za brži protok limfe i regeneraciju tkiva. Nakon nekog vremena, što zavisi o individualnom stanju pacijenta, kreće se sa pasivnim pokretima u koljenu i skočnom zglobu te aktivacija mišića ozljeđene noge, a to se može ubrzati vježbama na izokinetičkoj spravi i stvaranjem programa s obzirom na sposobnosti i stanje pacijenta. Uz daljnju pratnju operatera, liječnika i fizioterapeuta, osobi će se postepeno povećavati opterećenje dok se ne povrati u prvotno stanje.[16]

8.2. Sestrinske dijagnoze kod bolesnika sa prijelomom potkoljenice

Zbrinjavanje kirurškog bolesnika vrlo je kompleksno, stoga su ciljevi, intervencije i evaluacija za svakog pacijenta različiti. Medicinska sestra, koja planira zdravstvenu njegu i izrađuje plan zdravstvene njege, može odabrati bilo koju ponuđenu opciju od kritičnih čimbenika, vodećih obilježja, ciljeva, intervencija ili evaluacije koja je prikladna njezinom pacijentu i mogućnostima zdravstvene ustanove da provede planiranu zdravstvenu njegu.

S obzirom na to da se liječenje prijeloma potkoljenice najčešće provodi operativnom metodom, kod svih pacijenata može se identificirati sestrinska dijagnoza:

1. Visok rizik za infekciju

Ciljevi:

- Tijekom hospitalizacije neće doći do pojave infekcije.
- Pacijent će demonstrirati pravilnu tehniku pranja ruku.
- Pacijent će znati nabrojiti čimbenike rizika za nastanak infekcije.

Ulazna mjesta za mikroorganizme mogu biti: operativna rana, intravenski/arterijski kateter, dren, te ukoliko pacijent ima fiksator i urinarni kateter. Ostali rizični čimbenici koje medicinska sestra treba prepoznati su: dugotrajna primjena antibiotika, oslabljen imunološki sustav uslijed drugih kroničnih bolesti, kontakt sa infektivnim materijalom, loše higijenske navike pacijenta, ostala oštećenja kože poput dekubitusa ili posjekotine, nedostatak znanja pacijenta o načinima prijenosa infekcije. Kako bi se ciljevi postigli medicinska sestra mora redovito provoditi slijedeće intervencije: mjeriti vitalne znakove te evidentirati vrijednosti na bolesnikovu listu; (tjelesnu temperaturu afebrilnim pacijentima mjeriti dva puta dnevno, te izvijestiti o svakom porastu iznad 37°C), pratiti promjene vrijednosti laboratorijskih nalaza i izvijestiti o njima, pratiti bolesnikove tjelesne izlučevine i pojavu simptoma i znakova infekcije, primijeniti antibiotsku profilaksu/terapiju prema pisanoj odredbi liječnika. Aseptično previjati operativnu ranu. Primijeniti protokole bolnice koji su vezani za sljedeće postupke: higijensko pranje ruku antimikrobnim losionom, higijensko utrljavanje u ruke polialkoholnim preparatom, previjanje kirurških rana uz pravilnu pripremu prostora, i sterilnog pribora, pridržavanje protokola vezanih za invazivne postupke (postavljanje I.V. kanile, postavljanje centralnih venskih katetera, postavljanje urinarnog katetera...), provođenje mjera kontaktne izolacije kod prisutnog multirezistentnog mikroorganizma (npr. *Staphylococcus aureus* MRSA), provođenje standardnih mjera zaštite koje se odnose na nošenje osobnih zaštitnih sredstava; maske, pregače, mantili, i rukavice. Prevencija ubodnih incidenata pravilnim odlaganjem i korištenjem oštih instrumenata i igala. Potrebno je pravilno postupanje infektivnim materijalom (pravilno odlaganje i sortiranje na mjestu nastanka), primjena bolničkog protokola pranja i dezinfekcije instrumenata, radnih površina i prostora. Potrebno je educirati pacijenta i njegovu obitelj o rizicima nastanka infekcije te također o lokalnim i općim simptomima i znakovima. Poučiti posjetitelje higijenskom

pranju ruku prije i nakon kontakta s pacijentom. Edukaciju možemo provesti usmenim izlaganjem te potkrijepiti pisanim materijalom i letcima.

Slijedeća poteškoća koja je uvijek prisutna nakon operativnog zahvata je bol. Može se definirati slijedeća sestrinska dijagnoza:

2. Bol u/s s operativnim zahvatom nakon prijeloma potkoljenice.

Mogući ciljevi:

1. Pacijent neće osjećati bol.
2. Pacijent će na skali boli iskazati nižu razinu boli od početne.
5. Pacijent će znati načine ublažavanja boli.
6. Kod pacijenta za vrijeme hospitalizacije nivo boli je niskog intenziteta ili bol nije prisutna.

Vodeća obilježja po kojima će medicinska sestra primjetiti da pacijenta boli su njegova izjava o postojanju, jačini, lokalizaciji i trajanju boli, povišen krvni tlak, puls i broj respiracija, pacijent zauzima prisilni položaj, pažnju usmjerava na bol te izražava negodovanje uz bolan izraz lica. Često pacijent koji trpi bol ima blijedu i znojnu kožu i možemo primjetiti da je prisutan strah.[16] Intervencije koje provodi medicinska sestra usmjerene su postignuću zadanih ciljeva, stoga je potrebno uspostaviti odnos povjerenja s pacijentom, dopustiti pacijentu da izrazi svoje osjećaje i postavlja pitanja, educirati pacijenta i objasniti mu sve procedure koje su uključene u njegovu njegu, liječenje i rehabilitaciju kako bismo umanjili njegov strah, što može utjecati na intenzitet boli. Potrebno je poticati pacijenta na verbalizaciju osjećaja boli te ga uključiti u planiranje dnevnih aktivnosti, podučiti ga tehnikama relaksacije i time mu odvratiti pažnju od boli. Bol se procjenjuje s pomoću vizualne analogne skale (VAS skala) - pomagalo s pomoću kojega medicinska sestra procjenjuje bol na temelju subjektivnog iskaza pacijenta, bol se mjeri na skali od 0 do 10, gdje 0 označava da nema boli, a 10 označava najjaču bol. Primjenjuju se tehnike uklanjanja ili smanjivanja boli te ordinirani analgetici. Sve postupke potrebno je dokumentirati te procijeniti učinkovitost terapije. Operiranu nogu potrebno je staviti na jastuk ili udlagu kako bi se prevenirao edem, provjeriti uzrok boli (prejako zategnut zavoj ili loše obložena imobilizacija), objasniti u kojem je položaju preporučljivo držati operirani ekstremitet. Ako je predviđeno, primijeniti vrećicu s ledom na operiranoj strani radi

smanjenja otoka, boli i krvarenja pazeći da se vrećica s ledom ne stavlja direktno na kožu zbog mogućih ozeblina.[13] [16]

Anksioznost se također može navesti kao vrlo važna poteškoća koja prati hospitalizaciju i operativni zahvat i stoga je vrlo važno da je medicinska sestra zna prepoznati i da pažljivo bira intervencije kako bi u što većoj mjeri otklonila prisutan strah pacijenta. Sestrinska dijagnoza bi glasila:

3. Anksioznost u/s nepoznatom okolinom, ishodom liječenja, što se očituje povlačenjem u sebe.

Ciljevi:

1. Pacijent će moći prepoznati i nabrojiti znakove i čimbenike rizika anksioznosti.
2. Pacijent će se pozitivno suočiti s anksioznosti.
3. Pacijent će znati opisati smanjenu razinu anksioznosti.

Vodeća obilježja prema kojima se prepoznaje anksioznost kod pacijenta su hipertenzija, tahikardija ili tahipneja, razdražljivost, umor. Pacijent verbalizira strah i napetost, prisutan je osjećaj bespomoćnosti. Često je otežana koncentracija i suočavanje s problemom. Pacijent nije izrazito komunikativan. Može osjećati glavobolju, vrtoglavicu, mučninu i/ili imati proljev te se pojačano znojiti ili učestalo mokriti. Skoro uvijek je otežan san a neki pacijenti mogu biti i plačljivi ili skloni ozljeđivanju. Zadaća medicinske sestre kod anksioznog pacijenta je stvoriti profesionalan empatijski odnos - pacijentu pokazati razumijevanje njegovih osjećaja, stvoriti osjećaj sigurnosti. Biti uz pacijenta kada je to potrebno. Sestra mora opaziti i neverbalne izraze anksioznosti, izvijestiti o njima (smanjena komunikativnost, razdražljivost do agresije...). Stvoriti osjećaj povjerenja i pokazati stručnost, pacijenta upoznati s okolinom, aktivnostima, osobljem i ostalim pacijentima, redovito informirati pacijenta o tretmanu i planiranim postupcima, poučiti pacijenta postupcima/procedurama koje će se provoditi, koristiti razumljiv jezik pri poučavanju i informiranju pacijenta. Potrebno je održavati red i predvidljivost u planiranim i svakodnevnim aktivnostima, omogućiti pacijentu da sudjeluje u donošenju odluka. Pomoći i podučiti pacijenta vođenju postupaka smanjivanja anksioznosti; vježbe dubokog disanja i mišićne relaksacije, koristiti humor. Poučiti pacijenta pravilnom uzimanju anksiolitika te stvoriti sigurnu okolinu za pacijenta (ukloniti predmete kojima bi pacijent mogao nanijeti ozljede...).[15]

Ostale sestrinske dijagnoze koje se javljaju u postoperativnoj njezi i koje se trebaju pravilno tretirati i nikako ne zanemarivati su:

4. Visok rizik za poremećaj periferne cirkulacije u/s mirovanjem, operativnim zahvatom.
5. Smanjena pokretljivost u/s operativnim zahvatom.
6. Oštećenje integriteta kože u/s ozljedom.
7. Poremećaj self-koncepta u/s vanjskim fiksatorom.
8. Poremećaj spavanja u/s neizvjesnošću ishoda liječenja.
9. Visok rizik za opstipaciju u/s zatamljivanjem podražaja, smanjenim kretanjem.
10. Smanjena mogućnost brige za sebe (higijena, eliminacija) u/s traumom lokomotornog sustava.
11. Dehidracija u svezi s gubitkom tekućine tijekom op zahvata.
12. Retencija mokraće u svezi s smanjenim unosom tekućine.

9. Zaključak

Prijelomi potkoljenice mogu nastati u svakoj životnoj dobi, a po učestalosti su na drugom mjestu od svih prijeloma dugih kostiju. Neki tipovi prijeloma mogu biti vrlo kompleksni i samim time su izazov u liječenju. U ovom radu prikazana je podjela prijeloma te su opisani načini liječenja. S obzirom da svaki tip prijeloma potkoljenice iziskuje različit pristup i tretman, glavni cilj zdravstvene njege jest da se pacijent što lakše prilagodi novonastaloj situaciji te da što prije postigne nivo funkcioniranja koji je imao prije ozljede. Kao član zdravstvenog tima medicinska sestra najviše vremena provodi s bolesnikom te mora posjedovati specifična znanja, spretnost i iskustvo kako bi mogla pravilnom skrbi pridonijeti pozitivnom ishodu liječenja. Pritom važnu ulogu ima holistički pristup te postavljanje sestrinskih dijagnoza koje omogućuju kvalitetno provođenje zdravstvene njege osobito u suzbijanju boli i sprječavanju infekcije. Tijekom boravka u bolnici jedna od najvažnijih zadaća medicinske sestre je pružanje fizičke, psihičke i edukativne potpore pacijentu i njegovoj obitelji. Pacijenti sa prijelomom potkoljenice najčešće su liječeni operativnom tehnikom (repozicijom i osteosintezom) koja pokazuje prednosti pred konzervativnim liječenjem sadrenom imobilizacijom. Od prednosti se može izdvojiti manja količina komplikacija u postoperativnoj njezi, kraće vrijeme hospitalizacije te brži oporavak i povratak normalnom životu odnosno radnoj sposobnosti. S obzirom da se kod hospitaliziranih pacijenata često javlja osjećaj bespomoćnosti zbog nemogućnosti samostalnog obavljanja svakodnevnih aktivnosti dužnost je medicinske sestre objasniti pacijentu da je njegovo stanje privremeno i na taj način mu vratiti samopouzdanje i motivirati ga da sudjeluje u donošenju odluka i provođenju zdravstvene njege. Što se tiče rehabilitacijskog procesa vrlo je važan rani početak, kontinuiranost te motiviranost pacijenta. Bitna je rana prevencija te pravilno liječenje komplikacija uz odgovarajući izbor fizikalno-terapijskih postupaka uz nezaobilazan individualan pristup. Medicinska sestra pa tako i svi ostali članovi tima koji sudjeluju u skrbi moraju svoje intervencije usmjeriti što bržem izlječenju i naravno postignuću što pozitivnijeg ishoda liječenja jer je razina kvalitete života pacijenta pokazatelj stručnosti i kompetentnosti tima koji brine o pacijentu od njegovog primitika pa sve do završetka rehabilitacijskog procesa.

U Varaždinu, rujan, 2016.

Potpis: Miholić Marijana

10. Literatura

- [1] B. Smiljanić, Traumatologija, Školska knjiga, Zagreb, 2003.
- [2] I. Prpić i sur, Kirurgija za medicinare, Školska knjiga, Zagreb, 2005.
- [3] V. Gašparović i suradnici, Hitna medicina, Medicinska naklada, Zagreb, 2014.
- [4] I. Prpić, Kirurgija za više medicinske škole, Medicinska naklada, Zagreb, 1996.
- [5] Z. Lovrić, Traumatologija, Školska knjiga, Zagreb, 2008.
- [6] P. Keros, M. Pećina, Funkcijska anatomija lokomotornog sustava, Naklada Ljevak, Zagreb, 2006.
- [7] T. Šoša, Ž. Sutlić, Z. Stanec, I. Tonković i suradnici, Kirurgija, Naklada Ljevak, Zagreb, 2007.
- [8] <https://mamed.medri.hr/katedre/Kirurgiju/autorizirana%20predavanja/stalekar/Stalekar.pdf>, dostupno: 30.07.2016.
- [9] M. Pećina i suradnici, Ortopedija, Naklada Ljevak, Zagreb, 2004.
- [10] J. Hančević, T. Antoljak, Ž. Korać, Imobilizacija, Medicinska naklada, Zagreb, 2001.
- [11] F. Schauwecker, Osteosinteza u praksi, Školska knjiga, Zagreb, 1987.
- [12] <http://www.acc.hkd.com.hr/Vol.9-br.1.html>, dostupno 1.08.2016.
- [13] <http://hrcak.srce.hr/file/202515>, dostupno 5.08.2016.
- [14] <http://www.kbsd.hr/sites/default/files/SestrinstvoEdukacija/Slike/Instrumentari/PrijeoperacijskaPripremaPacijentaBiserkaSteko.pdf>, dostupno 7.09.2016.
- [15] <http://www.msd-prirucnici.placebo.hr/msd-prirucnik/posebne-teme/skrbokirurskom-bolesniku/postoperativna-skrb>, dostupno 7.09.2016.
- [16] <http://reha.hr/cms/prijelom-tibie/>, dostupno 6.09.2016.
- [17] Skupina autora, Sestrinske dijagnoze, Hrvatska Komora Medicinskih Sestara, Zagreb, 2011.
- [18] Skupina autora, Sestrinske dijagnoze II., HKMS, Zagreb, 2013.

Popis slika

Slika 1.1. Vrste prijeloma prema toku frakturne linije, Izvor: Smiljanić, B. Traumatologija, Školska knjiga, Zagreb, 2003. Str 26.....	2
Slika 1.2. Mogućnost pomaka frakturnih ulomaka , A - pomak u stranu, B – pomak prema uzdužnoj osovini, C – pomak s okretanjem oko uzdužne osi, D – pomak prema dužini sa skraćanjem, E – pomak prema dužini s produljenjem. Izvor: Smiljanić, B. Traumatologija, Školska knjiga, Zagreb, 2003. Str 27.....	3
Slika 2.1. Kost potkoljenice A – Pomatrane sprijeda, B- promatrane straga, Izvor: Keros, P., Pećina, M. Funkcijska anatomija lokomotornog sustava, Naklada Ljevak, Zagreb, 2006.....	4
Slika 2.2. Goljenična kost – tibia, Izvor: Keros, P., Pećina, M. Funkcijska anatomija lokomotornog sustava, Naklada Ljevak, Zagreb, 2006.....	5
Slika 2.3. Lisna kost – fibula, Izvor: Keros, P., Pećina, M. Funkcijska anatomija lokomotornog sustava, Naklada Ljevak, Zagreb, 2006.....	7
Slika 2.4. Prednja skupina mišića, Izvor: Keros, P., Pećina, M., Funkcijka anatomija lokomotornog sustava, Naklada Ljevak, Zagreb, 2006.....	9
Slika 2.5. Lateralni skupina mišića, Izvor: Keros, P., Pećina, M. Funkcijska anatomija lokomotornog sustava, Naklada Ljevak, Zagreb, 2006.....	9
Slika 2.6. Stražnji površinski mišići, Izvor: Keros, P., Pećina, M., Funkcijska anatomija lokomotornog sustava, Naklada Ljevak, Zagreb, 2006.....	10
Slika 2.7. Stražnji duboki mišići, Izvor: Keros, P., Pećina, M., Funkcijska anatomija lokomotornog sustava, Naklada Ljevak, Zagreb, 2006.....	10
Slika 3.1. Različiti tipovi pilon frakture u lateralnoj projekciji, Izvor: Smiljanić, B. Traumatologija, Školska knjiga, Zagreb, 2003. Str 203.	13
Slika 3.2. Otvoreni prijelom proksimalnog dijela desne potkoljenice, Izvor: https://mamed.medri.hr/katedre/Kirurgiju/autorizirana%20predavanja/stalekar/Stalekarpdf (Dostupno18.07.2016).....	14
Slika 5.1. Ekstenzijsko liječenje nestabilnog prijeloma potkoljenice, Izvor: Hančević, J., Antoljak, T., Korać, Ž., Imobilizacija, Medicinska naklada, Zagreb, 2001.....	21
Slika 5.2. Vanjska fiksacija loma, Izvor: https://mamed.medri.hr/katedre/Kirurgiju/autorizirana%20predavanja/stalekar/Stalekar.pdf (Dostupno: 30.07.2016.).....	22

Slika	5.3.	Stanje	nakon	vađenja,	Izvor:		
					https://mamed.medri.hr/katedre/Kirurgiju/autorizirana%20predavanja/stalekar/Stalekarpdf		
					(Dostupno: 30.07.2016).....	22	
Slika	5.4.	Osteosinteza	platoa	tibije	pločicom	i vijcima, Izvor: Lovrić, Z. Traumatologija, Školska knjiga, Zagreb, 2008.....	25
Slika	5.5.	Osteosinteza	pilon	frakture	pločicom	i vijcima, Izvor: Lovrić, Z., Traumatologija, Školska knjiga, Zagreb, 1987.....	25
Slika	5.6.	Kombinacija	vanjske	i unutarnje	fiksacije	prijeloma potkoljenice, Izvor: Lovrić, Z. Traumatologija, Školska knjiga, Zagreb, 2008.....	26
Slika	5.7.	Postavljanje	čavla	kod	frakture	potkoljenice, Izvor: Schauwecker, F. Osteosinteza u praksi, Školska knjiga, Zagreb, 1987.....	26
Slika	5.8.	Osteosinteza	tibije	intramedularnim	čavlom,	Izvor: http://www.jlimblengthrecon.org/viewimage.asp?img=JLimbLengthenReconstr_2015_1_1_6_168743_f7.jpg (Dostupno1.08.2016.).....	28
Slika	6.1.	VAC	na	potkoljenici,	Izvor:	http://www.vasezdravlje.com/printable/izdanje/clanak/987/1/ (Dostupno 10.08.2016)..	31



IZJAVA O AUTORSTVU
I
SUGLASNOST ZA JAVNU OBJAVU

Završni/diplomski rad isključivo je autorsko djelo studenta koji je isti izradio te student odgovara za istinitost, izvornost i ispravnost teksta rada. U radu se ne smiju koristiti dijelovi tuđih radova (knjiga, članaka, doktorskih disertacija, magistarskih radova, izvora s interneta, i drugih izvora) bez navođenja izvora i autora navedenih radova. Svi dijelovi tuđih radova moraju biti pravilno navedeni i citirani. Dijelovi tuđih radova koji nisu pravilno citirani, smatraju se plagijatom, odnosno nezakonitim privajanjem tuđeg znanstvenog ili stručnoga rada. Sukladno navedenom studenti su dužni potpisati izjavu o autorstvu rada.

Ja, Marijana Miholić, pod punom moralnom, materijalnom i kaznenom odgovornošću, izjavljujem da sam isključiva autorica završnog rada pod naslovom Kirurško liječenje prijeloma potkoljenice, te da u navedenom radu nisu na nedozvoljeni način (bez pravilnog citiranja) korišteni dijelovi tuđih radova.

Studentica:
Marijana Miholić


(vlastoručni potpis)

Sukladno Zakonu o znanstvenoj djelatnosti i visokom obrazovanju završne/diplomske radove sveučilišta su dužna trajno objaviti na javnoj internetskoj bazi sveučilišne knjižnice u sastavu sveučilišta te kopirati u javnu internetsku bazu završnih/diplomskih radova Nacionalne i sveučilišne knjižnice. Završni radovi istovrsnih umjetničkih studija koji se realiziraju kroz umjetnička ostvarenja objavljuju se na odgovarajući način.

Ja, Marijana Miholić neopozivo izjavljujem da sam suglasna s javnom objavom završnog rada pod naslovom Kirurško liječenje prijeloma potkoljenice čija sam autorica.

Studentica:
Marijana Miholić


(vlastoručni potpis)