

Zdravstvena njega i prehrana bolesnika sa perkutanom endoskopskom gastrostomom (PEG-om)

Timar, Krunoslav

Undergraduate thesis / Završni rad

2016

Degree Grantor / Ustanova koja je dodijelila akademski / stručni stupanj: **University North / Sveučilište Sjever**

Permanent link / Trajna poveznica: <https://um.nsk.hr/um:nbn:hr:122:616744>

Rights / Prava: [In copyright](#) / [Zaštićeno autorskim pravom.](#)

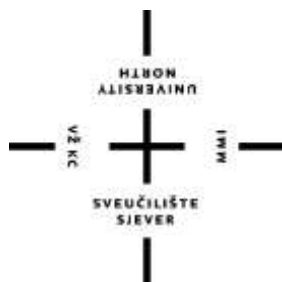Download date / Datum preuzimanja: **2024-07-29**



Repository / Repozitorij:

[University North Digital Repository](#)





**Sveučilište
Sjever**

Završni rad br. 824/SS/2016

**Zdravstvena njega i prehrana bolesnika sa perkutanom
endoskopskom gastrostomom (PEG-om)**

Krunoslav Timar, 4878/601

Varaždin, listopad 2016. godine



**Sveučilište
Sjever**

Odjel za Biomedicinske znanosti

Završni rad br. 824/SS/2016

**Zdravstvena njega i prehrana bolesnika sa perkutanom
endoskopskom gastrostomom (PEG-om)**

Student

Krunoslav Timar, 4878/601

Mentor

Melita Sajko, dipl.med.tehn.

Varaždin, listopad 2016. godine

Prijava završnog rada

Definiranje teme završnog rada i povjerenstva

ODJEL	Odjel za biomedicinske znanosti		
PRISTUPNIK	Krunoslav Timar	MATIČNI BROJ	4878/601
DATUM	29.09.2016.	KOLEGIJ	Zdravstvena njega odraslih I
NASLOV RADA	Zdravstvena njega i prehrana bolesnika sa perkutanom endoskopskom gastrostomom (PEG-om)		
NASLOV RADA NA ENGL. JEZIKU	Health care and nutrition of patients with percutaneous endoscopic gastrostoma (PEG)		
MENTOR	Melita Sajko, dipl.med.techn	ZVANJE	predavač
ČLANOVI POVJERENSTVA	1. Jurica Veronek, mag.med.techn., predsjednik		
	2. Melita Sajko, dipl.med.techn., mentor		
	3. Marijana Neuberg, mag.med.techn., član		
	4. Ivana Živoder, dipl.med.techn., zamjenski član		
	5.		

Zadatak završnog rada

BROJ	824/SS/2016
OPIS	<p>Perkutana endoskopska gastrostoma (PEG) je postupak postavljanja fleksibilne cijevi za hranjenje kroz trbušnu stijenku kroz lumen želuca pod kontrolom gastroskopa, tako da se prehrana može odvijati bez gutanja ili u nekim slučajevima kao dopuna normalnoj prehrani. Prehrana putem PEG-a može teći kontinuirano ili u intervalima / bolusima / špricom. PEG se koristi u ljudi svih dobnih skupina. Pobojšava se posljedica pothranjenosti, sprječava gubitak tjelesne težine, poboljšava rast i razvoj djece koja su zaostala u razvoju, kod bolesnika s cerebrovaskularnim bolestima (CVI), orofaringealnim malignim bolestima, ozljede glave, multipla skleroza ili bolesti motornih neurona, bolesnici s malignim bolestima glave, vrata, jednjaka, opekline; cistična fibroza; AIDS; sindrom kratkog crijeva; prolongirana koma; agresivno liječenje karcinoma; Parkinsonova bolest, pri oštećenju kiselinama ili lužinama.</p> <p>U radu je potrebno:</p> <ul style="list-style-type: none">- opisati metode postavljanja PEG-a- navesti intervencije medicinske sestre prije, tijekom, i nakon postavljanja PEG-a- navesti metode i specifičnosti prehrane pacijenata putem PEG-a- opisati moguće komplikacije kod pacijenata s PEG-om te intervencije za sprječavanje istih- opisati primjenu procesa zdravstvene njega kod pacijenata s PEG-om

ZADATAK URUČEN

13. 10. 2016



[Signature]

Predgovor

Zahvala

Najveću zahvalu upućujem mentorici, dipl. med. techn. Meliti Sajko na stručnoj i nesebičnoj pomoći i savjetima tijekom izrade završnog rada. Također, hvala svim profesorima, asistentima, kolegama i prijateljima na podršci.

Sažetak

Perkutana endoskopska gastrostoma (PEG) je postupak hranjenja bolesnika putem cijevi izravno u želudac. Postavlja se kod bolesnika kojima je onemogućen normalan put prehrane nekom bolesti, opstrukcijom, oštećen akt gutanja, malignitet... Postoji više metoda, a danas je široko u primjeni PEG. To je tehnički relativno jednostavna i brza metoda, koja ne zahtjeva opću anesteziju, čime se izbjegavaju često otežane intubacije, a za bolesnika je prihvatljiva po udobnosti i manjoj mogućnosti komplikacija. U općoj bolnici Virovitica gdje je rađeno istraživanje od 7. mjeseca 2012 godine do 7. mjeseca 2016 godine postavljeno je petnaest perkutanih endoskopskih gastrostoma. Cilj istraživanja je bio utvrditi koje su najčešće indikacije za postavljanje PEG-a, u kojoj se dobnoj skupini najčešće javlja potreba za PEG-om te od ukupnog broja bolesnika izračunati koliko je bilo muškaraca a koliko žena podvrgnuto metodi postavljanja PEG-a. Izvori koji su korišteni tijekom ovoga istraživanja je pisana evidencija poliklinike za endoskopiju opće bolnice Virovitica. Evidenciju pišu medicinske sestre/tehničari nakon svakog obavljenog zahvata. Upisuju se opći podaci o bolesniku (ime, prezime, dob), indikacija za postavljanje PEG sonde, datum sljedeće dogovorene kontrole i evaluacija.

Ključne riječi: Perkutana endoskopska gastrostoma, sonda, želudac, prehrana, medicinska sestra/tehničar

Summary

Percutaneous endoscopic gastrostomy (PEG) is the process of feeding the patient through a tube directly into the stomach. This raises the patients who disabled the normal time eating some diseases, obstruction, damaged act of swallowing, malignancy ... There are several methods, and today has a wide application in PEG. It is technically relatively simple and rapid method, which does not require general anesthesia, thus avoiding the often difficult intubation, and the patient is eligible for its comfort and less possibilities of complications. In general hospital Virovitica where the research was done from 7 months 2012 years to 2016 years 7 months raised the percutaneous endoscopic gastrostomy fifteen. The aim of the research was to determine which are the most common indications for appointment of PEG, which is the age group most often a need for PEG and the total number of patients to calculate

how many were men and how many women are subjected to the method of setting PEG. Sources that were used during this study was written records clinic for endoscopy General Hospital Virovitica. Record write nurses / technicians after every surgery. Entered the general data about the patient (name, age), indications for PEG placement of the probe, following the agreed date of control and evaluation.

Keywords: Percutaneous endoscopic gastrostomy probe, stomach, nutrition, nurse / technician

Popis korištenih kratica

PEG	perkutana endoskopska gastrotoma
EGD	ezofagogastroduodenoskopija
i.v.	intravenozno
UZV	ultrazvuk
CT	kompjuterizirana tomografija
PRG	perkutana radiološka gastrotoma
NGS	nazogastrična sonda
CVI	cerebrovaskularni inzult

Sadržaj

1.	Uvod	1
2.	Perkutana endoskopska gastrostoma (PEG) kroz povijest	2
3.	Perkutana endoskopska gastrostoma (PEG).....	4
3.1	Indikacije i kontraindikacije za postavljanje PEG-a.....	5
3.1.1.	Indikacije za postavljanje PEG-a.....	5
3.1.2.	Kontraindikacije za postavljanje PEG-a.....	5
3.2.	Tehnike izvođenja.....	6
3.2.1.	Ponsky-Gaudererova tehnika izvlačenja (engl. pull).....	6
3.2.2.	Sachs-Vineova tehnika guranjem (eng. Push).....	7
3.2.3.	Russelova tehnika uvođenja (engl. introducer).....	8
4.	Zdravstvena njega bolesnika sa PEG-om.....	9
4.1.	Intervencije medicinske sestre prije postavljanja PEG-a.....	9
4.2.	Intervencije medicinske sestre tijekom ezofagoduodenoskopije (EGD-a) i postavljanja PEG-a.....	10
4.3.	Intervencije medicinske sestre nakon postavljanja PEG-a.....	11
4.4.	Toaleta izlaznog mjesta sonde.....	11
4.5.	Toaleta sonde.....	12
5.	Prehrana i hranjenje bolesnika sa PEG-om.....	13
5.1.	Planiranje i provođenje intervencija hranjenja bolesnika sa postavljenom PEG sondom.....	13
6.	Metode hranjenja.....	15
6.1.	Gravitacijska metoda hranjenja.....	15
6.2.	Metoda hranjenja putem pumpe za hranjenje.....	16
6.3.	Bolus metoda hranjenja.....	17
7.	Mogući problemi s hranjenjem putem PEG-a.....	19
7.1.	Infekcije kože.....	19
7.2.	Blokada cijevi.....	19
7.3.	Puknuće cijevi.....	19
7.4.	Ispadanje cijevi.....	20
8.	Komplikacije koje se mogu pojaviti u bilo koje vrijeme nakon postavljanja PEG-a	21
8.1.	Infekcija.....	21
8.2.	Krvarenje.....	22
8.3.	Peristomalno propuštanje.....	22
8.4.	Ulkus.....	23
8.5.	Opstrukcija želuca.....	24
8.6.	Nenamjerno vađenje PEG-a.....	24
8.7.	Začepljenje gastrostomalne cijevi.....	25
9.	Rane komplikacije nakon postavljanja PEG-a.....	26
9.1.	Pneumoperitoneum.....	26
9.2.	Ileus.....	26

9.3. Perforacija jednjaka i želuca.....	26
10. Kasne komplikacije nakon postavljanja PEG-a.....	27
10.1. Propadanje, pogoršanje gastrostome.....	27
10.2. Sindrom ukopanog PEG-a.....	27
10.3. Kolokutana fistula.....	28
10.4. Perzistirajuća fistula želuca nakon uklanjanja gastrostomalne cijevi.....	28
10.5. Širenje tumora na mjestu umetanja PEG-a.....	29
11. Iskustva iz Opće bolnice Virovitica, endoskopija.....	30
12. Proces zdravstvene njege.....	32
13. Zaključak.....	35
14. Literatura.....	36
15. Popis slika.....	37

1. Uvod

Perkutana endoskopska gastrostoma (PEG) je postupak postavljanja fleksibilne cijevi za hranjenje kroz trbušnu stjenku kroz lumen želuca pod kontrolom gastroskopa, tako da se prehrana može odvijati bez gutanja ili u nekim slučajevima kao dopuna normalnoj prehrani.

Prehrana putem PEG-a može teći kontinuirano ili u intervalima / bolusima / špricom. PEG se koristi u ljudi svih dobnih skupina. Poboljšava se posljedica pothranjenosti, sprječava gubitak tjelesne težine, poboljšava rast i razvoj djece koja su zaostala u razvoju, kod bolesnika s cerebrovaskularnim bolestima (CVD), orofaringealnim malignim bolestima, ozljede glave, multipla skleroza ili bolesti motornih neurona, bolesnici s malignim bolestima glave, vrata, jednjaka, opekline; cistična fibroza; AIDS; sindrom kratkog crijeva; prolongirana koma; agresivno liječenje karcinoma; Parkinsonova bolest, pri oštećenju kiselinama ili lužinama. Ovakvom metodom efektivnom i sigurnom zamjenjujemo kirurško postavljanje gastrostome. Bolesniku omogućujemo veći komoditet, te bolju kvalitetu života. Postavljanje PEG-a zahtjeva educirano medicinsko osoblje, a postupak postavljanja nije uvijek bez mogućih komplikacija. Komplikacije nakon postavljanja PEG-a mogu se podijeliti na manje (infekcija, rane, manje krvarenje) i veće (nekrotizirajući fascitis – nekroza vezivne opne, kolokutana fistula). Prema vremenu pojavljivanja komplikacije dijelimo na: komplikacije koje se mogu pojaviti u bilo koje vrijeme nakon postavljanja PEG-a, rane komplikacije i kasne komplikacije.

Kontraindikacije za postavljanje PEG-a su: Interpozicija drugih organa, poremećaj koagulacije, karcinoma potrbušnice, peritonitis, ascites, anoreksija nervoza, teška psihoza, terminalna faza maligne bolesti i dr. Za postavljanje PEG-a nije kontraindikacija billroth I i II, peritonejska dijaliza, trudnoća i dr. [1]

2. Perkutana endoskopska gastrostoma (PEG) kroz povijest

Prva perkutana endoskopska gastrostoma (PEG) izvedena je 2. Lipnja 1989. godine na djetetu, U sveučilišnoj bolnici u Clevelandu, Ohio. Dr. Michael W.L. Gauderer, dr. Jeffrey L. Ponsky, endoskopist i dr. James Bekeny, kirurg, obavio je postupak na 4,5 mjesecom djetetu s neadekvatnom oralnom prehranom. Autori tehnike postavljanje PEG-a, dr. Michael W.L. Gauderer i dr. Jeffrey L. Ponsky, prvi put objavljuju tehniku 1980. godine na godišnjem sastanku Američke dječje kirurške udruge u Floridi. Pojednosti o daljnjem razvoju postupka objavljene su 2001. godine. [2]

Ova tehnika postavljanja PEG-a ubrzo postaje metoda izbora u bolesnika kod kojih se primjenjuje enteralna prehrana dulje od tri tjedna. [2]

Prva PEG cijev dizajnirana je od postojećih dostupnih komponenti na tržištu, a sastojala se od DePazzer-ovog katetera nalik na gljivu. Kao uvodnik je iskorišten i.v. kateter. Spoj kraja cijevi na kraju katetera je uveden kroz i.v. kanilu, kako bi bio iskorišten za vođenje cijevi kroz tkivo.

Kod prvih proizvedenih PEG cijevi, kraj cijevi je silom uguran u i.v. kanilu. Izumitelji su kasnije shvatili da je povlačenje svilenim koncem kroz glavu cijevi, istodobno omogućilo proširenje katetera koji bi tako lakše ušao u i.v. kanilu. U prvom slučaju, malo dijete, svega nekoliko mjeseci staro, nakon rupture želuca, gdje je transluminacija bila najsvjetlija, svileni konac je uveden u želudac iglom za bušenje, koja je vođena forcepsom za biopsiju. Svileni konac, ispostavilo se, nije baš lagano prihvatiti i vodilica igle je korištena kako bi se uhvatio konac.

Nakon provedenih pet zahvata na maloj djeci, dr. Ponsky napustio je Sveučilišnu Kliniku i počeo raditi na Mr. Sinai Hospital u Clevelandu. Tu je bio u mogućnosti provoditi ovu tehniku na odraslim pacijentima, koji su bili neurološki imobilizirani moždanim udarom. Inicijalna prezentacija ove metode dogodila se u svibnju 1980. godine na DDW kongresu u Salt Lake City-ju. Izazvala je veliki interes i autor je dobio brojne pozive i zahtjeve za konstrukcijom PEG cijevi. Dr. Gauderer i dr. Ponsky pregovarali su s više kompanija radi proizvodnje sustava za PEG; što je svaka od tih kompanija odbijala, pravdajući to tako malim brojem zahvata koji bi se vršili godišnje. No kompanija American Endoscopy, zahvaljujući vlasniku Marlinu Younkeru, odlučila je proizvoditi cijevi za PEG, kakvu su inicijalno konstruirali sami. To je dovelo do drugog tehnološkog unaprjeđenja dizajna katetera. Iduće modifikacije i prilagodbe dovele su i druge kompanije do odluke o proizvodnji. [3]

Treba napomenuti da je nakon uspješne implementacije ove procedure, PEG kao metoda, uveden i u veterinarske laboratorije za pažljivu procjenu izdržljivosti i upotrebljivosti u probavnom traktu ne samo ljudi, nego i životinja. Bez truda koji su sami izumitelji uložili, to se nikada ne bi dogodilo. Izvorna PEG metoda, bila je rezultat potrebe, vizije i inteligencije. Njena jednostavnost je bila odlučujući faktor uspjeha i primjene.[3]

Već više od 20 godina, perkutana endoskopska gastrostoma kao metoda u uporabi, raste eksponencijalno. Tehničko usavršavanje i napredno dokumentiranje iste povećalo je sigurnost zahvata. Koncept na kojem je zasnovana, doveo je do niza različitih primjena i u drugim granama izvan abdominalne kirurgije, poput primjene u općoj kirurgiji, iako je PEG zapravo kao tehnika, točnije njeni prvi počeci razvijena u pedijatrijskoj kirurgiji.[4]

U Zagrebu, uvedena 1995. Godine, u centru intervencijske gastroenterologije, Zavoda za gastroenterologiju, Interne klinike KBC-a Zagreb-Rebro, te postaje standardnim endoskopskim postupkom.[5]

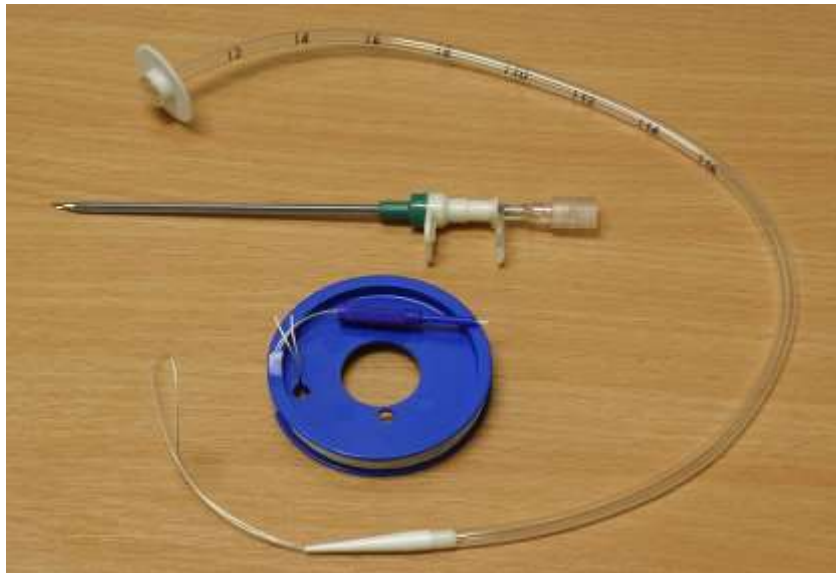U općoj bolnici Virovitica, postavljanje prve perkutane endoskopske gastrostome (PEG-a) učinjeno je u sedmom mjesecu 2012-te godine. Od tada se godišnje postavi 3-4 PEG-a. Koristi se tehnika „pull“. Komplikacije nisu zabilježene, a bolesnici sa PEG-om dolaze na redovne kontrole i izmjene PEG-a. [6]

3. Perkutana endoskopska gastrostoma (PEG)

PEG može biti privremen ili trajan ovisno o zdravstvenom stanju pacijenta. Načini provođenja eneteralne prehrane ovisi o duljini potrebe za alternativnim putem prehrane, pa se tako prehrana putem sonde (nazogastične, nazoduodenalne, nazojejunalne) primjenjuje uglavnom kraće vrijeme (do dva tjedna) dok PEG služi za dugotrajniju prehranu. [7]

Drugi način postavljanja stome (gastrostome, duodenostome ili jejunostome) podrazumijeva kirurški ili perkutanoendoskopski put. PEG je postupak postavljanja sonde kroz trbušnu stjenku u lumen želuca pod kontrolom gastroskopa u svrhu direktnog plasiranja hrane u želudac kod pacijenta koji nisu u mogućnosti gutati hranu. [7]

PEG – sonda je napravljena od mekog silikona, a sastoji se od unutarnjeg branika, vanjskog sigurnosnog prstena, (koji omogućuje cirkulaciju zraka oko stome), rendgenski vidljive lente (proteže se uzduž cijelog lumena), i ulaza sa kapičom koji služi za primjenu lijekova i hrane (slika 3.1.) [7]



Slika 3.1. PEG sonda

Izvor::

https://upload.wikimedia.org/wikipedia/commons/thumb/4/48/PEG_tube_kit.jpg/800px-PEG_tube_kit.jpg

Može se koristiti za ishranu, drenažu i dekompresiju. PEG-sonda se, osim klasičnom kirurškom tehnikom može postaviti radiološkom (fluoroskopia, UZV, CT) te endoskopskom perkutanom tehnikom.[7]

Ovisno o primijenjenoj tehnici postoje:

- Laparoscopska kirurška gastrostoma,
- Otvorena kirurška gastrostoma,
- Perkutana radiološka gastrostoma (PRG),
- Perkutana endoskopska gastrostoma (PEG) [8]

3.1. Indikacije i kontraindikacije za postavljanje PEG-a

3.1.1. Indikacije za postavljanje PEG-a

Glavne indikacije za postavljanje PEG-a je nemogućnost gutanja hrane, zbog orofaringealne ili ezofagusne disfunkcije. Često se događa zbog nemogućnosti prolaska hrane zbog organske opstrukcije kao kod malignih bolesti na tom području, zatim zbog neuroloških bolesti, te zbog nedovoljnog unosa hrane oralnim putem zbog teških kroničnih bolesti. [4]

3.1.2. Kontraindikacije za postavljanje PEG-a

Apsolutne kontraindikacije za PEG su:

- Nemogućnost uvođenja endoskopa u želudac,
- Peritonitis,
- Opsežni intraktabilniascites,
- Opstrukcija crijeva. [4]

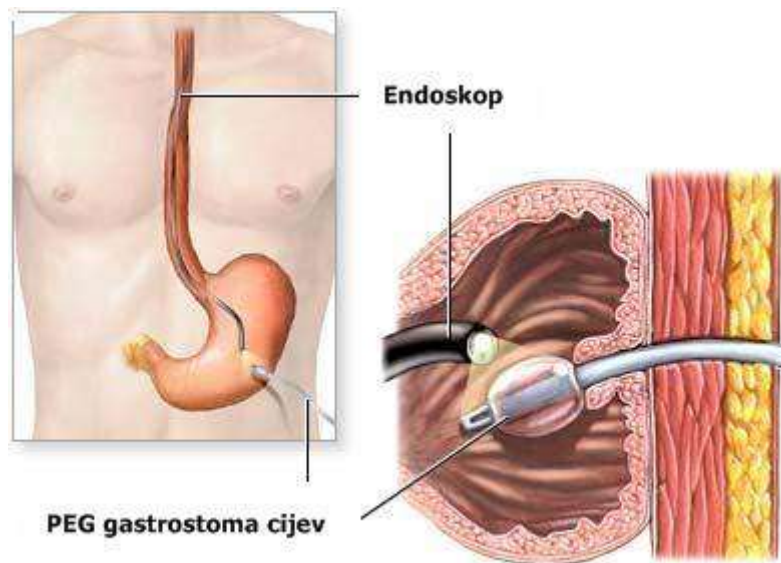
Relativne kontraindikacije za postavljanje PEG-a su:

- Veliki želučani varikoziteti,
- Neoplazme želučane stijenke,

- Suptotalnagastrektomija,
- Opsežni kirurški zahvat u abdomenu. [4]

3.2. Tehnike izvođenja

Mjesto postavljanja PEG-a je približno 2-3 prsta ispod rebrenog luka u lijevoj paramedijalnoj liniji (Slika 3.2.2.) [9]



Slika 3.2.2 Mjesto postavljanja PEG-a

Izvor: <http://www.drbandari.com/images/peg.jpg>

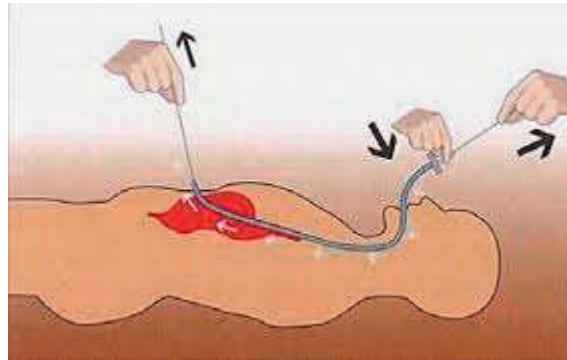
Razlikujemo tri tehnike uvođenja PEG-a:

1. Ponsky-Gaudererove tehnike PEG-a (engl. pull),
2. Sacks-Vineove tehnike PEG-a (engl. push),
3. Russelove tehnike PEG-a (engl. introducer). [4]

3.2.1. Ponsky-Gaudererova tehnika izvlačenja (engl. pull)

Ponsky-Gaudererova tehnika izvlačenja, osnovna je tehnika postavljanja PEG-a. Radi se uz intravensku sedaciju s ograničenom svijesti i lokalnom anestezijom ždrijela u obliku spreja, s razlogom da se izbjegne refleks povraćanja i umanja rizik od aspiracije. Provodi se

aspiracija sekreta iz orofarinksa. Cilj tehnike je da se žica vodilica provuče kroz trbušnu stjenku u želudac, zatim se provuče kroz jednjak i usta, i tim krajem izvuče van na koji se fiksira cijev PEG-a i lagano izvlačeći (pull) onaj kraj žice vodilice koji strši izvan trbušne stjenke, sada obratnim putem izvlači cijev PEG-a kroz usta, jednjak i želudac (od tuda naziv tehnike izvlačenjem) i postavi u prednjoj želučanoj stjenci i prednjoj trbušnoj stjenci, te će služiti za unos hrane. (Slika 3.2.1.3.) [4]



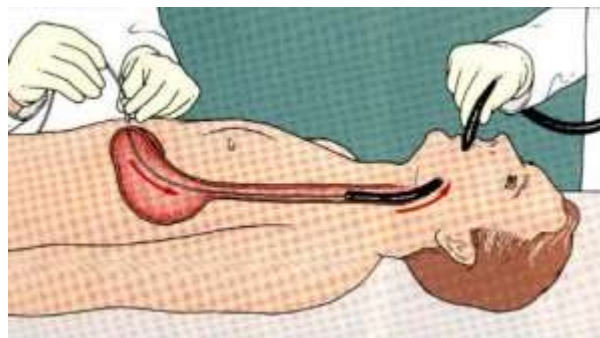
Slika 3.2.1.3. Ponsky-Gaudererova tehnika postavljanja PEG-a (engl. Pull)

Izvor: <https://encrypted->

[tbn0.gstatic.com/images?q=tbn:ANd9GcRiOmf0Q_jXLhIW0JM3WsipQqEJgjJTASv4lIO2FBArqg-Qlj-fqA](https://encrypted-tbn0.gstatic.com/images?q=tbn:ANd9GcRiOmf0Q_jXLhIW0JM3WsipQqEJgjJTASv4lIO2FBArqg-Qlj-fqA)

3.2.2. Sachs-Vineova tehnika guranjem (eng. Push)

Sachs-Vineova tehnika guranja se vrlo malo tehnički razlikuje od osnovne Ponsky-Gaudererove tehnike postavljanja PEG-a. (Slika 3.2.2.4.) [4]



Slika 3.2.2.4. Sachs-Vineova tehnika postavljanja PEG-a (eng. Push)

Izvor: <http://isakdasdemir.com.tr/wp-content/uploads/2016/01/peg-300x167.jpg>

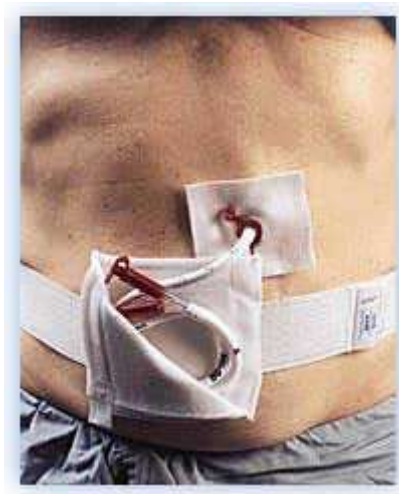3.2.3. Russelova tehnika uvođenja (engl. introducer)

Russelova metoda se primjenjuje kod djelomično suženog jednjaka, zbog strikture ili zbog endoproteze i sl. Kod Russelove tehnike se ne mora kroz jednjak uvlačiti cijev PEG-a već se posebno modificirani T-učvršćivači postavljaju direktno kroz kanilu koja prolazi kroz trbušnu stjenku u želudac. Mogu se postaviti i prije dilatacije želuca. Osiguravaju da želudac ostane priljubljen uz trbušnu stjenku i kada se cijev gastrostome odstrani. Stavljaju se na udaljenosti od dva centimetra s cijevi za hranjenje između sebe. [4]

4. Zdravstvena njega bolesnika sa PEG-om

Zdravstvena njega bolesnika sa postavljenim PEG-om uključuje provođenje njege kože na mjestu postavljanja sonde, održavanje sonde za hranjenje i količine obroka te pripremu pacijenta za samostalnu njegu kod kuće. [7]

Korištenjem bilo koje tehnike, nakon što se postavi cijev za hranjenje, mjesto incizije na koži se očisti i namaže antibiotskom kremom ili preparatom joda. Nakon toga se zaštiti sterilnim gazom koja se učvrsti flasterom (Slika 4.5.) [7]



Slika 4.5. Mjesto incizije zaštićeno sterilnom gazom

Izvor: <http://vertassets.blob.core.windows.net/image/52b0b108/52b0b108-bae1-11d4-8c7b-009027de0829/dale5.jpg>

4.1. Intervencije medicinske sestre prije postavljanja PEG-a

Po završenom definiranju ciljeva u procesu zdravstvene njege, medicinska sestra planira intervencije. Intervencije iz područja zdravstvene njege su specifične aktivnosti usmjerene ublažavanju ili rješavanju problema odnosno ostvarenju ciljeva i odgovor su na pitanje što treba učiniti da se cilj postigne.

- Razgovor s bolesnikom ili skrbnikom (sestrinska anamneza) kako bi prikazali potrebne osobne podatke te pismeni pristanak tzv. informativni pristanak čijim potpisivanjem bolesnik ili skrbnik potvrđuje da je dao točne podatke o bolesti, dobio informacije o postupku i mogućim komplikacijama.
- Prikupljanje dokumentacije,

- Provjera dokumentacije,
- Procijeniti psihosocijalne čimbenike,
- Provjeriti vrijeme od posljednjeg uzimanja hrane i tekućine,
- Provjeriti vrijeme od posljednjeg uzimanja lijekova i koje lijekove koristi,
- Provjeriti dali nosi slušni aparat,
- Provjeriti dali ima zubnu protezu i da li je mobilna. Ako je mobilna, potrebno ju je izvaditi,
- Provjeriti da li ima ugrađenu umjetnu valvulu (srčani zalistak) te je li i kada je dobio profilaktičku antibiotsku terapiju (treba dati jednokratnu dozu antibiotika širokog spektra pola sata prije zahvata),
- Potrebno je ocijeniti pokretljivost bolesnika (pokretan, nepokretan, slabo pokretan),
- Obavijestiti liječnika gastroenterologa o prikupljenim podacima,
- Priprema endoskopske sale, endoskopa te endoskopskog pribora, nakon upute liječnika zbog načina izvođenja zahvata. [10]

4.2. Intervencije medicinske sestre tijekom ezofagoduodenoskopije (EGD-a) i postavljanja PEG-a

Radi lakšeg, bržeg i preciznijeg postupka postavljanja PEG sonde potrebno je pridržavati se intervencija kako su navedene:

- Postaviti bolesnika na lijevi bok, namjestiti mu glavu u sagitalnu ravninu te ju blago pomaknuti prema naprijed i dolje prema ležaju,
- Ukoliko je moguće, objasniti bolesniku postavljanje usnika u usta i čemu služi (sprječava ugriz uređaja i njegovo oštećenje) te ga cijelo vrijeme pridržavati,
- Vratiti pacijenta u vodoravni položaj zbog uvođenja PEG-a,
- Prema unaprijed dogovorenom redosljedu asistirati i izvršavati radnje u stalnoj komunikaciji s liječnikom gastroenterologom,
- Promatrati boju kože pacijenta, disanje, crvenilo, razinu svijesti, udobnost te mogućnost odgovora pacijenta na zahvat (povraćanje, bol). Kada se zahvat izvodi u anesteziji, promatranje bolesnika (vitalne funkcije) izvodi liječnik i anesteziološki tehničar,

- Vrlo važna je emocionalna potpora bolesnika, prije, za vrijeme (ako je moguće, ovisno o anesteziji) i nakon zahvata. [10]

4.3. Intervencije medicinske sestre nakon postavljanja PEG-a

Nakon postavljanja PEG-a medicinska sestra zbrinjava pacijenta po ovim intervencijama:

- Nakon postavljanja PEG-a pod anestezijom osigurati razbuđivanje pod nadzorom,
- Transport bolesnika do bolesničke sobe,
- Smještaj bolesnika u bolesnički krevet,
- Toaleta okolne kože PEG-a i hranjenje,
- Promatrati pacijenta nakon hranjenja radi eventualnog povraćanja i moguće aspiracije hrane, te upala pluća uzrokovane njenim ulaskom,
- Sestrinske intervencije upisati u sestrinsku dokumentaciju. [10]

4.4. Toaleta izlaznog mjesta sonde

Mjesto izlaza sonde zahtjeva detaljno praćenje i njegu.

Zdravstvena njega podrazumijeva:

- Obavezno pranje ruku i rad u aseptičkim uvjetima,
- Održavanje kože čistom i suhom,
- Premazivanje okoline stome zaštitnom kremom (prevencija upale),
- Svakodnevno mijenjanje sterilnih tupfera
- Kod svakog pranja, pažljivo odvojiti prsten od kože za oko 1 cm,
- Pregledati kožu oko sonde (mogućnost infekcije ili erozije),
- Pažljivo pritisnuti kožu oko sonde i provjeriti kakva je drenaža. Očekivana količina je minimalna neposredno nakon postavljanja. Trebala bi prestati za sedam dana,
- Provjeriti sondu radi eventualnog oštećenja. Ako je oštećena treba ju zamijeniti,
- Očistiti mjesto propisanim sredstvom za čišćenje (fiziološka otopina, povidin-jodid, octenisept) ili prema smjernicama ustanove
- Zarotirati vanjski sigurnosni prsten za 90° (da se izbjegne pritisak na istom mjestu na koži) i spustiti ga nazad preko izlaznog mjesta,

- Ako je došlo do curenja hrane pored sonde ili postoji rizik da sonda nije više na mjestu kako treba biti, potrebno je pokriti mjesto sterilnom gazom. Gaza se ne smije stavljati ispod sigurnosnog prstena jer je sonda tada nestabilna i može se micati, što može uzrokovati apsces rane.
- Na flasteru zapisati datum i vrijeme kada je mjesto previjeno [7]

4.5. Toaleta sonde

Sonda se ispiru 3 x dnevno sa 20 ml mlake vode, najbolje sa štrcaljkom od 20 ml. Kod začepljenja, sonda se ispiru mlakom ili gaziranom vodom sa štrcaljkom od 2 i 5 ml. jer može doći do perforacije katetera. Tada se obavezno mora zamijeniti. [11]

5. Prehrana i hranjenje bolesnika sa PEG-om

Prehrana bolesnika sa PEG-om zahtjeva točno definiranu hranu (Slika 5.6.). Određuje ju liječnik specijalista. Prilagođavanje je ovisno o medicinskoj dijagnozi bolesnika i nutritivnim potrebama. Sa hranjenjem na gastrostomu počinje se obično 24 sata nakon postavljanja. Radi mogućih komplikacija hranjenje se nikako ne smije započeti manje od 3 sata nakon postavljanja gastrostome. Hraniti se mora polako, da ne bi došlo do gastroezofagusnog refluksa ili da bolesnik ne bi aspirirao. [4]



Slika 5.6. Prehrana bolesnika sa PEG-om zahtjeva točno definiranu hranu

Izvor: <http://1.bp.blogspot.com/>

XsMbrpvtby8/T04Qo_dv6AI/AAAAAAAAAkk/viadiaH8XmE/s1600/Nutrison-Energy-Multi-Fibre-L.jpg

5.1. Planiranje i provođenje intervencija hranjenja bolesnika sa postavljenom PEG sondom

Prije hranjenja vrlo je bitno isplanirati što nam je potrebno za sam postupak hranjenja.

Pribor i materijal:

- Kolica ili poslužavnik,
- Kompresa za zaštitu pacijenata,
- Čaša vode,

- 2 štrcaljke (od 50 i 100 ml.) jedna za hranjenje i ispiranje, druga za aspiraciju želučanog sadržaja ili enteralne pumpe i sustava za hranjenje,
- Staničevina ili papirnati ubrusi,
- Odgovarajuća hrana temperature 37 C°
- Dezinficijens za ruke i kožu,
- Posuda za nečisto,
- Paravan. [11]

Izvođenje:

- Predstaviti se, identificirati bolesnika, objasniti postupak, dopustiti pitanja, osigurati privatnost,
- Postaviti bolesnika u povišeni položaj (najmanje 30°-45°),
- Zaštititi bolesnika papirnatim ubrusom,
- Oprati i posušiti ruke pacijentu i sebi,
- Svaki put kod odvajanja štrcaljke ili sistema pumpe od sonde zatvoriti sondu kvačicom, a kvačicu opustiti nakon priključenja štrcaljke, sistema pumpe na sondu ili zatvaranja sonde čepom,
- Skinuti čep sa sonde,
- Provjeriti poziciju sonde, aspirirati malu količinu želučanog sadržaja kojeg treba vratiti u želudac. Očekivani rezidualni sadržaj je 50-100 ml.,
- Ako se aspirira više od 100 ml, hranjenje odgoditi za jedan sat i obavijestiti liječnika. Nakon jednog sata ponovno provjeriti količinu sadržaja, ako je i dalje veća od 100 ml, postupiti prema uputama liječnika. Evidentirati količinu i izgled sadržaja,
- Štrcaljku odložiti u infektivni otpad. [11]

6. Metode hranjenja

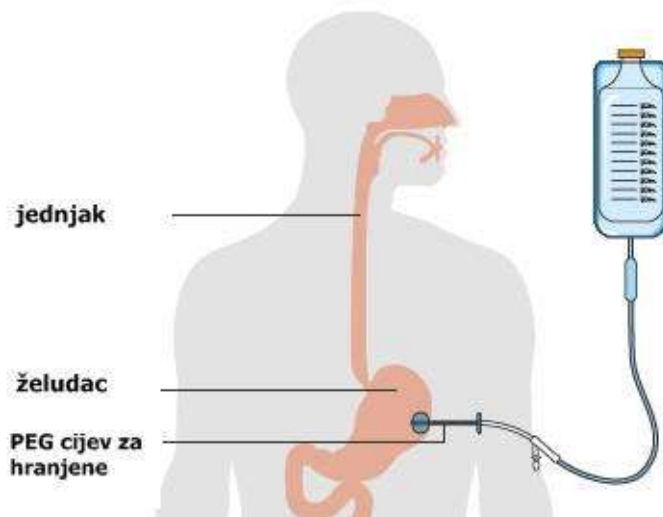
Postoje tri metode hranjenja na perkutanu endoskopsku gastrostomu (PEG) ili nazogastričnu sondu (NGS).

To su:

- Gravitacijska metoda,
- Metoda putem pumpe,
- Bolus metoda. [11]

6.1. Gravitacijska metoda hranjenja

Hranjenje metodom gravitacije (Slika 6.1.7), izvodi se pomoću gravitacijskog sustava za hranjenje, hranom i tekućinom/vodom. Potrebno je slijediti upute proizvođača o spajanju gravitacijskog sustava na perkutanugastrostomu i obavezno ispustiti zrak iz sustava. Gravitacijsku vrećicu sa granom objesiti 60 cm iznad glave bolesnika i odrediti protok hrane. Hrana bi trebala isteći u 30-45 min. Počinje se sa 200ml hrane po obroku. Obroci se povećavaju ovisno o tome koliku količinu obroka bolesnik može podnijeti da bi se postigao željeni kalorijski unos. Potrebno je promatrati bolesnika za vrijeme hranjenja. Treba paziti na istek hrane kako zrak iz sistema ne bi opteretio želudac i prouzročio daljnje tegobe. Ako bolesnik povraća ili se žali na mučninu, osjeća prepunjenost želuca ili regurgitira (podriguje), odmah zaustaviti hranjenje i procijeniti njegovo stanje. Treba isprati sondu i ponoviti hranjenje za 1 sat (prije ponovnog hranjenja izmjeriti rezidualni želučani sadržaj). Moguće da je količina obroka prevelika ili je prebrzo dana. Kod bolesnika se može razviti i „dumping sindrom“ kod kojeg se kao rani simptomi pojavljuju osjećaj nadutosti, mučnine, povraćanje, grčevi, bljedilo, bol i dijareja. Kasniji simptom je porast glukoze u krvi koji prati kompenzatorna reakcija lučenja inzulina što dovodi do reaktivne hipoglikemije.[7]

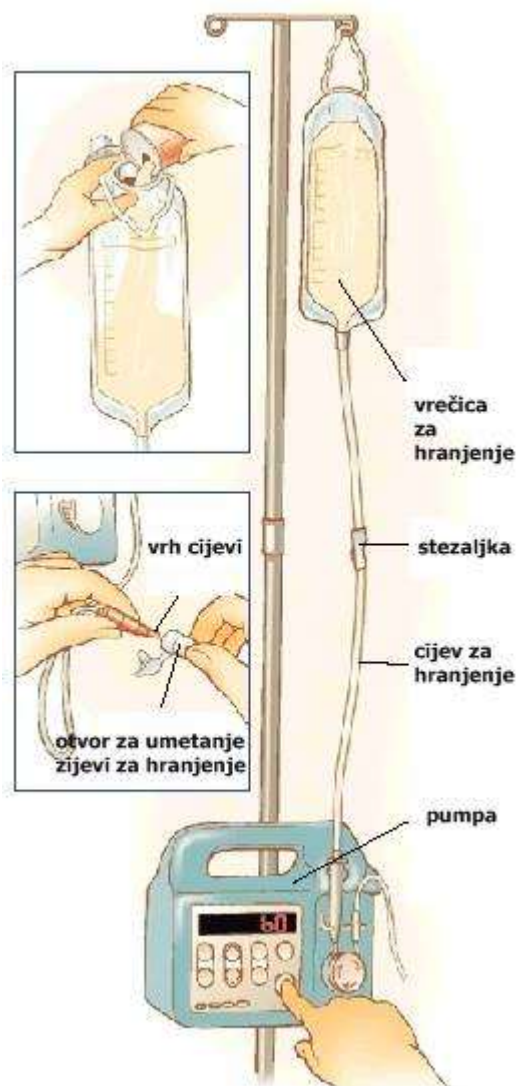


Slika 6.1.7. gravitacijska metoda hranjenja.

Izvor: http://www.cancerresearchuk.org/prod_consump/groups/cr_common/@cah/@gen/documents/image/crukmig_1000img-12052.jpg

6.2. Metoda hranjenja putem pumpe za hranjenje

Za ovu metodu potreban je sistem za hranjenje, pumpa, hrana, tekućina/voda (Slika 6.2.8.) Pumpu postaviti na odgovarajući stalak, staviti hranu u sustav za hranjenje i ispustiti zrak, a nakon toga slijediti upute proizvođača. Nakon provedene metode odvojiti pumpu od perkutane gastrostome i isprati vodom sustav za hranjenje, a PEG isprati sa 30-50 ml vode štrcaljkom od 60 ml. za vrijeme manipulacije, cijevi držati zatvorene. [11]



Slika 6.2.8. Metoda hranjenja putem pumpe za hranjenje.

Izvor: <http://www.mounnittany.org/assets/images/krames/50881.jpg>

6.3. Bolus metoda hranjenja

Hranjenje ovom metodom je vrlo često. U štrcaljku od 60 ml navlači se hrana i spaja sa sondom te se polako, bez upotrebe sile utiskuje sadržaj štrcaljke (Slika 6.3.9.). PEG-sonda zatvara se zatvaračem sonde, svaki puta kada se odvoji štrcaljka od cijevi. Brzina hranjenja je slična brzini kao da bolesnik može sam uzimati hranu na usta. Nakon završetka hranjenja ispiremo sondu. Obrok bi trebao iznositi 100-400 ml. Sav pribor nakon hranjenja treba oprati i posušiti. [11]



Slika 6.3.9. Bolus metoda hranjenja.

Izvor: http://www.realfoodblends.com/wp-content/uploads/2013/07/Step_3_lores-580x800.jpg

7. Mogući problemi s hranjenjem putem PEG-a

Većina ljudi nema problema ako su poslušali savjet iz bolnice. Većina problema koji se javljaju može se riješiti brzo. Neki mogući problemi koji se javljaju su: proljev, nadutost, zatvor, refluks. Ako bolesnik nije u mogućnosti normalno jesti neko vrijeme crijevu će trebati vremena da se navikne na hranu. U tom slučaju dijetetičar će savjetovati bolesnika o pravilnoj vrsti i količini hrane. Ako bolesnik ima zatvor preporuča se mnogo vlaknaste hrane, ako pak bolesnik ima refluks ili povraća nakon hranjenja, može mu pomoći da sjedne ili promjeni položaj za vrijeme hranjenja. U slučaju trbušnih tegoba bolesnik bi trebao obavijestiti liječnika ili medicinsku sestru. [12]

7.1. Infekcije kože

Važno je da se koža oko PEG-a dobro održava. Treba biti čista, a nakon pranja, kupanja i sl., treba ju pažljivo osušiti. Potrebno je uvjeriti se da je površina ispod diska također pažljivo osušena. Ako koža postane crvena, otečena ili bolna treba kontaktirati liječnika. [12]

7.2. Blokada cijevi

Bolesnik dobije upute o hrani i lijekovima koji se mogu davati putem PEG cijevi. Samo posebno pripremljena hrana treba se koristiti, a lijekove treba davati otopljene. Cijev treba biti isprana s 30 do 50 ml ohlađene, prokuhane vode prije i poslije svakog hranjenja ili davanja lijekova. Ako se to ne učini hrana ili lijek može se zadržati u cijevi i uzrokovati blokadu. U tom slučaju potrebo je isprati cijev ili se obratiti liječniku što je prije moguće. [12]

7.3. Puknuće cijevi

Prestati koristiti cijev i stezaljkom zatvoriti cijev u blizini diska kako bi se spriječilo curenje. Potrebno je obratiti se svom liječniku što je prije moguće. Moguće je popraviti cijev ili će se postaviti nova. [12]

7.4. Ispadanje cijevi

Rupa na trbušnom zidu neće se zatvoriti odmah. Bitno je pokriti rupu s gazom koja će apsorbirati curenje, te se javiti liječniku. Ako postoji bilo kakvo kašnjenje u intervenciji gazu treba zamijeniti tako da koža ostane suha. U bolničkim uvjetima moguće je umetanje bilo kakve sterilne cijevi istog promjera kako se otvor ne bi zatvorio. [12]

8. Komplikacije koje se mogu pojaviti u bilo koje vrijeme nakon postavljanja PEG-a

Neke od komplikacija povezane s postavljanjem PEG-a mogu se javiti u bilo koje vrijeme nakon njezina postavljanja. Ove komplikacije spadaju: infekcija, krvarenje, peristomalno propuštanje, nenamjerno vađenje PEG-a i začepljenje gastrostomalne cijevi. [12]

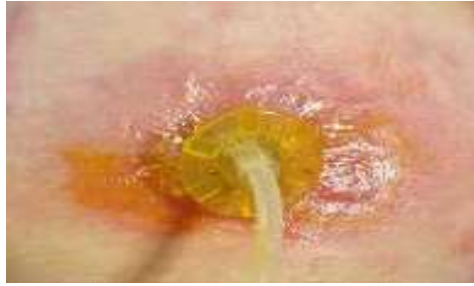8.1. Infekcija

Većina infekcija koje se pojavljuju spadaju u manje infekcije, iako postoji mogućnost pojavljivanja i težih infekcija poput peritonitisa ili nekrotizirajućeg fascitisa. Veća je vjerojatnost da će do infekcije rane doći ako se PEG postavlja kroz kontaminirano područje, kod oslabljenih bolesnika ili onih koji nisu primili antibiotsku profilaksu.

Infekcija rane uključuje eritem, osjetljivost rane i gnojni eksudat (Slika 8.1.10.). Osim bakterijskih, infekcije mogu biti i gljivične, iako su mnogo rjeđe. Ako liječenje infekcije dobro reagira na antibiotik, gastrostomalna se cijev obično ne treba mijenjati. Ako se, međutim, razvije teška infekcija, cijev treba ukloniti i započeti dodatnu terapiju. Pokazalo se da antibiotska profilaksa smanjuje mogućnost nastanka infekcije.

Nekrotizirajući fascitis rijetka je komplikacija kod postavljanja PEG-a. Povećan rizik za javljanje ove komplikacije imaju pacijenti oboljeli od dijabetesa, pacijenti s oslabjelom imunosti i pothranjeni pacijenti. Znakovi nekrotizirajućeg fascitisa uključuju: edem, eritem i razvoj bula. Pojava nekrotizirajućeg fascitisa zahtjeva liječenje antibioticima i kiruršku obradu rane.

Nategnutost cijevi PEG-a i pritisak na gastrostomalnu ranu predstavljaju predispoziciju za razvoj ove komplikacije. Studije pokazuju da su pacijente kod kojih je vanjski graničnik postavljen izravno na trbušnu stjenku skloniji razvoju infekcije rane u usporedbi s pacijentima kod kojih je vanjski graničnik gastrostomalne cijevi ostavljen slobodan 3cm od trbušne stjenke. Vrlo je važno omogućiti vanjskom graničniku gastrostomalne cijevi da ima slobodan prostor od 1 do 2 cm od trbušne stjenke kako bi se spriječile komplikacije. [12]



Slika 8.1.10. Infekcija rane i gnojni eksudat.

Izvor: http://www.rch.org.au/uploadedImages/Main/Content/clinicalguide/Gastrostomy_cellulitis.jpg

8.2. Krvarenje

Krvarenje kao komplikacija kod postavljanja PEG-a predstavlja rijetku komplikaciju. Većina se krvarenja može kontrolirati jednostavnim pritiskom na ranu. Endoskopiju treba provoditi ako krvarenje ustraje ili ako postoje znakovi krvarenja kao što su pad hemoglobina, melena, hematokzeija ili hemodinamička nestabilnost.

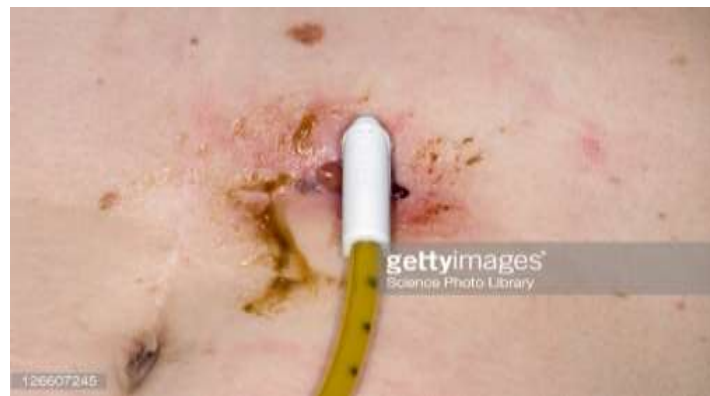Krvarenje može potjecati iz ulkusa želuca koji je česta pojava ako je gastrostomalna cijev prejako pričvršćena na stjenku želuca. Rjeđi uzroci krvarenja su perforacija želučane arterije, perforacija aorte i retroperitonealno krvarenje.

Da bi se smanjila mogućnost pojave krvarenja rezultati koagulacijskih testova u vrijeme postavljanja PEG-a trebali bi biti unutar normalnih vrijednosti. Iako se većina krvarenja rješava pritiskom na ranu, ako se krvarenje pojavljuje iz gastrostomalnog sustava i pritisak ne pomaže, vanjski graničnik gastrostomalne cijevi može se čvršće prisloniti na trbušnu stjenku radi kompresije. Kompresija bi se trebala osloboditi unutar 48 sati. Samo rijetki slučajevi zahtijevaju kiruršku intervenciju u rješavanju krvarenja. [12]

8.3. Peristomalno propuštanje

Peristomalno propuštanje obično se javlja unutar prvih nekoliko dana nakon postavljanja PEG-a (Slika 8.3.11.). liječenje uključuje tretiranje pridruženih bolesti poput pothranjenosti ili hiperglikemije, popuštanje vanjskog graničnika gastrostomalne cijevi i lokalnih mjera za rješavanje pucanja kože. Ova komplikacija češće se javlja kod pothranjenih pacijenata i dijabetičara kod kojih je slabije zacjeljivanje tkiva i koji su podložniji ranama. Postavljanje vanjskog graničnika gastrostomalne cijevi suviše čvrsto na vanjsku trbušnu stjenku dovodi do

oslabljene prokrvljenosti tkiva, rane i propuštanja. Ugradnja veće gastrostomalne cijevi ne rješava ovaj problem. Na taj se način gastrostomalni sustav dodatno napuhuje i iskrivljuje, što ne doprinosi rastu i zacjeljivanju tkiva. Gastrostomalna cijev može se ukloniti na 24-48 sati i tako omogućiti da se sustav blago zatvori. Tek se tada gastrostomalna cijev može postaviti kroz isti, djelomično zatvoren sustav. Kod nekih pacijenata s peristomalnim propuštanjem gastrostomalna cijev treba se u potpunosti ukloniti da bi se gastrostomalni sustav u potpunosti zatvorio. Nakon toga se druga gastrostomalna cijev može postaviti na drugom mjestu. [12]

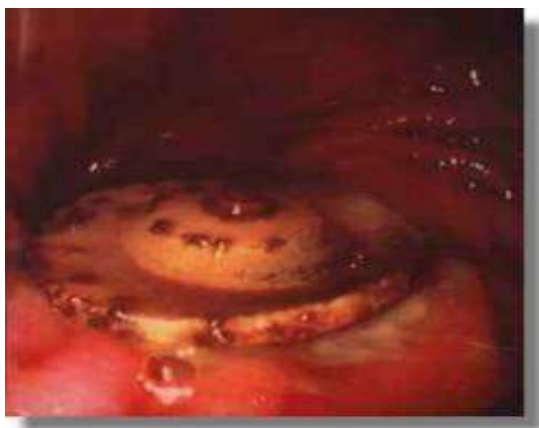

Slika 8.3.11. Peristomalno propuštanje.

Izvor: <http://media.gettyimages.com/photos/closeup-of-an-infected-gastrostomy-tube-in-the-abdomen-of-a-63-year-picture-id126607245?s=170667a>

8.4. Ulkus

Pacijenti mogu razviti ulkus povezan s gastrostomalnom cijevi, ulkus ispod unutarnjeg graničnika ili na stijenci želuca (Slika 8.4.12.). Iako je pojava ulkusa češća kod pacijenata koji dulje vrijeme imaju ugrađenu gastrostomalnu cijev, također se može pojaviti i kod pacijenata kod kojih je gastrostomalna cijev nedavno ugrađena, posebno ako je vanjski graničnik gastrostomalne cijevi postavljen tako da unutarnji graničnik prečvrsto stoji na stijenci. Za liječenje je obično dovoljno popuštanje vanjskog graničnika čime se unutarnji graničnik otpušta sa stijenke želuca. [12]



Slika 8.4.12. Ulkus ispod unutarnjeg graničnika.

Izvor:<http://www.endoskopischer-atlas.de/m011.jpg>

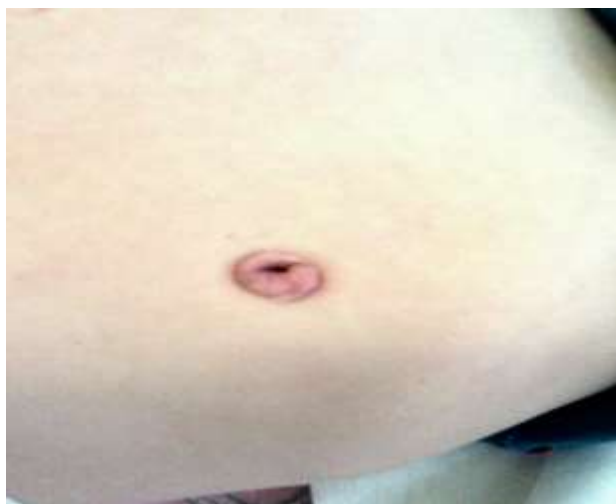8.5. Opstrukcija želuca

Gastrostomalna cijev može migrirati naprijed u duodenum i prouzročiti želučanu opstrukciju. Pojavljuje se ako vanjski graničnik gastrostomalne cijevi migrira od trbušnog zida i na taj način gastrostomalna cijev sklizne u duodenum. Ova se komplikacija može izbjeći ispravnim i sigurnim postavljanjem vanjskog graničnika gastrostomalne cijevi. [12]

8.6. Nenamjerno vađenje PEG-a

Gastrostomalna cijev može se nehotice izvući povlačenjem (Slika 8.6.13.). Obično se javlja kod nemirnih, smetenih i nesuradljivih pacijenata. Gastrostomalna cijev izvučena unutar prva četiri tjedna od postavljanja ne bi se smjela namješati naslijepo. S obzirom na to da gastrostomalni sustav nije sazrio adekvatno, želučana i abdominalna stjenka mogu biti razdvojene. Slijepo namještanje cijevi može rezultirati postavljanjem cijevi u peritoneum umjesto u želudac.

Ako se gastrostomalna cijev ukloni rano treba omogućiti da se gastrostomalni sustav oporavi i tada je dozvoljeno postavljanje nove gastrostomalne cijevi na drugom mjestu. [12]

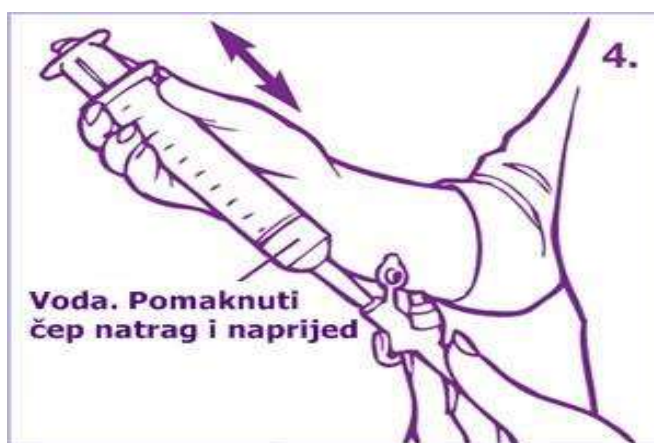

Slika 8.6.13. Nenamjerno vađenje PEG-a

Izvor: <http://s596.photobucket.com/user/brandis09/media/IMAG0684-1-1.jpg.html>

8.7. Začepljenje gastrostomalne cijevi

Ova se komplikacija javlja kod neadekvatne pripreme hrane, hranjenja i postupaka nakon hranjenja. Bitno je da se pacijenti educiraju da hrana mora biti u tekućem obliku, ne prekruta, da se daje polako te da je bitno da se cijev prije i nakon svakog hranjenja ispere s 30 do 50 ml vode kako bi se spriječilo začepljenje (Slika 6.7.14.).[12]



Slika 8.7.14. Ispiranje PEG cijevi nakon hranjenja.

Izvor: <http://www.abbottnutrition.com.au/Portals/0/answer1.6/pic5.jpg>

9. Rane komplikacije nakon postavljanja PEG-a

Neke od komplikacija slijede odmah nakon postavljanja PEG-a. u ove komplikacije spadaju: pneumoperitoneum, ileus, perforacija jednjaka ili želuca, te oštećenje drugih unutarnjih organa poput jetre ili crijeva.[12]

9.1. Pneumoperitoneum

Smatra se da pneumoperitoneum nastaje sekundarno kao posljedica upuhivanja zraka tijekom endoskopije i punkcijom igle na želučanu stjenku. Ako izostaje peritonitis, ovo stanje nema posljedica, ne zahtijeva liječenje i ne treba se spriječiti hranjenje. Pneumoperitoneum može biti posljedica oštećenja nekih struktura poput crijeva. Pneumomediastinum bez perforacija također se opisuje kao komplikacija nakon postavljanja PEG-a nepoznatog uzroka. [12]

9.2. Ileus

Kod nekih se pacijenata nakon postavljanja PEG-a javljaju mučnina i povraćanje, što može biti posljedica prolazne gastropareze. Ovi se pacijenti prepoznaju po prisutnosti abdominalne distenzije, povraćanja i izostanku peristaltike. Uvijek treba isključiti perforaciju želuca ili duodenuma. S hranjenjem se ne smije nastaviti dok se ileus ne riješi. [12]

9.3. Perforacija jednjaka i želuca

Perforacija jednjaka i želuca moguće su komplikacije kod gornje endoskopije, ali su vrlo rijetke.[12]

10. Kasne komplikacije nakon postavljanja PEG-a

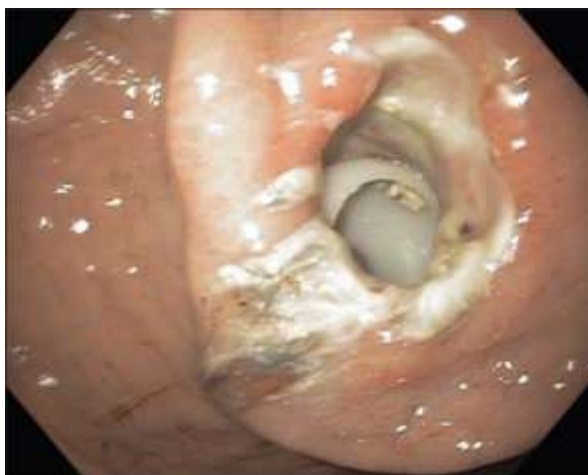Kasne komplikacije nakon postavljanja PEG-a javljaju se nakon što gastrostomalni sustav sazrije. [12]

10.1. Propadanje, pogoršanje gastrostome

Ova se komplikacija očituje maceracijom kože, propuštanjem, povećanjem gastrostome ili potpunim raspadom tkiva na mjestu gastrostome. U pravilu, mjesto gastrostome trebalo bi biti suho i s minimalno eksudata. Budući da je tendencija da se gastrostomalni sustav oko cijevi zatvori, proširenje oko cijevi prouzrokuje raspad tkiva, a moguća je posljedica pojava drugih komplikacija poput infekcije, propuštanja, krvarenja i sindroma ukopanog PEG-a. [12]

10.2. Sindrom ukopanog PEG-a

Sindrom ukopanog PEG-a (Slika 10.2.15.) je posljedica dugoročne tijesne pozicije vanjskog graničnika s trbušnom stjenkom. Unutarnji fiksator gastrostomalne cijevi prilikom toga polako nagriza želučanu sluznicu, stvara se napetost u gastrostomalnom sustavu, što prouzrokuje bol i nemogućnost nastavka hranjenja. Dijagnoza se potvrđuje endoskopski, prilikom čega se vidi unutarnji graničnik ukopan unutar želučane mukoze. Liječenje ovog sindroma ovisi o kakvoj se vrsti gastrostomalne cijevi radi. Prevencija zahtijeva dobru njegu i edukaciju pacijenata. Vanjski graničnik gastrostomalne cijevi trebao bi biti postavljen 1 do 2 cm od trbušne stjenke. Gaze se ne bi trebale postavljati ispod vanjskog graničnika jer se time provodi pritisak na gastrostomalnu ranu. Cijev bi se trebala rotirati tijekom dnevne njege. Te mjere sprječavaju da se unutarnji graničnik ukopa u mukožu. [12]



Slika 10.2.15. Sindrom ukopanog PEG-a

Izvor: <http://www.annalsgastro.gr/index.php/annalsgastro/article/viewFile/2262/1648/13032>

10.3. Kolokutana fistula

Kolokutana fistula rijetka je komplikacija povezana s postavljanjem PEG-a. javlja se kao posljedica umetanja crijeva između abdominalne i želučane stijenke. Gastrostomalna cijev smješta se izravno kroz crijevo u trbuh. Pacijenti su obično bez simptoma, osim prolazne groznice ili ileusa. Prva se komplikacija liječi uklanjanjem gastrostomalne cijevi da bi se fistula zatvorila. Ponekad je potrebno kirurško liječenje za rješavanje želučano-crijevnih fistula. Obično se ova komplikacija otkriva u trenutku zamjene. Prevencija se odnosi na postupke prije postavljanja gastrostome za određivanje točnog mjesta postavljanja (palpacija trbuha). [12]

10.4. Perzistirajuća fistula želuca nakon uklanjanja gastrostomalne cijevi

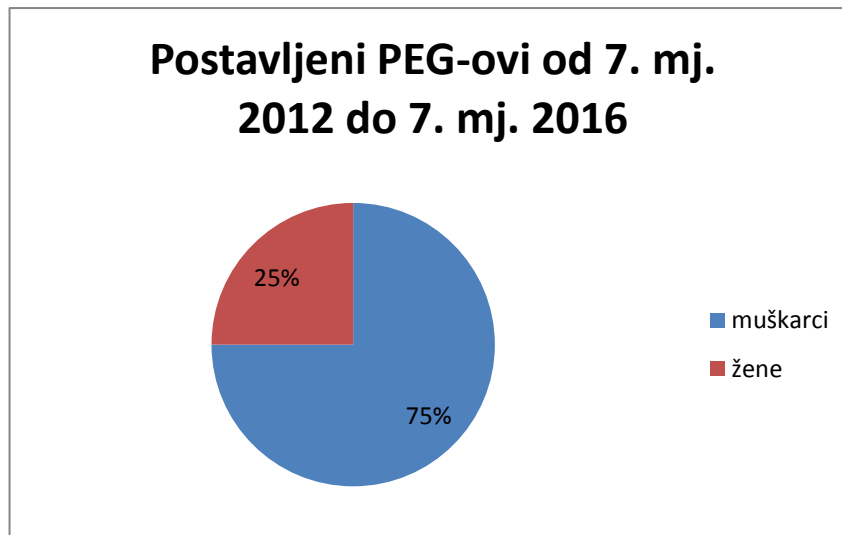
Gastrostomalne cijevi mogu se ukloniti trajno ako pacijentovo stanje više ne zahtijeva ovaj način hranjenja. Obično se gastrostomalni sustav zatvara 24 do 72 sata nakon uklanjanja cijevi, ali u nekim slučajevima fistula perzistira. Nema posebne metode za liječenje ovih fistula. [12]

10.5. Širenje tumora na mjestu umetanja PEG-a

Pacijenti s nekim vrstama tumora, poput tumora jednjaka, imaju rizik od širenja tumora na mjesto umetanja PEG-a. Tijekom postavljanja cijev PEG-a može prenijeti tumorske stanice iz tumora jednjaka u želučanu ili abdominalnu stjenku. [12]

11. Iskustva iz Opće bolnice Virovitica, endoskopija

U endoskopiji Opće bolnice Virovitica postavljanje perkutane endoskopske gastrostome rutinski je postupak. U razdoblju od 7. mjeseca 2012 godine do danas postavljeno je kod petnaest bolesnika. Od ukupnog broja bilo je više muškaraca nego žena (Graf 11.1.) [6]

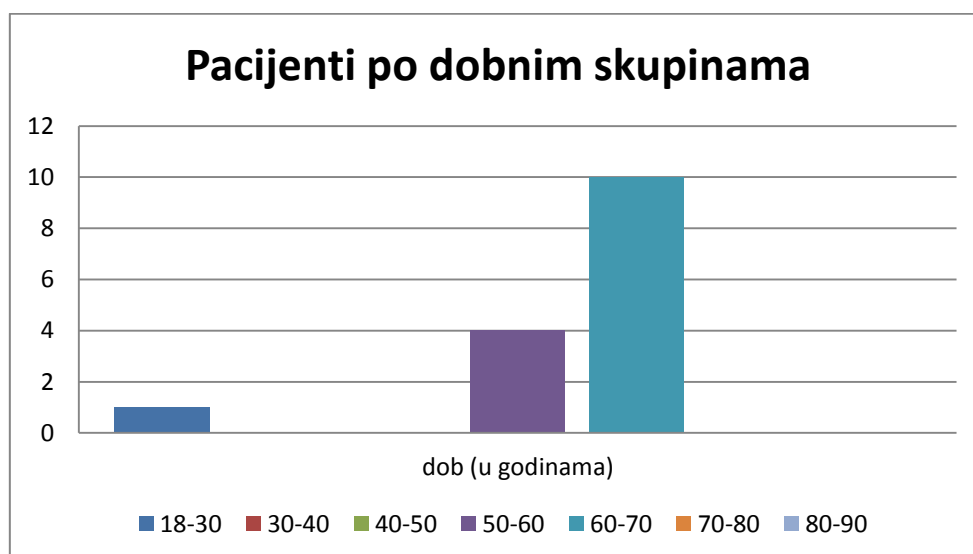


Graf 11.1. Postavljeni PEG-ovi od 7.mj.2012 do 7.mj.2016

Izvor:autor K.T.prema evidenciji OB Virovitica

Primijećeno je da je najviše bolesnika bilo starosne dobi od 60 do 70 godina (Graf 11.2.)

[6]



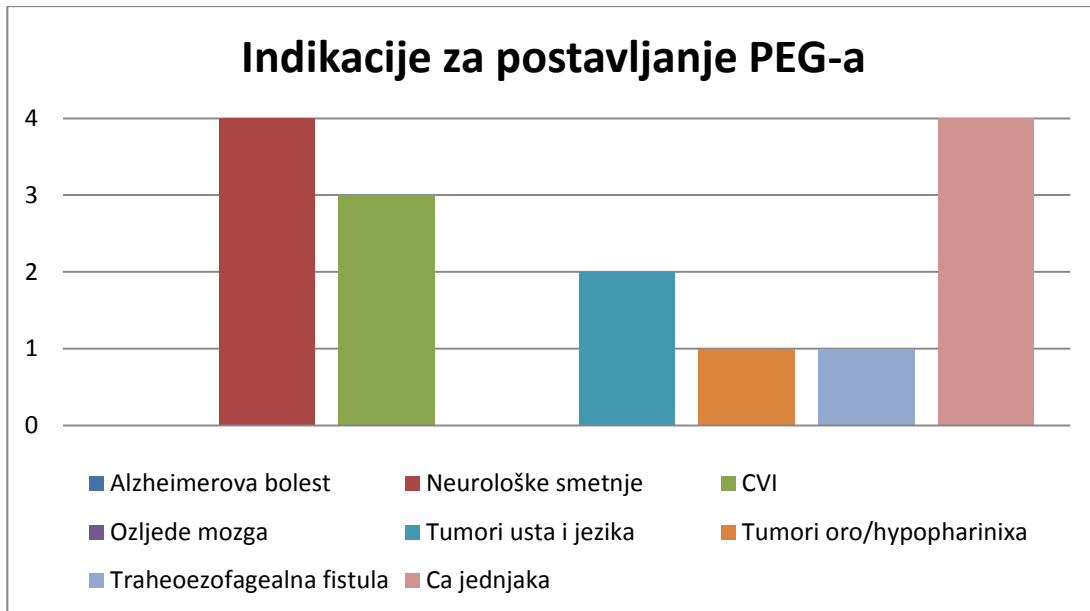
Graf 11.2. Pacijenti s PEG-om po dobnim skupinama

Izvor:autor K.T.prema evidenciji OB Virovitica

Najčešće indikacije za postavljanje PEG-a bile su sljedeće:

- Neurološke bolesti
- Tumori gornjega dijela probavnog sustava

Na (11.3.) grafu prikazane su indikacije za postavljanje PEG-a [6]



Graf 11.3. Indikacije za postavljanje PEG-a
Izvor: autor K.T. prema evidenciji OB Virovitica

12. Proces zdravstvene njege

Proces zdravstvene njege je pristup u otkrivanju i rješavanju pacijentovih problema iz područja zdravstvene njege. Problem je svako stanje koje odstupa od normalnog ili poželjnog i zahtijeva intervenciju medicinske sestre.

Odlučivanje u procesu zdravstvene njege mora biti:

- Logično
- Racionalno
- Utemeljeno na znanju

4 faze kroz koje medicinska sestra provodi proces su:

- Utvrđivanje potreba za zdravstvenom njegom
- Planiranje zdravstvene njege
- Provođenje zdravstvene njege
- Evaluacija/vrednovanje učinjenog

Osobine procesa zdravstvene njege su sustavnost, dinamičnost i fleksibilnost.

Načela procesa zdravstvene njege su:

- Usmjerenost na pacijenta
- Uvažavanje pacijenta kao subjekta
- Cjelovitost zbrinjavanja pacijenta

Najčešće sestrinske dijagnoze u procesu zdravstvene njege su:

- Aktualna sestrinska dijagnoza- pr. SMBS hranjenje u/s oduzetosti desne ruke što se očituje nemogućnošću samostalnog uzimanja obroka
- Visoko rizična potencijalna sestrinska dijagnoza-pr. V/R dehidracija u/s nedovoljnog unosa tekućine
- Moguća sestrinska dijagnoza-pr. Moguće oštećenje kože. [13]

Plan zdravstvene njege kod bolesnika s PEG-om

DIJAGNOZA U PZNJ.	CILJ	INTERVENCIJA	EVALUACIJA
V/R za infekciju u/s PEG-om	Pacijent neće pokazivati znakove infekcije	<ol style="list-style-type: none"> 1. Mjeriti vitalne znakove (temperaturu svaka 4 sata) 2. Pratiti okolno područje gastrostomalne cijevi (uočiti crvenilo, oštećenje kože i oteklinu) 3. Jednom dnevno učiniti toaletu okolnog područja gastrostomalne cijevi 4. Obavijestiti liječnika pri prvim znakovima infekcije 	Provedenim intervencijama pacijent ne pokazuje znakove infekcije. Cilj je postignut.

Tablica 12.1. Plan zdravstvene njege

Izvor: autor K.T.

DIJAGNOZA U PZNJ.	CILJ	INTERVENCIJA	EVALUACIJA
Strah u/s ishodom postavljanja PEG-a	Pacijentu će biti umanjen osjećaj straha	<ol style="list-style-type: none"> 1. Poticati pacijenta da postavlja pitanja 2. Poticati pacijenta da verbalizira emocije 3. Dati pacijentu pisani materijal i brošure o PEG-u 4. Pružiti pacijentu podršku 	Pacijentu je umanjen osjećaj straha i verbalizira emocije. Cilj je postignut.

Tablica 12.2. Plan zdravstvene njege

Izvor: autor K.T.

DIJAGNOZA U PZNJ	CILJ	INTERVENCIJA	EVALUACIJA
Neupućenost u način života s PEG-om	Pacijent će biti upućen u način života s PEG-om	<ol style="list-style-type: none"> 1. Objasniti i pokazati pacijentu toaletu okolnog područja gastrostomalne cijevi 2. Pokazati pacijentu postupak hranjenja kroz gastrostomalnu cijev 3. Dati pacijentu pisanu uputu o vrsti ishrane količini i učestalosti obroka 4. Provjeriti dali je pacijent razumio upute i usvojio znanje o načinu života s PEG-om 	Pacijent je usvojio znanje i upućen je u život s PEG-om. Cilj je postignut

Tablica 12.3. Plan zdravstvene njege

Izvor: autor K.T.

13. Zaključak

Perkutana endoskopska gastrostoma u širokoj je upotrebi kao enteralni način hranjenja. S obzirom na to da je većina indicirano postavljanje PEG-a kod teških bolesti te da se radi o pacijentima narušenog zdravlja, velika se važnost mora pridati poduzimanju svih onih mjera koje doprinose sprječavanju mogućih komplikacija koje bi dodatno otežale zdravstveno stanje bolesnika. Dobro educirano medicinsko osoblje, kao i dobra edukacija pacijenata i obitelji o načinu pripremanja hrane, hranjenju i njezi gastrostomalnog mjesta uvelike doprinose smanjenju rizika od pojave komplikacija. PEG je najprihvatljivija i najsigurnija metoda za dulje hranjenje, osobito nakon ekstenzivnih kirurških zahvata u svrhu liječenja oboljelih od malignoma usne šupljine i orofarinksa, radio i kemoterapije ili pak svega navedenoga zajedno. Prednost je u tome da su usta slobodna od kontaminacije u razdoblju cijeljenja operacijske rane i omogućena je nutritivna podrška kada pacijent nije u stanju uzimati dovoljno hrane. To je prihvatljiv sistem za enteralno hranjenje bolesnika koja pruža udobnost i lagano se održava. Važno je pažljivo odabrati one bolesnike koji zahtijevaju stavljanje PEG-a jer je metoda najsigurnija samo kada je izvršen pažljivi odabir bolesnika. Slučajevi moraju biti, ne samo opravdano medicinski odabrani, već se svakako mora pratiti bolesnike i moguće komplikacije. Zaključno se PEG može nazvati, ne samo sigurnom, efikasnom i korisnom metodom dugotrajnog enteralnog hranjenja, već i etički prihvatljivom metodom, zadovoljavajuće niskog morbiditeta.

U Varaždinu 24.10.2016.

Potpis:

14. Literatura

- [1] SK Raha, K. Woodhouse, The use of percutaneous endoscopic gastrostomy in 161 consecutive elderly patients. *Age AGEING* 1994
- [2] M. Trnčević, Primjena perkutanegastrostome u terapijske svrhe i intervencije medicinske sestre. Diplomski rad. Zagreb, 02.06.2015. Dostupno na: <http://bip.irb.hr/prikaz-rad?&rad=770671>, 08.07.2015
- [3] MWL, Gauderer, JL, Ponsky, RJ, Izant, Jr. Gastrostomy without laparotomy: a percutaneous endoscopic technique. *JPediatr Surg.* 1980;15:827-875., srpanj, 2015
- [4] M. Rosandić-Pilaš. Opća i specijalna gastroenterološka endoskopija, ŠK Zagreb, 2010;224-229, srpanj, 2015, 225-579.
- [5] T. Brkić, R. Pulanić, Ž. Krznarić, M. Opačić, N. Rustemović, V. Vegar, B. Vucelić, I. Hrstić, Čuković – ČAVKA S, M. Premužić, R. Ostoić, M. Kalauz. Perkutana endoskopska gastrostomija : petogodišnje iskustvo našeg centra / 1997 – 2002. Izvorni rad. Dostupno na: <http://lijecnickivjesnik.hlz.hr/attachments/article/607/PERKUTANA%20ENDOSKOPSKA%20GASTROSTOMIJA.pdf> 08.07.2015
- [6] Izvor: Prema evidenciji opće bolnice Virovitica
- [7] Sestrinske procedure, četvrto izdanje, Beograd, DANA STATUS, 2010, 572-575
- [8] A. Marušić, Anatomija čovjeka, Medicinska naklada, 2002, Fiziologija, VII izdanje, Školska knjiga, Zagreb, 2004
- [9] N, M. Soehendra. D.; Binmoeller K, M. D.; Seifert H, M. D.; F. Schreiber H W, M. D. *Therapeutic Endoscopy. Color Atlas of Operative Techniques*
- [10] Brljak J. i sur. Zdravstvena njega u gastroenterologiji s endoskopskim metodama, Medicinska naklada, Zagreb, 2013, 163-175.
- [11] Kad ne može na usta. Narodni list. Dostupno na: http://www.zzjzpgz.hr/nzl/94/umjetno_hranjenje.htm, 20.08.2015
- [12] ZBORNIK 5. Međunarodnog kongresa Udruge medicinskih sestara i tehničara u gastroenterologiji i endoskopiji Hrvatske. Opatija – hotel Palace Bellevue, 1. – 4. Listopada 2015 godine. str. 49-57
- [13] SESTRINSKE DIJAGNOZE Hrvatska Komora Medicinskih Sestara Zagreb, 2011. Slava Šepec, dipl. med. techn.; Biljana Kurtović, bacc.med.techn.; Tatjana Munko, bacc.med.techn; Maša Vico, bacc.med.techn; Damjan Abcu Aldan, bacc.med.techn; Dijana Babić, bacc.med.techn; Ana Turina, bacc.med.techn

15. Popis slika

Slika 3.1. PEG sonda,

Izvor: https://upload.wikimedia.org/wikipedia/commons/thumb/4/48/PEG_tube_kit.jpg/800px-PEG_tube_kit.jpg.....4

Slika 3.2.2 Mjesto postavljanja PEG-a, Izvor:

<http://www.drbhandari.com/images/peg.jpg>.....15

Slika 3.2.1.3. Ponsky-Gaudererova tehnika postavljanja PEG-a (engl. Pull)

Izvor: https://encrypted-tbn0.gstatic.com/images?q=tbn:ANd9GcRiOmf0Q_jXLhIWojM3WsisipQqEJgJTASv4lIO2FBArqg-Qlj-fqA.....16

Slika 3.2.2.4. Sachs-Vineova tehnika postavljanja PEG-a (eng. Push)

Izvor: <http://isakdasdemir.com.tr/wp-content/uploads/2016/01/peg-300x167.jpg>.....16

Slika 4.5. Mjesto incizije zaštićeno sterilnom gazom

Izvor: <http://vertassets.blob.core.windows.net/image/52b0b108/52b0b108-bae1-11d4-8c7b-009027de0829/dale5.jpg>.....18

Slika 5.6. Prehrana bolesnika sa PEG-om zahtjeva točno definiranu hranu

Izvor: http://1.bp.blogspot.com/-XsMbrpvtby8/T04Qo_dv6AI/AAAAAAAAAkk/viaduaH8XmE/s1600/Nutrison-Energy-Multi-Fibre-L.jpg.....22

Slika 6.1.7. gravitacijska metoda hranjenja.

Izvor: http://www.cancerresearchuk.org/prod_consump/groups/cr_common/@cah/@gen/documents/image/crukmig_1000img-12052.jpg.....25

Slika 6.2.8. Metoda hranjenja putem pumpe za hranjenje.

Izvor: <http://www.mountnittany.org/assets/images/krames/50881.jpg>.....26

Slika 6.3.9. Bolus metoda hranjenja.

Izvor: http://www.realfoodblends.com/wp-content/uploads/2013/07/Step_3_lores-580x800.jpg.....27

Slika 8.1.10. Infekcija rane i gnojni eksudat.

Izvor: http://www.rch.org.au/uploadedImages/Main/Content/clinicalguide/Gastrostomy_cellulitis.jpg.....31

Slika 8.3.11. Peristomalno propuštanje.

Izvor: http://media.gettyimages.com/photos/closeup-of-an-infected-gastrostomy-tube-in-the-abdomen-of-a-63-year-picture-id126607245?s=170667a	32
Slika 8.4.12. Ulkus ispod unutarnjeg graničnika.	
Izvor: http://www.endoskopischer-atlas.de/m011.jpg	33
Slika 8.6.13. Nenamjerno vađenje PEG-a	
Izvor: http://s596.photobucket.com/user/brandis09/media/IMAG0684-1-1.jpg.html	34
Slika 8.7.14. Ispiranje PEG cijevi nakon hranjenja.	
Izvor: http://www.abbottnutrition.com.au/Portals/0/answer1.6/pic5.jpg	34
Slika 10.2.15. Sindrom ukopanog PEG-a	
Izvor: http://www.annalsgastro.gr/index.php/annalsgastro/article/viewFile/2262/1648/13032	37
Graf 11.1. Postavljeni PEG-ovi od 7.mj.2012 do 7.mj.2016 Izvor:autor K.T.prema evidenciji OB Virovitica.....	39
Graf 11.2. Pacijenti s PEG-om po dobnim skupinama. Izvor: autor K.T.prema evidenciji OB Virovitica.....	39
Graf 11.3. Indikacije za postavljanje PEG-a. Izvor: autor K.T.prema evidenciji OB Virovitica.....	40
Tablica 12.1. Plan zdravstvene njege. Izvor:autor K.T.....	42
Tablica 12.2. Plan zdravstvene njege. Izvor:autor K.T.....	42
Tablica 12.3. Plan zdravstvene njege. Izvor:autor K.T.....	43

—
HAWON
ALISRAJINO
—

Sveučilište
Sjever



—
SVEUČILIŠTE
SJEVER
—

**IZJAVA O AUTORSTVU
I
SUGLASNOST ZA JAVNU OBJAVU**

Završni/diplomski rad isključivo je autorsko djelo studenta koji je isti izradio te student odgovara za istinitost, izvornost i ispravnost teksta rada. U radu se ne smiju koristiti dijelovi tuđih radova (knjiga, članaka, doktorskih disertacija, magistarskih radova, izvora s interneta, i drugih izvora) bez navođenja izvora i autora navedenih radova. Svi dijelovi tuđih radova moraju biti pravilno navedeni i citirani. Dijelovi tuđih radova koji nisu pravilno citirani, smatraju se plagijatom, odnosno nezakonitim prisvajanjem tuđeg znanstvenog ili stručnoga rada. Sukladno navedenom studenti su dužni potpisati izjavu o autorstvu rada.

Ja, Krunoslav Timar (*ime i prezime*) pod punom moralnom, materijalnom i kaznenom odgovornošću, izjavljujem da sam isključivi autor/ica završnog/diplomskog (*obrisati nepotrebno*) rada pod naslovom Zdravstvena njega i prehrana bolesnika s PEG-om (*upisati naslov*) te da u navedenom radu nisu na nedozvoljeni način (bez pravilnog citiranja) korišteni dijelovi tuđih radova.

Student/ica:
(*upisati ime i prezime*)

Krunoslav Timar
(vlastoručni potpis)

Sukladno Zakonu o znanstvenoj djelatnosti i visokom obrazovanju završne/diplomske radove sveučilišta su dužna trajno objaviti na javnoj internetskoj bazi sveučilišne knjižnice u sastavu sveučilišta te kopirati u javnu internetsku bazu završnih/diplomskih radova Nacionalne i sveučilišne knjižnice. Završni radovi istovrsnih umjetničkih studija koji se realiziraju kroz umjetnička ostvarenja objavljuju se na odgovarajući način.

Ja, Krunoslav Timar (*ime i prezime*) neopozivo izjavljujem da sam suglasan/na s javnom objavom završnog/diplomskog (*obrisati nepotrebno*) rada pod naslovom Zdravstvena njega i prehrana bolesnika s PEG-om (*upisati naslov*) čiji sam autor/ica.

Student/ica:
(*upisati ime i prezime*)

Krunoslav Timar
(vlastoručni potpis)