

Tumori središnjeg živčanog sustava

Maskaljević, Janja

Undergraduate thesis / Završni rad

2016

Degree Grantor / Ustanova koja je dodijelila akademski / stručni stupanj: **University North / Sveučilište Sjever**

Permanent link / Trajna poveznica: <https://um.nsk.hr/um:nbn:hr:122:939219>

Rights / Prava: [In copyright](#)/[Zaštićeno autorskim pravom.](#)

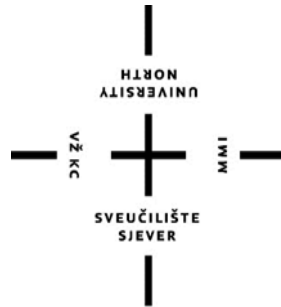Download date / Datum preuzimanja: **2024-07-29**



Repository / Repozitorij:

[University North Digital Repository](#)





**Sveučilište
Sjever**

Završni rad br. 665/SS/2015

Tumori središnjeg živčanog sustava

Janja Maskaljević, 4839/601


Varaždin, rujan 2016. godine

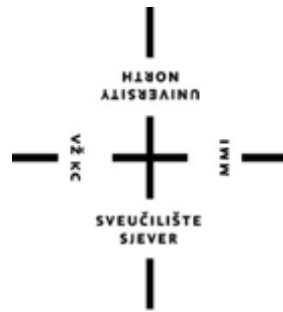Prijava završnog rada

Definiranje teme završnog rada i povjerenstva

ODJEL	Odjel za biomedicinske znanosti		
PRISTUPNIK	Janja Maskaljević	MATIČNI BROJ	4839/601
DATUM	06.10.2015.	KOLEGIJ	Zdravstvena njega odraslih 2
NASLOV RADA	Tumori središnjeg živčanog sustava		
MENTOR	Marijana Neuberg, mag. med. techn.	ZVANJE	viši predavač
ČLANOVI POVJERENSTVA	1. Nenad Kudelić, dr.med., predsjednik		
	2. Marijana Neuberg, mag. med. techn., mentor		
	3. Damir Poljak, dipl. med. techn., član		
	4. Irena Canjuga, mag. med. techn., zamjenski član		
	5.		

OS





**Sveučilište
Sjever**

Odjel za biomedicinske znanosti

Završni rad br. 665/SS/2015

Tumori središnjeg živčanog sustava

Student

Janja Maskaljević, 4839/601

Mentor

Marijana Neuberg, mag.med.techn., viši predavač

Varaždin, rujan 2016. godine

Predgovor

Najprije bih se željela zahvaliti svojoj mentorici Marijani Neuberg, koja je uvijek bila dostupna za sve informacije i upite u vezi pisanja ovog završnog rada, na njezinoj strpljivosti i razumijevanju, ne samo za vrijeme ovog mentorstva, nego i za vrijeme studiranja.

Zahvalila bih također i svim kolegama i kolegicama koji su mi bili velika podrška u mnogim teškim trenucima.

Najveću zahvalnost dugujem svojoj obitelji i suprugu bez kojih bi ovaj studentski život bio mnogo teži, koji su bili uz mene i strepili sa mnom za svaki ispit, bodrili me i hrabрили.

Iskreno i od srca hvala svima.

Sažetak

Tumor središnjeg živčanog sustava je svaka novotvorina u lubanjskoj šupljini koja se razvija u živčanom tkivu i krvnim žilama mozga, moždanim ovojnicama (meningeama), intrakranijalnim dijelovima moždanih živaca, embrionalnim defektima, hipofizi, epifizi, unutrašnjoj površini lubanje, koja ima progresivan rastući tijek i svojim rastom razara, zamjenjuje ili potiskuje moždano tkivo i ranije ili kasnije dovodi do povećanja intrakranijalnog tlaka. Tumori središnjeg živčanog sustava su zasebna i heterogena skupina novotvorina. Njihove su osobine na više razina različite u odnosu na tumore drugih organskih sustava. Razlika dobroćudnih i zloćudnih tumora je manje izražena nego kod tumora drugih sustava, te i dobroćudni tumori mogu dovesti do smrtnog ishoda ili teškog neurološkog ispada. [1] Tumori središnjeg živčanog sustava (SŽS) čine oko 10% ukupnog broja ljudskih tumora. Učestalost intrakranijalnih tumora iznosi 5-6/100.000 stanovnika, dok je učestalost spinalnih tumora 2/100.000 stanovnika. Razvojem i sve većom dostupnošću neuroradiološke dijagnostike (CT i MR) mozga danas se sve češće i ranije otkrivaju intrakranijalni patološki procesi. S obzirom na učestalost, danas su sekundarni – metastatski – tumori najčešći intrakranijalni tumori. Slijede tumori mozgovnih ovojnica, te potom primarni tumori mozga.[2] Medicinska sestra kao član tima provodi i planira postupke iz područja zdravstvene njege. Medicinska sestra mora voditi računa o mogućoj pojavi simptoma u prijeoperacijskoj, operacijskoj i postoperacijskoj fazi koji bi ukazivali na pogoršanje i komplikacije postojećeg stanja. Svaki pacijent je individua i stoga mu treba pristupiti jedinstveno, holistički. U nastavku ovog rada će se prikazati anatomija središnjeg živčanog sustava, vrste tumora, simptomi tumora središnjeg živčanog sustava, koja je uloga medicinske sestre u radu sa pacijentima koji imaju dijagnozu tumora te dijagnozu i liječenje.

Ključne riječi: mozak, tumor, medicinska sestra, liječenje, zdravstvena njega

Summary

The tumor of the central nervous system each neoplasm in the cranial cavity, which develops in the nervous tissue and blood vessels of the brain, meninges (meningioma), intracranial parts of the brain nerve, embryonic defects, pituitary gland, pineal gland, the inner surface of the skull, which has a progressive course of growing and its destroys growth, replaces or suppresses brain tissue, and sooner or later leads to increased intracranial pressure. Tumors of the central nervous system are distinct and heterogeneous group of neoplasms. Their properties are different on different levels in relation to tumors of other organ systems. The difference of benign and malignant tumors is less pronounced than in other tumor systems, and the benign tumors can lead to death or severe neurological disorder. [1] Tumors of the central nervous system (CNS) make up about 10% of all human tumors. The incidence of intracranial tumors is 5-6 / 100,000 population, while the incidence of spinal tumors 2 / 100,000 inhabitants. The development and the increasing availability of neuroradiology (CT and MRI) today is more and earlier reveal intracranial pathologic processes. Due to the frequency, are now secondary - metastatic - the most common tumors intracranial tumors. Next brain tumors envelope, and then primary brain tumors. [2] The nurse as a member of the team carried out and planned actions in the field of health care. The nurse must take into account the possible occurrence of symptoms in the preoperative, operating and postoperacijskoj stage that would indicate deterioration and complications of the current situation. Each patient is an individual and therefore it needs to access a unique, holistic. In this paper, will show the anatomy of the central nervous system, tumors, symptoms of tumors of the central nervous system, which is a major roles in working with patients who have a diagnosis of cancer, diagnosis and treatment.

Keywords: brain tumor, nurse, treatment, medical car

Popis korištenih kratica

SŽS/ CNS	Central nervous system Središnji živčani sustav
MR	Magnetic resonance Magnetna rezonanca
CT	Computed tomography Kompjutorizirana tomografija
SZO/ WHO	World Health Organization Svjetska zdravstvena organizacija
ICP	Intracranial pressure Intrakranijalni tlak
MRS	Magnetic resonance spectroscopy Magnetska rezonantska spektroskopija
PET	Positron Emission Tomography Pozitronska emisijka tomografija
MRA	Magnetic resonance arteriography Arteriografija zasnovana na magnetnoj rezonanci
RTG	Rentgen

Sadržaj:

1. Uvod	1
2. Anatomija i fiziologija središnjeg živčanog sustava	2
2.1. Kralješnična moždina	2
2.2. Mozak	2
2.2.1. Primozak (rombični mozak), rhombencephalon	2
2.2.2. Veliki mozak (cerebrum)	3
2.2.3. Međumozak (diencephalon)	4
2.3. Likvor	5
3. Podjela tumora središnjeg živčanog sustava	7
3.1. Tumori neuroepitelnog tkiva	7
3.1.1. Gliomi	7
3.1.2. Astrocitomi	8
3.1.3. Oligodendrogliomi	10
3.1.4. Ependimomi	10
3.1.5. Tumori koroidnoga pleksusa	10
3.1.6. Embrionalni tumori	11
3.1.7. Tumori pinealnoga parenhima	11
3.2. Tumori mozgovnih ovojnica	11
3.3. Tumori kranijalnih i perifernih živaca	12
3.3.1. Schwannom vestibularnoga živca (neurinom slušnoga živca, neurinom statoakustikusa)	12
3.4. Tumori zametnih stanica	13
3.4.1. Germinomi	13
3.5. Tumori hematopoetičkoga tkiva	13
3.6. Tumori selarnoga područja	13
3.6.1. Adenomi hipofize	13
3.6.2. Kariofaringeomi	14
3.7. Metastatski tumori	15

4. Kliničke manifestacije tumora središnjeg živčanog sustava:	16
5. Dijagnostika tumora	17
5.1. Kompjuterizirana tomografija	17
5.2. Magnetska rezonanca	17
5.3. Magnetska rezonantska spektroskopija	18
5.4. Pozitronska emisijska tomografija.....	18
5.5. Ispitivanje cerebrospinalnog likvora	19
5.6 .Punkcija koštane srži i scintigrafija kosti (slika5.6.1.)	20
6. Liječenje	21
6.1. Neurokirurški zahvat	21
6.2. Radioterapija.....	21
6.3. Kemoterapija	23
7. Zdravstvena njega bolesnika s tumorom mozga	25
7.1. Prijeoperacijska priprema bolesnika.....	25
7.1.1. Sestrinske dijagnoze u prijeoperacijskoj fazi.....	27
7.2. Operacijska faza	31
7.2.1.Preindukcijska faza	31
7.2.2. Indukcijska faza	31
7.2.3. Postindukcijska faza.....	32
7.3. Intraoperacijska faza.....	32
7.3.1. Hipotenzija.....	32
7.3.2. Hipotermija	32
7.3.3. Zračna embolija	33
7.4. Postoperacijska zdravstvena njega	33
7.4.1. Procjena stanja pacijenta u poslijeoperacijskom razdoblju.....	34
7.4.2. Sestrinske dijagnoze u poslijeoperacijskoj fazi	35
8. Zaključak.....	38
9. Literatura	39

1. Uvod

Tumori središnjeg živčanog sustava (SŽS) mogu biti maligni i benigni, međutim sve su novotvorine središnjeg živčanog sustava maligne po lokaciji, bez obzira na svoj maligni potencijal, jer bilo koji ekspanzivni proces unutar koštanog oklopa u kojemu je smješten središnji živčani sustav može uzrokovati pojedinačni neurološki ispad, poremećaj svijesti ili pak smrt. Teško je strogo definirati čimbenike rizika za nastanak tumora središnjeg živčanog sustava. Kao mogući rizični ili etiološki faktori navode se genski čimbenici koji su već godinama na prvom mjestu, zatim kemijski agensi, virusi i trauma. Poznati su slučajevi nastanka zloćudnog tumora u SŽS-u uzrokovani ionizantnim zračenjem, kemoterapijom i imunosupresijom. [2]

U radu će se govoriti i o liječenju tumora središnjeg živčanog sustava, o prednosti i nedostacima svakoga od njih kao i ulozi medicinske sestre tijekom trajanja liječenja. Posebno je važna uloga medicinske sestre u prijeoperacijskoj pripremi bolesnika čija je svrha osigurati najbolju moguću fizičku, psihološku, socijalnu i duhovnu spremnost bolesnika za zahvat. Medicinska sestra treba uključiti bolesnika u planiranje i provedbu zdravstvene njege što će pridonijeti tome da bolesnik stekne povjerenje, postavlja pitanja, izražava svoju nesigurnost i strah što u konačnici doprinosi uspješnoj pripremi za zahvat. Također će se govoriti i o ulozi medicinske sestre na dan operacije, kao i o intraoperacijskoj te poslijeoperacijskoj fazi čija je svrha postići stanje u kojem će bolesnik samostalno zadovoljavati svoje potrebe. Medicinska sestra u tom razdoblju mora kontinuirano pratiti bolesnikovo stanje te prepoznati komplikacije ukoliko do njih dođe.

Medicinska sestra je važan dio tima i uz holistički pristup može puno toga učiniti za pacijenta i njegovu obitelj, od psihičke pripreme bolesnika za pojedine zahvate tijekom kojih mu pruža emocionalnu podršku do edukacije bolesnika i njegove obitelji koji će s korisnim informacijama lakše prihvatiti novonastalu situaciju.

2. Anatomija i fiziologija središnjeg živčanog sustava

Središnji živčani sustav, pars centralis systematis nervosi, obuhvaća mozak i kralješničnu moždinu smještene u lubanjskoj šupljini i kralješničnom kanalu, gdje su zaštićeni koštanim ovojem, moždanim i moždinskim ovojnicama, te tekućinom (cerebrospinalni likvor). Središnji živčani sustav ima dvije vrste stanica, i to su živčane stanice i potporne stanice, neuroglia, u koje ubrajamo i sloj stanica što oblažu mozgovne klijetke, ependimocyta. [2]

2.1. Kralješnična moždina

Kralješnična moždina, medulla spinalis, valjkasta je tvorba koja se gore nastavlja u produženu moždinu i dugačka je 40 do 50 cm, a debela oko centimetar. Kralješnična je moždina smještena i zaštićena u gornje dvije trećine kralješničnog kanala, jer je od njega kraća pa u odraslih ljudi završava u razini drugoga, a u djece u razini trećega slabinskog kralješka. Kralješnična se moždina postupno stanjuje od vratnog dijela prema donjemu kraju. Pri tome je gornji vratni dio kralješnične moždine stanjen, a donji vratni dio i početak prsnoga dijela su odebljani, intumescentia cervicalis. Potom se kralješnična moždina opet stanjuje, pa izrazito odeblja potkraj slabinskog dijela, intumescentia lumbosacralis, i naposljetku se naglo čunjasto stanjuje u moždinski čunj, conus medullaris. [2]

2.2. Mozak

Mozak, encephalon, obuhvaća primozak s malim mozgom, srednji mozak i veliki (krajnji) mozak s međumozgom, a teži prosječno 1400 grama (2% tjelesne mase). Razvojno, mozak se dijeli na primozak (rhombencephalon), koji obuhvaća produženu moždinu (myelencephalon), most i mali mozak (metencephalon), te srednji mozak (mesencephalon) i prednji mozak (prosencephalon) što se dijeli na međumozak (diencephalon) i veliki (krajnji) mozak (telencephalon) s njušnim mozgom, rhinencephalon.

2.2.1. Primozak (rombični mozak), rhombencephalon

Započinje u području velikog zatiljnog otvora gdje se kralješnica nastavlja u mozgovno deblo. Postrano ga stražnji i srednji krakovi malog mozga (pedunculi) spajaju s malim mozgom te zajedno omeđuju četvrtu mozgovnu klijetku. Mozgovno deblo, truncus

encephali, obuhvaća produženu moždinu, most i srednji mozak. Stražnje (dorzalne) površine mozgovnog debla oblikuju rombičnu jamu, fossa rhomboidea, koja čini dno četvrte mozgovne klijetke. Produžena moždina, medulla oblongata, ima oblik stošca i nastavlja se na gornji kraj kralješnične moždine. Na prednjoj (ventralnoj) strani produžene moždine nalazi se prednja središnja pukotina, fissura mediana anterior, koja produženu moždinu dijeli na lijevu i desnu polovicu. S obje strane prednje središnje pukotine nalazi se piramidasta ispupčina, pyramis, a oblikuju ih lijevi i desni kortikospinalni (piramidni) snop što na donjem kraju produžene moždine ukrižuju stranu te tvore ukriženje, decussatio pyramidalis. Postrano se izbočuju još i maslinaste tvorbe, olive. Most, pons, zadebljani je prednji dio primozga i nastavak je produžene moždine koju spaja sa srednjim mozgom. U mostu nalazimo masne jezgre, nuclei pontis, te mozgovne putove koji tuda prolaze. Posebnu važnost u mostu ima mrežasta tvorba (formatio reticularis), a tu se nalaze i jezgre mozgovnih živaca i to: trodijelnoga živca (V), živca odmicača (VI), ličnoga živca (VII) predvorčanopužničnoga živca (VIII). Mali mozak, cerebellum, smješten je u stražnjoj lubanjskoj jami iza zatiljnog režnja velikog mozga. Mali mozak zapravo oblikuje stražnji dio IV. moždane komore. Sastoji se od kore, bijele tvari, četiri parne duboke jezgre i tri režnja s deset režnjića što oblikuju središnji dio vermis i dvije bočne hemisfere. Mali mozak sadrži više od 50% svih moždanih neurona, iako ukupno čini svega 10% volumena mozga. Ti neuroni oblikuju tanku površinsku koru (cortex cerebelli) što je nabrana u brojne, uske i usporedne vijuge (gyri cerebellares). Te vijuge nazivaju se folia cerebelli, tj. listići malog mozga koji na presjeku malog mozga nalikuju listovima "drveta života". Vijuge su raspoređene u deset režnjića (lobuli) što oblikuju tri veća režnja: tri para krakova (pedunculi cerebellares) povezuju mali mozak s moždanim deblom. Mali mozak možemo podijeliti na morfološki koristan način: na središnji crvoliki dio (vermis) i dvije velike polutke (hemisphaeria cerebelli). Prema tome svaki režanj, tj. režnjić sastavljen je od odgovarajućeg dijela vermisa i susjednih dijelova hemisfere. Zato na temelju ulazno-izlaznih veza koru malog mozga možemo podijeliti u tri uzdužne funkcionalne zone: medijalnu (vermis), intermedijalnu (medijalni dio hemisfere) i lateralnu (lateralni dio hemisfere).[2]

2.2.2. Veliki mozak (cerebrum)

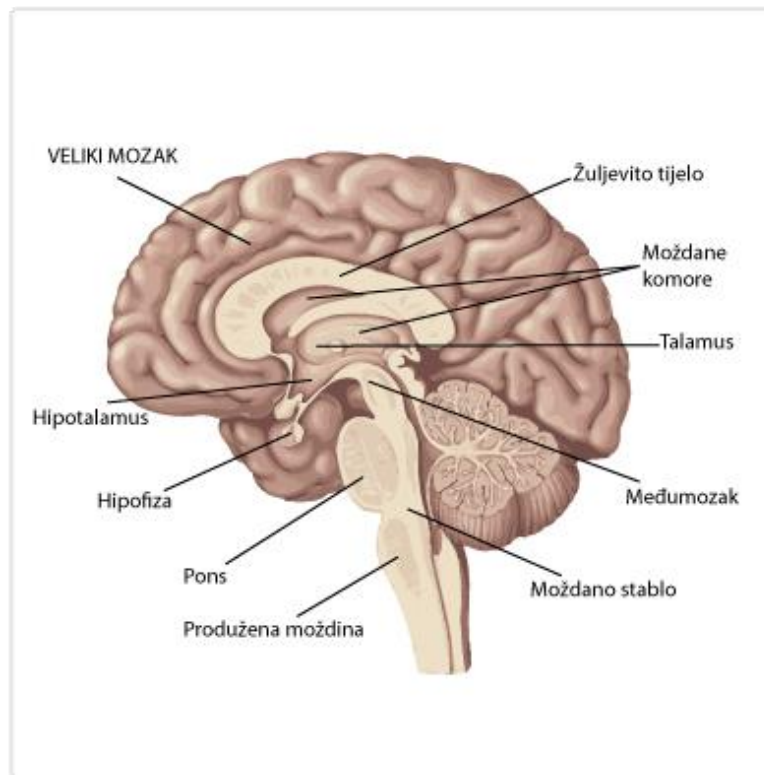
Embriionalnim razvojem od prednjeg moždanog mjehurića (prosencephalon) razvije se međumozak (diencephalon) i krajnji mozak (telencephalon). U odraslog čovjeka, za prosencephalon obično rabimo naziv veliki mozak (cerebrum). Međumozak (diencephalon) okružuje najveći dio III. moždane komore i tako spaja srednji mozak (mesencephalon) s telencephalom. Telencephalon je najveći, najsloženiji i evolucijski

najrazvijeniji dio ljudskog mozga. Najveći dio površine velikog mozga prekriva moždana kora, a u dubini bijele tvari smješteni su bazalni gangliji, moždane komore i međumozak. Moždana kora (cortex cerebri) prekriva cijelu površinu telencefalona, a kako je telencefalon mnogo veći od međumozga, moždana kora ujedno prekriva i najveći dio površine velikog mozga. Jedino izvana vidljivo područje međumozga je malo područje na bazi mozga, koje je dio hipotalamusa. Frontalnim presjekom načinjenim kroz sredinu velikog mozga vidi se da je ispod moždane kore bijela tvar velikog mozga (substantia alba cerebri), a u dubini te tvari smještene su moždane komore i uz njih velike nakupine sive tvari, čiji su dio bazalni gangliji telencefalona, a preostali dio oko III. moždane komore čine dijelovi međumozga. [3]

2.2.3. Međumozak (diencephalon)

Međumozak okružuje III. moždanu komoru, spaja srednji mozak (mesencephalon) s krajnjim mozgom (telencephalon). Lijevi i desni međumozak smješteni su uz središnju crtu i gotovo potpuno okružuju III. moždanu komoru, dok su bazalni dijelovi lijevog i desnog međumozga srasli, te čine dno III. moždane komore. Zato možemo reći da međumozak ujedno spaja i lijevu i desnu moždanu polutku telencefalona. Međumozak ima 4 temeljna dijela: hypothalamus, subthalamus, thalamus i epithalamus. Hipotalamus i subthalamus su bazalni dijelovi međumozga što povezuju tegmentum mezencefalona sa područjem mediobazalnog telencefalona. Pritom je hipotalamus smješten medijalno, a subthalamus lateralno i oba su pokrivena velikom masom talamusa. Lijevi i desni hipotalamus su u središnjoj crti srasli, pa stoga oblikuju dno III. moždane komore i donji dio njezinih stijenki. Bazalna površina hipotalamusa ujedno je i jedini dio međumozga što se vidi na bazalnoj površini mozga i sastoji se od tri glavne strukture: hijazme vidnog živca (chiasma opticum), drška hipofize (infundibulum) i mamilarnih tijela (corpora mamillaria). Epithalamus je najmanje područje međumozga, smješteno u središnjoj crti i dorzalno, pa spaja stražnji kraj lijevog i desnog talamusa s mezencefalonom. Glavna struktura epithalamusa je epifiza (corpus pineale, epiphysis), što leži u plitkom žlijebu između lijevog i desnog gornjeg kolikula mezencefalona. Ispod epithalamusa je stražnja komisura (commissura posterior), a ispod nje je ušće "Silvijejevog vodovoda" (aquaeductus mesencephali Sylvii). Ostali, najveći dio međumozga čini thalamus. To je parna jajasta struktura, što sudjeluje u omeđenju i III. i lateralne moždane komore. Dorzalna površina talamusa čini dno središnjeg dijela lateralne moždane komore, a medijalna površina talamusa je stjenka III. moždane komore. Na mediosagitalnom presjeku kroz veliki mozak vidimo da lateralnu stjenku III. komore oblikuju

talamus (gore) i hipotalamus (dolje), a granicu ta dva dijela međumozga označuje plitki žlijeb, sulcus hypothalamicus. [3]



Slika 2.2.1. Prikaz anatomije mozga

<http://biologija-za-srednjoskolce.blogspot.hr/2015/02/zivcani-sustav.html>

2.3. Likvor

U mozgu postoje četiri mozgovne komore (dvije lateralne, III. i IV. moždana komora) koje su zajedno sa centralnim kanalom u kralješničkoj moždini ostatak neuralne cijevi iz embrionalnog razvoja. Cerebrospinalni likvor proizvodi se u tzv. koroidnim pleksusima smještenima unutar mozgovnih komora pri čemu su najvažniji i najveći oni u lateralnim komorama. Koroidni pleksusi sastoje se od razgranatih krvnih žila, brojnih širokih kapilara i tzv. koroidnog epitela. Proizvodnja likvora je vrlo složen proces čiji se detalji još uvijek proučavaju. Svi prostori s likvorom su međusobno povezani, a tlak likvora održava se na konstantnoj razini. Iz lateralnih komora likvor otiče u III. moždanu komoru, te potom preko silvijevog akvedukta (aqueductus Sylvii) u IV. moždanu komoru i dalje u subarahnoidni prostor. Postoji stalna razmjena između krvne plazme i likvora, a uz to se likvor apsorbira u

vensku krv. On se potpuno izmjenjuje nekoliko puta na dan. Ukupno ga ima 100 do 150 ml. Funkcija likvora je prvenstveno zaštitna. Kada ne bi bilo likvora svaki udarac u glavu bi doveo do oštećenja mozga. Usljed nekih oboljenja u živčanom sustavu npr. upalni procesi, sastav likvora se mijenja te je analiza likvora (lumbalna punkcija) važna dijagnostička metoda.[3]

3. Podjela tumora središnjeg živčanog sustava

Tumori SŽS-a se, sukladno klasifikaciji Svjetske zdravstvene organizacije dijele u sedam skupina : 1.tumori neuroepitelnog tkiva, 2.tumori mozgovnih ovojnica, 3.tumori kranijalnih i perifernih živaca, 4.tumori zametnih stanica, 5. tumori hematopoetičkog tkiva, 6.tumori selarnoga područja, 7.metastatski tumori. [4]

3.1. Tumori neuroepitelnog tkiva

Najčešći primarni tumori mozga su tumori neuroepitelnoga tkiva. U tumore neuroepitelnoga tkiva ubrajaju se tumori glijalnih stanica, tzv. gliomi (tumori astroglijalnih stanica – astrocitomi, tumori oligodendroglialnih stanica – oligodendrogliomi, tumori endimskih stanica- endiomi). Među tumore neuroepitelnoga tkiva ubrajaju se i tumori koroidnoga pleksusa, neuronalni i miješani neuronalno – glijalni tumori, embrionalni tumori, te tumori pinealnoga parenhima. [4]

3.1.1. Gliomi

Gliomi nastaju iz potpornih glijalnih stanica i čine oko 50% svih intrakranijalnih tumora. U glijalne stanice ubrajaju se astrociti koji imaju važnu ulogu u prehrani neurona, oligodendrociti koji mijeliniziraju aksone i endimске stanice koje oblažu mozgovne komore. [4]

Osim astrocitoma maloga mozga i dijela endimoma svi su gliomi zloćudni tumori mozga i konačno dovode do smrtnog ishoda. Vrijeme preživljavanja, ovisno o vrsti glioma, mjeri se mjesecima (glioblastom) ili godinama (oligodendrogliom). Mlađi bolesnici obično brže podliježu smrti od tumora ako se radi o istom stupnju maligniteta. Međutim, statistički gledano, gliomi mlađe populacije češće su nižega, a gliomi starije populacije višega stupnja zloćudnosti. Gliomi su pretežno tumori zrele i poodmakle životne dobi. U kliničkoj je uporabi Kernohanova klasifikacija. Ona poznaje četiri stupnja maligniteta glioma. U novijoj praksi kliničari sve češće prihvaćaju podjelu na tri stupnja. Ta podjela pruža bolju orijentaciju u neoperacijskom liječenju i olakšava izricanje prognoze bolesti. Prvi se stupanj ne razlikuje od Kernohanova, a označuje najnižu malignu potentnost tumora. Drugi stupanj, koji obuhvaća 2. i 3. stupanj Kernohanove podjele, naziva se prijelaznom formom. Dijagnoza nosi ime ishodišnih stanica tumora i pridjevnik „transitionale“ (primjerice astrocytoma transitionale,

ependymoma transitionale). Nakon operacije bolesnici se gotovo redovito podvrgavaju naknadnoj terapiji, obično zračenjem i citostaticima, često kombinirano. Klinička iskustva svjedoče da suvremenija postoperacijska terapija pokazuje ohrabrujuće rezultate. Treći stupanj odgovara IV. stupnju Kernohanove ljestvice, a obuhvaća sve zloćudne gliome bez obzira na prevagu ishodišnih stanica, pa se nazivaju glioblastomima. [5]

3.1.2. Astroцитomi

Najčešći glijalni tumori su astroцитomi – tumori astroglijalnih stanica. S obzirom na rast mogu biti ograničeni (dobročudni) ili difuzno – infiltrativni (zloćudni). [3] Pojavljuje se u svim moždanim područjima, rjeđe u malom mozgu. Prate ga epileptički napadaji, glavobolje te zastoјna papila.[5]

Prema klasifikaciji SZO-a dijele se na četiri stupnja:

Ograničeni (dobročudni)	Difuzno – infiltrativni (zloćudni)
1.stupanj: pilocitni astroцитom	2. stupanj: difuzni astroцитom
	3. stupanj: anaplastični astroцитom
	4. stupanj: glioblastom

1. Pilocitni astroцитom

Najdobročudniji oblik astroцитoma pojavljuje se najčešće u dječjoj dobi, te u stražnjoj lubanjskoј jami (cerebelarni astroцитom). CT ili MR mozga otkrivaju patološku tvorbu, većim dijelom cističnu uz manji solidni dio.[3] Simptomi ovise o sijelu tumora. Ako tumor raste u sljepoočnom ili čeonom režnju ili u područjima nedominatne moždane polutke, teško ga je rano otkriti. Obično se otkrije kada epileptički napadaj usmjeri bolesnika na kompjutorsku tomografiju ili koju drugu neuroradiološku pretragu. Potpuno uklanjanje cerebelarnog astroцитoma podrazumijeva u većini slučajeva i izliječenje. Liječenje navedenih astroцитoma uključuje operaciju i iradijaciju ili iradijaciju i praćenje.[4]

2. Difuzno – infiltrativni astroцитomi

Difuzni astroцитom pojavljuje se u osoba mlađe životne dobi, najčešće u frontalnome režnju. Česta lokalizacija difuznog astroцитoma u djece je i mozgovno deblo. Difuzni

3.1.3. Oligodendrogliomi

Oligodendrogliomi su tumori velikoga mozga. Klinički se ponašaju slično astrocitomima. Pojavljuju se u osoba mlađe životne dobi. Prate ih gotovo uvijek epileptički napadaji, često s generalizacijom. Najčešće se pojavljuju u čeonim i tjemenim područjima, o čemu ovisi i klinička slika bolesti. Prognoza je nešto povoljnija nego kod astrocitoma. Visoki stupanj malignosti oligodendroglioma naziva se glioblastomom (glioblastoma oligodendrogliale). [5] Razlikujemo oligodendrogliom 2.stupnja prema SZO-u, te anaplastični oligodendrogliom. Liječenje uključuje radikalnu resekciju i adjuvantnu terapiju. [4]

3.1.4. Ependimomi

Razvijaju se iz stanica koje oblažu unutarnju površinu mozgovnih komora. Najčešće su lokalizirani u 4. komori i pojavljuju se u djece i osoba mlađe životne dobi. Klinički se očituju simptomima povišena intrakranijalnoga tlaka. Učinjena neuroradiološka obrada otkriva opstruktivski hidrocefalus. Ependimomi se mogu podijeliti u četiri stupnja, a najzloćudniji među njima je anaplastični ependimom. U slučaju postojanja navedenog ependimoma potrebna je neuroradiološka obrada cijelog SŽS-a u potrazi za udaljenim metastazama. [4]

Nakon radikalne operacije većina ih pokazuje dobroćudan tijek bolesti. Nalazimo ih u velikom i u malom mozgu, uglavnom u prvim desetljećima života. U starijim dobnim skupinama učestalost opada. U velikom mozgu najčešće su smješteni parijetalno ili okcipitalno pa stoga često nedostaje bogata neurološka simptomatika. Ependimomi u malom mozgu obično su maligni. [5] U liječenju se primjenjuje neurokirurška resekcija i kemoterapija. [4]

3.1.5. Tumori koroidnoga pleksusa

Razvijaju se iz epitelnih stanica koroidnoga pleksusa smještenog u mozgovnim komorama. Razlikujemo dobroćudni tumor – papilom koroidnoga pleksusa te zloćudni tumor – karcinom koroidnoga pleksusa. Pojavljuju se u djece i osoba mlađe životne dobi i najčešće se klinički očituju simptomima povišena intrakranijalnoga tlaka radi posljedičnog hidrocefalusa. Liječenje uključuje resekciju, te kemoterapiju (u slučaju karcinoma). [4]

3.1.6. Embrionalni tumori

Najčešći tumor podrijetlom iz embrionalnih stanica je primitivni neuroektodermalni tumor, točnije meduloblastom. To je jedan od najčešćih intrakranijalnih tumora dječje dobi. Značajka meduloblastoma jest pojavljivanje u dvama životnim razdobljima. Između 0.-10. godine života pojavljuje se se kao patološka tvorba u središnjoj liniji unutar stražnje lubanjske jame gdje uzrokuje cerebelarnu ataksiju i akutni hidrocefalus. U dobi između 20.-40.godine života meduloblastomi su lokalizirani unutar cerebelarnih hemisfera. Otkriva se MR-om i CT-om. Također je potrebna pretraga cijelog SŽS-a radi možebitnog postojanja udaljenih, tzv. “drop“ metastaza. Liječenje podrazumijeva resekciju te kemoterapiju. [4]

3.1.7. Tumori pinealnoga parenhima

Razvijaju se iz parenhima pinealne žlijezde (epifiza). Postoje pinealomi (dobročudni tumori) i pinealoblastomi (zloćudni tumori). S obzirom na lokalizaciju u pinealnome području, te blizine Sylvijeva akvedukta i laminae tecti (lamina quadrigemina) najčešće se klinički očituju akutnim hidrocefalusom, poremećajima vida i Parinaudovim sindromom. [4] Pinealomi se nalaze u području epifize (glandula pinealis). Imaju specifičnu neurološku simptomatiku : pritiskom na mezencefalon i laminu kvadrigeminu prouzročuju kljenut pogleda prema gore (pogled zalazećeg sunca) i parezu konvergencije (syndroma Parinaud – oštećenje intersticijskih jezgara uz akvedukt). U tom području pojavljuju se i teratomi i endimomi. Pinealomi su vrlo radiosenzitivni tumori. Skloni su intratektalnim metastazama. [5]

3.2. Tumori mozgovnih ovojnica

Tumori mozgovnih ovojnica, meningeomi, se razvijaju iz stanica paučinaste mozgovne ovojnice (arachnoidea). Velika većina meningeoma su dobroćudne, spororastuće tvorbe, no zbog njihove lokalizacije mogu uzrokovati razne nepovoljne kliničke simptome. Najčešća lokalizacija meningeoma je na konveksitetu mozgovnih polutka (20%), parasagitalna (20%) i subfrontalna (tzv. olfaktorni meningeom - 17%). Isti se klinički najčešće manifestiraju epileptičnim napadajima ili neurološkim ispadima. Oko 10% meningeoma nalazi se u stražnjoj lubanjskoj jami, a još su rjeđi meningeomi unutar mozgovnih komora (1%). Radiološki, meningeomi su označeni kao patološke tvorbe homogena izgleda uz često izražen, karakterističan tzv. duralni rep (engl. dural tail). [4]

Češće se pojavljuju u žena nego u muškaraca. Obično godinama rastu prije nego što se pojave prvi simptomi. Intrakranijske tvorbe prilagođuju se polaganu rastu tumora. Povišenje intrakranijskog tlaka sa zastojućom papilom pojavljuje se kasno ili posve izostane. Prevladavaju žarišni simptomi. Dijagnoza se postavlja na osnovi dobre anamneze i neurološkog pregleda. Potvrđuje se rentgenskim slikama, scintigrafijom, kompjutoriziranom tomografijom mozga i cerebralnom angiografijom. Kod tumora koji su dugo bez simptoma, napose onih koji ne pokazuju žarišne znakove moždanog oštećenja, kompjutorizirana je tomografija djelotvorna dijagnostička metoda jer se meningeomi dobro vide na kompjutoriziranom tomografu. Metoda izbora u liječenju meningeoma je mikroneurokirurški zahvat. U slučaju rezidua ili recidiva meningeoma primjenjuje se iradijacija, točnije stereotaksijska radiokirurgija. [4] Prije operacije valja učiniti cerebralnu angiografiju. Ona će pokazati veličinu tumora i sijelo, opskrbe krvne žile i odnos tumora prema moždanoj venskoj drenaži. Ipak, uza sve pretrage, katkad se tek operacijom može definitivno razlučiti meningeom od metastaze, apscesa ili glioblastoma. [5]

3.3. Tumori kranijalnih i perifernih živaca

Najčešći tumor ovojnice kranijalnih živaca jest schwannom vestibularnoga živca.

3.3.1. Schwannom vestibularnoga živca (neurinom slušnoga živca, neurinom statoakustikusa)

Razvija se na granici prelaska centralnog u periferni mijelin, oko 8-12 mm u unutarnjem slušnom hodniku. Vestibularni schwannomi čine oko 5 % svih intrakranijalnih tumora. Histološki razlikujemo Antoni tipa A (palisadni gusti raspored stanica) i Antoni tipa B (rjeđi kružni raspored stanica). Klinički su obilježeni slabljenjem sluha na strani zahvaćenog živca, te ispadima V., VI. i VII. kranijalnog živca. Radiološka metoda izbora je MR mozga na kojem se schwannomi prikazuju kao patološke tvorbe u pontocerebelarnom kutu, nehomogena izgleda, s karakterističnim pozitivnim znakom širenja tumora u unutarnji slušni hodnik. CT mozga prikazuje proširenje unutarnjega slušnog hodnika, tzv. znak trube (engl. trumpeting). U slučaju veličine schwannoma do 3 cm, bez značajnije kompresije na mozgovno deblu i bez postojanja hidrocefalusa, u današnje vrijeme, metoda izbora liječenja je stereotaksijska radiokirurgija (gamma – knife) koja je pokazala bolje rezultate u očuvanju funkcije ličnog živca i očuvanju preostala sluha. Kod schwannoma većih od 3 cm uz

kompresiju mozgovnog debla i posljedični hidrocefalus, metoda izbora je mikroneurokirurški zahvat uz pokušaj očuvanja funkcije ličnog živca. [4]

3.4. Tumori zametnih stanica

Najčešći intrakranijalni tumori zametnih stanica su germinomi.

3.4.1. Germinomi

Pojavljuju se u djece te su najčešće lokalizirani u središnjoj liniji SŽS-a, točnije u pinealnome području, hipotalamičnoj regiji i selarnoj regiji. Klinički se očituju akutnim hidrocefalusom, poremećajima vida, poremećajima funkcije hipotalamusa. Radiološki se prepoznaju kao patološke homogene tvorbe smještene u središnjoj liniji. Ukoliko patohistološka dijagnoza potvrdi nalaz čistoga germinoma indicirana je iradijacija uz 5-godišnje preživljenje u više od 95% bolesnika. Ostali tumori zametnih stanica (teratom, tumor žumanjčane vreće, koriokarcinom) liječe se kirurški, radiokemoterapijom te im je prognoza nepovoljnija. [4]

3.5. Tumori hematopoetičkoga tkiva

Od tumora hematopoetičkoga tkiva najčešći je limfom. Limfon se može pojaviti kao primarni limfom, lokaliziran najčešće u parenhimu mozga, te kao sekundarni, zbog rasapa sistemske bolesti. Tada je obično lokaliziran meningealno. Liječenje uključuje operaciju i kemoterapiju. [4]

3.6. Tumori selarnoga područja

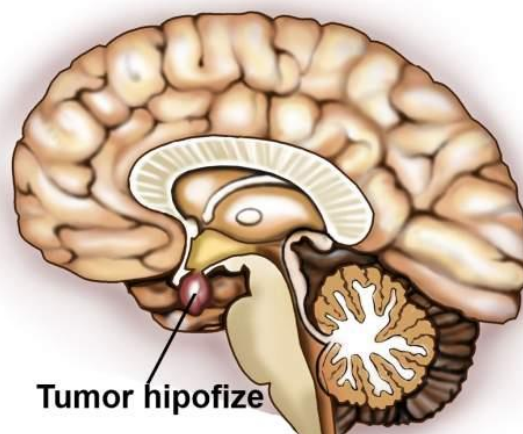
Od tumora selarnog područja govorit ćemo o adenomu hipofize i kariofaringeomu, kliničkim manifestacijama, dijagnostici i liječenju istih. [4]

3.6.1. Adenomi hipofize

Adenomi hipofize (slika 3.6.1.) smatraju se tumorima stanica adenohipofize. Čine oko 15% svih intrakranijalnih tumora. S obzirom na veličinu, adenome hipofize dijelimo na

mikroadenome (veličine do 10 mm) i makroadenome (veće od 10 mm). Imunohistološki, adenomi hipofize dijele se na prolaktinome (30%), adenome koji luče hormon rasta (15%), adenome koji luče ACTH (15%), adenome koji luče LH, FSH, TSH i α – podjedinicu (20%), te nefunkcionalne adenome (20%). Endokrinološki, ovisno o tome koji tip stanica prevladava razlikujemo više sindroma. Sindrom galaktoreje i amenoreje pojavljuje se u slučajevima hiperprolaktinemije kod prolaktinoma, a sindrom akromegalije kod adenoma s lučenjem hormona rasta. Cushingova bolest se pojavljuje kod adenoma hipofize s ACTH – izlučujućim stanicama. [4]

Paleta radioloških pretraga uključuje kraniogram (vidljivo proširenje sele turcike), CT i MR mozga i selarne regije. Endokrinološka obrada uključuje vađenje hormona hipofize i perifernih hormona (prolaktin, hormon rasta, IGF – 1, ACTH, kortizol, TSH, T3, T4), te provođenje dodatnog endokrinološkog testiranja. Liječenje adenoma hipofize može biti medikamentno, posebice u slučaju prolaktinoma, te mikroneurokirurško. Cilj operacije je uklanjanje adenoma te normalizacija endokrinoloških nalaza. U slučaju rezidua/recidiva adenoma u području kavernoznog sinusa indicirana je stereotaksijska radiokirurgija. [4]



Slika 3.6.1. Prikaz tumora hipofize

<http://dijetaplus.com/tumor-hipofize-simptomi-licenje-operacija-smrtnost-t/>

3.6.2. Kraniofaringeomi

Kraniofaringeomi se razvijaju iz ostatnih stanica kraniofaringealnog voda (ductus craniopharyngicus – Rathkeova vreća). Karakteristično je pojavljivanje u dvama životnim razdobljima, između 2. i 4. godine života, te između 20. i 30. godine života. Radiološki se prikazuju kao selarne, paraselarne i supraselarne patološke tvorbe, dijelom solidne, dijelom cistične uz prisutnost kalcifikacija. Klinički se očituju endokrinološkim poremećajem,

poremećajima vida i opstruktivnim hidrocefalusom. Liječenje uključuje radikalnu resekciju, te iradijaciju, posebice brahiterapiju. [4]

3.7. Metastatski tumori

Metastatski tumori su danas najčešće otkriveni intrakranijalni tumori. Najčešći primarni tumori su karcinom pluća u muškaraca, te karcinom dojke u žena. Klinički se očituju glavoboljom, neurološkim ispadom, epileptičnim napadajima. Radiološki se prikazuju kao okrugle patološke tvorbe koje rubno imbibiraju kontrastno sredstvo uz središnji nekrotični dio. Liječenje uključuje kirurški zahvat u slučaju solitarne metastatske tvorbe. Iradijacija cijeloga mozga i kemoterapija primjenjuju se u slučaju multiplih metastaza. Stereotaksijska radiokirurgija je u posljednje vrijeme sve češće indicirana.[4]

4. Kliničke manifestacije tumora središnjeg živčanog sustava:

Opći znaci i simptomi tumora središnjeg živčanog sustava su :

1. Glavobolja koja se u mlađe djece glavobolja može manifestirati iritabilnošću, često je jača ujutro, a poboljšava se tijekom dana.
2. Povraćanje koje se javlja često rano ujutro.
3. Poremećaji hoda i ravnoteže.
4. Znakovi oštećenja kranijalnih živaca.
5. Poremećaji vida:
 - a. Diplopija - paraliza 6. nervnog živca koja se kod male djece može manifestirati kao učestalo treptanje,
 - b. edem papile zbog povećanog ICP-a može se prikazati kao intermitentne smetnje vida,
 - c. Parinaudov sindrom.
6. Mentalni poremećaji: somnolencija, iritabilnost, promjene ponašanja.
7. Epileptički napadi, obično žarišni (parcijalni).
8. Endokrinološki poremećaji: supratentorijalni tumori srednje linije mogu uzrokovati endokrinološke poremećaje zbog efekta na hipotalamus ili hipofizu te ispade vidnog polja zbog zahvaćanja vidnog puta.
9. Povećanje neurokranijuma koje je karakteristično u dojenčadi zbog povećanja ICP-a.
10. Diencefalički sindrom može se vidjeti u pacijenata u dobi od 6 mjeseci do 3 godine sa hipotalamičnim tumorom obično smještenim u prednjem dijelu hipotalamusa ili u prednjem dijelu dna treće komore. [4]
11. Promjene osobnosti: gubitak sposobnosti suzbijanja emocija, oštećenje raznih intelektualnih funkcija i povećanje neurotskih osobina ličnosti su područja mogućeg nastanka deficita. Povećanje intrakranijalnog tlaka ili fokalna lezija u moždanim polutkama, posebice u prednjem režnju, stvaraju deficite osobnosti. [6]

5. Dijagnostika tumora

Prvi korak u dijagnozi tumora mozga se poduzima u primarnoj zdravstvenoj zaštiti. Uzima se bolesnikova anamneza i obavi se fizikalni pregled bolesnika, čime se otkrivaju znakovi i simptomi neurološke bolesti. Slijedeći korak je upućivanje bolesnika neurologu na daljnje pretrage i postavljanje konačne dijagnoze. U odraslih, pojava napadaja u anamnezi je zabrinjavajući nalaz. Znakovi i simptomi povišenog intrakranijskog tlaka, lokalizirani neurološki deficiti i promjene u ponašanju ukazuju na tumor mozga. [6] Kako bi se potvrdila dijagnoza tumora mozga, obavljaju se slijedeće pretrage: kompjuterizirana tomografija (CT - sa i bez kontrasta), magnetska rezonanca (MR), magnetska rezonantska spektroskopija (MRS), pozitronska emisijska tomografija (PET), pregled likvora, vida, sluha, elektroencefalografija, po potrebi punkcija koštane srži te scintigrafija skeleta. [4]

5.1. Kompjuterizirana tomografija

Kompjuterizirana tomografija važna je u dijagnosticiranju zloćudnih bolesti SŽS-a; snimke učinjene sa ili bez jodnog kontrasta otkrivaju 95% tumora mozga, međutim tumori stražnje lubanjske jame koji su česti u djece, mogu se bolje evaluirati sa magnetskom rezonancom. Kratkotrajna sedacija je često potrebna. CT je korisniji od MR u evaluaciji koštanih lezija, otkrivanju kalcifikacija u tumoru, ispitivanju nestabilnog pacijenta (jer snimanje kraće traje). [4] Medicinska sestra educira pacijenta o izvođenju pretrage, daje pacijentu kontrastno sredstvo, obavještava ga tijekom pretrage o budućim radnjama i postupcima te ga na kraju izvještava o obavljenom poslu.

5.2. Magnetska rezonanca

Magnetska rezonanca (MR) ima slijedeće prednosti u odnosu na CT: nema ionizirajućeg zračenja (naročito u multiplom praćenju), ima veću osjetljivost u otkrivanju tumora mozga naročito u temporalnom režnju i stražnjoj lubanjskoj jami, snima u multiplim plohama - što je korisno kod planiranja neurokirurškog zahvata. Specifičnost MR povećava se dodatkom kontrasta; na taj je način moguće prikazati područja prekida krvno-moždane barijere (što se često vidi u tumorima mozga), olakšava se identifikacija tumora unutar

područja okolnog edema, poboljšava se razgraničenje cističnih od solidnih tumorskih elemenata kao i diferenciranje rezidualnih tumora od glioze. Glavni nedostatak MR u dojenčadi i djece je dugo vrijeme potrebno za kompletno snimanje zbog čega je potrebna sedacija. [4] Medicinska sestra upozorava pacijenta na trajanje pretrage, također ga je dužna obavijestiti da je izuzetno važno da tijekom pregleda bude opušten i miran, svaki pokret za vrijeme pregleda značajno kvari njegovu kvalitetu.

5.3. Magnetska rezonantska spektroskopija

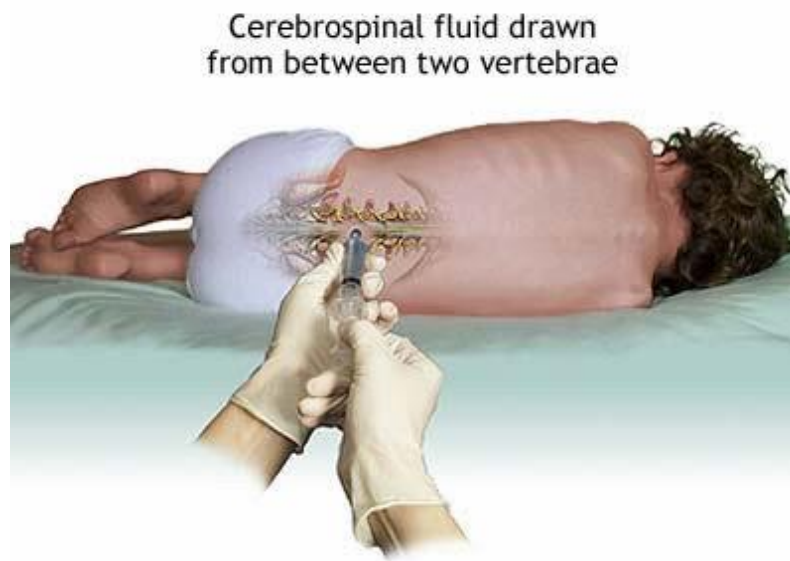Magnetska rezonantska spektroskopija (MRS) je nova metoda koja može pomoći u dijagnostici te praćenju tumora mozga. Ovom pretragom moguće je uočiti razliku između malignog tumora i područja nekroze, uspoređujući odnos kreatin/holin. Ova tehnika u kombinaciji sa karakteristikama tumora utvrđenim sa MR, mjestom tumora te drugim karakteristikama pacijenta omogućuje – da se preoperativno sa većom sigurnošću predvidi tip tumora; također može pomoći u razlikovanju postoperativnih rezidualnih tumora od postoperativnih promjena. [4] Medicinska sestra educira pacijenta o izvođenju pretrage, samom trajanju pretrage te o odgovarajućem položaju tijekom pretrage.

5.4. Pozitronska emisijska tomografija

Pozitronska emisijska tomografija (PET) je korisna za evaluaciju tumora mozga jer omogućuje vizualizaciji (slikovno prikazivanje) metaboličke razlike između normalnih i malignih stanica. PET je neinvazivna in vivo metoda praćenja funkcija tkiva i organa, koja omogućava i kvantitativnu analizu podataka. PET je koristan u utvrđivanju stupnja malignosti tumora, prognozi, određivanju mjesta biopsije, razlikovanju povratka tumora od postkirurških promjena, nekroze, ožiljaka i edema (u bolesnika koji su se podvrgli radio te kemoterapiji). [4] Medicinska sestra educira pacijenta o načinu izvođenja pretrage, mora ga upozoriti da prije pretrage bude najmanje 6 sati natašte, mora izmjeriti pacijentu razinu glukoze u krvi prije apliciranja fluorodeoksiglukoze, dati peroralno kontrastno sredstvo 40-60 minuta prije snimanja, dok intravensko kontrastno sredstvo, ako je potrebno, pacijent dobije 30-40 sekundi prije snimanja. Iznimno je važno da pacijent pomno slijedi upute medicinske sestre kao i cijeloga tima zbog bolje kvalitete pretrage, a time i samog nalaza. [7]

5.5. Ispitivanje cerebrospinalnog likvora

Analizom cerebrospinalnog likvora moguće je utvrditi broj i izgled stanica (citocentrifugiranje), sadržaj glukoze i proteina, alfa- fetoprotein, human horionski gonadotropin (hCG). [4] Medicinska sestra educira pacijenta o izvođenju i trajanju pretrage. Pacijent sjedi ili leži na boku (slika 5.5.1.), a pridržava ga medicinska sestra. Zahvat se izvodi u sterilnim uvjetima, a prethodno se područje punkcije detaljno dezinficira.

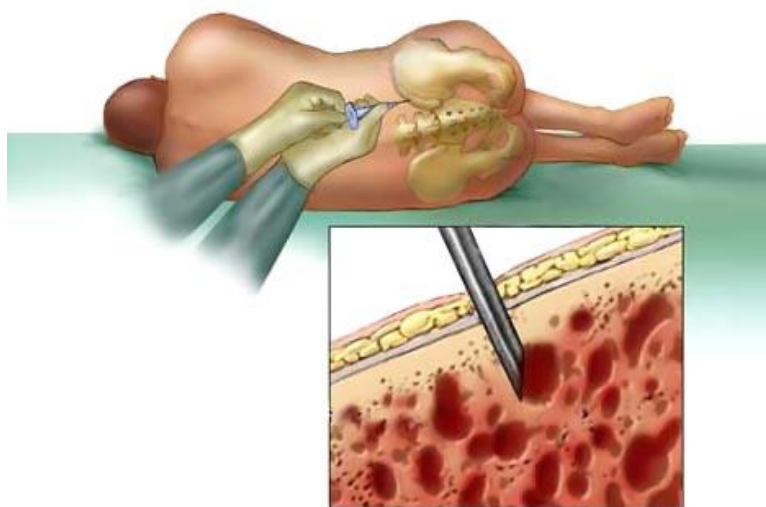


Slika 5.5.1. Prikaz punkcije cerebrospinalnog likvora

<http://www.svetmedicine.com/bolesti-i-stanja/zarazne-bolesti-infektivne-bolesti/469-opste-karakteristike-meningitisa-i-meningealni-sindrom>

5.6 .Punkcija koštane srži i scintigrafija kosti (slika5.6.1.)

Ove su pretrage indicirane u meduloblastoma i ependimoma visokog stupnja malignosti jer manji dio bolesnika ima sistemske metastaze u trenutku postavljanja dijagnoze.[4] Medicinska sestra daje informacije pacijentu o načinu izvođenja pretrage, staviti pacijenta u odgovarajući položaj na boku te mu pružiti psihološku potporu prije i tijekom pretrage.



Slika 5.6.1. Prikaz punkcije koštane srži

<http://www.cikaboca.org/centri-za-transplantaciju-kostane-srzi/>

6. Liječenje

U liječenju se koristi neurokirurški zahvat, zračenje te kemoterapija. Cilj liječenja nije teško definirati: u potpunosti ukloniti novotvorinu (kada je to moguće), uspostaviti endokranijalnu ravnotežu i time omogućiti neometanu neurološku funkciju. [8]

6.1. Neurokirurški zahvat

Svrha neurokirurškog zahvata je:

1. dobivanje tumorskog tkiva za patohistološku i citogenetsku analizu
2. odstranjenje (maksimalno koliko je to moguće) tumorskog tkiva sa što manje neuroloških posljedica
3. smanjenje povišenog intrakranijalnog tlaka [4]

Prijeoperacijska primjena deksametazona značajno smanjuje peritumorski edem te na taj način smanjuje fokalne (žarišne) simptome i često eliminira potrebu za hitnim kirurškim zahvatom. U bolesnika sa hidrocefalusom (umjereni do teški), ventrikulostomija (endoskopska ili standardna) može smanjiti povišen ICP. Resekcija tumora je sigurna kada se provodi 1-2 dana nakon redukcije edema i ICP-a. Tehničke pomoći u neurokirurgiji koje mogu poboljšati uspjeh kirurškog zahvata uključuju ultrazvučni aspirator, slikovno vođenje koje omogućuje trodimenzionalni prikaz tumora, funkcionalni prikaz i elektrokortikografiju koje omogućuju pre- i intraoperativnu diferencijaciju normalnog od tumorskog tkiva te neuroendoskopiju. Stereotaktičke biopsije omogućuju biopsiju duboko smještenih tumora srednje linije. Idealan cilj neurokirurškog zahvata je totalna resekcija tumora (vjerojatno ostavljajući mikroskopske rezidue). [4]

6.2. Radioterapija

Većina bolesnika sa tumorima mozga visokog stupnja malignosti zahtjeva radioterapiju kako bi se postigla lokalna kontrola mikroskopskih i makroskopskih rezidua tumora. Tumori koji nisu značajno infiltrativni ili su dobro omeđeni (astrocitomi I i II stupnja, meningeomi,

oligodendrogliomi) zrače se manjim poljima koja za 2-3 cm prelaze rubove vidljiva tumora odnosno edema (prema CT nalazu) dok se tumori visokog stupnja malignosti ili multifokalnog pojavljivanja (glioblastomi) zrače većim poljima ili se zrači cijeli mozak; polje zračenja mora za 3-4 cm prelaziti rubove vidljiva tumora odnosno edema prema CT nalazu. Tumori mozga ili leđne moždine zrače se visokoenergetskim fotonima (X, gama zrake) i elektronima (linearni akcelerator, betatron ili telekobalt). Rezidualni, dobro ograničeni tumori mogu se nakon operacije zračiti intersticijalnom radioterapijom, privremenom implantacijom radioizotopa. Tumori koji nisu veći od 3 cm (u promjeru), mogu se zračiti i stereotaktičkom radiokirurgijom (gamma-knife) pri čemu se na mali obujam primjenjuju pojedinačne visoke doze zračenja s velikom preciznošću. Široka upotreba ionizirajućeg zračenja tumora mozga u djece dovela je do povećanja dugotrajnog preživljenja. Da bi se izbjegle rane akutne promjene (edem mozga) te kasna kronična ireverzibilna oštećenja krvnih žila s popratnom radionekrozom, potrebno je izbjegavati primjenu većih doza i većih polja zračenja. Ukupna doza radioterapije ovisi o tipu (sijelu i senzitivnosti) tumora, dobi djeteta, volumenu mozga ili leđne moždine koji se tretira. Radijacijska terapija sa moduliranjem intenziteta koja koristi kompleksno kompjutersko planiranje danas je sve više u upotrebi. Doza zračenja se pokušava smanjiti dodatnim korištenjem kemoterapije. Djeca mlađa od 3 godine predstavljaju veliki problem u planiranju radioterapije; u toj grupi pokušava se izbjeći ili odgoditi radijacijsku terapiju inicijalnim tretmanom s kemoterapijom - preliminarni rezultati su ohrabrujući, ali zahtijevaju daljnju evaluaciju. [4] Neželjene posljedice (promjene u karakteru, poremećaji ponašanja, demencija, smetnje u kretanju i koordinaciji i radijacijske nekroze) nisu rijetkost i potrebno ih je imati na umu prije otpočinjanja zračenja. Poseban oprez potreban je pri propisivanju radijacijske terapije djeci. [8]

Pokušava se što više smanjiti prolazak zračenja kroz zdravo tkivo, ali je to nemoguće izvesti u potpunosti. Nuspojave mogu biti akutne, rano odgođene i kasne. Akutne nuspojave nastaju za vrijeme zračenja, najčešće unutar 24 sata ili prva dva tjedna, kao posljedica moždanog edema (oticanja mozga). Mogu se pojaviti glavobolja, povraćanje, povišena temperatura itd. Da do toga ne bi došlo, preventivno se za vrijeme zračenja uključuje terapija kortikosteroidima (Dexamethason). Tijekom zračenja pojavljuje se i crvenilo kože i dolazi do otpadanja kose. Često se događa da kosa ne naraste ponovno zbog oštećenja korijena. Subakutne (rano odgođene) nuspojave pojavljuju se od prvog do četvrtog mjeseca po završetku terapije zračenjem, a očituju se smetnjama pamćenja i promjenom ponašanja. Kronične nuspojave su

nepovratnog i progresivnog karaktera, a pojavljuju se najčešće 6 mjeseci do 3 godine po završetku terapije zračenjem: moždana radionekroza – može oponašati tumorski proces, glavobolje, promjene ponašanja, konvulzije, atrofija mozga i demenzija – bolesnik postupno intelektualno propada, gubi kratkotrajno pamćenje, promijenjenog je psihičkog ponašanja, osjeća umor, a rjeđe se pojavljuju i smetnje hoda te inkontinencija. [9]

Medicinska sestra pomaže bolesniku u primanju zadovoljavajućih odgovora na postavljena pitanja. Ako je bolesnikova razina svijesti ili mentalna funkcija oštećena, potrebno je od obitelji zatražiti pristanak za liječenje. Specifične sestrinske odgovornosti tijekom radijacijske terapije su:

prije započinjanja tretmana, obavijestiti bolesnika i obitelj o aktivnostima koje će se zbivati na odjelu za radioterapiju. Informiranje bolesnika o onome što može očekivati pomoći će mu u otklanjanju strahova uzrokovanih nepoznatom situacijom i procedurama

pružiti odgovarajuću njegu kože radijacijskog mjesta. Može se očekivati nastanak radijacijskog dermatitisa (epidermis se skine u periodu od 4 – 6 tjedana). Koža postaje crvena i deskvamozna. Zbog osjetljivosti kože, ne smije se trljati, primjenjivati flasteri, izlagati suncu ili aplicirati alkohol, puder, kremu ili kozmetiku ako bolesnik ima mučnine, povraćanje ili proljev, potrebna je primjena antiemetika ili antidijaretika kako bi se zbrinula anoreksija bolesnika, potrebno je ponuditi male obroke hrane koji su lako probavljivi i po bolesnikovom ukusu zbog opće malaksalosti, planirati aktivnosti koje su u skladu sa bolesnikovim periodima odmora promatrati neurološke znakove koji indiciraju povišeni intrakranijalni pritisak pružiti emocionalnu potporu. [4]

6.3. Kemoterapija

Kemoterapija ima sve veću ulogu u liječenju tumora mozga. Tumori s niskim mitotskim indeksom i niskom frakcijom rasta slabije su osjetljivi na kemoterapiju za razliku od tumora sa visokim mitotskim indeksom i većom frakcijom rasta koji su znatno osjetljiviji na kemoterapiju. Cerebrospinalni likvor cirkulira preko velike površine mozga i predstavlja jedan alternativni put za primjenu kemoterapije; na taj se način mogu postići značajno više koncentracije lijeka u SŽS. Intratekalni put davanja najčešće je primjenjivan u slučajevima meningealnog širenja. Adjuvantna kemoterapija primjenjivana je u nekim primarnim tumorima mozga kao i u liječenju relapsa bolesti. U određenim slučajevima ona omogućuje

primjenu manjih doza zračenja sa jednakim ili poboljšanim ishodom. Adjuvantna kemoterapija u kombinaciji sa radioterapijom može poboljšati rezultate liječenja.

Danas se vrše istraživanja sa genskom terapijom, imunoterapijom, adoptivnom celularnom terapijom i markiranim lijekovima kao što su analozi somatostatina koji vežući se na receptore tumorskih stanica, svojim antimitogenim djelovanjem i supresijom faktora rasta izazivaju njihovo propadanje. U tijeku su ispitivanja preparata koji inhibiraju angiogenezu, proliferaciju i migraciju tumorskih stanica što će sve doprinijeti da se i u pedijatrijskoj neuroonkologiji poboljšaju rezultati liječenja.[5]

Uloga medicinske sestre tijekom kemoterapije je ista kao i uloga u slučaju radijacijske terapije. Dodatne mjere su usmjerene prema zbrinjavanju stomatitisa, alopecije i smanjenog broja krvnih zrnaca. U slučaju stomatitisa potrebno je često voditi brigu o usnoj šupljini i primjene raznih površinskih aplikacija (glicerina, ksilokaina...). Alopecija može stvoriti probleme u tjelesnom imidžu bolesnika i samopoimanju te ga je potrebno savjetovati o nošenju perika ili privlačnih šalova/ kapa.[4]

7. Zdravstvena njega bolesnika s tumorom mozga

Zdravstvena njega bolesnika s tumorom mozga obuhvaća prijeoperacijsku pripremu bolesnika, operacijsku fazu, intraoperacijsku fazu i postoperacijsku zdravstvenu njegu.

7.1. Prijeoperacijska priprema bolesnika

Svrha je prijeoperacijske pripreme bolesnika osigurati najbolju moguću fizičku, psihološku, socijalnu i duhovnu spremnost za kirurški zahvat. Takav cilj moraju postaviti svi članovi zdravstvenog tima. Uspjeh kirurškog zahvata ovisi o sposobnosti svih članova tima. Pristanak informiranog bolesnika znači da je bolesnik u potpunosti informiran o indikacijama za operaciju, mogućnosti alternativnog liječenja, potencijalnim rizicima i ograničenjima, te o privremenom ili trajnom invaliditetu nakon operacije. Razgovor o navedenom i odgovaranje na postavljena pitanja od strane obitelji i bolesnika dovodi do smanjenja nesporazuma. Liječnik osigurava informirani pristanak. Obzirom da razina svijesti ili sposobnost bolesnika da razumije ono što mu se objašnjava može biti promijenjena, preporuča se da član obitelji bude prisutan prilikom informiranja o proceduri i stanju bolesnika. [6]

Bolesnik mora osjećati potpuno pouzdanje u osoblje koje sudjeluje u njegovu liječenju. Psihološku pripremu bolesnika za operaciju započinje liječnik neurokirurg, koji je postavio indikaciju za neurokirurško liječenje bolesti. On će bolesniku i njegovoj obitelji, ako je nazočna, objasniti potrebu, važnost i korisnost neurokirurškog zahvata, predviđenu dužinu trajanja boravka u bolnici, mogući ishod ako se operacija ne izvede i alternativne metode liječenja te ga upoznat s mogućim operacijskim rizicima i komplikacijama. Ako je bolesnik svjestan i orijentiran, operativni zahvat može uzrokovati tjeskobu. Dolazi do pojave straha od gubitka života ili mogućeg trajnog invaliditeta. Mnogi bolesnici strahuju da će biti na teret svojim obiteljima. Medicinska sestra uz bolesnika provodi najviše vremena, stoga mora obratiti pažnju na ono što govori te mora pomoći bolesniku razriješiti njegove nedoumice i strahove. Medicinska sestra treba uključiti bolesnika u planiranje i provedbu zdravstvene njege što će pridonijeti tome da on stekne povjerenje, postavlja pitanja, izražava svoju nesigurnost i strah, a sve to pridonosi uspješnoj pripremi za neurokirurški zahvat. Dokazano je da nakon dobre psihičke pripreme bolesnik bolje podnosi operacijski zahvat,

brže se oporavlja, treba manje analgetika, a i boravak u bolnici se skraćuje. Jedna od osnovnih mjera u sprečavanju postoperacijskih komplikacija i komplikacija nastalih uslijed dugotrajnog mirovanja jest poučavanje bolesnika u prijeoperacijskoj pripremi. Pri tome je potrebno obratiti pozornost na način poučavanja koji se mora prilagoditi bolesniku. Tijekom poučavanja medicinska sestra mora biti strpljiva, uvjerena u ono što poučava i pozitivno usmjerena. Upute mora ponavljati, poticati bolesnika na izvođenje i provjeriti usvojena znanja i vještine. [6]

Prilikom fizičke pripreme bolesnika za neurokiruršku operaciju provode se dijagnostički postupci kod svih bolesnika:

1. potpuni fizički pregled
2. krvne pretrage
3. elektrokardiogram
4. Rtg srca i pluća
5. krvna grupa, Rh faktor
6. pretrage uvjetovane osnovnom bolesti zbog koje je indicirano neurokirurško liječenje (npr. specijalne pretrage kod tumora hipofize). [6]

Potpuni fizikalni pregled je potreban kako bi se utvrdila prisutnost i opseg svih zdravstvenih problema koji bi mogli biti kontraindikacija za predloženi zahvat ili koji mogu zahtijevati posebne mjere opreza prije, tijekom ili nakon operacije. Na primjer, kod bolesnika s kroničnom bolesti pluća bi trebalo napraviti plućne pretrage kako bi se utvrdila plućna funkcija, pažljivo odabrala odgovarajuća anestezija i drugi lijekovi tijekom operacije, kao i odgovarajuća koncentracija kisika. Kompletna krvna slika može ukazati na prisutnost anemije, infekcija, nizak broj trombocita. Niski hemoglobin sugerira potrebu za transfuzijom krvi prije operacije kako bi se postigla zadovoljavajuća razina za transport kisika u krvi. Povišena bijela krvna slika može ukazivati na prisutnost infekcije, koja se smatra kontraindikacijom za operaciju. Mjesto i uzrok infekcije bi trebali biti identificirani te bi liječenje trebalo početi prije operacije. Krvna grupa i križna proba su potrebne kako bi na raspolaganju bila kompatibilna krv tijekom operacije ukoliko dođe do značajnijeg krvarenja. Elektrokardiogram se radi kako bi se utvrdile eventualne srčane abnormalnosti koje se mogu pogoršati tijekom stresne duge kirurške procedure i primjene terapije. Rtg pluća se radi kako

bi se isključila mogućnost upale pluća, atelektaze ili bilo koje drugo patološko stanje u prsnoj koži koje bi moglo kompromitirati disanje. [6]

Dan prije operacije, provode se određeni postupci usmjereni na procjenu zdravstvenog stanja bolesnika, kontrolu učinjenih pretraga, provođenje osobne higijene, pripremu operacijskog polja. Tijekom dana bolesnika posjeti anesteziolog te uspostavlja kontakt s njim i propisuje lijekove koje će bolesnik uzeti navečer i jutro prije operacije – premedikacija. Medicinska sestra mora osigurati lako probavljivu hranu za večeru te upozoriti bolesnika da nakon večere ne uzima hranu, a nakon ponoći ni tekućinu. Uputiti bolesnika na važnost osobne higijene, kupanja ili tuširanja te pranja kose. Prijeoperacijsko razdoblje je vrijeme kada bolesniku i obitelji treba pružiti emocionalnu, psihološku i vjersku podršku. [6]

Priprema bolesnika na dan operacije važan je čimbenik za uspjeh neurokirurškog zahvata. Potrebno je promatrati bolesnika, dati mu podršku, ohrabriti ga, objasniti sve što bolesniku nije jasno. Ujutro na dan operacije potrebno je izmjeriti i kontrolirati vitalne znakove, u slučaju patoloških vrijednosti obavezno obavijestiti liječnika. Pripremiti operacijsko polje: brijanje, šišanje, po odredbi liječnika. Obaviti ili uputiti bolesnika na antiseptično kupanje u propisanom sredstvu koje se koristi u zdravstvenoj ustanovi. Upozoriti bolesnika da skine nakit, sat, totalnu ili djelomičnu zubnu protezu, umjetne udove, naočale, kontaktne leće, periku, umjetne trepavice. Također upozoriti na skidanje kozmetičkih preparata, kao što su npr. ruž za usne, lak za nokte. Liječnik može ordinirati primjenu elastičnih zavoja na ekstremitete u svrhu prevencije tromboze. Potrebno je odjenuti bolesnika ili mu dati da se odjene u bolesničku odjeću za operaciju. Provodi se neurološka procjena i procjena vitalnih znakova. Premedikacija se daje 45 minuta prije zahvata, odnosno po pisanoj odredbi anesteziologa te se upisuje u dokumentaciju. Objasniti bolesniku da će se osjećati omamljeno i žedno zbog lijekova koje je primio i skladu s tim ga upozoriti da ne ustaje iz kreveta. Potom pripremiti medicinsku i sestrinsku dokumentaciju te osigurati prijevoz bolesnika u operacijsku dvoranu. [6]

7.1.1. Sestrinske dijagnoze u prijeoperacijskoj fazi

Neke od sestrinskih dijagnoza u prijeoperacijskoj fazi jesu:

1. Strah u/s neizvjesnim ishodom operacijskog zahvata
2. Neupućenost u/s pripremom za operacijski zahvat
3. Neučinkovito sučeljavanje u/s bolešću i operativnim zahvatom [10]

Sestrinska dijagnoza	Cilj	Sestrinske intervencije
1. Strah u/s neizvjesnim ishodom operacijskog zahvata.	<ul style="list-style-type: none"> - Bolesnik će znati prepoznati činitelje koji dovode do pojave osjećaja straha. - Bolesnik će znati primijeniti metode suočavanja sa strahom. - Bolesnik će opisati smanjenu razinu straha. 	<ul style="list-style-type: none"> - Dopustiti bolesniku da izrazi svoje osjećaje. - Ispraviti zablude i pogrešna tumačenja. - Pružiti emocionalnu i psihološku potporu te ga educirati. - Omogućiti bolesniku sudjelovanje u donošenju odluka te biti strpljiv u razgovoru i osigurati dovoljno vremena. - Usmjeravati bolesnika od negativnih misli prema pozitivnim. - Ukoliko bolesnik nije pri svijesti ili je poremećene svijesti obraćati mu se mirnim, umirujućim glasom. - Poticati obitelj da se uključi u aktivnosti koje promiču bolesnikov osjećaj sigurnosti i zadovoljstva.

Sestrinska dijagnoza	Cilj	Sestrinske intervencije
2. Neupućenost u/s pripremom za operacijski zahvat	<ul style="list-style-type: none"> - Bolesnik će verbalizirati specifična znanja. - Bolesnik će demonstrirati specifične vještine. - Obitelj će aktivno sudjelovati u skrbi i pružati podršku bolesniku. 	<ul style="list-style-type: none"> - Procijeniti kognitivno stanje bolesnika i u skladu s tim prilagoditi pristup bolesniku. - Poticati bolesnika na usvajanje novih znanja i vještina. - Pokazati bolesniku specifičnu vještinu. - Poticati bolesnika i obitelj da postavljaju pitanja. - Poticati bolesnika da verbalizira svoje osjećaje. -Pohvaliti bolesnika za usvojena znanja.

Sestrinska dijagnoza	Cilj	Sestrinske intervencije
3. Neučinkovito sučeljavanje u/s bolešću i operativnim zahvatom	- Bolesnik verbalizira strahove povezane sa zdravstvenim potrebama te emocije i stavove o svom trenutnom stanju.	<ul style="list-style-type: none"> - Stvoriti odnos povjerenja. - Ustanoviti kako se u prošlosti suočavao sa bolešću - Istražiti zajedno s pacijentom različite uzroke koji utječu na pridržavanje plana. - Raspraviti s bolesnikom o njegovim strahovima vezanim uz primjenu plana terapije: na reagiranje na terapiju, pozitivne i negativne učinke operativnog zahvata. - Koristiti pozitivne termine i autosugestiju. - Osigurati dovoljno vremena za razgovor s bolesnikom.

7.2. Operacijska faza

Razdoblje od odlaska bolesnika iz sobe do ulaska u salu može se podijeliti u tri faze: preindukcijska faza, indukcijska faza i postindukcijska faza.

7.2.1. Preindukcijska faza

Medicinska sestra mora predati bolesnika i dokumentaciju medicinskoj sestri u sobi za pripremu pred operacijskom salom. Treba imati na umu da je bolesnik svjestan primopredaje. Nakon identifikacije bolesnika, provjeravaju se dokumenti te je li potpisan pristanak za operaciju i za anesteziološke postupke prilikom operativnog zahvata. Zatim se bolesnika uvodi u operacijsku salu. Procjenjuje se bolesnikovo emocionalno stanje i prate njegovi vitalni znakovi. Anesteziolog uvodi dva periferna puta i jedan arterijski put po potrebi, te se započinje sa intravenskom infuzijom. [6]

7.2.2. Indukcijska faza

Indukcija se često postiže intravenski. To osigurava vrlo brzo uspavljivanje.

Ostale završne pripreme mjere koje uključuju su:

- urinarni kateter se uvodi ako već nije uveden što je nužno zbog moguće primjene diuretika ili ako će operacija dugo trajati
- oči su zaštićene od abrazije rožnice s primjenom blagih masti za oči, kapci se zatvore i na njih se stave sterilni tupferi
- bolesnik je intubiran
- operacijsko polje mora biti čisto i bez dlaka, npr. glava se brije pažljivo, tako da se spriječe abrazije skalpa, što povećava mogućnost postoperativne infekcije
- bolesnik se nalazi u poziciji (bočni, ležeći, ili sjedeći) koju je neurokirurg odabrao kao najpovoljniju za kirurški zahvat
- različiti položaji se održavaju pomoću naslona za glavu, ruke te se pažljivo namještaju kako se ne bi stvorio pritisak koji će uzrokovati ishemiju ili ozljedu tkiva [5]

7.2.3. Postindukcijska faza

Tijekom pripreme bolesnika, treba pažljivo promatrati i pratiti bolesnika. Dokumentira se sve o operaciji, pripremi i lijekovima koji se koriste. Dostupni lijekovi u neuroanesteziji imaju djelovanje i nuspojave koje mogu prouzročiti probleme ili biti nepredvidljive. Važna razmatranja u odabiru lijekova su njihovi učinci na moždani metabolizam (cerebralni metabolički zahtjevi za kisikom), cerebralni protok krvi, intrakranijalni tlak, i vazomotorni tonus (moždani vazokonstriktori ili vazodilatori). Ostala razmatranja u odabiru anestetičkih lijekova su nezapaljivost (osobito važno ako se koristi kauter), jednostavnost primjene, učinak na hemostazu i krvni tlak; adekvatno opuštanje mozga, smanjena iritabilnost, te da su minimalne nuspojave i negativne reakcije na tjelesne sustave. [6]

7.3. Intraoperacijska faza

Tijekom operacije kontroliraju se slijedeći parametri : hipotenzija, hipotermija, zračna embolija.

7.3.1. Hipotenzija

U nekim neurokirurškim postupcima, kada je velika prokrvljenost patološkog supstrata, prednost je izazivanje kontrolirane hipotenzije. Hipotenzija je osobito korisna tijekom operacije aneurizme, jer smanjuje pritisak unutar krvnih žila na aneurizmatSKU vreću te tako kontrolira krvarenje ako dođe do puknuća. Terapija lijekovima, sjedeći položaj, te učinak anestetika halotana su uzrok hipotenzije. [6]

7.3.2. Hipotermija

Svrha inducirane hipotermije je smanjenje metaboličkih potreba tkiva. Dolazi do manje potrošnje kisika, smanjene oksidacije i manje metaboličkih nusproizvoda. Za svaki stupanj sniženja od 37°C do 25°C, je za 6% smanjena potrošnja kisika u mozgu. Smanjena potrošnja kisika i smanjeni cerebralni metabolizam dovode do vazokonstrikcije. Hipotermija je klasificirana kao umjerena (35°C do 28°C) i duboka (ispod 28°C). Ako se temperatura spušta ispod 28°C, potrebna je izvantjelesna potpora cirkulacijskom sustavu. Korištenje hipotermije nije uobičajeno zbog mogućeg nastanka komplikacija. Hipotermija se postiže

uporabom lijekova, hipotermičkih pokrivača te izvantjelesnog sustava cirkulacije. Svaka metoda predstavlja mogućnost nastanka nuspojava kao što su drhtanje i daljni pad temperature. [6]

7.3.3. Zračna embolija

Potencijalni problem kod sjedećeg operativnog položaja je pojava zračne embolije. Glava je smještena na razini iznad srca te dolazi do pojave negativnog tlaka u venama koje odvođe krv iz mozga i glave. Ukoliko određena količina zraka uđe u venski sustav, brzo se provodi prema desnoj strani srca. Kada se sumnja na zračnu emboliju, neurokirurga se obavijesti da pokuša identificirati i zatvoriti moguće mjesto ulaska zraka. U slučaju da se ulazna lokacija ne može otkriti, a bolesnik se nalazi u ležećem položaju, operacija se prekida. Bolesnik se promatra radi mogućeg nastanka neuroloških deficita. Kasni znak zraka u srcu je šum nalik okretanju mlina. Zračna embolija je ozbiljan problem koji može dovesti do smrti. [6]

7.4. Postoperacijska zdravstvena njega

U pojedinim bolnicama bolesnik se smješta na neurokirurški odjel intenzivne njege te se tamo zadržava oko 48 do 72 sata nakon operacije ili u sobu za buđenje, a zatim se vraća na odjel neurokirurgije. U nekim bolnicama bolesnik se iz sobe za buđenje vraća na odjel odmah nakon operacije, ovisno o opsegu i lokalizaciji zahvata. Svrha je postoperacijske njege što prije postići stanje u kojem će bolesnik samostalno zadovoljavati svoje potrebe. Zdravstvena njega neurokirurških bolesnika u ranom postoperacijskom razdoblju je usmjerena na praćenje bolesnikova stanja, otklanjanje ili smanjenje tjelesnih simptoma i prepoznavanje komplikacija. [6]

Bez obzira na postoperacijsku rutinu, treba biti dostupan pribor i oprema:

- kolica s priborom za reanimaciju
- pribor za lumbalnu punkciju
- pribor za poduzimanje mjera zaštite prilikom konvulzivnih napada
- pribor za aspiraciju
- pribor za primjenu kisika [6]

7.4.1. Procjena stanja pacijenta u poslijeoperacijskom razdoblju

Medicinska sestra u procjeni treba identificirati promjene koje mogu biti suptilne i brze. Trenutne rezultate procjene treba usporediti s početnim nalazima.

Procjena uključuje:

- vanjski izgled (boja kože)
- razina svijesti
- zjenične reakcije
- očni pokreti
- senzorna funkcija
- motorna funkcija
- vitalni znakovi [6]

Učestalost procjene ovisi o stabilnosti bolesnika i vremenu proteklom od operacije. Procjena se radi svakih 15 od 30 minuta 8 do 12 sati nakon operacije, a zatim svaki sat sljedećih 12 sati. Kada se bolesnik stabilizira, procjena se radi svaka 4 sata. Elektrolite u krvi treba provjeravati redovito, po odredbi liječnika, kako bi se na vrijeme ustanovio eventualni disbalans. Smanjena razina natrija i klorida može uzrokovati slabost, pospanost i komu, a smanjena razina kalija rezultira konfuzijom. Mora se kontrolirati drenaža i drenažni sadržaj, urinarni kateter, pratiti diurezu, staviti bolesnika u odgovarajući položaj; na bok ako je moguće, ako mora ležati na leđima okrenuti mu glavu na stranu u povišenom položaju ukoliko nije kontraindiciran. Potrebno je bolesnika utopli ako mu je hladno. Medicinska sestra mora primiti dokumentaciju o bolesniku te provjeriti odredbe za postoperacijsko praćenje, primjenu terapije, drenaži. Također, medicinska sestra mora kontrolirati zavoj na operacijskoj rani te provjeriti i ispod tijela pacijenta te o krvarenju obavijestiti liječnika. [6]

7.4.2. Sestrinske dijagnoze u poslijeoperacijskoj fazi

Neke od sestrinskih dijagnoza u poslijeoperacijskoj fazi jesu:

1. Smanjena prohodnost dišnih puteva u/s s poremećajem stanja svijesti
2. Smanjeni unos hrane u/s s poremećenom svijesti.
3. Neprihvatanje vlastitog tjelesnog izgleda u/s s osnovnom bolesti. [10]

Sestrinska dijagnoza	Cilj	Sestrinske intervencije
1. Smanjena prohodnost dišnih puteva u/s s poremećajem stanja svijesti	Cilj: bolesnik će imati održanu prohodnost dišnih puteva	<ul style="list-style-type: none">- procijeniti frekvenciju i dubinu disanja- auskultirati prsni koš- promatrati bolesnika radi znakova dispneje i cijanoze- po potrebi aspirirati bolesnika- ukoliko je bolesnik svjestan potaknuti ga na iskašljavanje sputuma- vrat namjestiti u neutralnu poziciju- nesvjesnog bolesnika pozicionirati bočno kako bi se olakšala drenaža sekreta

Sestrinska dijagnoza	Cilj	Sestrinske intervencije
2. Smanjeni unos hrane u/s s poremećenom svijesti.	Cilj: bolesnik će imati osiguranu adekvatnu prehranu	<ul style="list-style-type: none"> - Procijeniti stanje svijesti i prisutnost refleksa gutanja tražeći pacijenta da najprije proguta slinu. - Smjestiti bolesnika u odgovarajući položaj te zadržati pacijenta u povišenom položaju najmanje 30 minuta nakon jela, ukoliko nije kontraindicirano. - Osigurati dovoljno vremena za hranjenje bolesnika. - Osigurati hranu koju bolesnik želi te mir tijekom konzumiranja obroka. - Konzultirati se s nutricionistom. - Bilježiti dnevni prehrambeni unos. - Izračunati dnevni kalorijski unos

Sestrinska dijagnoza	Cilj	Sestrinske intervencije
<p>3. Neprihvatanje vlastitog tjelesnog izgleda u/s s osnovnom bolesti.</p>	<p>Cilj: bolesnik će verbalizirati prihvatanje nastalih promjena u funkciji tijela.</p> <p>Bolesnik će obnoviti socijalne kontakte i funkcije.</p>	<ul style="list-style-type: none"> - Ohrabriti bolesnika da izrazi osjećaje povezane s percepcijom vlastitog tijela. - Aktivno slušati bolesnika i poticati postavljanje pitanja o vlastitom zdravstvenom stanju. - Omogućiti razmjenu iskustava s osobama koje su bile u istoj ili sličnoj situaciji. - Ohrabriti članove obitelji da izraze osjećaje i suoče se s novonastalim promjenama. - Omogućiti razgovor sa psihologom ukoliko se pacijent i/ili obitelj negativno suočava s novonastalim stanjem. - Omogućiti kontakt s grupama i udrugama u zajednici.

8. Zaključak

Svi tumori mozga, benigni ili maligni, imaju slične kliničke simptome te mogu uzrokovati smrt. Stoga, za benigne tumore SŽS-a kažemo da su maligni po lokaciji. U bolesnika s tumorima središnjeg živčanog sustava prognoza ovisi o: dobi, vrsti tumora, histološkom stupnju tumora, prisutnosti sekundarne epilepsije, duljini trajanja simptoma, prokrvljenosti tumora, sposobnosti obnašanja svakidašnjih funkcija, vrsti učinjenog kirurškog zahvata, radioterapiji i kemoterapiji, te potrebi za kortikosteroidnim lijekovima. Duljina prosječnog preživljenja obrnuto je proporcionalna dobi. Dulje trajanje simptoma u anamnezi govori u prilog sporijem rastu tumora, a samim time i duljem prosječnom preživljenju. Sposobnost obavljanja svakidašnjih funkcija povezana je s boljom prognozom, što je i logično jer je kvaliteta života obrnuto proporcionalna količini neuroloških ispada uzrokovanih tumorom. [4]

Bolesnici s tumorom SŽS-a moraju se pažljivo i često pratiti, povratak ili recidiv tumora mora biti uočen prije pojave simptoma, što zahtijeva redovite CT/MR kontrole i poboljšava učinkovitost daljnje terapije. [5]

Medicinska sestra vrlo je važan faktor u procesu liječenja jer provodi najviše vremena uz pacijenta i tu je kako pravovremeno uočila eventualne simptome pogoršanja bolesti, pružala pacijentu emocionalnu podršku i hrabrila ga te mu odgovorila na pitanja koja ga muče. Potrebna je i primjerena socijalna potpora (od liječnika i obitelji), rehabilitacijski postupak te osiguranje optimalnih uvjeta za podizanje kvalitete bolesnikova života. [2]

U Varaždinu, 14.09.2016.

Janja Maskaljević

9. Literatura

- [1] <http://ljubavnadjelu.hr/stranica.php?str=szs&jezik=HRV> , dostupno 08.09.2016
- [2] <http://tumori.me/zlocudni-tumori-sredisnjeg-zivcanog-sustava/>, dostupno 10.09.2016
- [3] P. Keros, M. Pećina, M. Ivančić-Košuta: Temelji anatomije čovjeka, Zagreb 1999
- [4] K. Rotim, T. Sajko, Neurokirurgija, Zdravstveno veleučilište, Zagreb, prosinac 2008
- [5] A. Matković: Neurokirurgija, priručnik za studente i liječnike, Impresum Zagreb, Grafički zavod Hrvatske, 1988
- [6] B. Kurtović: Zdravstvena njega neurokirurških bolesnika, Hrvatska komora medicinskih sestara, Zagreb 2013
- [7] <http://ordinacija.vecernji.hr/zdravlje/ohr-savjetnik/pozitronska-emisijska-tomografija-petct/>, dostupno 11.09.2016
- [8] V. J. Šimunović, Neurokirurgija, Medicinska naklada, Zagreb 2008
- [9] <http://glia.hr/lijecenje/zracenje/>, dostupno 10.09.2016
- [10] Sestrinske dijagnoze 3, Hrvatska Komora Medicinskih Sestara, Zagreb 2015

Popis slika:

Slika 2.2.1. Prikaz anatomije mozga, izvor:

https://www.google.hr/search?q=schwannoma+vestibulare&bih=578&biw=1252&source=lnms&tbm=isch&sa=X&ved=0ahUKEwjL_pKV2YDPAhWDjCwKHfbxCogQ_AUICCGB#tbm=isch&q=adenomi+hipofize&imgrc=voPbYXSNuHuoFM%3A

Slika 3.1.1. Prikaz glioblastoma multiforme, izvor:

https://www.google.hr/search?q=glioblastoma&bih=578&biw=1252&source=lnms&tbm=isch&sa=X&ved=0ahUKEwiCy7u814DPAhVDDCwKHdJICioQ_AUIBigB#imgrc=g4pfsFGOeRD1pM%3A

Slika 3.6.1. Prikaz tumora hipofize, izvor:

https://www.google.hr/search?q=schwannoma+vestibulare&bih=578&biw=1252&source=lnms&tbm=isch&sa=X&ved=0ahUKEwjL_pKV2YDPAhWDjCwKHfbxCogQ_AUICCGB#tbm=isch&q=adenomi+hipofize&imgrc=voPbYXSNuHuoFM%3A

Slika 5.5.1. Prikaz punkcije cerebrospinalnog likvora, izvor:

https://www.google.hr/search?q=neurokirur%C5%A1ki+zahvat+na+mozgu&biw=1252&bih=578&source=lnms&tbm=isch&sa=X&ved=0ahUKEwiPxdex3YDPAhVCXiwKHQdpAxMQ_AUIBigB#tbm=isch&q=punkcija+ko%C5%A1tane+sr%C5%BEi&imgdii=SYenDr8yCu5aVM%3A%3BSYenDr8yCu5aVM%3A%3BfnWfF7HYvbG8M%3A&imgrc=SYenDr8yCu5aVM%3A

Slika 5.6.1. Prikaz punkcije koštane srži, izvor:

https://www.google.hr/search?q=punkcija+ko%C5%A1tane+sr%C5%BEi&biw=1252&bih=578&source=lnms&tbm=isch&sa=X&ved=0ahUKEwiY4-WQtIPPAhUhOJoKHbFqBgQQ_AUIBigB#imgdii=SYenDr8yCu5aVM%3A%3BSYenDr8yCu5aVM%3A%3BfnWfF7HYvbG8M%3A&imgrc=SYenDr8yCu5aVM%3A

Sveučilište
Sjever

VZ KC



MIMI

SVEUČILIŠTE
SJEVERIZJAVA O AUTORSTVU
I
SUGLASNOST ZA JAVNU OBJAVU

Završni/diplomski rad isključivo je autorsko djelo studenta koji je isti izradio te student odgovara za istinitost, izvornost i ispravnost teksta rada. U radu se ne smiju koristiti dijelovi tuđih radova (knjiga, članaka, doktorskih disertacija, magistarskih radova, izvora s interneta, i drugih izvora) bez navođenja izvora i autora navedenih radova. Svi dijelovi tuđih radova moraju biti pravilno navedeni i citirani. Dijelovi tuđih radova koji nisu pravilno citirani, smatraju se plagijatom, odnosno nezakonitim prisvajanjem tuđeg znanstvenog ili stručnoga rada. Sukladno navedenom studenti su dužni potpisati izjavu o autorstvu rada.

Ja, Janja Maskaljević (ime i prezime) pod punom moralnom, materijalnom i kaznenom odgovornošću, izjavljujem da sam isključivi autor/ica završnog/diplomskog (obrisati nepotrebno) rada pod naslovom Tumori srednjeg živčanog sustava (upisati naslov) te da u navedenom radu nisu na nedozvoljeni način (bez pravilnog citiranja) korišteni dijelovi tuđih radova.

Student/ica:
(upisati ime i prezime)

Janja Maskaljević
(vlastoručni potpis)

Sukladno Zakonu o znanstvenoj djelatnosti i visokom obrazovanju završne/diplomske radove sveučilišta su dužna trajno objaviti na javnoj internetskoj bazi sveučilišne knjižnice u sastavu sveučilišta te kopirati u javnu internetsku bazu završnih/diplomskih radova Nacionalne i sveučilišne knjižnice. Završni radovi istovrsnih umjetničkih studija koji se realiziraju kroz umjetnička ostvarenja objavljuju se na odgovarajući način.

Ja, Janja Maskaljević (ime i prezime) neopozivo izjavljujem da sam suglasan/na s javnom objavom završnog/diplomskog (obrisati nepotrebno) rada pod naslovom Tumori srednjeg živčanog sustava (upisati naslov) čiji sam autor/ica.

Student/ica:
(upisati ime i prezime)

Janja Maskaljević
(vlastoručni potpis)