

Frakture podlaktice

Čopor, Nikola

Undergraduate thesis / Završni rad

2017

Degree Grantor / Ustanova koja je dodijelila akademski / stručni stupanj: **University North / Sveučilište Sjever**

Permanent link / Trajna poveznica: <https://um.nsk.hr/um:nbn:hr:122:605550>

Rights / Prava: [In copyright](#)/[Zaštićeno autorskim pravom.](#)

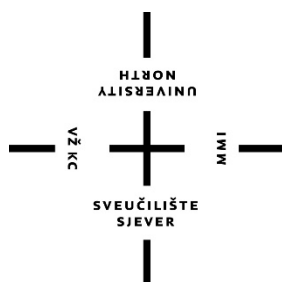
Download date / Datum preuzimanja: **2024-07-29**



Repository / Repozitorij:

[University North Digital Repository](#)





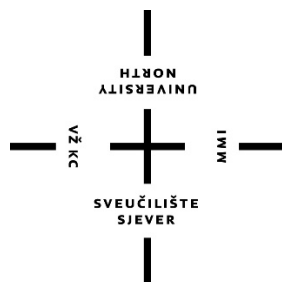
Sveučilište Sjever

Završni rad br. 814/SS/2016

Frakture podlaktice

Nikola Čopor, 5253/601

Varaždin, svibanj, 2017.godine



Sveučilište Sjever

Odjel za Biomedicinske znanosti

Završni rad br. 814/SS/2016

Frakture podlaktice

Student:

Nikola Čopor, 5253/601

Mentor:

Doc.dr.sc. Rudolf Milanović

Varaždin, svibanj, 2017.godine

Prijava završnog rada

Definiranje teme završnog rada i povjerenstva

ODJEL	Odjel za biomedicinske znanosti		
PRISTUPNIK	Nikola Čopor	MATIČNI BROJ	5253/601
DATUM	21.09.2016.	KOLEGIJ	Klinička medicina III - Kirurgija
NASLOV RADA	Frakture podlaktice		
NASLOV RADA NA ENGL. JEZIKU	Fractures of the forearm		
MENTOR	doc.dr.sc. Rudolf Milanović	ZVANJE	predavač
ČLANOVI POVJERENSTVA	1. doc.dr.sc. Tomislav Meštrović, predsjednik		
	2. doc.dr.sc. Rudolf Milanović, mentor		
	3. Jurica Veronek, mag.med.techn., član		
	4. Melita Sajko, dipl.med.techn., zamjenski član		
	5. _____		

Zadatak završnog rada

BROJ	814/SS/2016
------	-------------

OPIS

Prijelom podlaktica su vrlo česti, zahvaćaju sve dobi, mada su češći kod mladih dobnih skupina. Mehanizmi nastanka su često u prometnim nezgodama, u padu na istoj razini i pri padu s visine. Često se ove zatvorene ozljede ne prepoznaju posebno prijelomi distalnog dijela podlaktice. Liječenje je najčešće kirurško uz upotrebu pločica i vijaka. Uloga medicinske sestre je vrlo značajna, naročito kod operiranih bolesnika.

U radu će se:

- Opisane anatomske strukture podlaktice
- Načini dijagnosticiranja fraktura
- Opisati vrste prijeloma, te karakteristični prijelomi za podlakticu
- Liječenje prijeloma konzervativno i operativno
- Komplikacije prijeloma
- Zadaci medicinske sestre kod prijeloma podlaktice
- Preoperativna priprema pacijenta i postoperativna skrb

ZADATAK URUČEN

28.09.2017.



POTPIS MENTORA

Zahvala

Zahvaljujem se, prije svega, svojoj supruzi na velikoj podršci tokom mog polaska ovog studija, te cijeloj svojoj obitelji na svoj pomoći koju su mi pružili.

Također zahvaljujem svim profesorima studija sestrinstva, te svojim kolegama na prenesenom znanju i savjetima.

Hvala mom mentoru doc.dr.sc. Rudolfu Milanoviću na ukazanom strpljenju i vođenju tokom izrade ovog rada.

Sažetak

Ovisno o stanju ljudskog organizma i sili koja uzrokuje ozljedu, određeni broj ozljeda rezultira nastankom prijeloma. Kost, zajedno sa mišićima, zglobovima i spojevima čine sustav pokretačkih organa kod kojeg uslijed djelovanja vanjske sile može doći do prekida kontinuiteta kosti. Ovisno o klasifikaciji loma planira se i liječenje. Moguće je liječenje konzervativnim ili operativnim putem. Moderna traumatologija ima određene ciljeve prilikom liječenja prijeloma, među njima su svakako ublažavanje boli koju bolesnik osjeća, omogućavanje što ranijeg razgibavanja kako bi se spriječio nastanak komplikacija te vraćanje normalne funkcije na razinu one koja je bila prije nastanka ozljede. Operativno liječenje prijeloma koristi se kod svih bolesnika koji imaju komplicirani zatvoreni ili otvoreni prijelom te u slučajevima kada se želi smanjiti vrijeme potrebno za cijeljenje loma. Koštano cijeljenje, odnosno stvaranje kalusa, proces je koji se odvija sporo i ovisi o mnogim čimbenicima. Prijelomi podlaktice, s obzirom da podlakticu čine dvije kosti, mogu biti jednostavni ali i komplicirani. Prijelomi palčane i lakatne kosti u većini slučajeva događaju se na određenim dijelovima kosti pa postoje specifična mjesta prijeloma. Zdravstvena njega bolesnika s prijelomom podlaktice usmjerena je ka pružanju zdravstvene njege prijeoperativno te poslijeoperativno.

Ključne riječi: prijelom, imobilizacija, osteosinteza, zdravstvena njega

Popis korištenih kratica

RTG- rentgenografija

CT - računalna tomografija

MR -magnetska rezonancija

kg - mjerna jedinica za označavanje težine - kilogram

mm - mjerna jedinica za označavanje dužine - milimetar

Sadržaj

1. Uvod	1
2. Anatomija gornjih udova	2
2.1. Građa kosti	2
2.2. Kostii gornjih udova.....	4
2.1. Kostii podlaktice	5
3. Prijelomi	7
3.1. Mehanizam nastanka prijeloma	10
3.2. Simptomi I znakovi prijeloma	11
3.3. Dijagnostika prijeloma.....	12
3.4. Liječenje prijeloma	12
3.5. Koštano cijeljenje.....	18
3.6 Poremećaji cijeljenja kosti	18
4. Prijelom podlaktice.....	19
4.1. Prijelomi lakatne kosti	19
4.1.1. Prijelom oleokranona	20
4.1.2. Prijelom koronoidnog nastavka	22
4.1.3. Prijelom dijafize lakatne kosti.....	23
4.2. Prijelom palčane kosti	24
4.2.1. Prijelom glavice palčane kosti (proksimalni dio).....	24
4.2.2. Prijelom palčane kosti u području dijafize.....	25
4.2.3. Prijelom distalnog dijela palčane kosti	26
5. Zdravstvena njega pacijenta s prijelomom podlaktice	30
5.1. Prijeoperacijska priprema i zdravstvena njega	30
5.2. Poslijeoperacijska zdravstvena njega.....	31
6. Zaključak	33
7. Literatura	34
Popis slika.....	36
Popis tablica.....	38

1.Uvod

Ozljede se događaju svima, nepredviđeno i bez najave. Ovisno o stanju ljudskog organizma i sili koja uzrokuje ozljedu, određeni broj ozljeda rezultira nastankom prijeloma. Prema podacima Hrvatskog zavoda za javno zdravstvo iz 2014.godine, na ljestvici mortaliteta ozljede se nalaze na trećem mjestu [1]. Jednako tako kao razlog hospitalizacija nalaze se na šestom mjestu [1]. Iz ovih podataka vidljivo je da predstavljaju veliki problem za zdravstveni sustav. Zbrinjavanje i liječenje ozljeda ovisi o njihovoj težini.

U ovom radu bit će opisano zbrinjavanje i liječenje jednog od mogućih ishoda ozljede, a to je prijelom podlaktice. U drugom poglavlju biti će opisana anatomija gornjih udova, građa kosti te kosti podlaktice. U trećem poglavlju opisani su prijelomi, njihov mehanizam nastanka, simptomi i znakovi prijeloma, dijagnostičke metode kojima se potvrđuje prisutnost istih, načini liječenja prijeloma, načini na koje kost zacjeljuje te poremećaji koji se mogu javiti tokom cijeljenja kosti. U četvrtom poglavlju govori se o prijelomu podlaktice gdje su zasebno izdvojeni prijelomi pojedinih dijelova kosti podlaktice te njihovo liječenje. Peto poglavlje prikazuje zdravstvenu njegu pacijenta s prijelomom podlaktice pri čemu je posebno izdvojena zdravstvena njega prije operacije i nakon operacije prijeloma podlaktice.

Cilj ovog rada je prikazati moguće načine zbrinjavanja prijeloma te moguće komplikacije koje nastaju kao posljedica istih. Samo liječenje može biti jednostavno ali i kompleksno pri čemu medicinska sestra/tehničar imaju veliku ulogu kao članovi tima koji sudjeluju u pripremi bolesnika za predstojeće zahvate i dijagnostičke metode te njegovom zbrinjavanju i pružanju zdravstvene njege nakon provedenog zahvata.

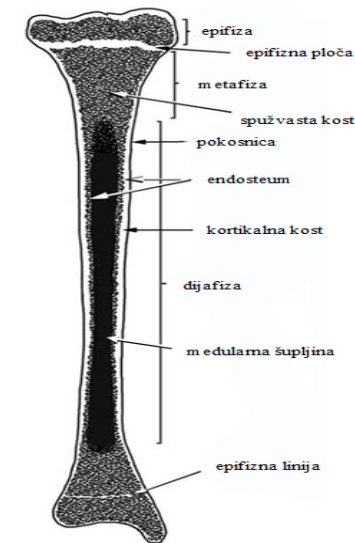
2. Anatomija gornjih udova

Kosti, zajedno sa mišićima, zglobovima i spojevima čine sustav pokretačkih organa koji se latinski naziva apparatus locomotorius [2].

2.1. Građa kosti

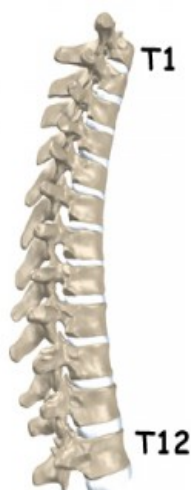Kosti (lat.ossa) čini koštano tkivo (lat.textus osseus) koje je građeno od koštanih stanica koje su nepravilnog oblika, nalaze se u koštanim šupljinama (lat.lacunae) i povezane su cjevčicama koje prožimaju čitavu kost [2]. Skupine koštanih stanica tvore koštane listiće (lat.lamellae) gdje se nalaze Haversove cjevčice postavljene usporedno s površinom kosti i Volkmannove cjevčice u kojima se nalaze krvne žile. Osteoni su osnovne koštane jedinice koje oblikuju koštano tkivo.

U ljudskom tijelu ima više od dvijesto kostiju koje su izgledom žućkastobijele. Njihov oblik ovisi o njihovoj funkciji pa tako razlikujemo plosnate, duge i kratke kosti [2]. Duge kosti (lat.ossa longa) koje su cjevastog oblika imaju središnji dio koji je šuplji i jednim djelom ispunjen koštanom moždinom. Kod njih je jedna dimenzija posebno izražena, to je duljina, a zbog svoga izgleda još se nazivaju i cjevaste kosti [3]. Na dugim kostima razlikujemo tri glavna dijela prikazana na slici 2.1.1., a to su: dva zadebljana kraja koja nazivamo epifizama i središnji dio, odnosno tijelo kosti (lat.corpus). Površinu epifize čini sloj koštanog tkiva koje je zbijeno, a u čijem središtu se nalazi spužvasta kost [2]. Mjesto na kojem se tijelo kosti spaja s epifizom naziva se metafiza (lat.metaphysis). Ovakve duge cjevaste kosti nalazimo u gornjim i donjim udovima, a njihova funkcija je da prenose opterećenje i kretanje [2].



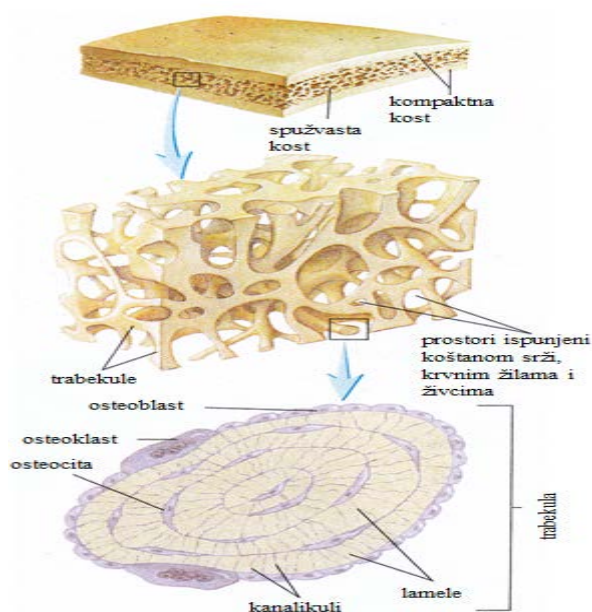
Slika 2.1.1. Prikaz građe dugih kostiju
 Dostupno na: <http://www.portalnebula.hr/pojam/kosti/>

Kratke kosti (lat.ossa brevia) nemaju ni jednu dimenziju koju bi smo mogli posebno izdvojiti, odnosno njihova građa je takva da su u svim smjerovima podjednako razvijene [3]. One su izgledom male i čvrste i oblikuju kralješnicu, šake i stopala. Njihova građa, koja je slična krajevima dugih kostiju, zbijeno koštano tkivo i unutrašnjost spužvasta, pruža mogućnost velikog opterećenja ali njihova pokretljivost je mala [2]. Slika 2.1.2.prikazuje kratke kosti koje grade kralješnični stup.



Slika 2.1.2.Prikaz kralješnice
 Dostupno na: <http://lumbalis.net/tag/kosti/>

Plosnate kosti (lat.ossa plana) izgledom nalikuju tankim čvrstim pločama. Građene su od dva sloja tanke zbijene koštane tvari čija sredina je ispunjena spužvastom tvari [2]. Kod plosnatih kostiju izražene su dvije dimenzije, dok je treća, debljina, manja naspram ostale dvije [3]. Takve kosti grade šupljine u kojima su zaštićeni određeni organi, poput mozga, ili služe kao potpora organima, kao što je to u slučaju zdjelice. Na slici 2.1.3. prikazana je plosnata kost te prikaz spužvaste kosti i trabekularne mreže i njen poprečni presjek.



Slika 2.1.3. Prikaz plosnate kosti, spužvaste kosti i trabekularne mreže
Dostupno na: <http://www.portalnebula.hr/pojam/kosti/>

2.2. Kostii gornjih udova

Kosti gornjih udova čine rameni obruč i kostur ruke. Rameni obruč čine dvije ključne kosti (lat.clavicula) i dvije lopatice (lat.scapule). Ključna kost svojim izgledom nalikuje slovu S koje je samo lagano zavinuto dok lopatica ima trokutast izgled i postavljena je uz stražnju stranu prsnog koša [2]. Kostur ruke dijelimo na kosti nadlaktice, podlaktice i šake. Nadlakticu čini ramena kost (lat.humerus) i proteže se od

ramenog zgloba do zgloba lakta. Podlakticu čine palčana (lat.radius) i lakatna (lat.ulna) kost. Kost šake čini 27 kostiju, odnosno 8 kostiju koje čine zapešće i sredopešće te 14 članaka prstiju [2].

2.3. Kost podlaktice

Kosti podlaktice, kao što je već spomenuto, čine palčana i lakatna kost prikazane na slici 2.3.1.



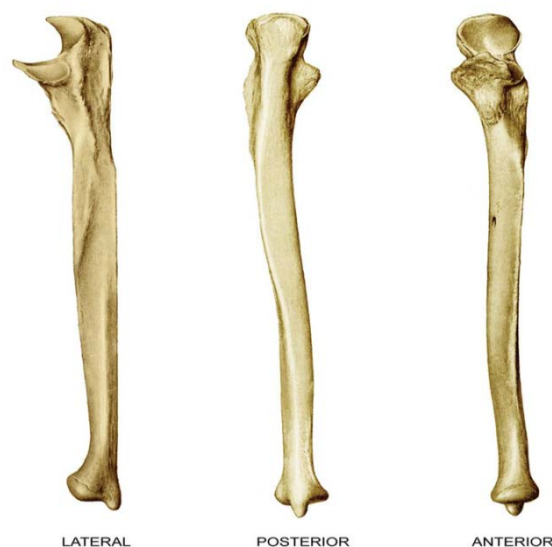
Slika 2.3.1.Prikaz palčane i lakatne kosti

Dostupno na: <https://www.biologycorner.com/anatomy/skeletal/printables.html>

Palčana kost (lat.radius) pozicionirana je lateralno, odnosno na strani palca [3]. Njen gornji dio nešto je manji, dok je donji dio nešto širi i deblji. Sastoji se od glave, vrata, kvržice, tijela i kolčastog izdanka. Glava (lat.caput) čini gornji dio kosti i na njoj nalazimo plitku jamicu sa zglobnim obrubom koji tvore zglobno tijelo koje je dio zgloba s lakatnom i ramenom kosti. Ispod glave strši kvržica (lat. tuberculum radii) čija površina je hrapava [3]. Kada bi se tijelo palčane kosti presjeklo, imalo bi trokutast izgled, a razlog tome je što postrani rub tijela zaobljen dok je njegov medijalni dio oštar i tanak. Na donjem dijelu kosti, koja je u odnosu na gornji dio šira, nalazi se glatko

zadebljanje koje ima oblik zdjele, a na strani prema palcu vidljivo strši kolčasti izdanak (lat. processus styloideus) [2].

Lakatna kost (lat.ulna) nalazi se na medijalnoj strani, odnosno strani malog prsta. Kod lakatne kosti, prikazane na slici 2.3.2., u odnosu na palčanu, gornji kraj je deblji i kvrgav dok je donji dio manji [2].



Slika 2.3.2. Prikaz lakatne kosti

Dostupno na: <https://www.studyblue.com/notes/n/upper-lower-limb-bones/deck/17512191>

Kao što je vidljivo na slici 2.3.2. na gornjem dijelu kosti vidljiva je kvrga kukastog oblika koja oblikuje vrh lakta (lat.olecranon). S prednje strane vidljiva je polumjesečasto uleknuće, odnosno urez (lat. incisura semilunaris) koji izgleda poput šupljeg valjka i odgovara valjku ramene kosti s kojom tvori zglob ramena. Urez čini spoj s glavom palčane kosti [2]. Ispod mjesta na kojem se spajaju palčana i lakatna kost, nalazi se hrapavost (lat.tuberositas ulnae). Jednako kao i kod palčane kosti, tijelo lakatne kosti ima trokutast izgled pri čemu je deblji rub usmjeren medijalno, a oštri rub okrenut je prema palčanoj kosti. Na slici 2.3.2. na kraju donjeg dijela kosti vidljivo je izbočenje, odnosno kolčasti izdanak (lat.processus styloideus) i rub koji tvori zglob sa palčanom kosti.

3. Prijelomi

Prijelom se definira kao prekid kontinuiteta kosti koji je udružen sa ozljedom mekih tkiva, a nastaje zbog djelovanja vanjske sile koja mora biti dovoljno jaka kako bi nadjačala fiziološku elastičnost kosti [4]. U tablici 3.1. prikazane su vrste loma, odnosno prijeloma, s obzirom na uzrok.

VRSTA LOMA	UZROK	PRIMJER
TRAUMATSKI	Jaka sila koja može biti direktna ili indirektna. DIREKTNA – lom na mjestu udara ili ozljede.	Prijelom podlaktice uslijed pada na ruku.
	INDIREKTNA – lom na mjestu koje je udaljeno od mjesta djelovanja sile.	Prijelom ključne kosti uslijed pada na ruku.
SPONTANI	Mala trauma ali prijelom nastaje zbog promjene koštane strukture.	Prijelom uslijed osteomijelitisa, karcinoma i mladenačkih koštanih cista, osteoporoze.
STRESNI	Zbog zamora kosti uslijed dugotrajnog naprezanja.	Kod plesača ili zbog dugotrajnog opterećenja stopala.

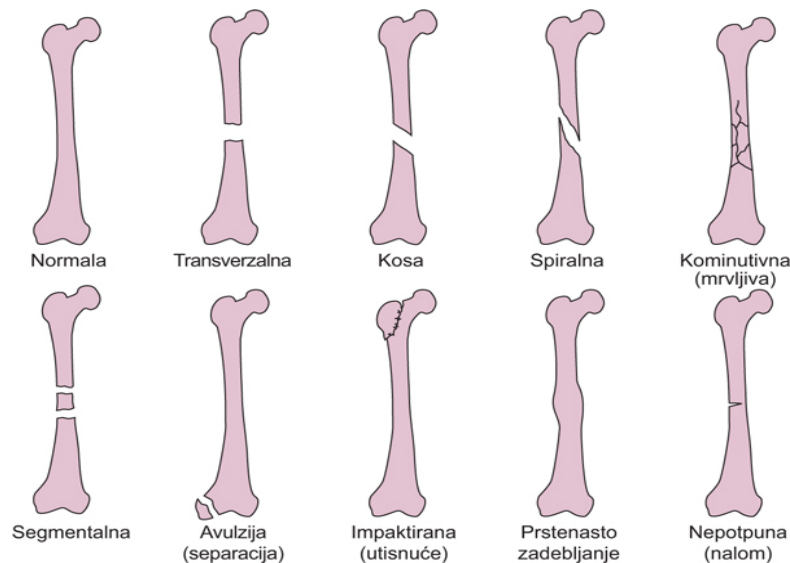
Tablica 3.1. Prikaz vrste lomova i njihova uzroka
Prema izvoru H. Štalekar, Općenito o prijelomima.

Prijelome se još dijelu u odnosu na :

- Proširenost lomne linije (potpuni i nepotpuni)
- Prema položaju lomnih ulomaka (impaktirani i s dislokacijom)

- S obzirom na stanje kože na mjestu prijeloma (zatvoreni i otvoreni)
- S obzirom na broj ulomaka (jednostavne i složene)
- S obzirom na intenzitet sile
- Prema mehanizmu nastanka (pad, prometna nezgoda, eksplozija)

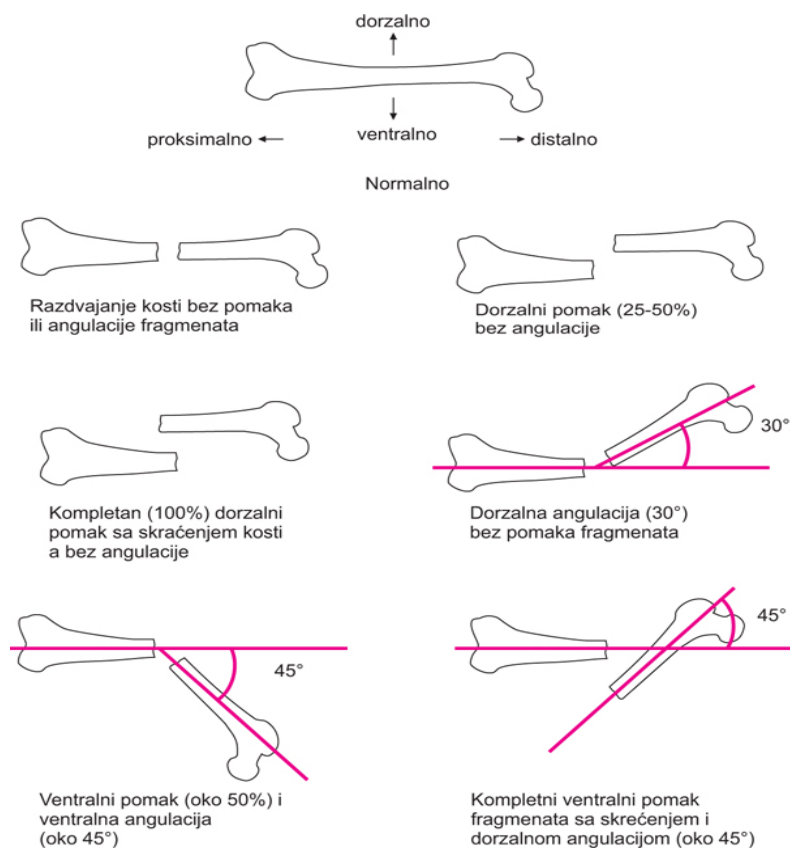
Na slici 3.1.prikazane su vrste prijeloma dok su na slici na slici 3.2.prikazani prijelomi s dislokacijom.



Slika 3.1. Prikaz vrsta prijeloma

Izvor: <http://www.msd-prirucnici.placebo.hr/msd-prirucnik/ozljede-i-trovanja/prijelomi-iscasenja-uganuca/posebni-prijelomi>

Na slici 3.1.možemo vidjeti izgled kosti bez prijeloma, kod transverzalnog prijeloma, kosog prijeloma, spiralnog, kominutivnog, segmentalnog, prijeloma s avulzijom, impaktiranim prijelomom, prstenastim zadebljanjem te izgled kosti kod nepotpunog prijeloma. Na slici 3.2.prikazan je izgled kosti kod prijeloma s pomakom, odnosno dislokacijom. Vidljivo je da kod prijeloma kost može biti razdvojena bez pomaka, imati dorzalni pomak bez angulacije, dorzalni pomak sa skraćenjem kosti, dorzalnu angulaciju bez pomaka fragmenata, ventralni pomak i ventralnu angulaciju te kompletni ventralni pomak fragmenata sa skraćenjem i dorzalnom angulacijom [5].



Slika 3.2. Prikaz fraktura s različitim vrstama pomaka

Izvor: <http://www.msd-prirucnici.placebo.hr/msd-prirucnik/ozljede-i-trovanja/prijelomi-iscasenja-uganuca/posebni-prijelomi>

Ovisno o klasifikaciji loma planira se i liječenje te je od velike važnosti pravilna klasifikacija. Da bi se određeni prijelom klasificirao kao jednostavni ili komplicirani, potrebno je uzeti u obzir sljedeće: intenzitet sile koja je dovela do prijeloma, koji mehanizam je doveo do nastanka ozljede, broj lomnih ulomaka i položaj lomne linije, koja je veličina lezije kože i mišića te postoji li ozljeda krvnih žila i živaca [4]. Klasifikacija se postavlja na temelju kvalitetne anamneze, kliničkog pregleda, analizom rezultata dijagnostičkih metoda, poput rtg snimanja.

U daljnjem dijelu rada bit će detaljnije opisani mehanizmi nastanka ozljede, simptomi prijeloma, dijagnostičke metode koje se koriste kod prijeloma te načini liječenja prijeloma.

3.1. Mehanizam nastanka prijeloma

Kao što je već navedeno, prijelom kosti je stanje potpunog prekida kosti koje je nastalo zbog djelovanja direktne ili indirektno sile. Kod prijeloma dolazi do izvlačenja osteona iz njihovog sjedišta zbog prekidanja veza koje postoje unutar koštanog matriksa [6]. U tablici 3.1.1. prikazane su traumatske sile ovisno o smjeru djelovanja te način djelovanja određene sile. Prijeloma najčešće nastaje zbog djelovanja sile vlaka koja je najčešći čimbenik nastanka prijeloma.

TRAUMATSKE SILE OVISNO O SMJERU DJELOVANJA	
VRSTA SILE	NAČIN DJELOVANJA
Sila savijanja	Dovodi do prijeloma dugih cjevastih kostiju. Ekscentrično djelovanje u odnosu na osovinu kosti. S jedne strane nastaje tlak, a s druge vlak. Jačina naprezanja koje nastaje proporcionalna je s udaljenosti mjesta na koje djeluje sila od neutralne osovine kosti.
Sila smika	Sila koja djeluje usporedno s površinom kosti i dovodi do nastanka unutarnje deformacije.
Sila torzije	Dovodi do rotacije kosti koja dovodi do pomaka fragmenata koji je proporcionalan jačini kojom sila djeluje.
Sila vlaka	Glavni čimbenik nastanka prijeloma. Obično djeluje u kombinaciji s drugim silama.
Sila tlaka	Dovodi do skraćivanja i širenja kosti zbog svog djelovanja u ravnini koja je okomita na smjer opterećenja.
Kombinirana sila	Istovremeno djelovanje više različitih sila.

Tablica 3.1.1. Prikaz vrsta traumatskih sila i njihovog načina djelovanja
Prema izvoru: T.Šoša i suradnici: Kirurgija, Medicinska biblioteka, Zagreb, 2007

3.2. Simptomi i znakovi prijeloma

Simptomi i znakovi prijeloma dijele se na one koji upućuju na sigurno prisustvo prijeloma te na nesigurne znakove prijeloma [7]. Tablica 3.2.1.prikazuje simptome i pokazatelje sigurnog i nesigurnog prijeloma.

ZNAKOVI PRIJELOMA	
SIGURNI ZNAKOVI	NESIGURNI ZNAKOVI
Deformacija odnosno patološki položaj zbog dislokacije ili angulacije	Bol pri pokretu i u mirovanju
Patološka gibljivost	Osjetljivost na dodir odnosno palpaciju
Krepitacije	Hematom
	Oteklina
	Ograničenje pokretljivosti

Tablica 3.2.1. Prikaz sigurnih i nesigurnih znakova prijeloma

Prema izvoru: T.Šoša i suradnici: Kirurgija, Medicinska biblioteka, Zagreb, 2007. i M. Neuberg: Nastavni tekstovi, Sveučilište Sjever, 2014

U određenim slučajevima, ako je osoba u besvjesnom stanju, nije moguće uzeti anamnezu direktno od pacijenta, nego je potrebna osnovna heteroanamneza koja se odnosi na vrijeme nastanka ozljede, mjesto nastanka i način nastanka ozljede [6]. Ukoliko je pacijent pri svijesti anamneza se proširuje na subjektivne tegobe koje pacijent osjeća, što uvelike olakšava dijagnostički postupak. Ujedno kod pacijenta u svjesnom stanju moguće je tijekom pregleda ustanoviti prisustvo sigurnih i nesigurnih znakova prijeloma [8]. Prema novim smjernicama nije preporučljivo ispitivanje patološke pokretljivosti kod sumnje na prijelom iz razloga što svako daljnje postupanje može dovesti do neurovaskularnih ozljeda uslijed pomicanja koštanih fragmenata [6].

3.3. Dijagnostika prijeloma

Osim anamneze i heteroanamneze te prisustva sigurnih i nesigurnih znakova prijeloma, za potvrdu dijagnoze prijeloma potrebno je učiniti određene dijagnostičke metode, ovisno o težini ozljede. Među najčešće dijagnostičke metode svakako pripadaju radiološke pretrage (rtg) ali u svrhu potvrde prijeloma koriste se još i [4]:

- Slojevne snimke ili tomogrami
- Rtg snimke pod određenim kutom, rtg acetabuluma
- Komparacijska rtg snimka zdrave strane
- Računalna tomografija (CT)
- 3 D rekonstrukcija
- Magnetska rezonancija (MR)
- Scintigrafija

Kod potvrde dijagnoze prijeloma dugih cjevastih kostiju potrebno je napraviti rtg snimku u dva smjera koja ujedno pokazuje i susjedne zglobove [6]. Zbog određenih anatomskih specifičnosti, određeni dijelovi tijela zahtijevaju rtg snimke u posebnim projekcijama. Ponekad ni nakon rtg snimanja sa sigurnošću se ne može potvrditi prijelom te se tada izvodi CT odnosno 3D rekonstrukcija [6]. Kod pacijenata sa višestrukim ozljedama dijagnostički rezultati najbrže se dobivaju provođenjem CT-a.

3.4. Liječenje prijeloma

Prijelomi se, ovisno o vrsti prijeloma, mogu liječiti konzervativnim putem (sadrenim zavojem) ili operativnim putem te ekstenzijom [8]. Za koju vrstu metode liječenja će se odlučiti ovisi o stanju bolesnika što podrazumijeva njegovo opće stanje (tlak, puls, prijašnje bolesti, sadašnje bolesti te neurološki status), stanje ekstremiteta (lokalno) odnosno ima li prisutnih edema, varikoziteta, kakav je periferni puls i je li

prisutna insuficijencija cirkulacije i dobi bolesnika, zatim ovisi o tipu prijeloma te tehničkim mogućnostima ustanove u kojoj se bolesnik liječi [4].

Moderna traumatologija ima određene ciljeve prilikom liječenja prijeloma, među njima su svakako ublažavanje boli koju bolesnik osjeća, omogućavanje što ranijeg razgibavanja kako bi se spriječio nastanak komplikacija te vraćanje normalne funkcije na razinu one koja je bila prije nastanka ozljede [6]. Pri tome se koriste određeni mehanizmi kako bi se stabilizirali koštani ulomci. Tablica 3.4.1 prikazuje mehanizme stabilizacije koštanih ulomaka i djelovanje mehanizma.

MEHANIZAM STABILIZACIJE KOŠTANIH ULOMKA	
MEHANIZAM	DJELOVANJE
Princip vlaka	Sprečava grubo pomicanje ulomaka ali ne i mikroretanje ulomaka
Princip udlage	Neutralizacijska imobilizacija
Princip navođenja	Povećava stabilnost prijeloma navođenjem ulomka na ulomak
Princip kompresije	Potiče stvaranje primarnog kalusa uz pomoć raznih vrsta osteosintetskih sredstava.

Tablica 3.4.1. Prikaz mehanizama stabilizacije koštanih ulomaka
Prema izvoru: T.Šoša i suradnici: Kirurgija, Medicinska biblioteka, Zagreb, 2007

Konzervativni način liječenja (bez operativnog zahvata) prijeloma temelji se na tri načela koja se nazivaju Bohlerova načela [8]. Ta načela poznata su i kao 3R, odnosno:

- Repozicija
- Retencija
- Rehabilitacija

Repozicija podrazumijeva vraćanje koštanih ulomaka u pravilnu poziciju, retencija njihovo zadržavanje u određenom položaju korištenjem imobilizacije te rehabilitaciju koja omogućava vraćanje funkcije ekstremiteta na razinu prije nastanka ozljede [8].

Prije nego li se pristupi bilo kojem obliku zahvata na ozlijeđenom ekstremitetu, potrebno je provjeriti prisutnost osjeta, motoriku i prokrvljenost [6]. Repozicija koštanih ulomaka kod pacijenta je izuzetno bolna te je potrebno primijeniti anesteziju, a najčešće se primjenjuje opća anestezija [6]. Nakon učinjene repozicije, koštane ulomke potrebno je zadržati u željenom položaju, a kod konzervativnog načina liječenja to je imobilizacija sadrenim zavojem. Prilikom imobilizacije obuhvaćaju se dva susjedna zgloba, proksimalno i distalno od mjesta prijeloma kako bi se osigurala retencija reponiranih ulomaka. Prema T. Šoša i suradnici, u tri slučaja se ne imobiliziraju oba susjedna zgloba, a to su: prijelom palčane kosti pri čemu imobilizacija seže do ispod lakta, prijelom ivera gdje imobilizacija seže do iznad gležnja te prijelom gležnja koji se imobilizira do ispod koljena kako bi se olakšala mobilnost [6]. Prilikom imobilizacije treba voditi potrebno je obratiti pozornost na to da imobilizacija mora biti potpuna, dovoljno duga, adekvatna i neprekidna (prema W. Jonesu) [8]. Nakon postavljanja imobilizacije, koja svoju potpunu čvrstoću postiže unutar 24 do 48 sati, potrebno je kontrolirati ekstremitet zbog mogućnosti nastanka edema i ishemije te se u slučaju pojave simptoma istih, uzdužno prorezati zavoj [6].

Konzervativni način liječenja ima svoje prednosti i nedostatke. Prednost je što postoji manja vjerojatnost za razvoj infekcije i nema poremećaja cirkulacije u području prijeloma, a nedostatak je što imobilizacija i ekstenzija traju dugo pri čemu je kretanje u zglobovima ograničeno i ponekad se ne postigne točna anatomska dužina i osovina što se kasnije manifestira u hodu [8]. Imobilizacija sadrenim zavojem može izazvati određene komplikacije među kojima je najozbiljnija ishemija, a od ostalih komplikacija javlja se lokalizirani pritisak, edem, hipotrofija i atrofija miškulature, ukočenje zglobova te Sudeckova atrofija. Edem koji nastaje uslijed ozljede može se spriječiti postavljanjem ekstremiteta u povišeni položaj kako bi se olakšalo otjecanje suvišne tekućine [5]. Imobilizacija u određenim slučajevima zahtjeva mirovanje u krevetu što pogoduje nastanku duboke venske tromboze i infekcije mokraćnog mjehura.

U konzervativni način liječenja prijeloma pripada i liječenje ekstenzijom pri čemu se sili mišića suprotstavlja protusila koja nastaje istežanjem pomoću utega u odnosu 1 kg na 10 kg tjelesne mase [8]. Sila vlaka koja se koristi primjenjuje se na tri načina:

- Bardenhauerova ekstenzija pomoću ljepljive trake koja se spiralno omota oko ekstremiteta te na taj način dolazi do trakcije
- Ekstenzija Kirschnerovom žicom koja se uvodi kroz kost
- Steinmannov vijak koji se može koristiti umjesto Kirschnerove žice

Posljednji oblik konzervativnog liječenja je funkcijska imobilizacija i liječenje ranim gibanjem pri čemu ovaj oblik liječenja uključuje dobru repoziciju, neprekinutu imobilizaciju [8] i početak rane rehabilitacije. Ovaj način liječenja još se naziva i neoperativno funkcionalno liječenje po Sarmientu. Liječenje se temelji na ograničenom gibanju i opterećenju imobiliziranog ekstremiteta (u ovom slučaju ne imobiliziraju se dva susjedna zgloba) kako bi došlo do poboljšanja prokrvljenosti na mjestu prijeloma što posljedično dovodi do bolje osteogeneze i stvaranja kalusa [6].

Operativno liječenje prijeloma koristi se kod svih bolesnika koji imaju komplicirani zatvoreni ili otvoreni prijelom te u slučajevima kada se želi smanjiti vrijeme potrebno za cijeljenje loma [8]. Operativno liječenje prijeloma naziva se osteosinteza i predstavlja zahvat kod kojega se spajaju i učvršćuju dijelovi kosti uz pomoć raznih implantata koji mogu biti od posebnih vrsta čelika ili titana kako bi se postigla trajna fiksacija prijeloma [4]. Princip djelovanja osteosinteze temelji se na pretvaranju sila vlaka, kompresije i savijanja u tlačne aksijalne sile [4]. Ovisno o obliku i građi kosti koriste se i različiti implantati (vijci, pločice i intramedularni čavao).

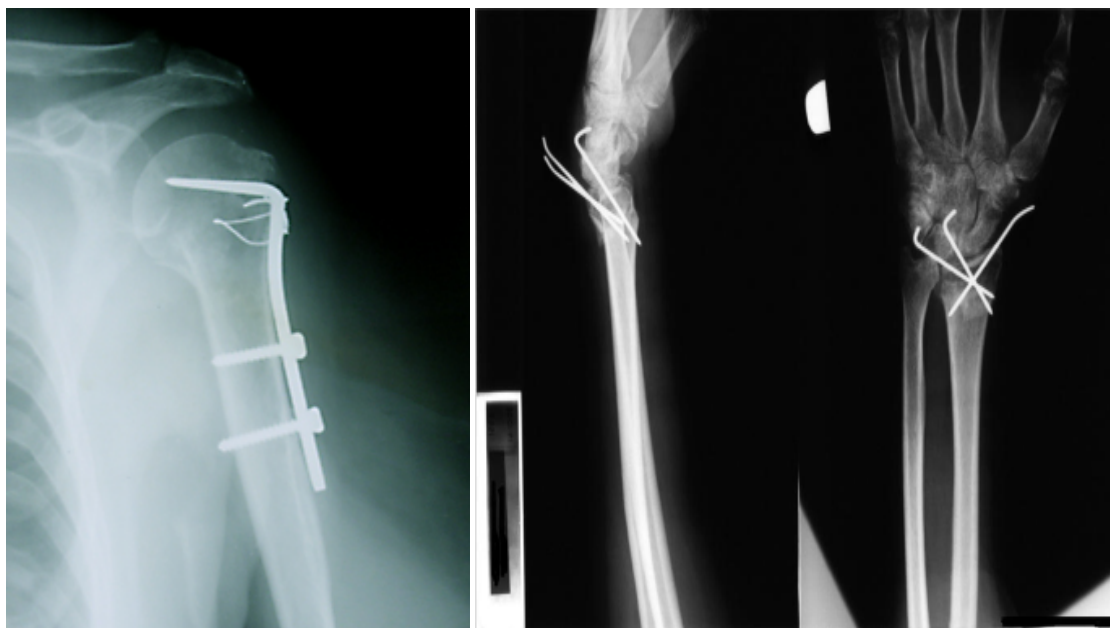


Slika 3.4.1. Dvovojni vijci za kosti i pločice
Izvor: http://www.inovaplast-mbh.hr/2_medicin.html

Na slici 3.4.1. prikazani su neki od oblika vijaka i pločica koje se koriste prilikom osteosinteze.

Neke od pločica koje se koriste kod osteosinteze su: ravne pločice koje mogu biti polovinske, trećinske i četvrtinske, zatim specijalne pločice (T,L,Y,kukasta) te kutne pločice čiji kut može biti 95° ili 130° [6]. Pločice se još dijele i ovisno o obliku rupa za vijke pa tako razlikujemo još: ploče koje imaju okrugli otvor za vijke, pločice s eliptičnim otvorom za vijke, pločice za zaključavanje koje imaju otvor za vijke s dva ležišta s dvije vrste vijaka te angularno stabilne pločice i poliaksijalni vijci čija glava se zaključava [4].

Intramedularna osteosinteza koristi se kada je potrebno učvrstiti središnji dio dugih cjevastih kostiju (potkoljenica, natkoljenica, proksimalni dio nadlaktice) [6]. Pri tome se najčešće koristi Kuntscherov čavao i Kirschnerova žica.



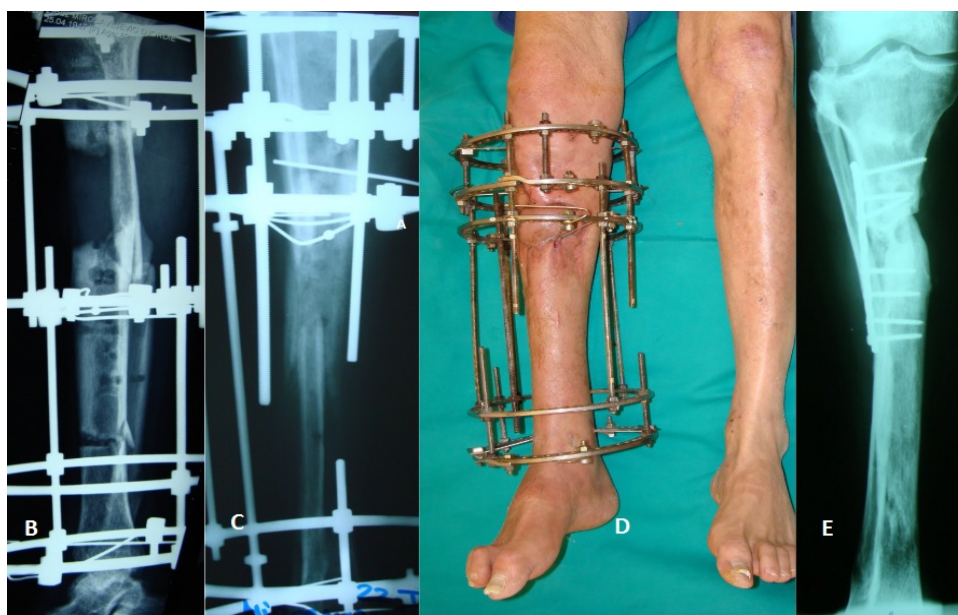
Slika 3.4.2. Intramedularni čavao i Kirschnerova žica na rtg snimci

Izvor: <http://www.vladimirvukov.com/page34.php> i

<http://www.akromion.hr/ortopedija/saka/prijelom-palcane-kosti-radijusa-na-tipicnom-mjestu/104>

Osteosinteza vanjskim fiksatorom koristi se za stabilizaciju kompliciranih otvorenih prijeloma [8]. Provodi se tako da se uz pomoć Schanzovog vijka (metalni vijak), koji se postavlja distalno i proksimalno i vanjskog okvira stabilizira, odnosno fiksira koštane ulomke [6]. Prilikom zahvata se provodi i repozicija koja se prilagođava

bolesniku. Na slici 3.4.3.prikazano je liječenje kompliciranog prijeloma s infekcijom i defektom kože Ilizarovom tehnikom [9].



Slika 3.4.3.Liječenje prijeloma uz pomoć vanjskog fiksatora

Izvor: <http://www.belmedic.rs/Edukacija/9441/Distrakciona-osteogeneza--Metod-Ilizarova.shtml>

Kao što je vidljivo na slici 3.4.3.na ovaj način liječe se kompleksni i komplicirani prijelomi. Kod ovakvih kompliciranih prijeloma vrlo često se nalazi defekt kosti, odnosno nedostaje dio kosti, a tkivo oko samog prijeloma je oštećeno [6]. Postoji nekoliko vrsta vanjskih fiksatora koji se koriste pri operativnom liječenju, a to su: jednostrani, obostrani, u obliku slova V, složeni, kvadrilateralni te polukružni i kružni [6]. Prednost vanjske fiksacije je što dopušta naknadne korekcije repozicije ukoliko je to potrebno. Svaka od operativnih metoda ima svoje prednosti i mane, odnosno komplikacije. U slučaju vanjskog fiksatora mogu se razviti određene komplikacije među kojima su: razvoj upalne reakcije na koži zbog metalnog vijka, popuštanje metalnog vijka, upala kosti uz sam vijak, slabost mišića, kontrakture susjednih zglobova od mjesta prijeloma te promjene u mišićima (fibroza) [6]. Brzina kojom će kost cijeliti ovisi i o tehnici koja se koristi prilikom zahvata, brzini kojom će svaki pojedini organizam stvarati novo koštano tkivo ali i komplikacijama koje su moguće tokom liječenja.

3.5. Koštano cijeljenje

Koštano cijeljenje, odnosno stvaranje kalusa, proces je koji se odvija sporo i ovisi o mnogim čimbenicima [10]. Preduvjet za pravilno koštano cijeljenje svakako je dobra anatomsko-repozicija i imobilizacija koja omogućava mirovanje koštanih ulomaka. Kako će kost cijeliti ovisi o stupnju mirovanja pa razlikujemo primarno i sekundarno cijeljenje. Primarno koštano cijeljenje podrazumijeva strogo mirovanje ulomaka i razlikuje se s obzirom na pukotinu koja je između dva koštana ulomka na kontaktno cijeljenje i pukotinsko cijeljenje [10]. Kod kontaktnog cijeljenja dolazi do direktnog urastanja osteona iz jednog u drugi koštani ulomak, dok kod pukotinskog cijeljenja dolazi do ispunjavanja pukotine koštanim tkivom, a dužina cijeljenja ovisi o veličini pukotine [10]. Sekundarno koštano cijeljenje smatra se i prirodnim načinom cijeljenja jer koštani ulomci nisu strogo fiksirani nego se lagano pomiču što posljedično dovodi do pojačanog stvaranja novog koštanog tkiva.

3.6. Poremećaji cijeljenja kosti

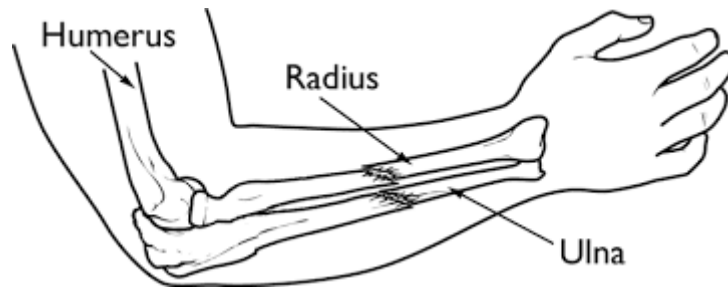
Koštano cijeljenje traje oko 4 do 6 tjedana. U određenim slučajevima cijeljenje kosti može potrajati dulje ali tada govorimo o produženom koštanom cijeljenju. Uzroci produženog koštanog cijeljenja su različiti, a među njima možemo izdvojiti: lošu cirkulaciju u području prijeloma, nestabilnost u području prijeloma, prisutnost nekroze na fragmentima kosti, defekt kosti te razvoj infekcije kao posljedica otvorenog prijeloma ili nakon osteosinteze [10].

Drugi poremećaj koštanog cijeljenja je nastanak pseudoartroze koja se razvija ako nakon više od 8 mjeseci kost nije normalno zacijelila. Ovakav poremećaj zahtijeva ponovno kirurško liječenje [10].

Osim navedenih poremećaja postoji i mogućnost nastanka loše sraslog prijeloma. Razlog tome mogu biti neadekvatno operacijsko ili konzervativno liječenje prijeloma. Kao posljedica dolazi do skraćivanja kosti ili poremećaja u funkciji zgloba što potencira kasniji nastanak degenerativnih promjena na susjednim zglobovima uslijed nepravilnog opterećenja istih [10].

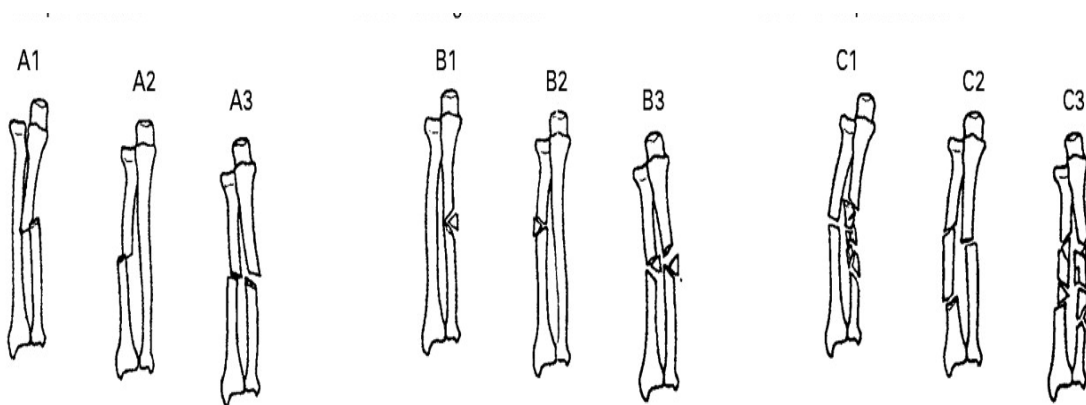
4. Prijelomi podlaktice

Kosti podlaktice, kao što je već spomenuto, čine palčana kost (radius) i lakatna kost (ulna) prikazane na slici 4.1.



Slika 4.1. Prikaz prijeloma palčane i lakatne kosti
Izvor: <http://orthoinfo.aaos.org/topic.cfm?topic=a00584>

Prijelomi podlaktice, s obzirom da podlakticu čine dvije kosti, mogu biti jednostavni ali i komplicirani.



Slika 4.2. Prikaz mogućih kombinacija kod prijeloma podlaktice
Izvor: <http://www.bjj.boneandjoint.org.uk/content/87-B/3/374>

Na slici 4.2. prikazane su neke od mogućih kombinacija prijeloma u području podlaktice. A1 prikazuje jednostavni prijelom pri čemu je došlo do prijeloma lakatne kosti dok je palčana bez prijeloma. A2 prikazuje jednostavni prijelom palčane kosti bez

ozljede lakatne kosti. A3 prikazuje jednostavni prijelom obje kosti podlaktice. B1 prikazuje klinasti lom (fragment kosti u obliku klina) lakatne kosti, B2 klinasti lom palčane kosti te B3 prikazuje klinasti lom obje kosti podlaktice. C1 prikazuje kompleksni prijelom lakatne kosti uz jednostavni prijelom palčane, C2 kompleksni prijelom palčane uz jednostavni lakatne te C3 prikazuje kompleksni ili višestruki prijelom obje kosti podlaktice.

Prijelomi palčane i lakatne kosti u većini slučajeva događaju se na određenim dijelovima kosti pa postoje specifična mjesta prijeloma koja su prikazana u tablici 4.1. [6].

PRIJELOMI PODLAKTICE	
DIO PODLAKTICE	MJESTO PRIJELOMA
LAKATNA KOST	Prijelom oleokranona Prijelom koronoidnog nastavka Prijelom dijafize lakatne kosti
PALČANA KOST	Prijelom glavice palčane kosti (proksimalni dio) Prijelom dijafize palčane kosti Prijelom distalnog dijela palčane kosti

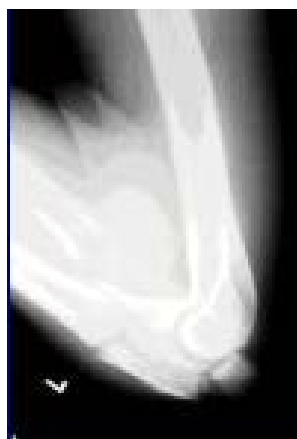Tablica 4.1. Tipični prijelomi u području podlaktice
Izvor: T.Šoša i suradnici: Kirurgija, Medicinska biblioteka, Zagreb, 2007.

4.1. Prijelomi lakatne kosti

4.1.1. Prijelom oleokranona

Oleokranon je smješten na vrhu lakatne kosti te je zbog toga vrlo često izložen nastanku ozljeda. Prema T. Šoša i suradnicima, ova vrsta prijeloma je vrlo česta u odraslih s udjelom od 20% među svim prijelomima podlaktice [6]. Do prijeloma dolazi zbog pada na podlakticu koja je u polusavijenom položaju te je stoga lakat direktno izložen udarcu pri padu.

Simptomi prijeloma u ovom području manifestiraju se uz pojavu boli, otekline, hematoma i izljeva u zglob lakta uz ograničavanje kretanja u području lakatnog zgloba [6]. Kod većih prijeloma može doći do stvaranja prijelomne pukotine koja se može prilikom pregleda i napipati. Na slici je 4.1.1.1.prikazana je rtg snimka prijeloma oleokranona.



Slika 4.1.1.1.Rtg snimka prijeloma oleokranona
Izvor: <https://www.yumpu.com/xx/frakture>

Ukoliko se radi o jednostavnom prijelomu bez pomaka ili je taj pomak manji od 2 mm nije potrebno operativno liječenje [6]. U ovom slučaju lakat se imobilizira na način da se ruka fiksira pod kutem od 60 do 90° u trajanju od 4 tjedna. Prijelomi oleokranona dijele se na one bez pomaka i s pomakom, a ta podjela se naziva podjela prema Coltonu i prikazana je u tablici 4.1.1.1.

PODJELA PREMA COLTONU	
Grupa 1	Prijelomi bez pomaka koštanih ulomaka i stabilni prijelomi s pomakom manjim od 2 mm
Grupa 2	Prijelomi s pomakom koštanih ulomaka, koji mogu biti: avulzijski, poprečni, višeiverni i s iščašenjem lakta.

Tablica 4.1.1.1.Podjela prijeloma oleokranona prema Coltonu
Preuzeto iz: T.Šoša i suradnici: Kirurgija, Medicinska biblioteka, Zagreb, 2007

Također postoji i podjela prijeloma oleokranona prema Horneu i Tanzeru koja je prikazana u tablici 4.1.1.2.

PODJELA PREMA HORNEU I TANZERU	
Grupa 1	Intraartikularni poprečni prijelomi pri čemu je zahvaćena trećina zglobne plohe u svom proksimalno dijelu te prijelomi vrha oleokranona koji su koso položeni
Grupa 2	Kosi i poprečni prijelomi koji se nalaze u srednjoj trećini oleokranona
Grupa 3	Prijelomi distalnog dijela plohe oleokranona pri čemu može biti udružen i prijelom koronoidnog nastavka

Tablica 4.1.1.2. Podjela prijeloma oleokranona prema Horneu i Tanzeru
Preuzeto iz: T.Šoša i suradnici: Kirurgija, Medicinska biblioteka, Zagreb, 2007

Prijelom oleokranona liječi se i operativnim putem uz provođenje repozicije i postavljanjem vijaka i pločica, ovisno radi li se o jednostavnom prijelomu ili prijelomu s više koštanih ulomaka.

Svaki prijelom sa sobom nosi mogućnost nastanka određenih komplikacija, a za prijelom oleokranona najčešće su komplikacije: nemogućnost potpune ekstenzije, pseudoartroza, postraumatska artroza, oštećenje lakatnog živca i razvoj neuropatije te pojava okoštavanja [6].

4.1.2. Prijelom koronoidnog nastavka

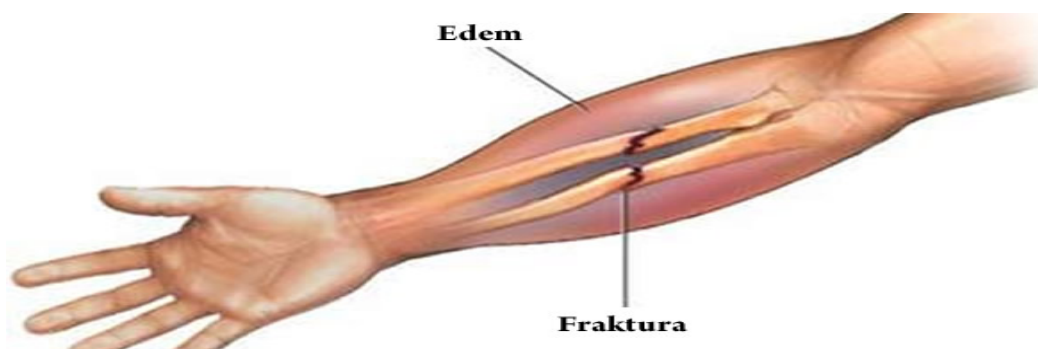
Prijelom koronoidnog nastavka nastaje u 35 do 40% slučajeva zbog iščašenja u području lakta, a vrlo rijetko nastaju samostalno bez iščašenja. Pravilo liječenja je da se prijelomi koji zahvaćaju do 50% koronoidnog nastavka liječe konzervativnim putem, dok se svi ostali oblici prijeloma liječe operativnim putem [6]. Prema T. Šoša i suradnici, prijelom koronoidnog nastavka može se podijeliti na tri grupe prema podjeli po Reaganu i Morreyju, a podjela je prikazana u tablici 4.1.2.1.

PODJELA PRIJELOMA PO REAGANU I MORREYJU	
Grupa 1	Otkrhnuće vrška koronoidnog nastavka
Grupa 2	Prijelom do 50% koronoidnog nastavka
Grupa 3	Prijelom više od 50% koronoidnog nastavka

Tablica 4.1.2.1. Podjela prijeloma koronoidnog nastavka prema Reaganu i Morreyju
Preuzeto iz: T.Šoša i suradnici: Kirurgija, Medicinska biblioteka, Zagreb, 2007

4.1.3. Prijelom dijafize lakatne kosti

Prijelom dijafize lakatne kosti nastaje uslijed direktnog udara u područje podlaktice. Prilikom pregleda vidljiva je pojava otekline, deformacije i pacijent verbalizira osjećaj jake boli na palpaciju [11]. Pokreti su ograničeni i bolni. Liječenje ovisi o tome radi li se o jednostavnom ili kompliciranom prijelomu. Kod jednostavnog prijeloma bez pomaka dovoljno je konzervativno liječenje, repozicija i retencija položaja sadrenim zavojem. Podlaktica se imobilizira u savijenom položaju ruke kao što je to opisano u poglavlju 4.1. uz trajanje imobilizacije između 4 do 6 tjedana [11]. Kod kompliciranih prijeloma indicirano je operativno liječenje, odnosno stabilna osteosinteza [12]. Na slici 4.1.3.1. prikazan je prijelom dijafize lakatne i palčane kosti.



Slika 4.1.3.1. Prikaz prijeloma dijafize lakatne i palčane kosti
Izvor: <http://zdravlje.eu/2011/11/28/fractura-antebrachii/>

Zbog dosta velikog postotka nezadovoljavajućih rezultata kod konzervativnog liječenja kompliciranih prijeloma, ovakve prijelome se preporuča liječiti operativnim putem, pri čemu se radi otvorena repozicija i unutarnja fiksacija uz pomoć intramedularnog čavla i dinamičke kompresivne pločice [6].

4.2. Prijelomi palčane kosti

Pri ozljedi podlaktice i palčane kosti može doći do prijeloma u njenom proksimalnom i distalnom dijelu te u području dijafize.

4.2.1. Prijelom glavice palčane kosti (proksimalni dio)

Prema T. Šoša i suradnici, prijelom glavice palčane kosti smatra se najčešćim prijelomom u području proksimalnog dijela kosti. Najčešće nastaje pri padu na ispruženu ruku ili kada je ruka lagano flektirana ili ekstenzirana [13]. Prijelom glavice palčane kosti možemo podijeliti na nekoliko tipova prijeloma, a ta podjela je još poznata kao podjela po Masonu i prikazana je u tablici 4.2.1.1.

PODJELA PRIJELOMA PALČANE KOSTI PO MASONU	
TIP 1	Prijelom glavice i vrata palčane kosti bez dislokacije
TIP 2	Minimalno dislocirani prijelom (do 2 mm) ili prijelom glavice palčane kosti koji ne zahvaća više od 30% glavice
TIP 3	Višeiverni prijelom glavice i vrata palčane kosti uz prisutnu dislokaciju
TIP 4	Višeiverni prijelom uz prisutno iščašenje lakta

Tablica 4.2.1.1. Podjela prijeloma glavice palčane kosti po Mansonu
Preuzeto iz: T.Šoša i suradnici: Kirurgija, Medicinska biblioteka, Zagreb, 2007

U simptome koji upućuju na prijelom glavice palčane kosti svakako pripada osjetljivost na palpaciju, bolnost pri pokretu u laktu, ograničena pokretljivost te ponekad prisutnost čujnih krepitacija pri pokušaju pokretanja. Prijelomi glavice palane kosti, koje po Masonu pripadaju u skupinu tip 1 i 2, liječe se konzervativnim pristupom odnosno imobilizacijom u području lakta pod kutem od 90° u trajanju od 3 tjedna [6]. Poslije imobilizacije preporuča se provođenje fizikalne terapije kako bi se ozlijeđenom ekstremitetu pokušao vratiti opseg kretnji što sličniji stanju prije nastanka ozljede. Prijelomi tipa 3 i 4 prema Masonu, liječe se operativnim putem, odnosno osteosintezom uz pomoć Kirschnerove žice, vijaka i pločica [6]. S obzirom na prijelome na drugim lokacijama palčane kosti, komplikacije kod prijeloma glavice palčane kosti relativno su česte [13]. Jedna od komplikacija svakako je ograničenje pokretljivosti u području lakta, odnosno smanjenim opsegom pokreta pronacije i supinacije. Među ostale komplikacije ubrajaju se: nestabilnost u području lakta, okoštavanje, degenerativne promjene lakatnog zgloba te kronični bolovi [6].

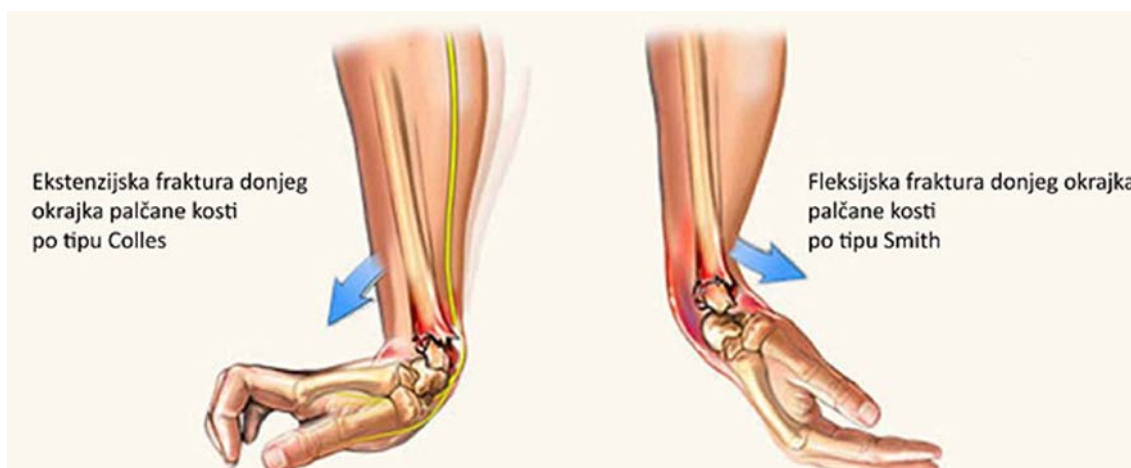4.2.2. Prijelom palčane kosti u području dijafize

Prijelom kostiju podlaktice u području dijafize javlja se s učestalošću od 44% u odnosu na broj drugih prijeloma u području podlaktice [14]. Prijelomi u području podlaktice, posebice dijafize, vrlo često nastaju kao posljedica direktnog udara u podlakticu ili pada ali mogu nastati i kao posljedica prometne nezgode ili ozljede nastale tokom sportskih aktivnosti [14]. Simptomi prijeloma koji se javljaju ovise i o tome da li se radi o jednostavnom prijelomu palčane kosti bez prijeloma lakatne kosti ili o prijelomu dijafize obje kosti. Prisutna je bolnost i oteklina, vidljiva deformacija na području prijeloma i može biti vidljivo skraćenje podlaktice [6]. Kao i u slučaju prijeloma dijafize lakatne kosti, liječenje prijeloma ovisi o tome radi li se o jednostavnom prijelomu ili kompliciranom. Kod jednostavnih prijeloma pristupa se konzervativnom načinu liječenja imobilizacijom u trajanju od 4 do 6 tjedana [6], dok se komplicirani prijelomi liječe operativnim putem. Razlog tome je veliki postotak (40-70%) neadekvatno sraslih prijeloma u slučaju da se radi o prijelomu s pomakom većim

od pola širine dijafize [6]. Pristupa se otvorenoj repoziciji i fiksaciji koštanih ulomaka pomoću intramedularnog čavla i dinamičke kompresivne pločice.

4.2.3. Prijelom distalnog dijela palčane kosti

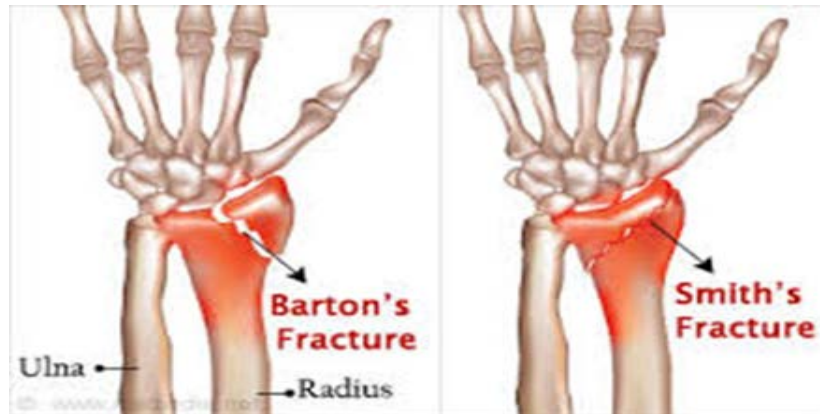
Prijelomi distalnog dijela palčane kosti nazivaju se još i prijelomi u tipičnoj zoni. Mehanizam nastanka ovakvih prijeloma je uslijed pada na dlan šake [15] pri čemu može nastati prijelom uslijed ekstenzije područja šake koji se naziva prijelom po Collesu ili prijelom uslijed fleksije područja šake koji se naziva prijelom po Smithu [16]. Obje vrste prijeloma prikazane su na slici 4.2.3.1.



Slika 4.2.3.1. Prikaz fraktura u području distalnog dijela palčane kosti

Izvor: <http://www.bilicvision-ortopedija.hr/disfunkcija-sake-krivo-srasli-prijelom-palcane-kosti/>

Uz ova dva tipa prijeloma moguć je još i palmarni luksacijski prijelom koji se naziva i prijelom po Bartonu [16] i prikazan je na slici 4.2.3.2.



Slika 4.2.3.2. Prikaz prijeloma distalnog dijela palčane kosti po Bartonu i Smithu
Izvor: <http://www.medindia.net/patients/patientinfo/distal-radius-fracture.htm>

Postoji podjela prijeloma prema mjestu prijelomne pukotine i pomaku ulomaka, među kojima su gore navedena tri tipa prijelom uz prijelom stiloidnog nastavka palčane kosti, a prikazana je u tablici 4.2.3.1.

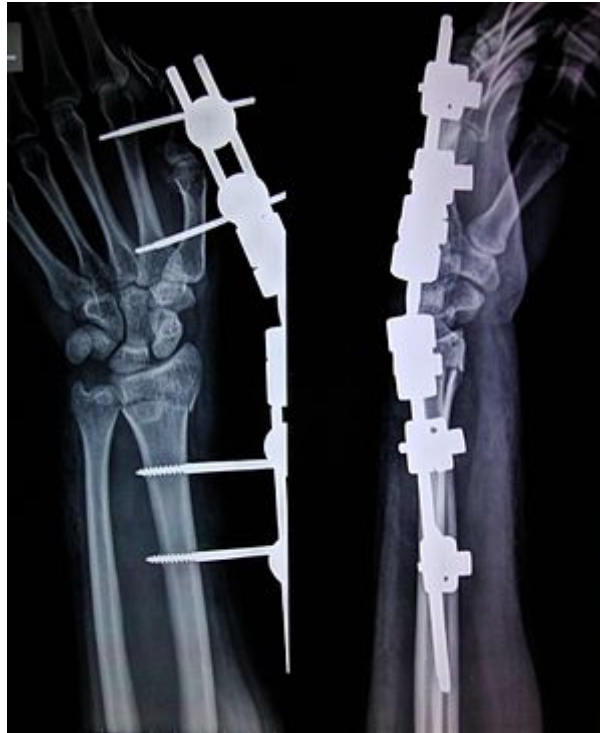PODJELA PRIJELOMA PREMA MJESTU PRIJELOMNE PUKOTINE I POMAKU ULOMKA	
Collesov prijelom	Pri ovom tipu prijeloma distalni ulomak je pomaknut dorzalno i javlja se u otprilike 90% slučajeva
Smithov prijelom	Pri ovom tipu prijeloma distalni ulomak je pomaknut volarno i javlja se u otprilike 5% slučajeva
Bartonov prijelom	Pri ovom tipu prijeloma dolazi do prijeloma dorzalnog ili volarnog ruba zglobne plohe palčane kosti i javlja se u 2% slučajeva
Prijelom stiloidnog nastavka	Prijelom stiloidnog nastavka javlja se u 3% slučajeva

Tablica 4.2.3.1. Podjela prijeloma prema mjestu prijelomne pukotine i pomaku ulomka
Preuzeto iz: T.Šoša i suradnici: Kirurgija, Medicinska biblioteka, Zagreb, 2007

Prijelomi distalnog dijela palčane kosti pripadaju skupini najčešćih prijeloma cijelog koštanog sustava s udjelom od 18 % svih prijeloma koji se javljaju u odrasloj dobi te 25% svih prijeloma koji se javljaju u dječjoj dobi [15].

Simptomi koji mogu biti prisutni kod prijeloma proksimalnog dijela palčane kosti su: bol i oteklina u području ručnog zgloba, deformacija ukoliko postoji pomak ulomaka, ograničeni i bolni pokreti u području ručnog zgloba pri čemu bol može biti toliko jaka da ograničava i pokrete prstiju [6].

Liječenje ovih prijeloma usmjereno je ka što boljem uspostavljanju anatomske pozicije i vraćanju funkcije ručnog zgloba na razinu prije nastanka ozljede [15]. Liječiti se može konzervativnim načinom i operativno. Kod stabilnih prijeloma koji imaju minimalni pomak liječenje je konzervativno, odnosno imobilizacijom pri čemu su potrebne češće radiološke kontrole kako bi se na vrijeme otkrila pojava sekundarnog pomaka koji je moguć [15]. Indikacije za kirurško liječenje distalnog prijeloma palčane kosti su: skraćanje palčane kosti za više od 5 mm, pomak ulomaka unutar zgloba za više od 2 mm, odstupanje od fiziološke inklinacije (koja je fiziološki prosječno 23°, a predstavlja kut između okomite linije na uzdužnu os palčane kosti i linije koja spaja vrh stiloidnog nastavka palčane kosti sa polumjesečastom jamom na lakatnoj kosti [17]) veće od 10° te odstupanje od fiziološke angulacije palčane kosti za više od 15 do 20° [6]. Od kirurških metoda liječenja najčešće se koristi metoda otvorene repozicije i osteosinteza uz korištenje pločica i vijaka [15]. U slučaju teških intraartikularnih prijeloma i otvorenih prijeloma koristi se vanjska fiksacija pri čemu se u proksimalni i distalni dio ulomka uvedu dva ili više čavla te se na njih pričvršćuje šipka koja omogućava fiksaciju prijeloma [15] kao što je prikazano na slici 4.2.3.3. Pri tome fiksacija može biti sa ili bez ukočenja ručnog zgloba. Na slici 4.2.3.3.prikazana je fiksacija sa ukočenjem zgloba jer se pri ovoj vrsti fiksacije čavao postavlja u metakarpalnu kost i u dijafizu palčane kosti što dovodi do nemogućnosti pomicanja u području ručnog zgloba [15].



Slika 4.2.3.3. Rtg prikaz vanjske fiksacije prijeloma palčane kosti po Collesu
Izvor: https://en.wikipedia.org/wiki/External_fixation

Komplikacije koje se mogu pojaviti pri liječenju prijeloma distalnog dijela palčane kosti su: postraumatska artroza, neuropatija živca medianusa, ruptura tetive dugoga ekstenzora palca, pseudoartroze te sindrom mišićnog odjeljka [6].

5. Zdravstvena njega pacijenta s prijelomom podlaktice

Zdravstvena njega bolesnika s prijelomom podlaktice usmjerena je ka pružanju zdravstvene njega prijeoperativno te poslijeoperativno.

5.1. Prijeoperacijska priprema i zdravstvena njega

Prijeoperacijska priprema bolesnika uključuje uzimanje sestrinske anamneze kako bi se detektirali faktori rizika za operativni zahvat i edukacija pacijenta o samom zahvatu i važnosti pridržavanja dobivenih uputa. Sistemske faktori rizika uključuju: hipovolemiju, imunodefijenciju, nutritivni deficit, infekciju, elektrolitski disbalans, pothranjenost ili prekomjernu tjelesnu težinu te visoku ili nisku starosnu dob [8]. Određene bolesti, posebice kardiovaskularne bolesti, mogu biti faktor rizika za provođenje operativnog zahvata, a među njih ubrajamo: koronarnu arterijsku bolest, hipertenziju, hemoragijsku dijatezu, disritmiju, tromboemboliju te druge bolesti srca [8].

Neposredna prijeoperacijska priprema podrazumijeva prijeoperacijsku pripremu dan prije zahvata te na dan operacije. Dan prije zahvata savjetuje se lagana dijeta, a na sam dan operacije, odnosno 8 do 10 sati prije operacije, ne uzima se ništa na usta kako bi se spriječila mogućnost nastanka aspiracije [7]. Dan prije zahvata priprema se probavni trakt davanjem klizme kojom se potiče pražnjenje crijeva, priprema se dokumentacija, vrši se kontrola vitalnih funkcija i kontrola krvnih nalaza te prevencija duboke venske tromboze davanjem niskomolekularnog heparina, a večer prije operativnog zahvata indicirani su barbiturati za umirenje [8]. Dan prije operativnog zahvata počinje i priprema kože i vidljivih sluznica, čija svrha je uklanjanje mikroorganizama koji mogu kontaminirati operativno područje. Iako je veći broj mikroorganizama prirodni stanovnik na površini ljudske kože u određenom trenutku mogu postati patogeni. Pripremom kože prije operativnog zahvata smanjujemo mogućnost nastanka infekcije u poslijeoperacijskom periodu, a u slučaju operativnog zahvata na kostima smanjuje se mogućnost nastanka osteomijelitisa kao jedne od

komplikacija [7]. Postupak kojim pripremamo kožu i vidljive sluznice uključuje pranje antiseptikom, odnosno klorheksidindiglukonom. Pranje se provodi uz korištenje 20 do 25 ml antiseptika, a započinje od glave pa prema donjim dijelovima tijela s time da se posebna pozornost posvećuje perianalnom i genitalnom području [7].

Na sam dan operacije, odmah nakon buđenja, uzima se krv za laboratorijske pretrage, pacijentu se daje sva propisana terapija te ga se savjetuje o važnosti pridržavanja uputa o ne uzimanju hrane i pića koje je dobio prethodni dan. Postoji mogućnost da se pacijent nije pridržavao dobivenih uputa te je potrebno provjeriti da li je natašte, a ako nije, o tome obavijestiti liječnika i dokumentirati. Ponavlja se kupanje pacijenta antiseptikom te se provodi njega usne šupljine kako se prilikom uvođenja endotrahealnog tubusa mikroorganizmi iz usne šupljine ne bi prenijeli u donje dišne putove [18] i posljedično doveli do razvoja infekcije. Postavljaju se elastični zavoji na donje ekstremitete u svrhu prevencije nastanka duboke venske tromboze. Ukoliko je potrebno, obilježiti operativno polje [8]. Provjeriti sve vitalne funkcije i dokumentirati, te provjeriti svu potrebnu dokumentaciju koja uz bolesnika odlazi u operacionu salu. Na poziv se pacijenta transportira u operacionu salu gdje brigu o njemu preuzima tim liječnika i medicinskih sestra koje sudjeluju tijekom operativnog zahvata.

5.2. Poslijeoperacijska zdravstvena njega

Poslijeoperacijska zdravstvena njega započinje po završetku operativnog zahvata, odnosno njegovim dolaskom na odjel [7]. Prije započinjanja planiranja zdravstvene njege potrebno je provjeriti dokumentaciju u kojoj je evidentirana pružena zdravstvena njega tijekom zahvata i svi provedeni postupci. Odmah po dolasku provjeravaju se vitalni parametri i vrši se kontrola zavoja operativne rane. Na ovaj način kontrolira se mogući nastanak krvarenja u području operativne rane. Nakon što popusti djelovanje anestezije, kao posljedica operativnog zahvata javlja se bol te je istu potrebno smanjiti korištenjem medikamenata propisanih od strane liječnika. Bol ima negativan utjecaj na pacijenta, a njezin intenzitet ovisi o nizu faktora (toleranciji na bol, vrsti operativnog zahvata ali i osobnom doživljaju boli) [8].

Kod pacijenta je po povratku s operativnog zahvata, do njegovog potpunog buđenja, potrebno češće provjeravati vitalne funkcije (svakih 15 do 30 min). U poslijeoperacijskom periodu, kao posljedica operativnog zahvata mogu se javiti određene komplikacije poput: boli, žeđi, mučnine i povraćanja te poteškoće s mokrenjem [8]. Žeđ se javlja kao posljedica neuzimanja tekućine u prijeoperacijskom periodu, dok se mučnina i povraćanje mogu javiti zbog nepravilne ventilacije tijekom operativnog zahvata koja izazove inflaciju želuca što ukoliko se započne s uzimanjem hrane i pića prerano, dovodi do pojave mučnine i povraćanja [7]. Poteškoće s mokrenjem (smanjeno izlučivanje) javljaju se kao posljedica neadekvatne nadoknade tekućine.

Pacijenta kod kojeg je provedeno konzervativno liječenje prijeloma podlaktice, medicinska sestra/tehničar educiraju o načinu održavanja higijene u području sadrenog zavoja te mogućim komplikacijama (edem, pojava ulkusa). U slučaju operativnog liječenja prijeloma podlaktice, zdravstvena njega bazira se na kontroli i redovitoj zamjeni zavoja na operativnoj rani kako bi se smanjila mogućnost nastanka infekcije i na vrijeme primijetili znakovi koji upućuju na razvoj iste (crvenilo, otok, sekrecija rane) [7]. Pacijentu nakon operativnog zahvata (posebice ukoliko je proveden na dominantnoj ruci) potrebna je pomoć u obavljanju higijene te konzumaciji hrane i pića. Potrebno je osigurati nadohvat ruke potreban pribor, a ukoliko isti nije u mogućnosti samostalno koristiti, pomoći mu.

Svaka ozljeda, odnosno rana, predstavlja opasnost za organizam jer postoji mogućnost kontaminacije rane i nastanka infekcije, gubitka krvi ili zbog težine ozljede gubitka funkcije određenog dijela tijela [19]. Medicinska sestra/tehničar u suradnji s liječnicima, svojim znanjem, vještinama i savjetima, mogu uvelike olakšati pacijentu period prije operacije i nakon operacije.

6. Zaključak

Ozljede se smatraju jednim od vodećih javnozdravstvenih problema, a među njima svakako je i prijelom podlaktice. Načini liječenja su se mijenjali kroz povijest te je danas mogućnost zbrinjavanja prijeloma daleko naprednija i pacijentima osigurava bržu i kvalitetniju zdravstvenu skrb. Način liječenja ovisi o vrsti prijeloma te može biti konzervativan ili putem operativnog zahvata, odnosno osteosinteze. Razvoj tehnologija koje su omogućile proizvodnju kvalitetnih i adekvatnih materijala koji se ugrađuju prilikom osteosinteze, osigurale su kvalitetniji pristup liječenju i zasigurno doprinijele većoj stabilnosti sraslog prijeloma. Iako je vidljiv napredak u zbrinjavanju ovakvih vrsta ozljeda, ipak svaki operativni zahvat i ugradnja prilikom osteosinteze mogu rezultirati razvojem komplikacija. Komplikacije koje nastaju javljaju se kao posljedica reakcije organizma i ne pridržavanja savjeta liječnika u poslijeoperacijskom periodu. Pacijenta je potrebno educirati o važnosti pridržavanja dobivenih uputa kako bi njegovo liječenje i oporavak završili sa što manje komplikacija koje mogu utjecati na ishod i vrijeme trajanja oporavka. Medicinska sestra/tehničar u suradnji s drugim profilima zdravstvenih djelatnika doprinose što boljoj pripremi, liječenju, zdravstvenoj njezi te rehabilitaciji pacijenata s prijelomom podlaktice. Iako glavninu liječenja predstavlja kvalitetna imobilizacija i osteosinteza, zdravstvena njega nakon provedenih zahvata osigurava pacijentu skrb koja mu je potrebna kako bi se što prije vratio na razinu funkcioniranja kao prije nastanka ozljede što je i osnovni cilj liječenja svakog prijeloma i oštećenja ekstremiteta.

U Varaždinu, 02.05.2017.

7. Literatura:

- [1] T. Ćorić, A. Miler Knežević: Izvješće o umrlim osobama u Hrvatskoj u 2014.godini, Hrvatski zavod za javno zdravstvo, Zagreb, 2015.god. Dostupno na: http://www.hzjz.hr/wp-content/uploads/2013/11/umrli_20141.pdf
- [2] P. Keros i suradnici: Temelji anatomije čovjeka, Medicinska biblioteka, Zagreb, 1999.
- [3] Z. Križan, V. Bačić: Opća anatomija I dio, Školska knjiga, Zagreb, 1989.
- [4] H. Štalekar: Općenito o prijelomima, Integrirani preddiplomski i diplomski studij medicine, Katedra za kirurgiju, Rijeka, 1998.
- [5] Ž. Ivančević: MSD priručnik dijagnostike i terapije, drugo hrvatsko izdanje, Placebo, Split, 2010.
- [6] T.Šoša i suradnici: Kirurgija, Medicinska biblioteka, Zagreb, 2007.
- [7] S. Kalauz: Zdravstvena njega kirurških bolesnika, nastavni tekstovi, Visoka zdravstvena škola, Zagreb, 2000.
- [8] M. Neuberg: Nastavni tekstovi, Sveučilište Sjever, 2014.
- [9] <http://www.belmedic.rs/Edukacija/9441/Distrakciona-osteogeneza--Metod-Illizarova.shtml> , dostupno 09.01.2017.
- [10] M. Pećina i suradnici: Ortopedija, Medicinska biblioteka, Zagreb, 1996.
- [11] [Prijelom podlaktice. Dostupno na: http://better-cr.bolezni.in.ua/bolest/28567-prijeloma-podlaktice.html](http://better-cr.bolezni.in.ua/bolest/28567-prijeloma-podlaktice.html) , pristupljeno 11.1.2017.
- [12] <http://zdravlje.eu/2011/11/28/fractura-antebrachii/> , dostupno 11.01.2017.
- [13] L. Stanić: Prijelomi palčane kosti u djece, Diplomski rad, Sveučilište u Zagrebu, Medicinski fakultet, 2014.
- [14] D. Gašpar, D. Đurović: Liječenje prijeloma proksimalne dijafize radiusa u odraslih: prikaz slučaja, Časopis Medica Jadertina, Zadar, 2011:41 (1-2) : 67-70
- [15] V. Gavrilović: Prijelomi distalnog dijela palčane kosti u KBC-u Split 2014., Diplomski rad, Sveučilište u Splitu, Medicinski fakultet, 2014/2015.
- [16] <http://www.medicinski-leksikon.info/znacenje/prijelom-palcane-kosti.html> , pristupljeno 11.01.2017.
- [17] <https://www2.aofoundation.org> , pristupljeno 12.01.2017

- [18] D. Vulić: Specifičnosti zdravstvene njege nakon prijeloma bedrene kosti, Završni rad, Visoka tehnička škola u Bjelovaru, Stručni studij sestrinstva, Bjelovar, 2016.
- [19] R. Milanović: Traumatologija, nastavni tekstovi, Sveučilište Sjever. Dostupno na:
http://moodle.vz.unin.hr/moodle/file.php/275/Download_prezentacija_iz_Kirurgije/TRAUMATOLOGIJA_predavanje.pdf

Popis slika:

- Slika 2.1 Prikaz građe kosti. Izvor: <http://www.portalnebula.hr/pojam/kosti/>. **Pogreška! Knjižna oznaka nije definirana.**
- Slika 2.1.2 Prikaz kralježnice. Izvor: <http://lumbalis.net/tag/kosti/>. **Pogreška! Knjižna oznaka nije definirana.**
- Slika 2.1.3 Prikaz plosnate kosti, spužvaste kosti i trabekularne mreže. Izvor:
<http://www.portalnebula.hr/pojam/kosti/>..... 4
- Slika 2.3.1 Prikaz palčane i lakatne kosti. Izvor:
<https://www.biologycorner.com/anatomy/skeletal/printables.html>..... 5
- Slika 2.3.2 Prikaz lakatne kosti. Izvor: <https://www.studyblue.com/notes/note/n/upper-lower-limb-bones/deck/17512191>..... 6
- Slika 3.1 Prikaz vrsta prijeloma. Izvor: <http://www.msd-prirucnici.placebo.hr/msd-prirucnik/ozljede-i-trovanja/prijelomi-iscasjenja-uganuca/posebni-prijelomi>.8
- Slika 3.2 Prikaz fraktura s različitim vrstama pomaka. Izvor:
<https://www.studyblue.com/notes/note/n/upper-lower-limb-bones/deck/17512191>.
..... 9
- Slika 3.4.1 Dvovojni vijci za kosti i pločice. Izvor: http://www.inovaplast-mbh.hr/2_medicin.html. 15
- Slika 3.4.2 Intramedularni čavao i Kirschnerova žica na rtg snimci. Izvor:
<http://www.vladimirvukov.com/page34.php> i
<http://www.akromion.hr/ortopedija/saka/prijelom-palcane-kosti-radijusa-na-tipicnom-mjestu/104>..... 16
- Slika 3.4.3 Liječenje prijeloma uz pomoć vanjskog fiksatora. Izvor:
<http://www.belmedic.rs/Edukacija/9941/Distrakciona-osteogeneza--Metod-Ilizarova.shtml> 17
- Slika 4.1 Prikaz prijeloma lakatne i palčane kosti. Izvor:
<http://orthoinfo.aaos.org/topic.cfm?topic=900584> 19
- Slika 4.2 Prikaz mogućih kombinacija kod prijeloma podlaktice. Izvor:
<http://www.bjj.boneandjoint.org.uk/content/87-B/3/374> 19

Slika 4.1.1.1 Rtg snimka prijeloma oleokranona. Izvor: https://www.yumpu.com/xx/frakture	21
Slika 4.1.3.1 Prikaz prijeloma dijafize lakatne i palčane kosti. Izvor: http://zdravlje.eu/2011/11/28/fractura-antebrachii/ . Pogreška! Knjižna oznaka nije definirana.	
Slika 4.2.3.1 Prikaz frakture u distalnom dijelu palčane kosti. Izvor: http://www.bilicvision-ortopedija.hr/disfunkcija-sake-krivo-srasli-prijelom-palcane-kosti/	26
Slika 4.2.3.2 Prikaz prijeloma distalnog dijela palčane kosti po Bartonu i Smithu. Izvor: http://www.medindia.net/patients/patientinfo/distal-radius-fracture.htm	27
Slika 4.2.3.3 Rtg prikaz vanjske fiksacije prijeloma palčane kosti po Colleu. Izvor: https://en.wikipedia.org/wiki/External_fixation	29

Popis tablica:

Tablica 3.1 Prikaz vrsta lomova i njihova uzroka. Prema izvoru: H. Staklekar, Općenito o prijelomima, Integrirani preddiplomski i diplomski studij medicine, Katedra za kirurgiju, Rijeka, 1998.....	7
Tablica 3.1.1 Prikaz vrsta traumatskih sila i njihovog načina djelovanja. Prema izvoru: T. Šoša i suradnici, Kirurgija, Medicinska biblioteka, Zagreb, 2007.....	10
Tablica 3.2.1 Prikaz sigurnih i nesigurnih znakova loma. Prema izvoru: T.Šoša i suradnici, Kirurgija, Medicinska biblioteka, Zagreb, 2007.	11
Tablica 3.4.1 Prikaz mehanizama stabilizacije koštanih ulomaka Prema izvoru: T. Šoša i suradnici, Kirurgija, Medicinska naklada, Zagreb 2007	13
Tablica 4.1 Tipični prijelomi u području podlaktice. Autor: Izvor: T. Šoša i suradnici, Kirurgija, Medicinska naklada, Zagreb, 2007..	20
Tablica 4.1.1.1 Podjela prijeloma oleokranona prema Coltonu. Preuzeto iz: T. Šoša i suradnici, Kirurgija, Medicinska naklada, Zagreb, 2007.	21
Tablica 4.1.1.2 Podjela prijeloma oleokranona prema Horneu i Tanzeru. Preuzeto iz: T.Šoša i suradnici, Kirurgija, Medicinska naklada, Zagreb, 2007.	22
Tablica 4.1.2.1 Podjela prijeloma koronoidnog nastavka prema Reganu i Morreyu. Preuzeto iz: T.Šoša i suradnici, Kirurgija, Medicinska naklada, Zagreb, 2007.	23
Tablica 4.2.1.1 Podjela prijeloma glavice palčane kosti po Mansonu. Preuzeto iz: T.Šoša i suradnici, Kirurgija, Medicinska naklada , Zagreb, 2007.	24
Tablica 4.2.3.1 Podjela prijeloma prema mjestu prijelomne pukotine i pomaku ulomka. Preuzeto iz: T. Šoša i suradnici, Kirurgija, Medicinska naklada, Zagreb, 2007..	27

IZJAVA O AUTORSTVU
I
SUGLASNOST ZA JAVNU OBJAVU

Završni/diplomski rad isključivo je autorsko djelo studenta koji je isti izradio te student odgovara za istinitost, izvornost i ispravnost teksta rada. U radu se ne smiju koristiti dijelovi tuđih radova (knjiga, članaka, doktorskih disertacija, magistarskih radova, izvora s interneta, i drugih izvora) bez navođenja izvora i autora navedenih radova. Svi dijelovi tuđih radova moraju biti pravilno navedeni i citirani. Dijelovi tuđih radova koji nisu pravilno citirani, smatraju se plagijatom, odnosno nezakonitim prisvajanjem tuđeg znanstvenog ili stručnoga rada. Sukladno navedenom studenti su dužni potpisati izjavu o autorstvu rada.

Ja, NIKOLA ČOPOR (ime i prezime) pod punom moralnom, materijalnom i kaznenom odgovornošću, izjavljujem da sam isključivi autor/ica završnog/diplomskog (obrisati nepotrebno) rada pod naslovom FRAKTURE PODLAKTICE (upisati naslov) te da u navedenom radu nisu na nedozvoljeni način (bez pravilnog citiranja) korišteni dijelovi tuđih radova.

Student/ica:
(upisati ime i prezime)

Nikola Čopor
(vlastoručni potpis)

Sukladno Zakonu o znanstvenoj djelatnosti i visokom obrazovanju završne/diplomske radove sveučilišta su dužna trajno objaviti na javnoj internetskoj bazi sveučilišne knjižnice u sastavu sveučilišta te kopirati u javnu internetsku bazu završnih/diplomskih radova Nacionalne i sveučilišne knjižnice. Završni radovi istovrsnih umjetničkih studija koji se realiziraju kroz umjetnička ostvarenja objavljuju se na odgovarajući način.

Ja, NIKOLA ČOPOR (ime i prezime) neopozivo izjavljujem da sam suglasan/na s javnom objavom završnog/diplomskog (obrisati nepotrebno) rada pod naslovom FRAKTURE PODLAKTICE (upisati naslov) čiji sam autor/ica.

Student/ica:
(upisati ime i prezime)

Nikola Čopor
(vlastoručni potpis)