

# Samopregled pigmentnih nevusa

---

Tarandek, Dorotea

Undergraduate thesis / Završni rad

2017

Degree Grantor / Ustanova koja je dodijelila akademski / stručni stupanj: **University North / Sveučilište Sjever**

Permanent link / Trajna poveznica: <https://um.nsk.hr/um:nbn:hr:122:182468>

Rights / Prava: [In copyright](#)/[Zaštićeno autorskim pravom.](#)

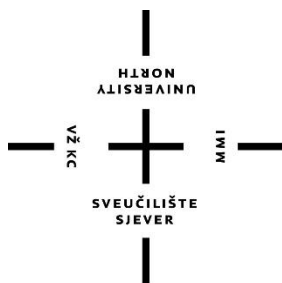
Download date / Datum preuzimanja: **2024-07-15**



Repository / Repozitorij:

[University North Digital Repository](#)





# Sveučilište Sjever

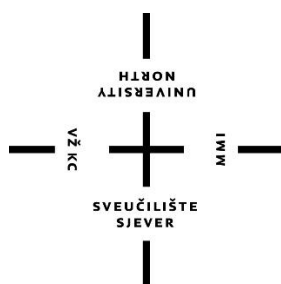
*Završni rad br. 870/SS/2017*

## **Samopregled pigmentnih nevusa**

**Dorotea Tarandek, 0204/336**

Varaždin, lipanj 2017. godine





# Sveučilište Sjever

**Odjel za biomedicinske znanosti**

**Završni rad br. 870/SS/2017**

## **Samopregled pigmentnih nevusa**

**Student**

Dorotea Tarandek, 0204/331

**Mentor**

Tajana Borlinić, dr.med.,pred.

Varaždin, lipanj 2017.godine

# Prijava završnog rada

## Definiranje teme završnog rada i povjerenstva

ODJEL	Odjel za biomedicinske znanosti	
PRISTUPNIK	Dorotea Tarandek	MATIČNI BROJ 0204/336
DATUM	08.05.2017.	KOLEGIJ Dermatologija
NASLOV RADA	Samopregled pigmentnih nevusa	

NASLOV RADA NA ENGL. JEZIKU Self-examination of pigmented nevi

MENTOR Tajana Borlinić, dr.med. ZVANJE predavač

- ČLANOVI POVJERENSTVA
1. doc.dr.sc. Karlo Houra, predsjednik
  2. Tajana Borlinić, dr.med., mentor
  3. Melita Sajko, dipl.med.techn., član
  4. Jurica Veronek, mag.med.techn., zamjenski član
  - 5.

## Zadatak završnog rada

BROJ 870/SS/2017

### OPIS

Koža je najveći organ ljudskog tijela. Osnovna funkcija kože je zaštita tijela i unutarnjih organa od negativnih utjecaja iz okoline, stoga ne čudi što je rak kože najčešća zloćudna bolest. Nevusi(madeži) malformacije su u embrionalnom razvoju ili benigne proliferacije pojedinih kožnih stanica. Nevusi mogu nastati već pri rođenju ili se pojaviti tijekom života. Svjetska zdravstvena organizacija ističe četiri glavna simptoma pri promjeni madeža i transformaciji u melanom, poznata kao ABCDE pravilo: Assymetry(asimetrija), Border (rubovi), Color (boja), Diameter (promjer), Elevation (uzdignuća). Svaka promjena pigmentacije već postojećeg madeža, te brzo povećanje su sumnjivi stoga je potreban redovit samopregled madeža. Važno je naglasiti da svaku sumnjivu pigmentiranu kožnu leziju treba pogledati stručna i kvalificirana osoba kako bi se preveniralo otkrivanje malignih tumora u već razvijenoj fazi bolesti. U kliničkoj dijagnostici pigmentnih promjena kože, u pravodobnom prepoznavanju zloćudnih promjena, kao i u praćenju bolesnika s rizičnim oblicima nevusa uloga medicinske sestre i dermatologa je presudna.

U radu je potrebno:

- definirati tumore kože(benigni, maligni)
- definirati nevuse
- definirati pigmentne promjene kože
- opisati vrste pigmentnih nevusa
- opisati pojedine oblike nevusa ovisno o ABCDE pravilu
- objasniti način samopregleda kože

ZADATAK URUČEN

06.06.2017.



## **Predgovor**

Zahvaljujem se svojoj mentorici dr.med., Tajani Borlinić, koja je uvijek bila dostupna za sve informacije i upite u vezi pisanja ovog završnog rada, na nesebičnoj stručnoj pomoći, uputama, savjetima i sugestijama koje su mi pomogle pri izradi ovog rada.

Najljepša hvala roditeljima koji su mi omogućili studiranje, bili podrška i čvrst oslonac.

Zahvalila bih također i Ninu bez kojeg bi ovaj studentski život bio mnogo teži, i svim prijateljima na podršci i pomoći tijekom studiranja.

## Sažetak

Maligni melanom je zloćudni tumor koji nastaje iz melanocita, a zbog velike sklonosti ranom metastaziranju ubraja se u najzloćudnije tumore kože i sluznica. Incidencija melanoma u svijetu u stalnom je porastu. Najvažniji čimbenici u nastanku melanoma su izloženost UV zračenju, obiteljska predispozicija, tip i broj nevusa, tip kože i pigmentacija, te imunosupresija. Prevencija je ključan čimbenik u smanjenju rizika od obolijevanja bilo koje bolesti pa tako i melanoma. Važna je i edukacija o odgovornom ponašanju prema vlastitom zdravlju, te poticanje na redovito provođenje samopregleda pigmentnih nevusa. Što se populacija više osvijesti na uočavanje i prepoznavanje sumnjivih promjena na koži poboljšat će se i pravovremeno javljanje dermatologu. Rana dijagnoza i rani početak liječenja najvažniji su čimbenici dobre prognoze bolesti. Redovito pregledavanje (jednom mjesečno) neophodno je za rano prepoznavanje melanoma. Da bi se obavio pravilan samopregled potrebno je pregledati cijelo tijelo, od glave do stopala, sprijeda, straga i postranično, te ne zaboraviti na vlasište, uške i spolovilo. ABCDE metoda ukazuje na promjene koje je potrebno gledati kod samopregleda nevusa. To su promjena oblika prethodno pravilnog, simetričnog nevusa u asimetričan i nepravilan oblik (A-engl. asymmetry), neoštra ograničenost od okolne kože u prethodno oštro ograničenom nevusu (B-engl. border), pojačanje pigmentacije te pojava neravnomjerne pigmentacije u prethodno jednobojnom nevusu (C-engl. color), povećanje nevusa (D-engl. diameter), elevaciju- zadebljanje i uzdignuće nevusa (E-engl. elevation). Osim pet glavnih simptoma pri promjeni nevusa, važni su i znakovi upale, pojave erozija i krvarenja te subjektivan osjećaj svrbeža i bolova u nevusu. Sve pigmentne promjene u nevusu treba ozbiljno shvatiti i pažljivo ih promatrati.

U dijagnostici važnu ulogu ima obiteljska i osobna anamneza, detaljan klinički pregled, patohistološka dijagnoza, te dermatoskopija.

Ključne riječi: koža, nevusi, samopregled, melanom, prevencija

## **Abstract**

Malignant melanoma is a malignant tumor that develops from melanocytes. Because of its strong tendency for early metastasis, it is considered one of the most malignant skin and mucous membrane tumors. Worldwide melanoma incidence has been steadily rising over the years. The most important factors in the development of melanoma are ultraviolet light (UV) exposure, familial predisposition, the number and type of nevi, skin type and pigmentation, and immunosuppression. Just like with any other disease, prevention is the key factor in the reduction of risk of melanoma development. Education on responsible consideration of personal health and regular self-examination of pigmented nevi are also of great importance. Early diagnosis and treatment are the most important factors of a beneficial prognosis. Regular (monthly) skin self-examinations are essential for an early detection of a melanoma. To conduct proper self-examination it is necessary to visually inspect the whole body, from head to toe, frontally, laterally and posteriorly, not forgetting the scalp, earlobes and sex organs. The “ABCDE” method indicates signs and symptoms of changes that should be considered when performing the self-examination of nevi. These are: changes from a previously regular and symmetrical shape of a nevus into an irregular and asymmetrical shape (A – asymmetry); irregular delineation of the surrounding skin on the previously clearly delineated nevus (B – border); changes in pigmentation or irregular coloring of a previously monochromatic nevus (C – color), changes in size of a nevus (D – diameter); elevation - enlarged, evolved or elevated nevus (E – elevation). Apart from these five main symptoms of nevus change, it is also important to note any inflammation, erosion or bleeding of the nevus, as well as any subjective sensations of itching and pain of the nevus. Any changes in pigmentation or coloring of the nevus should be taken seriously and closely monitored.

Family and personal medical history, detailed clinical examinations, histopathological diagnosis and dermoscopy are all essential for diagnostics.

**Keywords:** skin, nevus, nevi, self-examination, melanoma, prevention



## **Popis korištenih kratica**

**A** - engl. asymmetry (asimetrija)

**B** - engl. border (granica)

**C** - engl. color (boja)

**D**- engl. diameter (promjer)

**E**- engl. elevation (elevacija - zadebljanje i uzdignuće nevusa)

**PHD** - patohistološka dijagnoza

**UV**- ultraljubičasto zračenje

**UVA**- ultraljubičasto A zračenje (dugovalno)

**UVB** - ultraljubičasto B zračenje(srednjevalno)

**DNA** - engl. deoxyribonucleic acid (deoksiribonukleinska kiselina)

**DN** – displastični nevus

## SADRŽAJ

1. Uvod .....	1
2. Melanom.....	3
3. Melanocitni nevusi(pigmentirani nevusi).....	5
4. Epidermalni melanocitni nevusi .....	6
4.1. Ephelides (sunčane pjege) .....	6
4.2. Macula "cafe au lait" (pjege boje bijele kave) .....	7
4.3. Melanosis naeviformis (Beckerov nevus) .....	7
4.4. Melanotična makula sluznica(melanotična makula usnica, melanotična makula penisa, melanotična makula vulve) .....	8
4.5. Lentigo simplex i lentiginosis.....	9
4.6. Lentigo senilis.....	10
5. Dermalni melanocitni nevusi.....	11
5.1. Nevus coeruleus (blue nevus).....	11
5.2. Macula mongolica.....	11
5.3. Naevus fuscaereleus ophthalmomaxillaris (OTA).....	11
5.4. Naevus fuscaereleus deltoacromialis (ITO).....	11
6. Nevocelularni nevusi .....	12
6.1. Posebni oblici nevocelularnih nevusa.....	12
6.1.1.Naevus dysplasticus (Clarkov nevus).....	12
6.1.2. "Halo" naevus (naevus Sutton).....	14
6.1.3. Naevus Spilus (zosteriformni lentiginozni nevus, segmentalna lentiginoza).....	15
6.1.4. Allen – Spitzov nevus (melanoma juvenile, epitheloid cell nevus).....	16
6.1.5. Naevus pigmentosus congenitalis.....	16
7. Samopregled kože .....	18
7.1. Pravičan samopregled.....	19
8. Proces zdravstvene njege.....	21
8.1. Prikaz slučaja.....	21
8.1.1. Sestrinske dijagnoze .....	22
8.2. Prikaz slučaja.....	23
8.2.1. Sestrinske dijagnoze .....	24
9. Prevencija melanoma kroz edukaciju.....	25

10. Zaključak.....	27
11. Literatura .....	28

## 1. Uvod

Koža je drugi najveći organ čovjekova tijela, pokriva cjelokupnu površinu tijela i stoga su njene bolesti značajan medicinski problem. Koža čini barijeru između organizma i okoliša. Osnovna funkcija te barijere je zaštita. Koža je u stalnom dodiru s našom okolinom i tako štiti organizam, a vanjska štetna djelovanja odražavaju se na koži.

Tumori kože su jedni od najčešćih oblika tumora kod čovjeka. Skupina su raznovrsnih promjena koje se po svojoj strukturi i osobinama razlikuju od normalnog tkiva kože. Kožni tumori najčešće nastaju na koži glave i lica iako ona zauzima manje od 10% površine kože tijela. Tumori kože mogu se podijeliti na benigne i maligne tumore, a može se dodati i kategorija premalignih lezija. Maligni tumori šire se lokalno ili udaljeno na tkiva, premaligni mogu prijeći u maligne, a benigni tumori se ne šire u okolno tkivo.

Benigne tumore kože dijelimo u benigne tumore epidermisa, adneksa kože, vezivnog (fibromi), masnog (lipomi), živčanog (neurofibromi) i mišićnog (leiomiomi) tkiva kože te na benigne vaskularne tumore [1].

U zloćudne tumore kože ubrajamo maligne epitelne tumore (bazocelularni i spinocelularni tumori), maligne mezenhimalne tumore (sarkomi), maligne tumore melanocita (melanom) i metastatske karcinome kože [1]. Tumori kože nastaju međudjelovanjem čimbenika čovjekove okoline, lokalne topografije kože, godina i genetike.

Nevusi su cirkumskriptne tvorbe na koži i sluznicama, a riječ je o malformacijama u embrionalnom razvoju ili o benignim proliferacijama pojedinih kožnih stanica [1]. Uobičajeno nevusima nazivamo male, smeđe obojene mrlje na koži koje se mogu vidjeti u većine ljudi. Nevusi mogu postojati već pri rođenju ili se pojaviti kasnije tijekom života. Samo manji broj nevusa je prisutan na koži od rođenja, dok većina njih nastane tijekom života. Nevusi se smatraju dobroćudnom i normalnom pojavom, no njihovo glavno značenje je mogućnost prelaska u zloćudne promjene. Broj nevusa prisutnih na koži povezan je s rizikom nastanka melanoma, tj. osobe koje imaju povećan broj pigmentiranih nevusa po tijelu pod povećanim su rizikom. Za klasifikaciju melanocitnih nevusa u obzir se uzimaju, izgled stanica i svojstva, vrijeme nastanka (kongenitalni, stečeni), te lokalizacija stanica (epidermalno, dermalno).

Kongenitalni melanocitni nevusi prisutni su pri rođenju. Pojavljuju se u različitim veličinama, a o tome i ovisi rizik od nastanka melanoma. Manji nevusi (< 1,5cm) te srednji (< 1,5 -2,0cm) rijetko maligno alteriraju, te nije nužno kirurško uklanjanje. Prognoza melanoma koji nastaje iz velikih kongenitalnih nevusa je loša.

Dobroćudne pigmentne kožne promjene mogu se podijeliti u 3 glavne skupine: melanotične mrlje, melanocitne nevuse i posebne oblike nevusa. Melanotična mrlja, melanocitni nevus i maligni

melanom jedno je od najvažnijih područja dermatološke onkologije [2]. Melanom je potencijalno smrtonosan, dok su melanotične mrlje najčešće samo kozmetički problem. Melanocitni nevusi su pod stalnim utjecajem genskih, hormonalnih, okolišnih čimbenika te podliježu promjenama, pa ih je potrebno redovito pratiti. Svjetska zdravstvena organizacija ističe pet glavnih simptoma pri promjeni nevusa i transformaciji u melanom, poznata kao ABCDE pravilo. To su promjena oblika prethodno pravilnog, simetričnog nevusa u asimetričan i nepravilan oblik (A-engl. asymmetry), neoštru ograničenost od okolne kože u prethodno oštru ograničenom nevusu (B-engl. border), pojačanje pigmentacije te pojava neravnomjerne pigmentacije u prethodno jednobojnom nevusu (C-engl. color), povećanje nevusa (D-engl. diameter), elevaciju-zadebljanje i uzdignuće nevusa (E-engl. elevation) [2]. Osim pet glavnih simptoma pri promjeni nevusa, važni su i znakovi upale, pojave erozija i krvarenja te subjektivan osjećaj svrbeža i bolova u nevusu.

Prema nekim istraživanjima, 25-40% melanoma razvija se iz promijenjenih melanocitnih nevusa [2]. Nastanak malignog melanoma iz melanocitnih nevusa može se povezati s kroničnom iritacijom i upalnim promjenama. Razvitku malignog melanoma iz nevusa osobito su podložne osobe s displastičnim nevusima. Melanotične mrlje su epidermalni melanocitni nevusi koji sadržavaju povećanu količinu melanina, a ponekad i povećan broj melanocita. Pigmentirani melanocitni nevusi su benigne proliferacije melanocita, a maligni melanom je njihova zloćudna varijanta.

Rana dijagnoza i rani početak liječenja malignog melanoma od presudne važnosti je za bolesnika. Sve pigmentne promjene na tijelu treba pažljivo promatrati, a promjene u izgledu nevusa ozbiljno shvatiti.

U ovom radu bit će prikazane različite vrste pigmentnih promjena te način samopregleda kože. Cilj ovog rada je ukazati na važnost praćenja promjena pigmentnih nevusa kako bi se pravodobno dijagnosticirao melanom. U kliničkoj dijagnostici pigmentnih promjena kože, u pravodobnom prepoznavanju zloćudnih promjena, kao i u praćenju bolesnika s rizičnim oblicima nevusa uloga medicinske sestre i dermatologa je presudna.

## 2. Melanom

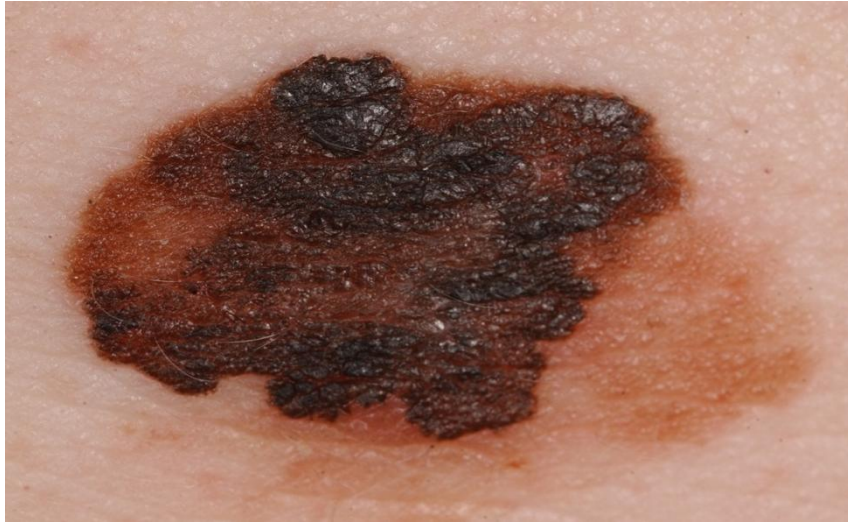Melanom je zloćudni tumor koji se razvija iz melanocita, a zbog velike sklonosti razvoju udaljenim metastaza ubraja se među najagresivnije zloćudne tumore kože i sluznica. Najčešće se javlja na koži, no može se javiti i na sluznicama, oku i u živčanom sustavu, strukturama koje se razvijaju iz iste osnove. Obično se pojavljuje u osoba svijetle puti, no može se javiti u osoba crne boje kože. Melanom je sve veći javnozdravstveni i medicinski problem zbog stalnog porasta incidencije u svijetu. Učestalost je najveća u Australiji i iznosi 50 na 100 000 stanovnika [1]. U Hrvatskoj se zadnjih 20 godina bilježi tendencija znatnog porasta pojavnosti melanoma. Prosječna životna dob u kojoj se dijagnosticira melanom jest 50 godina, a u djece je rijedak [2].

Važni etiološki čimbenici za nastanak melanoma su osobni čimbenici i okolišni čimbenici. Osobni čimbenici su: obiteljska sklonost prema melanomu, prethodno dijagnosticiran melanom, vrsta i broj nevusa, tip kože i pigmentacija, te imunosupresija. Najvažniji okolišni etiološki čimbenik u nastanku melanoma jest UV zračenje iz Sunčevog svijetla [2]. Dokazano je da dugotrajno, intermitentno nekontrolirano izlaganje suncu s nastankom opekline u djetinjstvu, utječe na veći rizik razvoja melanoma kasnije u životu.

Za razvoj melanoma iz nevusa najveći rizik imaju osobe s displastičnim nevusima te osobe sa sindromom displastičnih nevusa. Kronična iritacija, upalne promjene, te učestala traumatizacija nevusa mogu uzrokovati njegovu zloćudnu alteraciju [1].

Melanom je najčešće tamnosmeđe boje do plavocrne. Tijekom rasta melanom prolazi kroz tri faze: melanoma in situ (pojava malignih melanocita u bazalnom sloju epidermisa), radijalna faza (tumorske stanice prelaze u dermis) i vertikalna faza (tumorske stanice nalaze se duboko u dermisu).

Rana dijagnoza i rano liječenje najvažniji su čimbenici dobre prognoze bolesti. Za bolesnike koji otkriju melanom u uznapredovalom stadiju prognoza je loša. Stoga je potreban redovit samopregled nevusa na temelju ABCDE pravila. Također, preporučuje se preventivno odstranjenje i histološki pregled displastičnih nevusa, plavog nevusa, pigmentnih promjena na dlanovima i stopalima te pigmentnih promjena koje pokazuju znakove povećanja, krvarenja i/ili svrbeža. U praćenju pacijenata oboljelih od melanoma, od velike važnosti je interdisciplinarni pristup i timski rad, koji podrazumijeva sudjelovanje dermatologa, medicinske sestre, kirurga, patologa, onkologa, radiologa i liječnika obiteljske medicine. Od velike je važnosti psihosocijalna podrška u bolesnika s melanomom jer je riječ o ozbiljnoj, potencijalno smrtnoj bolesti. U pacijenata liječenih od melanoma, od iznimne važnosti su redoviti kontrolni pregledi. U oko 60% bolesnika metastaze se razvijaju u prve dvije godine [3].



*Slika 2.1. Maligni melanom, Izvor: <http://www.euromelanoma.org/serbia/nau%C4%8Dite-oraku-ko%C5%BEe/melanom> (05.06.2017.)*

### 3. Melanocitni nevuši (pigmentirani nevuši)

Pigmentirani melanocitni nevuši benigne su proliferacije melanocita koji mogu postojati već pri rođenju ili se pojaviti tijekom života [2]. Prema kliničkoj slici nevuši mogu biti tamnosmeđi ili svijetlosmeđi, boje kože, crni ili plavi u obliku cirkumskriptnih papula ili makula, na peteljci, bez dlaka ili s dlakama, inflamirani, iritirani, okruženi depigmentiranim haloom, mogu biti plosnate vrlo male lezije do velikih uzdignutih plakova koji prekrivaju više od polovice površine tijela [2]. Odrasla osoba prosječno ima otprilike dvadesetak pigmentiranih nevusa lokaliziranih na trupu, na licu ili udovima. Patohistološki razlikujemo tri vrste pigmentiranih nevusa, ovisno o lokalizaciji nakupina melanocita: nevuši u kojem se nakupine melanocita nalaze na epidermodermalnoj granici, nevuši u kojem se nakupine melanocita nalaze i na epidermodermalnoj granici i u dermisu te nevuši u kojem se nakupine melanocita nalaze u dermisu.

U kliničkoj dijagnostici melanocitnih nevusa za pravodobno prepoznavanje promjena, za praćenje osoba s rizičnim oblicima nevusa i prepoznavanje rizičnih čimbenika te moguće maligne alteracije, uloga medicinske sestre i dermatologa je od presudne važnosti. Sve pigmentne promjene u nevusu treba ozbiljno shvatiti i pažljivo ih promatrati. Najvažniji znakovi koji upućuju na promjenu te moguću malignu alteraciju nevusa izraženi su u ABCDE – pravilu.

ABCDE pravilo označuje ključne trenutke koji ukazuju na prelazak u malignost. Promjenu oblika prethodno pravilnog, simetričnog madeža u asimetričan i nepravilan oblik (A – engl. asymmetry), neoštru ograničenost od okolne kože u prethodno oštru ograničenom nevusu (B – engl. border), pojačanje pigmentacije te pojava neravnomjerne pigmentacije u prethodno jednobojnom madežu (C – engl. color), povećanje madeža veće od 6 milimetara (D – engl. diameter), elevaciju - zadebljanje i uzdignuće madeža (E – engl. elevation) [2].

Za precizno dijagnosticiranje o kojem je kliničkom obliku nevusa riječ ili promjena u nevusu od velike je važnosti dermatoskopija. Dermatoskopija je metoda dijagnostike kojom površinu madeža promatramo posebnim mikroskopom te pažljivo promatramo i analiziramo sve parametre dermatoskopske slike. Zbog lakšeg praćenja madeža, kod određenog broja pacijenata, poželjno je fotodokumentirati dermatoskopsku sliku. Klinička sumnja na atipiju postavlja se na temelju kliničke slike, a tip nevusa potvrđuje se histološkom pretragom kirurški otklonjenog nevusa [2]. Prognoza u većini nevusa je povoljna, no u svrhu prevencije melanoma potrebno je redovito pratiti promjene nevusa i kirurški odstraniti nevus koji raste, mijenja boju, svrbi, nejasnih je rubova, krvari ili je veći od jednog centimetra.

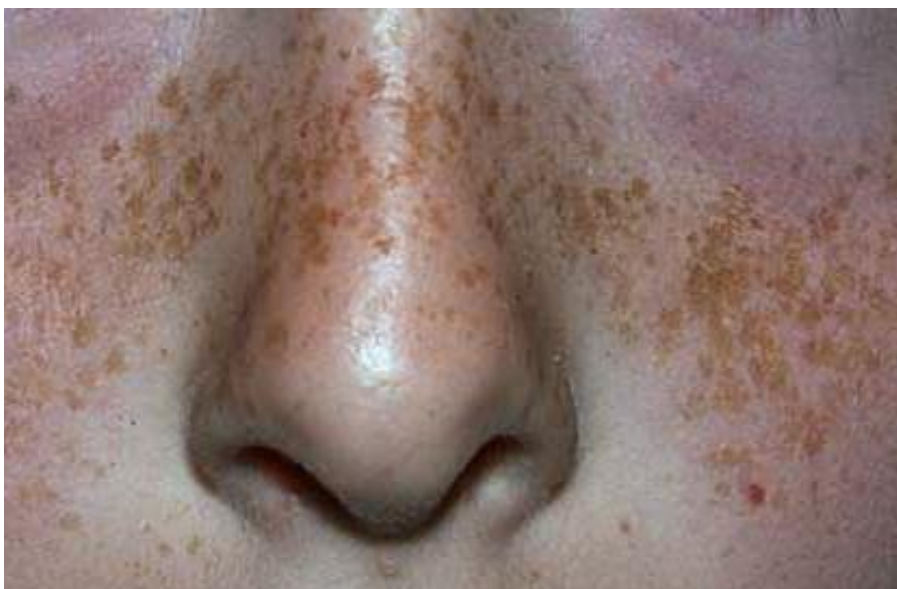

#### 4. Epidermalni melanocitni nevusi

Prema nekim autorima, definiraju se i kao melanotične mrlje.

##### 4.1. Ephelides (sunčane pjege)

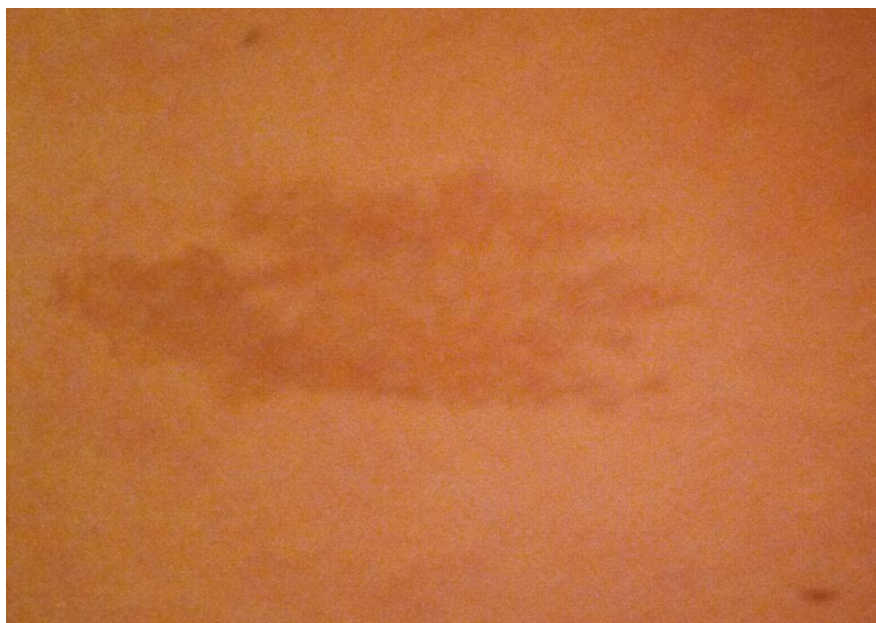
Brončane su do tamnosmeđe pigmentirane makule promjera nekoliko milimetara [3]. Njihovo stvaranje varira s izloženošću UV zračenju. Najčešće se pojavljuju u ljudi bijele puti s crveno plavom ili crveno smeđom bojom kose. Nasljeđuju se autosomno dominantno [2]. Klinički riječ je o makulama nepravilnog oblika koje su smještene na fotoeksponiranim područjima kože, posebice na licu i rukama. Sunčane pjege pojavljuju se već u djetinjstvu, a s godinama postaju sve izraženije. U starijih bolesnika sunčane pjege često regrediraju [2]. Dijagnoza se postavlja na temelju kliničke slike. Histološki se primjećuje hiperpigmentacija bazalnog sloja tj. u epidermisu je povećano stvaranje melanina, ali broj melanocita ostaje isti. Liječenje sunčanih pjega nije potrebno, preporučuje se upotreba fotoprotektivnih sredstava. Izbjeljivanje pjega moguće je krioterapijom ili blagim kemijskim pilingom, no rezultati su često razočaravajući.



Slika 4.1.1. Ephelides (sunčane pjege), Izvor: <http://dermaamin.com/site/atlas-of-dermatology/5-e/426-ephelides-.html> (03.07.2017.)

#### 4.2. Macula "cafe au lait" (pjega boje bijele kave)

Klinički se očituje kao ovalna, neoštro ograničena makula boje bijele kave veličine od manje kovanice do veličine dlana, a može biti lokalizirana bilo gdje na trupu i na udovima [2]. Pjega boje bijele kave su bezopasne i nikad ne podliježu zloćudnim promjenama. Dijagnoza se postavlja na temelju kliničke slike, a histološki u epidermisu je povećana količina melaninskih zrnaca bez povećanja broja melanocita. Budući da je ova promjena bezopasna, liječenje nije potrebno. Iz kozmetičkih razloga moguće je kirurško odstranjenje manjih lezija.

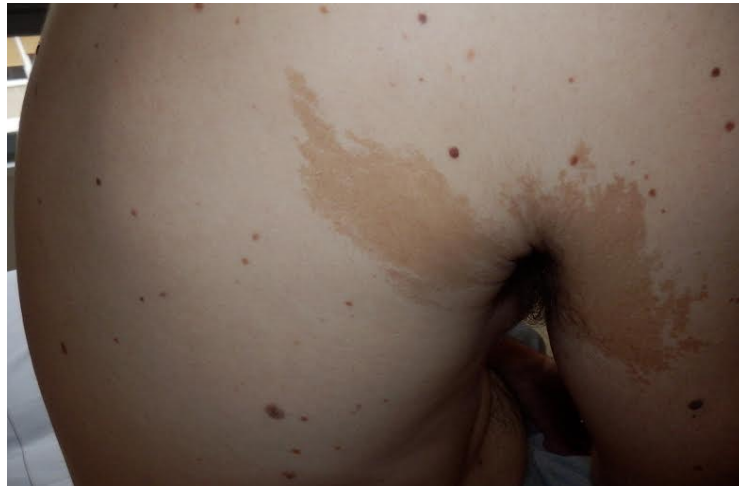

*Slika 4.2.1. Macula "cafe au lait" (pjega boje bijele kave), Izvor:autor*

#### 4.3. Melanosis naeviformis (Beckerov nevus)

Oblik je organoidnog nevusa ili hamartoma koji nastaje kao posljedica postzigotične ili somatske mutacije kojoj gen još nije poznat [2]. Zapaža se unilateralno, područje kože je bizarnog oblika jednolično tamno smeđe ili svijetlo smeđe boje prekriveno dlakama. Najčešće se pojavljuje tijekom ljeta u adolescenata i to na ramenima, gornjem dijelu trupa te na rukama. Mogu se pronaći folikularne papule uzrokovane hamartomima podležecoga glatkog mišićja, što onda daje izgled gušće kože [2]. Za vrijeme puberteta pigmentacija i rast dlaka se postupno povećava što znatno olakšava dijagnozu. Često se unutar nevusa pojavljuju akne što je posljedica osjetljivosti na androgene. U muškaraca se često pojavljuju periferne lezije koje se najlakše identificiraju tijekom ljeta nakon izlaganja suncu jer tamne brže od okolne kože, no nemaju maligni potencijal. Kod žena zbog manje androgene osjetljivosti, lezije su manje dlakave i svjetlije pigmentirane. Dijagnoza se postavlja na temelju kliničke slike, a histološki se zapaža hiperpigmentacija bazalnog sloja uz

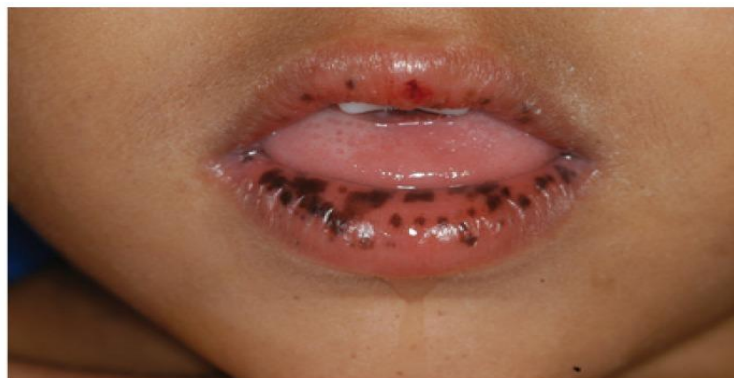zadebljane folikule dlaka [2][3]. Liječenje nije potrebno, a kirurška terapija se provodi isključivo zbog kozmetičkih razloga. Pozitivan estetski učinak se može postići izbjeljivanjem, brijanjem i epilacijom dlaka.



*Slika 4.3.1. Melanosis naeviformis (Beckerov nevus), Izvor:autor*

#### **4.4. Melanotična makula sluznica(melanotična makula usnica, melanotična makula penisa, melanotična makula vulve)**

U kliničkoj slici zapaža se žuto crvena do smeđa mrlja koja je nepravilnog oblika. U najvećem broju pojavljuje se na usnicama i na genitalijama. Dijagnoza se postavlja jednostavno pri leziji na usnicama i penisu jer ju je lako primijetiti [2]. Kod žena prisutnost lezije utvrđuje ginekolog kod rutinskog pregleda. Histološki se zapaža hiperpigmentacija bazalnog sloja [2]. Liječenje nije potrebno, no ako postoji sumnja na melanom, nužno je učiniti ekscizijsku biopsiju uz patohistološku analizu. Mrlje se mogu ukloniti laserom, a na usnicama moguća je upotreba krioterapije.

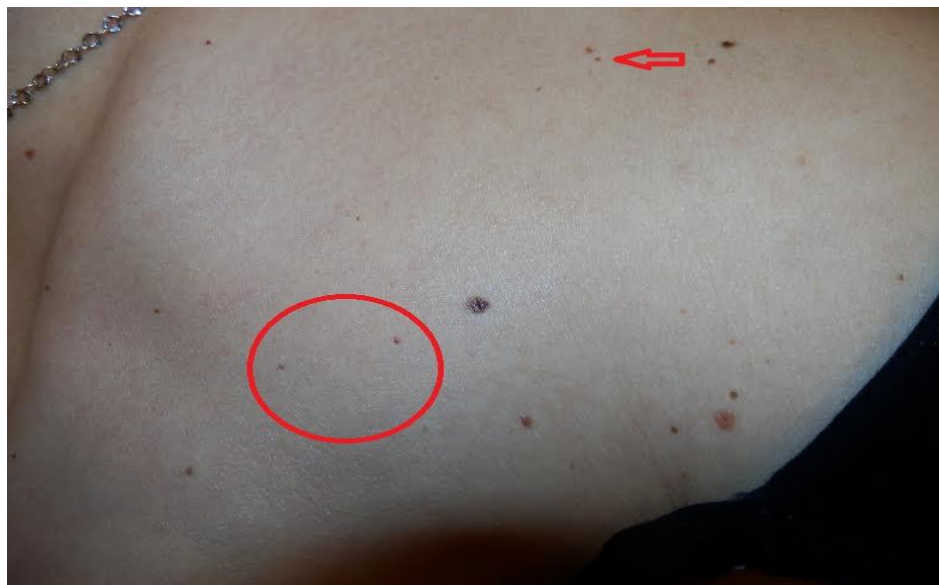

*Slika 4.4.1. Melanotična makula sluznica, Izvor:*

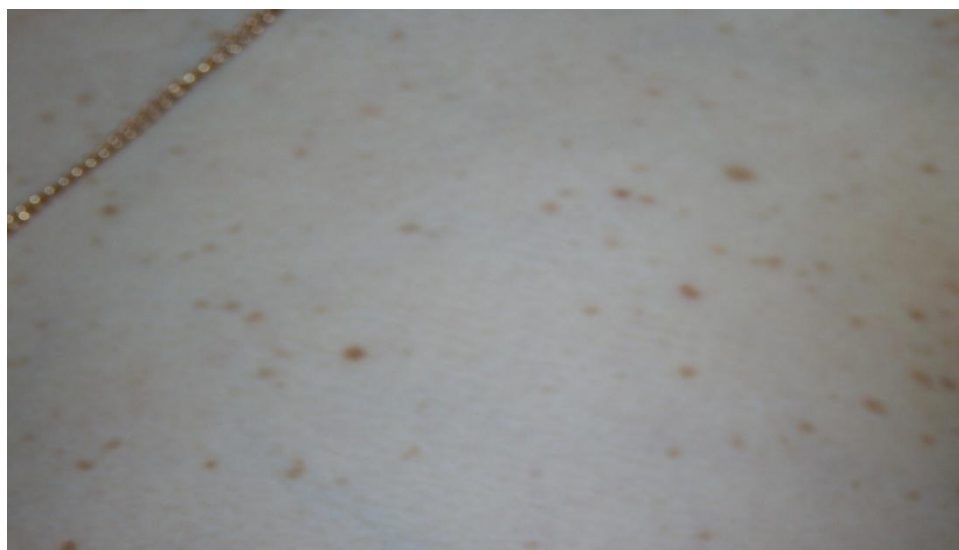*<http://www.intelligentdental.com/2012/01/23/definitions-in-dentistry-part-1/> (03.07.2017.)*

#### 4.5. Lentigo simplex i lentiginosis

U kliničkoj slici prisutne su tamno smeđe pigmentacije koje su prisutne već pri rođenju, pojavljuju se uglavnom u razini kože, bilo gdje na koži, neovisno o izloženosti UV svjetlu, a veličine su do zrna leće. Broj pigmentacija s godinama se povećava, pa se kod osoba s mnogo prisutnih promjena govori o lentiginosi koja može biti i obiteljski predisponirana. Dijagnoza se postavlja na temelju kliničke slike [3]. Histološki je prisutna povećana količina pigmenta melanina u sloju epidermisa uz povećan broj melanocita. Liječenje nije potrebno jer su promjene dobroćudne.



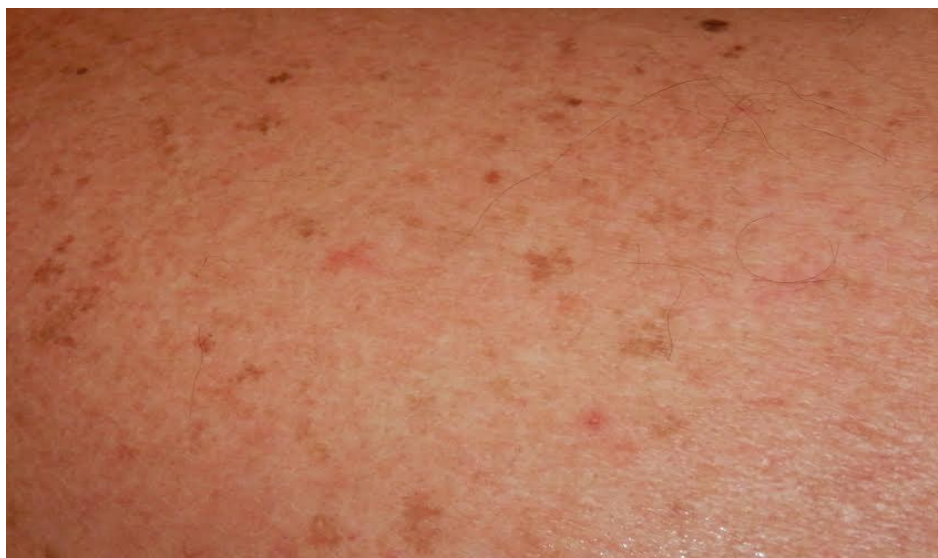*Slika 4.5.1. Lentigo simplex, Izvor:autor*



*Slika 4.5.2. Lentiginosis, Izvor:autor*

#### 4.6. Lentigo senilis

U kliničkoj slici prisutne su makularne hiperpigmentacije smeđe boje, promjera nekoliko milimetara. Pojavljuju se nakon četrdesete godine na fotoeksponiranim područjima kože. Dijagnoza se postavlja na temelju kliničke slike [2]. Histološki se u epidermisu primjećuje povećan broj melanocita. Liječenje nije potrebno jer su promjene dobroćudne.



*Slika 4.6.1. Lentigo solaris, Izvor:autor*



## **5. Dermalni melanocitni nevusi**

### **5.1. Nevus coeruleus (blue nevus)**

Prema kliničkom obliku javljaju se u dva oblika: obični i celularni plavi nevus.

Obični plavi nevus kuglasta je, mekana, antracitno plava lezija, veličine do 15mm [3]. U većini slučaja lokaliziran je na hrptu šake. Nevus se najčešće pojavljuje pojedinačno, ali su mogući i multipli nevusi. Histološki se opažaju znatno izduženi vretenasti melanociti pretežito u sredini ili u donjoj trećini dermisa [3].

Celularni plavi nevus obično je veći od običnog plavog nevusa. Uglavnom ima oblik plaka plavo sive boje. Zbog moguće maligne alteracije u maligni plavi nevus najčešće se kirurški uklanja. Histološki se opažaju gusto zbijeni, okrugli ili vretenasti melanociti u dermisu [2]. Dijagnoza plavog nevusa postavlja se na temelju kliničke slike, dermatoskopije te histološke pretrage kirurški otklonjene lezije. Moguća diferencijalna dijagnoza je melanom te kožna metastaza.

### **5.2. Macula mongolica**

Makularna dobroćudna pigmentacija koja je sivo plave boje. Najčešće je lokalizirana na donjem djelu leđa i u lumbosakralnoj regiji. Rijetko se pojavljuje na ramenima. Pojavljuje se kao solitarna pjega, ali i u obliku multiplih promjena. Promjene su obično veličine nekoliko centimetara. Rijetko se pojavljuje u bijelaca, dok u Latinoamerikanaca i Mongola relativno često. Dijagnoza se postavlja na temelju kliničke slike [3]. Histološki se primjećuju vretenasti i zvjezdoliki melanociti u dermisu. Promjena je dobroćudna pa liječenje nije potrebno.

### **5.3. Naevus fuscocaeruleus ophthalmomaxillaris (OTA)**

Plosnati nevus koji je crveno plave boje, a najčešće se pojavljuje u Mongola. Lokaliziran je u predjelu prve i druge grane moždanog živca trigeminusa. Moguća je maligna alternacija unutar plosnate pigmentacije gdje se pojavljuju elevirana, tamnije pigmentirana područja. Dijagnoza se postavlja na temelju kliničke slike [3]. Histološkom pretragom primjećuje se velika sličnost s mongolskom pjegom. Liječenje se teško provodi, u obzir dolazi samo estetsko prekrivanje nevusa.

### **5.4. Naevus fuscocaeruleus deltoacromialis (ITO)**

Veliki plosnati nevus koji je lokaliziran na prsištu i u predjelu deltoidnog mišića. Javlja se samo u Japanaca. Moguća je maligna alteracija jer se unutar sive pigmentacije pojavljuju crne nodularne elevacije. Dijagnoza se postavlja na temelju kliničke slike. Histološki nalaz je jednak kao kod mongolske pjege. Liječenje je otežano zbog veličine nevusa [3]

## **6. Nevocelularni nevusi**

Naevus naevocellularis pigmentosus je jednoliko pigmentirani žuti, smeđi ili crno smeđi nevus. Najčešći je od svih vrsta nevusa, može biti prisutan već pri rođenju, ili se javiti tijekom puberteta. Odrasla osoba ima oko dvadesetak takvih nevusa. Može se pojaviti u razini kože, ili češće eleviran u obliku moluskoidne, fibromatozne ili papilomatozne tvorbe, okruglastog ili ovalnog oblika, oštro ograničen od okolne kože [3]. Površina mu je glatka ili veruciformna, katkad prekrivena dlakama [3]. Nevusi su u najvećem broju lokalizirani na trupu, licu i na ekstremitetima. Histološki prema lokalizaciji nevusnih stanica razlikujemo tri vrste nevocelularnih nevusa: intradermalni, epidermalni i kombinirani.

U intradermalnih, nevusne stanice smještene su samo u dermisu. Epidermalni nevocelularni nevus sadrži nakupine nevusnih stanica u donjem dijelu epidermisa, do epidermodermalne granice.

Kombinirani nevocelularni nevus sadrži nevusne stanice u donjem djelu epidermisa te u dermisu.

Nevocelularni nevusi su benigne promjene te ih u većini slučaja ne treba kirurški uklanjati. Najčešće indikacije za kirurško uklanjanje nevocelularnih nevusa su: kronični podražaji nevusa (obuća, odjeća, epilacija), povećanje ili elevacija nevusa, povećanje pigmentacije, pojava neravnomjerne pigmentacije, upalna reakcija, pojava svrbeža i krvarenja u nevusu. Sve od navedenih indikacija mogu ukazivati na moguću malignu alteraciju nevusa. Dijagnosticiraju se na temelju kliničke slike te histološkom analizom u cijelosti uklonjene lezije. Diferencijalno dijagnostički dolaze u obzir maligni melanom, naevus coeruleus, melanoma juvenile, pigmentirani bazaliom, histiocitom, trombozirani hemangiom i seboreične bradavice [3].

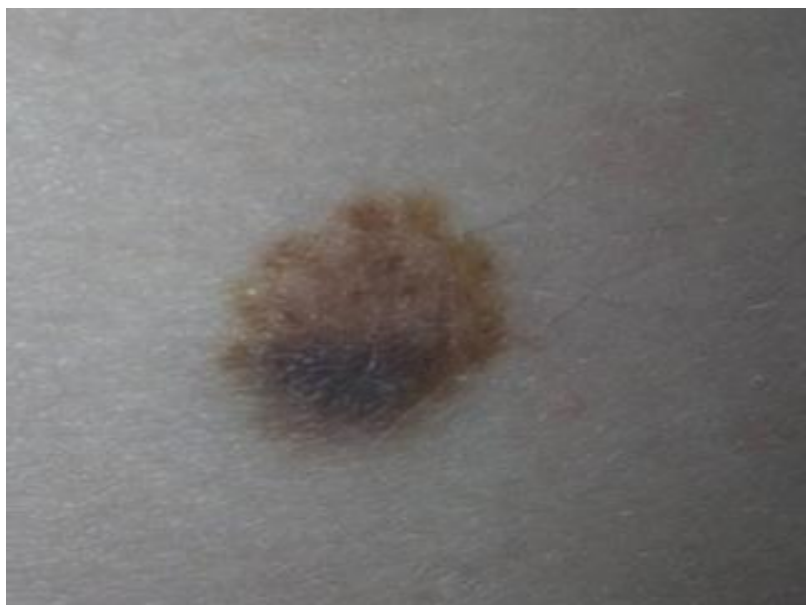### **6.1. Posebni oblici nevocelularnih nevusa**

U skupinu posebnih nevocelularnih nevusa pripadaju nevusi koji imaju određene kliničke ili histološke posebnosti. Iako postoji više nevocelularnih nevusa u ovoj skupini izdvojiti će nekoliko nevusa: Naevus dysplasticus (Clarkov nevus), Naevus Spilus, "Halo" naevus, Allen- Spitzov nevus te Nevus pigmentosus congenitalis [2].

#### **6.1.1. Naevus dysplasticus (Clarkov nevus)**

Nevocelularni nevusi koji pripadaju u skupinu atipičnih nevusa zbog specifične histološke građe i specifičnih kliničkih obilježja. Najčešće se pojavljuju nakon puberteta ili u zreloj dobi. Incidencija pojave nevusa u osoba bijele rase je 5% [2]. Postoje dva temeljna oblika displastičnih nevusa: nasljedni pri kojem su displastični nevusi uvijek multipli, i stečeni koji se može pojavljivati kao pojedinačni, ali i multipli [2][3]. Kod nasljednih nevusa postoji veliki rizik prelaska u maligni

melanom. Displastični nevusi često pojavljuju se kod osoba s pozitivnom obiteljskom anamnezom melanoma. Klinički, displastični su nevusi nejednoliko smeđe, crno ili žuto pigmentirani nevusi bizarna oblika, asimetrični, policikličnih rubova neoštro ograničeni od okolne kože, obično blago elevirani, uglavnom veći od 6mm u promjeru [2]. Histološka obilježja nisu u cijelosti definirana, no apsolutni kriterij za dijagnozu je proliferacija intraepidermalnih melanocita u bazalnom sloju epidermisa te atipija melanocita. Dijagnoza se postavlja na temelju kliničke slike, obiteljske anamneze i dermatoskopske slike, a potvrđuje se histološkom analizom u cijelosti kirurški uklonjene lezije. Indikacije za kirurško uklanjanje nevusa jednake su kao kod nevocelularnih nevusa, ali kod displastičnih nevusa dodane su indikacije i promjer veći od 6mm te pozitivna obiteljska anamneza melanoma. Osobama koje u obitelji imaju povijest melanoma te sindrom displastičnog nevusa potrebne su redovite kontrole nevusa svakih 3-6 mjeseci. Na kontrolnim je pregledima potrebno utvrditi stanje u postojećim nevusima, registrirati pojavu novih nevusa uz što kvalitetniju fotodokumentaciju [2]. Važna je edukacija pacijenata o samopregledu nevusa, o redovitim kontrolama kod dermatologa te o štetnosti UV zračenja.

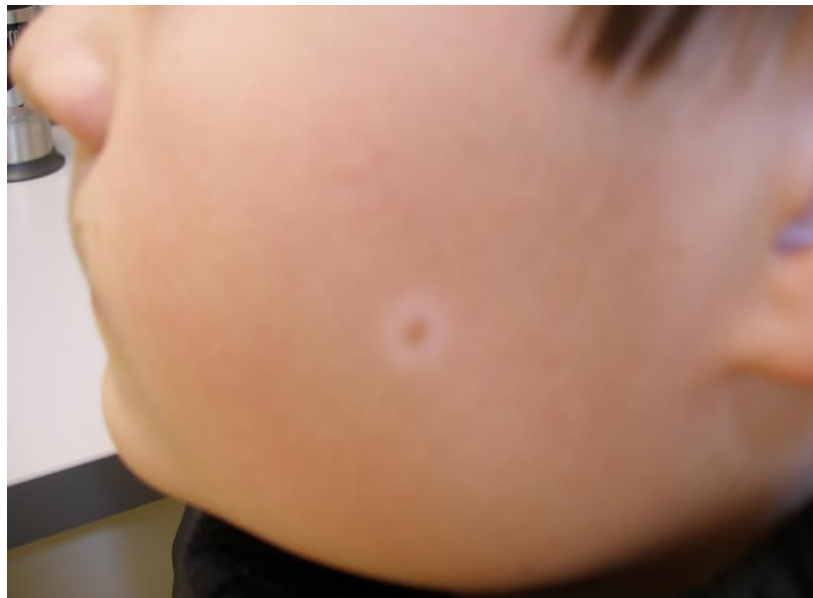

*Slika 6.1.1.1. Naevus dysplasticus (Clarkov nevus), Izvor:autor*



### 6.1.2. "Halo" naevus (naevus Sutton)

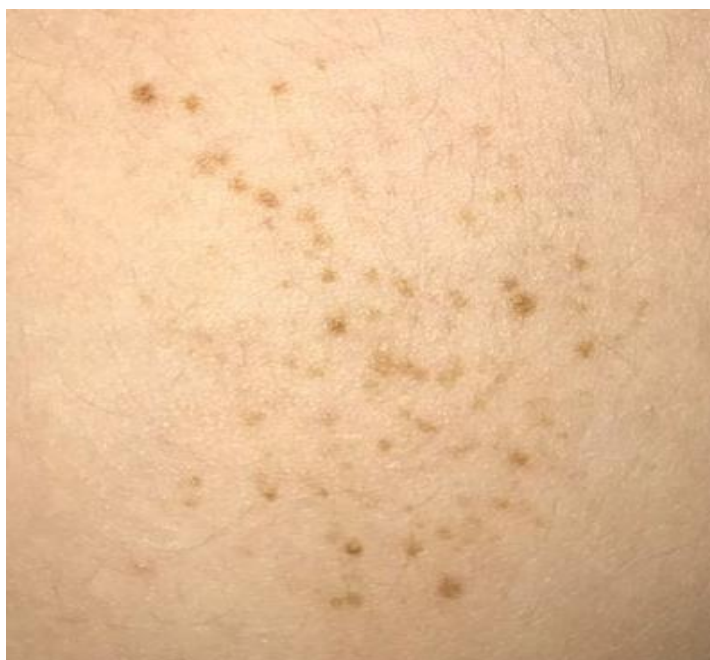Pigmentirani je nevus koji okružuje depigmentirana zona ili "halo" veličine kovanice, koji se može pojaviti bilo gdje na koži [3]. Halo nevus karakterizira involucija koja može trajati mjesecima i godinama te na kraju dovodi do potpunog nestanka pigmentiranog dijela nevusa. U većini slučajeva pojavljuje se u djece ili mlađih odraslih osoba. Kada se pojavljuje uz vitiligo smatra se da se radi o autoimunoj reakciji na melanocyte. Histološki se radi o epidermalnom, intradermalnom ili kombiniranim nevusu. Dijagnoza se postavlja na temelju kliničke slike. Liječenje nije potrebno jer nevus spontano nestane. U slučajevima kada je nevus atipičnog izgleda potrebno ga je u cijelosti kirurški odstraniti te učiniti histološku pretragu.



*Slika 6.1.2.1. "Halo" naevus (naevus Sutton), Izvor:autor*

### **6.1.3. Naevus Spilus (zosteriformni lentiginozni nevus, segmentalna lentiginoza)**

Prirođeni plosnati nevus svijetlo smeđe boje, unutar kojeg se nalaze crno – smeđe pigmentacije. Zapravo, nevus spilus je "café au lait" makula prošarana multiplim nevusima [2]. Nevus spilus je najčešće lokaliziran na trupu. U većini slučajeva je bezopasan, ali postoji mogućnost razvoja melanoma unutar crno-smeđih lezija. Zbog mogućnosti maligne alteracije potrebno je doživotno kliničko praćenje nevusa. Histološki, u području melanocitne lezije primjećuje se epidermalni, kombinirani ili Spitzov tip nevusa. Liječenje u većini slučajeva nije potrebno, a ako se područja unutar nevusa počinju mijenjati, potrebno je napraviti biopsiju kako bi se isključila maligna alteracija.

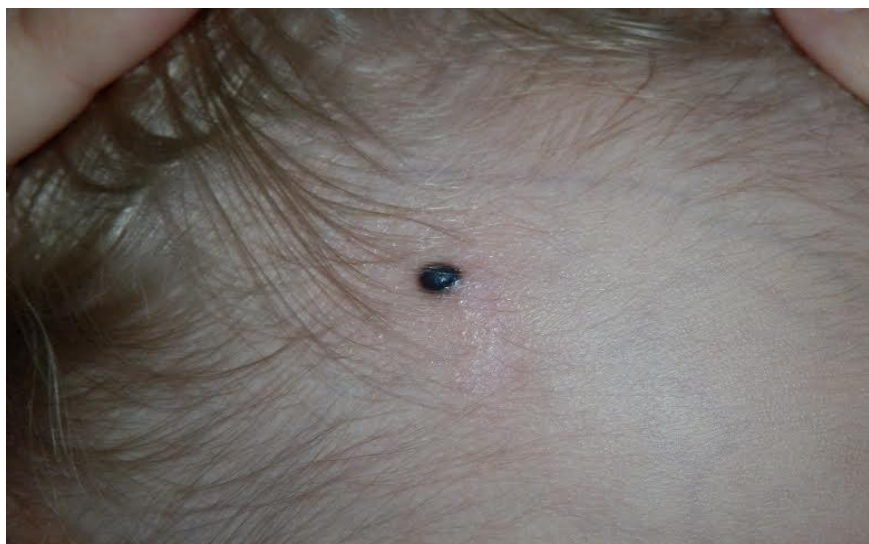

*Slika 6.1.3.1. Naevus Spilus (zosteriformni lentiginozni nevus, segmentalna lentiginoza),*

*Izvor: autor*

#### **6.1.4. Allen – Spitzov nevus (melanoma juvenile, epitheloid cell nevus)**

Polukuglasti je čvor veličine lješnjaka, tvrde i elastične konzistencije, ružičasto-crvene boje, glatke površine, koji iznimno rijetko maligno alternira [3]. Najčešće se pojavljuje u djetinjstvu, lokaliziran na licu, udovima ili trupu. Histološki, riječ je o posebnom obliku složenog nevusa za koju su karakteristične vretenaste i epiteloidne stanice, a u većeg dijela nevusa mogu se zapaziti mitoze [2]. Postoji velika sličnost s nodularnim melanom zbog prisutnosti mitozna, zbog pleomorfnog izgleda te zbog česte prisutnosti upalnog infiltrata. Pigmentirana varijanta Spitzova nevusa naziva se Reedovim nevusom [2]. Dijagnoza se postavlja na temelju kliničke slike, a potvrđuje se histološkom analizom u potpunosti kirurški uklonjene lezije. Za konačnu potvrdu dijagnoze ponekad je potrebna konzultacija patologa.



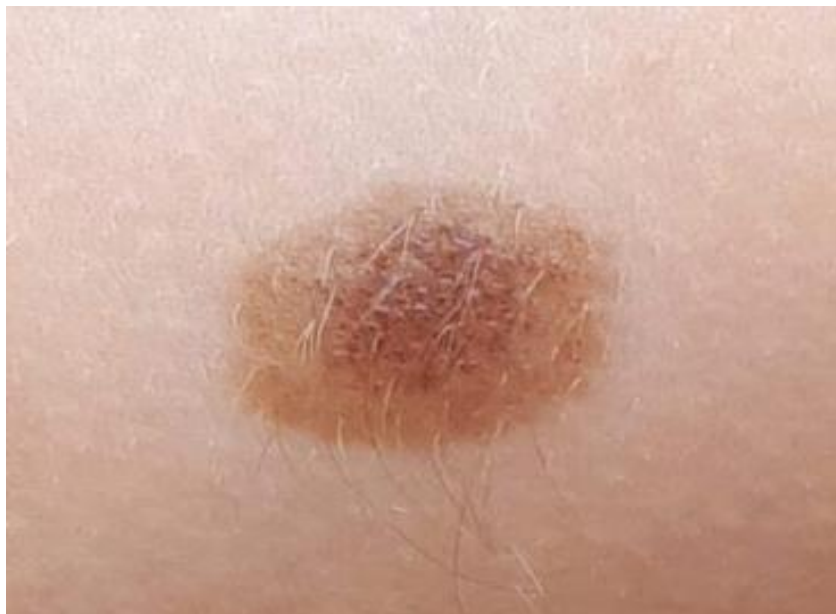*Slika 6.1.4.1. Allen – Spitzov nevus (melanoma juvenile, epitheloid cell nevus), Izvor:autor*

#### **6.1.5. Naevus pigmentosus congenitalis**

Prirođeni je nevus uz kojeg su obično prisutne dlake. Može biti različite veličine: mali (veličine do 1,5 cm), srednje veliki (veličine 1,5 do 20cm), te divovski (veličine više od 20cm). Kod malih nevusa obično je riječ o pojedinačnim promjenama, dok se u divovskim nevusima primjećuju opsežne pigmentacije u obliku kupaćih gaćica, potkošulje ili rukava kaputa s perifernim malim multiplim nevusima. Zahvaćeno je područje nepravilne površine, posuto tamnim makulama ili u cijelosti tamnosmeđe do crno pigmentirano, prekriveno dlakama, slabo infiltrirano i često bradavičasto [2]. Zbog opisanog izgleda nevusa vrlo teško je navrijeme prepoznati malignu alteraciju. Dijagnoza se postavlja na temelju kliničke slike. Još uvijek nema uspješne terapije.

Melanosis neurocutanea rijetka je bolest koja se pojavljuje već u djetinjstvu u obliku opsežnih smeđe-crnih pigmentacija, naročito u predjelu kupaćih gaćica, a poslije i u obliku brojnih

sitnih nevusa, osobito na dlanovima i na tabanima [3]. S obzirom na to da je riječ o neurokutanom sindromu, nevusi se nalaze i u mozgu, leđnoj moždini te u moždanim ovojnicama što izaziva smetnje središnjeg živčanog sustava. Histološki, nevusi su složenog tipa sa širenjem melanocita u dlačne folikule, žlijezde lojnice i znojnice, dermis, supkutis, a ponekad i u mišićno tkivo, kost i tvrdu moždanu ovojnicu – duru.



*Slika 6.1.5.1. Naevus pigmentosus congenitalis, Izvor:autor*

## 7. Samopregled kože

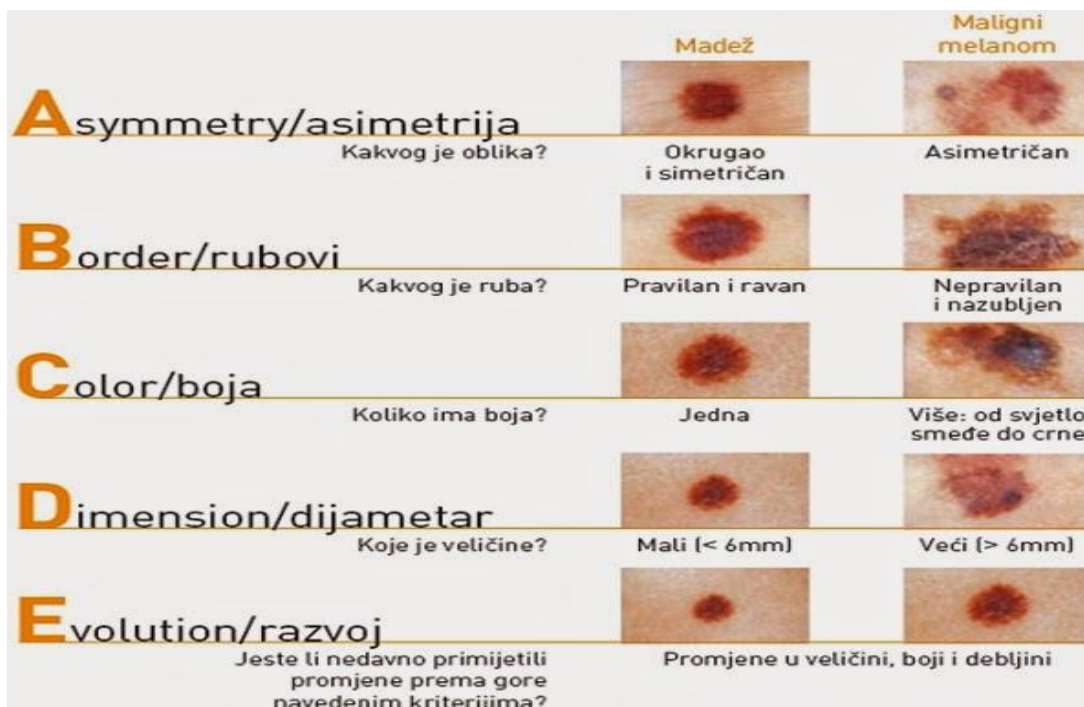
Pravovremeno prepoznavanje promjena nevusa i pravovremena dijagnoza melanoma glavni su preduvjeti uspješnog liječenja. Uznapredovali melanom predstavlja ozbiljnu, u većini slučajeva smrtonosnu bolest. Sve osobe imaju rizik od nastanka melanoma, samo je kod nekih on veći nego kod ostalih. Najčešće se pojavljuje kod osoba iznad 50-te godine života i onih koje su dugotrajno i često bile izložene suncu.

Povećan rizik za nastanak melanoma imaju:

- osobe svjetlije puti (svijetla koža, oči, kosa),
- osobe starije od 50 godina
- osobe koje imaju veliki broj displastičnih nevusa (nepravilnog oblika, nepravilni i nejasni rubovi, raznoliko obojenje, promjer veći od 6mm),
- genetski predisponirane osobe (prisutnost velikog broja nevusa),
- osobe koje su tijekom života imale sunčane opekline (vrlo jake i ponavljane opekline u djetinjstvu),
- osobe koje puno vremena provode na suncu,
- osobe koje se često izlažu umjetnim UVA zrakama (solarij, lampe za tretman noktiju),
- osobe koje imaju transplantirani organ

Redovito pregledavanje (jednom mjesečno) neophodno je za rano prepoznavanje melanoma. ABCDE metoda ukazuje na promjene koje je potrebno gledati kod samopregleda madeža.

- A (Asymmetry – asimetrija): displastični nevus je asimetričan dok je benigni nevus pravilnog oblika, okrugao i simetričan.
- B (Border – rubovi): uobičajen nevus ima pravilne rubove, za razliku od displastičnih nevusa koji su nepravilni i nejasnih rubova.
- C (Color – boja): sumnjivi nevus ima više boja i nijansi (od svjetlo-smeđe do crne), dok je uredan nevus jednobojan.
- D (Diameter – promjer): pravilan nevus je obično manji od 6mm, dok je sumnjivi veći od 6mm.
- E (Evolution, elevation – promjena, uzdignuće): nevus urednog kliničkog izgleda se ne mijenja značajno, dok u sumnjivom nevusu nastaju promjene i veličini, boji i debljini [2].



Slika 7.1. ABCDE pravilo, Izvor: <http://vivaderm.blogspot.hr/2014/02/> (05.06.2017.)

### 7.1. Pravilan samopregled

Da bi se obavio pravilan samopregled potrebno je pregledati cijelo tijelo, od glave do stopala, sprijeda, straga i postranično te ne zaboraviti na vlasište, uške i spolovilo. Dijelovi koji su nedostupni i nevidljivi potrebno je pregledati uz pomoć druge osobe ili pomoću ogledala.

1. Pregled lica (nos, usne, područje oko usta), uši i područje iza ušiju.
2. Pregled vlasišta (za pregled vlasišta koristi se češalj, te sušilo za kosu).
3. Pregled dlanova, ruka i noktiju.
4. Pregled vrata, trbuha i dojki (važno je da žene dobro pregledaju područje između i ispod dojki).
5. Pregled laktova, pazuha te nadlaktica podignutim rukama.
6. Pregled potiljka, ramena, leđa, stražnjice te stražnjeg djela ruku (potrebno je koristiti za pomoć zrcalo).
7. Pregled unutrašnje strane bedara, pregled nogu, tabana, gornjeg djela stopala, noktiju na nogama.
8. Pregled genitalnog područja pomoću ogledala

U dijagnostici važnu ulogu ima obiteljska i osobna anamneza, detaljan klinički pregled, patohistološka dijagnoza (PHD) te dermatoskopija. U anamnezi potrebno je obratiti pozornost na

podatke o melanomu, displastičnim nevusima, te sindromu displastičnih nevusa u obiteljskoj anamnezi. Potrebno je uzeti u obzir i profesionalnu anamnezu, fototip kože i navike izlaganja UV zračenju. Rani samopregled nevusa ključan je za pravovremeno otkrivanje melanoma. Redovito pregledavanje podrazumijeva samopregled nevusa jednom mjesečno. Osobe s povećanim rizikom za nastanak melanoma i one koje to nisu trebale bi poznavati raspored i izgled vlastitih nevusa.

Za sve promjene na koži koje mijenjaju boju, veličinu, oblik ili one koje krvare, svrbe i ne cijele potrebno se javiti liječniku koji će procijeniti da li je potreban dodatan dermatološki pregled. Ako se liječenje odgađa, stanje se može pogoršati te u nekim slučajevima može uzrokovati komplikacije, pa i smrtni ishod.

Prilikom pregleda, dermatolog procjenjuje radi li se o običnim ili displastičnim nevusima, prepoznaje dobroćudne promjene, te melanom i druge zloćudne tumore kože. Ako postoji klinička sumnja na melanom u sklopu pregleda koristi se dermatoskopom. Dermatoskop je epiluminiscentni mikroskop koji omogućava detaljni prikaz promjena na koži u usporedbi s pregledom prostim okom. Dermatoskopi su malih dimenzija (ručni). Mogu imati kamere koje su spojene s računalom i digitalnim monitorom.

Dermatoskopija je neinvazivna metoda koja omogućava in vivo evaluaciju mikrostruktura u epidermisu, dermisu i na dermo-epidermalnoj granici.

Digitalna dermatoskopija omogućava praćenje sumnjivih nevusa koji se mijenjaju tijekom vremena, pri svakom pregledu fotografije se pohranjuju i uspoređuju s prethodnima te se u slučaju pojave određenih promjena u promatranoj leziji postavlja indikacija za njeno uklanjanje. To je osobito važno kod osoba s mnogobrojnim atipičnim nevusima. Metoda je neinvazivna i potpuno bezbolna, a njenom primjenom dermatolog može sa sigurnošću razlikovati pojedine vrste nevusa, jednostavnije uočiti promjene u nevusu koje ukazuju na moguću zloćudnost, te lakše postaviti konačnu dijagnozu.

Konačna dijagnoza postavlja se histološkom analizom kirurški odstranjenog tkiva.

## **8. Proces zdravstvene njege**

Procjena stanja je prvi korak u skrbi bolesnika. Potrebno je procijeniti funkcioniranje pojedinca i utvrditi njegove probleme, te mu pristupiti individualno. Osnovni cilj procjene je utvrditi specifične potrebe pojedinca i njegove obitelji. Metode prikupljanja podataka su intervju, promatranje, mjerenje i analiza [5]. Plan zdravstvene njege je dokument u kojem su obuhvaćene sve faze procesa, a to su: procjena stanja, planiranje, provođenje i evaluacija [7]. Provođenje procesa zdravstvene njege temelji se na savjesnom radu medicinske sestre jer ona kao član multidisciplinarnog tima sudjeluje u svim aktivnostima zbrinjavanja bolesnika.

Medicinska sestra treba prikupiti sestrinsku anamnezu i status bolesnika kako bi mogla planirati zdravstvenu njegu. Treba prikupiti podatke od bolesnika koristeći se intervjuom i dokumentacijom (liječnička anamneza, povijest bolesti), a bolesnikov status utvrdit će promatranjem i mjerenjem. Do podataka o bolesniku također može doći preko obitelji bolesnika ili bliskih osoba. Sestrinskom anamnezom dobivamo sve potrebne podatke koji nam daju potpuni uvid u bolesnikove želje i potrebe. Sestrinska anamneza olakšava rad medicinske sestre te način ophođenja prema bolesniku. Nakon uzete anamneze medicinska sestra postavlja sestrinske dijagnoze. Na temelju postavljenih dijagnoza formiramo cilj i daljnje intervencije uzimajući u obzir da će nam evaluacija biti uspješna.

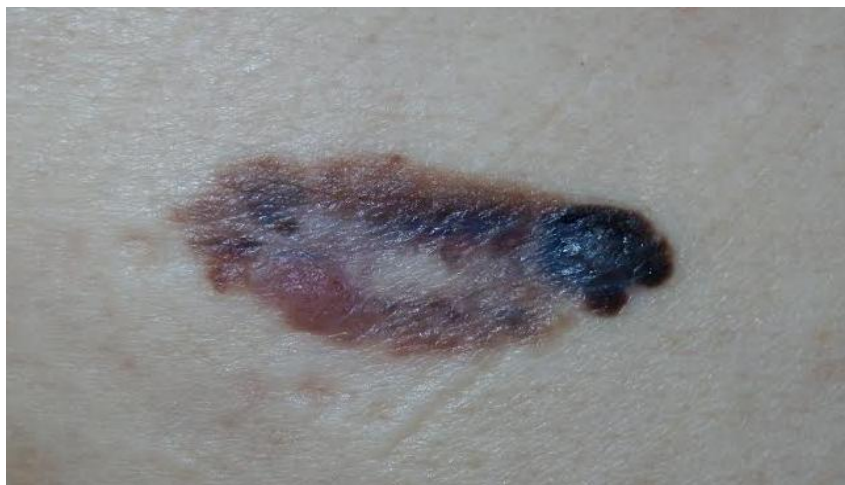### **8.1. Prikaz slučaja**

Bolesnica N.M., u dobi od 79 godina javlja se dermatologu zbog promjena na nevusu na sredini leđa, te svrbeža i krvarenja unatrag nekoliko mjeseci. Bolesnica navodi da nevus ima od rođenja, no do prije nekoliko mjeseci bio je pravilnog okruglog oblika, pravilnih rubova i jednobojan. Prije nekoliko mjeseci nevus počinje mijenjati svoj oblik - postaje nepravilnog oblika i nejednolike pigmentacije. Bolesnica negira povredu nevusa i njegove okoline. U osobnoj anamnezi navodi osjetljivost kože pri izlaganju suncu. Bolesnica navodi da je više puta u djetinjstvu zadobila sunčane opekline za vrijeme obavljanja poljoprivredne djelatnosti. Negira ranija oboljenja kože, maligne bolesti i melanom u obiteljskoj anamnezi. Nepušač je, ne konzumira alkohol te negira alergije na hranu i lijekove.

Pri pregledu primjećuje se pigmentna lezija. Promjena je nepravilnog oblika, tj. asimetrična, dimenzija 34x17 mm i nejednoliko pigmentirana. Promjena na palpaciju je bezbolna. Nakon pregleda zaključeno je da se radi o osobi sa svjetlom bojom kože, očiju, kose i pjegama po cijeloj koži. Nakon dobivenih anamnestičkih podataka i učinjenog kliničkog pregleda promjena na leđima



imponira kao maligni melanom. Promjena je ekscidirana u cijelosti, a PHD nalaz govori da se zaista radi o malignom melanomu. Bolesnica navodi zabrinutost i strah.



*Slika 8.1.1. Maligni melanom, Izvor:autor*

### **8.1.1. Sestrinske dijagnoze**

1. Anksioznost u/s osnovnom dijagnozom (maligni melanom).

DEFINICIJA: Nejasan osjećaj neugode i/ili straha praćen psihomotornom napetošću, panikom, tjeskobom, najčešće uzrokovan prijetećom opasnosti, gubitkom kontrole i sigurnosti s kojom se pojedinac ne može suočiti [6].

CILJ: Bolesnica će opisati smanjenu razinu anksioznosti.

INTERVENCIJE:

- Stvoriti profesionalan empatijski odnos – bolesnici pokazati razumijevanje njezinih osjećaja.
- Stvoriti osjećaj povjerenja i pokazati stručnost.
- Redovito informirati bolesnicu o tretmanu i planiranim postupcima.
- Poučiti bolesnicu o postupcima/procedurama koje će se provoditi.
- Koristiti razumljiv jezik pri poučavanju i informiranju bolesnice.
- Potaknuti bolesnicu da izrazi svoje osjećaje.
- Edukacija bolesnice [6] [7].

EVALUACIJA: Bolesnica opisuje smanjenu razinu anksioznosti.

2. Strah u/s operativnog zahvata.

DEFINICIJA: Negativan osjećaj koji nastaje usred stvarne ili zamišljene opasnosti [7].

CILJ: Bolesnica će opisati smanjenu razinu straha.

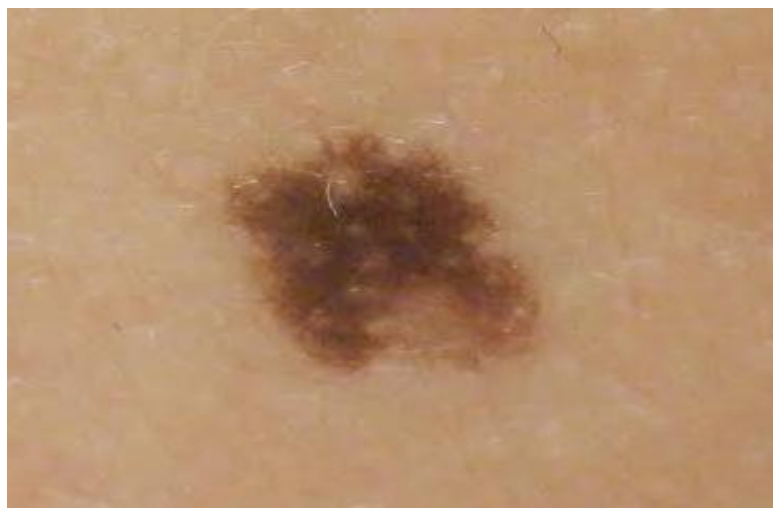INTERVENCIJE:

- Stvoriti profesionalan empatijski odnos.
- Stvoriti osjećaj sigurnosti.
- Opažati znakove straha.
- Poticati bolesnicu da verbalizira strah.
- Redovito informirati bolesnicu o planiranim postupcima.
- Usmjeravati bolesnicu prema pozitivnom razmišljanju.
- Poticati obitelj da se uključi u aktivnosti koje promiču bolesničin osjećaj sigurnosti i zadovoljstva [6][7].

EVALUACIJA: Bolesnica verbalizira smanjenu razinu straha.

## 8.2. Prikaz slučaja

Bolesnik T.D., u dobi od 41 godina javlja se dermatologu zbog atipičnog nevusa na leđima. Nevus je nejednoliko smeđe boje, asimetričnog oblika, veličine veće od 6mm, te nepravilnih i nazubljenih rubova. Bolesnik u osobnoj anamnezi navodi da zbog prirode posla stalno boravi na otvorenom, te da se nekontrolirano izlaže suncu. Bolesnik je izrazito svijetle puti te navodi u obiteljskoj anamnezi povijest melanoma. Pri pregledu dijagnosticira se nevus tipa Clark (Naevus dysplasticus) koji je urednog dermatoskopskog nalaza. Bolesniku se preporučuje kontrola nevusa jednom u dvije godine, redoviti samopregled nevusa, te zaštita od sunca SPF 50+.



Slika 8.2.1. Naevus dysplasticus (Clarkov nevus), izvor:autor

### **8.2.1. Sestrinske dijagnoze**

1. Neupućenost u/s štetnosti UV zračenja

CILJ:Bolesnik će verbalizirati specifična znanja.

INTERVENCIJE:

- Poticati bolesnika na usvajanje novih znanja i vještina.
- Prilagoditi učenje bolesnikovim kognitivnim sposobnostima.
- Podučiti bolesnika specifičnom znanju.
- Osigurati pomagala tijekom edukacije (letci, brošure)
- Odrediti fototip bolesnikove kože i odrediti idealan proizvod za zaštitu od sunca.
- Osigurati vrijeme za verbalizaciju naučenog.
- Pohvaliti bolesnika za usvojena znanja.

EVALUACIJA: Bolesnik verbalizira specifična znanja.

## 9. Prevencija melanoma kroz edukaciju

Edukacija bolesnika je osnovni dio sestrinskog procesa zdravstvene njege. Medicinske sestre imaju odgovornost prema bolesnicima ne samo u zadovoljavanju njihovih osnovnih ljudskih potreba, već i u edukaciji koja nije tako jednostavna s obzirom na to da bolesnici dolaze iz različitih etničkih i socioekonomskih sredina.

Prevencija je ključan čimbenik u smanjenju rizika od obolijevanja bilo koje bolesti, pa tako i melanoma. Razlikujemo primarnu, sekundarnu i tercijarnu prevenciju.

Primarna prevencija podrazumijeva edukaciju sveukupnog stanovništva već od djetinjstva. Prema dosadašnjim istraživanjima dokazano je da je jedan od vodećih rizičnih čimbenika nastanka melanoma pretjerano izlaganje suncu. U prevenciji od presudne je važnosti edukacija o primjeni sredstava sa zaštitnim faktorom od UV zračenja, nošenje prikladne odjeće, upotreba sunčanih naočala i pokrivala za glavu. Kako vrlo jake i ponavljane opekline u djetinjstvu povećavaju rizik od nastanka melanoma, edukaciju je potrebno započeti već u vrtićima i školama. Kako je prevencija primarni oblik terapije, važno je naglasiti izbjegavanje izlaganju suncu između 10 i 17 sati, i što češći boravak u hladu. Važna je i edukacija o odgovornom ponašanju prema vlastitom zdravlju, te poticanje na redovito provođenje samopregleda pigmentnih nevusa. Što se populacija više osvijesti na uočavanje i prepoznavanje sumnjivih promjena na koži poboljšat će se i pravovremeno javljanje dermatologu. Edukacija stanovništva može se provoditi kroz letke, edukacijske knjižnice, TV i radio emisije, preko novina i časopisa. Važna je edukacija o jednostavnoj ABCDE metodi koja pomaže o prepoznavanju sumnjivih nevusa golim okom.

Edukaciju treba usmjeriti na:

### 1. Zaštitu od UV zračenja:

Izlaganje suncu, UVB i UVA zrakama može uzrokovati brojne promjene u stanicama i oštetiti DNA. Kako je prevencija primarni oblik terapije, idealno bi bilo izbjegavati sunce između 10 i 16 sati ili nositi odjeću koja štiti od sunca. U slučaju izlaganja suncu potrebno je voditi računa o korištenju proizvoda za zaštitu od sunca s visokim zaštitnim faktorom i širokim spektrom zaštite od UVB i UVA zraka, te ponavljanje nanošenja svaka dva sata.

### 2. Edukacija o rizičnim čimbenicima za nastanak melanoma:

Osobe s povećanim rizikom su: osobe svijetle puti koje lako izgore na suncu, osobe koje su imale tijekom života sunčane opekline (posebice u djetinjstvu), osobe koje puno vremena provode na suncu (profesionalno ili zbog hobija), osobe koje se intenzivno izlažu suncu tijekom godišnjeg odmora, osobe koje učestalo koriste solarij i/ili UV lampe za tretman noktiju, osobe koje imaju 50

ili više nevusa, osobe koje imaju pozitivnu obiteljsku anamnezu melanoma, osobe starije od 50 godina ili osobe koje su imale transplantaciju organa pa su na imunosupresivnoj terapiji.

### 3. Edukacija o samopregledu nevusa:

Redovito pregledavanje (jednom mjesečno) za uočavanje novih i /ili praćenja sumnjivih nevusa je neophodno za rano otkrivanje melanoma. Potrebno je pregledati cijelo tijelo u zrcalu, naprijed i straga jer se sumnjive promjene pojavljuju i na teško uočljivim područjima tijela. Važna je edukacija na koji način učiniti samopregled kože, te naučiti ABCDE metodu kliničkog pregleda. Preventivni pregled nevusa provodi se tijekom cijele godine u dermatološkim ordinacijama s uputnicom liječnika obiteljske medicine.

Sekundarna prevencija usmjerena je na rano otkrivanje bolesti, na što raniju dijagnostiku i početak liječenja raka kože. Od iznimne je važnosti bolest otkriti u fazi kada još nema simptoma kako bi se mogao usporiti tijek razvoja ili kako bi se bolest izliječila. Potrebno je prepoznati osobe s prisutnim rizičnim čimbenicima te obaviti rani pregled i dijagnostiku.

Tercijarna prevencija podrazumijeva mjere kojima je cilj usporiti već prisutne patološke procese, produžavanje života osoba s otkrivenom bolesti, pružanje psihosocijalne podrške bolesniku i obitelji te povećanje kvalitete živote bez patnje i boli.

## 10. Zaključak

Što se više osvijesti populacija na uočavanje i prepoznavanje promjena u nevasu, poboljšat će se i njihovo pravovremeno javljanje na liječnički pregled. Rana dijagnoza i rano liječenje melanoma najvažniji su čimbenici dobre prognoze. Edukacija stanovništva može se provoditi opisanim ABCDE pravilom, kroz letke, edukacijske knjižnice, TV i radio emisije, preko novina i časopisa. Osim na rano prepoznavanje promjena edukacija treba biti usmjerena i na primarnu prevenciju. Dosadašnja istraživanja pokazala su da je vodeći uzrok nastanka melanoma pretjerano izlaganje suncu. Važna je edukacija populacije o primjeni sredstava sa zaštitnim faktorom od UV zračenja, nošenje prikladne odjeće, upotreba sunčanih naočala i pokrivala za glavu. Također, važno je naglasiti važnost izbjegavanja sunca tijekom najtoplijeg razdoblja u danu, između 10 i 17 sati. Drugi rizični čimbenici poput boje kože, broja nevasa i melanoma u obitelji značajno povećavaju rizik za razvoj melanoma te su sve to čimbenici o kojima bi opća populacija trebala biti educirana.

U edukaciji, prevenciji, praćenju pacijenata s displastičnim nevasima i u ranoj dijagnostici malignog melanoma uloga dermatologa i medicinske sestre je od izrazite važnosti.

## 11. Literatura

- [1] I. Brajac, E. Halepović- Đekević, M. Kaštelan, L. Prpić-Massari, D. Periša: Kožne i spolno prenosive bolesti, Medicinska naklada Zagreb, 2009.
- [2] A. Basta-Juzbašić i suradnici: Dermatovenerologija, Medicinska naklada, Zagreb, 2014.
- [3] G. Rassner: Dermatologija, Naklada slap, Jastrebarsko, 2004.
- [4] M. Šamija, E. Vrdoljak, Z. Krajina: Klinička onkologija, Medicinska naklada, Zagreb, 2006.
- [5] J. Lipozenčić i suradnici: Dermatovenerologija, Naklada Zadro, Zagreb, 1999.
- [6] [http://www.hkms.hr/data/1316431501\\_827\\_mala\\_sestrinske\\_dijagnoze\\_kopletno.pdf](http://www.hkms.hr/data/1316431501_827_mala_sestrinske_dijagnoze_kopletno.pdf)  
dostupno: 01.06.2017.
- [7] [http://www.kbsd.hr/sites/default/files/SestrinstvoEdukacija/Sestrinske\\_dijagnoze\\_2.pdf](http://www.kbsd.hr/sites/default/files/SestrinstvoEdukacija/Sestrinske_dijagnoze_2.pdf)  
dostupno: 01.06.2017.
- [8] G. Fučkar: Proces zdravstvene njege, Medicinski fakultet sveučilišta u Zagrebu, 1995.
- [9] N. Parać: Melanom – etiopatogeneza, dijagnoza i liječenje, Diplomski rad, Medicinski fakultet Sveučilišta u Zagrebu, Zagreb, 2014.
- [10] P. Kovačević: Suvremeni pristup liječenju melanoma, Diplomski rad, Medicinski fakultet Sveučilišta u Zagrebu, Zagreb, 2015.
- [11] S. Kandra: Melanom-epidemiološka analiza, Završni rad, Sveučilište Sjever, Varaždin, 2016.
- [12] <http://hpps.kbsplit.hr/hpps-2011/pdf/dok43.pdf> dostupno: 01.06.2017.
- [13] J. Lipozenčić i suradnici: Dermatovenerologija, 3. izmijenjeno i nadopunjeno izdanje, Medicinska naklada, Zagreb, 2008.
- [14] Ž. Čubrilović: Uloga sestre u predoperativnoj pripremi bolesnika oboljelih od malignog melanoma na smanjenu anksioznost, Diplomski rad, Medicinski fakultet Sveučilišta u Zagrebu, Zagreb, 2014.
- [15] B. Kapitarić, Z. Kos, M. Neuberg: Zdravstvena njega onkološkog bolesnika, Skripta za kolegij, 2013.

[16] M. Vurnek Živković: Psihološki status i percepcija bolesti u bolesnika s melanomom, Doktorska disertacija, Medicinski fakultet Sveučilišta u Zagrebu, Zagreb, 2011.



## Popis slika

<i>Slika 2.1. Maligni melanom, Izvor: <a href="http://www.euromelanoma.org/serbia/nau%C4%8Dite-oraku-ko%C5%BEE/melanom">http://www.euromelanoma.org/serbia/nau%C4%8Dite-oraku-ko%C5%BEE/melanom</a> (05.06.2017.)</i> .....	4
<i>Slika 4.1.1. Ephelides (sunčane pjege), Izvor: <a href="http://dermaamin.com/site/atlas-of-dermatology/5-e/426-ephelides-.html">http://dermaamin.com/site/atlas-of-dermatology/5-e/426-ephelides-.html</a> (03.07.2017.)</i> .....	6
<i>Slika 4.2.1. Macula "café au lait" (pjega boje bijele kave), Izvor: autor</i> .....	7
<i>Slika 4.3.1. Melanosis naeviformis (Beckerov nevus), Izvor: autor</i> .....	8
<i>Slika 4.5.1. Lentigo simplex, Izvor: autor</i> .....	9
<i>Slika 4.5.2. Lentiginosis, Izvor: autor</i> .....	9
<i>Slika 4.6.1. Lentigo solaris, Izvor: autor</i> .....	10
<i>Slika 6.1.1.1. Naevus dysplasticus (Clarkov nevus), Izvor: autor</i> .....	13
<i>Slika 6.1.2.1. "Halo" naevus (naevus Sutton), Izvor: autor</i> .....	14
<i>Slika 6.1.3.1. Naevus Spilus (zosteriformni lentiginozni nevus, segmentalna lentiginoza), Izvor: autor</i> .....	15
<i>Slika 6.1.4.1. Allen – Spitzov nevus (melanoma juvenile, epitheloid cell nevus), Izvor: autor</i> .....	16
<i>Slika 6.1.5.1. Naevus pigmentosus congenitalis, Izvor: autor</i> .....	17
<i>Slika 7.1. ABCDE pravilo, Izvor: <a href="http://vivaderm.blogspot.hr/2014/02/">http://vivaderm.blogspot.hr/2014/02/</a> (05.06.2017.)</i> .....	19
<i>Slika 8.1.1. Maligni melanom, Izvor: autor</i> .....	22

—  
H A N O N  
A L I S T R A I N O

Sveučilište  
Sjever



S V E U Č I L I Š T E  
S I J E V E R  
—

**IZJAVA O AUTORSTVU  
I  
SUGLASNOST ZA JAVNU OBJAVU**

Završni/diplomski rad isključivo je autorsko djelo studenta koji je isti izradio te student odgovara za istinitost, izvornost i ispravnost teksta rada. U radu se ne smiju koristiti dijelovi tuđih radova (knjiga, članaka, doktorskih disertacija, magistarskih radova, izvora s interneta, i drugih izvora) bez navođenja izvora i autora navedenih radova. Svi dijelovi tuđih radova moraju biti pravilno navedeni i citirani. Dijelovi tuđih radova koji nisu pravilno citirani, smatraju se plagijatom, odnosno nezakonitim prisvajanjem tuđeg znanstvenog ili stručnoga rada. Sukladno navedenom studenti su dužni potpisati izjavu o autorstvu rada.

Ja, DOROTEJA TARANDEK (ime i prezime) pod punom moralnom, materijalnom i kaznenom odgovornošću, izjavljujem da sam isključivi autor/ica završnog/diplomskog (obrisati nepotrebno) rada pod naslovom SAHOPREGLED PIGMENTNIH NEVNSA (upisati naslov) te da u navedenom radu nisu na nedozvoljeni način (bez pravilnog citiranja) korišteni dijelovi tuđih radova.

Student/ica:  
(upisati ime i prezime)

Tarandek Doroteja  
(vlastoručni potpis)

Sukladno Zakonu o znanstvenoj djelatnosti i visokom obrazovanju završne/diplomske radove sveučilišta su dužna trajno objaviti na javnoj internetskoj bazi sveučilišne knjižnice u sastavu sveučilišta te kopirati u javnu internetsku bazu završnih/diplomskih radova Nacionalne i sveučilišne knjižnice. Završni radovi istovrsnih umjetničkih studija koji se realiziraju kroz umjetnička ostvarenja objavljuju se na odgovarajući način.

Ja, DOROTEJA TARANDEK (ime i prezime) neopozivo izjavljujem da sam suglasan/na s javnom objavom završnog/diplomskog (obrisati nepotrebno) rada pod naslovom SAHOPREGLED PIGMENTNIH NEVNSA (upisati naslov) čiji sam autor/ica.

Student/ica:  
(upisati ime i prezime)

Tarandek Doroteja  
(vlastoručni potpis)