

Proces zdravstvene njege bolesnika kod perforativne ozljede oka

Hohnjec, Ksenija

Undergraduate thesis / Završni rad

2017

Degree Grantor / Ustanova koja je dodijelila akademski / stručni stupanj: **University North / Sveučilište Sjever**

Permanent link / Trajna poveznica: <https://um.nsk.hr/um:nbn:hr:122:044557>

Rights / Prava: [In copyright](#) / [Zaštićeno autorskim pravom.](#)

Download date / Datum preuzimanja: **2025-01-10**



Repository / Repozitorij:

[University North Digital Repository](#)





**Sveučilište
Sjever**

Završni rad br. 511/SS/2015

Proces zdravstvene njege pacijenta kod povrede oka

Ksenija Hohnjec, 3976/601

Varaždin, srpanj 2017. godine



Sveučilište Sjever

Odjel za za biomedicinske znanosti

Završni rad br. 511/SS/2015

Proces zdravstvene njege pacijenta kod povrede oka

Student

Ksenija Hohnjec, 3976/601

Mentor

Damir Poljak, dipl.med.techn.,viši predavač

Varaždin, lipanj 2017. godine

Prijava završnog rada

Definiranje teme završnog rada i povjerenstva

ODJEL	Odjel za biomedicinske znanosti	
PRISTUPNIK	KSENIJA HOHNJEC	MATIČNI BROJ 3976/601
DATUM	29.01.2015.	
KOLEGIJ	Proces zdravstvene njege	
NASLOV RADA	Proces zdravstvene njege bolesnika kod perforativne ozljede oka	
MENTOR	Damir Poljak, dipl.med.techn.	ZVANJE PREDAVAČ
ČLANOVI POVJERENSTVA	1. Ivana Živoder, dipl.med.techn. 2. Damir Poljak, dipl.med.techn. 3. Mihaela Kranjčević Ščurić, dipl.med.techn.	

Zadatak završnog rada

BROJ	511/SS/2015
OPIS	

Oko je često izvrgnuto ozljedama, te je osobito važno biti dobro upoznat s problemima koji se pri tome pojavljuju kao i o mogućnostima pravilnog pružanja hitne medicinske pomoći jer o tome često ovisi ishod liječenja. Abrazija rožnice najčešće je rezultat ozljede površine oka.

U radu je potrebno sustavno kroz proces zdravstvene njege opisati specifičnosti zdravstvene njege bolesnika sa ozljedama oka, definirati sestrinske dijagnoze, te intervencije. Potrebno je obraditi i opisati multidisciplinarni i holistički pristup u rješavanju pacijentovih problema.

ZADATAK URUČEN 09.04.2015.

POTPIS MENTORA

Predgovor

Zahvala

Zahvaljujem se mentoru dipl.med.techn.Damiru Poljak na neiscrpnom strpljenju, savjetima i uloženom trudu prilikom izrade završnog rada.

Veliko hvala i mojoj obitelji na podršci te kolegicama i liječnicima Očnog odjela Varaždin na susretljivosti i razumijevanju tijekom cijelog studija.

Sažetak

U svome dvadesetogodišnjem radu medicinske sestre na poslovima u očnoj operacijskoj sali te povremeno na očnom odjelu i dijagnostici koja obuhvaća segment oka (UZV, OTC, laser, fluorescinska angiografija) najveću pažnju i složenost sveukupnog zbrinjavanja pacijenta zadobili su upravo pacijenti sa povredom (traumom) oka.

Traumom se smatra iznenadni neočekivani događaj. Dugo vremena se smatrala rezultatom slučajnih, nepredvidivih i nepovezanih čimbenika. Međutim danas se zna da to nije neizbježiv događaj. Posljedice koje nosi sa sobom su mnogobrojne.

Nakon povrede oka pacijent može imati trajni fizički nedostatak, može se pojaviti potreba za značajnom promjenom u načinu života. Uveliko trpi i socioekonomski status pacijenta jer zbog samog karaktera ozlijede, operativnog i postoperativnog tijeka te dugotrajne zdravstvene njege i neizvjesnog ishoda liječenja pacijent bude izložen mogućnosti za gubitak nekih opcija u svom životu i poslovnoj karijeri sa popratnim financijskim izdacima.

S obzirom da su traume oka jedan od vodećih uzroka sljepoće u svijetu takvi pacijenti često su primorani socijalnoj izolaciji.

Zadatak medicinske sestre u timu kod zbrinjavanja takvih pacijenta je da svojim stručnim znanjem, radom i kompetencijama od samog prijema kroz dijagnostiku, operativni zahvat i u postoperativnoj zdravstvenoj njezi doprinese što uspješnijem ishodu liječenja.

KLJUČNE RIJEČI

Pacijent, oko, povreda oka, sljepoća, liječenje, zdravstvena njega

Abstract

In the twenty years of working as a nurse in the operating room and occasionally on the eyebrows and the diagnosis of the eye segment (UZV, OTC, laser, fluorescence angiography), the most attention and complexity of the overall care of the patient was achieved by the patients with a traumatic eye injury .

Trauma is considered a sudden unexpected event. For a long time it was considered a result of random, unpredictable and unrelated factors. But today it is known that this is not an inevitable event. The consequences he carries are many.

After the eye injury, the patient may have a permanent physical disadvantage, there may be a need for significant change in lifestyle. Socioeconomic status of the patient greatly suffers because of the very nature of the injury, the operative and postoperative course, the long-term health care and the uncertain treatment outcome, the patient is exposed to the possibility of losing some options in his / her life and business career with the accompanying financial expenditures.

Since eye trauma is one of the leading causes of blindness in the world, such patients are often forced into social isolation.

The task of a nursing team in the care of such patients is to contribute to the more successful treatment outcome through their professional knowledge, work and competences from receiving themselves through diagnostics, surgery and postoperative health care.

Keywords: Patient, nursing, eye injuries, blindness, treatment, health care

Popis korištenih kratica

UZV	ultrazvučna dijagnostika
OCT	optička koherentna tomografija
BETT	Birmingham Eye Trauma Terminology
IOST	intraokularno strano tijelo
PPV	pars plana vitrektomija
Sl.	slično
MR	magnetna rezonanca
IOT	intraokularni tlak
MmHg	milimetri žive
rod.	rođen
g.	godine
JIL	jedinica intenzivnog liječenja
GCS	Glasgow Coma Scale
MSCT	višeslojna kompjuterizirana tomografija
Mm	milimetara
PHACO	fakoemulzifikacija
IOL	intraokularna leća
tj.	to jest
RTG	rentgenska snimka
PVC	plastika
SF6	sumporov heksaklorid (plin)

Sadržaj

1.	UVOD	1
2.	ANATOMIJA I FIZIOLOGIJA OKA	2
2.1.	Orbita.....	2
2.2.	Vjeđe	2
2.3.	Spojnicica.....	3
2.4.	Suzni uređaji.....	3
2.5.	Vanjski očni mišići.....	3
2.6.	Očna jabučica	3
2.6.1.	<i>Vanjski sloj</i>	3
2.6.2.	<i>Srednji sloj</i>	4
2.6.3.	<i>Unutarnji sloj</i>	4
2.7.	Očna leća	4
2.8.	Staklovina.....	5
2.9.	Očne sobice	5
2.10.	Očna vodica.....	5
3.	ETIOLOGIJA I PATOGENEZA OKA	6
4.	POVREDE OKA.....	7
4.1.	Zatvorena povreda oka	7
4.1.1.	<i>Lamalearna laceracija</i>	7
4.1.2.	<i>Kontuzija</i>	9
4.2.	Otvorena povreda oka	10
4.2.1.	<i>Ruptura</i>	11
4.2.2.	<i>Laceracija očne jabučice</i>	12
5.	KOMPLIKACIJE POVREDE OKA.....	16
5.1.	Endoftalmitis	16
5.2.	Ablacija retine	16
5.3.	Glaukom	16
6.	MEDICINSKA SESTRA U ZBRINJAVANJU PACIJENTA S POVREDOM OKA	18
7.	PROCES ZDRAVSTVENE NJEGE	19
7.1.	Sestrinska anamneza	19
7.2.	Sestrinske dijagnoze	19
7.3.	Ciljevi	20
7.4.	Planiranje intervencije.....	20
7.5.	Evaluacija	22
8.	PRIKAZ SLUČAJA	23
9.	ZAKLJUČAK	27
10.	LITERATURA.....	29

1. UVOD

Od samog postojanja čovječanstva, čovjek je nastojao ublažiti svoje patnje kako je znao i umio pa bi razne iritacije poput vjetra, prašine, dima i iskre sa otvorenog ognjišta, ozljede oka zadobivenih u lovu i borbi, strana tijela pri klesanju kamenog oruđa i oružja pokušavao sam ublažiti ispiranjem vodom, masažom vjeđa, oblozima od lišća, međusobno vadeći strana tijela, zaustavljati krvarenja i sl.[1]

Kako je vrijeme prolazilo izdvojili su se vješti pojedinci sa stečenim iskustvom. Tu su se svrstali plemenski vračevi i šamani koji su uz racionalne metode liječenja primjenjivali vraćanja, čaranja, tetoviranja i nošenje amajlija vjerujući da su neke bolesti za koje nisu uočili vidljive uzroke izazvane utjecajem nevidljivih sila, demona i zlih duhova.

Vjerovali su da postoje ljudi sa „urokljivim očima“ čiji je pogled dovoljan da drugome nanese neko zlo, bolest pa čak i smrt.[1]

Pojavom religije dolazi i do novih spoznaja o nastanku bolesti a samim time i do njihovog liječenja. Bolesti su se uglavnom smatrale kaznom bogova a liječenje se sastojalo od molitva, zavjeta i prinošenja žrtava. U toj fazi liječnici su najčešće bili svećenici. To je doba takozvane teurgične medicine.

Znanstvena medicina razvijala se postupno, a ostaci empirijske, demonstičke, animističke i teurgične medicine ostali su nam kao nasljeđe koje se prenosi usmenom predajom ili zapisima sa koljena na koljeno.

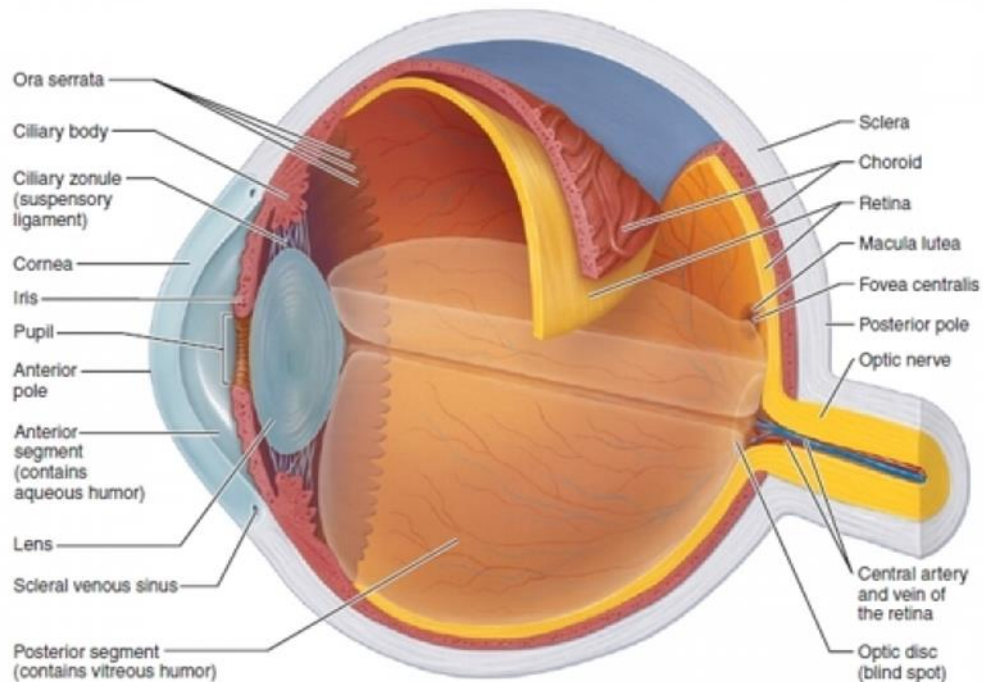
Današnja moderna znanstvena medicina sa svim svojim specijalističkim i subspecijalističkim saznanjima daje nam uvid u anatomiju, fiziologiju, etiologiju, patogenezu, suvremenu dijagnostiku te mikrokirurško i konzervativno liječenje bolesti oka, obuhvaćajući i poznavanje čimbenika rizika te statistiku.

Nadasve potrebno je da bolesnik bude upoznat sa svim aspektima svoje bolesti i mogućnostima liječenja te da aktivno sudjeluje u određenim terapijskim postupcima ako mu to njegovo zdravstveno i psihofizičko stanje dozvoljava.

2. ANATOMIJA I FIZIOLOGIJA OKA

S obzirom da perforativne ozljede uzrokuju oštećenja različitih tkiva oka uključujući rožnicu, bjeloočnicu, leću, staklovinu, žilnicu i mrežnicu, medicinska sestra treba poznavati anatomiju i fiziologiju oka radi pristupanja pacijentu, provedbi intervencija te tretiranju pacijenta kako ne bi došlo do nepoželjnih događaja i nepovoljnih situacija.

Oko je parni vidni organ smješten u očnoj šupljini (orbiti).



Anatomski prikaz oka [2]

2.1. Orbita

Orbita je omeđena sa više kostiju koje oko okružuju sa svih strana osim sa prednje, te na taj način mehanički štite oko. U kostima orbite nalaze se šupljine i kanali kroz koje do oka dolaze živci, arterije i vene. Unutar orbite smještena je očna jabučica, mišići, masno tkivo te žile i živci.

2.2. Vjeđe

Vjeđe (palpebrae) prekrivaju sa prednje strane oko i na taj način ga mehanički štite. Gornja i donja vjeđa sastoje se od više slojeva koje sačinjavaju koža, mišićni sloj, vezivni sloj te spojnica. Veliki broj žlijezda lojnica i znojnica imaju ulogu „podmazivanja“ oka te zajedno sa suznim žlijezdama koje izlučuju suze omogućuju lakše klizanje vjeđa preko očne jabučice.

2.3. Spojnica

Spojnica (conjunctiva) je sluznica građena od vezivnog tkiva prekrivena epitelnim stanicama. Mnogobrojne žlijezde vlaže oko i omogućuju lakšu pokretljivost oka. Više vrsta stanica bitnih za imunološku obranu štite oko od mikroorganizma. Vrlo dobro je prožeta krvnim žilama.

2.4. Suzni uređaji

Suzni uređaji (organ lacimalia) sastoji se od suznih žlijezda u vanjskom gornjem dijelu orbite te izvodnih puteva za odvodnju suza u nos. Pomoću treptanja suze se kreću prema unutrašnjem očnom kutu i pri tome vlaže i čiste oko.

Suzne točkice (puncta lacmalia) nalaze se na rubu donje i gornje vjeđe. To su otvori kroz koje suze ulaze u suzne kanaliće (canaliculi lacimalis) koji se spajaju u suznu vrećicu (saccus lacimalis) iz koje odlazi samo jedan kanal prema nosu (ductus nasolacimalis).

2.5. Vanjski očni mišići

Vanjski očni mišići (musculi bulbi) zajedničkim djelovanjem pomiču oko u svim smjerovima do određenog stupnja, a posebnim mehanizmom omogućeno je istovremeno kretanje oba oka (konkominantno/istosmisleno). Razlikujemo šest mišića koji imaju hvatište na očnoj jabučici (gornji, donji, unutarnji i vanjski ravni mišić, te dva kosa).

2.6. Očna jabučica

Očna jabučica (bulbus) sastoji se od tri sloja ovojnice (vanjski, srednji, unutarnji)

2.6.1. Vanjski sloj

Vanjski sloj sačinjavaju rožnica i bjeloočnica.

Rožnica (cornea) je prednji avaskularni prozirni dio kroz koji svjetlo prodire u dubinu oka. Hranjive tvari dobiva od suza iz vanjske strane a iz nutarnje od očne vodice. Ima ulogu u lomu svjetlosti (refrakciji oka).

Bjeloočnica (sclera) je bijela neprozirna opna koja se nadovezuje na rožnicu i zajedno formiraju očnu jabučicu. Njezina čvrstoća održava očnu jabučicu stabilnom, a mišići koji se na nju hvataju pokreću oko u svim smjerovima.

2.6.2. Srednji sloj

Srednji sloj očne jabučice sačinjavaju šarenica, žilnica te zrakasto tijelo.

Šarenica (iris) je prednji dio srednje očne ovojnice. Zbog pigmenta koji sadrži određuje boju oka te ujedno sprječava ulazak prevelike količine svjetlosti u oko. U njezinom središtu nalazi se okrugli otvor odnosno zjenica (pupila). Mišićne niti omogućuju njezino širenje i skupljanje te na taj način omogućavaju potreban prolaz svjetlosti te štite retinu od mogućeg oštećenja svjetlom. Prisutne niti autonomnog živčanog sustava odgovorne su za širenje odnosno skupljanje zjenice kod određenih vrsta senzacija poput straha te drugih emocionalnih senzacija.

Žilnica (choroidea) prekriva cijelu unutarnju stranu sklere. Sastoji se od gustog spleta krvnih žila koje opskrbljuju hranjivim tvarima veliku većinu očnih struktura, te spletom živčanih niti.

Zrakasto tijelo (corpus ciliare) prstenastog je oblika, nalazi se iza šarenice. Građeno je od mnoštvo krvnih žila te mišićnih i živčanih niti. Na prednjem dijelu nastavljan se na šarenicu dok straga iza njega izlaze zonule koje pridržavaju očnu leću. Njegova funkcija je da proizvodi očnu vodicu koja ispunjava prednju i stražnju očnu sobicu.

2.6.3. Unutarnji sloj

Unutarnji sloj bulbusa čini mrežnica (retina). Ona oblaže unutarnju stranu u području iza zrakastog tijela. Sastoji se od deset slojeva čija je uloga pretvaranje svjetlosnog signala u električni impuls koji se putem vidnog živca prenosi u mozak. To je sofisticirana i precizna građa sa raznim vrstama stanica među kojima su najpoznatije štapići i čunjići. Mjesto na kojem se stvara najjasniji vid naziva se žuta pjega (macula lutea).

2.7. Očna leća

Očna leća (lens) je prozirno tijelo smješteno neposredno iza šarenice. Gledano kroz zjenični otvor ona je okruglog oblika a gledano u presjeku ovalnog. Građena je od kapsule, epitelnih te lečnih stanica koje čine jezgru (nucleus) i koru (cortex) leće.

Sastoji se uglavnom od vode 65% te bjelančevina i drugih tvari 35%. Avaskularna je, a prehranjuje se preko očne vodice. Leća predstavlja glavni optički uređaji jer zbog svoje prozirnosti lako propušta svjetlost prema mrežnici a njezin elasticitet potpomognut zonulama omogućuje da mijenja svoji oblik a time i dioptrijsku snagu.

2.8. Staklovina

Staklovina (vitreus) sastoji se 99% od vode u kojoj su otopljeni razni proteini. Ispunjava cijelu unutrašnjost oka iza leće. S obzirom da je proziran ima optičku ulogu jer propušta svjetlo ali i mehaničku tj. održava stalnu napetost i veličinu očne jabučice. Vlaknaste je strukture i nevidljiv osim u nekim patološkim stanjima (opaciteti, endoftalmitis, haematovitreus).

2.9. Očne sobice

Očne sobice (camera oculi anterior et posterior) su prostori u oku ispunjeni očnom vodicom. Prednja očna sobica formira prostor između rožnice i leće, a stražnja između leće i staklovine.

2.10. Očna vodica

Očna vodica (humor aqueus) je bistra tekućina 99% sačinjena od vode te proteina, enzima, minerala , šećera te drugih tvari. Ispunjava očne sobice sa funkcijom ishrane leće i rožnice.

Čitav taj sažeto opisan aparat zaslužan je za stvaranje vida. Svjetlosne zrake sa predmeta koji gledamo ulaze u oko prolazeći uglavnom kroz sve njegove strukture a niz kemijskih reakcija dovodi do aktiviranja živčanih stanica koje provode električne signale koji zatim putem vidnog živac odlaze u vidni centar mozga smješten u stražnjem dijelu mozga takozvanoj sivoj tvari u kojoj se stvara slika.

3. ETIOLOGIJA I PATOGENEZA OKA

O važnosti oka kao osjetilnog organa govori nam podatak da zauzima oko 0,3 posto površine tijela a preko njega dobivamo oko 80 do 90 % svih informacija, dok je na ostale osjetilne organe raspoređeno ostalih 10 %.[3]

Anatomija lica i samih očiju pogoduje zaštiti oka od ozljeda samim time jer je očna jabučica smještena u šupljini okruženoj koštanim strukturama, a mehanizam očni vjeđa brzim zatvaranjem sprečava ulazak stranih tijela.

Unatoč tome povrede oka jedan su od vodećih uzroka sljepoće u svijetu, naročito u razvijenim područjima, a zahvaćaju oko 10 % svih povreda.[3]

Skloniji povredama su mlađi muškarci i djeca, a najčešće se događaju na radnom mjestu, kod kuće za vrijeme neke slobodne aktivnosti, obavljanja različitih građevinskih poslova, kućanskih poslova te u prometnim nesrećama gdje su povrede često obostrane.

Mehanizmi nastanka povrede oka su najčešće djelovanje fizičke sile, mehaničke ozljede te ozljede uzrokovane visokom temperaturom, eksplozijama, zračenjem, električnom strujom te kemijskim agensima.

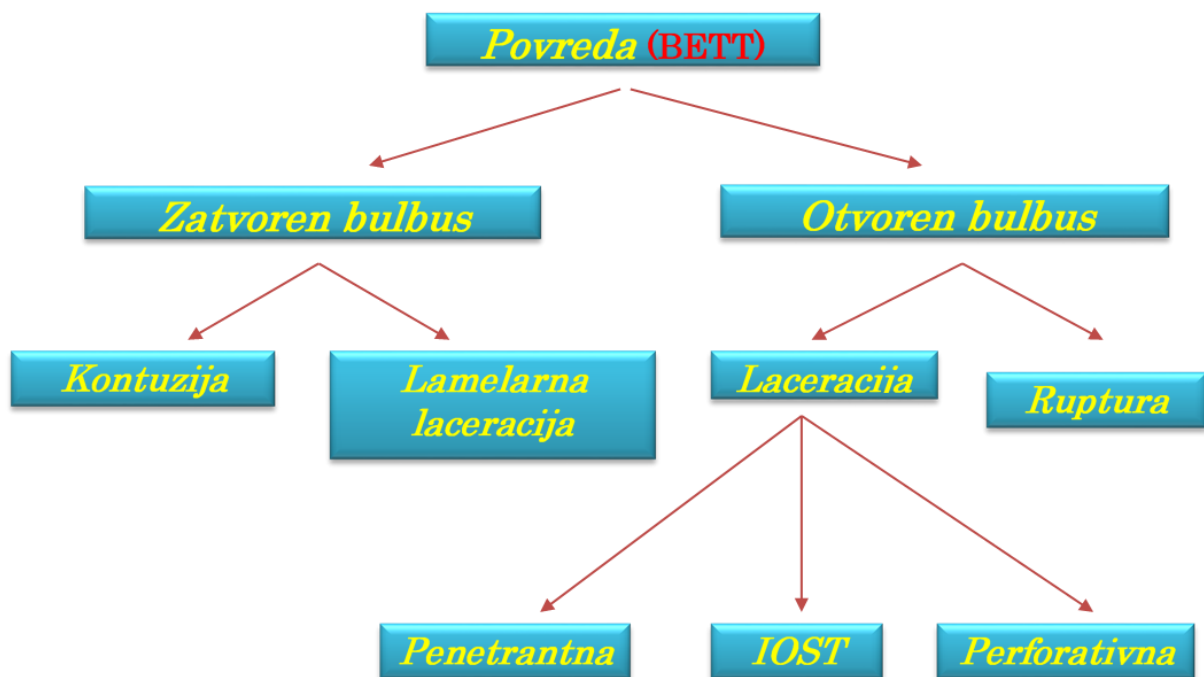
Učestalost i priroda povrede oka uveliko ovise o ekonomskoj strukturi, običajima i mentalitetu populacije. Tako najčešće u našoj ustanovi pacijenti zaprimljeni radi ozljede oka nisu koristili zaštitna sredstva za oči a najčešće su povrijeđeni bili pod umjerenim utjecajem alkohola.

Povrede oka smanjuju vidnu oštrinu a nažalost vrlo često dovode do potpune sljepoće.

Kod bilo koje povrede oka važno je utvrditi vrstu povrede, način liječenja te po mogućnosti predvidjeti ishod povrede.

Poradi što kvalitetnijeg dijagnosticiranja, liječenja te uspoređivanja rezultata prihvaćena je Birmingenska nomenklatura očnih povreda / BETT (Birmingham Eye Trauma Terminology).

4. POVREDE OKA



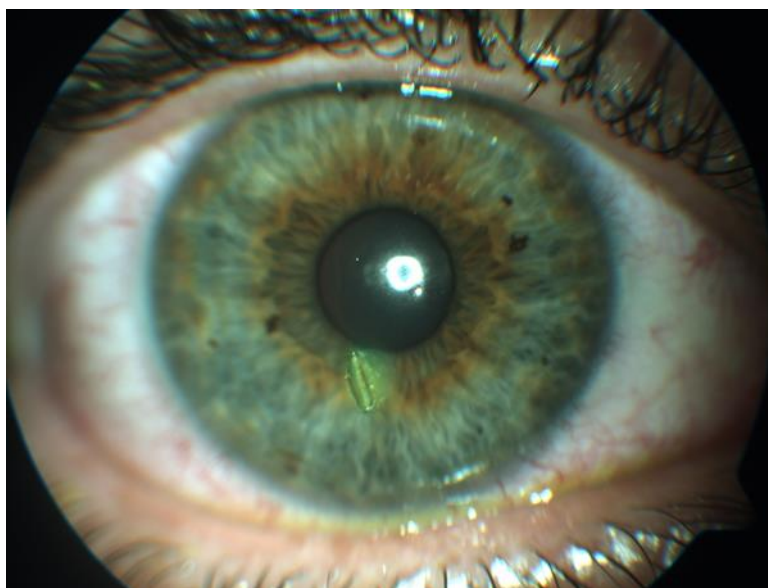
Birmingemska klasifikacija povreda oka [4]

4.1. Zatvorena povreda oka

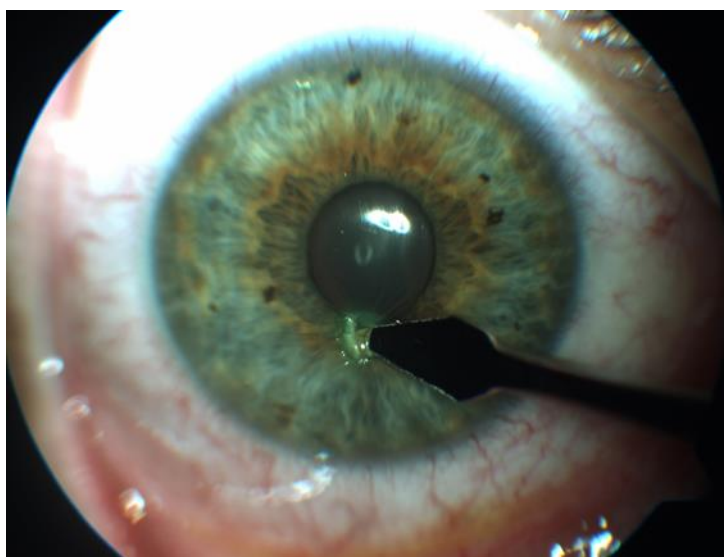
Zatvorena povreda oka je povreda kod koje nije došlo do potpunog prekida kontinuiteta očne jabučice. Tu ubrajamo lamelarnu laceraciju te kontuziju.

4.1.1. Lamalearna laceracija

Lamelarana laceracija okarakterizirana je djelomičnim prekidom kontinuiteta očne jabučice.



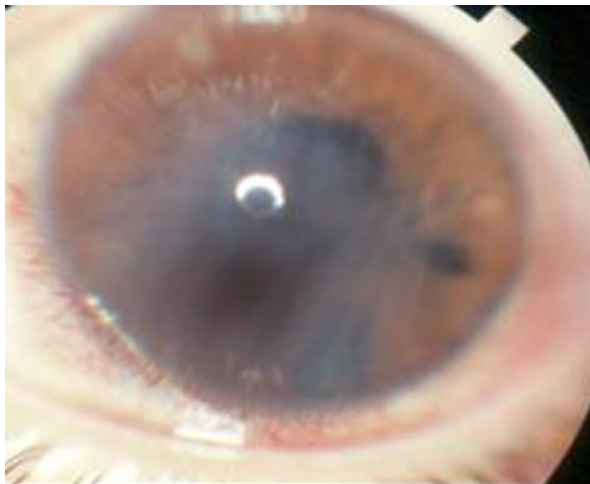
Lamelarna laceracija [4]



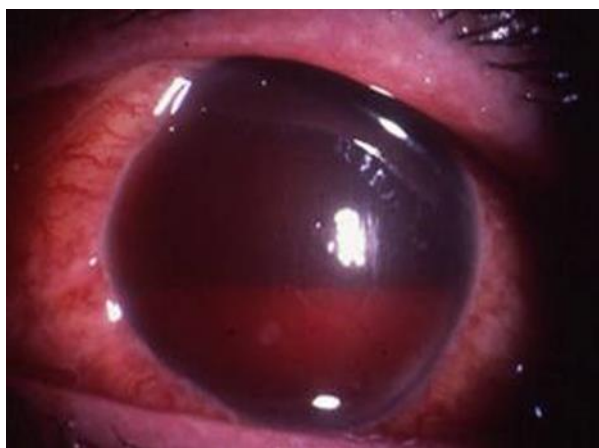
Lamelarna laceracija (vrh instrumenta u rožnici) [4]

4.1.2. Kontuzija

Kontuzija je ozljeda oka nastala prilikom udarca na oko ili na okolinu oka djelovanjem tupe sile pri čemu je integritet očne jabučice sačuvan.



Traumatska keratopatija [4]

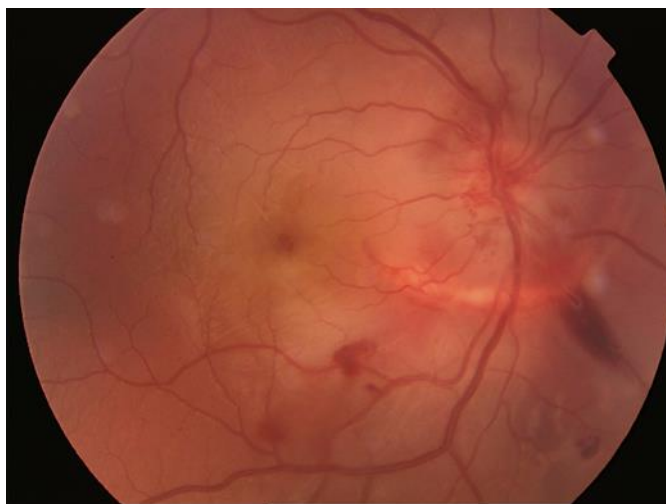


Hifema [4]

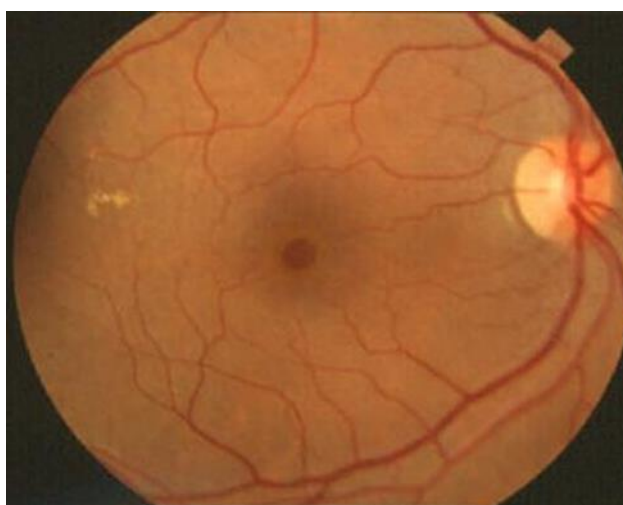
Najčešći uzroci nastanka zatvorene povrede oka su udarci šakom, udarci loptom, drvetom, tupi udarci izazvani padom te raznim elastičnim i priteznim konopcima pri čemu dolazi do oštećenja struktura prednjeg i stražnjeg segmenta oka, a posljedično tome i do krvarenja u staklastom tijelu gdje masivno krvarenje može izazvati nagli i trajni gubitak vida.

Liječenje se provodi kirurški primarnom obradom povrede.

Nerijetko kontuzije mogu izazvati oštećenja mrežnice u vidu ruptura ili ablacije mrežnice koje iziskuju mikrokirurški tretman pars plana vitrektomijom.



Traumatska retinopatija [4]



Ruptura makule [4]

4.2. Otvorena povreda oka

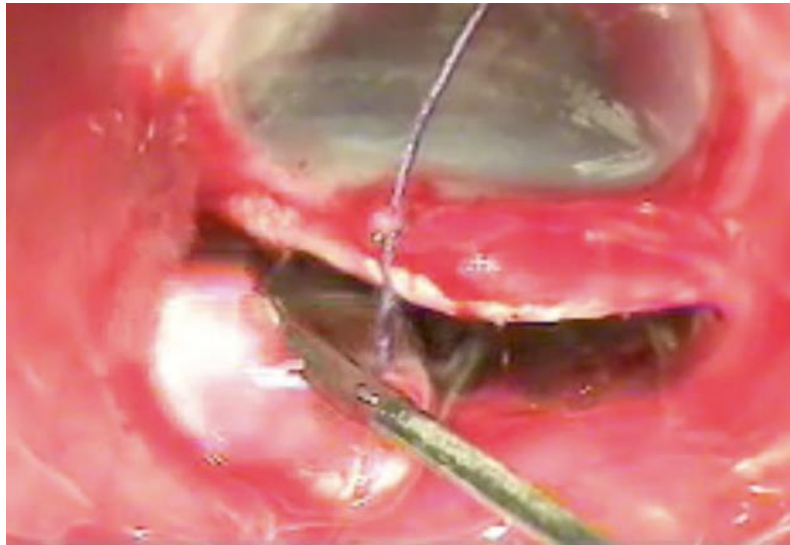
Otvorena povreda oka je ozljeda kod koje je došlo do potpunog prekida kontinuiteta očne jabučice.

Tu spada ruptura i laceracija očne jabučice.

4.2.1. Ruptura

Ruptura nastaje kao posljedica djelovanja jake sile na očnu jabučicu, najčešće lokacije rupture su hvatišta mišića te limbus rožnice.

Takva povreda iziskuje hitno mikrokirurško liječenje jer može doći do krvarenja i edema konjunktive (kemoza) produbljuje se prednja sobica vrlo često sa luksiranom lećom, niski ili visoki intraokularni tlak te vitrealno krvarenje.

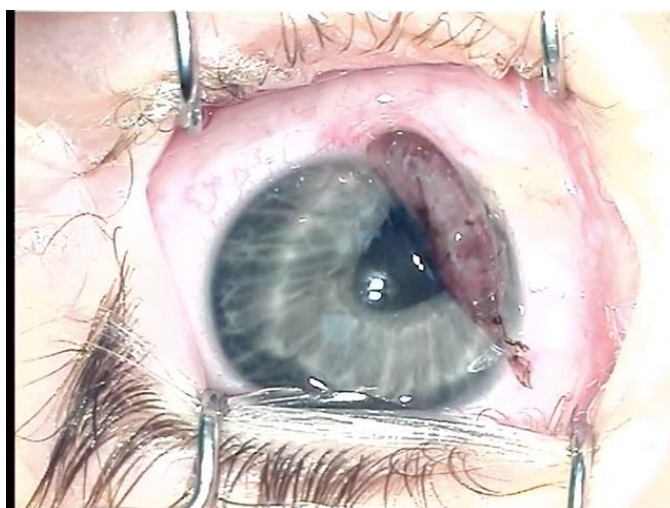


Dislokacija prirodne očne leće izvan oka [4]

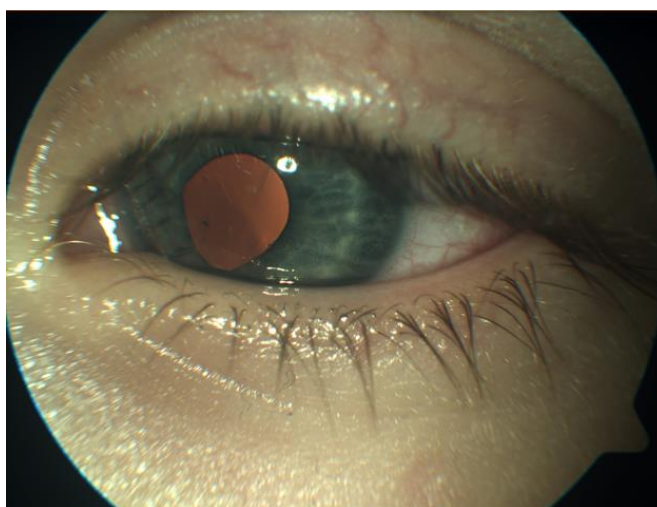
4.2.2. Laceracija očne jabučice

Laceracija očne jabučice okarakterizirana je potpunim prekidom očnog kontinuiteta uslijed udara oštrog predmeta iz čega može proizići pentrantna povreda oka, perforativna povreda oka i intraokularno strano tijelo.

Penetrantna povreda oka izazvana je prodorom oštrog predmeta na jednom mjestu. Ovisno o mjestu penetracije može rezultirati prolapsom šarenice, sublukascijom leće, prolapsom staklovine, mrežnice te cilijarnog tijela sa manjim ili opsežnijim krvarenjima. Liječenje je mikrokirurško a ishod ovisi o veličini rane i adekvatno provedenom kirurškom tretmanu. Vrlo je bitna primarna obrada rane dok se PPV može pristupiti i nakon tjedan dana ako ne iziskuje zbog drugih komorbidiliteta (endoftalmitis) raniji pristup.



Penetrantna povreda oka dvogodišnjeg djeteta [4]



Stanje oka tjedan dana nakon operativnog zahvata [4]

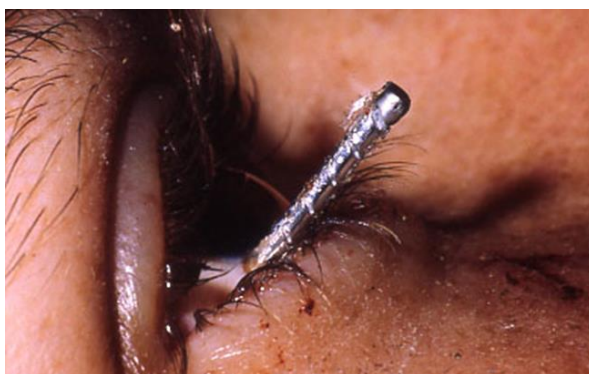Perforativna povreda oka je povreda koja uključuje dvije rane, ulaznu i izlaznu. Uzrokovana je najčešće raznim šiljastim predmetima, raznoraznim projektilima velike brzine poput komada odlomljenog metala, kamena ili plastike te metka i sl..

Neke od mogućih situacija su prolaps staklovine, traumatska katarakta masivno krvarenje, retinalne rupture, ablacija te stvaranje fibrozne proliferacije čitavim ulazno izlaznim putem predmeta koji je prouzročio oštećenje.

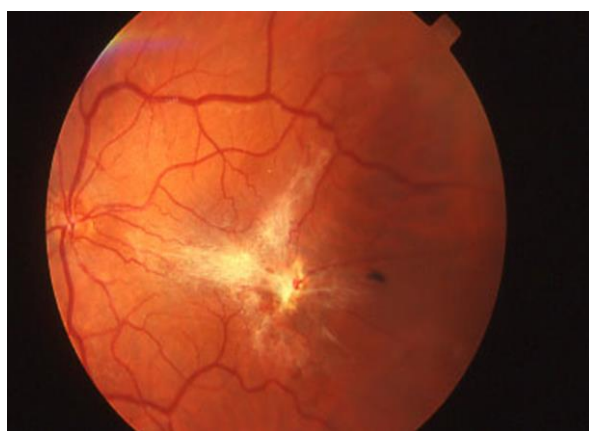Sve navedeno posljedično nosi čitav spektar sekundarnih komplikacija za vidnu oštrinu ili čak za očuvanje čitavog oka.

Optimalna obrada iziskuje adekvatan mikrokirurški tretman perforativne rane uporabom dobre kirurške tehnike, instrumentiranjem i materijalom. Time dajemo mogućnost izgledima za što povoljniji izgled liječenja.

S obzirom da perforativne povrede uzrokuju oštećenja različitih tkiva oka uključujući bjeloočnicu, rožnicu, leću, staklovinu, žilnicu i mrežnicu uz mikro kirurški tretman treba uključiti i liječenje antibioticima sistemno, intrabulbarno i lokalno radi sprečavanja endoftalmistisa.



Perforativna povreda oka komadom žice [4]



Ožiljak mrežnice na mjestu izlazne rane iz oka [4]

Intraokularno strano tijelo može biti udruženo uz svaku penetrantnu i perforativnu povredu oka.

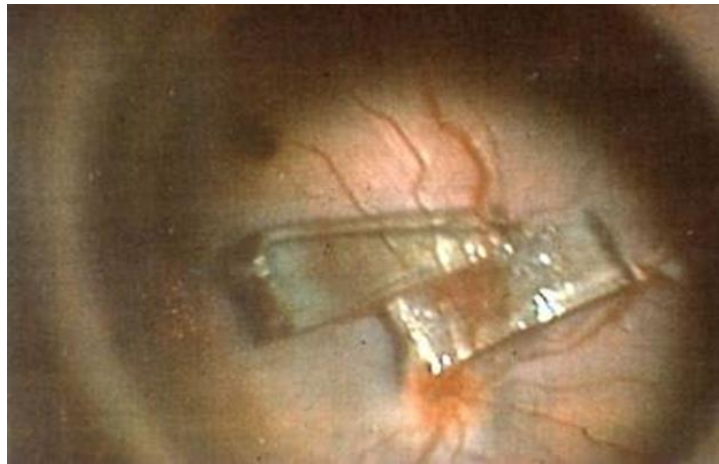
I u današnje vrijeme zbrinjavanje intraokularnog stranog tijela smatra se najzahtjevnijim zahvatom koji potražuje detaljan pregled prednjeg i stražnjeg segmenta oka uključujući RTG, UVZ i MSCT dijagnostiku, detaljan biomikroskopski pregled, opsežnu anamnezu te dokumentaciju o porijeklu, broju i lokalizaciji IOST-a sa planom kirurške obrade. Kao dijagnostički izbor MR je često izostavljena jer IOST može biti metalnog podrijetla i samim time ugrozila bi oko od dodatnih oštećenja poradi pomicanja.

IOST mogu biti magnetna, nemagnetna te biološkog podrijetla što dodatno ugrožava od opasnosti endoftalmitisa. Vrijeme i način ekstrakcije IOST ovisi o njegovu sastavu poziciji, veličini, broju te toksičnosti.

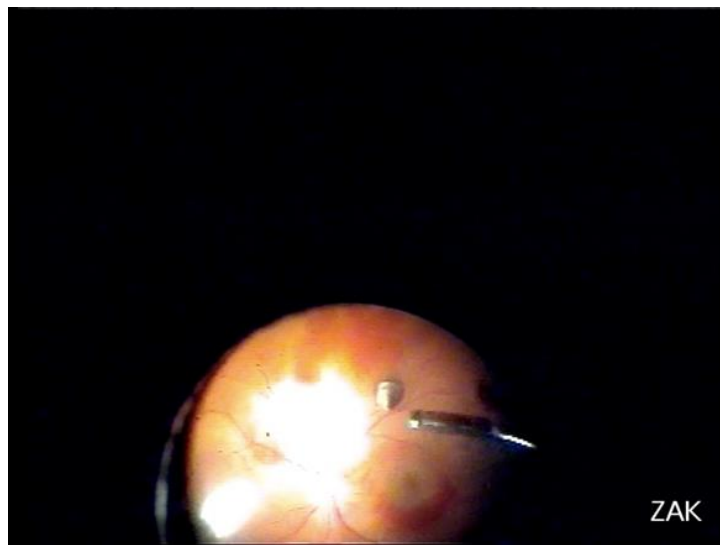
IOST koja su velika i oštra kao i strana tijela od željeza i bakra potrebno je ekstrahirati što prije dok ona od nehrđajućeg čelika, aluminijska i olova su manje toksična pa je moguće odgoditi zahvat dok se ne stvore povoljniji uvjeti jer svježije povrede, arterijsko krvarenje, edem koroidee i otvorena rana oka otežavaju izvođenje operativnog zahvata. Ovisno o kliničkoj slici PVC i staklena strana tijela mogu se ekstrahirati unutar 7-14 dan.

PPV kao suvremen i relativno „mlad“ mikrokirurški način zbrinjavanja uveliko je izmijenio kirurški tretman IOST.

PPV omogućila je uklanjanje magnetskih i nemagnetskih stranih tijela, krvi, lećnih masa i biološkog materijala kao izvora infekcije te izravno vizualizaciju stranog tijela. Zbrinjavanje povrede PPV-om zahtijeva visoko školovan i educiran tim sa vitreoretinalnim kirurgom, educiranim instrumentarkama, operacijski mikroskop, integriranu aparaturu sa potrebnim modovima, fine mikrokirurške instrumente i specifičan implantacijski materijal (silikonsko ulje, plin SF₆, perfluron oktan, razne serklaže te medikamentozna terapijska sredstva). Kirurški postupak se odvija pod općom anestezijom zbog potrebe potpune imobilizacije oka, smanjenog intraokularnog traka te zbog potrebe za dovoljno vremena radi zahtjevne i precizne mikrokirurške obrade. Ako je IOST magnetnog svojstva odstranjuje se tokom PPV uz pomoć specijalno dizajniranog magnetnog instrumenta. Suport PPV pruža se kroz sistemsku, lokalnu i intrabulbarnu terapiju antibioticima i kortikosteroidima.



Strano tijelo na mrežnici [4]



Strano tijelo na mrežnici [4]

5. KOMPLIKACIJE POVREDE OKA

S obzirom na karakter povrede posljedično tome komplikacije koje se mogu razviti su endoftalmitis, ablacija retine te glaukom.

5.1. Endoftalmitis

Endoftalmitis se odnosi na tešku upalu prednjeg i stražnjeg segmenta oka.

Kao posljedica penetrantnih povreda oka javlja se u 2-7 posto pacijenata.[3]

Uzrokuju ga bakterije, virusi i gljivice te njihovi toksini. Razvija se jaka konjunktivalna podražnost, gnoj i fibrinske niti u prednjoj očnoj sobici, gusti gnojni eksudati u vitreusu te flebitis retinalnih krvnih žila. Kako endoftalmitis ugrožava vid i opstanak oka potrebno je što prije pristupiti liječenju. Liječenje endoftalmitisa provodi se terapijom Vankomicina ili Klindamicina uz Dexementason intravitrealno, subkonjunktivalno, lokalno i uz sistemsku primjenu.

Ako unutar 12 sati ne dođe do poboljšanja potrebno je učiniti pars plana vitrektomiju.[3]

5.2. Ablacija retine

Ablacija retine je poremećaj oka kod kojega se senzorni dio retine odvojio od pigmentnog epitela retine. U početnom stanju može biti lokalizirana, međutim ako se hitno ne pristupi kirurškom liječenju može doći do odignuća u sva četiri kvadranta oka što ozbiljno ugrožava vid. Pri ablaciji mogu se pojaviti i rupe na retini kao rezultat traume.

Liječenje ablacije retine se provodi PPV-om pri čemu se 'primjenom termokoagulacije i lasera nastoje zatvoriti eventualno postojeće rupe, a instalacijom plina SF6 ili silikonskog ulja ovisno o razmjerima ablacije napravi se tamponada i prilijevanje retine. Plin se nakon desetak dana sam razgradi a silikonsko ulje je potrebno nakon 6 mjeseci izvaditi ili ako je potrebno izmijeniti.

5.3. Glaukom

Glaukom je stanje prouzročeno povišenim IOT-om što posljedično može dovesti do potpunog gubitka vida. Normalna vrijednost IOT-a iznosi 11-22 mmHg. Povišeni IOT dovodi do oštećenja vidnog živca na kojem dolazi do progresivnih atrofičnih promjena sa naglim propadanjem vidnog polja.

Glaukom je podijeljen u tri osnovne skupine:

1. Primarni glaukom – nepoznatog je uzroka i vrlo često nasljedan, nema povezanosti sa drugom očnom ili općom bolesti. Može biti zatvorenog ili otvorenog kuta.
2. Sekundarni glaukom - nastaje uslijed neke druge bolesti ili posljedice te bolesti. Može biti izazvan ozljedom oka, subluksacijom leće, upalama, tumorima te krvožilnim bolestima oka.
3. Prirođeni glaukom – nastaje u kutu prednje očne sobice s pridruženim razvojnim anomalijama koje sprečavaju oticanje očne vodice što dovodi do povišenog IOT-a.

Dijagnoza glaukoma se uspostavlja mjerenjem očnog tlaka palpacijom bulbusa, tonometrom te gonioskopijom direktnim pregledom očne sobice.

Liječenje glaukoma se temelji na topičkoj primjeni kombinacija antiglaukopskih kapi, intravenoznom primjenom 20% Manitola u akutnim situacijama, primjenom YAG lasera te trabekulektomijom (kirurška metoda).

6. MEDICINSKA SESTRA U ZBRINJAVANJU PACIJENTA S POVREDOM OKA

Pacijent sa povredom oka prolazi kroz niz fizičkih, psihičkih, socijalnih te duhovnih stanja. Kod prvog susreta pacijenta sa medicinskom sestrom poželjno je da se razvije osjećaj povjerenja, sigurnosti i empatije kako bi kroz suradnju i liječenje bili postignuti što bolji rezultati.

Zadatak medicinske sestre je da u okviru svojih kompetencija provodi niz postupaka iz područja dijagnostike, primjene različitih terapijskih postupaka (primjena lijekova topički, sistemski te asistencija kod davanja subkonjunktivalne i intravitrealne terapije), instrumentiranje pri operativnome zahvatu, planiranje i provođenje zdravstvene njege te sudjelovanje u rehabilitacijskim postupcima.

U našoj ustanovi pacijent sa povredom oka kao i njegova obitelj prvi susret ima upravo sa medicinskom sestrom pri javljanju u hitnu oftalmološku ambulantu u sklopu očnog odjela. Educirana medicinska sestra prepoznaje hitna stanja u oftamologiji i sukladno tome obavještava dežurnog liječnika dok istovremeno pristupa pacijentu kako bi ga što bolje pripremila za pregled i daljnje postupke uz nastojanje da ga umiri ali bez davanja lažnih očekivanja u ishod liječenja.

Kroz aktivno sudjelovanje pomaže liječniku oftamologu da hitni pacijent bude uspješno zbrinut u što kraćem roku. Kako bi pacijent sa povredom oka bio što adekvatnije zbrinut medicinska sestra na odijelu ponajprije treba utvrditi potrebe za zdravstvenom njegovom, planirati zdravstvenu njegu, sprovesti i na kraju donijeti evaluaciju u okviru procesa zdravstvene njege.

7. PROCES ZDRAVSTVENE NJEGE

U prvoj fazi procesa zdravstvene njege potrebno je da medicinska sestra prikupi i analizira podatke od pacijenta i/ili njegove pratnje. Na temelju sestrinske anamneze pristupa definiranju sestrinskih dijagnoza.

7.1. Sestrinska anamneza

U sestrinskoj anamnezi oftalmološkog pacijenta sa povredom oka potrebne su specifični podaci:

- Da li se problem odnosi na jedno ili oba oka
- Način na koji je povreda nastupila
- Prisutnost simptoma u vidu smanjene vidne oštine ili potpuni gubitak vida
- Prisutnost dvoslika
- Da li je pacijent prije povrede koristio očna pomagala u vidu naočala ili kontaktnih leća
- Koliko mu je poznata prevencija povrede oka i očuvanja vida

Na temelju prikupljenih podataka , analize i validacije istih definiramo sestrinske dijagnoze.

7.2. Sestrinske dijagnoze

S obzirom na traumatski događaj liječenje i sav tijekom do izlječenja te rehabilitaciju možemo navesti više sestrinskih dijagnoza:

- Bol u/s ozljedom, povišenim očnim tlakom, medicinskim postupkom
- Strah u/s oslabljenim vidom, mogućim gubitkom vida, ishodom liječenja, senzornom deprivacijom
- Smanjena mogućnost brige za sebe; hranjenje, higijena, eliminacija, odijevanje, održavanje domaćinstva u/s oslabljenim vidom
- Neupućenost u stil života nakon operativnog zahvata na oku
- Neupućenost u način primjene lokalne terapije socijalna izolacija u/s oštećenjem vida
- Bepomoćnost u/s oštećenje vida
- Visok rizik za infekciju
- Visok rizik za pad i ozljedu u/s oštećenjem vida, senzornom deprivacijom[5]

7.3. Ciljevi

Ciljevi u procesu zdravstvene njege pacijenta su željeni ali i realni, a odnose se na ishod zdravstvene njege. Oni moraju biti jasno formulirani i dovoljno specifični kako bi omogućili evaluaciju. Mogući ciljevi:

- Pacijent će znati odrediti intenzitet boli
- Bol će biti podnošljiva
- Pacijent će verbalizirati svoje strahove
- Pacijent će identificirati, verbalizirati, demonstrirati ponašanje kojim smanjuje svoji strah
- Prihvatiti će pomoć druge osobe
- Tražiti će pomoć kada mu je potreban
- Pacijent će razumjeti uzrok problema
- Koristiti će pomagala
- Sudjelovati će u aktivnostima u skladu sa svojim mogućnostima
- Znati će demonstrirati pravilnu uporabu kapi i masti
- Održavati će kontakt sa društvom i obitelji[5]

7.4. Planiranje intervencije

Da bi se riješili problemi pacijenta uzrokovani povredom oka potrebno je planirati intervencije temeljene na znanju, individualizirane, realne te logično raspoređene i sa što manje neželjenih učinaka.[6]

Intervencije:

- Procijeniti intenzitet boli na skali za procjenu boli
- Upotreba analgetika
- Nositi povoj na oku (to će smanjiti pokrete oka i umanjiti bol)
- Uspostaviti odnos suradnje i povjerenja
- Pokazati empatiju
- Potaknuti pacijenta da izrazi svoje osjećaje
- Osigurati zvono nadohvat ruke
- Osigurati prohodan put od sobe do toaleta
- Upoznati pacijenta sa okolinom
- Odstraniti nepotrebne stvari u sobi
- Opisati položaj hrane i pribora za jelo po pravilu sata
- Stavljati hranu i pribor za jelo uvijek na isto mjesto

- Poticati pacijenta na konzumiranje hrane koja se jede prstima (voće i sendvič)[5]

7.5. Evaluacija

Evaluacija plana zdravstvene njege kod pacijenta sa povredom oka je veoma složen postupak.

On obuhvaća:

- Ponovnu procjenu pacijentovog stanja
- Ponovno planiranje (korekcija postojećeg plana)
- Provođenje novog izmijenjenog plana
- Ponovna evaluacija[6]

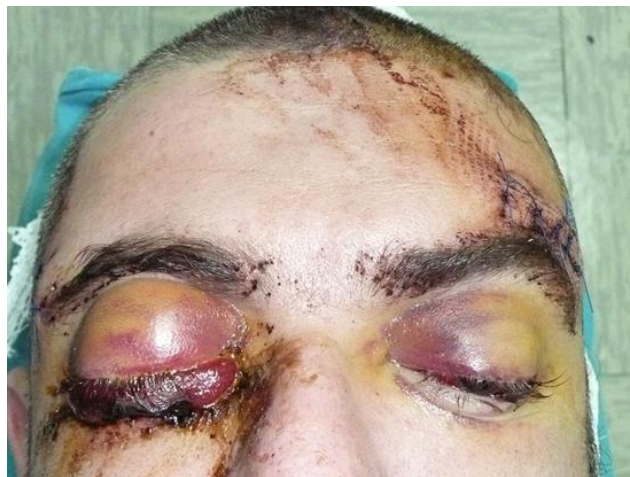Evaluacija:

- Pacijent samostalno ili uz pomoć obitelji izvodi aktivnosti samozbrinjavanja
- Pacijent je sastavio popis aktivnosti koje želi raditi i u kojima želi sudjelovati
- Pacijent se učlanio u udugu za pomoć slijepima i slabovidnim
- Pacijent uspješno primjenjuje kapi i masti
- Pacijent zna nabrojiti dopuštene i nedopuštene aktivnosti
- Tijekom hospitalizacije nije došlo do infekcije oka
- Pacijent zna nabrojati i opisati znakove i simptome infekcije

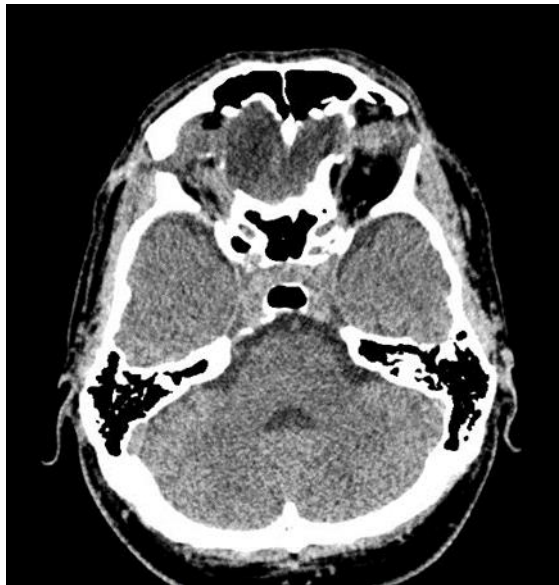Ponovno planiranje i korekcija planova zdravstvene njege potrebni su ukoliko je problem nadalje prisutan, ako postoji mogućnost ponovnog javljanja već riješenog problema ili su utvrđeni novi problemi.

8. PRIKAZ SLUČAJA

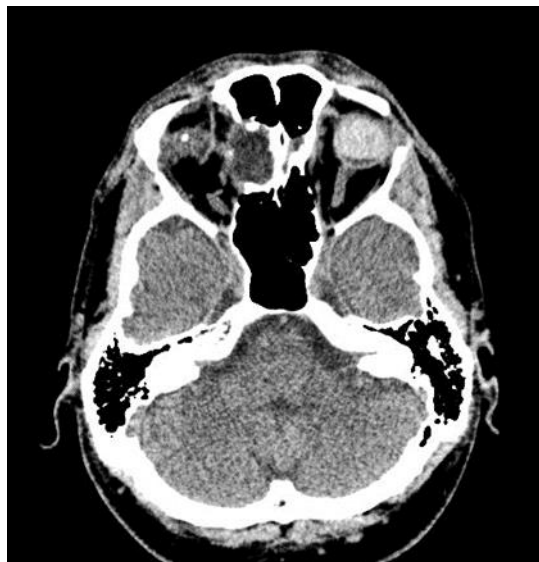Pacijent J.M. (rođ. 1975) primljen je u JIL radi liječenja kranio-cerebralne ozljede. Dovezen je u pratnji brata koji navodi pokušaj samoubojstva pištoljem. Kod prijema GCS 12. Vidljiva je ulazna i izlazna rana na glavi, obje frontalno. Po prijemu je učinjen hitni MSCT prilikom kojeg se utvrdila opsežna ozljeda baze prednje lubanjske jame sa multifragmentalnim prijelomom u području frontalnog sinusa od kojih su pojedini intracerebralno. U desnoj orbiti vidljiva je ruptura bulbusa sa koštanim fragmentima i zračnim mjehurima u njoj. Lijevi bulbus izgleda očuvan a uz gornji rub intrabulbarno iznad leće ruptura oko 4 mm. Hitno se pristupilo operativnom zahvatu u etndotrahealnoj anesteziji prilikom čega je konzultiran oftalmolog koji postavlja indikaciju za odgođenu operaciju lijevog oka. Peti dan od operativnog zahvata pacijent se premješta na odijel za oftalmologiju i optometriju. Pri svijesti je GCS 15, urednih vitalnih znakova dobrog fizičkog stanja, izrazito je anksiozan i depresivan te uglavnom odbija verbalnu komunikaciju, međutim pokazuje potrebnu suradnju pri primjeni lokalne terapije. U endotrahealnoj anesteziji pristupi se PPV-i lijevog oka prilikom koje se učini PHACO sa implantacijom IOL endokapsularno, endodijatermija, endolaser te se na kraju instalira silikonsko ulje. Ordinirana mu je terapija lokalno i sistemski na koju pacijent ostaje afebrilan te urednih upalnih parametara. Po završetku liječenja vid na lijevom oku je "broji prste pred okom" dok je desno oko amauroza te je predložena očna proteza. Pacijent se premješta na odjel psihijatrije radi daljnjeg liječenja. Za vrijeme hospitalizacije nije izbirljiv u prehrani međutim vrlo malo jede, hranjenje, higijenu te eliminaciju obavlja uz pomoć medicinske sestre. Povremeno se zali na duboku i jaku bol u oku. Ne želi razgovarati o sebi. Posjete prima međutim ni sa njima ne komunicira previše. Do sada fizički zdrav dobre kondicije, koža i tkivo očuvanog integriteta. Pušač je, alkohol ne konzumira. Rimokatoličke je vjeroispovijesti.



Pokušaj suicida, prostrel kroz glavu (2 dana iza povrede) [4]



Konkvasacija oka[4]



Hemophthalmus s rupturom retine i ablacija [4]

Nakon prikupljenih podataka, analize te validacije kod pacijenta su utvrđeni problemi iz područja zdravstvene njege.

Sestrinske dijagnoze po prioritetu su:

1. Bol u/s povredom i medicinskim postupkom

Ciljevi:

- Bolesnik će znati odrediti intenzitet boli
- Bol će biti podnošljiva

Intervencije:

- Procijeniti intenzitet boli na skali za procjenu boli
- Upotreba analgetika
- Nositi povoj na oku (to će smanjiti pokrete oka i umanjiti bol)

- Upotreba distraktora (prilagođen položaji glave, slušanje glazbe)
- Ponovna procjena boli nakon primjene analgetika i distraktora

Evaluacija:

- Pacijent samostalno procjenjuje bol na skali od 1 do 10 i opisuje sa 7
- Pacijent koristi propisani analgetik

2. Strah u/s oslabljenim vidom, gubitkom vida, ishodom liječenja, senzornom deprivacijom

Ciljevi:

- Pacijent će verbalizirati svoje strahove
- Neće se ozlijediti
- Održavati će kontakt sa obitelji i društvom
- Sudjelovati će u aktivnostima u skladu sa svojim mogućnostima

Intervencije:

- Predstaviti se prilikom ulaska u sobu
- Uspostaviti odnos suradnje i povjerenja
- Pokazati empatiju
- Orijehtirati pacijenta o vremenu, osobama i okruženju
- Omogućiti pacijentu da sluša radio
- Potaknuti pacijenta da izrazi svoje osjećaje
- Voditi pacijenta tako da nas on uhvati za lakat i biti pola koraka ispred njega
- Podučiti pacijenta koracima koji će se provoditi
- Omogućiti pacijentu donošenje odluka

Evaluacija:

- Pacijent verbalizira strah
- Pacijent se pozitivno suočava sa strahom
- Pacijent je sastavio popis aktivnosti koje želi raditi i u kojima želi sudjelovati
- Pacijent se učlanio u udrugu za pomoć slijepima i slabovidnima

3. Visok rizik za infekciju

Ciljevi:

- Tijekom hospitalizacije neće biti simptoma niti znakova infekcije
- Pacijent će znati prepoznati znakove i simptome infekcije

Intervencija:

- Mjeriti vitalne znakove (tjelesnu temperaturu, afebrilnim pacijentima 2 puta dnevno te izvijestiti o svakom porastu iznad 37 °C)
- Pratiti promjene vrijednosti laboratorijskih nalaza i izvijestiti o njima

- Održavati higijenu ruku prema standardu
- Poučiti posjetitelje higijenskom pranju ruku prije kontakta s pacijentom
- Održavati higijenu prostora prema standardnoj operativnoj proceduri
- Podučiti pacijenta važnosti održavanja higijene ruku
- Pomoći oprati ruke pacijentu
- Pratiti pojavu simptoma i infekcije

Evaluacija:

- Tijekom hospitalizacije nije došlo do pojave infekcije
- Pacijent nabraja čimbenike rizika za nastavak infekcije

9. Zaključak

Ljudsko oko je najsofisticiraniji organ u organizmu koji zajedno u sprezi sa mozgom obavlja visoko diferenciranu funkciju vida te nam omogućava opažanje prostora i orijentaciju u njemu. Povrede oka jedan su od velikih javno zdravstvenih problema. Smatra se da bi edukacija o preveniranju očnih povreda te korištenju zaštitnih sredstava uveliko smanjila njihovu pojavnost. Povrijeđeno oko treba smatrati politraumatiziranim organom jer povreda jednog dijela oka može utjecati na funkciju drugih dijelova, stoga kada do povrede dođe treba učiniti maksimalan napor da se umanjuje nastala šteta. Holistički i multidisciplinarni pristup kompletnog tima rješavanju pacijentovih problema usmjeren je na liječenje, postoperativnu skrb, edukaciju koja započinje na odjelu te nadzor pacijenta po otpustu iz bolnice.

Za vid se uvijek treba boriti raspoloživim osobljem, opremom, znanjem, stručnošću te entuzijazmom.

10. Literatura

- [1] Oftalmologija, Krešimir Čupak, Nikica Gabrić, Branimir Cerovski i suradnici, Nakladni zavod Globus, Zagreb 2004.
- [2] <https://www.google.hr/search?q=anatomija+ljudskog+oka&source=lnms&tbn>
- [3] Ocular Trauma Principles and Practise, Ferenc Khun, Dante J. Pieramici, Thieme, (New York, Stuttgart, 2002 g.)
- [4] Vlastiti izvor
- [5] Pristup i zbrinjavanje bolesnika s poremećajima vida i bolestima oka, Đurđa Behtić, Đurđica Duh, Klinički bolnički centar "Sestre Milosrdnice", Zagreb 2013. g.
- [6] Proces zdravstvene njege, Gordana Fućkar, Medicinski fakultet sveučilišta u Zagrebu, Zagreb 1995. g.
- [7] Bolesti oka, Joško Pavan, vlastita naklada, Zagreb 2003. G.

IZJAVA O AUTORSTVU
I
SUGLASNOST ZA JAVNU OBJAVU

Završni/diplomski rad isključivo je autorsko djelo studenta koji je isti izradio te student odgovara za istinitost, izvornost i ispravnost teksta rada. U radu se ne smiju koristiti dijelovi tuđih radova (knjiga, članaka, doktorskih disertacija, magistarskih radova, izvora s interneta, i drugih izvora) bez navođenja izvora i autora navedenih radova. Svi dijelovi tuđih radova moraju biti pravilno navedeni i citirani. Dijelovi tuđih radova koji nisu pravilno citirani, smatraju se plagijatom, odnosno nezakonitim prisvajanjem tuđeg znanstvenog ili stručnoga rada. Sukladno navedenom studenti su dužni potpisati izjavu o autorstvu rada.

Ja, KSELMA HOHMJEC (ime i prezime) pod punom moralnom, materijalnom i kaznenom odgovornošću, izjavljujem da sam isključivi autor/ica završnog/diplomskog (obrisati nepotrebno) rada pod naslovom PROCES ZDRAVSTVENE NEGE PACIJENTA KOD POVRBEDE OLAN (upisati naslov) te da u navedenom radu nisu na nedozvoljeni način (bez pravilnog citiranja) korišteni dijelovi tuđih radova.

Student/ica:
(upisati ime i prezime)


(vlastoručni potpis)

Sukladno Zakonu o znanstvenoj djelatnosti i visokom obrazovanju završne/diplomske radove sveučilišta su dužna trajno objaviti na javnoj internetskoj bazi sveučilišne knjižnice u sastavu sveučilišta te kopirati u javnu internetsku bazu završnih/diplomskih radova Nacionalne i sveučilišne knjižnice. Završni radovi istovrsnih umjetničkih studija koji se realiziraju kroz umjetnička ostvarenja objavljuju se na odgovarajući način.

Ja, KSELMA HOHMJEC (ime i prezime) neopozivo izjavljujem da sam suglasan/na s javnom objavom završnog/diplomskog (obrisati nepotrebno) rada pod naslovom PROCES ZDRAVSTVENE NEGE PACIJENTA KOD POVRBEDE OLAN (upisati naslov) čiji sam autor/ica.

Student/ica:
(upisati ime i prezime)


(vlastoručni potpis)