

Oralne manifestacije zaraznih bolesti djece

Hrošč, Ivana

Undergraduate thesis / Završni rad

2017

Degree Grantor / Ustanova koja je dodijelila akademski / stručni stupanj: **University North / Sveučilište Sjever**

Permanent link / Trajna poveznica: <https://um.nsk.hr/um:nbn:hr:122:402517>

Rights / Prava: [In copyright](#)/[Zaštićeno autorskim pravom.](#)

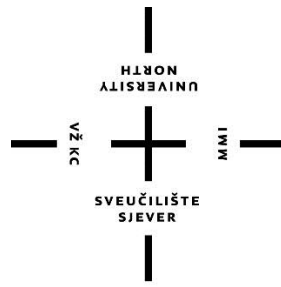
Download date / Datum preuzimanja: **2024-11-22**



Repository / Repozitorij:

[University North Digital Repository](#)





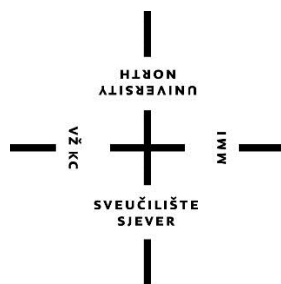
Sveučilište Sjever

Završni rad br. 868/SS/2017

Oralne manifestacije zaraznih bolesti djece

Ivana Hrošč, 4827/601

Varaždin, studeni, 2017.



Sveučilište Sjever

Odjel za biomedicinske znanosti

Završni rad br. 868/SS/2017

Oralne manifestacije zaraznih bolesti djece

Student

Hrošć Ivana, 4827/601

Mentor

Mirjana Kolarek Karakaš, dr.med.spec.pedijatar

Varaždin, studeni, 2017.

Prijava završnog rada

Definiranje teme završnog rada i povjerenstva


ODJEL	Odjel za biomedicinske znanosti		
PRISTUPNIK	Hrošč Ivana	MATIČNI BROJ	4827/601
DATUM	09.05.2017.	KOLEGIJ	Klinička medicina II
NASLOV RADA	Oralne manifestacije zaraznih bolesti djece		
NASLOV RADA NA ENGL. JEZIKU	Oral manifestations of infectious diseases of children		
MENTOR	Kolarek Karakaš Mirjana, dr.med.	ZVANJE	predavač
ČLANOVI POVJERENSTVA	1. Jurica Veronek, mag.med.techn., predsjednik		
	2. Kolarek Karakaš Mirjana, dr.med., mentor		
	3. Melita Sajko, dipl.med.techn., član		
	4. Ivana Živoder, dipl.med.techn., zamjenski član		
	5. _____		

Zadatak završnog rada

BROJ	868/SS/2017
OPIS	<p>Ovim radom žele se prikazati oralne zarazne bolesti dječje dobi te važnost kliničkog pregleda, u diferencijalnoj dijagnostici promjena, na sluznici usne šupljine. Potrebno je staviti naglasak na edukaciju stanovništva, kako bi se na vrijeme javili liječniku. Već samim pregledom usne šupljine možemo postaviti dijagnozu, bez nepotrebnih i opterećujućih pretraga. Pravovremeno uočavanje, stručno dijagnosticiranje, uz adekvatan terapijski postupak, preduvjeti su kvalitetne zdravstvene skrbi djeteta. Neophodna je suradnja roditelja s medicinskim osobljem uz prihvaćanje savjeta od strane stručne osobe, kako liječnika tako i medicinske sestre.</p> <p>U radu je potrebno:</p> <ol style="list-style-type: none">1. Definirati moguće zarazne bolesti koje se manifestiraju promjenama u usnoj šupljini2. Navesti i prikazati kliničke slike3. Naglasiti važnost pravovremenog uočavanja simptoma4. Dijagnostički i terapijski postupci5. Opisati ulogu medicinske sestre u komunikaciji s roditeljima6. Navesti citiranu literaturu

ZADATAK URUČEN

12.07.2017.



Mirjana Karakaš

Predgovor

Zahvala svim sveučilišnim profesorima koji su doprinjeli mojoj edukaciji. Zahvaljujem se svojoj mentorici Mirjana Kolarek Karakaš, dr.med.spec.pedijatar na strpljivosti, svestranoj pomoći i mnogobrojnim savjetima prilikom izrade ovoga rada. Posebno hvala cijeloj mojoj obitelji, suprugu Tihomiru i kćerkici Tei, roditeljima mami Nadi i tati Marku na razumijevanju, strpljivosti i potpori kako u lijepim, tako i u teškim trenutcima tijekom studiranja.

Zahvaljujem se svim svojim kolegama iz stomatološke poliklinike Šljaj-Anić u Zagrebu koji su na bilo koji način pomogli u mom studiranju, dr.spec.parodontologije Kristini Đurkan i naravno mom najboljem šefu prof.dr.sc. Mladenu Šlaju koji mi je omogućio studiranje na Sveučilištu Sjever.

Sažetak

Može se reći da je usna šupljina pokazatelj zdravlja. Postojanje harmonije i sklada u ustima kao pokazatelja oralnog zdravlja uvjetovano je intaktnošću oralnog epitela, uravnoteženošću oralne flore, urednom funkcijom žlijezda slinovnica, ali i općim zdravstvenim stanjem. Narušavanjem ovog sklada na bilo kojem od navedenih nivoa ima za posljedicu pojavu oralnih simptoma i oralnih bolesti koje zbog svoje specifičnosti mogu ugroziti svakodnevne životne funkcije i navike, a tada nastaje problem za koji i nismo znali da može postojati. Bolesti usne šupljine u djece predstavljaju zasebno područje. Dječji organizam burnije od odraslih reagira na sve vrste infekcijskih bolesti, a neke infekcije puno lakše i brže preboli od odraslog pacijenta. Najčešće oralne bolesti dječje dobi su: promjene oralne sluznice koje se pojavljuju u novorođenačkoj i dojenačkoj dobi, upalne bolesti, bolesti jezika u dječjoj dobi, rekurentne ulceracije i ozljede oralne sluznice. Ovim radom žele se prikazati oralne zarazne bolesti dječje dobi, te važnost kliničkog pregleda, u diferencijalnoj dijagnostici promjena, na sluznici usne šupljine. Željeli smo staviti naglasak na edukaciju stanovništva, kako bi se na vrijeme javili liječniku. Već samim pregledom usne šupljine možemo postaviti dijagnozu, bez nepotrebnih i opterećujućih pretraga. Pravovremeno uočavanje, stručno dijagnosticiranje, uz adekvatan terapijski postupak, preduvjeti su kvalitetne zdravstvene skrbi djeteta. Neophodna je suradnja roditelja s medicinskim osobljem uz prihvaćanje savjeta od strane stručne osobe, kako liječnika, tako i medicinske sestre.

Ključne riječi: usna šupljina,oralne dječje bolesti, oralni simptomi,dijagnosticiranje

Summary

It can be said that oral cavity is a manifestation of health. The existence of harmony and concord in the mouth as a window of health is conditioned by the intact state of oral epithelia, balance of oral flora, normal function of a saliva gland, as well as general health status. A disruption of this harmony and any of its stated aspects can provoke the incidence of oral symptoms and oral diseases, which can endanger everyday vital functions and habits due to its specificities, and thus cause a problem of which we have been unaware. Oral mucosal diseases in children represent a separate area. A child's organism is affected more intensely in comparison to an adult one, as is the case for all types of infectious diseases, and recuperates from some infections more easily and quickly than an adult patient. The most frequent oral diseases at childhood age are as follows: modification of oral mucosa that appears in infants and babies, inflammatory diseases, tongue diseases in children, recurring ulcerations and injuries of oral mucosa. This paper aims to give an overview of oral infectious diseases of children, and to stress the importance of clinical examinations, with differential diagnosis of modifications, at the mucous membranes of the oral cavity. A greater emphasis was placed on population education, in order to report in time to their physicians. By examining the oral cavity, a diagnosis can be made, without unnecessary and burdensome tests. Timely inspection, professional diagnosis, accompanied with an adequate therapeutic treatment are the prerequisites of high-quality child health care. Cooperation between parents and medical staff is necessary, together with accepting advice from a professional, from a physician, as well as from a nurse.

Key words: oral cavity, oral mucosal disease in children, oral symptoms, diagnosis

Popis kratica

HSV - herpes simplex virus

IgM – imunoglobulin M

VZV- varicela zoster virus

dcl – decilitar

KKS – kompletna krvna slika (broj krvnih stanica)

SE – sedimentacija sadržaja

Sadržaj

1. Uvod	1
2. Oralna medicina	3
3. Oralni pregled	4
4. Dijagnostika u oralnoj medicini	6
5. Oralne manifestacije zaraznih bolesti	7
5.1 Promjene oralne sluznice koje se pojavljuju u novorođenačkoj i dojenačkoj dobi	8
5.1.1 Ciste gingive i nepca	8
5.1.2 Kongenitalni epulis	9
5.1.3 Upalne bolesti oralne sluznice kod djece	9
5.2 Bakterijske infekcije usta u djece	10
5.3 Gljivične infekcije usta u djece	11
5.4 Virusne infekcije usta u djece	11
6. Bolesti	12
6.1 Stomatitis scarlatina, šarlah.....	12
6.2 Stomatitis pseudomembranacea streptococcica.....	10
6.3 Stomatitis diphterica	11
6.4 Gingivostomatitis herpetica	12
6.5 Herpangina	14
6.6 Bolest šaka, stopala i usta	15
6.7 Morbilli (Ospice)	19
6.8 Varicellae (vodene kozice).....	20
6.9 Rubela	21
6.10 Epidemični parotitis (Zaušnjaci)	22
6.11 Gljivične infekcije	23
6.12 Akutna pseudomembranozna kandidijaza (Soor)	24
6.13 Akutna atrofična kandidijaza.....	25
7. Uloga medicinske sestre u komunikaciji s roditeljima	23
8. Edukacija stanovništva	25
9. Zaključak	29
10. Literatura	30
11. Popis slika	32

1. Uvod

U ovom završnom radu žele se pobliže objasniti i prikazati zarazne dječje bolesti oralne sluznice, prepoznavanje, dijagnostika i liječenje oralnih bolesti.

Usna šupljina predstavlja cjelinu čija je osnovna uloga žvakanje i gutanje hrane, te govor. Žlijezde slinovnice koje se u njoj nalaze luče slinu. Usna šupljina je obložena sluznicom građenom od višeslojnog pločastog epitela, čija je zadaća zaštita. Sluznica štiti organe usne šupljine, te prima impulse na oralna tkiva, omogućava apsorpciju i resorpciju tvari, sprječava nefiziološku izmjenu tvari, stimulira lučenje štetnih tvari iz organizma. Sluznica usta ima i okusnu ulogu čime je omogućen užitak primanja hrane. [1]

Radi što boljeg razumijevanja teme potrebno je objasniti što je oralna medicina.

Oralna medicina je područje patologije usta koje obuhvaća bolesti oralnih sluznica, žlijezda slinovnica, čeljusti, smetnje orofacijalne inervacije i mastikacije, bolesti koje zahvaćaju meka oralna tkiva. Uzrok spomenutih bolesti najčešće je sistemske prirode. U okviru oralne medicine, patološke procese koji se odvijaju na mekim oralnim tkivima najčešće su označavani kao bolesti mekih oralnih tkiva, a ne kao oboljenja. Bolesti označavaju već formirano bolesno stanje sa jasnom kliničkom slikom, čija je etiologija, pa i liječenje poznato. Oboljenje predstavlja razvijanje nekog bolesnog stanja, bez jasne kliničke slike i etiologije, pa je i terapija koja se daje samo simptomatska (liječenje bolesti koje utječe samo na simptome, ne i na uzrok, te je obično usmjerena na smanjenje simptoma radi udobnosti i dobrobiti bolesnika). [2]

Prilikom identificiranja pojedinih bolesti mekih oralnih tkiva pojavljuju se veliki problemi. Uvjeti koji prevladavaju u usnoj šupljini, a posebno prisutnost pljuvačke, značajno utječu na morfološke karakteristike pojedinih bolesti. Bule, vezikule i neke druge eflorescence, ukoliko se jave na sluznici usta, traju veoma kratko, pa ih nije lako prepoznati. O ovim eflorescencama, se zaključuje samo na osnovu izmijenjenih morfoloških karakteristika i na osnovu lezija sluznice koje ostaju poslije bula odnosno vezikula. To nije slučaj ukoliko se ove eflorescence pojavljuju na koži. Na koži traju dovoljno dugo, pa ih je u dijagnostičkom postupku lako prepoznati.[3] Zbog toga je u dijagnostičkom postupku neophodno, pored pažljive inspekcije, primijeniti metode ispitivanja i pomoćna sredstva kao što su: biokemijska ispitivanja seruma i pljuvačke, bakteriološka ispitivanja, histopatološka ispitivanja.

U dijagnostičkom postupku prilikom postavljanja dijagnoze oralnih oboljenja, neophodno je primijeniti neke principe. Prilikom inspekcije usne šupljine prvo je potrebno utvrditi očuvanost morfološkog integriteta oralnih mekih tkiva. Pregled usne šupljine i ždrijela provodi se direktnim pogledom na strukture, tzv. direktoskopija. [3] Usna šupljina pregledava se također palpacijom,

pipanjem struktura u prvom redu velikih žlijezda slinovnica, štitne žlijezde te eventualno povećanih limfnih čvorova. Uočavanje određenih promjena koje ukazuju na postojanje ili na sumnju u postojanje bolesti zahtijevaju dodatne dijagnostičke preglede. Utvrđuje se stanje sluznice, zubi, jezika te krajnika i mekog nepca.

U ovom radu nakon uvoda navode se i opisuju dječje zarazne bolesti oralne sluznice (simptomi, dijagnostika, liječenje, slikovni primjer), koliko je bitna i važna uloga medicinske sestre u komunikaciji s roditeljima, te naposljetku koliko je bitna edukacija stanovništva u prevenciji, te važnost provođenja zdravstvenog odgoja.

2. Oralna medicina

Oralna medicina bavi se dijagnostikom i liječenjem bolesti i njihovih simptoma koje se primarno javljaju na sluznici usta. [4]

Oralno zdravlje važna je sastavnica ukupnog zdravlja i važan čimbenik ukupne kvalitete života. Na oralno zdravlje djece utječe veliki broj čimbenika među kojima su opće zdravstveno stanje, dob djeteta, način ishrane, oralna higijena, početak preventivnih mjera, socioekonomski status obitelji i drugi. [5,6,7]

Djelovanje načela oralne medicine uključuje dijagnozu i liječenje oralnih bolesti koje se ne mogu liječiti konvencionalnom stomatološko-kirurškom terapijom. Kompleksnost oralne medicine ima ishodište u direktnim i indirektnim utjecajima općeg zdravlja na oralno zdravlje. Posebice je značajna zbog uloge u ranom otkrivanju premalignih i malignih lezija oralne sluznice. Glavni cilj specijalističke grane je integracija opće medicinskog i oralnog zdravlja kroz istraživačku, nastavnu i zdravstvenu djelatnost. [8]

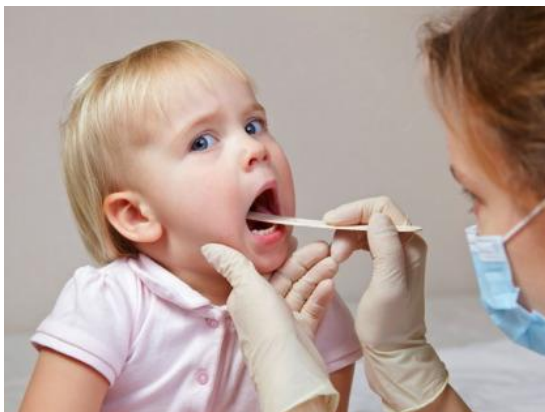Hrvatska oralna medicina je prepoznatljiva u svjetskim razmjerima, što je vidljivo i iz organizacije europskog kongresa 2006., uključenosti kolega kao pozivnih predavača u inozemstvu, i iz odlične međunarodne suradnje i izbora naših članova u upravna tijela europske strukovne udruge. Oralna medicina kao specijalistička grana u Hrvatskoj postoji 40 godina. Do 1997. je bila dijelom trojne specijalizacije bolesti usta, zuba i parodonta.[8]

U usnoj šupljini obitava više od 6000 vrsta bakterija koje u zdravom organizmu žive skladno u međusobnoj ravnoteži. Pri rođenju u ustima djeteta nema mikroorganizama, no pri doticaju s vanjskim svijetom u usnu šupljinu naseljavaju se određene vrste mikroorganizama, te se jasno može reći da naša usta nisu sterilna. Neki od mikroorganizama posve su neškodljivi, štoviše, korisni su i uobičajeni u usnoj šupljini. [4]

Oralna flora se tijekom života mijenja zavisno o prehrani, karijesu, higijenskim navikama, a kasnije i protetskim nadomjescima i sl.

Obrana od mikrobne invazije iz okoline započinje u ustima jer naš je organizam razvio savršeni obrambeni sustav. Čini ga u prvom redu zdrava i neozlijeđena sluznica, ali i slina koja stalnim dotokom čisti i reducira oralnu floru. Lučenjem sline te sekreta iz prostora između zuba i desni ispiru se mikrobi i hrana pri žvakanju. Zdrava usna šupljina je odraz našega naslijeđa, ali i odraz naše svekolike brige, stoga o načinu prehrane i higijenskim navikama ovisi ljepota i funkcija usne šupljine i njenih organa. [4]

3. Oralni pregled



Slika 3.1 Oralni pregled

Izvor: <https://www.hemensaglik.com/Uploads/PageContentImages/31939/streptokok-bogaz-agrisi.jpg>

Ispitivanje usne šupljine znači sustavni pregled svih dijelova usne sluznice po regiji, pregled zuba, parodonta, žlijezda slinovnica.

Pregled usne sluznice započinje usnicama, nakon čega slijedi obrazna sluznica i sluznice lica, sluznica nepca, jezika, sublingvalnog prostora i desni.

Nastavlja se s pregledom zuba, slinovnicama, tonzilarnom i ždrijelnom sluznicom. (Slika 3.1.)

Nakon općeg pregleda usne šupljine pristupa se detaljnom pregledu onih područja na kojima se nalaze lezije ili na koje se pacijent žali. Pregled se provodi uz pomoć ogledala, često su potrebna dva, i svijetla, palpacijom jednom rukom, bidigitalno i bimanuelno, posebno kod palpacije usnica, jezika, obraza, dna usta ili žlijezda slinovnica. [3]

Usne – promatraju se veličina i boja usana, abnormalnosti površine usana s pojavom jamica i fisura, patološke lezije; upala, edem, erozije, ulceracije, vezikule, fisure, ragade, kruste, ožiljci. Subjektivni su simptomi: bol, žarenje, peckanje, svrbež, pečenje.

Predvorje i obrazna sluznica – Fordyceove granule, Stenonov duktus, linea alba, boja, pigmentacije, upala, edem, petehije, hematomi, erozije, ulceracije, pseudomembrane, vezikule, bule, plakovi, tumor. Subjektivni simptomi: bol, pečenje, stezanje, hrapavost.

Nepce – torus, male žlijezde slinovnice, boja, upala, fistule, noduli, tumori, papilarna hiperplazija, ulceracije, hiperkeratoze, pojačan kapilarni crtež mekog nepca. Subjektivni simptomi: bol, pečenje.

Jezik – pomičnost jezika, simetričnost, veličina jezika makroglosija, mikroglosija, hiperkeratične filiformne papile, pigmentacije, fisure, upale, ulceracije, noduli, impresije zuba, hipertrofijskih tonzila, varikoziteti, proširene vene.

Dno usta – izvodni kanali, oteklina, upala, erozije, ulceracije, pseudomembrane, hiperkeratoze.

Gingiva – boja, površina, konture, upala, papile, ulceracije, rascjepi, resorpcija, hiperplazija, oteklina, fistule, krvarenje.

Zubi – sanirani, nesanirani, djelomična bezubost, totalna bezubost, specifičnosti.

Žlijezde slinovnice – vanjska oteklina, izvodni kanali, sekret, xerostomia, pitalismus.

Limfne žlijezde – submaxilaris, submentalis, cervicalis, superficialis, profundae. Promatra se jesu li povećane, bolne, bezbolne, tvrde, mekane, grupirane, pojedinačne, pomične, vezane uz podlogu. [3]

4. Dijagnostika u oralnoj medicini

Oralno zdravlje ovisi o nizu čimbenika koji utječu na sistemno zdravlje. Zdravlje, pa tako i oralno zdravlje, ovisi o različitim čimbenicima kao što su nasljeđe, prehrana, način života i životne navike i mogućnosti prevencije bolesti suvremenom dijagnostikom i terapijom. Oralno zdravlje ovisno je i o socijalnim čimbenicima. Oralno zdravlje podrazumijeva zdravlje svih oralnih struktura, zubi, parodonta, žlijezda slinovnica, čeljusnog zgloba i oralne sluznice.

Racionalni pristup pacijentu u dijagnostici uopće uključuje različite postupke. To je proces koji se sastoji od uzimanja podataka o pacijentovu zdravlju, pregleda pacijenta, te od izvođenja potrebnih pretraga, kliničkih i laboratorijskih da bismo mogli ustanoviti dijagnozu i odrediti terapiju.

Uvid u pacijentovo zdravlje pomaže nam u postavljanju dijagnoze oralne bolesti, pri odabiru potrebnih dijagnostičkih podataka, u prevenciji eventualnih komplikacija tijekom zahvata u ustima, pri odabiru liječenja pacijenata i bitno utječe na tijek terapije i prevenciju komplikacija i recidiva bolesti. Inicijalni postupak uključuje biografske i obiteljske podatke potrebne za identifikaciju pacijenata i medicinsku povijest bolesti.

Faze dijagnostičke procedure:

- Anamneza u oralnoj medicini – uključuje anamnezu pacijenta, obiteljsku anamnezu, osobnu anamnezu, anamnezu sadašnje bolesti
- Pregled pacijenta – pregled glave i vrata i oralnog pregleda, a uključuje i perioralne strukture ždrijelne sluznice i regionalne limfne žlijezde
- Opće stanje pacijenta – vitalni znakovi, pregled glave, vrata i lica, izgled očiju, palpacija čeljusnog zgloba i mastikatornih mišića, palpacija izlazišta živca, pregled regionalnih limfnih žlijezda, submandibularnih i vratnih. [9]

5. Oralne manifestacije zaraznih bolesti

Rano uočavanje i prepoznavanje patoloških promjena na sluznici usta u djece u svakodnevnoj kliničkoj praksi važno je budući se mnoge sustavne i infektivne bolesti mogu u početku očitovati isključivo na sluznici usta bez drugih općih simptoma.[10]

Poznavanjem dijagnostičkih kriterija pojedinih oralnih bolesti kao i uzroka istih omogućuje se adekvatan i pravovremeni terapijski pristup čime se nastoje izbjeći mogući rizici i njihove posljedice. Djeca podliježu pojavi različitih oralnih bolesti u tijeku razvoja od dojenačkog doba do puberteta, koje su karakteristične za tu dob. Razdoblje adolescencije, kao i srednju dob karakterizira patologija drugih oralnih bolesti.[3]

Najčešće oralne bolesti dječje dobi su: promjene oralne sluznice koje se pojavljuju u novorođenačkoj i dojenačkoj dobi, upalne bolesti, bolesti jezika u dječjoj dobi, rekurentne ulceracije i ozljede oralne sluznice.[11]

Patološke promjene sluznice usne šupljine kod djece nisu rijetkost. Uočavanje i prepoznavanje patoloških promjena na sluznici usta kao simptoma patoloških stanja odnosno bolesti kod djece važno je zbog rane dijagnostike i pravovremene odgovarajuće lokalne odnosno sustavne terapije čime se utječe na prognozu oralne bolesti, prevenciju negativnih posljedica istih, te zbog moguće rane dijagnostike nekih sustavnih bolesti koje se moguće prvo očituju pojavom oralnih simptoma.

Ne smije se zaboraviti da bolesti oralne sluznice i patološka stanja sluznice u dječjoj dobi imaju različitu etiologiju i to prije svega zbog specifičnosti imunološkog i hormonalnog sustava djece. S obzirom na navedene posebnosti dječjeg organizma oralne bolesti dječje dobi mogu se klasificirati kao:

- Promjene oralne sluznice koje se pojavljuju u novorođenačkoj i dojenačkoj dobi
 - Upalne bolesti dječje dobi - infekcije
 - Upale jezika u dječjoj dobi
 - Rekurentne ulceracije dječje dobi
 - Ozljede oralne sluznice [10]

5.1 Promjene oralne sluznice koje se pojavljuju u novorođenačkoj i dojenačkoj dobi

Usna je sluznica mjesto prvoga kontakta s nekim mikroorganizmima, te patogeni mikroorganizmi mogu ući u epitel oralne sluznice i izazvati lokalnu oralnu bolest ili sistemnu bolest. Upali oralne sluznice, stomatitisu, mogu pogodovati razni opći i lokalni čimbenici.

Opći čimbenici stomatitisa:

- Sistemna infekcija
- Intoksikacije
- Alergije
- Metabolički poremećaji

Lokalni čimbenici stomatitisa:

- Mikroorganizmi
- Fizikalni čimbenici
- Kemijski čimbenici
- Lokalne alergijske reakcije
- Galvanizam
- Radijacijska oštećenja [3]

5.1.1 Ciste gingive i nepca

Gingivne ciste novorođenačke i dojenačke dobi pojedinačne su ili multiple kupolaste prirasle lezije promjera 2-3 mm. Bijele su boje i pojavljuju se uglavnom na prednjem dijelu alveolarnog grebena gornje čeljusti. Uglavnom brzo spontano nestaju nakon rođenja, te se smatra da potječu iz ostataka dentalne lamine. U opisu navedenih cista koriste se eponimi Epsteinovi biseri i Bohnovi čvorići. Epsteinovi biseri opisuju se kao čvorići ispunjeni keratinom duž središnje linije

nepca koji najvjerojatnije potiču iz epitela koji je upao u središnju liniju fuzije nepčanih nastavaka. Bohnovi čvorići keratinom su ispunjene ciste rasute po nepcu i najvjerojatnije potiču iz epitela žlijezda slinovnica na nepcu. Najjače izražene na spojištu tvrdog i mekog nepca, te na alveoralnom grebenu gornje i donje čeljusti.[12] Budući ove promjene na sluznici usta spontano isčeza-vaju uglavnom već u dojenačkoj dobi, ne zahtijevaju odgovarajući terapijski postupak.[13]

5.1.2 Kongenitalni epulis

Kongenitalni epulis je patološka promjena u obliku čvorića koja se pojavljuje na gingivi i prisutna je već pri rođenju djeteta. To je hamartozna lezija koja je u svojoj biti tumor zrnatih stanica. Klinički izgledaju kao ružičaste ili crvenkaste fibromatozne lezije koje su solitarne i mekane. Histološki su ove lezije sastavljene od nakupina velikih zrnatih stanica raspršenih između strome bogate kolagenom iznad kojih se nalazi hiperplastični epitel. Terapija ovih lezija na gingivi je lokalna ekscizija.[14]

5.1.3 Upalne bolesti oralne sluznice kod djece

Upalne bolesti oralne sluznice kod djece karakterizira eritematozna sluznica i povišena tjelesna temperatura. Oralni simptomi daju karakterističnu sliku i znatno pridonose diferencijalnoj i konačnoj dijagnozi određene upalne bolesti. Rano postavljena dijagnoza upale u ustima moguća je budući se patološke promjene karakteristične za određenu bolest pojavljuju već u ranoj fazi virusnih bolesti odnosno u njihovom prodromalnom stadiju. Najčešće bakterijske upale usne šupljine koje se vezuju uz dječju dob su šarlah, difterija, streptokokni stomatitis i otežano nicanje zuba.

Infekcije bolesti u djece karakteriziraju egzantem i febrilno stanje, pri čemu oralni simptomi daju karakterističnu kliničku sliku i znatno pridonose definitivnoj dijagnozi određene infekcijske bolesti. Rana dijagnostika infekcija u ustima moguća je jer se oralne lezije karakteristične za određenu bolest pojavljuju u ranoj fazi virusnih bolesti ili u njihovom prodromalnom stadiju.

Time je moguće spriječiti širenje zaraznih bolesti u djece i pojavu epidemije u dječjim kolektivima. [11]

Infekcijske bolesti oralne sluznice dječje dobi dijelimo prema uzročnicima na:

- Bakterijske infekcije usta
- Gljivične infekcije usta
- Virusne infekcije usta

5.2 Bakterijske infekcije usta u djece

Bakterijske infekcije usta nastaju zbog poremećaja međusobnog odnosa – anabioze, pri čemu se neke bakterije nekontrolirano razmnožavaju i dobivaju patogena svojstva, ili pak bakterijama koje se nalaze u dišnom i probavnom sustavu, kao i u krvi. Infekciji pogoduju endogeni čimbenici organizma koji mijenjaju propusnost oralne sluznice, te dovode do deskvamacije i atrofije epitela.[3]

Oralne se infekcije prema uzročnicima dijele na:

Specifične infekcije usta

Uzročnik je specifičan i uzrokuje istu upalnu reakciju, sa specifičnim patohistološkim supstratom koji se može patohistološki verificirati.

Nespecifične infekcije usta

Uzrokuje ih niz različitih uzročnika koji daju sličnu kliničku sliku, koja nije specifična za uzročnika, a ni patohistološki supstrat nije specifičan.

U patologiji dječje dobi češće su ove bolesti:

- Šarlah
- Difterijski stomatitis
- Streptokokni stomatitis
- Dentitio difficilis (v.bakterijske infekcije) [3]

5.3 Gljivične infekcije usta u djece

U dječjoj dobi, već od dojenačkih dana možemo očekivati infekciju *Candidom albicans*, oralnu kandidijazu. Potrebno je istaknuti čestu primjenu lijekova, antibiotika i imunosupresivnih lijekova koji dovode do imunodeficijencije. Gljivice imaju različitu morfologiju, različite obilke rasta i zahtijevaju različite uvijete za razvoj. Dijagnostika se provodi nativnim razmazom, kulturom gljivica na Saboraud ili kukuruznom agaru, biopsijom, bojenjem, serološki se dokazuju protutijela na gljivice.[9] U djece se pojavljuju ovi klinički oblici te bolesti:

- Pseudomembranozna kandidijaza
- Akutna atrofična kandidijaza
- Gljivične infekcije

5.4 Virusne infekcije usta u djece

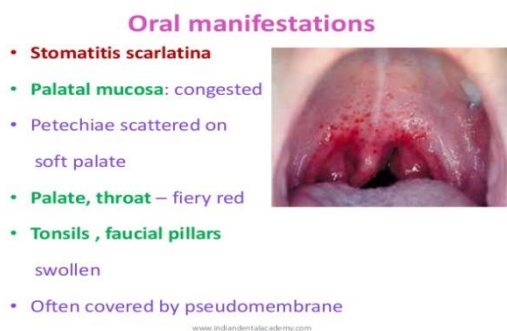Virusne bolesti dječje dobi manifestiraju se u ustima u različitim fazama bolesti, najčešće nalazimo u prodromalnoj fazi bolesti prije pojave općih simptoma na koži ili drugim organima zahvaćenima virusnom infekcijom. Dijagnostika virusnih infekcija na temelju promjena u ustima moguća je i prije pojave drugih kliničkih simptoma bolesti, jer se oralne lezije pojavljuju u prodromalnoj fazi sistemnih virusnih bolesti.[15] Time je moguće spriječiti širenje zaraznih bolesti.[9] U grupi virusima izazvanih bolesti dječje dobi koje se očituju i u ustima jesu:

- Ospice
- Vodene kozice
- Rubela
- Zaušnjaci
- Herpangina
- Herpetični gingivostomatitis
- Bolest šaka, stopala i usta

6.Bolesti

6.1 Šarlah

Uzročnik ove bolesti je B-hemolitički streptokok grupe A, odnosno njegov eritrogeni toksin. Bolest dječje dobi. Oboljevaju djeca uglavnom između 2. i 8. godine života. Inkubacija bolesti je 3-5 dana, nakon čega nastupa akutna infekcija sa prodromalnim simptomima glavoboljom, mučninom i temperaturom. Stomatitis scarlatina je upala sluznice usta koja se javlja kod djece oboljele od šarlaha.[11] Upalnim promjenama zahvaćena je prvenstveno faringealna i tonzilarna regija, te stražnji dijelovi usne šupljine. U početku se bolest očituje kao pseudomembranozni stomatitis stražnjih dijelova usta, popraćen petehijalnim krvarenjem, osobito na uvuli i mekom nepcu. (Slika 6.1.1) Karakterističan nalaz je izražen eritem sluznice te sitnih ulceracija i nekroza uz žućkasti eskudat lezija. Jezik je edematozan suh, žarko crven s naglašenim papilama dajući sliku "malinastog jezika". Perioralno vidljiv je karakterističan Filatovljev trokut. Regionalni limfni čvorovi su povećani. Dijagnostika uključuje izolaciju uzročnika, KKS, SE, CRP. Dolaze u obzir i virusne infekcije usta. Liječenje se provodi antibioticima penicilinske skupine. Lokalno u terapiji se primjenjuju antiseptici te lokalni antiseptici u slučaju pojave ulceracija i nekroza. Poslije se liječi multivitaminima ili vitaminom B i C. [3]



Slika 6.1.1 Šarlah

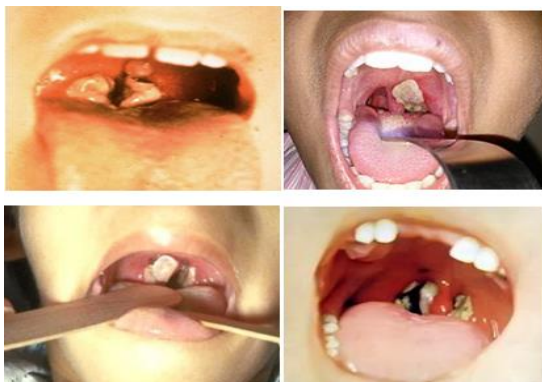Izvor: <https://image.slidesharecdn.com/specificbacterialinfections-160105103022/95/specific-bacterial-infections-prosthodontic-courses-82-638.jpg?cb=1507011937>

6.2 Streptokokni stomaatitis

Uzročnik je *Streptococcus Pneumoniae*. U kliničkoj slici dominira difuzna upala oralne sluznice s formiranjem tankih pseudomembrana na cijeloj oralnoj sluznici. Može se javiti i kao oralni sindrom kod djece i s trijasom edem i eritem sluznice gingive uz osjetljivost alveolarnog nastavka, pojavom malih cističnih lezija gingive, te s edemom i eritemom obrazne sluznice. Djeca se uglavnom žale na subjektivan osjećaj žarenja, pečenja i suhoće usta. Dijagnostički u obzir dolazi kandidijazni stomatitis. Uz opću penicilinsku terapiju, lokalno se daju antiseptici i lokalni anestetici kako bi se spriječila bolnost oralne sluznice, te bar donekle omogućilo nesmetano uzimanje hrane i pića.[11]

6.3 Difterijski stomatitis

Stomatitis diphterica je upala sluznice usta kod djece oboljele od difterije. Uzročnik ove upale je *Corinebacterium diphteriae*. Inkubacija bolesti je 2-4 dana. U akutnoj fazi bolest se sa sluznice ždrijela širi na stražnji dio sluznice usta i zatim zahvaća cijelu usnu šupljinu. (Slika 6.3.1) Klinička slika pokazuje znakove sistemne infekcije. Zahvaćene su usne, sluznica obraza, mekog nepca, jezik, gingiva uvula, tonzile i ždrijelo na kojima se pojavljuju opsežne erozije prekrivene pseudomembranama sive boje. Nekroze se produbljuju u ulceracije koje su od upaljene oralne sluznice oštro ograničene crvenim rubom. Dijagnoza se postavlja na temelju kliničkih simptoma i izolacijom uzročnika. Terapija se provodi primjenom penicilinskih antibiotika. Lokalna terapija uključuje intenzivnu primjenu antiseptika klorheksidina i lokalnog anestetika.[3]



Slika 6.3.1 Difterijski stomatitis

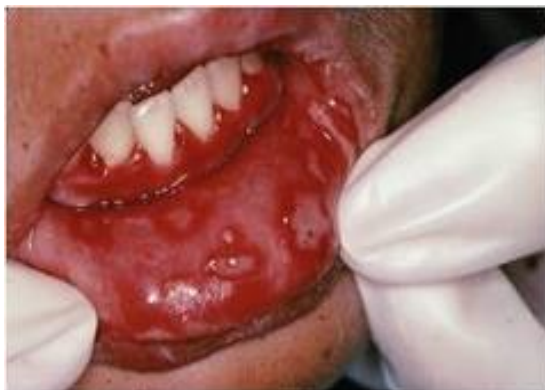Ivor:https://commons.wikimedia.org/wiki/File:Dirty_white_pseudomembrane_classically_seen_in_diphtheria_2013-07-06_11-07.jpg

6.4 Herpetični gingivostomatitis

Predstavlja manifestaciju primarne infekcije usne šupljine uzrokovane uzročnikom Herpes simplex virus (HSV). Virus se prenosi tijekom bliskog kontakta s osobom koja ima aktivnu primarnu ili rekurentnu infekciju. Primarnu infekciju s HSV mogu prenijeti i asimptomatični nositelji koji imaju dokazan HSV u slini. Većina HSV- infekcija uzrokovana je tipom HSV1. Ovaj tip virusa glavni je uzročnik primarnog infekta kod djece. Primarna infekcija djece u novorođenačkoj dobi sa HSV uglavnom je posljedica kontakta s majkom koja je asimptomatični nositelj bez vidljivih kliničkih lezija.[3] Poslijeporođajne infekcije novorođenčadi mogu uzrokovati viremiju i širenje virusa u mozak, jetru, nadbubrežne žlijezde i pluća. Novorođena djeca seropozitivnih majki zaštićena su prvih 6 mjeseci života protutijelima koja su dobila transplacentarnim putem. Nakon šestog mjeseca života djeteta, učestalost primarne HSV1 infekcije raste i dostiže vrhunac između 2. i 3. godine života. Vrijeme inkubacije primarne infekcije HSV-om najčešće je 5-7 dana, premda je moguć raspon i od 2 do 12 dana. Jedan do dva dana prije pojave lezija u ustima javljaju se generalizirani simptomi kao povišena tjelesna temperatura, glavobolja, mučnine, povraćanje i malaksalost. Otprilike 1-2 dana nakon pojave prodromalnih simptoma, na sluznici usne šupljine pojavljuju se malene vezikule okružene upalnom bazom. Vezikule brzo pucaju i uglavnom se ne vide, ostavljajući sitne erozije (Slika 6.4.1) Lezije se pojavljuju na svim dijelovima sluznice, a najčešće na mastikatornoj, sluznici gingive i tvrdog nepca, te na dorzalnoj strani jezika.[11] Napredovanjem bolesti, navedene lezije konfluiraju stvarajući veće nepravilne erozije. Čitava gingiva je edematozna i upaljena s mnogobrojnim erozijama. Stražnji dio ždrijela je upaljen. Submandibularni i cervikalni vratni čvorovi su bolni povećani. Primarna infekcija uzrokovana HSV-om prolazi spontano. Povišena tjelesna temperatura se smanjuje nakon tri do četiri dana. Erozivne lezije počinju epitelizirati obično tjedan dana nakon njihove pojave. HSV može biti prisutan i do mjesec dana nakon početka bolesti. U postavljanju dijagnoze primarnog herpetičnog gingivitisa osim poznavanja kliničke slike bolesti i njezinog tijeka svakako je i laboratorijska dijagnostika koja uključuje citološku pretragu, izolaciju HSV u kulturi tkiva, te određivanje titra protutijela. Primjena aciklovira pokazale se uspješnom u liječenju primarne infekcije HSV usne šupljine kod djece ukoliko se započne u prvih 72 sata od početka bolesti. Osim aciklovira dobri rezultati u liječenju ove bolesti postižu se primjenom valaciklovirom i famciklovirom.[3] Blaži slučajevi mogu se liječiti i samo potpornom terapijom koja uključuje primjenu odgovarajućih antipiretika, primjenu dovoljne količine tekućine kako bi se spriječila dehidracija organizma.

Djeci se lokalno daju anestetici, epitelizansi, te lokalni antimikotici kako bi se prevenirala

moguća upala *Candidom albicanis* koja nije rijetkost kao komplikacija ove oralne bolesti.[9]

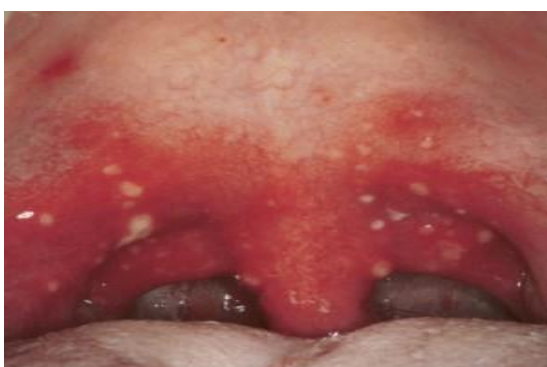

Slika 6.4.1 Gingivostomatitis herpeticum

Izvor: <http://www.mojstomatolog.com.hr/wp-content/uploads/2011/11/herpeti%C4%8Dni-gingivostomatitis.jpg>

6.5 Herpangina

Herpangina je akutna infekcija ždrijela, nepca i stražnje regije oralne sluznice uzrokovana virusom Coxackie A4 iako se kao mogući uzročnici spominju i tipovi od A1-A10 i tipovi A16-A22. Budući da postoje mnogi antigeni oblici virusa Coxackie, herpangina se u istog bolesnika može pojaviti više puta. Premda najčešće obolijevaju djeca u dobi od 3-10 godina, bolest je česta i kod adolescenata. Herpangina se uglavnom pojavljuje u epidemijama i to najčešće od lipnja do listopada. Bolest započinje s općim simptomima, visokim temperaturama 38-40 C, malaksalošću, glavoboljom, suhoćom u grlu i disfagijom u području orofarinksa, tonzilama, nepčanim lukovima i mekom nepcu pojavljuju se točkaste makule koje prelaze u papule i vezikule.[3] Vezikule su multiple, okrugle, rupturiraju spontano i ostavljaju vrlo bolne ulceracije koje imaju specifičnu lokalizaciju na mekom nepcu i resici, rijetke na stražnjim dijelovima bukalne sluznice i jezika. Nikada se ne nalazi na usnicama, gingivi i sublingvalnoj sluznici. U roku 24- 48 sati vezikule pucaju, te nastaju plitke erozije veličine 1-2 mm. Bolest je blaga i spontano prolazi u roku tjedan dana. Iako se citološkom pretragom potvrđuje dijagnoza herpangine, na temelju kliničkih kriterija herpangina može se razlikovati od drugih virusnih infekcija, a to je epidemijska pojava bolesti kod koje se manje lezije pojavljuju u ždrijelu i stražnjim dijelovima sluznice usta bez pojave generaliziranog gingivitisa, a sama bolest ima blagi tijek (Slika 6.5.1). Liječenje je simptomatsko i potporno, a uključuje uzimanje dovoljne količine tekućine, te primjenu lokalnih anestetikau slučajevima otežanog gutanja.[9]

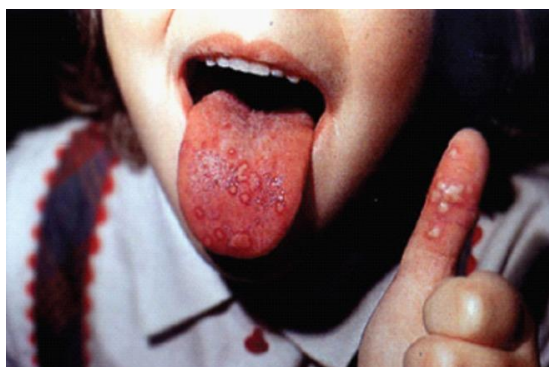

Slika 6.5.1 Herpangina

Izvor: <http://diseasesforum.com/wp-content/uploads/2013/07/Herpangina-6.png>

6.6 Bolest šaka, stopala i usta

Virusna zarazna infekcija uzrokovana virusima Coxackie A 5, 9, 10 i 16 i B 2. Pojavljuje se sporadično ili u epidemijama u djece do pete godine života ili u mladim adolescenata. Inkubacija traje 2-3 dana. Virus ima sklonost razvoju na koži i mukoznim membranama, pa zahvaća usta, šake i stopala. Bolest se klinički očituje balgo povišenom temperaturom, pojavom vezikula i erozija u ustima, makulama na koži koje ne svrbe, te papulama i vezikulama na šakama i stopalima.[11] Lezije u ustima su izraženije nego u herpangini, započinju pojavom 5-10 vezikula, koje se brzo rupturiraju i ostavljaju erozije veličine 2-3 mm s bijelom fibrinskom naslagom i crvenim rubom, a javljaju se na tvrdom nepcu, jeziku i sluznici obraza (Slika 6.6.1). Multiple makulopapularne lezije tipično se pojavljuju na tabanima i prstima ruku i nastaju ubrzo nakon pojave oralnih lezija. Slijedi pojava vezikula i ulceracija, koje cijele krustama. Liječenje je simptomatsko i potporno. Bolest spontano regredira za 1-2 tjedna. Ne izaziva dodatne komplikacije.[9]

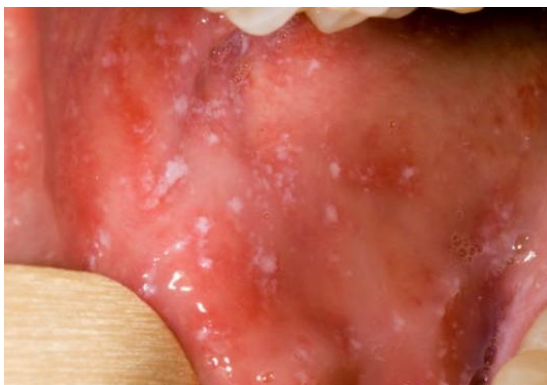

Slika 6.6.1 Bolest šaka, stopala i usta

Izvor: http://www.sbplus.hr/_Data/Slike/140917101356628.jpg

6.7 Ospice

Prije nego što je cijepljenje postalo rašireno, ospice su bila vrlo česta bolest djece, tako da je 90% stanovništva bilo zaraženo do dobi od 20 godina. Danas su ospice rijetka bolest i javljaju se samo sporadično. Osjetljive osobe su dojenčad u vrijeme kad se smanjuje broj protutijela dobivenih od majke, kao i osobe koje nisu cijepljene.[6] Ovo je bolest od koje uglavnom obolijevaju djeca između 5. i 10. godine života. Uzročnik je virus morbila koji izaziva kožni osip. Prenosi se aerosolom. Prethode mu oralne patološke promjene. Inkubacija traje do 21 dan. Nakon prodromalnih simptoma visoke temperature, malaksalosti i glavobolje, karakteristična klinička slika u usnoj šupljini su pojava Koplikovih pjega na obraznoj sluznici, mekom nepcu i uvuli. [3] Na ertitematoznoj podlozi vidljive su bijele makule veličine 1 do 3 mm (Slika 6.7.1). Djeca se tuže na osjećaj peckanja u ustima. Nakon 4 dana nastupa kožni osip. Moguće je da se kod cijepljenih osoba pojavljuje blaži oblik bolesti, koji katkad prođe asimptomatski. Dijagnoza se postavlja na temelju karakteristične kliničke slike, a dopunjuje dokazivanjem virusa u kulturi te serološki koncentracijom protutijela IgM koji se pojavljuje već nakon 2 do 3 dana od pojave bolesti, a za stomatologe je posebno važno rana pojava Koplikovih pjega. Od 1960. godine obavezno je cijepljenje. Antivirusna se terapija samo kod komplikacija provodi ribavirinom. Kod komplikacija ove bolesti mogu nastati pneumonija, bronhitis, otitis media i encefalitis. Profilaksa je uspješna obveznim cijepljenjem djece. Dezinfekcija se provodi alkoholom glutaraldehidom.[3]

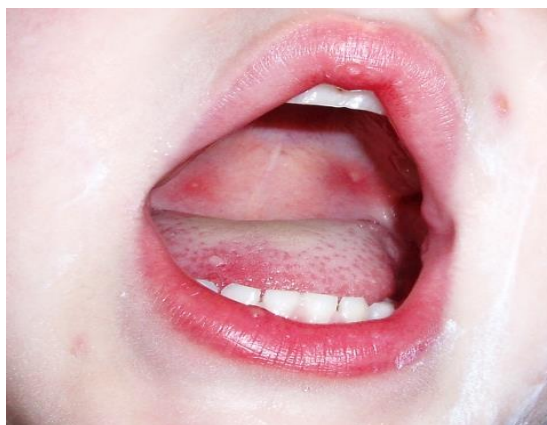

Slika 6.7.1 Ospice

Izvor: <http://www.nhs.uk/Conditions/Measles/Pages/Symptoms.aspx>

6.8 Vodene kozice

Vodne kozice uzrokovane su Varicella zoster virusom (VZV). Visoke je kontagioznosti pa su bolesnici zarazni 1-2 dana prije i 3-5 dana nakon pojave bolesti. Inkubacija traje od 14 do 25 dana. Najčešće se pojavljuju u rano proljeće.[6] Lezije na sluznici usta pojavljuju se prije kožnih simptoma. Bolest karakteriziraju nespecifični simptomi povišene temperature, glavobolje i povraćanja. Na oralnoj sluznici je karakteristična pojava makula i vezikula koje pucaju ostavljajući erozije prekrivrene fibrinskom naslagom na mekom nepcu, gingivi, obraznoj sluznici i usnicama (Slika 6.8.1). Karakterističan je nalaz crvenog glatkog jezika. Lezije brzo prolaze, postupno epiteliziraju za 7 do 10 dana. Izolacija virusa iz oralnih lezija, u kulturi fibroblasta, najpouzdanija je metoda detekcije. Oralni nalaz često je sličan kao kod ospica i šarlaha. Razvojem vezikula klinički ih je lakše razlikovati. Terapija je simptomatska i supurativna.[3] Daju se antipiretici, a lokalno na sluznici usta, razrijeđeni antiseptici, lokalni anestetici i otopine epitelizansa. U težim slučajevima daje se aciklovir, ali je VZV znatno manje osjetljiv na ovaj lijek i potrebna je dvostruka doza nego kod infekcije HSV-om, 10 mg/kg svakih 8 sati. Potrebno je skidanje temperature i mirovanje. Bolest prolazi za 14 dana.[9]

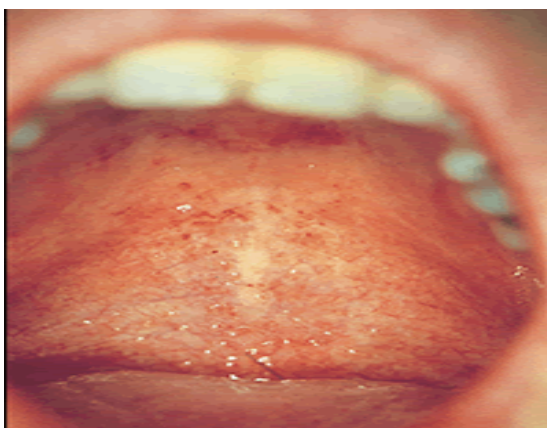


Slika 6.8.1 Vodene kozice

Izvor: <http://www.nhs.uk/Conditions/Measles/Pages/Symptoms.aspx>

6.9 Rubela

Rubelu uzrokuje virus u dječjoj dobi od 5-10 godina. Bolest se pojavljuje u rano proljeće, s inkubacijom od 9-12 dana. Vrlo infektivna bolest. Počinje prodromalnom fazom, s povišenom temperaturom i kataralnim simptomom gornjih dišnih puteva, koja traje 2-4 dana.[11] Na sluznici usta se pojavljuju hemoragične makule, a na bukalnoj sluznici erozivne lezije. Slijedi makulopapulozni osip na koži crvene boje, koji nakon 5-10 dana postaje smeđi i deskvamira se. Osip počinje na koži glave i spušta se do donjih udova. Infekcija je praćena povećanjem limfnih čvorova. [3](Slika 6.9.1). Dijagnoza se postavlja na temelju kliničke i kompletne krvne slike. Virus se dokazuje u kulturi i serološki IgM protutijelima nakon 1-2 tjedna od pojave osipa. Rubela daje oralno sličnu kliničku sliku morbilima. Kod komplikacija bolesti preporučuje se liječenje vibavirinom, te su dobri rezultati postignuti liječenjem vitaminom A. Rijetko, ali bolest se može komplicirati encefalitisom. Prenatalna rubela uzrokuje teška oštećenja djetetovih vitalnih funkcija poznatih kao kongenitalni rubela sindrom. Prevencija bolesti provodi se aktivnom imunizacijom.[15]

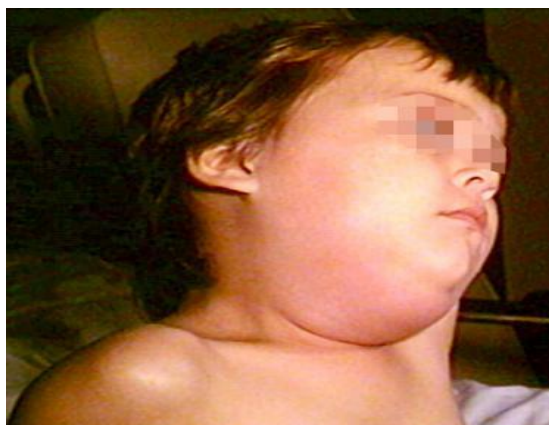

Slika 6.9.1 Rubela

Izvor: <http://www.getwellstaywellathome.com/detox.aspx?recid=214>

6.10 Epidemični parotitis (Zaušnjaci)

Infekcija parotidnih žlijezda uzrokovana je virusom parotitis epidemica, koji je endemičan u cijelome svijetu. Epidemije nastupaju svake 2. do 5. godine između siječnja i svibnja. U 50% slučajeva oboljevaju djeca od 14 godina, ostali u pubertetu i adolescenciji. Bolest se prenosi izravnim kontaktom, aerosolom, te autoinokulacijom iz nosa, usta i ruku. Inkubacija traje 16-18 dana. Bolest započinje temperaturom i oteklinom parotidnih žlijezda, rjeđe sublingvalnih, koji traje 10-15 dana.[3] Same žlijezde slinovnice i njihovi izvodni kanali su bolni, salivacija je smanjena, nastaje upala sluznice usta, sa simptomima pečenja i žarenja, posebno dorzuma jezika i jakim zadahom iz usta (Slika 6.10.1). Liječenje se provodi amantadinom, rimantadinom i ribavirinom. Virus kao komplikaciju uzrokuje encefalitis. Profilaksa infekcije provodi se obveznim cijepljenjem. Oboljeli su infektivni 9 dana prije i 8 dana nakon razvoja parotitisa. Virus je nestabilan i brzo se inaktivira toplinom i organskim tekućinama. Sigurna je dezinfekcija formaldehidima, glutaraldehidima, alkoholom i perboratom.[9]



Slika 6.10.1 Zaušnjaci

Izvor: <http://reference.medscape.com/article/966678-overview>

6.11 Gljivične infekcije


Gljivice su obligatni saprofiti. Prisutni su ubikvitarno i uzrokuju značajne infekcije u organizmu. Ubrajaju se u skupinu oportunističkih mikroorganizama (Slika 6.11.1). Oko 50 vrsta gljivica je patogeno.[5]

Vrste koje su patogene:

- Kvasnice u koju se ubraja skupina kandidate
- Dermatofitije – u patologiji usta manje su važne
- Plijesni –vrsta aspergilus

Nekoliko je načina da djeca dobiju ovu bolest:

- Od roditelja
- Upotrebom antibiotika
- Pogrešnom prehranom – s puno slatkiša i nedovoljno hranjivih namirnica
- Nehigijenom

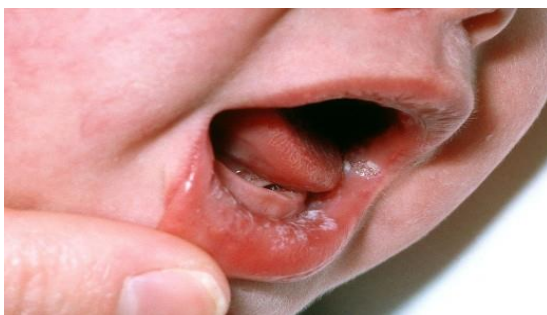

Slika 6.11.1 Gljivična infekcija

Izvor: <http://www.inpharma.hr/index.php/news/1134/18/Gljivicne-infekcije>

6.12 Akutna pseudomembranozna kandidijaza (Soor)

Soor je klinički prototip za infekciju usne šupljine izazvane gljivicom *Candida albicans*. Bolest se pojavljuje u dječjoj dobi, često kod dojenčadi. Razvoju bolesti pogoduje način hranjenja, te imunološka nezrelost u dojenačkoj dobi (lokalni imunološki salivarni imunoglobulin – IgA – nisu razvijeni u dojenačkoj dobi). Također i utjecaj lokalne primjene lijekova kao što su kortikosteroidi u terapiji bronhalne astme ili u terapiji pojedinih mukokutanih autoimunih bolesti, može biti uzrokom pojave ove gljivične infekcije na sluznici usta kod djece.[11] Pojava kandidijaze češća je i kod djece s mješovitom denticijom kao posljedica salivarnog biofilma koji pospješuje adherenciju kandidate na plohamu krune zuba. Tipične lezije u dojenčadi izgledaju kao mekane, bijele mrlje na upaljenoj sluznici, poput kiselog mlijeka. Uglavnom su bezbolne i mogu se lako ukloniti. To su pseudomembrane čijim skidanjem nastaje površinsko petehijalno krvarenje na eritematозnoj podlozi [5] (Slika 6.12.1). U početku je pojava bolesti prisutna samo na obraznoj sluznici, dok daljnjim napredovanjem zahvaća sve dijelove oralne sluznice. Na kutovima usana pojavljuju se mrljaste pseudomembrane – cheilitis angularis, a na dorzumu jezika, pseudomembranozne nakupine u sredini atrofične oralne sluznice. Bolest prate subjektivni simptomi pečenja i žarenja u ustima, a osobito su izraženi pri hranjenju. Dijagnoza se postavlja na temelju kliničke slike, a potvrđuje nativnim razmazom i kulturom kandidate. Liječenje se provodi lokalnom primjenom antimikotika kao što je nistatin, mikonazol, klotrimazol. U kroničnim imunosupresivnim stanjima provodi se sistemna terapija fulkonazolom, ketokonazolom i klotrimazolom. Prognoza je bolesti u akutnim stanjima i u novorođenčadi dobra. Kod kroničnih bolesti praćenih imunodeficijencijom, bolest prolazi kroz akutne egzacerbacije i remisije i pogoršanjem osnovne bolesti i slabljenjem imunosti. [3]



Slika 6.12.1 Akutna pseudomembranozna kandidijaza

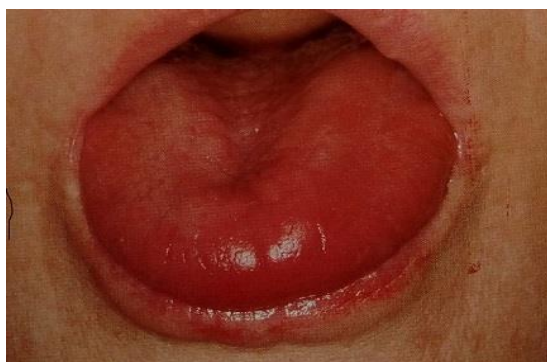Izvor: http://www.bibaleze.si/clanek/otroske_bolezni/kaj-je-soor.html

6.13 Akutna atrofična kandidijaza

Infekcija, najčešće gljivicom *C. albicans*. Nastaje najčešće nakon primjene antimikrobnih lijekova. Posebno antibiotika, kortikosteroida i imunosupresivnih lijekova. Primjeni antibiotika često prethodi akutna bakterijska infekcija koja slabi reaktivnost imunološkog sustava, što pogoduje kolonizaciji kandidate. Liječenje navedenim lijekovima mijenja sastav oralne flore i dovodi do prevalencije kandidate. Bolest se očituje crvenilom cijele oralne sluznice, koja je atrofičnog izgleda, s pojavom glatkog jezika zbog atrofije papila i upalom kutova usana koji su crveni i također atrofični. Pojava pseudomembrana je rijetka (Slika 6.13.1). One su, ako se pojavljuju, tanke, prozirne i teško uočljive. Subjektivni simptomi pečenja i osjećaj žarenja jako su izraženi, ako se atrofična kandidijaza pojavljuje i u gornjim dišnim i probavnim putevima, nastaju teškoće pri gutanju. Zbog atrofije papila jezika gubi se osjet okusa. Liječenje se provodi lokalnom aplikacijom antimikotičkih lijekova, kod izraženih imunodeficijencija i sistemno. Prognoza ove akutne bolesti je dobra.[3]

Dijagnoza: anamneza, klinička slika, obrisak na kandidu; može biti nejasan ako su usta ispirana antiseptikom ili su zubi prani prije uzimanja testa na kandidu.

Terapija: primjena antimikotika (kreme ili gelovi za usta, 3 x 1 žlicu za usta), zajedno sa antisepticima (klorheksidin ili heksetidin, 1 jušna žlica na 1 dcl vode razrijediti 3 x na dan za ispiranje usta) tijekom dva tjedna.[15]



Slika 6.13.1 Akutna atrofična kandidijaza

Izvor: Cekić-Arambašin A i suautori. *Oralna medicina. Školska knjiga Zagreb, 2005.*

7. Uloga medicinske sestre u komunikaciji s roditeljima

Brojne su uloge medicinskih sestara od provođenja zdravstvene njege, edukacije, savjetnice pacijentu, managerice, istraživačice, suradnice, do pokretača promjena te zagovornica prava pacijenata. Edukacija pacijenata i obitelji jedna je od najčešćih intervencija koju provode medicinske sestre u procesu zdravstvene njege s ciljem postizanja što veće samostalnosti i zadovoljavajuće kvalitete života pacijenta, obitelji te promocije zdravlja.[16,17]

Komunikacija određuje kakvoću odnosa bolesnika i njegove obitelji s medicinskim osobljem, pa tako utječe na prilagodbu na bolest i liječenje, na suradnju tijekom liječenja i na pridržavanje uputa i savjeta. [18]

Primjena komunikacije ne znači samo davanje informacija i odgovore na pitanja nego i poticanje na postavljanje pitanja i izbjegavanje upotrebe nerazumljivih stručnih izraza ako se ne pojašnjava njihovo značenje. Osim informacija o bolesti i postupcima liječenja roditelji trebaju biti na razumljiv način upoznati i sa očekivanim ishodom liječenja.

Zdravstveni djelatnik koji radi s djecom nema samo jednu osobu u skrbi - dijete, već i roditelje, a često i druge članove obitelji, braću, sestre, bake i djedove.

Obitelj zauzima središnje mjesto u kontekstu zbrinjavanja bolesnika, važan je odnos medicinskog osoblja i obitelji, njihova osjetljivost na emocionalne i praktične potrebe obitelji u krizi i sposobnost pružanja psihološke podrške primjerenom komunikacijom.

Upućivanjem roditelja u sve što se zbiva oko njihovog djeteta te svega što ga okružuje na primjeren način neprocjenjivo je za razumijevanje. Upućenost i razumijevanje roditelja osnova je za uspostavu dobrog odnosa.

Roditelje je važno informirati o prirodi bolesti djeteta, pružiti im potporu s ciljem umanjenja njihove zabrinutosti i tjeskobe, te im dati konkretne savjete u vezi s boravkom u bolnici i liječenjem. Roditelji su ujedno i aktivni sudionici u procesu njege i liječenja djeteta, a njihova uloga prepoznata je kao važan čimbenik koji uvelike pridonosi djetetovoj suradljivosti i spremnosti na liječenje. Uključivanje roditelja u njegu i proces liječenja djeteta podrazumijeva prethodnu edukaciju od strane medicinskog osoblja, što je važno i za nastavak njege.[19,18]

Roditelji od medicinske sestre očekuju informacije o stanju djeteta, planu i ishodu liječenja. Treba znati da su roditelji u sličnom emocionalnom stanju kao i njihova djeca, uplašeni, pa vrlo često zbog pojačane tjeskobe ne čuju što im je rečeno ili ne zapamte da im je išta rečeno. Vrlo je važno znati kako komunicirati s roditeljima i postići dobru suradnju koja je potrebna djetetu. Medicinska sestra mora moći razumjeti roditelje i dati im maksimalnu podršku te im tako omogućiti aktivnu ulogu u procesu liječenja.[19]

U komunikaciji s roditeljima treba biti empatičan, omogućiti roditeljima da iskažu svoje osjećaje, slušati ga, biti strpljiv i potaknuti ga na postavljanje pitanja o svemu što ga zanima.

Prezentiranje informacija mora uzeti u obzir ovaj proces sazrijevanja:

- Informacije koje se daju roditeljima moraju biti jasne, sveobuhvatne i potpune kako bi se izbjegla konfuzija
- Tokom procesa pružanja informacija, treba poticati postavljanje pitanja kako bi se izbjeglo stvaranje sumnji ili zablude za koje nema odgovora u svijesti roditelja
- Roditelju su možda potrebne dodatne informacije. Medicinska sestra treba da ih usmjeri na druge izvore informacija ukoliko su dostupne (informativna brošura, pisani ili slikovna dokumentacija o bolesti njihovog djeteta). [5]

Cilj uspješne komunikacije jest dobiti i ispravno prenijeti poruku, omogućiti roditeljima da izraze svoje osjećaje, smanje zabrinutost i napetost. Kako bismo postigli te ciljeve, medicinska sestra mora graditi i usavršavati vlastite najznačajnije osobine i vještine osobne komunikacije: samopouzdanje, otvorenost, srdačnost, poštovanje, empatiju i asertivnost.

Neophodno je još jednom naglasiti da je izrazito važna uloga medicinske sestre u komunikaciji s roditeljima i kod djece koja boluju od oralnih zaraznih bolesti.

Svojim pristupom i znanjem medicinska sestra može roditeljima dati potrebne savjete kako njegovati usnu šupljinu, ohrabriti ih da budu što bolji oslonac i podrška svome djetetu, provesti upitnik (usmenim putem) o općoj informiranosti roditelja u vezi oralnih zaraznih bolesti, te na temelju toga provesti edukaciju o prevenciji, kako prepoznati prve simptome bolesti i uzroke bolesti, te kako zadovoljiti kvalitetu života naših najmlađih bolesnika.

8. Edukacija stanovništva

Zdravstveni odgoj je dio zdravstvene skrbi koji se međusobno isprepliće s ljudskim kulturnim, socijalnim, zdravstvenim, emocionalnim, etičkim i psihičkim potrebama. Jako je važno znati način provođenja zdravstvenog odgoja, njegovo značenje, metode rada, ciljeve i ulogu medicinske sestre u zdravstvenom odgoju. [18]

Promocija zdravlja i zdravstvena edukacija stanovništva ima cilj očuvanja i unaprjeđenja zdravlja te unaprjeđenja zdravstvene kulture stanovništva, uz njihovo aktivno sudjelovanje. [17]

Edukacijom stanovništva zasigurno bi se, za određeni postotak, smanjio broj oboljelih. Prepoznavanjem najranijih simptoma oralnih bolesti mogli bi se u što kraćem vremenu obratiti nadležnom liječniku, te bi se ranom intervencijom moglo što prije započeti potrebno liječenje.

Aktivnosti primarne prevencije podrazumijevaju identifikaciju rizične populacije (skupine), edukaciju o samim bolestima oralne sluznice kroz brojne metode zdravstvenog odgoja, redovitu kontrolu usne šupljine, informiranje o načinu liječenja.

Provođenje edukacije stanovništva moguće je kroz sljedeće aktivnosti:

- Izrada i provođenje programa zdravstvenog prosvjećivanja na osnovu definiranih prioriteta
- Edukacija putem predavanja, radionica, publikacija, edukativnih materijala, medijske promocije
- Organiziranje stručnih skupova (tribina, simpozija...)
- Objavljivanje stručnih i znanstvenih radova
- Organiziranje javnozdravstvenih promotivnih akcija
- Publicistička djelatnost – izdavanje Narodnog zdravstvenog lista, promotivnih brošura, letaka i dr.
- Suradnja s medijima, promocija putem medija [20]

9. Zaključak

Najučestalije patološke promjene sluznice usne šupljine u dječjoj dobi odraz su oralnih bolesti specifičnih za navedenu dob ili su pak jedan od prvih simptoma neke sustavne bolesti. U definiranju kriterija u dijagnosticiranju patološkog stanja odnosno patološke lezije na sluznici usta djeteta svakako je potrebno voditi računa radi li se o djetetu dojenačke dobi, malom djetetu ili djetetu školske dobi. Razlog tome je što svaka od navedenih skupina ima određene specifičnosti vezane prije svega na utjecaj vanjskih uzročnika. Budući uniformiranih epidemioloških studija nema, učestalost pojavljivanja oralnih bolesti kod djece razlikuje se među ispitivanim populacijama. U ovom završnom radu opisane su najčešće oralne bolesti u kliničkoj praksi. Potrebno je spomenuti da je kod djece moguća i pojava bolesti i patoloških stanja koje imaju visoku incidenciju u odrasloj dobi, a njihova klinička očitovanja moguća su prije svega kod one djece kod koje postoji pozitivna obiteljska anamneza za navedenu bolest. S povećanjem životnog vijeka teško oboljele djece i osuvremenjivanjem dijagnostičkih metoda i terapijskih postupaka, svakako se povećava i incidencija djece s nekom oralnom bolešću koja se susreću u svakodnevnoj kliničkoj praksi. Sve navedeno ističe važnost prepoznavanja i razlikovanja patoloških promjena sluznice usta koje se javljaju u sklopu pojedinih sustavnih bolesti kod djece od onih patoloških promjena benigne prirode i koje kao takve ne zahtijevaju primjenu invazivnih terapijskih postupaka.

IZJAVA O AUTORSTVU
I
SUGLASNOST ZA JAVNU OBJAVU

Završni/diplomski rad isključivo je autorsko djelo studenta koji je isti izradio te student odgovara za istinitost, izvornost i ispravnost teksta rada. U radu se ne smiju koristiti dijelovi tuđih radova (knjiga, članaka, doktorskih disertacija, magistarskih radova, izvora s interneta, i drugih izvora) bez navođenja izvora i autora navedenih radova. Svi dijelovi tuđih radova moraju biti pravilno navedeni i citirani. Dijelovi tuđih radova koji nisu pravilno citirani, smatraju se plagijatom, odnosno nezakonitim prisvajanjem tuđeg znanstvenog ili stručnoga rada. Sukladno navedenom studenti su dužni potpisati izjavu o autorstvu rada.

Ja, Ivana Horšć (ime i prezime) pod punom moralnom, materijalnom i kaznenom odgovornošću, izjavljujem da sam isključivi autor/ica završnog/diplomskog (obrisati nepotrebno) rada pod naslovom Oralne manifestacije zaraznih bolesti djece (upisati naslov) te da u navedenom radu ništa na nedozvoljeni način (bez pravilnog citiranja) korišteni dijelovi tuđih radova.

Student/ica:
(upisati ime i prezime)

Ivana Horšć
(vlastoručni potpis)

Sukladno Zakonu o znanstvenoj djelatnosti i visokom obrazovanju završne/diplomske radove sveučilišta su dužna trajno objaviti na javnoj internetskoj bazi sveučilišne knjižnice u sastavu sveučilišta te kopirati u javnu internetsku bazu završnih/diplomskih radova Nacionalne i sveučilišne knjižnice. Završni radovi istovrsnih umjetničkih studija koji se realiziraju kroz umjetnička ostvarenja objavljuju se na odgovarajući način.

Ja, Ivana Horšć (ime i prezime) neopozivo izjavljujem da sam suglasan/na s javnom objavom završnog/diplomskog (obrisati nepotrebno) rada pod naslovom Oralne manifestacije zaraznih bolesti djece (upisati naslov) čiji sam autor/ica.

Student/ica:
(upisati ime i prezime)

Ivana Horšć
(vlastoručni potpis)

10. Literatura

1. <http://www.cybermed.hr>
2. <https://hrcak.srce.hr/file/146119>
3. A. Cekić-Arambašin i suautori; Oralna medicina; Školska knjiga Zagreb, 2005.
4. Oralna medicina, www.stomatolog-ksaver.hr
5. C.A. Evans, D.V. Kleinman: The surgeon general's report on America's oral health: Opportunities for the dental profession. J Am Dent Assoc 2000;131:1721-8.
6. S. Malcheff, T.C. Pink, W. Sohn, M. Rohr Inglehart, D. Briskie: Infant oral health examinations: Pediatric dentists' professional behavior and attitudes. Pediatr Dent 2009;31:202-9.
7. I. Škrinjarić, I. Čuković- Bagić, K. Goršeta, T. Verzak: Oralno zdravlje u djece - Uloga pedodonta i pedijatra u ranoj prevenciji bolesti. Paediatr Croat 2010;54:131-8.
8. http://www.hkdm.hr/pic_news/files/hkdm/primjedbe%20na%20strategiju.pdf
9. V. Vučićević Boras; Priručnik oralnih bolesti - od dijagnoze do terapije; Medicinska naklada Zagreb, 2004.
10. <http://www.hpps.com.hr/sites/default/files/Dokumenti/2010/pdf/dok37.pdf>
11. MS. Greenberg, M. Glick; Burketova oralna medicina: dijagnoza i liječenje. 1. Hrvatsko izdanje, Medicinska naklada Zagreb, 2006. urednica M. Mravak-Stipetić
12. S. Cambiaghi, C. Gelmetti; Bohn's nodules. Int J Dermatol. 2005; 44 (9): 753-4
13. Hayes PA. Hamartomas, eruption cyst, natal tooth and Epstein pearls in a newborn. ASDC J Dent Child. 2000; 67 (5): 365-8.
14. P. Tandon, R. Malik, R. Tandon; Congenital epulis of the newborn: a case report with review of literature. Indian J Pathol Microbiol. 2007; 50 (3): 593-4
15. G. Laskaris, Atlas oralnih bolesti. Hrvatsko izdanje, Naklada Slap, Zagreb, 2005. urednica M. Mravak Stipetić
16. M. Kičić. E-zdravlje savjetodavna uloga medicinskih sestara, Acta Med.Croatica, 68:2014;65-69 (<http://hrcak.srce.hr/file/1742226.pdf>)
17. Lj. Vranić, R. Krasnik. Program promocije oralnog zdravlja u zajednici, „Edukacijom do zdravlja zubi“, 2011;(7):28. (www.izlog.info/tmp/hcjz/članak.php?id=14120)
18. M. Havelka, Zdravstvena psihologija. 2.izdanje Jastrebarsko, Naklada Slap; 2002.

19. M. Grubić, M. Ljubešić, B. Filipović-Grčić, Kako reći neželjenu vijest, Medicinska naklada, Zagreb 2013.

20. <http://www.zzzjzpgz.hr/index.php?show=odsjek&odjel=socmed&odsjek=promzdr> 20

11. Popis slika

Slika 3.1 Oralni pregled Izvor: https://www.hemensaglik.com/Uploads/PageContentImages/31939/streptokok-bogaz-agrisi.jpg	4
Slika 6.1.1 Šarlah Izvor: https://image.slidesharecdn.com/specificbacterialinfections-160105103022/95/specific-bacterial-infections-prosthodontic-courses-82-638.jpg?cb=1507011937	12
Slika 6.3.1 Difterijski stomatitis Izvor: https://commons.wikimedia.org/wiki/File:Dirty_white_pseudomembrane_classically_seen_in_diphtheria_2013-07-06_11-07.jpg	11
Slika 6.4.1 Gingivostomatitis herpetica Izvor: http://www.mojstomatolog.com.hr/wp-content/uploads/2011/11/herpeti%C4%8Dni-gingivostomatitis.jpg	13
Slika 6.5.1 Herpangina Izvor: http://diseasesforum.com/wp-content/uploads/2013/07/Herpangina-6.png	14
Slika 6.6.1 Bolest šaka, stopala i usta Izvor: http://www.sbplus.hr/_Data/Slike/140917101356628.jpg	15
Slika 6.7.1 Ospice Izvor: http://www.nhs.uk/Conditions/Measles/Pages/Symptoms.aspx	19
Slika 6.8.1 Vodene kozice Izvor: http://www.nhs.uk/Conditions/Measles/Pages/Symptoms.aspx	20
Slika 6.9.1 Rubela Izvor: http://www.getwellstaywellathome.com/detox.aspx?recid=214	21
Slika 6.10.1 Epidemični parotitis (Zaušnjaci) Izvor: http://reference.medscape.com/article/966678-overview ..	19
Slika 6.11.1 Gljivična infekcija Izvor: http://www.inpharma.hr/index.php/news/1134/18/Gljivicne-infekcije ..	20
Slika 6.12.1 Akutna pseudomembranozna kandidijaza (Soor) Izvor: http://www.bibaleze.si/clanek/otroske_bolezni/kaj-je-soor.html	21
Slika 6.13.1 Akutna atrofična kandidijaza Izvor: Cekić-Arambašin A i suautori. Oralna medicina. Školska knjiga Zagreb, 2005.....	22