

Funkcionalna anatomija koljenog zgloba

Križan, Matea

Undergraduate thesis / Završni rad

2018

Degree Grantor / Ustanova koja je dodijelila akademski / stručni stupanj: **University North / Sveučilište Sjever**

Permanent link / Trajna poveznica: <https://um.nsk.hr/um:nbn:hr:122:957609>

Rights / Prava: [In copyright](#)/[Zaštićeno autorskim pravom.](#)

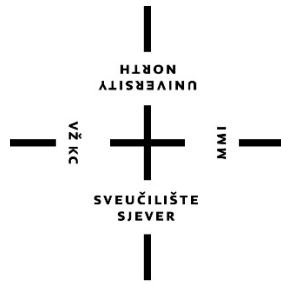
Download date / Datum preuzimanja: **2024-10-08**



Repository / Repozitorij:

[University North Digital Repository](#)





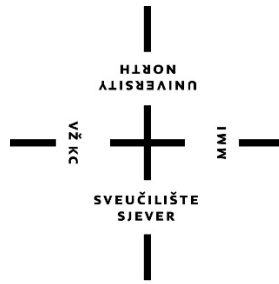
**Sveučilište
Sjever**

Završni rad br. 1051/SS/2018

Funkcionalna anatomija koljenog zgloba

Matea Križan, 0716/336

Varaždin, rujan 2018. godine



Sveučilište Sjever

Odjel za Sestrinstvo

Završni rad br. 1051/SS/2018

Funkcionalna anatomija koljenog zgloba

Student

Matea Križan, 0716/336

Mentor

Nenad Kudelić, viši predavač, dr.med.

Varaždin, rujan 2018. godine

Prijava završnog rada

Definiranje teme završnog rada i povjerenstva

ODJEL	Odjel za sestrinstvo		
PRISTUPNIK	Matea Križan	MATIČNI BROJ	0716/336
DATUM	24.07.2018.	KOLEGI	Anatomija
NASLOV RADA	Funkcionalna anatomija koljenog zgloba		

NASLOV RADA NA ENGL. JEZIKU Functional anatomy of the knee joint

MENTOR	Nenad Kudelić, dr.med.	ZVANJE	viši predavač
--------	------------------------	--------	---------------

ČLANOVI POVJERENSTVA	1. dr.sc. Tomislav Novinščak, predsjednik
	2. Nenad Kudelić, dr.med., viši predavač, mentor
	3. Pavao Vlahek, dr.med., predavač, član
	4. dr.sc. Marijana Neuberger, zamjenski član
	5. _____

Zadatak završnog rada

BROJ	1051/SS/2018
------	--------------

OPIS
Koljeni zglob (lat. articulatio genus) je najveći i najstroženije građen zglob u ljudskom tijelu. Konveksno zglobno tijelo su kondili bedrene kosti, a konkavno zglobno tijelo su zglobne plohe na kondilima goljenične kosti. Distalni dio bedrene kosti s prednje strane nosi zglobnu plohu preko koje tvori zglob s iverom. Sukladnost zglobnih tijela u koljenom zglobu povećana je medijalnim i lateralnim zglobnim polumjesecom. To su vezivno-hrskavične tvorbe koji su uz rubove deblji, dok im se debljina prema unutrašnjosti zgloba smanjuje. Zglobna je ovojnica koljenog zgloba prilično prostrana, pa je koljeni zglob pojačan tetivama natkoljeničnih mišića koji se hvataju na goljeničnu kost te posebnim zglobnim svezama.

Da bi koljeno moglo imati normalnu funkciju važan je pravilan položaj i oblik kostiju, jaki i razvijeni mišići te čvrsti ligamenti. Ako dođe do nerazmjera između snage koljena i opterećenja, ligamenti koljena počinju popuštati i dolazi do ozljeda. Ligamentarne ozljede zgloba koljena često nastaju u prometu, prilikom rada, a pogotovo tijekom sportskih aktivnosti. Mnoga istraživanja pokazuju da čak polovica svih ozljeda u sportu spada u ozljede zgloba koljena. U najčešće ozljede koljena ubrajamo: uganuća koljena i ozljede meniskusa.

Dijagnoza bolesti koljena se postavlja općim kliničkim pregledom. A kako bi se potvrdila i postavila adekvatna dijagnoza, koriste se metode poput: magnetske rezonance, artroskopije te RTG snimanja. Ovisno o stanju, liječenje može biti konzervativno i operativno. Mogućnosti konzervativnog liječenja su ograničene i uključuju upotrebu medikamenata, pošteđu, kriterapiju, kinezioterapiju, te nošenje različitih ortoza. Konzervativno liječenje može uvelike ublažiti simptome, ali ne i upotpunosti izliječiti nastalu ozljedu. Ukoliko je bol trajna, potrebno je operativno liječenje.

U ovom radu bit će obrađena funkcijska anatomija koljenog zgloba sa naglaskom na segmente važne prilikom sestrinskih intervencija.

ZADATAK URUČEN 18.9.2018.



PREDGOVOR

Pomogli su mi mnogi i svima želim reći najiskrenije hvala.

Zahvaljujem se dr. med. Nenadu Kudeliću koji je prihvatio moj zahtjev da mi bude mentor, zahvaljujem se na stručnoj pomoći, iskazanom povjerenju, prenesenom znanju i strpljenju tijekom izrade završnog rada.

Zahvaljujem svim profesorima i asistentima na suradnji i stečenim znanjem.

Veliko hvala mojim roditeljima i sestri. Vi ste uvijek tu bili za mene i vi ste ti koji ste me potaknuli da upišem ovaj fakultet. Hvala na strpljenju i moralnoj podršci, te povjerenju koje ste mi ukazali tokom studija

SAŽETAK

Koljeno je najveći zglob u ljudskome tijelu i zbog velikog opterećenja sklono je učestalim raznim sindromima prenaprezanja ili kroničnim oštećenjima. Da bi koljeno imalo normalnu funkciju važan je pravilan oblik i položaj kostiju, jaki i razvijeni mišići te čvrsti ligamenti. Ako dođe do nerazmjera između snage koljena i opterećenja, ligamenti koljena počinju popuštati i dolazi do ozljeda. Istraživanja pokazuju da čak polovica svih ozljeda u sportu spada u ozljede zgloba koljena. U najčešće ozljede koljena ubrajamo: uganuće koljena te njegovih ligamentarnih sveza. Dijagnoza se postavlja općim kliničkim pregledom. A kako bi se potvrdila i postavila adekvatna dijagnoza, koriste se i druge metode poput: magnetske rezonance, artroskopije te RTG snimanja. Ovisno o stanju, liječenje može biti konzervativno i operativno. U ovom radu biti će predstavljena funkcionalna anatomija koljenog zgloba sa prikazom slučaja ozljede prednjeg križnog ligamenta te naglaskom na segmente važne prilikom sestrinskih intervencija.

Ključne riječi: koljeno, prednji križni ligament, sestrinske intervencije

POPIS KORIŠTENIH KRATICA

ACL – *lat. anterior cruciate ligament* – prednji križni ligament, ligament prednje ukrižene sveze

MR – magnetska rezonanca

RTG – rendgen

CT – računalna tomografija

IFS – interferentne struje

DDS – dijadinamske struje

SADRŽAJ

1.	Uvod	6
2.	Anatomija koljena	7
2.1.	Mišići	7
2.2.	Ligamenti	9
2.3.	Zglobna tijela	9
2.4.	Menisci.....	10
3.	Funkcionalna anatomija i biomehanika koljenog zgloba	12
4.	Mehanizam nastanka ozljede prednje ukrižene sveze kod sportaša.....	15
4.1.	Položaj koljena u hiperekstenziji	15
4.2.	Položaj koljena u semifleksije, vanjskoj rotaciji i abdukciji.....	16
4.3.	Kod nagle deceleracije u športu i rekreaciji.....	16
5.	Klinička slika.....	17
5.1.	Prepoznavanje puknuća ACL-a	17
6.	Dijagnostika ozljede ACL-a	18
6.1.	Test prednje ladice	18
6.2.	Lachmann-ov test.....	18
7.	Liječenje	20
7.1.	Konzervativno liječenje	20
7.1.1.	Medikamentno liječenje	20
7.1.2.	Fizikalnim procedurama	20
7.1.3.	Kineziterapija	20
7.2.	Operativno liječenje	21
7.3.	Uloga medicinske sestre	22
7.3.1.	Preoperativna obrada pacijenta.....	22
7.3.2.	Na dan operacije	22
8.	Rehabilitacija.....	23
8.1.	Prva faza.....	23
8.2.	Druga faza.....	24
8.3.	Treća faza.....	25

8.4. Četvrta faza	25
9. Prikaz slučaja.....	26
10. Zaključak	27
11. Literatura	28
12. Popis slika.....	29

1. UVOD

Danas se visoki sportski rezultati ostvaruju kao posljedica forsiranog programiranog treninga, natjecanja i oporavka, tj. kao posljedica visokog stupnja razvoja tehnologije sportske pripreme koja je utemeljena na znanstvenim spoznajama. Vrhunski sport nosi stanovite rizike, osobito ako se u programe vrhunske sportske pripreme uključe sportaši koji nisu prošli pojedine faze selekcije i ako s njima rade sportski treneri koji nisu stekli odgovarajuća stručna znanja. [1]

Ortopedija je medicinska grana koja se bavi proučavanjem, prevencijom i liječenjem bolesti sustava za kretanje.

Koljenski zglob ima osobito značenje za opću stabilnost i pokretljivost: omogućuje ujedno i određene složenije kretanje, što je važno i pri radu i pri bavljenju sportom.

U koljenskom zglobu razlikujemo aktivne i pasivne stabilizatore. Najsnažniji aktivni stabilizator jest m.quadriceps femoris (kvadriceps), a ostale se mišićne strukture u području koljena, ovisno o njihovoj lokalizaciji, nazivaju medijalnim ili lateralni aktivni stabilizatorima. Kolateralne ligamente, ukrštene ligamente, meniske i sve dijelove zglobne čahure nazivamo pasivnim stabilizatorima. [2]

Ozljede meniska pretežno nastaju u ljudi u mlađim dobnim skupinama te takve ozljede i njihovo liječenje treba promatrati i sa socijalnomedicinskog stajališta. Važnost meniska u koljenskome zglobu najbolje pokazuje podatak da je gonartroza nakon meniscektomije znatno učestalija nego na zdravom (neoperiranom) koljenu, a to je razumljivo kada znamo funkciju meniska. Pri kretanjama u koljenu mijenjaju se i položaj i oblik meniska. Ozljede meniska praktički nastaju uvijek djelovanjem posredne mehaničke traume preko natkoljenice ili potkoljenice.

Ozljeda prednjeg križnog ligamenta je ozljeda koja zahvaća oba spola te populaciju svih dobnih skupina. Prednji križni ligament je snažan unutarnji ligament koljena čije ozljede često vidamo kod sportaša, a nakon kojih je oporavak vrlo dug i kompliciran. [3]

2. ANATOMIJA KOLJENA

Koljeno je najveći zglob u ljudskom tijelu, a isto tako i najveći zglob mišićno-koštanog sustava, koji podupire tjelesnu težinu i svima nama olakšava kretanje. Najkompliciranije je građe i zglob je koji se najčešće ozljeđuje.

Sastoji od dva različita dijela – tibiofemoralnog i patelofemoralnog zgloba. Tibiofemoralni zglob je jedan od najsloženijih zglobova u ljudskom tijelu, a njegovi glavni dijelovi su *femur* (bedrena kost), *tibia* (goljениčna kost), *fibula* (lisna kost), zglobne hrskavice, menisci i ligamenti. Bedrena kost najjača je i najdulja kost u ljudskom tijelu koja kreće od zgloba kuka i završava u koljenom zglobu. Distalni dio bedrene kosti deblji je od proksimalnog te završava velikim zaobljenim glavicama među kojima je duboka međuzglavačna jama (*fossa intercondylaris*). Goljениčna kost sudjeluje u tvorbi koljenog i gornjega nožnog zgloba, dok lisna kost ne tvori koljeno, već samo nožni zglob. Da bi zglob bio stabilan potrebni su jaki ligamenti koji pričvršćuju bedrenu kost s potkoljениčnom kosti. Prednji i stražnji križni ligamenti su 2 kratka i jaka ligamenta koja se križaju jedan ispred drugoga u sredini zgloba. Koljenom zglobu pripada i sezamska kost (iver), koja je uklopljena u tetivi četveroglavog mišića - *m. kvadricepsa femoris*, a smještena je na prednjoj strani koljena.

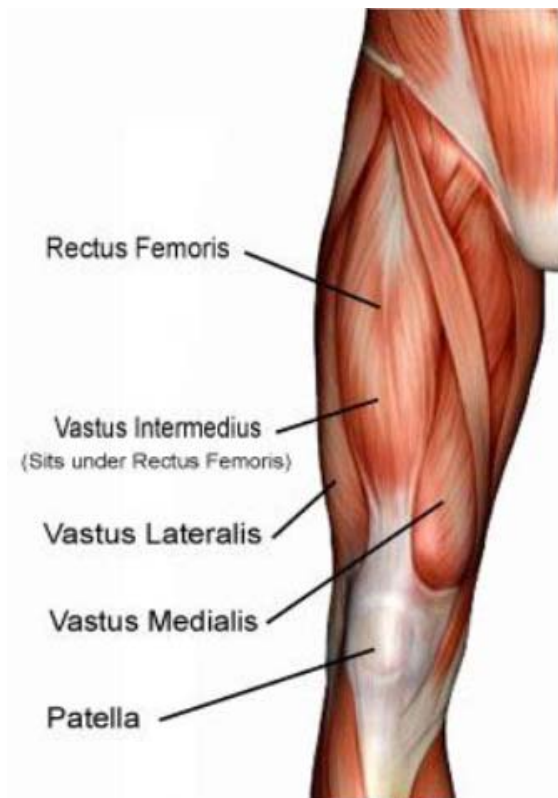
2.1. Mišići

- **Prednja skupina natkoljениčnih mišića** – *m. quadriceps femoris*, *m. sartorius* i *m. tensor fasciae latae*.

M. quadriceps femoris polazi s četiri glave (*m. rectus femoris*, *m. vastus lateralis*, *m. vastus medialis*, *m. vastus intermedius*), koje se opisuju kao zasebni mišići. *M. rectus femoris* polazi s prednjeg dijela bočne kosti, *m. vastus lateralis* polazi s velikog okretača i lateralne plohe bedrene kosti, *m. vastus medialis* polazi s medijalne plohe bedrene kosti, dok *m. vastus intermedius* polazi s prednje plohe bedrene kosti.

M. sartorius smješten je površinski na prednjoj strani natkoljениce. Polazi s prednjega dijela bočne kosti, a hvata se na medijalnu plohu goljениčne kosti.

M. tensor fasciae latae polazi s prednjega dijela bočne kosti, a potom mišićna vlakna prelaze u tetivu, koja tvori vezivni snop. Snop se potom spušta lateralnom stranom natkoljениce i hvata na lateralnu stranu goljениčne kosti. [4]

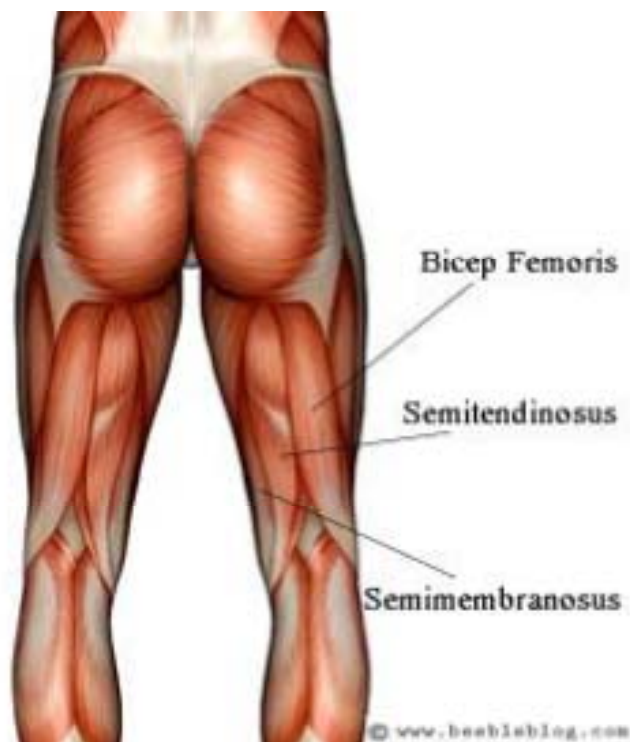

Slika 1. Mišići prednje strane natkoljenice, [izvor: <http://bravocrossfit.com/wp-content/uploads/2015/03/Screen-Shot-2015-01-13-at-1.50.57-PM.png>]

- **Stražnja skupina natkoljeničnih mišića** – *m.biceps femoris*, *m.semitendinosus* i *m.semimembranosus*.

M.biceps femoris polazi s dvije glave – duga glava (*caput longum*) polazi sa sjedne kvrge i kratka glava (*caput breve*), koja polazi sa stražnje strane bedrene kosti. Zajedničkom tetivom hvataju se na glavu lisne kosti.

M.semitendinosus i *m.semimembranosus* protežu se od sjedne kvrge do proksimalnoga medijalnoga dijela goljenične kosti. [4]



Slika 2. Mišići stražnje strane natkoljenice, [izvor: <http://fitness.bluegym.hr/wp-content/uploads/2016/03/Hamstrings10.jpg>]

2.2. Ligamenti

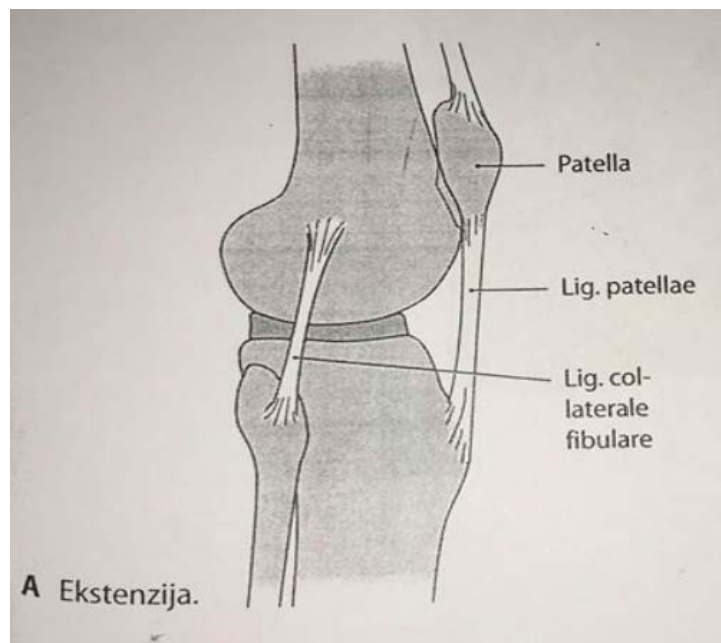
- S prednje strane koljenog zgloba: *lig.cruciatum anterior*, *lig.cruciatum posterior*, *lig.patellae*
- Sa stražnje strane koljenog zgloba: *lig.popliteum obliquum*, *lig.popliteum arcuatum*
- Sa strane koljenog zgloba: *lig.collaterale lateralis*, *lig.collaterale medialis* [4]

2.3. Zglobna tijela

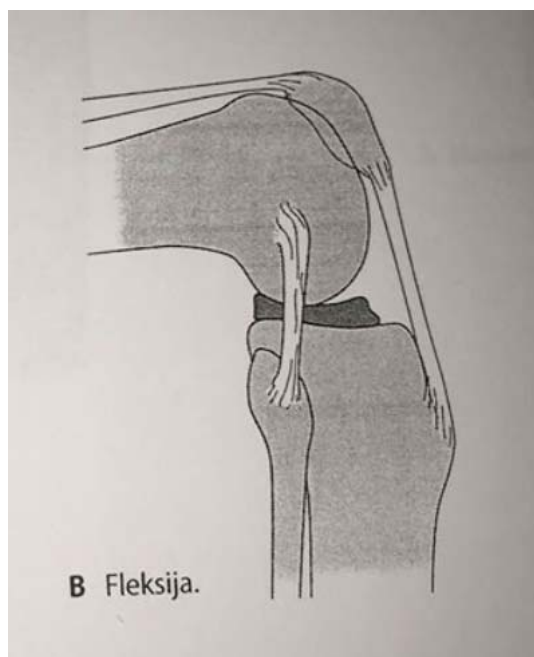
Articulatio genus (koljeni zglob) je najsloženije građen zglob u tijelu. Konveksno zglobno tijelo su kondili bedrene kosti, a konkavno zglobno tijelo su zglobne plohe na kondilima goljenične kosti. Distalni dio bedrene kosti s prednje strane nosi zglobnu plohu preko koje tvori zglob s iverom (*art. femoropatellaris*). [4]

2.4. Menisci

Sukladnost zglobnih tijela u koljenom zglobu ostvaruju dvije vezivno-hrskavične polumjesečaste tvorbe ili zglobni menisci – *menisci articulares* (lateralni i medijalni). Pomicanje meniska omogućuje da konkavno zglobno tijelo prilikom pokreta prati konveksno zglobno tijelo. Zglobni menisci u koljenskom zglobu imaju zadaću elastičnih ublaživača. Oni također sprječavaju da kondili bedrene kosti ne upiru u glavu goljenične kosti prilikom fleksije. Menisk je podijeljen u tri dijela: vanjski, srednji i unutarnji. Snopići kolagenih niti isprepliću se između sebe, a u svakom dijelu meniska snopići se različito međusobno usmjereni. Vanjski rub meniska je zadebljan i vezan uz zglobnu čahuru. Prema sredini zgloba menisci se stanjuju i oblikuju tanak slobodni rub. Oni su u obliku slova „C.“ [4]



Slika 3. Pokreti meniska: desni koljeni zglob, ekstenzija, [izvor: Anne M.Gilroy, Brian R. MacPherson, Lawrence M.Ross: Anatomija atlas s latinskim nazivljem, Medicinska naklada, 2011.]



Slika 4. Pokreti meniska: desni koljeni zglob, fleksija, [izvor: Anne M.Gilroy, Brian R. MacPherson, Lawrence M.Ross: Anatomija atlas s latinskim nazivljem, Medicinska naklada, 2011.]

3. FUNKCIONALNA ANATOMIJA I BIOMEHANIKA KOLJENOG ZGLOBA

Koljenski je zglob složen od kutnog i obrtnog zgloba pa imamo dvije osnovne ravnine gibanja: poprečnu i uzdužnu. Oko poprečne osovine čine se fleksija i ekstenzija potkoljenice, a oko uzdužne osovine rotacija potkoljenice prema unutra i prema van.

Za mehaniku i stabilnost koljenskog zgloba bitne su pobočne i ukrižene sveze (*lig. collaterale mediale et laterale* i *lig. cruciatum anterius et posterius*). Sveze osim što su glavni nosioci stabilnosti koljena određuju i vrstu i granice najvećeg raspona pokreta u zglobu. Za ispravan rad koljena prijeko su potrebne čvrste sveze.

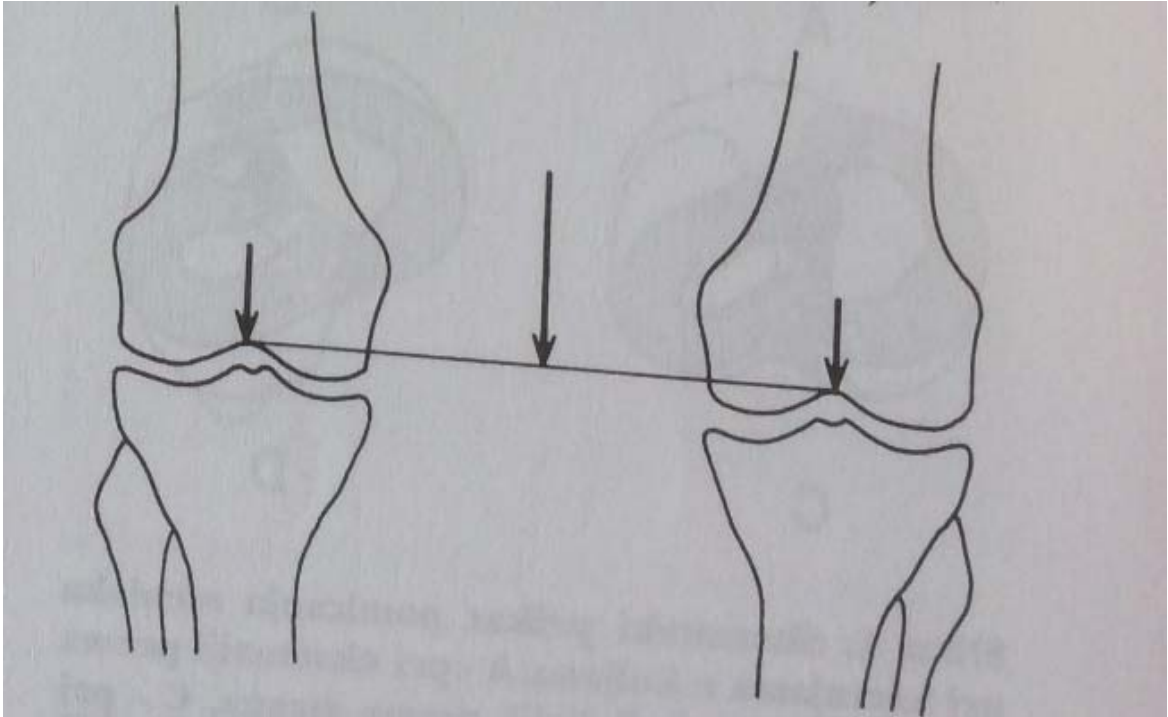
Dvije kratke i snažne sveze osiguravaju stalan dodir zglobnih tijela u svakom položaju koljena, jer je uvijek jedan dio sveza zategnut.

Tokom cijelog opsega kretnji u koljenskom zglobu usklađeno je djelovanje ukriženih i pobočnih sveza, a sve je to usklađeno i s funkcijom meniska koljena. Pri svakom pokretu koljena menisci se pokreću i ispravljaju inkongruenciju kondila natkoljenične i goljenične kosti. Pri ekstenziji zglobni menisci se pomiču prema naprijed, a pri fleksiji prema natrag. Menisci koljena povećavaju sukladnost zglobnih površina, povećavaju dodirne površine kondila femura i tibije. Sudjeluju značajno u prenošenju opterećenja s femura na tibiju i vrlo su značajni za održavanje stabilnosti osobito rotatornih stabilnosti koljena. U svim fazama pokreta menisci jednakomjerno šire sinovijalnu tekućinu po kondilima, zatim su značajni za pokretljivost koljena, a smanjuju i trenje u zglobu. Ukupno uzevši, menisci imaju važnu zadaću zaštite zglobne hrskavice koljena.

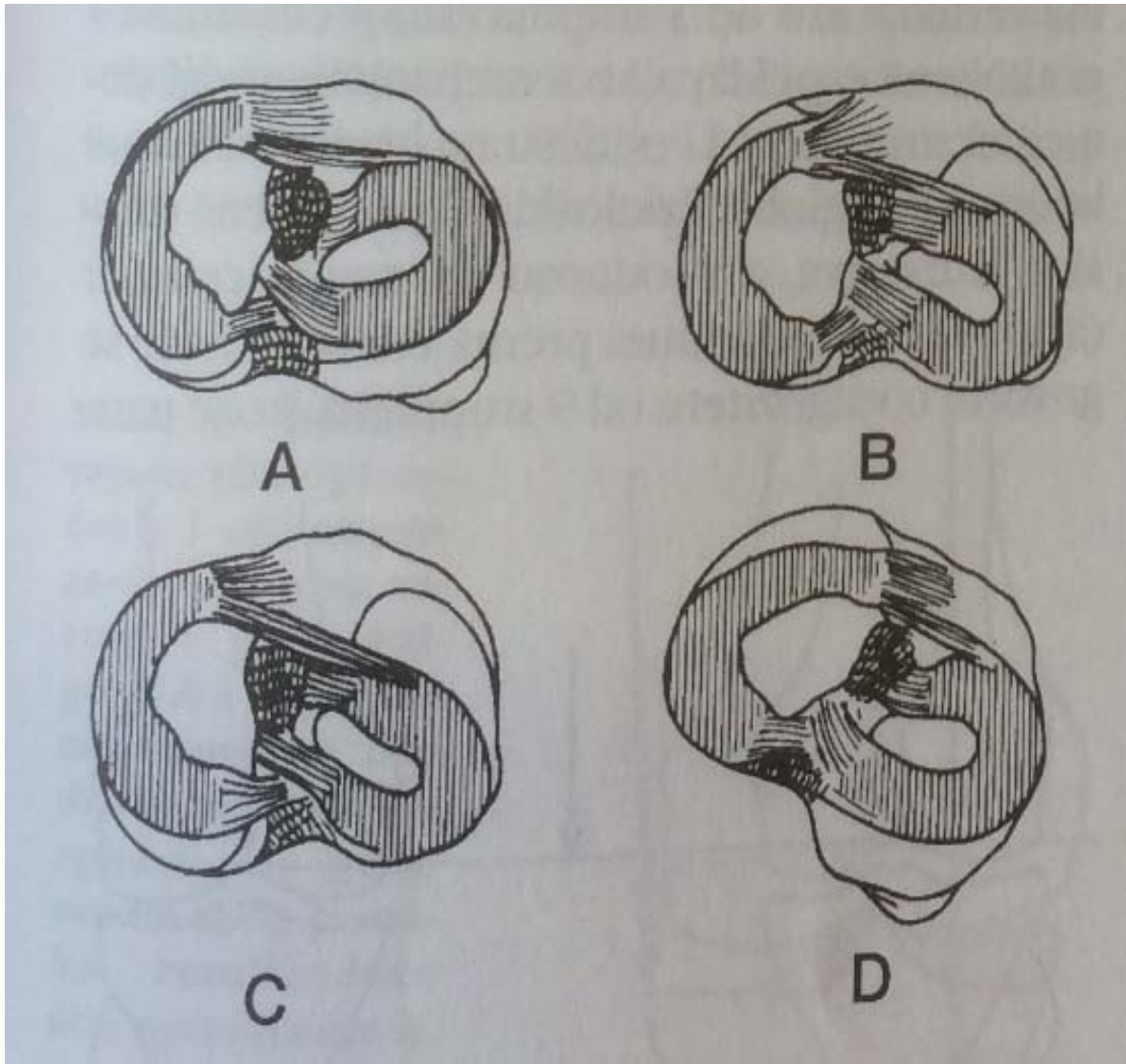
Pri ispruženom koljenu i uspravnom stavu čovjeka nemoguća je rotacija potkoljenice u koljenskome zglobu, jer su zategnute pobočne sveze, koje pri fleksiji koljena olabave pa je pri fleksiji u koljenu od 90° moguća rotacija potkoljenice prema unutar od 10°, a rotacija potkoljenice prema van od 40°.

Prilikom hodanja po neravnom terenu, strmini ili npr. pri skijanju, koljeno je uvijek malo flektirano i time je moguća kretanja rotacije u koljenu pa natkoljenica i potkoljenica postaju pokretljivije i potkoljenica se lakše i pogodnije postavlja na uporište, tj. podlogu. Sve te pokrete osiguravaju i vode tzv. unutarnje strukture koljena, ukrižene i pobočne sveze i menisci te zglobna čahura, a pokretači su mišići koljena.

Pri stajanju na dvije noge sila gravitacije jednakomjerno se raspoređuje na oba koljena i njezin smjer je vertikalalan tako da prolazi kroz mehaničku os koljena, kuka i nožnog zgloba gledajući u frontalnoj ravnini. [5]



Slika 5. Pri stajanju na obje noge opterećenje se jednakomjerno raspoređuje na oba koljena, [izvor: Ivo Ruszkowski i suradnici: Ortopedija, 4.dopunjeno izdanje, Jumeana, Zagreb, 1990.]



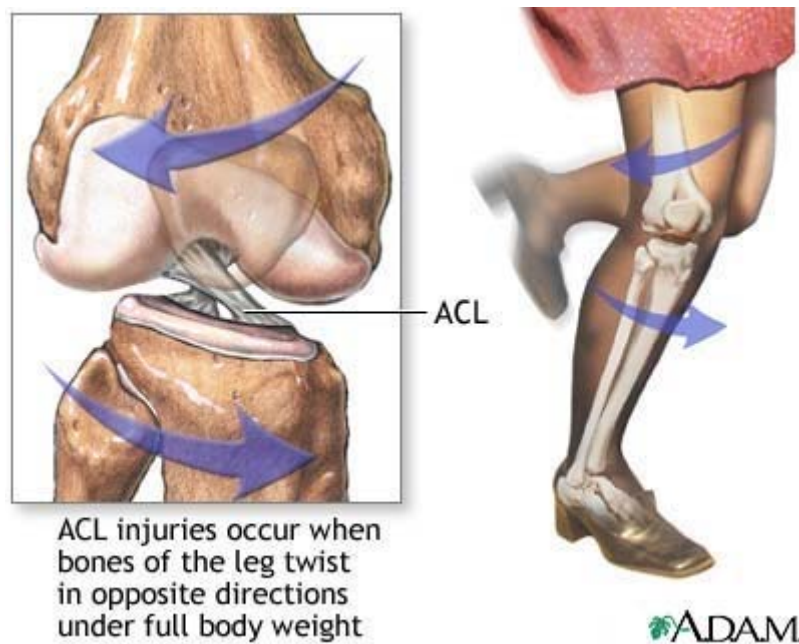
Slika 6. Shematski prikaz pomicanja meniska pri kretnjama u koljenu: A – pri ekstenziji prema naprijed, B – pri fleksiji prema straga, C – pri unutarnjoj rotaciji lateralni menisk je straga, D – pri vanjskoj rotaciji medijalni menisk je straga, [izvor: Marko Pećina i suradnici: Ortopedija, 3. izmjenjeno i dopunjeno izdanje, Zagreb, 2004]

4. MEHANIZAM NASTANKA OZLJEDE PREDNJE UKRIŽENE SVEZE KOD SPORTAŠA

U sportaša su ozljede prednjeg ukriženog ligamenta česte. Nažalost, teško da postoji koja druga ozljeda koja se tako često predviđi i nepravilno liječi. Ovaj ligament ima veliku ulogu u stabilnosti koljena ne samo u sagitalnoj ravnini, nego i u frontalnoj, a napose u horizontalnoj ravnini.

4.1. Položaj koljena u hiperekstenziji

Razlikujemo nekoliko mehanizama ozljede prednje ukrižene sveze. Jedan je hiperekstenzija koljena (udarac lopte u prazno) prilikom čega dolazi do jakog naprezanja ligamenta. Ligament se u položaju pune ekstenzije oslanja na krov interkondilarne jame i sprječava hiperekstenziju. U slučaju da se ona ipak dogodi unatoč otporu dolazi do pucanja prednje ukrižene sveze. To su obično izolirane ozljede. [6]



Slika 7. Hiperekstenzija koljena, [izvor: <https://www.apexphysio.com.au/wp-content/uploads/ACL.jpg>]

4.2. Položaj koljena u semifleksije, vanjskoj rotaciji i abdukciji

To se događa prilikom rotacije trupa uz učvršćeno stopalo za podlogu. Tom prilikom dolazi najprije do pucanja medijalnog kolateralnog ligamenta, zglobne čahure, a ako se naprezanje povećava i dalje, i prednje ukrižene sveze. Ovi mehanizmom nastaje udružena ozljeda, odnosno ne samo da puca prednja ukrižena sveza, nego i pasivni stabilizatori koljena s medijalne strane, uključujući i medijalni menisk. [6]

4.3. Kod nagle deceleracije u športu i rekreaciji

Do ozljede dolazi pri naglom usporavanju, odnosno pri kontrakciji mišića natkoljenice pri doskoku. To je mehanizam ozljede izolirane ruptur ACL-a. [6]

5. KLINIČKA SLIKA

Najčešće je pri samoj ozljedi prisutna iznimno jaka intenzivna bol praćena nastajanjem otoka i smanjenom pokretljivošću koljena. Koljeno postaje nestabilno, javlja se osjećaj nesigurnosti prilikom kretanja i pokušaja promjene smjera kretanja.

Djelomična ruptura znači prekid jednog od snopova pojedinog ligamenta, što u nekim slučajevima rezultira nestabilnošću koljena, a nekad je koljeno i dalje stabilno i funkcionalno. Neki pacijenti sa djelomičnom rupturom, moći će se vratiti svojim prethodnim razinama aktivnosti bez pritužbi na nestabilnost ili loš osjećaj u koljenu. Na to znatno utječe i razina oštećenja ostalih segmenata u koljenu, kao i snaga mišića koji su odgovorni za pokrete u zglobu. Ukoliko pacijent ima stabilnu djelomičnu rupturu nekog ligamenta, to znači da je rupturiran određeni dio vlakana, međutim, pacijent je još uvijek u mogućnosti sudjelovati u sportu ili rekreativnoj aktivnosti, bez osjećaja da koljeno gubi čvrstoću i stabilnost. S druge strane, ako pacijent ima nestabilnu djelomičnu rupturu, znači da su vlakna dovoljno rupturirana, da koljeno više nije stabilno i postoji opasnost od potpune rupture i oštećenja drugih segmenata ukoliko se nastavi s aktivnošću.

5.1. Prepoznavanje puknuća ACL-a

Kako je ranije spomenuto, ozljeda se najčešće javlja prilikom brzog zaustavljanja, brzih promjena smjera ili kod doskoka. Simptomi koji upućuju da je došlo do puknuća su sljedeći: čuje se zvuk kidanja, nastaje jaka bol, vrlo brzo se javlja oteklina, pojava nestabilnosti koljena, koljeno se ne može potpuno saviti zbog pojave zaštitnog spazma mišića pri čemu je koljeno u laganoj fleksiji.

6. DIJAGNOSTIKA OZLJEDE ACL-A

Dijagnoza se često može postaviti nakon dobro uzete anamneze. U pravilu dijagnozu postavljamo kliničkim pregledom. Odmah moramo naglasiti da je potrebno pregledati sve strukture koljenog zgloba budući da se može raditi o udruženoj ozljedi. Klinički pregled koljena dijeli se na: opći klinički pregled koji uključuje inspekciju, ispitivanje funkcije koljena i palpaciju koljena i specijalni klinički pregled koji uključuje pregled meniska, pregled ligamenta, te pregled femoropatelnog zgloba. Važno je napomenuti da klinički pregled mora obuhvaćati oba koljena radi usporedbe funkcije i pokretljivosti zdravog koljena sa ozlijeđenim koljenom.

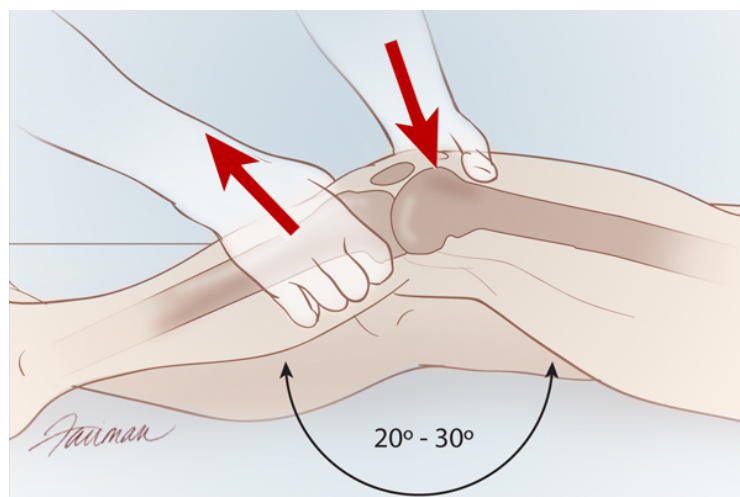
Koristi se RTG, MR ili CT, kao i sljedeći testovi: test prednje ladice, Lachmann-ov test.

6.1. Test prednje ladice

Nakon rupture prednje ukrižene sveze koljeno je nestabilno u sagitalnoj i horizontalnoj ravnini. Ispitivanje nestabilnosti u sagitalnoj ravnini vrši se testom prednje ladice pri fleksiji koljena od 90 stupnjeva. Proksimalnu potkoljenicu ispitivač obuhvaća s obje ruke i povlači prema naprijed. Ako uspije izvući potkoljenicu 5mm, 10mm ili više u odnosu na zdravu nogu, najvjerojatnije se radi o ozljedi. [7]

6.2. Lachmann-ov test

Lachmann-ovim testom se ispituje nestabilnost koljena u sagitalnoj ravnini. Ispitanik leži na krevetu, a koljeno je savijeno 20 – 30°. Ispitivač postavlja jednu ruku ispod natkoljenice da bi fiksirao natkoljenicu, a drugom rukom prima potkoljenicu tako da palac postavi na hrapavost potkoljenice (*lat.tuberositas tibiae*). Ispitivač povlači potkoljenicu prema naprijed i ako je test negativan dolazi do naglog prekida klizanja naprijed. Ako se radi o ozljedi prednjeg križnog ligamenta vidi se mekano i elastično klizanje prema naprijed veće od 2mm u odnosu na zdravu nogu. Ukupno klizanje veće od 10mm gotovo sigurno je znak puknuća prednjeg križnog ligamenta. Treba naglasiti da je, kao i testom prednje ladice, neophodna usporedba s neozlijeđenim koljenom. [7]



Slika 8. Prikaz Lachmann-ovog testa, [izvor: https://media.clinicaladvisor.com/images/2011/08/29/ca0911_acl-fig1_191029.jpg]

Postoji još nekoliko testova, ali ovi se smatraju da najbolje mogu ukazivati na ozljedu prednjeg križnog ligamenta. Važno je brzo utvrditi da se radi o ozljedi jer zapostavljanje ozljede može uzrokovati ozljedu drugih struktura u koljenu, a popratna pojava, izljev krvi u zglobnu čahuru, uzrokuje brže propadanje hrskavičnih struktura i dugoročno može uzrokovati vrlo bolnu artrozu koljena.

7. LIJEČENJE

7.1. Konzervativno liječenje

Može biti medikamentno, fizikalnim procedurama i kineziterapijom. Na ovaj način liječenja odlučuje se kad je ligament samo napukao, kada se osoba koja ima ozljedu malo kreće ili kad se radi o starijoj osobi. Neoperativnim načinom liječenja izbjegava se prilično zahtjevna operacija i dug oporavak.

Međutim, postoji opasnost od izlijetanja koljena, nestabilnosti pri kretanju i mogućnosti ozljeđivanja drugih dijelova koljena. Zbog stalnog nepravilnog opterećenja, zglob koljena se previše troši i dugoročno se javlja bolna kronična upala hrskavice zgloba koljena.

7.1.1. Medikamentno liječenje

Sastoji se od primjene antireumatika i analgetika.

7.1.2. Fizikalnim procedurama

Fizikalna terapija je područje fizikalne medicine koje se koristi različitim fizikalnim sredstvima u svrhu liječenja – toplina, svjetlo, elektricitet, voda, itd. Ova terapija ima za cilj uklanjanje toksičnih tvari iz tkiva, bolji i olakšani transport hranjivih tvari između stanica i kroz staničnu membranu, smanjivanje upalnih procesa, smanjivanje boli i podizanje obrambene snage organizma. Kod ozljede koljena primjenjujemo sljedeće fizikalne procedure: hidroterapija, masaža, elektromagnetoterapija, IFS, DDS, elektrostimulacijska terapija.

7.1.3. Kineziterapija

Kineziterapija je grana fizikalne medicine koja koristi pokret u liječenju i rehabilitaciji pojedinih bolesti, ozljeda i deformiteta. Kineziterapija započinje izometričkim vježbama za kvadriceps, zatim za biceps femoris, fleksija kuka, ekstenzija kuka na trbuhu, itd.

Još je preporuka vožnja sobnog bicikla, a nju možete prakticirati i ako se pripremate na operaciju, jer će održavanje muskulature skratiti dugotrajni oporavak nakon operacije.

7.2. Operativno liječenje

Operaciji se pristupa ako se konzervativnom terapijom nije uspjela vratiti zadovoljavajuća stabilnost pokreta te kad je riječ o mlađim pacijentima, vrlo aktivnim osobama i naravno, profesionalnim sportašima.

Operativni zahvat može se provesti u općoj, regionalnoj, te rjeđe lokalnoj anesteziji. Preoperativno pacijentu se daje antibiotska i tromboembolijska profilaksa.

„Plastika koljena“ je operacija u kojoj se radi rekonstrukcija puknutog ligamenta. Ligament se nadomješta, najčešće, tetivom jednog mišića stražnje lože. Buši se bedrena kost i goljenična kost i ulaže se novi ligament.

7.3. Uloga medicinske sestre

7.3.1. Preoperativna obrada pacijenta

- Pripremiti med. dokumentaciju o dosadašnjim kroničnim bolestima i terapiji s posljednjim kontrolnim pregledom
- Vađenje krvi za laboratorijske pretrage
- RTG srca i pluća
- Izvaditi krv za KG i Rh faktor

7.3.2. Na dan operacije

- U 06h izvaditi krv (propisane pretrage po anesteziologu, obavezno GUK ako je dijabetičar)
- Dati terapiju koju pacijent redovito uzima
- Okupati operacijsko polje, u pjenušavom Plivaseptu (20-25ml)
- Ošišati operativno polje električnom šišalicom
- Oblačenje posebne odjeće za op. salu – jednokratni mantil i gaćice
- Izmjeriti krvni tlak, puls, temperaturu, disanje
- Na poziv dati premedikaciju i propisani antibiotik intravenozno, te se potpisati
- Sa svom medicinskom dokumentacijom transportirati pacijenta u salu [8]

8. REHABILITACIJA

Preoperativna i postoperativna rehabilitacija kod rekonstrukcije prednje ukrižene sveze predstavlja najbitniju kariku u lancu liječenja. Rano vraćanje punog opsega pokreta i mišićne snage od iznimne su važnosti za dobru rehabilitaciju. Dobar pristup i kvaliteta rehabilitacijskog procesa uz dobar timing i svakodnevnu procjenu stanja je bitna naročito ako se radi o profesionalnom sportašu od kojeg se očekuje što brži povrat na sportski teren.

Glavni ciljevi kod rekonstrukcije prednje ukrižene sveze predstavljaju osiguranje dobrog prihvata transplatata, kvalitetnog i što je moguće kraćeg rehabilitacijskog procesa kako bi se opet postigla statička i dinamičke stabilnost koljena. Važnu ulogu u ovom procesu ima i sam pacijent budući da mora aktivno sudjelovati u rehabilitaciji, kako prije, tako i poslije operacije. Pacijenta se mora informirati o svemu što je vezano uz operativni zahvat.

Kod preoperativne rehabilitacije je neophodno ocijeniti stanje miškulature te započeti sa jačanjem oslabljenih skupina mišića. Time osiguravamo brži postoperacijski tijek. Podizanje mišićne snage je posebno važno sportašima kojima se omogućava brži povratak u sportsku formu.

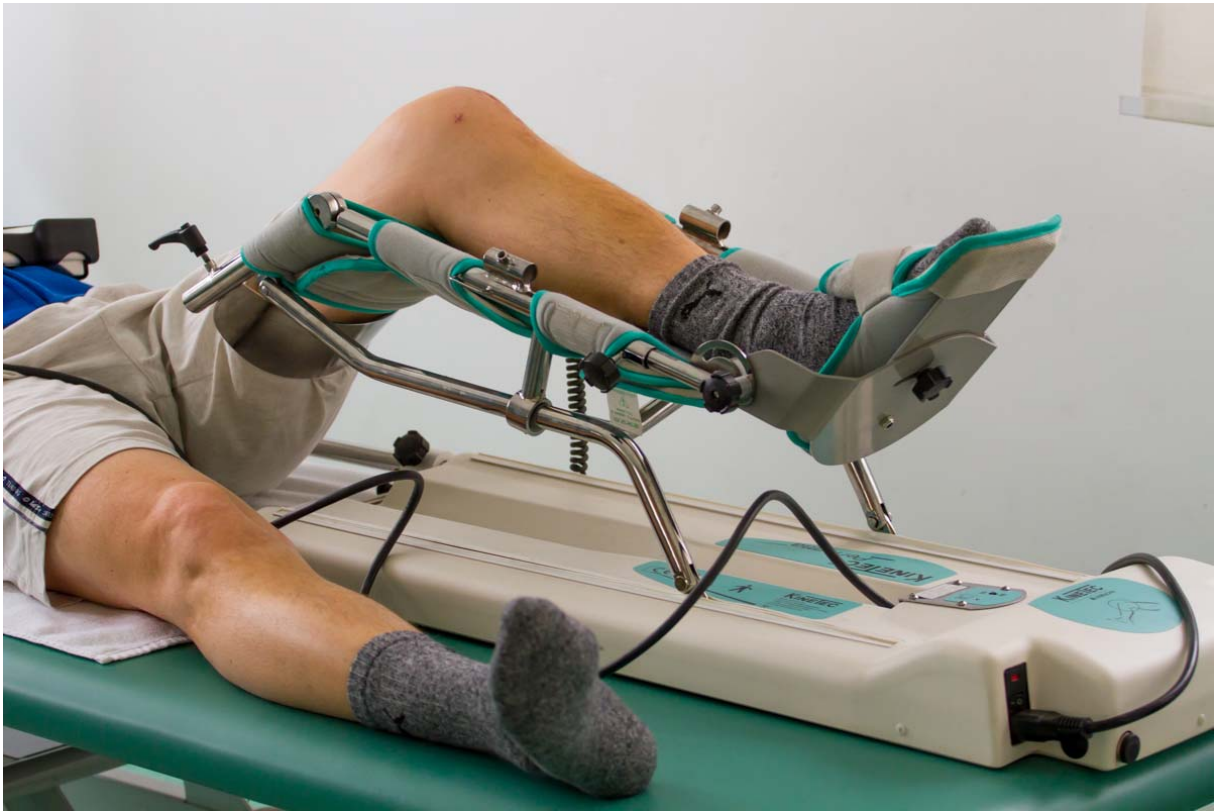Postoperativni program je usmjeren na zaštitu prednjeg križnog ligamenta i patele, te što ranijeg ispužanja koljena i dobivanje njegove potpune ekstenzije. Zabranjeno je izvođenje dubokih čučnjeva i iskoraka, osim malih čučnjeva. Postoperativna rehabilitacija traje od 3-5 mjeseci, a započinje slijedeći dan po operativnom zahvatu. Pacijenta se upoznaje sa ciljevima rehabilitacijskog procesa kao i zabranama koje se odnose na određenu terapijsku fazu. [9]

8.1. Prva faza

Traje mjesec dana, usmjerena je na zaštitu postavljenog transplatata, smanjenje atrofije *m. kvadricepsa* i kontrakture koljenskog zgloba, održavanja opsega pokreta sa naglaskom na potpuno ispužanje koljena (sa jastukom ispod pete), opreznim savijanjem do max. 90° uz održavanje pokretljivosti patele. Provodi se krioterapija ledom za smanjenje otoka, izvode se izometričke vježbe jačanja kvadricepsa, te ostalih mišića kukova, natkoljenice i potkoljenice. Hod se izvodi sa obje štake i opterećenjem do 20kg u prvom tjednu.

Rehabilitacije počinje već drugi dan nakon operacije razgibavanjem operiranog koljena koristeći kinetek aparat. To je aparat za pasivno razgibavanje zgloba. Aparat radi samostalno i pomoću njega možemo dozirati stupanj razgibavanja uz prethodno unesene parametre.

Pacijent može samostalno povećati ili smanjiti opseg pokreta (ovisno o bolnosti). Tretman traje 30 – 60 min. te najčešće prethodi individualnim vježbama koljena.



Slika 9. Kinetek aparat, [izvor: http://www.fizikalna-terapija.hr/images/IMG_5070.jpg]

S vremenom se opterećenje operirane noge povećava, a štake odbacuju krajem 4. tjedna. U prvom i drugom tjednu se izvode vježbe gibljivosti kuka u svim smjerovima, podizanje nogu iz kuka, održavanje tonusa kvadricepsa, cirkulatorne vježbe stopala, održavanje mobilnosti patele, potpuno pasivno ispružanje koljena, savijanje koljena aktivno potpomognutim vježbama po podlozi do 90°, elektrostimulacija kvadricepsa. U trećem i četvrtom tjednu se vrše vježbe za jačanje fleksora stopala podizanjem na nožne prste, jačanje fleksora koljena, bicikl bez opterećenja, vježbe balansa uz blago savijena koljenima. [9]

8.2. Druga faza

Traje od 1. do 3. mjeseca od operativnog zahvata. Cilj ove faze je povećanje opsega fleksije koljena do fiziološke granice. Potpuno odbaciti štake i opteretiti nogu s otporom, nastaviti sa jačanjem mišića donjih ekstremiteta kroz zatvorene kinetičke lance, započeti sa

kondicijskim vježbama bez stresa za zglob (bicikl, orbitrek i sl), propioceptivne vježbe, izvođenje čučnjeva uz zid do 30°, plivanje. [9]

8.3. Treća faza

Traje od 3. do 4. ili 5. mjeseca poslije operacije. U ovoj fazi se vrši sanacija eventualnih neriješenih ciljeva iz prethodnih faza, definiranje jakosti mišićja i dinamičkog balansa, povratak funkcionalnosti noge kao predfaza povratka u sportske aktivnosti kroz početak blažih sportskih aktivnosti. Izvode se vježbe jačanja donjih ekstremiteta sa postupnim povećanjem otpora, bicikl uz otpor, plivanje, trčanje sa postupnim povećanjem intenziteta. [9]

8.4. Četvrta faza

Rehabilitacija je usmjerena na povratak u poslovni i sportski život, a započinje 4. -5. mjesec od operacije i traje otprilike mjesec dana. Vršer se opće i specifične sportske aktivnosti kao i aktivnosti svakodnevnog života usmjerene ka povratku na posao ili profesionalni sport. Radi se na povećanju mišićne snage, izdržljivosti, stabilizaciji, funkcionalnosti organizma, radu na pokretima važnim za izvođenje specifičnih poslova ili sportova. Izvodi se trčanje u stranu, trčanje unazad, preskakanje užeta, trening eksplozivne snage, udaraca loptom... [9]

9. PRIKAZ SLUČAJA

Pacijent G.K. (1970.) profesor je tjelesne i zdravstvene kulture u osnovnoj školi. 2003.godine prilikom igranja nogometa došlo je do ozljede desnog koljena. Prisutan je otok i bolnost. Nakon par mjeseci ponovna ozljeda, te sada bolesnik navodi osjećaj nestabilnosti desnoga koljena. Pregledan je u ambulanti „Klinika za ortopediju, kliničkog bolničkog centra i medicinskog fakulteta Sveučilišta u Zagrebu“, te se indicira operacijsko liječenje. Nakon indikacijskog sastanka, te prijeoperacijske pripreme dana 9.6.2004. godine učini se artroskopija i rekonstrukcija desnog prednjeg križnog ligamenta koljena. Rani poslijeoperacijski tijek kod bolesnika je protekao uredno. U poslijeoperacijskom tijeku bolesnik prima analgetike. Trećeg poslijeoperacijskog dana po odstranjenju drena bolesnik se uključuje u program fizikalne rehabilitacije koju dobru podnosi. Lokalni nalaz rane je uredan, a koljeno je prazno. Bolesnik se subjektivno dobro osjeća, te se premješta u toplice radi nastavka provođenja fizikalne rehabilitacije.

Prvi kontrolni pregled bio je nakon mjesec dana. Klinički nalaz zadovoljava, Lachmann test -, kretnje uredne, te slijedi postupno odbacivanje štaka.

Pacijent se nakon 3.mjeseca vraća poslu i nastavlja igrati rukomet kao da se ništa nije ni dogodilo. Od dr. Bojanića dobio je pohvalu za jako brzi oporavak.

10. ZAKLJUČAK

Ozljeda je svaki poremećaj u strukturi i funkcionalnosti određenog dijela tijela koji je nastao u određenom vremenu pod utjecajem fizikalnog, kemijskog ili mehaničkog uzroka i smanjuje mogućnost izvođenja aktivnosti svakodnevnog života.

Koljeno je najveći zglob u ljudskom tijelu, najkompliciranije je građe i zglob koji se najčešće ozljeđuje. Razlog je to čestim posjetima ortopedu i potrebi bilo konzervativnog, bilo operacijskog liječenja. Stoga ne čudi da su operacije koljena jedne od najčešćih zahvata.

Medicinske sestre imaju važnu ulogu kod prijema pacijenta, u preoperativnoj obradi, postoperativnoj obradi do samog otpusta iz bolnice. Treba pacijentu omogućiti što bezbolniji i što ugodniji boravak u bolnicu. Vrlo važan segment u radu medicinske sestre je praćenje postoperativne boli bolesnika. Proces rehabilitacije počinje već drugi dan nakon operacije razgibavanjem operiranog koljena koristeći Kinetek aparat. To je vrlo neugodno i bolno iskustvo za bolesnika, a medicinska sestra mora prepoznati razinu boli koju bolesnik osjeća koristeći skale za prepoznavanje razine boli. Medicinska sestra također pri previjanju rane prati i znakove infekcije.

Cilj je ukloniti eventualno prisutan otok, te postupno ojačati mišiće koji okružuju koljeno, a zatim ih i pripremiti za sve ono što ih očekuje u okruženju jedne sportske aktivnosti, naravno ako se radi o pacijentu koji je aktivni sportaš. Bez obzira na to je li pacijent sportaš ili ne i poslije završene rehabilitacije važno je redovito izvoditi vježbe s ciljem prevencije novih ozljeda.

11. LITERATURA

- [1] Stjepan Heimer, Rudi Čajavec i suradnici: Medicina sporta, Kineziološki fakultet Sveučilišta u Zagrebu, 2006.
- [2] Branimir Smiljanić: Traumatologija, 2.dopunjeno izdanje, Školska knjiga, Zagreb, 2003.
- [3] Tihomir Matasović: Osnove ortopedije, Školska knjiga, Zagreb, 1988.
- [4] Nataša Kovačić i Ivan Krešimir Lukić: Anatomija i fiziologija, Medicinska naklada, Zagreb, 2006.
- [5] Ivo Ruszkowski i suradnici: Ortopedija, 4.dopunjeno izdanje, Jumea, Zagreb, 1990.
- [6] Radovan Medved: Sportska medicina, Jugoslavenska medicinska naklada, Zagreb, 1980.
- [7] Branko Šestan: Klinički simptomi u ortopediji, Adamić, Rijeka, 2004.
- [8] Marijana Neuberger: Zdravstvena njega odraslih 2, nastavni materijali – predavanja, 2017.-2018.
- [9] <https://blog.vecernji.hr/fiziofanatik/rehabilitacija-kod-rekonstrukcije-prednje-ukrizene-sveze-1534> , dostupno dana 7.9.2018.

12. POPIS SLIKA

Slika 1. Mišići prednje strane natkoljenice	8
Slika 2. Mišići stražnje strane natkoljenice	9
Slika 3. Pokreti meniska: desni koljeni zglob, ekstenzija	10
Slika 4. Pokreti meniska: desni koljeni zglob, fleksija	11
Slika 5. Pri stajanju na obje noge opterećenje se jednakomjerno raspoređuje na oba kolja	13
Slika 6. Shematski prikaz pomicanja meniska pri kretnjama u koljenu: A – pri ekstenziji prema naprijed, B – pri fleksiji prema straga, C – pri unutarnjoj rotaciji lateralni menisk je straga, D – pri vanjskoj rotaciji medijalni menisk je straga	14
Slika 7. Hiperekstenzija koljena	15
Slika 8. Prikaz Lachmann-ovog testa	19
Slika 9. Kinetek aparat	24



**IZJAVA O AUTORSTVU
I
SUGLASNOST ZA JAVNU OBJAVU**

Završni/diplomski rad isključivo je autorsko djelo studenta koji je isti izradio te student odgovara za istinitost, izvornost i ispravnost teksta rada. U radu se ne smiju koristiti dijelovi tuđih radova (knjiga, članaka, doktorskih disertacija, magistarskih radova, izvora s interneta, i drugih izvora) bez navođenja izvora i autora navedenih radova. Svi dijelovi tuđih radova moraju biti pravilno navedeni i citirani. Dijelovi tuđih radova koji nisu pravilno citirani, smatraju se plagijatom, odnosno nezakonitim prisvajanjem tuđeg znanstvenog ili stručnoga rada. Sukladno navedenom studenti su dužni potpisati izjavu o autorstvu rada.

Ja, MATEA KRIVAN (ime i prezime) pod punom moralnom, materijalnom i kaznenom odgovornošću, izjavljujem da sam isključivi autor/ica završnog/diplomskog (obrisati nepotrebno) rada pod naslovom FUNKCIONALNA ANATOMIJA DOLJEĆEG UČIŠTA (upisati naslov) te da u navedenom radu nisu na nedozvoljeni način (bez pravilnog citiranja) korišteni dijelovi tuđih radova.

Student/ica:
(upisati ime i prezime)

Mateja Krivan

(vlastoručni potpis)

Sukladno Zakonu o znanstvenoj djelatnosti i visokom obrazovanju završne/diplomske radove sveučilišta su dužna trajno objaviti na javnoj internetskoj bazi sveučilišne knjižnice u sastavu sveučilišta te kopirati u javnu internetsku bazu završnih/diplomskih radova Nacionalne i sveučilišne knjižnice. Završni radovi istovrsnih umjetničkih studija koji se realiziraju kroz umjetnička ostvarenja objavljuju se na odgovarajući način.

Ja, MATEA KRIVAN (ime i prezime) neopozivo izjavljujem da sam suglasan/na s javnom objavom završnog/diplomskog (obrisati nepotrebno) rada pod naslovom FUNKCIONALNA ANATOMIJA DOLJEĆEG UČIŠTA (upisati naslov) čiji sam autor/ica.

Student/ica:
(upisati ime i prezime)

Mateja Krivan

(vlastoručni potpis)