

Uloga medicinske sestre kod odraslih osoba sa akutnom opstrukcijom dišnog puta

Belčić, Krunoslav

Undergraduate thesis / Završni rad

2018

Degree Grantor / Ustanova koja je dodijelila akademski / stručni stupanj: **University North / Sveučilište Sjever**

Permanent link / Trajna poveznica: <https://um.nsk.hr/um:nbn:hr:122:541379>

Rights / Prava: [In copyright](#)/[Zaštićeno autorskim pravom.](#)

Download date / Datum preuzimanja: **2025-02-18**



Repository / Repozitorij:

[University North Digital Repository](#)





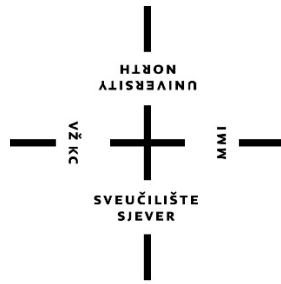
**Sveučilište
Sjever**

Završni rad br. 942/SS/2017

**Uloga medicinske sestre kod odraslih osoba sa akutnom
opstrukcijom dišnih puteva**

Krunoslav Belčić, 5539/601

Varaždin, rujan 2018. godine



Sveučilište Sjever

Odjel za Sestrinstvo

Završni rad br. 942/SS/2017

Uloga medicinske sestre kod odraslih osoba sa akutnom opstrukcijom dišnih puteva

Student

Krunoslav Belčić, 5539/601

Mentor

Doc.dr.sc. Marin Šubarić, dr.med.

Varaždin, rujan 2018. godine

Prijava završnog rada

Definiranje teme završnog rada i povjerenstva

| | | | |
|-----------------------------|--|--------------|----------------------|
| ODJEL | Odjel za biomedicinske znanosti | | |
| PRISTUPNIK | Krunoslav Belčić | MATIČNI BROJ | 5539/601 |
| DATUM | 02.10.2017 | KOLEGIJ | Otorinolaringologija |
| NASLOV RADA | Uloga medicinske sestre kod odraslih osoba sa akutnom opstrukcijom dišnog puta | | |
| NASLOV RADA NA ENGL. JEZIKU | The role of a nurse in adults with acute respiratory opstruption | | |
| MENTOR | Marin Šubarić, dr.med. | ZVANJE | doc.dr.sc. |
| ČLANOVI POVJERENSTVA | 1. Nikola Bradić, dr.med., predsjednik 2. doc.dr.sc. Marin Šubarić, mentor 3. Marijana Neuberger, mag.med.techn., član 4. Irena Canjuga, mag.med.techn., zamjenski član 5. | | |

Zadatak završnog rada

| | |
|------|---|
| BROJ | 942/SS/2017 |
| OPIS | Otvaranje i održavanje dišnog puta smatra se prioritetnim postupkom u zbrinjavanju životno ugroženog pacijenta. Dišni put treba održavati otvorenim i čistim kako bi se mogla osigurati normalna ventilacija i oksigenacija pacijenta. Održavanje prohodnosti dišnih puteva, učinkovita ventilacija i isporuka dovoljne količine kisika osnovne su pretpostavke zbrinjavanja hitnih pacijenata. Savladavanje vještina održavanja prohodnosti dišnih puteva važno je za medicinsku sestru jer bez pravovremene procjene i intervencije ishod za pacijenta može biti koban. Početna procjena i utvrđivanje stanja dišnih puteva i samog disanja mora biti brzo kako bi se po potrebi započelo oslobađanje dišnog puta i adekvatna ventilacija. U radu je potrebno: - opisati anatomiju i fiziologiju dišnog sustava - etiologiju i vrste akutne opstrukcije dišnog puta - način zbrinjavanja akutne opstrukcije dišnog puta po ALS smjericama - ulogu medicinske sestre u zbrinjavanju istog - važnost medicinske sestre kao člana tima u zbrinjavanju akutnih respiratornih stanja |

ZADATAK URUČEN

20.10.2017.



POTPIS MENTORA

Zahvala

Zahvaljujem svom mentoru doc.dr.sc. Marinu Šubariću, dr.med. na pomoći, iskazanom povjerenju i korisnim savjetima pri izradi ovog završnog rada. Veliko hvala mojoj obitelji i prijateljima za potporu i motivaciju tijekom studija.

Sažetak

Temeljna zadaća organa za disanje je vanjsko disanje odnosno uzimanje zraka (kisik, O₂) i oslobađanje ugljikovog dioksida (CO₂), pa se dišni sustav sastoji od površina za izmjenu plinova i puteva za dovod zraka. Opstrukcija dišnih puteva predstavlja po život opasno stanje. Edukacija članova reanimacijskog tima kroz ALS tečaj omogućava standardizirani pristup kardiopulmonalnoj reanimaciji, rano prepoznavanje po život opasnih stanja i napredno održavanje života bolesnika. Opstrukcija dišnog puta može nastati u bilo kojem dijelu i u većini slučajeva je mehaničke prirode. Postoji potpuna, djelomična i prijetuća opstrukcija koja može biti blaga i teška. Klinički znakovi koji upućuju na kritična stanja reflektiraju se kao ABCDE poremećaji. Nakon utvrđivanja opstrukcije u gornjem dišnom putu važno je primijeniti glavne mjere za njezino uklanjanje. Orofaringealni i nazofaringealni tubusi služe kao pomagala za održavanje prohodnosti dišnog puta. Laringealna maska je manje invazivna od endotrahealnog tubusa. I-gel maska ne zahtijeva prekid kardiopulmonalne reanimacije. Endotrahealni tubus koristi se u hitnim slučajevima u svrhu brzog osiguranja mehaničke ventilacije. Endotrahealna intubacija je zlatni standard osiguranja i održavanja prohodnosti dišnog puta. Invazivni postupci ventilacije bolesnika najčešće se primjenjuju u slučajevima ozljede vratne kralježnice, traume lica i sl. U hitnim stanjima najbrži i najjednostavniji zahvat je konikotomija. Kateterom za aspiraciju uklanja se sekret iz dišnih puteva odnosno traheobronhalnog stabla. Uloga medicinske sestre/tehničara za vrijeme endotrahealne intubacije sastoji se od pripreme bolesnika, pripreme i provjere opreme za intubaciju, asistencije i fiksacije endotrahealnog tubusa. Medicinska sestra/tehničar treba težiti stalnom poboljšanju kvalitete i sigurnosti rada kao i pravilnom provođenju procesa zdravstvene njege. Medicinska sestre/tehničari djeluju kao autonomni stručnjaci s moralnom i pravnom odgovornošću u skladu s pravilima sestrinske struke. Medicinske sestre/tehničari u postupku zbrinjavanja dišnog puta imaju dvostruku ulogu tako pojedine postupke u potpunosti izvode samostalno dok u drugima sudjeluju asistirajući liječnicima.

Ključne riječi: dišni sustav, disanje, intubacija, zdravstvena njega

Summary

The basic task of the breathing organs is external breathing and taking the air (oxygen, O₂) and releasing carbon dioxide (CO₂), so the respiratory system consists of a surface for changing gases and airways. The obstruction of the respiratory tract represents a life-threatening condition. The training of members of the resuscitation team through the ALS course provides a standardized approach to cardiopulmonary resuscitation, early recognition of life-threatening conditions and advanced life support of patient. Respiratory tract obstruction may occur in any part of breathing organs and in most cases is of a mechanical nature. There is a complete, partial and threatening obstruction that can be mild and tough. Clinical signs pointing to critical states are reflected as ABCDE disorders. After establishing the obstruction in the upper airway, it is important to apply the main procedures for its removal. The laryngeal mask is less invasive than the endotracheal tube. The I-gel mask does not require an end of cardiopulmonary resuscitation. The endotracheal tube is used in emergency cases for the fast mechanical ventilation of lungs. Endotracheal intubation is the gold standard for the safety and maintenance of airway passage. Invasive ventilation procedures are most often applied in cases of facial and cervical spine trauma. In emergency situations, the fastest and simplest operation for obstruction removal is conikotomy. The aspiration catheter removes secretion from the airways or the tracheobronal tree. The role of nurse/technician during endotracheal intubation consists of patient preparation, testing of intubation equipment, and assisting with fixation of endotracheal tubule. A nurse/technician should strive for constant improvement in quality and safety of work as well as proper implementation of the health care process. Nurses act as autonomous experts with moral and legal responsibility in accordance with the rules of their nursing profession. Nurses in the airway management process have a dual role in the way that some procedures are performed independently while others participate in assisting doctors.

Key words:breathing system, breathing, monitoring, health care

Popis korištenih kratica

ALS – napredne mjere održavanja života (engl. *Advance Life Support*)

CAS - simulirani kardialni arrest (engl. *Cardiac Arrest Simulation*)

CAST - simulirani kardialni arrest test (engl. *Cardiac Arrest Simulation Test*)

ABCDE problemi - poremećaji respiratornog, kardiovaskularnog i živčanog sustava

MILS – ručna stabilizacija glave i vrata u jednoj liniji (engl. *manual in-line stabilisation*)

LMA - laringealna maska

KPR – kardiopulmonalna reanimacija

ETI – endotrahealna intubacija

GKS - Glasgow koma ljestvica (eng. *Glasgow coma scale*)

KOPB – kronična opstruktivna plućna bolest

DVT – duboka venska tromboza

Sadržaj

| | |
|---|----|
| 1. Uvod | 1 |
| 2. Anatomija i fiziologija dišnog sustava | 3 |
| 2.1. Nos (nasus) | 3 |
| 2.2. Grkljan (larynx) | 4 |
| 2.3. Dušnik i pluća..... | 6 |
| 2.4. Funkcije dišnih putova..... | 7 |
| 3. Uzroci i prepoznavanje opstrukcije dišnih puteva..... | 9 |
| 3.1. Vrste opstrukcije dišnog puta | 9 |
| 3.2. Prepoznavanje opstrukcije dišnog puta | 10 |
| 3.2.1. Osnovni postupci kod akutne opstrukcije stranim tijelom | 10 |
| 4. Alogoritam naprednog održavanja života kod akutne opstrukcije dišnog puta..... | 12 |
| 4.1. Osnovne tehnike otvaranja dišnog puta..... | 12 |
| 4.1.1. Pomagala za osnovno održavanje dišnog puta | 13 |
| 4.2. »supraglotična pomagala« | 15 |
| 4.3. Neinvazivni postupci otvaranja dišnog puta..... | 18 |
| 4.3.1. Endotrahealna intubacija | 19 |
| 4.4. Invazivni postupci otvaranja dišnog puta | 21 |
| 4.4.1. Konikotomija..... | 21 |
| 5. Uloga medicinske sestre/tehničara u zbrinjavanju akutnih respiratornih stanja..... | 22 |
| 5.1. Postupci medicinske sestre kod akutne opstrukcije dišnog puta | 22 |
| 5.1.1. Tehnika postavljanja orofaringealnog tubusa..... | 22 |
| 5.1.2. Tehnika postavljanja nazofaringealnog tubusa..... | 23 |
| 5.1.3. Postupci medicinske sestre/tehničara kod postavljanja laringealne maske | 23 |
| 5.1.4. Postupci medicinske sestre/tehničara kod endotrahealne intubacije | 24 |
| 5.1.5. Postupci medicinske sestre kod aspiracije sekreta iz dišnih puteva | 24 |

| | |
|---|----|
| 5.2. Važnost medicinske sestre kao člana tima | 26 |
| 6. Zaključak | 29 |
| 7. Literatura | 30 |
| Popis slika..... | 32 |

1. Uvod

Disanje je proces tijekom kojeg se odvija dovodenje kisika (O_2) i odvođenje ugljičnog dioksida (CO_2) iz tkivnih stanica. Ta zadaća ostvaruje se putem organa za disanje koji izgrađuju dišni put, pri čemu razlikujemo provodni dio od respiratornog dijela dišnog puta. Možemo reći da se sam proces disanja odvija u više faza pa tako razlikujemo plućnu ventilaciju, vanjsko disanje, prijenos respiracijskih plinova i interno disanje. Plućna ventilacija podrazumijeva ulazak zraka u pluća i izlazak zraka iz pluća. Ovaj dio respiracijske funkcije ostvaruje se kroz provodni dio respiracijskog puta. Vanjsko disanje podrazumijeva ulazak kisika iz zraka u krv i izlazak ugljičnog dioksida iz krvi, što se odvija na alveokapilarnoj membrani, kako bi se dalje putem kardiovaskularnog sistema izvršio prijenos respiracijskih plinova krvlju do tkivnih stanica, gdje se onda odvija interno disanje, koje podrazumijeva izmjenu plinova (O_2 i CO_2) u kapilarama između krvi i tkivnih stanica [1] [2].

Opstrukcija dišnih putova ili nemogućnost disanja može biti djelomična ili potpuna, gornja i donja, akutna i kronična te predstavlja po život opasno stanje. Postoji nekoliko različitih uzroka koji dovode do takvih stanja, a najčešće su to: gubitak svijesti, posljedice trauma koje su vrlo često praćene i obilnim krvarenjem, tumori u gornjim dišnim putovima, alergijske reakcije ili prisutnost stranog tijela. Bolesnicima je u takvim stanjima potrebna kardiopulmonalna reanimacija jer opstrukcije dišnih puteva ponekad mogu biti primarni uzrok kardiorespiratornom arestu. Iz navedenih razloga vrlo je važna brza procjena stanja bolesnika od strane stručnog tima koji će osigurati ispravnu ventilaciju i kontrolu dišnog puta. Pravovremenom intervencijom se ostvaruje ključna uloga u sprječavanju sekundarnog hipoksičnog oštećenja mozga i drugih vitalnih organa za što je potrebna odgovarajuća oksigenacija tkiva [3] [4].

Bolesti koje mogu uzrokovati prekid prijenosa živčanog impulsa na mišiće disanja su tumori kralješnične moždine, poliomijelitis, polineuroradikulitis, polineuritis, tetanus, miastenija gravis kao i različite intoksikacije (npr. pesticidima ili herbicidima).

Središnji uzroci respiracijske insuficijencije su cerebrovaskularni inzult, kranIOCerebralne ozljede i ekspanzivni procesi u mozgu. Takva stanja mogu nastati kao rezultat poremećaja metabolizma u tijeku pojedinih bolesti kao npr. uremija, hepatična encefalopatija i teške alkaloze. Poremećaj prijelaza plinova kroz alveokapilarnu barijeru najčešće je posljedica aspiracije kiselog želučanog sadržaja, pneumonije, edema pluća raznog porijekla, oštećenja plućne površine kao posljedice šoka i respiracijski distres – sindrom novorođenčeta [5].

Učenje naprednih mjera održavanja života kroz tečaj koji je namijenjen liječnicima, medicinskim sestrama i drugim zdravstvenim djelatnicima omogućavaju standardizirani pristup

kardiopulmonalnoj reanimaciji u odraslih. Multidisciplinarna priroda tečaja i timski rad omogućavaju provođenje postupaka naprednog održavanja života u bolnici i izvan bolnice. ALS tečaj ima za cilj educirati samostalne članove i voditelje reanimacijskog tima. Tečaj se realizira provođenjem radionica kroz koje se simuliranjem različitih problema npr. kardialni arrest (engl. *CAS-Cardiac Arrest Simulation*) stječu nova znanja i vještine. Na završetku svake radionice se kroz testiranje pisanim ispitom ocjenjuju praktične vještine održavanja dišnog puta kao i početni pristup kolabiranom bolesniku (osnovno održavanje života i defibrilacija). Polaznici ALS tečaja testiraju i provođenje postupaka pri simuliranom kardialnom arestu (engl. *CAST-Cardiac Arrest Simulation Test*). Nakon završetka tečaja i stjecanja određenih znanja i vještina reanimacije polaznici dobivaju certifikat za provođenje naprednih mjera održavanja života. Zadaća polaznika je održavanje stečenih vještina reanimacije i praćenje promjena smjernica i prakse [3].

Prvostupnici sestrinstva, medicinske sestre i tehničari educirani su za provođenje zdravstvene njege iz područja hitne medicinske pomoći. Pohađanjem precizno definiranih oblika dodatnog usavršavanja stječu više vještina za provođenje specifičnih postupaka po unaprijed propisanom protokolu. Svrha protokola je osigurati kvalitetnu skrb i sigurnost bolesnika, ali i profesionalnu sigurnost i zaštitu medicinske sestre odnosno medicinskog tehničara. Rano prepoznavanje po život opasnih stanja i primjena učinkovitih postupaka za njihovo otklanjanje osnovni su preduvjet za pravilno hitno medicinsko zbrinjavanje bolesnika [6].

Savladavanje vještina održavanja prohodnosti dišnih puteva važno je za medicinskog tehničara ili sestru jer bez pravovremene procjene i intervencije ishod za pacijenta može biti koban. Početna procjena, utvrđivanje stanja dišnih puteva i samog disanja mora biti brza kako bi se po potrebi započelo oslobađanje dišnog puta i adekvatna ventilacija. U radu će se prikazati postupci medicinske sestre kod akutne opstrukcije dišnog puta kao što su tehnika postavljanja orofaringealnog i nazoringealnog tubusa, postavljanje laringealne maske, postupci kod endotrahealne intubacije i aspiracije sekreta.

2. Anatomija i fiziologija dišnog sustava

Dijelovi dišnog puta koji služe za provođenje zraka su: nos, ždrijelo, grkljan, dušnik i dušnice. Gornji dišni putevi smješteni su u glavi i u njih ubrajamo sve tvorbe iznad razine grkljana: nos, nosne šupljine s pridruženim nosnim šupljinama, lat. *sinus paranasales* i ždrijelo. Nos je početni dio dišnog sustava. Paranasalni sinusi su pneumatski prostori u kostima lubanje, a one su povezane s nosnom šupljinom. Dije se na maksilarne, frontalne, etmoidalne i sfenoidalne sinuse. Uloga im je smanjenje težine kosti lica, povećanje rezonancije glasa te vlaženje i zagrijavanje udahnutog zraka. Donji dišni putevi nalaze se u vratu i prsištu. U njih se ubraja grkljan, dušnik i stablo dušnica koje seže do plućnih alveola. Pluća se nalaze u prsištu unutar seroznih pleuralnih šupljina koje medijalno graniče sa sredoprsjem [1]. Glavna funkcija dišnog sustava je unos kisika u tijelo, uklanjanje ugljikovog dioksida iz tijela, reguliranje tjelesne temperature i acido-bazne ravnoteže u tijelu. Disanje (*respiratio*) je ulazak zraka iz okoline u pluća (udisaj) i izlazak iz pluća prema van (izdisaj), a ima za cilj izmjenu plinova na respiracijskoj membrani. Tako se krv obogaćuje kisikom (oksigenira) i uklanja ugljikov dioksid iz organizma (ventilacija). Udisanjem zrak dolazi u alveole, a kisik kroz stijenku ulazi u kapilarnu krv (tlak kisika je veći u alveolama). Kisik se veže za hemoglobin, pa tako dolazi do svih stanica u tijelu. Ugljikov dioksid zbog razlike u parcijalnim tlakovima izlazi iz kapilara u alveole. Izdisajem (*expiratio*) se završava proces izmjene plinova. Tijekom jednog urednog ciklusa disanja (udisaja i izdisaja) u pluća ulazi i izlazi oko 500 mL zraka (respiracijski volumen) [7].

2.1. Nos (*nasus*)

Nos je početni dio dišnog sustava i obuhvaća vanjski dio nosa i nosne šupljine. Vanjski dio nosa, *nasus externus* je piramidalna tvorba sastavljena od koštane osnove, elastične nosne hrskavice, *cartilagine nasi*, opnastog dijela s korijenom *radix*, hrbatom *dorsum*, vrhom *apex*, te nosnim krilima, *alae nasi*. Nosna šupljina, *cavitas nasi*, lijeva i desna, odijeljene su u sredini nosnom pregradom, a otvaraju se sprijeda nosnicama, *nares*. Nosna šupljina se prema straga otvara u ždrijelo, *pars nasalis pharyngis* nosnim lijevcima, *choanae*. Svaka polovica nosne šupljine ima dno, krov, lateralnu i medijalnu stijenku. Stijenke nosne šupljine su obložene sluznicom s trepetljikastim epitelom i ispod nje je gusti splet krvnih žila. Nosni sinusi, *sinus paranasales*, su parne šupljine pridodane nosu, a iznutra obložene sluznicom i ispunjene zrakom (pneumatične). Na stražnje nosne otvore priključen je *pars nasalis pharyngis*, a omeđen je gore lubanjskom bazom, a sa strane i straga stijenkom ždrijela. Prema dolje se nalazi meko nepce,

palatum molle, te čini granicu prema srednjem dijelu ždrijela, *pars oralis pharyngis* (oropharynx). Limfno tkivo (*tonsilla pharyngea*) nalazi se u vrhu ždrijelnog svoda, *fornix pharyngis*, kao i na gornjoj stražnjoj i lateralnoj stijenci ždrijela [1].

2.2. Grkljan (larynx)

Grkljan je najuži dio dišnog puta i služi za zaštitu, provođenje zraka i stvaranje glasa. Proteže se od donjeg ždrijelnog prostora, *pars laryngea pharyngis*, do dušnika, *trachea*. Grkljan odvaja donje dišne putove od ždrijela i omogućuje kontrolirano stvaranje glasa, *fonaciju*. Kod odraslih muškaraca smješten je u razini 3.–6. vratnog kralješka, a kod žena i djece nešto više. Grkljanski kostur čine hrskavice koje su spojene svezama i membranama koje se pomiču uz pomoć mišića. *Cartilago thyroidea* je najveća štitasta hrskavica i na prednjoj strani vrata ispupčuje se u sredini kao Adamova jabučica. Prstenasta hrskavica *cartilago cricoidea* nalazi se ispod štitaste hrskavice. Na njezinoj stražnjoj i gornjoj strani nalaze se dvije glasnične vrčolike hrskavice *cartilagine arytenoideae*. Pod korjenom jezika iznad grkljana nalazi se posebna hrskavica koja zatvara ulaz u grkljan, pa na taj način onemogućava ulaz komadićima hrane u dišne putove. Nazvana je grkljanski poklopac, *epiglottis*. *Cartilago epiglottica* ili elastična hrskavica grkljanskog poklopca nalikuje na list. Preko peteljke *petiolus* je spojena na unutrašnju površinu štitaste hrskavice. Prednja površina poklopca usmjerena je prema ždrijelu, a konveksno je ispupčena i prekrivena višeslojnim neorožnjenim pločastim epitelom. Stražnja površina je konkavna i usmjerena prema grkljanu, a prekrivena je respiratornim epitelom. Grkljanski poklopac je posut plitkim udubinama, a u njima se nalaze nakupine žlijezda i krvne žile [1]. Teška opstrukcija dišnih puteva kao i prijelomi grkljanskog kostura mogu biti životno ugrožavajući.

Grkljanske hrskavice međusobno su povezane s jezičnom kosti i dušnikom prekosveza, zglobova i membrana. *Lig. cricothyroideum medianum* smješten je između krikoidne i tireoidne hrskavice. U slučaju zapriječenja dišnog puta u vokalnoj pukotini može se napraviti rez ili otvaranje ove sveze - konikotomija. Grkljanske membrane građene su od vezivnog tkiva. Tkivo je prekriveno grkljanskom sluznicom i bogato elastičnim vlaknima (*membrana fibroelastica laryngis*).

Grkljanski mišići služe pokretanju grkljanskih hrskavica jednih prema drugima. Na taj način utječu na položaj i napetost glasnica. Dijelimo ih na vanjske i unutarnje grkljanske mišiće i to prema položaju i polazištu. Postoje mišići koji pomiču grkljan u cijelosti *infrahioidni* mišići i *suprahioidni* mišići; *m. constrictor pharyngis inferior*.

Grkljanska šupljina, *cavitas laryngis* je prekrivena sluznicom između ulaza u grkljan i donjeg ruba prstenaste hrskavice. Šupljina se dijeli s dva para sluzničnih nabora na gornji, srednji i donji dio.

Gornji dio šupljine je koso položeni ulaz u grkljan lat. *auditus laryngis* koji vodi prema predvorju lat. *vestibulum laryngis* (I) i seže do nabora lat. *plicae vestibulares*. Ulaz u grkljan omeđuju: *epiglottis* i sluznični nabori lat. *plicae aryepiglotticae*. Nabori sežu od rubova grkljanskog poklopca do rožičastih hrskavica, a one se nalaze na vršku vokalnih hrskavica. Unutar nabora obostrano nalazi se lat. *cartilago cuneiformis*. Hrskavice u naboru formiraju lat. *tuberculum corniculatum* i lat. *tuberculum cuneiforme*. Između obje vokalne hrskavice nalazi se pukotina sluznice, *incisura interarytenoidea*. Kod ulaza u grkljan (s obje strane) odnosno nabora (lat. *plicae aryepiglotticae*) nalazi se donji dio ždrijela i *recessus piriformis*, kroz koji prolazi tekućina i zalogaj na svom putu u jednjak.

Srednji dio grkljanske šupljine je najmanji i nalazi se između nabora predvorja, *plicae vocales*, a naziva se lat. *cavitas laryngea intermedia* (II). Ovaj prostor obostrano se širi u izbočenje sluznice, *ventriculu slaryngis*. Gore je omeđen naborom predvorja, a dolje glasničnim naborom i završava kao slijepa vreća lat. *sacculus laryngis*.

Donji dio šupljine seže od glasničnih nabora do donjeg ruba prstenaste hrskavice. Naziva se lat. *cavitas infraglottica* (III). Ovaj donji dio grkljanske šupljine širi se od kranijalno prema kaudalno i kontinuirano prelazi u dušnik. Stijenku lat. *cavitas infraglottica* prekrivenu sluznicom u većem dijelu gradi lat. *conuselasticus* [1].

Glottis je naziv kojim se imenuju svi dijelovi grkljana koji graniče s vokalnom pukotinom ili njezinim stijenkama, a sudjeluju u stvaranju glasa. Glasnični nabor u svojem dugačkom tj. prednjem dijelu čini lig. *vocale* i m. *vocalis*. U stražnjem odnosno kratkom dijelu nalazi se vokalna hrskavica s nastavkom lat. *processus vocalis*. Vokalna pukotina (lat. *rima glottidis*) dijeli se na dugi prednji dio (lat. *pars intermembranacea*) i kratki stražnji dio (*pars intercartilaginea*). Oba dijela pukotine mogu biti različito otvorena.

Oblik vokalne pukotine je promjenjiv ovisno o funkciji grkljana. Za vrijeme mirnog disanja i šapta *pars intermembranacea* je zatvoren dok je *pars intercartilaginea* otvoren. Takav način disanja kao rezultat daje vokalnu pukotinu u obliku trokuta. Dubljim disanjem otvara se prednji dio pukotine i na taj način postiže tzv. srednji položaj disanja. Pri dubokom udisaju se vokalna pukotina rastvori do krajnjih granica. U takvom položaju vokalna pukotina je kod kašlja

odnosno »eksplozivnog« izdisaja. U svrhu stvaranja glasa tj. fonacije prvo se vokalna pukotina zatvara, dok se glasnice napinju [1].

2.3. Dušnik i pluća

Dušnik (lat. *trachea*) je elastična cijev koja je duga 10-12cm i proteže se od prstenaste hrskavice do račvišta bronha (lat. *bifurcatio tracheae*). Podijeljena je na vratni (lat. *pars cervicalis*) i prsni dio (lat. *pars thoracica*). Vratni dio seže od 6. do 7. vratnog kralješka, a dulji, prsni dio seže od 1. do 4. prsnog kralješka. Stijenka dušnika sastavljena je od 16-20 potkovastih hijalinih hrskavica (lat. *cartilagine tracheales*), a one su međusobno povezane svezama (lat. *ligg. anularia*). Vezivna tvorba koju čine i glatki mišići (lat. *paries membranaceus*) zatvara hrskavice u prsten na stražnjoj stijenci. Dušnik se dijeli na desnu glavnu i lijevu glavnu dušnicu (lat. *bronchus principalis dexter et sinister*) na asimetričnom račvištu (lat. *bifurcatio tracheae*). Desna (glavna) dušnica je kraća i šireg lumena od lijeve. Desna nastavlja tok dušnika s otklonom od 20° dok se lijeva otklanja 35°. Sagitalni greben se u lumen izbočuje na račvištu dušnika (lat. *carina tracheae*). Greben dijeli struju zraka pri udisaju, a poprečni promjer dušnika širi je od sagitalnog. Većina aspiriranih stranih tijela, posebno u djece dolazi u desnu glavnu dušnicu zbog njegovog anatomskeg položaja. Preko dušnice tijelo dolazi u desno pluće gdje može izazvati aspiracijske pneumonije.

Pluća (lat. *pulmones*) su smještena u pleuralnim šupljinama prsišta, s obje strane sredoprjsja. Pluća su paran organ u obliku polustošca. Površina pluća kod djece je blijedoružičasta, a starenjem postaje zagasitosiva. Vanjsku površinu oblikuju okolne tvorbe: stijenka prsišta, ošit i sredoprjsje. Kupolast vrh pluća (lat. *apex pulmonis*) izdiže se nekoliko centimetara iznad gornjeg ušća prsišta. Plućna baza (lat. *basis pulmonis*), tj. dijafragmalna strana (lat. *facies diaphragmatica*) je konkavna i leži na ošitu. Konveksna vanjska površina, okrenuta je prema rebrima i naziva se *facies costalis*. *Facies medialis* je strana pluća okrenuta prema medijalno. Korijen pluća (lat. *radix pulmonis*) su sve tvorbe medijalne plućne površine (ulazeće ili izlazeće krvne žile te dušnice). Torbe povezuju pluća sa srcem i dušnikom i slično su postavljene s obje strane. Tanki i oštri rubovi pluća dijele površine pluća sprijeda i s donje strane. Plućne brazde i režnjevi dijele pluća na režnjeve dubokim pukotinama. Desno pluće ima jedan gornji (*lobus superior*), jedan srednji (*lobus medius*) i jedan donji režanj (*lobus inferior*). *Fissura obliqua*, kosa pukotina razdvaja gornji i donji režanj, a seže od straga i gore do naprijed i dolje. *Fissura horizontalis* smještena je naprijed i sa strane. Lijevo pluće (manje) podijeljeno je na dva režnja, *lobus superior* i *lobus inferior* koje razdvaja kosa pukotina.

Glavne dušnice (desna i lijeva) granaju se sukladno broju režnjeva desno na tri, a lijevo na dvije režnjske dušnice, (lat. *bronchi lobares*) čiji je promjer 8 do 12 mm. Režnjske dušnice dijele se na segmentne dušnice, (lat. *bronchi segmentales*) u desnom pluću na 10 i lijevom na 9 segmentnih dušnica. Plućni segmenti (lat. *segmenta bronchopulmonalia*) su podjedinice plućnih režnjeva tj. bronhoarterijske jedinice u čijem se središtu (intrasegmentalno) nalaze segmentna dušnica i grana (lat. *a. pulmonalis*). Grane plućnih vena označuju granice segmenata. Segmentne dušnice (lat. *lobuli pulmonales*) granaju se u srednje i male dušnice koje prelaze u bronhiole od kojih svaki opskrbljuje jedan plućni režnjić, (lat. *lobulus pulmonalis*). Unutar plućnog režnjića bronhioli prelaze u završne grane bronhalnog stabla. Postoje respiratorni bronhioli i vodići, (lat. *ductuli alveolares*). U njihovim stijenkama nalazimo proširenja za izmjenu plinova, (lat. *alveoli pulmones*).

Pleura je serozna plućna ovojnica i sastoji se od visceralnog lista, (lat. *pleura visceralis*) i od parijetalnog lista, tj. porebrice (lat. *pleura parietalis*). Oni oblažu prostor u prsištu koji je namijenjen plućima.

Izmjenu plinova između plućnih alveola i okoliša uvjetuju promjene tlaka u prsištu, a do njih dolazi aktivnim i pasivnim događajima. Kod rebrenog disanja dolazi do promjene volumena prsne šupljine pomicanjem rebara. Kod trbušnog disanja dolazi do promjene volumena prsne šupljine zbog pomicanja dna prsne šupljine. Mediastinum je središnji vezivni prostor prsišta, a smješten je između obiju pleuralnih šupljina. Lateralna stijenka omeđena je obostrano sredoprsnom pleurom [1].

2.4. Funkcije dišnih putova

Dišni put prve generacije je dušnik. Glavni desni i lijevi bronh je druga generacija dišnog puta. Uloga hrskavičnih prstenova dušnika je sprječavanje kolapsa. Stijenke bronha grade manje hrskavične ploče koje omogućuju pokretljivost kod rastezanja i stezanja pluća. Transpulmonalni tlak širi alveole i bronhiole. Na mjestima gdje su hrskavične ploče nalaze se stijenke koje su većinom građene od glatkih mišića, osim krajnjih respiracijskih bronhiola. Bronhalno stablo izloženo je djelovanju noradrenalina i adrenalina koji uzrokuju dilataciju bronhalnog stabla. Adrenalin snažnije stimulira beta-receptore. Vagusna parasimpatička vlakna ulaze u plućni parenhim i luče acetilkolin nakon čega nastaje blaga ili umjerena konstrikcija bronhiola. Sluz koja se luči iz vrčastih stanica i malih sluzničnih žlijezda vlaži sve dišne putove koji su obloženi trepetljivim epitelom. Refleks kašljanja izaziva lagani dodir na bronhi i dušnik dok se refleks kihanja odnosi na nosne hodnike i aferentni impulsi idu petim moždanim živcem do produljene moždine pa se pokreće refleks. Funkcija gornjih dišnih putova je priprema zraka. Prolaskom kroz

nos zrak se zagrijava, ovlaži i filtrira prije prolaska kroz donje dišne puteve. Važno je odstranjivanje čestica taloženjem zbog turbulencije. Alveolarni makrofagi uklanjaju čestice koje se zadrže u alveolama dok ostale odnosi plućni limfni sustav [8].

3. Uzroci i prepoznavanje opstrukcije dišnih puteva

3.1. Vrste opstrukcije dišnog puta

Opstrukcija dišnog puta dijeli se prema opsegu na potpunu-bolesnik ne može disati, djelomičnu-bolesnik može disati i prijeteća potpuna opstrukcija-patološko stanje se pogoršava. Opstrukcija dišnog puta također se dijeli prema visini tj. položaju (opstrukcija gornjih i donjih dišnih puteva), i trajanju procesa (akutna i kronična) [9].

Glavni uzrok akutne respiracijske insuficijencije je oštećenje vanjskog disanja. Poremećaj vanjskog disanja odnosi se na promjene u sastavu udisajnog zraka, na sposobnost izmjene plinova u plućima, što znači ventilaciju i raspored zraka u plućima, perfuziju pluća i prijelaz plinova kroz alveokapilarnu barijeru [5]. Različiti uzroci mogu dovesti do hitnih stanja koja su opasna po život i u kojem je život bolesnika izravno ugrožen. Uzroci koji dovode do akutne opstrukcije gornjih dišnih putova su: zapadanje jezika, otok mekog tkiva, strano tijelo (krv i povraćeni sadržaj), ozljede, upala, prirodne malformacije i alergijske reakcije. Uzroci akutne opstrukcije donjih dišnih puteva mogu biti: strano tijelo laringospazam, ozljeda grkljana, sekreti, edemi, krv, bronhospazam, bronhalna sekrecija, aspiracija želučanog sadržaja, alergijska reakcija. Smetnje ventilacije mogu nastati tijekom uvođenja bolesnika u opću anesteziju, radi nemoguće ili otežane ventilacije. Opstrukciju dišnog puta mogu također prouzročiti i akutni epiglotitis, hipertrofija tonzila i adenida. Kod odraslih je najčešći uzrok tumor grkljana, dok se mogu pojaviti i drugi uzroci kao što su epiglotitis, paraperi i retrofaringealni apsces, alergijski edemi ždrijela, grla ili usne šupljine i drugo [9] [4].

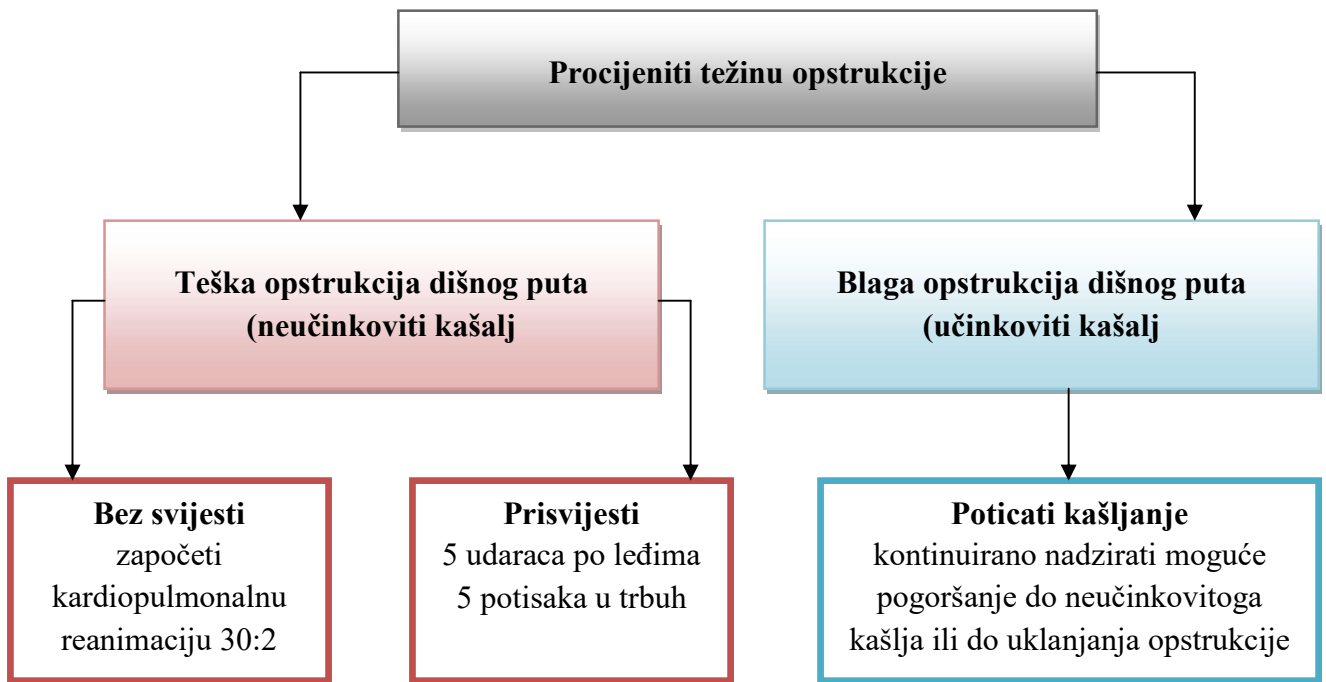
Opstrukcija može nastati u bilo kojem dijelu gornjeg respiratornog puta na usnama, ustima, nosu, farinksu ili traheji [10]. Opstrukcija može biti mehaničke i kemijske naravi. U većini slučajeva opstrukcija dišnih putova je mehaničke prirode. Lokalizirana je pretežno u gornjim dišnim putovima odnosno grkljanu i dušniku. Susreće se vrlo često u stanjima bez svijesti kod kojih dolazi do pada korijena jezika na stražnju stijenku farinksa uzrokovanog gubitkom tonusa mišića usne šupljine. Čest uzrok mehaničke opstrukcije može biti udahnuta strana tijela kao što su dijelovi hrane, povraćeni želučani sadržaj, krv, voda, dijelovi slomljenih čeljusti ili zubi. Kod trauma prsnog koša npr. serijski ili komadni prijelomi rebara, prsne kosti odnosno njihove kombinacije, dolazi do ometane funkcije vanjskog disanja odnosno poremećaja mehanike ventilacije pluća. Često se u tim stanjima pojavljuje pneumotoraks i hematotoraks.

3.2. Prepoznavanje opstrukcije dišnog puta

Kod bolesnika kod kojeg je prisutna djelomična opstrukcija dišnog puta dolazi do napora pri disanju tzv. inspiratornog stridora, zviždanja koje se javlja kod udisaja i kod opstrukcije u donjim dišnim putovima. Krkljanje ukazuje na prisutnost stranog sadržaja, hrkanje i stridor (laringealni spazam). Kod djelomične opstrukcije bolesnik može kašljati, govoriti i disati. Za vrijeme potpune opstrukcije disanje se ne čuje i nema strujanja zraka iz bolesnikovih usta, a disajni pokreti su otežani. Pomoćna respiratorna muskulatura uključena je u proces disanja tako što uzrokuje pokrete prsnog koša i trbuha. Pokreti se opisuju kao »klackalica« tj. »drveni konjić« koji se ljulja. Prsni koš kod udisaja se uvlači, a trbuh širi dok je kod izdisaja suprotno [11]. Za vrijeme potpune opstrukcije bolesnik može biti bez svijesti.

3.2.1. Osnovni postupci kod akutne opstrukcije stranim tijelom

Opstrukcija dišnog puta može biti uzrokovana stranim tijelima, pa razlikujemo blagu ili tešku opstrukciju dišnog puta. Po određenim znakovima i simptomima (govor, kašljanje, zvuk disanja, stanje svijesti) možemo razlikovati težinu opstrukcije (Slika 3.2.1.).



Slika 3.2.1: Algoritam postupaka kod gušenja odrasle osobe

*Izvor: Neposredno održavanje života – hrvatski prijevod, dostupno
<http://neuron.mefst.hr/docs/katedre/anesteziologija//Modul%20D-di%C5%A1ni%20put,%20VJS%204.04.2011.pdf> 26.07.2018.*

4. Alogoritam naprednog održavanja života kod akutne opstrukcije dišnog puta

4.1. Osnovne tehnike otvaranja dišnog puta

Nakon što je utvrđena opstrukcija u gornjem dišnom putu potrebno je primijeniti sve mjere za njeno uklanjanje i to:

- zabacivanje glave,
- podizanje brade,
- potiskivanje gornje čeljusti prema naprijed.

Ruku je potrebno postaviti na bolesnikovo čelo, a glavu nježno zabaciti prema natrag. Vrhovi prstiju druge ruke postavljaju se ispod brade dok se brada podiže u svrhu razvlačenja prednjih vratnih struktura. Postupkom izbacivanja donje čeljusti prema naprijed prekida se opstrukcija uzrokovana jezikom, mekim nepcem i epiglotisom. Najveća efikasnost postiže se primjenom tog postupka zajedno s zabacivanjem glave. Prije zabacivanja donje čeljusti prema naprijed važno je identificirati kut donje čeljusti. Prstima koji su iza kuta donje čeljusti učini se stalni pritisak prema gore i naprijed da se donja čeljust podigne. Palčevima se otvore usta i brada se gura prema dolje. Svi navedeni postupci otvoriti će dišni put ako je uzrok opstrukcije relaksacija mekog tkiva. Nakon primjene svih postupaka provjerava se uspješnost gledanjem, slušanjem i osjećanjem. Ako je dišni put zatvoren potrebno je potražiti i ukloniti iz usta kruto strano tijelo. Zubna proteza odstranjuje se samo u slučaju ako je polomljena ili dislocirana. U suprotnom ona pomaže u održanju konture usta i olakšava provođenje ventilacije. Ako postoji sumnja na ozljedu vratne kralježnice zabacivanje glave može povećati težinu ozljede i potencijalno oštećenje kralježnične moždine. Tada se primjenjuje postupak potiskivanja donje čeljusti prema naprijed i odizanja brade u kombinaciji s ručnom stabilizacijom glave i vrata u jednoj liniji (engl. *MILS – manual in-line stabilisation*) uz pomoć asistenta. Takvi zahvati su mogući jedino ako postoji kontinuitet donje čeljusti. U suprotnom je potrebno jezik povući hvataljkom za jezik ili šavom jezika. Navedenim postupcima sprječava se zapadanje baze jezika i posljedično zatvaranje dišnog puta [4].

Heimlichov hvat ima primjenu u stojećem i ležećem stavu ovisno o stanju svijesti bolesnika (Slika 4.1.1.). Bolesnika se u stojećem stavu obuhvati rukama i obje šake se spoje u sredini između pupka i donjeg ruba prsne kosti (gornji dio trbuha) ili preko prsne kosti. Bolesnika se pritisne prema sebi i gore. U ležećem stavu pritisak se napravi s ukriženim dlanovima na ista

mjesta prema podlozi i glavi, a za pritisak se koristi i svoja težina. Tlak koji nastane u dišnim putovima može izbaciti strano tijelo. Postupak se ponavlja po potrebi 2 do 10 puta. Pritisak na trbuh može izazvati komplikacije kao što je aspiracija želučanog sadržaja i oštećenje trbušnih organa (ruptura jetre i slezene). Pritisak se ne primjenjuje u temeljnim postupcima oživljavanja, jer se izvodi samo pritisak na prsnu kost i to kod svjesnih bolesnika. Isto tako se ne primjenjuje kod debelih osoba i trudnica [14].

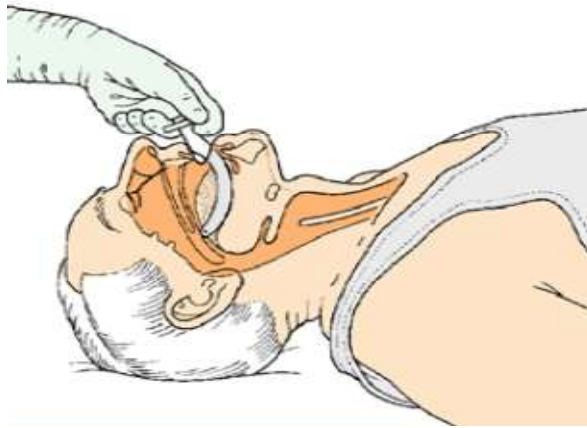


Slika 4.1.1.: Heimlichov hvat u stojećem stavu

Izvor: Kliničke vještine 2 Modul D: Dišni put i disanje: 10-18., dostupno <http://neuron.mefst.hr/docs/katedre/anesteziologija//Modul%20D-di%C5%A1ni%20put,%20VJS%204.04.2011.pdf> 26.07.2018.

4.1.1. Pomagala za osnovno održavanje dišnog puta

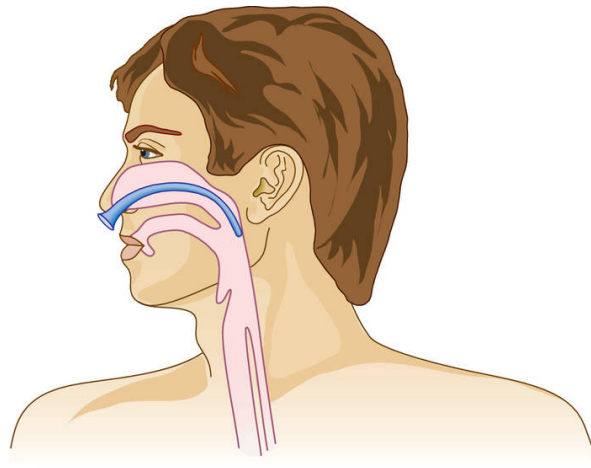
Orofaringealni i nazofaringealni tubusi služe kao pomagala za održavanje prohodnosti dišnog puta. Dizajnirani su s svrhom sprječavanja opstrukcije mekoga nepca i zapadanje jezika prema natrag u bolesnika koji je bez svijesti. Orofaringealni tubus je zakrivljena plastična cijev koja je na oralnoj strani ojačana plosnatim dodatkom koji osigurava prianjanje između jezika i tvrdoga nepca. Veličina tubusa odgovara vertikalnom razmaku između bolesnikovih sjekutića i kuta donje čeljusti. Postoje veličine 2, 3 i 4 za manje, srednje i velike odrasle osobe. Orofaringealni tubusi namijenjeni su za bolesnike bez svijesti. Ako se tubus pokuša uvesti u polu-komatoznog bolesnika može se provocirati povraćanje i laringospazam (Slika 4.1.1.1.).



Slika 4.1.1.1.1: Uvođenje orofaringealnog tubusa

Izvor: Kliničke vještine 2 Modul D: Dišni put i disanje: 10-18., dostupno <http://neuron.mefst.hr/docs/katedre/anesteziologija//Modul%20Di%C5%A1ni%20put,%20VJS%204.04.2011.pdf> 26.07.2018.

Nazofaringealni tubus je zakrivljen, a napravljen je od mekane savitljive plastike. (Slika 4.1.1.2.). Koso je odrezan s jedne strane s obodom na drugoj. Koristi se za bolesnike s čvrsto stisnutom čeljusti, trizmusom ili maksilofacijalnim ozljedama. Potreban je oprez kod bolesnika sa sumnjom na prijelom baze lubanje i kod ozljeda lica [6]. Takvi bolesnici vrlo često krvare na nos. Unutarnji promjer tubusa označen je u milimetrima, a dužina im se povećava s povećanjem promjera. Tako npr. tubus veličine 6-7 mm odgovara odraslim osobama. Moguća je stimulacija laringealnog ili glosofaringealnog refleksa. Prevelikim tubusom može doći do laringospazma i povraćanja.



Slika 4.1.1.2.: Položaj nazofaringealnog tubusa

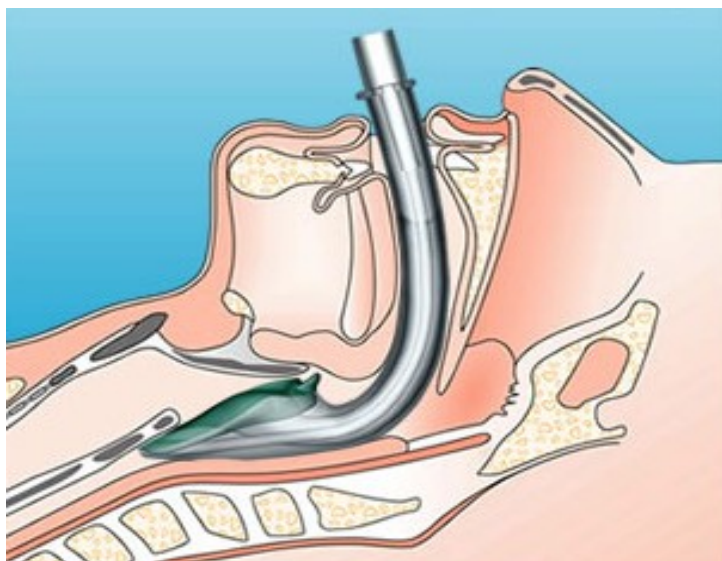
Izvor: https://medicaldictionary.thefreedictionary.com/_/viewer.aspx?path=davisTab&name=a14.jpg & url=[https % 3 A % 2 F % 2 Fmedical dictionary. thefreedictionary. com%2Fnasopharyngeal% 2 Bairway](https://medicaldictionary.thefreedictionary.com/2Fnasopharyngeal%20Bairway), dostupno 26. 07. 2018.

4.2. »supraglotična pomagala«

Supraglotična pomagala koja se koriste za održavanje dišnog puta su laringealna maska i gel. Njihovom upotrebom postiže se bolja ventilacija i smanjuje rizik od napuhavanja želuca. Postavljaju se tako da nasjedaju iznad larinksa i lakše ih je postaviti nego endotrahealni tubus. Za postavljanje nije potrebna vanjska masaža srca [11].

Laringealna maska (LMA) je alternativno pomagalo za osiguravanje dišnog puta [6]. Obično se koristi u operacijskim salama tijekom anestezije i manje je invazivna od endotrahealnog tubusa, jer ne izaziva oštećenje traheje (Slika 4.2.1.) [12]. Sastoji se od širokog tubusa s eliptičnim napuhanim balonom koji je oblikovan za postavljanje oko laringealnog otvora. Maska u potpunosti ne štiti dišni put od želučanog sadržaja, ali je plućna aspiracija vrlo rijetka. Intermitentnom ventilacijom stvaraju se tlakovi koji nisu visoki (>20 cm H₂O), tako da ne dolazi do napuhivanja želuca. Ako postoji sumnja na ozljedu vratne kralježnice najbolje je iskoristiti LMA jer ona ne zahtijeva snažne pokrete za poravnanje glave i vrata. Kod neuspjelog pokušaja endotrahealne intubacije i nemogućnosti ventilacije sa samoširećim balonom (»ne može se ventilirati, ne može se intubirati«) primjena LMA se pokazala posebno korisnom i pouzdanom. Standardna LMA nakon sterilizacije može se koristiti i do 40 puta. U novije vrijeme

koriste se jednokratne inačice LMA. One su pogodnije u izvanbolničkim uvjetima, mada im funkcija još nije u potpunosti potvrđena u okolnostima kardiopulmonalne reanimacije (KPR).

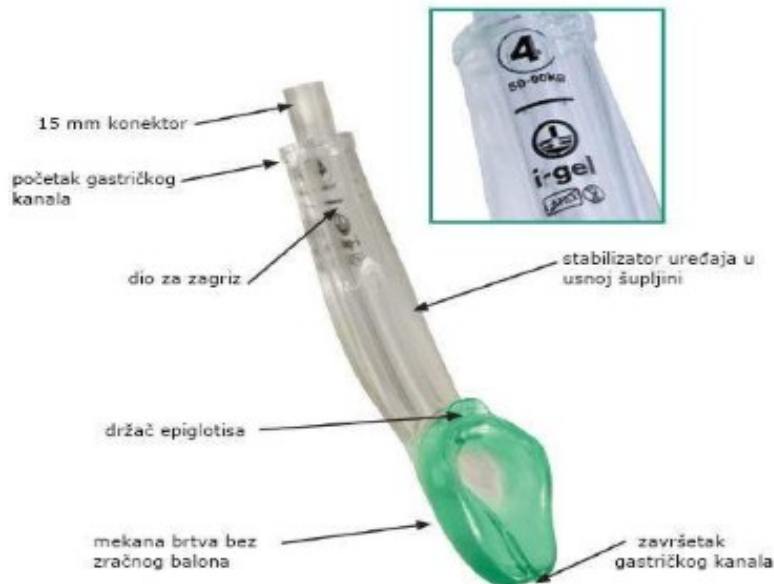

Slika 4.2.1.: Laringealna maska

Izvor: <http://emcc-learningjourney.blogspot.com/2013/03/p-to-deflate-or-not-to-deflate-lmasgd.html>, dostupno 26. 07. 2018.

I-gel maska upotrebljava se za osiguranje dišnog puta koji nema zaštitne reflekse, a njezina se veličina određuje prema tjelesnoj težini bolesnika. Balon i-gela je izrađen od termoplastičnog elastomera i ne zahtijeva napuhavanje (Slika 4.2.2.). Cijev ima dio koji služi kao zaštita od ugriza i usku cijev za drenažu jednjaka. Tijekom umetanja i-gela nije potrebno zaustavljanje kardiopulmonalne reanimacije (KPR), a postiže se dobar spoj s larinksom.

I-gel tubus karakterizira pogodan tlak curenja i jednostavnost korištenja za održavanje dišnog puta i to posebice za one koji nemaju iskustva u endotrahealnoj intubaciji.



Slika 4.2.2.: I-gel supraglotički tubus

Izvor: <https://www.hitnapomoc.net/i-gel/>, dostupno 26. 07. 2018.

Indikacije za postavljanje i-gel maske su:

- osiguravanje i održavanje dišnog puta za vrijeme rutinske ili hitne anestezije kod bolesnika koji nisu uzimali hranu (natašte)
- odsutnost zaštitnih refleksa kod bolesnika za vrijeme kardiopulmonalne reanimacije.

Kontraindikacije za postavljanje su:

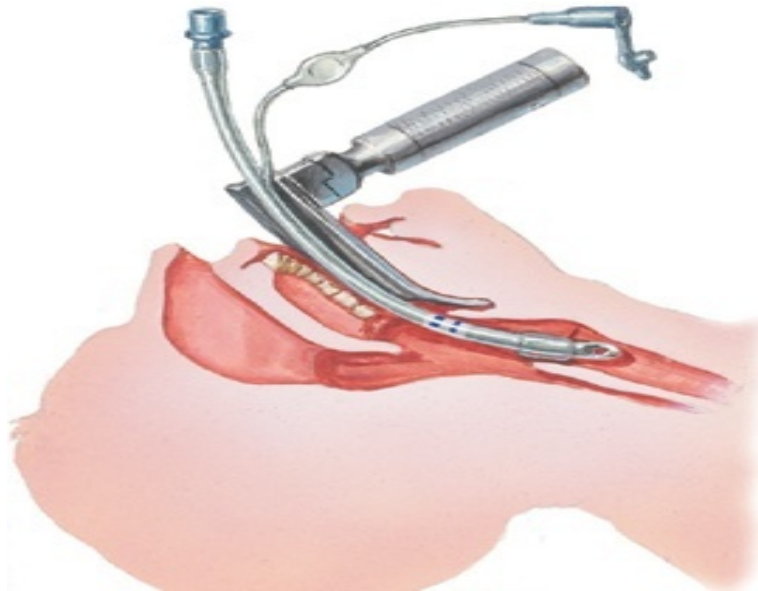
- vršni tlak ventiliranja ne smije biti veći od 40 cm H₂O
- za vrijeme postavljanja maske ili nazogastrične sonde ne smije biti velika jačina pritiska
- i-gel maska namijenjena je za jednokratnu upotrebu i ne smije biti postavljena duže od 4 sata
- važno je obratiti pozornost na stomatološke proteze
- prije postavljanja masku je potrebno podmazati prema preporuci proizvođača, a bolesnika postaviti u „sniffing“ poziciju
- preveliki izlazak zraka može ukazivati na nedovoljnu dubinu postavljanja i anestezije [13].

U akutnoj opstrukciji najvažnije je osigurati prohodnost dišnog puta. Bilo da je to uklanjanje krvi i želučanog sadržaja sukcijom ili postavljanje bolesnika u bočni položaj ako to nije kontraindicirano. Postupanje može uključivati i njegu bolesnika u položaju na boku ili s podignutom zabačenom glavom odnosno jednostavne postupke otvaranja dišnog puta (zabacivanje glave/podizanje brade ili izbacivanje donje čeljusti prema naprijed). Kad kada je potrebno postaviti orofaringealni ili nazofaringealni tubus odnosno napraviti endotrahealnu intubaciju ili traheotomiju. Bitno je i skrenuti pozornost na mogućnost postavljanja nazogastrične sonde u svrhu pražnjenja želuca. Također je potrebno što prije postići arterijsku saturaciju kisikom mjerenu pulsним oksimetrom (SpO_2) u rasponu od 94% do 98% [11].

4.3. Neinvazivni postupci otvaranja dišnog puta

Prije provođenja svih postupaka važno je procijeniti stanje svijesti i mogućnost spontanog disanja. Potrebno je učiniti fibroskopiju gornjeg dišnog sustava kojom se prikažu anatomske odnose u dišnom putu bolesnika, ishodištu eventualnog krvarenja ili postojanju zapreke u dišnom putu (strano tijelo, tumorska tvorba). Bolesnicima u besvjesnom stanju koji ne dišu spontano potrebno je osloboditi gornje dišne putove od korijena jezika koji može u takvim stanjima blokirati disanje [4].

Endotrahealni tubus/kanila koristi se u hitnim slučajevima u svrhu brzog prijenosa kisika tj. osiguranja mehaničke ventilacije. Tubus se uvodi uz pomoć laringoskopa u traheju (Slika 4.3.1.). Uz pomoć nastavka i plastične cijevi priključuje se izvor kisika. Kisik apliciran na ovakav način isušuje sluznicu traheje i bronha, pa je iz tog razloga potrebno vlaženje sluznice. Endotrahealna kanila je kraća cijev i postavlja se ispod grkljana izravno u traheju, te omogućava lakšu komunikaciju s bolesnikom i održavanje dišnoga puta.



Slika 4.3.1.: Uvođenje endotrahealnog tubusa/kanile uz pomoć laringoskopa:

Izvor: https://ivamilosevic5.files.wordpress.com/2016/11/intubation_illustr.jpg, dostupno 26. 07. 2018.

4.3.1. Endotrahealna intubacija

Postupak endotrahealne intubacije (ETI) ubraja se u napredne postupke oživljavanja i provodi ga iskusno medicinsko osoblje [14]. ETI provodi se kod bolesnika koji spontano ne diše dok je bolesniku pri svijesti nužno učiniti intubaciju u kontroliranim uvjetima uz preoksigenaciju, nužnu sedaciju, Sellickov postupak te stabilizaciju vratne kralježnice [19].

Endotrahealna intubacija (ETI) je najbolja metoda održavanja dišnog puta budući da:

1. osigurava razdvojenost dišnog od probavnog sustava
2. sprječava aspiraciju stranog sadržaja
3. najbolje omogućuje provođenje asistiranog i kontroliranog disanja
4. omogućava primjenu kisika u 100%-tnoj koncentraciji
5. sprječava distenziju želudca
6. omogućava traheobronhalnu sukciju
7. omogućava primjenu PEEP valvule.

Indikacije za endotrahealnu intubacija (ETI) su:

1. kardiopulmonalna reanimacija (napredni postupci oživljavanja)
2. nemogućnost učinkovite ventilacije drugim načinom
3. ozljeda glave s GKS-om (eng. *Glasgow coma scale*) 8 i manje
4. hipoksemija bilo kojeg uzroka (ozljeda, intoksikacija, šok....)
5. hiperkapnija bilo kojeg uzroka (kronična opstruktivna plućna bolest (KOPB), ozljeda, intoksikacija....)
6. anestezija [19].

Izravnom laringoskopijom postavlja se endotrahealni tubus i postiže ventilacija bolesnika. Za odrasle osobe koriste se tubusi do 9 mm promjera. Oni imaju balončice na napuhavanje (engl. *cuff*). Uz pomoć njih se tubus fiksira u traheji. Time je onemogućen se ulazak sekreta i krvi u donje dišne putove. Kod postavljanja tubusa potrebno je osigurati jednu ravninu usta, grkljana i traheje odnosno napraviti fleksiju vrata uz istovremenu ekstenziju glave unatrag. Postoje dvije vrste laringoskopa za endotrahealnu intubaciju zakrivljeni McIntosh ili ravni Miller. Zakrivljenim laringoskopom ulazi se kroz usnu šupljinu i ždrijelo dok se ne vidi epiglotis, a vršak špatule laringoskopa leži u valemuli. Rotacijom u lijevo i odizanjem baze jezika epiglotis se povlači nagore do pokazivanja glotisa. Tubus se potiskuje desnom rukom u larinks i traheju. Ravnim laringoskopom se vršak špatule postavlja ispod epiglotisa, a on se odize. Laringoskop se povlači nagore da se prikaže ulaz u larinks. Ako se postupak intubacije ne izvrši u roku od 15 do 20 sekundi potrebna je ponovna ventilacija tijekom jedne minute. Sellickov manevar je pritisak izvana na krikoid čime se olakšava intubacija, a izvodi ga asistent. Nakon intubacije potrebna je provjera ventilacije auskultacijom i to simetrično na oba plućna krila. Potrebno je upuhati 5 do 10 cm³ zraka u balončić na tubusu za njegovu fiksaciju u traheji ako je tubus pravilno postavljen. Izvana se tubus fiksira na lice bolesnika ljepljivom trakom [4].

Prednosti ETI u odnosu na ostale postupke osiguranja dišnog puta:

1. Osiguranje dišnog puta od aspiracije stranog sadržaja
2. Spriječavanje napuhivanja želuca i regurgitacije
3. Čišćenje traheobronhalnog stabla (aspiracija)

4. Povećavanje učinkovitosti oživljavanja
5. Mogućnost primjene visokih koncentracija kisika i željenog volumena ventilacije pluća
6. Tlačna potpora kod spontanog disanja i primjena umjetnog disanja s ili bez pozitivnog tlaka na kraju izdaha.
7. Mogućnost primjene lijekova preko traheje.

Komplikacije ETI su intubacija jednjaka, ozljeda usana, zubiju, jezika, dušnika ili traheje, krvarenje, intubacija jednog bronha (ventilacija samo jednog plućnog krila) [14].

4.4. Invazivni postupci otvaranja dišnog puta

Invazivne postupke ventilacije bolesnika najčešće se primjenjuju u slučajevima ozljede vratne kralježnice, traume lica i ličnih kostiju, frakture grkljana i opstrukcije gornjih dišnih putova tumorom ili stranim tijelom. Ako ne postoji mogućnost postavljanja endotrahealnog tubusa potrebno je učiniti konikotomiju ili kiruršku traheotomiju.

4.4.1. Konikotomija

U hitnim stanjima najbrži i najjednostavniji zahvat je konikotomija. Potrebno je napipati krikotiroidni ligament i na tom mjestu ubosti iglom 16 gauge i aspirirati zrak praznom špricom. Ako se dobije zrak dišni put je otvoren. Postoji mogućnost kratkotrajne ventilacije bolesnika kroz iglu korištenjem čistog kisika. Horizontalnim rezom kože, potkožja i krikotiroidnoga ligamenta s obje strane zabodene igle proširuje se rez. Na tome mjestu stavlja se kanila izravno u dišni put. U naredna 24 sata tj. odmah po stabilizaciji bolesnika potrebno je učiniti kiruršku traheotomiju. Tako će se prevenirati oštećenje krikoida, a ono ima za posljedicu ožiljno zarastanje i nastanak trajne stenoze dišnoga puta.

5. Uloga medicinske sestre/tehničara u zbrinjavanju akutnih respiratornih stanja

Tijekom provođenju postupaka zdravstvene njege, posebice u hitnim situacijama, od osobitog je značaja timski rad. Kroz stručno usavršavanje i uređenu komunikaciju u takvim situacijama postaje se član interdisciplinarnog tima. Medicinska sestra/tehničar treba težiti stalnom poboljšanju kvalitete i sigurnosti rada kao i pravilnom provođenju zdravstvene njege. Timski rad, interdisciplinarni pristup i dobra komunikacija potiču suradnju i pomažu u sprječavanju nastanka pogrešaka. Otvaranje i održavanje prohodnosti dišnog puta smatra se prioritetnim postupkom. Medicinske sestre/tehničari prolaze trajne edukacije i tečajeve, kojima mogu steći potrebna znanja i vještine koje provode u svakodnevnom radu. Medicinske sestre/tehničari u postupku zbrinjavanja dišnog puta imaju dvostruku ulogu tako da pojedine postupke u potpunosti izvode samostalno dok u drugima sudjeluju asistirajući liječnicima.

5.1. Postupci medicinske sestre kod akutne opstrukcije dišnog puta

5.1.1. Tehnika postavljanja orofaringealnog tubusa

Osnovna pomoć otvaranja dišnog puta pacijentima koji ne dišu i nemaju prisutan zaštitni refleks (refleks kašlja, faringealni refleks) je postavljanje orofaringealnog tubusa. Medicinska sestra u timu hitne medicinske pomoći (HMP) je educirana s ciljem postavljanja orofaringealnog tubusa. Prije postavljanja potrebno je primijeniti osobnu zaštitu, i pacijenta poleći na leđa. Nakon toga važno je pripremiti set s različitim veličinama orofaringealnih tubusa, špatulu, te aspirator sa kateterom za aspiraciju. Mjerenjem se dobiva podatak o veličini tubusa (od kuta usana do ugla donje čeljusti ili do vrha ušne resice) [6]. Nakon otvaranja bolesnikovih usta provjerava se prisutnost stranog materijala u grkljanu, i po potrebi aspirira sadržaj. Tubus se uvodi u usnu šupljinu u obratnom položaju do spoja tvrdog i mekog nepca. Nakon toga se zarotira za 180° dok prolazi iza mekog nepca u orofarinks. Tim postupkom smanjuje semogućnost guranja jezika prema natrag i dolje. Važna je otupljenost bolesnika da ne dolazi do povraćanja. Ako je tubus ispravno postavljen opstrukcija je riješena, a plosnati (ojačani) dio tubusa smješten je između bolesnikovih zuba ili desni. Nakon uvođenja provjerava se prohodnost dišnog puta. Prati se disanje pacijenta, kašalj, i nagon za povraćanje. S pojavom zaštitnih refleksa uklanjamo postavljene tubus.

5.1.2. Tehnika postavljanja nazofaringealnog tubusa

Kod ove tehnike kao i kod postavljanja orofaringealnog tubusa medicinska sestra u timu HMP mora biti educirana u svrhu postavljanja nazofaringealnog tubusa. Prije samog postupka potrebno je primijeniti mjere osobne zaštite, pripremiti set nazofaringealnih tubusa, vodotopivi gel i aspirator s tvrdim kateterom za aspiraciju. Tijekom uvođenja određenih vrsta tubusa potrebno je postavljanje sigurnosne igle kroz obod da tubus ne nestane iza nosnica. Nazofaringealni tubus nesmije biti prekratak jer neće proći iz baze jezika dok predug može ući u jednjak. Tubus je potrebno izmjeriti (mjeri se od vrha nosa do ušne resice). Kod uvađanja tubus se podmazuje vodotopivim gelom. Prvo se uvodi kraj tubusa i to okomito na dno nosa i pri tom se blago okreće. Nakon postavljanja potrebno je provjeriti prohodnost dišnog puta i ventilaciju. Poravnatost glave i vrata potrebno je održavati podizanjem brade ili potiskivanjem donje čeljusti prema naprijed [6] [11].

5.1.3. Postupci medicinske sestre/tehničara kod postavljanja laringealne maske

Medicinska sestra/tehničar sudjeluje kao asistent liječniku kod postavljanja laringealne maske. Zadatak medicinske sestre/tehničara je pripremiti potrebnu opremu za izvođenje postupka: sredstva osobne zaštite, samošireći balon s maskom i spremnikom, laringealnu masku, mazivo topljivo u vodi, aspirator s potrebnim kateterima, špricu od 20 kubika, bocu s kisikom i određenu laringealnu masku.

POSTUPAK:

Prije samog početka važno je primijeniti mjere osobne zaštite, a pacijenta staviti u pravilan položaj (položaj sličan kao kod intubacije, kod sumnje na ozljedu kralježnice neutralan položaj). Potrebno je odabrati odgovarajuću veličinu LMA za bolesnika i potpuno ispuhati balon. Veličina 5 odgovara većini muškaraca, a veličina 4 većini žena. Nakon ispuhivanja balona njegovu vanjsku stranu potrebno je podmazati vodotopivim gelom (dio koji neće biti u kontaktu sa larinksom). LMA se uvodi u usta i drži kao olovka. Vrh maske je potrebno progurati iza gornjih sjekutića s gornjom površinom prislonjenom na nepce dok ne dosegne stražnju stijenku ždrijela. Nakon toga potreban je pritisak maske prema natrag i dolje oko kuta ždrijela do pojave otpora kod smještaja u stražnji dio farinksa. Balon se uz pomoć spojene šprice napuše zrakom (40 mL za veličinu 5 LMA i 30 mL za veličinu 4 LMA). Za vrijeme ulaska zraka balon se ne drži. Kad se balon nađe u pravoj poziciji cijev se lagano odigne od usta. Nakon uvođenja potrebno je provjeriti ispravnost rada LMA, ako ona nije u funkciji nakon 30 sekundi je potrebno ventilirati bolesnika korištenjem džepne maske ili maske sa samoširećim balonom.

Auskultacijom i promatranjem obostranih pokreta prsnog koša provjerava se prohodnost dišnog puta. Manje propuštanje je prihvatljivo dok veliko upućuje na nepravilan položaj LMA. Masku je nakon postavljanja potrebno osigurati zavojem ili vrpcom. Prednost LM-a je kvalitetnija ventilacija od obične maske. Za njezino postavljanje nije potreban laringoskop. Postoje kontraindikacije za primjenu LM-a ako postoji povećan rizik od regurgitacije i aspiracije i ako se predviđa strojna ventilacija uz vjerojatan visoki insuflacijski tlak. LM-a nije zaštita regurgitacije pri ventiliranju pacijenta tlakom $> 20 \text{ cm H}_2\text{O}$ i aspiracije povraćenog sadržaja [6] [11].

5.1.4. Postupci medicinske sestre/teničara kod endotrahealne intubacije

Postupkom endotrahealne intubacije omogućava se postavljanje tubusa kroz usta u traheju. Intubacija je postupak koji se provodi u hitnim stanjima i zbog postavljenog tubusa bolesnik ne može govoriti. Medicinska sestra/tehničar u postupku sudjeluju kao asistent liječniku. Prije samog postupka potrebno je pripremiti pacijenta i opremu: nekoliko veličina ETI tubusa, ispravan laringoskop sa odgovarajućom špatulom, vodilicu, fiksator tubusa i špricu od 10 kubika, aspirator s kateterima, samošireći balon s maskom i spremnikom.

POSTUPAK:

Prije samog postupka intubacije potrebno je primijeniti mjere osobne zaštite i pacijenta staviti u pravilan položaj za ETI intubaciju-položaj supinacije. Pacijenta se ventilira najmanje 15 sekundi prije intubacije. Ako liječnik zahtjeva izvesti Sellickov hvat pritiskom na krikotireoidnu hrskavicu. Liječniku je potrebno dodati laringoskop, a tubus otvoriti i namazati lidokain gelom. Potrebno je pripremiti i aspirator tj. aspiracijski kateter jer je nerijetko potrebno aspirirati usnu šupljinu jednokratnim sterilnim kateterom. Kada je tubus pravilno postavljen napuhati distalni balončić i pričvrstiti ga. U slučaju neuspjelog postavljanja balončić ispuhati izvaditi tubus te ponovo ventilirati pacijenta. Nakon intubacije liječnik auskultacijom provjerava simetričnost dizanja prsnog koša i utvrđuje prisutnost obostranog disanja. U usta bolesnika potrebno je staviti i zaštitu za zube da bolesnik ne pregrize tubus. U svim postupcima koriste se sterilni materijali kao i aseptički način rada da se umanjí rizik od kontaminacije i infekcije [6].

5.1.5. Postupci medicinske sestre kod aspiracije sekreta iz dišnih puteva

Aspiracija je postupak kojim se uklanja sekret iz dišnih puteva (tjelesne tekućine i kruti sadržaj) odnosno traheobronhalnog stabla, a medicinska sestra ga samostalno izvodi ili asistira liječniku. Kateter je spojen na izvor negativnog tlaka (aspirator). Aspiracija se može izvoditi

uvođenjem katetera kroz usta ili nos tj. kroz endotrahealni tubus ili kanilu. Aspiracija sekreta izaziva kod bolesnika osjećaj gušenja, pa je kao takva neugodna.

Prije samog postupka potrebno je pripremiti i provjeriti opremu koja se koristi za aspiraciju:

- sterilni jednokratni kateter za aspiraciju (broj 16 ili 18),
- fiziološka otopina sa špricom za lavažu,
- siliko-sprej ili lidokain sprej ako se aspiracija radi kroz tubus/kanilu,
- aspirator,
- jednokratne sterilne rukavice,
- jednokratna maska za medicinsku sestru/tehničara.

POSTUPAK (aspiracija):

Medicinska sestra će primijeniti mjere zaštite, ako je moguće postaviti se pored glave pacijenta te okrenuti pacijenta na stranu (kod ovog postupka pacijent može biti u bilo kojem položaju). Prekriženim prstima otvoriti usta pacijentu, odstraniti veće komadiće ako se vide. Kateter postaviti u usta samo do baze jezika, ako dođe do povraćanja izvaditi kateter van iz usta. Kod aspiracije kateter premještati s jedne strane usta na drugu da bi se uklonio sav sadržaj u ustima.

Aspiracija smije trajati najduže do 15 sekundi odjednom s pauzama između svake aspiracije. Kod ponovne procjene pratiti dali ima sadržaja ili tekućine. Po potrebi postupak ponoviti i sve to dokumentirati.

Za vrijeme aspiracije postoji mogućnost pojavljivanja acidoze, podraživanja vagusa i pada parcijalnog tlaka kisika, a to ima za posljedicu nastanak aritmije, tahikardije, bradikardije i asistolije. U svrhu smanjenja komplikacija i povećanja parcijalnog tlaka kisika nekim se bolesnicima propisuje kisik u koncentraciji 5-10 L/min tijekom 5-10 minuta prije i nakon aspiracije [6] [12].

5.1.5.1. Aspiracija kroz endotrahealni tubus

Aspiracijom kroz endotrahealni tubus provodi se čišćenje donjih dišnih puteva. Kateter za aspiraciju postavlja se do mjesta grananja dušnika. Kod pristupa bolesniku najvažnije je

primijeniti mjere osobne zaštite (rukavice, masku, naočale i pregaču) u svrhu zaštite od eventualnih zaraznih bolesti. Postupak se radi u aseptičnim uvjetima sa sterilnim rukavicama.

Prije samog postupka aspiracije potrebno je pripremiti i provjeriti opremu:

- aspirator,
- katetere za aspiraciju,
- sterilne rukavice i
- sterilnu vodu za ispiranje katetera.

POSTUPAK:

Kod primjene osobnih mjera zaštite važno je osigurati sterilne rukavice, dok bolesnik mora biti na leđima i na taj način izmjeriti kateter. Kateter mjerimo od pacijentove bradavice do uha, te od uha do vrha endotrahealnog tubusa. Kateter ne smije biti predugačak da ne bi oštetio dišni put i uzrokovao komplikacije. Bolesnik mora imati osiguran kisik (100%). Nakon toga uvodi se kateter i polako povlači. Nikad aspiraciju ne primjenjujemo duže od 15 sekundi. Dok aspiriramo moramo paziti na sterilnost katetera. Na kraju postupka kateter očistimo u sterilnoj vodi da se ukloni aspirirani sadržaj. Postupak je potrebno ponoviti ako nije postignut dovoljan učinak aspiracije. Sve učinjeno se dokumentira [6].

5.2. Važnost medicinske sestre kao člana tima

Medicinska sestra/tehničar kao punopravni član tima ima usvojena odgovarajuća znanja i vještine iz zdravstvene njege. Ona propisuje, provodi i koordinira sestrinske intervencije, te djeluje kao autonomni stručnjak s moralnom i pravnom odgovornosti u skladu s pravilima sestrinske struke. Potrebno je da svaki član tima poznaje svoju ulogu i djelokrug rada stoga medicinska sestra/tehničar treba razlučiti kompetencije svoga dijelokruga rada i ne zadirati u područje liječničkih kompetencija kao i drugih zdravstvenih djelatnika.

Medicinska sestra/tehničar je spona između liječnika, bolesnika i njihovih obitelji. Ona je osoba koja pruža psihičku i fizičku podršku, a sva svoja znanja i vještine primjenjuje u korist pacijenta. Posebno u situacijama kad su zbunjeni i uplašeni. Odnos medicinske sestre/tehničara sa bolesnikom mora se temeljiti na poštovanju. Kroz edukaciju i školovanje važno je razviti komunikacijske vještine sa ciljem pridobivanja bolesnikovog povjerenja. Medicinska

sestra/tehničar je stručna osoba koja bolesniku kroz svoj savjestan, profesionalan i human način rada daje poticaj za bolje sutra.

Edukacija medicinskih sestra/tehničara i polaganje tečaja koji čine dio tima hitne medicinske pomoći je izuzetno važna kako bi se poboljšala kvaliteta usluge prema životno ugroženim pacijentima prema standardnim smjernicama. Na svakom tečaju je potrebno steći određena znanja i vještine, ali najveći je naglasak na netehničkim vještinama i ljudskim čimbenicima. Čimbenici koji određuju na ishod intervencije i pomoći pacijentu su osobna izbedba, vođenje situacije i timski rad [11].

Sestrinske dijagnoze:

1. Visok rizik za oštećenje sluznice usne šupljine u/s uvedenim endotrahealnim tubusom

Cilj: Pacijentova sluznica usne šupljine biti će očuvana

Intervencije:

- higijena ruku
- mjere osobne zaštite
- osigurati pribor za aspiraciju
- aspirirati nakupljeni sekret u usnoj šupljini
- ne ispirati usta tekućinama sa sadržajem alkohola
- prema uputi liječnika upotrijebiti oralni dezinficijens
- spriječiti širenje mikroorganizama zrakom
- mjeriti vitalne funkcije

2. Visok rizik za oštećenje usnog kuta u/s uvedenim endotrahealnim tubusom

Cilj: Pacijent neće imati oštećenje usnog kuta

Intervencije:

- higijena ruku
- mjere osobne zaštite
- usne održavati čistim i suhim

- toaleta endotrahealnog tubusa i fiksatora
- prema odredbi liječnika korištenje oralnog dezificijensa
- repozicija endotrahealnog tubusa

3. Smanjena prohodnost dišnih puteva u/s pojačanom traheobronhalnom sekrecijom

Cilj: Smanjiti nakupljanje sekreta u dišnim putevima

Intervencije:

- pomoć pacijentu kod kašljanja i iskašljavanja
- osigurati pribor za aspiraciju
- aspiracija dišnih puteva prema protokolu
- ovlaživanje zraka
- mjerenje vitalnih znakova [21], [22].

6. Zaključak

Dijelovi dišnog puta koji služe za provođenje zraka su: nos, ždrijelo, grkljan, dušnik i dušnice. Opstrukcija dišnog puta ili nemogućnost disanja je stanje opasno po život. Opstrukcija dišnog puta dijeli se na akutnu i kroničnu, gornju i donju, djelomičnu i potpunu. Opstrukcija dišnog puta može biti uzrokovana stranim tijelima, pa razlikujemo blagu ili tešku opstrukciju dišnog puta. Glavni uzrok akutne respiracijske insuficijencije je oštećenje vanjskog disanja. Poremećaj vanjskog disanja odnosi se na promjene u sastavu udisajnog zraka, na sposobnost izmjene plinova u plućima, što znači ventilaciju i raspored zraka u plućima, perfuziju pluća i prijelaz plinova kroz alveokapilarnu barijeru. ALS tečaj namijenjen je liječnicima i medicinskim sestrama/tehničarima, a omogućava provođenje naprednog održavanja života u bolnici i izvan bolnice. Nakon što je utvrđena opstrukcija u dišnom putu potrebno je primijeniti sve mjere za njezino uklanjanje: 5 udaraca po leđima, 5 potisaka u trbuh (Heimlichov zahvat) zabacivanje glave, podizanje brade i potiskivanje gornje čeljusti prema naprijed. Važno je postavljanje osnovnih pomagala za otvaranje dišnog puta (supraglotična pomagala) kao i primjena neinvazivnih metoda i endotrahealne intubacije (ETI). Medicinske sestre/tehničari u postupku zbrinjavanja dišnog puta imaju dvostruku ulogu tako da pojedine postupke u potpunosti izvode samostalno dok u drugima sudjeluju asistirajući liječnicima. Endotrahealna intubacija (ETI) je zlatni standard osiguranja i održavanja prohodnosti dišnog puta samo ako je primjenjuje osoba s odgovarajućim znanjem i iskustvom. Uloga medicinske sestre/tehničara za vrijeme ETI sastoji se od pripreme bolesnika, pripreme i provjere opreme za ETI, asistencije i fiksacije endotrahealnog tubusa. Medicinska sestra/tehničar ima usvojena odgovarajuća znanja i vještine iz zdravstvene njege, pa propisuje, provodi i koordinira sestrinske intervencije kod hitnih postupaka. Djeluje kao autonomni stručnjak s moralnom i pravnom odgovornošću u skladu s pravilima sestrinske struke.

7. Literatura

- [1] H. Fritsch, W. Kuhnel: Priručni anatomske atlas 2 Unutarnji organi, Medicinska naklada, Zagreb, 2012.
- [2] Z. Grubić: Temelji patofiziologije s fiziologijom za studente zdravstvenih ved, UL MF Inštitut za patološko fiziologiju, Ljubljana, 2015.
- [3] AS. Hunyadi, FI. Lojna: Napredno održavanje života, Medicinska naklada, Zagreb, 2013.
- [4] N. Skitarelić, T. Šimurina, M. Knez: Invazivne i neinvazivne tehnike uspostavljanja dišnog puta, Med Jad, 2009, str. 61-67.
- [5] I. Prpić i suradnici: Kirurgija za medicinare, Školska knjiga, Zagreb, 2005.
- [6] M. Gvoždak, B. Tomljanović: Temeljni hitni medicinski postupci, Hrvatska komora medicinskih sestara, Hrvatski zavod za hitnu medicinu, Zagreb, 2011.
- [7] D. Važanić: ŠKOLA HITNE MEDICINE 1 za medicinske sestre i medicinske tehničare, Kardiocirkulacijski i respiracijski poremećaji, Hrvatsko sestrinsko društvo hitne medicine, Zagreb, 2015.
- [8] AC. Guyton, JE. Hall: Medicinska fiziologija, deveto izdanje, Medicinska naklada, Zagreb, 1999.
- [9] BA. Marković: HITNA STANJA pravodobno i pravilno, ALFA, Zagreb, 2011.
- [10] P. Lalević: Anesteziologija, Medicinska knjiga, Beograd-Zagreb, 1986.
- [11] <http://neuron.mefst.hr/docs/katedre/anesteziologija//Modul%20D-di%C5%A1ni%20put,%20VJS%204.04.2011.pdf>, dostupno 26.07.2018.
- [12] S. Franković i suradnici: Zdravstvena njega odraslih priručnik za studij sestrinstva, Medicinska naklada, HUMS, Zagreb, 2010.
- [13] <https://www.hitnapomoc.net/i-gel/>, dostupno 26. 07. 2018.
- [14] <http://neuron.mefst.hr/docs/katedre/anesteziologija//Modul%20D-di%C5%A1ni%20put,%20VJS%204.04.2011.pdf>, dostupno 26.07.2018.
- [15] https://medicaldictionary.thefreedictionary.com/_/viewer.aspx?path=davisTab&name=a14.jpg & url=https % 3 A % 2 F % 2 Fmedical dictionary. thefreedictionary. com%2 Fnasopharyngeal% 2 Bairway, dostupno 26. 07. 2018.

- [16] <http://emcc-learningjourney.blogspot.com/2013/03/p-to-deflate-or-not-to-deflate-lmasgd.html>, dostupno 26. 07. 2018.
- [17] <https://www.hitnapomoc.net/i-gel/>, dostupno 26. 07. 2018.
- [18] https://ivamilosevic5.files.wordpress.com/2016/11/intubation_illust.jpg, dostupno 26. 07. 2018.
- [19] D. Tonković, KI. Bošan: Održavanje dišnog puta i mehanička ventilacija u hitnoj medicini, Medicinski fakultet, Zagreb, 2016.
- [20] <https://hrcak.srce.hr/file/174226>,<https://hcjz.hr/index.php/hcjz/article/download/327/333>, dostupno 31.08.2018.
- [21] Sestrinske dijagnoze, Hrvatska Komora Medicinskih sestra, Zagreb 2011., dostupno http://www.hkms.hr/data/1316431501_827_mala_sestrinske_dijagnoze_kopletno.pdf, dostupno 05.09.2018.
- [22] Sestrinske dijagnoze II, Hrvatska Komora Medicinskih sestra, Zagreb 2013., dostupno https://www.kbsd.hr/sites/default/files/SestrinstvoEdukacija/Sestrinske_dijagnoze_2.pdf, dostupno 05.09.2018.

Popis slika

Slika 3.2.1: Algoritam postupaka kod gušenja odrasle osobe Izvor: Neposredno održavanje života – hrvatski prijevod, dostupno <http://neuron.mefst.hr/docs/katedre/anesteziologija//Modul%20Di%C5%A1ni%20put,%20VJS%204.04.2011.pdf> 26.07.2018.....11

Slika 4.1.1.: Heimlichov hvat u stojećem stavu Izvor: Kliničke vještine 2 Modul D: Dišni put i disanje: 10-18., dostupno <http://neuron.mefst.hr/docs/katedre/anesteziologija//Modul%20Di%C5%A1ni%20put,%20VJS%204.04.2011.pdf> 26.07.2018.....13

Slika 4.1.1.1.1: Uvođenje orofaringealnog tubusa Izvor: Kliničke vještine 2 Modul D: Dišni put i disanje: 10-18., dostupno <http://neuron.mefst.hr/docs/katedre/anesteziologija//Modul%20Di%C5%A1ni%20put,%20VJS%204.04.2011.pdf> 26.07.2018.....14

Slika 4.1.1.2.: Položaj nazofaringealnog tubusa Izvor: https://medicaldictionary.thefreedictionary.com/_/viewer.aspx?path=davisTab&name=a14.jpg & url=<https://medicaldictionary.thefreedictionary.com/%20nasopharyngeal%20Airway>, dostupno 26.07.2018.....15

Slika 4.2.1.: Laringealna maska Izvor: <http://emcc-learningjourney.blogspot.com/2013/03/p-to-deflate-or-not-to-deflate-lmasgd.html>, dostupno 26.07.2018.....16

Slika 4.2.2.: I-gel supraglotički tubus Izvor: <https://www.hitnapomoc.net/i-gel/>, dostupno 26.07.2018.....17

Slika 4.3.1.: Uvođenje endotrahealnog tubusa/kanile uz pomoć laringoskopa: Izvor: https://ivamilosevic5.files.wordpress.com/2016/11/intubation_illust.jpg, dostupno 26.07.2018.....19

Sveučilište Sjever

UNIVERSITY
NORTH



SVEUČILIŠTE
SJEVER

IZJAVA O AUTORSTVU I SUGLASNOST ZA JAVNU OBJAVU

Završni rad isključivo je autorsko djelo studenta koji je isti izradio te student odgovara za istinitost, izvornost i ispravnost teksta rada. U radu se ne smiju koristiti dijelovi tuđih radova (knjiga, članaka, doktorskih disertacija, magistarskih radova, izvora s interneta, i drugih izvora) bez navođenja izvora i autora navedenih radova. Svi dijelovi tuđih radova moraju biti pravilno navedeni i citirani. Dijelovi tuđih radova koji nisu pravilno citirani, smatraju se plagijatom, odnosno nezakonitim prisvajanjem tuđeg znanstvenog ili stručnoga rada. Sukladno navedenom studenti su dužni potpisati izjavu o autorstvu rada.

Ja, KRUNOSLAV BELČIĆ pod punom moralnom, materijalnom i kaznenom odgovornošću, izjavljujem da sam isključivi autor završnog rada pod naslovom ULOGA MEDICINSKE SESTRE KOD ODRASLIH OSOBA SA AKUTNOM OPSTRUKCIJOM DIŠNOG PUTA te da u navedenom radu nisu na nedozvoljeni način korišteni dijelovi tuđih radova.

Student:

Belčič Krunoslav

(vlastoručni potpis)

Sukladno Zakonu o znanstvenoj djelatnosti i visokom obrazovanju završne radove sveučilišta su dužna trajno objaviti na javnoj internetskoj bazi sveučilišne knjižnice u sastavu sveučilišta te kopirati u javnu internetsku bazu završnih radova Nacionalne i sveučilišne knjižnice. Završni radovi istovrsnih umjetničkih studija koji se realiziraju kroz umjetnička ostvarenja objavljuju se na odgovarajući način.

Ja, KRUNOSLAV BELČIĆ neopozivo izjavljujem da sam suglasan s javnom objavom završnog rada pod naslovom ULOGA MEDICINSKE SESTRE KOD ODRASLIH OSOBA SA AKUTNOM OPSTRUKCIJOM DIŠNOG PUTA čiji sam autor.

Student:

Belčič Krunoslav

(vlastoručni potpis)