

Tiersch plastika u zbrinjavanju kroničnih rana

Đud, Sandra

Undergraduate thesis / Završni rad

2018

Degree Grantor / Ustanova koja je dodijelila akademski / stručni stupanj: **University North / Sveučilište Sjever**

Permanent link / Trajna poveznica: <https://um.nsk.hr/um:nbn:hr:122:773512>

Rights / Prava: [In copyright](#)/[Zaštićeno autorskim pravom.](#)

Download date / Datum preuzimanja: **2024-07-13**



Repository / Repozitorij:

[University North Digital Repository](#)





**Sveučilište
Sjever**

Završni rad br. 953/SS/2018

Thiersch plastika u zbrinjavanju kroničnih rana

Sandra Đud, 5289/601

Varaždin, rujan 2018. godine



**Sveučilište
Sjever**
Odjel za sestrinstvo

Završni rad br. 953/SS/2018

Thiersch plastika u zbrinjavanju kroničnih rana

Student

Sandra Đud, 5289/601

Mentor

Dr. sc. Tomislav Novinščak, prof v. š., dr. med.

Varaždin, rujan 2018. godine

Prijava završnog rada

Definiranje teme završnog rada i povjerenstva

ODJEL	Odjel za sestrinstvo		
PRISTUPNIK	Sandra Đud	MATIČNI BROJ	5289/601
DATUM	10.4.2018	KOLEGIJ	Suvremeni pristup cijeljenju kroničnih rana
NASLOV RADA	Tiersch plastika u zbrinjavanju kroničnih rana		
NASLOV RADA NA ENGL. JEZIKU	Split skin grafting in wound management		

MENTOR	dr. sc. Tomislav Novinščak, dr. med.	ZVANJE	profesor visoke škole
ČLANOVI POVJERENSTVA	1. dr.sc. Marijana Neuberger, predsjednik		
	2. dr. sc. Tomislav Novinščak, dr. med., mentor		
	3. Irena Canjuga, mag.med.techn., član		
	4. Melita Sajko, dipl.med.techn., zamjenski član		
	5. _____		

Zadatak završnog rada

BROJ	953/SS/2018
------	-------------

OPIS

Kronične rane su težak medicinski izazov i značajno opterećenje za današnje zdravstvo i medicinsku ekonomiku. Postupci ubrzanja cijeljenja, poput transplantacije kože, su već dugi niz godina u fokusu stručnjaka za cijeljenje kroničnih rana. Razumijevanje važnosti transplantacije kože, mogućnosti i tehnike transplantacije važni su za sve aktivne članove suvremenog multidisciplinarnog tima za skrb o kroničnim ranama. Uloga prvostupnika u operacijskim salama u timovima za plastičnu i rekonstruktivnu kirurgiju je vrlo važna te može u suradnji s kirurgom činiti samostalni tim za izvođenje operacijskog zahvata transplantacije kože (Tiersch plastike). Pokrivanje pripremljenih defekata rana za transplantaciju kože i posljedična uspješna transplatacija izuzetno ubrzavaju tijek liječenja i nerijetko dovode do skorog potpunog izlječenja.

U radu je potrebno:

- opisati pripremu i važnost pripremljenog dna rane za transplantaciju kože tanke debljine (Tiersch plastika)
- opisati pripremu i tijek operacijskog postupka
- opisati postoperativnu skrb za pacijenta s Tiersch plastikom
- opisati i druge načine stimulacije epitelizacije odnosno rekonstrukcije defekta kronične rane

ZADATAK URUČEN 8. 5. 2018



Predgovor

Ovaj rad ne bi bio moguć bez svesrdne pomoći kolega, obitelji i mentora, kojima svima od srca zahvaljujem. Motivacija za ovom temom potekla je iz želje da se i u sestrinskoj profesiji i u liječničkoj profesiji popularizira ova metoda kao potreba u liječenju kroničnih rana.

Sažetak

Kronične rane su težak medicinski izazov i značajno opterećenje za današnje zdravstvo i medicinsku ekonomiku. Postupci ubrzanja cijeljenja, poput transplantacije kože, su već dugi niz godina u fokusu stručnjaka za cijeljenje kroničnih rana. Razumijevanje važnosti transplantacije kože, mogućnosti i tehnike transplantacije važni su za sve aktivne članove suvremenog multidisciplinarnog tima za skrb o kroničnim ranama. Uloga prvostupnika u operacijskim salama je vrlo važna te može u suradnji s kirurgom činiti samostalni tim za izvođenje operacijskog zahvata transplantacije kože (Thiersch plastike). Pokrivanje pripremljenih defekata rana za transplantaciju kože i posljedična uspješna transplantacija izuzetno ubrzavaju tijek liječenja i nerijetko dovode do skorog potpunog izlječenja.

Cilj rada: Pregledni rad o transplantaciji kože tankim Thiersch režnjem kao metoda saniranja defekta kronične rane.

Metode: Za potrebe rada je proučena relevantna recentna literatura, a priprema i tijek postupaka su opisani prema postupnicima prijema, operacije, poslijeoperacijske skrbi u Županijskoj bolnici Čakovec tijekom 2018. godine. Sav materijal je pripremljen na odjelu Kirurgije, a fotografije su vlastite.

Zaključak: Thiersch plastika, transplantacija kože tankim slobodnim režnjem, je izvrsna metoda za zbrinjavanje kroničnih rana, nakon kvalitetne pripreme ležišta rane i pedantne procedure izvođenja transplantacije. Uloga prvostupnika u procesu zbrinjavanja kronične rane ovom metodom je u kvalitetnoj skrbi za pripremu rane i pacijenta, kao dionika tima za transplantaciju kože u operacijskom postupku i naročito u poslijeoperacijskoj skrbi i suvremenom načinu zbrinjavanja rane do pune sanacije.

Ključne riječi: Thiersch plastika, kronične rane, sestrinska skrb

Popis korištenih kratica

SAD – Sjedinjene Američke države

NaCl – natrijev-klorid

mj – mjesec

mm - milimetar

Sadržaj

1.	Uvod	1
2.	Koža i prekrivanje defekta kože	2
2.1.	Koža	2
2.2.	Potporne obloge - dresinzi	3
2.3.	Alternativne mogućnosti za prekrivanje kožnih defekata.....	4
2.3.1.	Prirodne kožne zamjene.....	6
2.3.2.	Umjetne kožne zamjene.....	6
2.4.	Transplantacija kože	7
2.5.	Važnost transplacije kože u cijeljenju kroničnih rana	10
2.6.	Primjeri uspješne transplantacije kože.....	11
3.	Postupak s pacijentom za Thiersch plastiku	12
3.1.	Predoperacijska priprema.....	12
3.2.	Operacijski zahvat	12
3.3.	Poslijeoperacijska skrb.....	16
3.4.	Komplikacije u svezi s transplantacijom kože.....	10
4.	Sestrinska uloga, dijagnoze i intervencije	18
4.1.	Visok rizik za infekciju u svezi s osnovnom bolešći	18
4.2.	Akutna bol u svezi s operacijskim postupkom.....	18
4.3.	Smanjena mogućnost brige za sebe- osobna higijena.....	18
4.1.	Uloga medicinske sestre u transplantaciji kože	19
5.	Zaključak	20
6.	Literatura	23
7.	Popis slika.....	25
8.	Prilozi.....	26

1. Uvod

Kronične rane su u posljednjih par desetljeća od velikog stručnog i znanstvenog interesa, naročito zbog sve većeg ekonomskog i zdravstvenog značaja. Naime, kronične rane i teret koji one nose se danas smatra „tihom epidemijom“ [1]. Smatra se da zahvaća od oko 5% populacije (u razvijenim zemljama manje, nerazvijenim više [2]). Godišnji trošak liječenja kroničnih rana je u SAD oko 20 milijardi dolara [3], odnosno oko 3-5 % zdravstvenih troškova razvijenih zemalja [2,4]. To su samo neki od osnovnih podataka koji pokazuju koliko je iznimno veliko opterećenje koje kronične rane predstavljaju u suvremenom svijetu. Vjerojatno kad se uključi i smanjena produktivnost oboljelih, nevidljivi troškovi i opterećenje obitelji, učinak i posljedice kroničnih rana na društvo su još i veće.

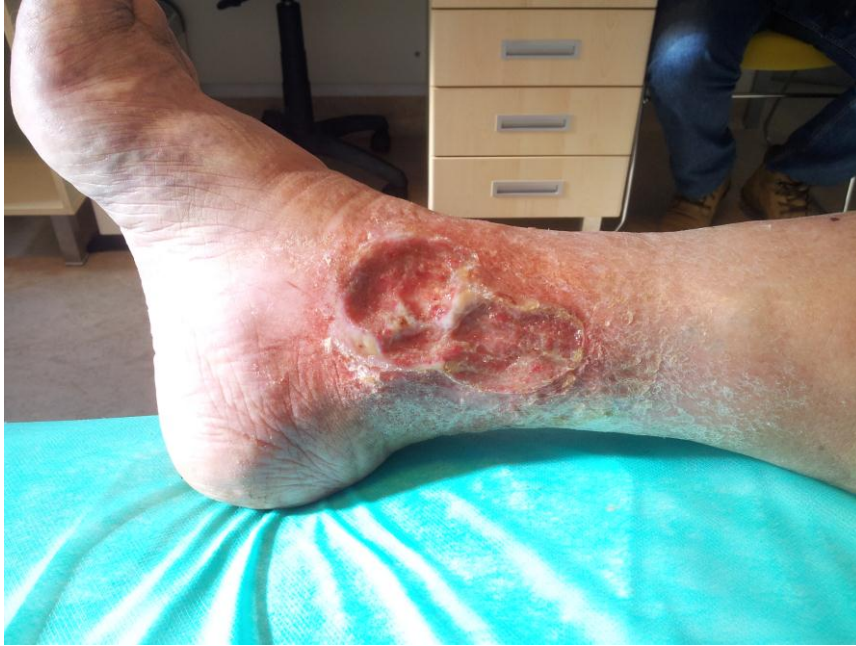Kronične rane se često definiraju kao rane koje ne slijede pravilni slijed faza cijeljenja u određenom predviđenom roku, odnosno duže od 3 mj. [5]. Kronične rane predstavljaju defektno cijeljenje koje kao da je zastalo u nekoj od fazi cijeljenja, obično upalnoj. Nerijetko se događa i da kronične rane iz već dobrog tijeka naglo propadnu ponovno na početak cijeljenja ili pak da kronične rane ne uspijevaju postići konačno potpuno zarastanje. Nerijetko traju i godinama. Za to vrijeme pacijenti s kroničnim ranama imaju kronične, nerijetko i žestoke bolove, značajnu patnju i stres, svakako su smanjene pokretljivosti, a također su skloni i socijalnom izoliranju [6], ne samo od društva nego i obitelji. Ono najteže što se je posljedica netretirane kronične rane ili one koja se komplicira jesu nemoć, mutilacije i u konačnici smrt. Amputacija ekstremiteta je jedna od najtežih posljedica, koja ne samo da ostavlja pacijenta u svojevrsnoj nemoći, naročito onih u visokoj dobi, nego je ogromno opterećenje i za obitelj i zdravstveni sustav. Tako u raznim razvijenim zemljama se izdvajaju znatna financijska sredstva kako bi se na vrijeme dijagnosticirao problem, pravilno tretirao i u konačnici napravilo što god je moguće samo da se spriječi amputacija. Prevencija je i dalje najbolji smjer, no i u terapijskom smislu postoje materijali i metode koje se mogu koristiti i daju odlične rezultate. Jedan od terapijskih pristupa liječenju kroničnih rana je i transplantacija kože na prethodno pripremljeni defekt kronične rane.

2. Koža i prekrivanje defekta

2.1. Koža

Koža je gotovo nepravedno zanemarivani organ, koji se ima nekoliko ključnih vitalnih funkcija: protekcijska (intaktna koža štiti od ulaska mikroorganizama u tijelo), osjetilnu (izuzetno bitno za preživljavanje i evoluciju), termoregulacijska, ekskrecijska, apsorpcijska, metabolička i neverbalno komunikacijska (bitna za reprodukciju) [7]. Osim navedenih koža sintetizira vitamin D, štiti tijelo od ultraljubičastih zraka, sudjeluje u imunosti čovjeka i štiti od dehidracije. Koža je najveći čovjekov organ koji oblaže površinu cijelog tijela. Površine, kod odraslog je 1,2–2,3 kvadratna metra, težine oko 2 kilograma, a za debljinu se navode vrijednosti od 1,5 mm do 4 mm ovisno o lokalizaciji na tijelu i starosti [8]. Dva sloja čine kožu, epidermis i dermis (slika 1) koji se nalaze na potkožnom masnom tkivu (potkožje, subkutis). Epidermis je površni sloj koji se sastoji rožnatog (stratum corneum) i temeljnog (stratum basale) sloja. Rožnati sloj se sastoji od stanica koje su izgubile jezgru i u njima se nakuplja keratin (roževina). Kako se ovaj sloj ljušti on se nadomještava stanicama iz dubljeg sloja. Dermis je dublji sloj, sastoji se od bradavičastog (stratum papillare) i mrežastog (stratum reticulare) sloja, a služi kao podloga za epidermalni sloj, sadrži krvne žile, limfne žile i živce, žlijezde znojnice i žlijezde lojnice, fibroblaste te sadrži brojna osjetilna tjelešca [9].

Razdor kože uzrokuje propadanje nekih od funkcija kože, a naročito njene protekcijske funkcije. Samim razdorom povećana je šansa za prodor mikroorganizama u tkivo kože i potkožja i nastanka infekcije rane. Kako je infekcija rane jedan od uzroka kroniciteta, može se reći da je kod svakog razdora kože uvijek prisutna opasnost da rana u svom tijeku cijeljenja zastane u nekoj od fazi cijeljenja i postane kronična rana (slika 2.1.1.). Neki od najvećih problema u zbrinjavanju kroničnih rana su saniranje defekta rane (ulkusa), postizanje optimalnog granulacijskog tkiva i vjerojatno najbitnije završetak cijeljenja prekrivanje mladom novom kožom, proces epitelizacije. Kako je upravo postizanje epitelizacije nerijetko najteža zadaća onih koji se bave skrbi i liječenjem kroničnih rana tako se i razvoj različitih materijala i metoda u tom cilju značajno razvijao u smjeru olakšavanja tog procesa.



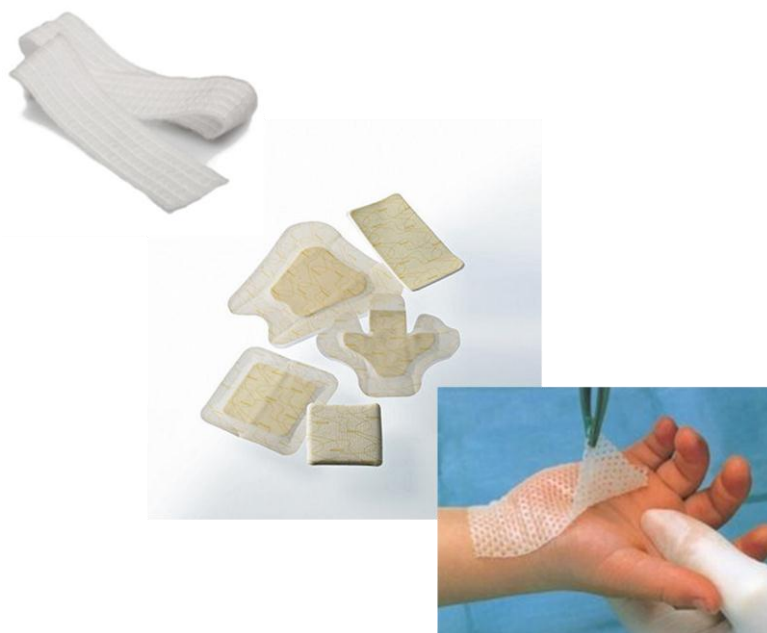Slika 2.1.1. Kronični venski ulkus

Izvor: autor, S.Đ.

2.2. Potporne obloge – dresinzi

Danas su na raspolaganju mnoge različite suvremene potporne obloge u procesu cijeljenja kožnih defekata. Hidrokolooidne obloge, poliuretani, obloge od hidrofibra ili alginati su najčešći predstavnici vrsta obloga. Osim navedenog u suvremenom pristupu cijeljenju kroničnih rana gotovo obavezno je i korištenje hidrogela ili paste s ciljem adekvatnog vlaženja rane i poticanja autolitičkih procesa debridmana rane. *Hidrogelovi* osiguravaju optimalnu vlažnost hidrirajući suhe nekroze i upijajući višak sekreta. Gel može sadržavati alginat, pektine, NaCl. *Alginati* su oblozi koji se dobivaju od morskih algi koje u kontaktu sa sekretom na rani oblikuju gel. Važna uloga tog gela je čišćenje rane a upotrebljava se kod površinskih i dubokih rana sa umjerenom do jakom sekrecijom. *Oblozi sa dodatkom ringera* su višeslojni, a koriste se kod interaktivnog vlažnog cijeljenja rana gdje je potrebno aktivno čišćenje. *Hidrokapilarni oblozi*, su visoko upijajući sa upijajućim zrnima gdje je vanjski sloj polupropusan. Upotrebljavaju se za rane s jakim i umjerenom sekrecijom u svim fazama cijeljenja. *Poliuretanske pjene* su visoko upijajuće s gornjim slojem koji oblikuje poliuretanski film propustan za plinove, a nepropustan za tekućine. Nije preporučljiva upotreba u kombinaciji sa oksidantima. Koriste se za rane sa jakim i umjerenim sekretom u

svim fazama cijeljenja. *Hidrokoloidi* su oblozi koji oblikuju nitasti polimeran matriks koji se koristi za cijeljenje rana u vlažnoj okolini. *Hidrofiber obloge* s visoko upijajućim svojstvom uz „zaključavanje“ ili geliranje vlage i sekreta iz rane. Mogu se primijeniti na sve oblike rana kao primarna i kao sekundarna obloga. *Obloge s kolagenom* sadrže kolagen koji pospješuje stvaranje granulacijskog tkiva. Upotrebljavaju se kod rana s umjerenom sekrecijom dna i granulacijskim tkivom. *Poliuretanski filmovi* su tanke polupropusne poliuretanske ljepljive obloge koje ne propuštaju bakterije te tako smanjuju rizik za sekundarne infekcije, a omogućavaju prolaz plinova i disanje kože. Kontaktne neljepljive *mrežice* sadrže parafinske masti ili kremu na bazi sintetičkih masti. *Obloge sa srebrom*. Srebro ima širok antibakterijski spektar djelovanja i antimikrobni učinak. Upotrebljavamo ih kod inficiranih rana. Obloge sa aktivnim srebrom i ugljenom utječu na većinu patogenih mikroorganizama uključujući i MRSU tako da vežu na sebe toksine i smanjuju neugodan miris. Postoje još razne obloge, a svima im je zajedničko ubrzavanje procesa cijeljenja te osiguranje dobrih uvjeta za kvalitetno cijeljenje.



Slika 2.2.1. Neke vrste potpornih obloga

Izvor: autor, S.Đ.

2.3. Alternativne mogućnosti za prekrivanje kožnih defekata

Osim navedenih opće poznatih potpornih obloga u primjeni kod cijeljenja kroničnih rana, postoje i brojni novi materijali koji imitiraju kožu i time potpomažu epitelizaciju kao ultimativni cilj završetka cijeljenja. Postoji oko 50-ak različitih bioloških ili sintetskih materijala (tablica 1) [10], zajedničkog naziva kožni supstituti, čiji odabir ovisi o vrsti, veličini, i dubini defekta kao i komorbiditetima, odabiru pacijenta, te iskustvu kirurga. Zamjene za kožu su heterogena skupina bioloških ili umjetnih proizvoda koji omogućavaju privremeno ili trajno zatvaranje rane [11]. Iako zamjene za dermis variraju od ksenografta ili alografta do kombinacije autolognih keratinocita na dermalnom matriksu, njihov je zajednički cilj da budu što sličniji koži pacijenta [12].

Tablica 2.3.1. Prikaz komercijalnih materijala kao zamjene za kožu [10]

Vrste zamjena za kožu	Proizvođač
Acelularni ljudski dermis	
AlloDerm	LifeCell Corporation
AlloSkin	AlloSource
DermACell	Arthrex, Inc
GammaGraft	Promethean LifeSciences, Inc
Matrix HD	RTI Surgical, Inc
Graftjacket	Kinetic Concepts, Inc
TheraSkin	Soluble Systems, LLC
Životinjskog porijekla	
Biobrane	Smith & Nephew, Inc
Endoform	Hollister Wound Care LLC
EZ Derma	Mölnlycke Health Care
Integra	Integra LifeSciences Corporation
Oasis Wound Matrix	Smith & Nephew, Inc
PriMatrix	TEI Biosciences

TransCytea	Smith & Nephew, Inc
Ljudskog porijekla	
Apligraf	Organogenesis, Inc
Dermagraft	Shire Regenerative Medicine, Inc

U tablici su prikazani komercijalni materijali kao zamjenu za defekt kože, koji se primjenjuju u plastično-rekonstruktivnoj kirurgiji i u liječenju kroničnih rana. Isti pripravci se mogu koristiti i kod nadomjestka kože kod zbrinjavanja opekline.

2.3.1. Prirodne kožne zamjene

Ksenograft je koža uzeta sa životinje, najčešće svinje, te se koristi za privremeno pokrivanje defekta. Današnje modifikacije uključuju impregniranje srebrom da se poveća antimikrobna aktivnost. *Alograft* je koža kadavera, koja se koristi još od doba drugog svjetskog rata. Danas se koristi kao privremeno ili trajno pokrivalo kod opekline. Opisana je i upotreba *alogenične kože* sa živog donora uz potpuni prihvata presatka. *Amnionska membrana* kao privremeno pokrivalo biološkog podrijetla posjeduje veliki biološki potencijal zaštite od infekcije i gubitka

tekućine, te elektrolita [13]. *Autologni keratinociti* su vrlo privlačna metoda pokrivanja velikih defekata kože pomoću kulture keratinocita (kultivirane stanice iz malih bioptata zdrave kože bolesnika). Uz teorijske prednosti je praktični nedostatak vrijeme kultiviranja koje varira ovisno o tehnici od 2 do 5 tjedana te visoka cijena [14].

2.3.2. Umjetne kožne zamjene

Biobrane čini unutarnja mreža od najlona uz vanjski silikonski sloj, koja omogućavaju zaštitu defekta uz poticanje cijeljenja tkiva. Obloga je privremena te se koristi i za djelomične defekte kože [15]. *Dermagraft* je bio-resorptivna poliglaktinska mreža uz uložene alogene neonatalne fibroblaste, a odlikuje se učinkovitošću jednakom alograftu uz jednostavnije uklanjanje, ako je potrebno. Inače se može bez uklanjanja jednostavno prekriti narezanim transplantatom nepune debljine kože [16]. *Intergra* je dermalni regeneracijski oblog od goveđeg kolagena, hondroitin-6-sulfata i silikonske membrane. Formacija neodermisa nastala integracijom tkiva u mrežu kolagena omogućava pokrivanje rane vrlo tankim transplantatom

nepune debljine kože [17]. *Apligraf* je dvoslojni ekvivalent kože koji se sastoji od tipa I goveđeg kolagena, alogenih keratinocita i neonatalnih fibroblasta. Ubrzava brzinu cijeljenja defekta te posjeduje prednosti u odnosu na autograft posebno s estetskog gledišta [18]. *Matriderm* je goveđi kolagen tipa I uz elastin je matrica za dermalnu regeneraciju uz bolji postotak prihvaćanja transplata od Integre [11]. *Epigard* služi za privremeno pokrivanje defekata kože. Često se koristi u maloj kirurgiji kod operacija kožnih promjena suspektnih na malignitet. Defekt pokriven Epigardom bude pokriven dok se ne dobije definitivni patohistološki nalaz kojim se dokazuje odsutnost tumorskih stanica na rubu ili bazi preparata. Ako je nalaz negativan (rubovi i baza), Epigard se skida a defekt se pokriva jednim od klasičnih načina pokrivanja (najčešće slobodni kožni transplantat). *Recell* je pripravak autolognih keratinocita i melanocita. Ova se kultura nanosi na defekt u spreju i izaziva stvaranje novog epitela i brzo pokrivanje defekta [11].

2.4. Transplantacija kože

Transplantacija kože se koristi za pokrivanje rana, ubrzavanje cijeljenja i minimaliziranje ožiljka, a razmatra se kao opcija kod tretmana kroničnih rana kad su rane velike ili pokazuju tendenciju presporog zaraštavanja. Kožni transplantat je dio kože koji se sastoji od epidermisa i dermisa potpuno odstranjen od kože tzv. donorskog mjesta na jednom djelu tijela, a koji se ponovno presađuje (transplantira) na drugo mjesto na tijelu [19]. Takav kožni transplantat se naziva autograft. Postoje još transplantati alografti (s kadavera na primatelja) te ksenografti (s životinje na čovjeka). Podjela kožnih transplantata je s obzirom na debljinu: djelomične debljine i pune debljine kože. Za transplantaciju kože kod kroničnih rana se najčešće koriste transplantati djelomične debljine kože tzv. split-skin transplantati odnosno Thierschevi transplantati.

Karl Thiersch (1822-1895) je bio njemački kirurg, koji je koristeći posebnu vrstu noža tzv. dermatom prvi opisao i primjenjivao tehniku uzimanja dijelova kože za prekrivanje teških defekata (najčešće tijekom ondašnjih ratova). U isto vrijeme je i francuski kirurg Louis Leopold Ollier razvijao sličnu metodu pa se nerijetko tanki transplantat djelomične debljine naziva Ollier Thiersch transplantat. Ovisno o debljini dermisa koji se nalazi na kožnom transplantatu govori se o: tankom 0,2-0,3 mm (Thiersch), srednjem 0,3-0,45 (Blair) ili debljem 0,45-0,75 mm (Wolf) transplantatu. Koža se s donorskog mjesta uzima pomoću

Hambijevog nož ili modifikacije (slika 2.4.2.) ili posebnog kirurškog instrumenta tzv. dermatoma (slika 2.4.1.)



Slika 2.4.1. Dermatoma


Izvor: autor, S.Đ.



Slika 2.4.2. Watsonova modifikacija Humbyevog noža

dostupno na:

Djelomičan tanki transplantat kože uključuje eksciziju (odvajanje) epidermisa i djela dermisa, ostavljajući na donorskom mjestu dovoljno retikularnog (dubokog) dermisa kako bi se tkivo na kojem je uzet transplantat moglo obnoviti za nekoliko dana. Najčešća mjesta s kojih se uzimaju slobodni kožni transplantati ovise o potrebi, ali se najčešće koriste bedro, glutealna regija, podlaktica, leđa ili trbušna stjenka. Kod transplantata pune debljine kože se obično radi o manjim porcijama kože, čiji defekt na donorskom mjestu kirurg zatvara primarnim šavima i obično se rabi za manje defekte s potrebom vrlo kvalitetnih kozmetičkih učinaka. Glavna razlika među transplantatima kože je u tome da su tanki transplantati vrlo podobni za velike površine zbog mogućnosti povećanja površine transplantata (meshiranje) i zbog svoje otpornosti na infekciju, ali su lošijeg kozmetičkog učinka, dok su transplantati pune debljine skloniji infekciji i krčenju, ali daju odlične kozmetičke učinke [20].



Slika 2.4.3. Uređaj za meshiranje

dostupno na: <http://otago-healthcare.com/davies-skin-graft-mesher/>

Ranije spominjanje meshiranja je postupak kojim se tanki slobodni kožni transplantat (nadalje Thiersch) propušta kroz uređaj za meshiranje (slika 2.4.3.) pri čemu se postiže povećanje površine za oko 50 % na način da se dobije mrežasta struktura (slika 2.4.4.), kojom

se pokriva i veća površina od inicijalne površine uzetog Thierscha [21]. Ovaj način prilagođavanja kožnog transplantata potrebama je posebno pogodan za vrlo velike površine i za one na kojima se očekuje mnogo seroznog sekreta ili krvarenja iz rane s obzirom da je propustan. Na taj način se na mjestu odnosno ispod transplantata ne akumulira seroma niti hematoma, kao dobre podloge za infekciju. Mana ovog načina transplantacije je nepogodan kozmetički efekt jer se uvijek nakon završene epitelizacije vidi mrežasti uzorak i nije pogodan za vidljive dijelove tijela [22].



Slika 2.4.4.. Meshirani transplantat kože

dostupno na:

<https://www.exsurco.com/category/training-instructions-tissue-banks/>

Da bi se kožni transplantat uspješno prihvatio na dno rane potrebno je zadovoljiti dva uvjeta. Prvi uvjet je da dno rane mora biti čisto i slobodno bez kosti, tetiva ili slično, dok je drugi uvjet da mora biti sljubljen s dnom rane i imobiliziran kako bi se spriječila frikcija transplantata. Potonje se može napraviti šavima uokolo transplantata, kopčama, čvrstim dresingom s imobilizacijom ili u novije vrijeme vrlo uspješnom terapijom negativnim tlakom. Vrlo brzo nakon što se Thiersch postavi na dno rane, počinje se proizvoditi fibrin i vezivna struktura koja nalikuje biološkom „ljepilu“, koja pričvršćuje graft za dno rane. U tu strukturu dolaze fibroblasti, leukociti, makrofazi iz rane i polako djeluju na način da proizvode fibrinsku svezu između dna rane i transplantirane kože. Istovremeno se u u tom prostoru nakuplja serozna tekućina i eritrociti, koji procesom plazmatske imbibicije ulaze i protječu

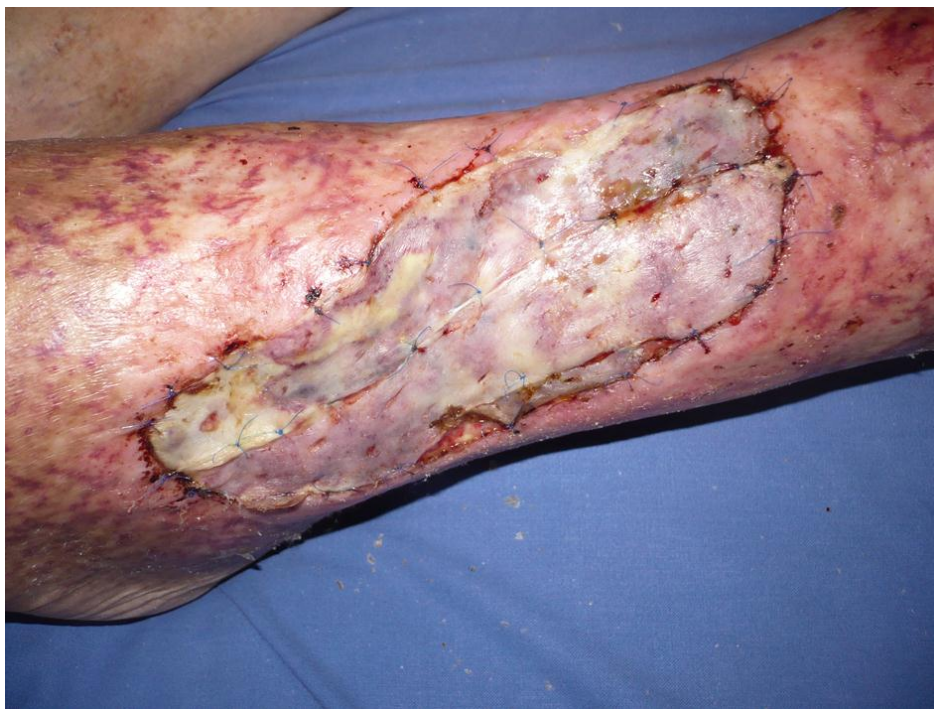zaostalim krvnim žilama. Isprva je transplantat blijed, a kasnije poprima boju okolne kože. Obično proces imbibicije traje oko 3 dana, a nakon 5 do 6 dana u transplantiranoj koži već normalno protiče krv i limfa [23]. S vremenom sazrijevanja transplantata se postupno pojavljuje osjet iz osjetnih tjelešaca iz dna rane. Postupno se razvija i kontraktura ožiljka kroz 6-12 mjeseci i što je deblji transplantat manji je ožiljak. Iz tog razloga se također na licu, vrat i rukama primjenjuju kožni transplantati pune debljine za razliku od noge i većih površina gdje se najčešće koriste tanki transplantati [24].

2.5. Važnost transplantacije kože u liječenju kroničnih rana

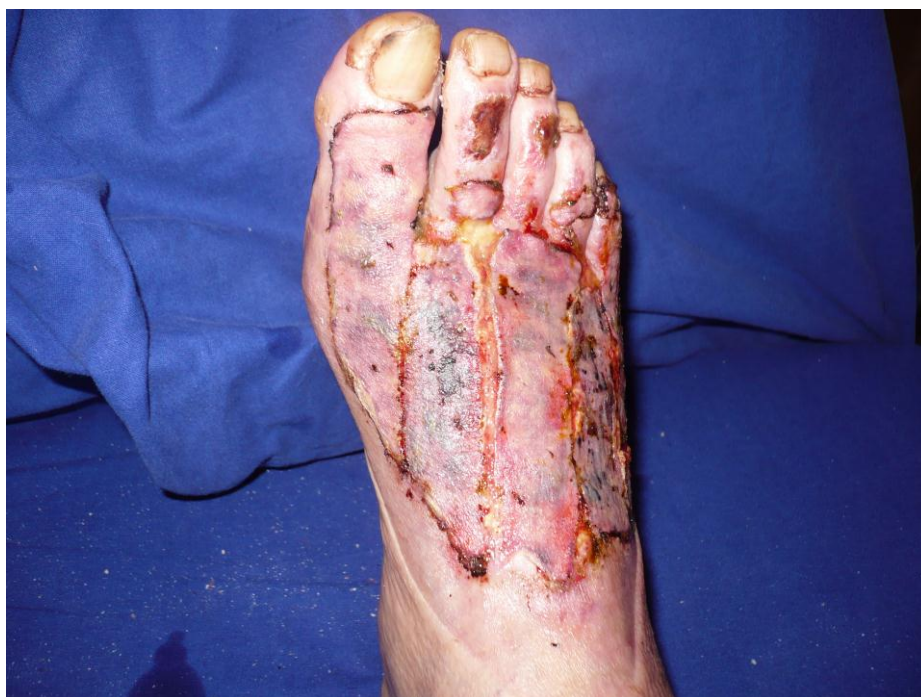Kronične rane i naročito atipične rane koje pokazuju vrlo teško i dugotrajno cijeljenje te se nerijetko teško tretiraju na uobičajene načine su vrlo pogodne za primjenu transplantacije kože kao metode kojom se može ubrzati ukupan tijek cijeljenja. Općenito je u suvremenom pristupu cijeljenju kroničnih rana vrlo zahtjevan proces upravo postizanja epitelizacije. Nerijetko se primjećuje da rane koje dođu do faze završenog cijeljenja se odjednom ponovno pogoršaju ili pak da ne uspijevaju postići potpuno epiteliziranje. Čak i kod onih rana kod kojih je tijek cijeljenja uredan, ponekad može proći i više tjedana do pune sanacije. S druge strane kod presađivanja kože tankim slobodnim transplantatom kao što je to Thierschov transplantat se kod uspješnog presađivanja može očekivati potpuna sanacija već za 5-10 dana. Korist Thiersch transplantacije je u kratkom i jednostavnom tretmanu, smanjenim troškovima, znatnoj redukciji mogućnosti infekcije (naročito kad se zahvat kombinira s intraoperacijski postavljenom terapijom negativnim tlakom) i nepotrebnim kontrolama.

2.6. Primjeri uspješne transplantacije kože

Uspješna transplantacija kože može dovesti do spektakularnih izlječenja ulkusa koji traju godinama kao u primjeru na slici 2.6.1. ili pak se može pokazati kao vrlo uspješna u tretmanu opekline koja se po svojim karakteristikama cijeljenja ponaša poput kronične odnosno teško cijeleće rane (slika 2.6.2.). Ovi primjeri su zabilježeni u Županijskoj bolnici Čakovec, uz privolu pacijenata.



*Slika 2.6.1.
Uspješna transplantacija na potkoljeničnom ulkusu
Izvor: autor, T.N.*



*Slika 2.6.2.
Uspješna transplantacija kože nakon opekline 3. stupnja
Izvor: autor, T.N.*

3. Postupak s pacijentom za Thiersch transplantaciju

3.1. Prijeoperacijska priprema

Bilo da se radi o elektivnom pacijentu koji se zaprima od kuće ili da se radi o bolničkom pacijentu, preduvjet za operacijski postupak je čista i granulirana rana i dobro opće stanje, pristanak pacijenta uz prethodno objašnjenje postupka i uredna prijeoperacijska priprema (laboratorij i ostala dijagnostika prema anesteziološkom pregledu). Dan prije operacije se navečer daje premedikacija prema anesteziološkoj listi. Pacijent se tušira prije spavanja, posljednji obrok je lagana večera, a do ponoći posljednji napitak. Ujutro na dan operacije je pacijent natašte. Obrije se predviđeno donorsko mjesto sa šišačem, oblači košulja za operaciju, a na noge se oblače elastične kompresijske čarape. Izmjere se vitalni znaci, ponovno podjeli premedikacija i antibiotska profilaksa (obično anti-stafilokokna).

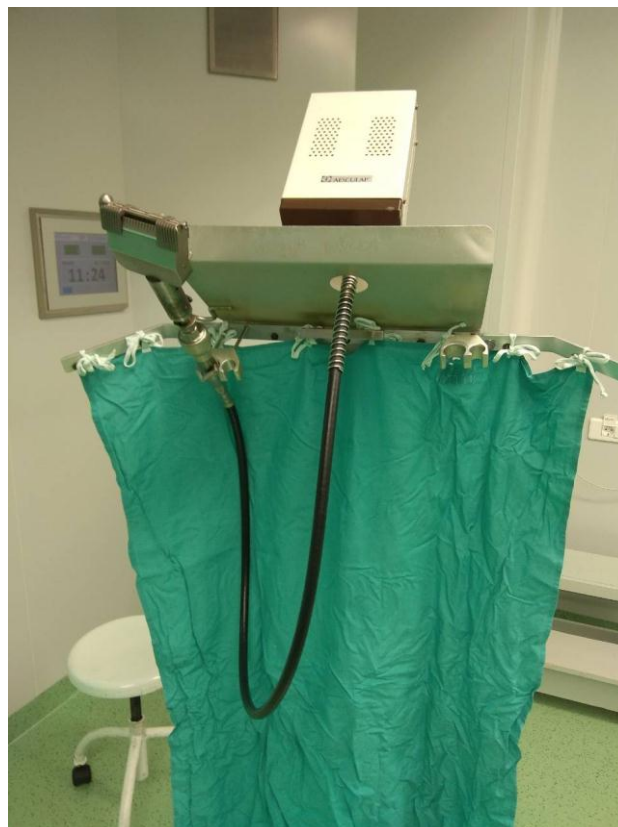3.2. Operacijski zahvat

Operacijski zahvat transplantacije kože se radi u aseptičnim uvjetima u operacijskoj sali s anesteziologom, anesteziološkim tehničarom, instrumentarom, pomoćnim instrumentarom, operaterom te eventualno i s asistentom ovisno o potrebi. Pacijent je smješten najčešće u supinacijskom ležećem položaju, jer se najčešće za potrebe prekrivanja potkoljениčnih defekata koriste slobodni kožni transplantati s natkoljenice kao donorskog mjesta.

Vrsta anestezije ovisi o lokalizaciji, veličini rane, ostalim komorbiditetima i drugo. Najčešće se operacijski postupak provodi u lokalnoj ili regionalnoj (spinalnoj) anesteziji. Instrumentarij za Thiersch transplantaciju je zasebno pripremljen (slika 3.2.), dok se u neposrednoj blizini operacijskog stola dodatno pripremi i stalak za pogon dermatoma (slika 3.1.), koji radi na električnu struju. Položaj operatera je neposredno lateralno od operativnog polja, a instrumentar i eventualno asistent sa suprotne strane (slika 3.3.).

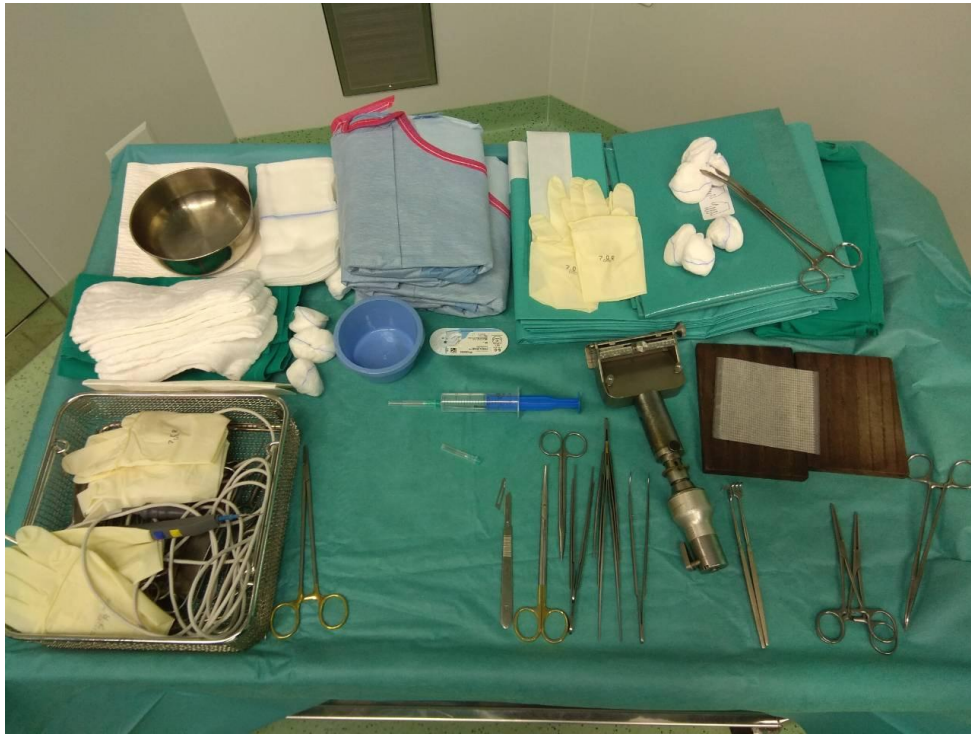Nakon pripreme operacijskog polja (pranje i pokrivanje) se pristupa uzimanju slobodnog kožnog transplantata. Ekscizija se obično kod pokrivanja defekata potkoljenice radi na natkoljenici. Dermatomom se ekscidira nekoliko slobodnih kožnih transplantata ovisno o veličini rane. Nakon ekscizije se kožni transplantati namoče u fiziološkoj otopini, potom postave na tvrdnu podlogu na kojoj je vazelinska ili slična mrežica, rastegnu i zajedno s

mrežicom se kasnije apliciraju na ranu (slika 3.4.). Donorsko mjesto se zbrine od većih krvarenja odnosno na donorsko mjesto se postavlja prema nahodjenju operatera oblog. S obzirom na brojne suvremene potporne obloge, preporučljivo je staviti visoko upijajuće hidrofiber obloge te preko njih deblji sloj kompresa uz mekanu imobilizaciju. Donorsko mjesto se ostavlja spontanoj sanaciji kroz nekoliko dana. Na mjestu rane se postavlja neobrađeni ili obrađeni slobodni kožni transplantat (ovisno o tome da li se tijekom operacije radi meshiranje kože ili ne). U slučaju kada se nema mesh uređaja tada je moguće oštrim zarezivanjem malih proreza na transplantatu omogućiti kožnom transplantatu da secernira i drenira eventualnu krv i serom. Presadak kože se fiksira šavima, kopčama ili drugo, no u posljednje vrijeme se koristi jednostavnija i učinkovitija intra operacijska terapija negativnim tlakom. Naime, nakon postavljanja kožnih transplantata na predviđeno mjesto isti se mogu i fiksirati i drenirati aplikacijom sistema za negativnu terapiju odmah u operacijskoj sali. Nakon aktivacije negativnog tlaka i provjere operacijskog i donorskog mjesta, završava operacijski postupak.



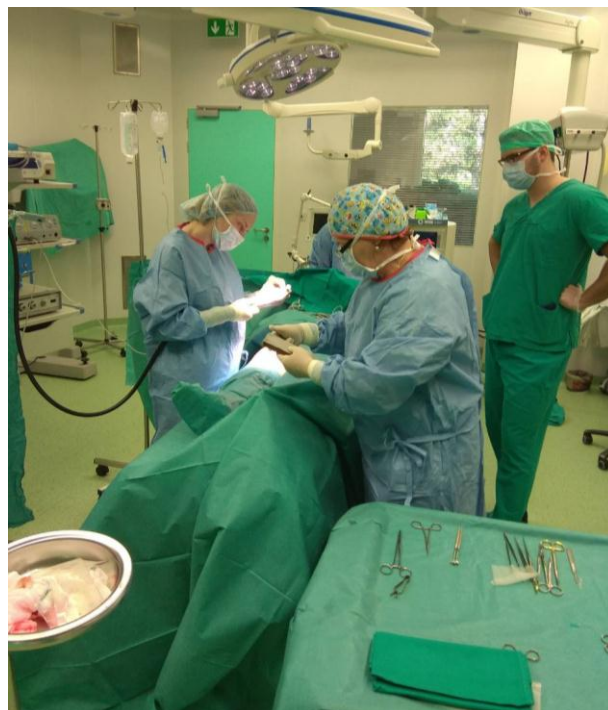Slika 3.2.1. Sterilizirani instrumentarij - dermatom na stalku

Izvor: autor S.Đ.



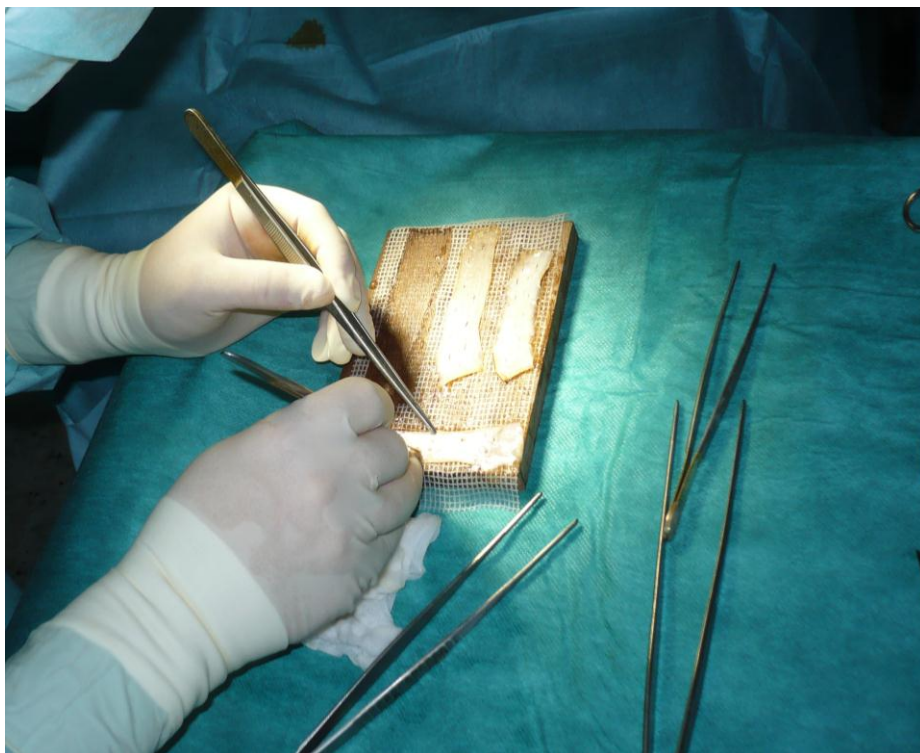Slika 3.2.2. Sterilizirani instrumentarij na stolu instrumentara

Izvor: autor S.Đ.



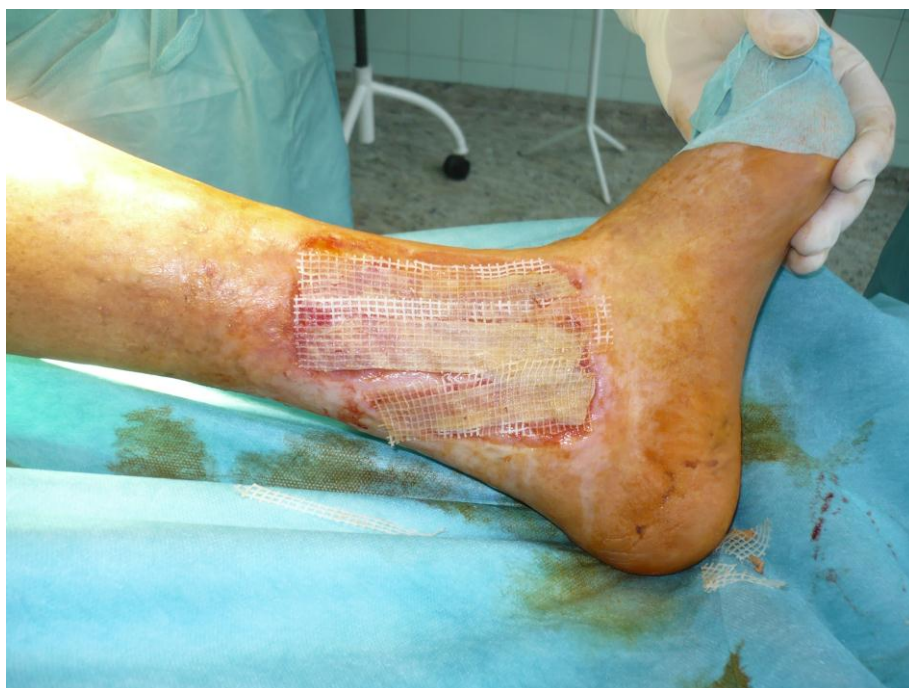Slika 3.2.3. Operacijski položaj pacijenta, tima i opreme

Izvor: autor S.Đ.



Slika 3.2.4. Thiersch transplantati

Izvor: autor S.Đ.



Slika 3.2.5.

Postavljeni transplantati prije fiksiranja i imobilizacije

Izvor: autor S.Đ.

3.3. Poslijeoperacijska skrb

Nakon dolaska na odjel se radi kontrola vitalnih znakova, kontrola prijevoja rana donorskog mjesta i ciljnog mjesta transplantata. Ukoliko se radi o postavljenoj terapiji negativnim tlakom na ranu ili rane, tada se samo provjerava ispravnost sistema. U ranoj poslijeoperacijskoj skrbi je ključna analgezija, koja se ordinira ovisno o ordiniranju operatera ili prema potrebi pacijenta. Daje se pomoć oko potrebe za mokrenjem, uspravi se pacijent kad je to najranije moguće s obzirom na ekstenzivnost zahvata, dužinu operacije i tip anestezije te se započinje s prehranom. Prvi poslijeoperacijski dan se obično započinje s pomoći oko osobne higijene, educira se pacijent za potrebe samostalnog hranjenja, mobilnosti, kontrole sistema za negativnu terapiju ili samokontrole primijenjenog prijevoja i obloga. Rane se ukoliko ne postoji potreba ne premataju prva dva poslije operacijska dana.

Uobičajeno se rane previjaju 3-5 dana nakon operacije ovisno o vrsti materijala i metodi koja je aplicirana za prekrivanje defekta. Donorsko mjesto se uglavnom ostavlja ne previjano da spontano sanira ispod prijevoja te se prijevoj sam otpušta nakon sanacije ili ako se radilo o često primijenjenom alginatu na donorskom mjestu ili hidrofiber oblozi onda je nakon 10-14 dana moguće tuširanje i lako skidanje takve obloge. Na mjestu aplikacije transplantata se prijevoj vrši na način da se napravi atraumatsko skidanje sistema za negativni tlak ili prijevoja te se rana ispire fiziološkom otopinom te ovisno o potrebi nastavi previjati ili s modernim potpornim oblogama ili s vazelinskom gazom. Bitno je da šavi ostanu na rani uz presadak onoliko dugo dok se sami ne olabave. Kako se uglavnom koriste prolenski šavi, oni ne smetaju tkivu i lako se odstranjuju. Bitno je da i nekoliko tjedana nakon prihvaćanja transplantata koža bude redovito hidratizirana kremama sa svojstvom vlaženja. Obično nisu potrebne kontrole rane pa je potrebno skrenuti pozornost pacijentima da transplantat ne smije biti izložen suncu minimalno 6 mj.

3.4. Komplikacije u svezi s transplantacijom kože

Poslije operacijska bol, neprihvatanje transplantata, infekcija rane, krčenje transplantata, loš kozmetički rezultat s izraženim ožiljcima, hiper ili hipo-pigmentacija, su najčešće komplikacije ovog postupka. Izrazito je bitno poslije operacijsko praćenje subjektivnog doživljaja pacijenta i lokalnog stanja na prijevojima rane s ciljem pravovremenog uočavanja mogućih komplikacija, iako kod ovog postupka gotovo da je i nemoguće spriječiti nastajanje promjena, jer su one, isključivši infekciju i bol uglavnom

posljedica intraoperacijskog postupka. No, pomoću sestrinskih dijagnoza i intervencija moguće je navrijeme osigurati kvalitetnu skrb za pacijenta i time smanjiti ili ukloniti rizik od komplikacije. Važno je i dati dobre upute za daljnju skrb za presadak, a nakon otpusta iz bolnice, jer uglavnom ukoliko je transplantat dobro prihvaćen nisu potrebni kontrolni pregledi. Tako je bitno dati upute o izbjegavanju direktnog osunčavanja mlade kože zbog mogućih kasnih komplikacija rane u smislu opeklina, odbacivanja transplantata ili drugih promjena u smislu ožiljkavanja, kontraktura i hiperpigmentacija.

4. Sestrinska uloga, dijagnoze i intervencije

4.1. Visok rizik za infekciju u svezi s osnovnom bolešću

Cilj: tijekom hospitalizacije neće biti simptoma niti znakova infekcije

Intervencije:

1. Mjeriti vitalne znakove
2. Održavati higijenu ruku prema standardu
3. Obučiti zaštitnu odjeću prema standardu (maska, kapa, ogrtač, rukavice)
4. Aseptično previjanje rane
5. Pratiti pojavu simptoma i znakova infekcije
6. Održavati setove i instrumente prema SOP-u
7. Primijeniti antibiotsku profilaksu prema pisanoj odredbi liječnika
8. Educirati pacijenta o načinu prijenosa infekcije

Evaluacija: tijekom hospitalizacije nije došlo do pojave infekcije.

4.2. Akutna bol u svezi s operacijskim postupkom

Cilj: pacijent neće osjećati bol, pacijent će znati načine ublažavanja boli

Intervencije:

1. Prepoznati znakove boli
2. Izmjeriti vitalne funkcije
3. Ukloniti čimbenike koji mogu pojačati bol
4. Obavijestiti liječnika o pacijentovoj boli
5. Primijeniti farmakološku terapiju prema pisanoj odredbi liječnika

Evaluacija: pacijent ne osjeća bol, pacijent zna načine ublažavanja boli

4.3. Smanjena mogućnost brige za sebe – osobna higijena

Cilj: pacijent će sudjelovati u provođenju osobne higijene sukladno stupnju samostalnosti, pacijent će razumjeti problem i prihvatiti će pomoć medicinske sestre

Intervencije:

1. Osigurati privatnost
2. Definirati situacije kada pacijent treba pomoć
3. Osigurati potreban pribor i pomagala za osobnu higijenu

4. Osigurati optimalnu temperaturu vode
5. Promatrati i uočavati promjene na koži oko rane
6. Biti uz pacijenta tijekom obavljanja osobne higijene

Evaluacija: pacijent sudjeluje u provođenju osobne higijene sukladno stupnju samostalnosti i bez nelagode prihvaća pomoć medicinske sestre

4.4. Uloga medicinske sestre u transplantaciji kože

Sestrinska uloga u bolničkom protokolu za Thiersch plastiku je izuzetno bitna. Od prijema pacijenta i potrebne minuciozne pripreme (premedikacija, šišanje područja operacije, tuširanje i higijena, prehrana i hidratacija) pa do psihičke pripreme pred operaciju. Iskustva su pokazala da pacijenti nerijetko proživljavaju priličnu bojazan od transplantacija kože jer ne znaju točno što će se događati i teško prihvaćaju postojanje dvije rane umjesto jedne. Ključna je psihička priprema i povjerenje koje pacijenti uspostavljaju uz pomoć sestrinskog kadra. Sestrinski kadar u operacijskim salama se odnosi na instrumentare i pomoćne instrumentare za vrijeme svake operacije, no tijekom transplantacijskih zahvata kože, naročito Thiersch transplantacije je instrumentar/ka vrlo često i asistent operateru i gotovo ravnopravno sudjeluje u operacijskom zahvatu. Iskusan tim od povjerenja obavlja ovaj postupak zajedno i uigrano. Odgovorni postupci poput fiksacije transplantata šavima ili ekscizija transplantata je u domeni operatera, no svi ostali postupci se rade ili mogu raditi u suradnji. Poslijeoperacijska uloga je uglavnom u izbjegavanju komplikacija i dobrom poslije operacijskom tijeku odnosno tijekom prvog prijevoja na odjelu.

5. Zaključak

Opće je znano da su kronične rane od velikog medicinskog značaja i u posljednje vrijeme od općeg zdravstvenog interesa ponajviše zbog činjenica: da iscrpljuju znatne zdravstvene resurse, da su se razvili bolji materijali i metode za liječenje kroničnih rana i da je postignuto bolje znanje o kroničnim ranama i njihovom liječenju. Klasično se kronične rane tretiraju na način da se postigne sinergija između liječenja osnovne bolesti i lokalno problema (najčešće ulkusa). Način lokalnog tretiranja kroničnih rana je danas vrlo široke lepeze korištenja različitih potpornih obloga, gelova i drugih materijala s ciljem postizanja idealnih uvjeta tzv. vlažnog cijeljenja u čistim uvjetima. Osim potpornih obloga na raspolaganju su i umjetni ili prirodni kožni nadomjesci, koji pokazuju izrazito dobre rezultate, kao npr. nadomjesci s keratinocitima ili slično, no zbog još uvijek relativno visoke cijene i njihove teže dostupnosti navedeni se materijali u našoj zemlji još uvijek rijetko koriste.

Transplantacija kože je još uvijek široko dostupna i relativno jednostavna metoda prekrivanja defekta kronične rane s autolognim transplantatom. U tretiranju kronične rane se mogu koristiti slobodni kožni transplantati različite debljine kože odnosno ekscidiranog dermisa. Tako postoje tanki, srednji i deblji slobodni kožni transplantati. Najčešće se koriste tanki kožni transplantati tzv. Thiersch transplantati. Sastoje se od epidermisa i tankog sloja dermisa, koji uglavnom daje određenu čvrstoću i osnovu za prihvaćanje hrane i kisika u presatku. Thiersch se koristi za pokrivanje većih defekata kroničnih ili teško cijelećih rana. Naročito je pogodno koristiti transplantat tanke debljine koji je propušten kroz mesh uređaj, kojim se postiže mrežasta (rupičasta) struktura veće površine. Ključna je priprema pacijenta za operacijski zahvat u trojakom smislu. Prvo je ključno pripremiti ležište rane na način da je potpuno čisto i kvalitetno granulirano, po mogućnosti u razini okolne kože. Drugo je bitno psihički pripremiti pacijenta i educirati ga o prednostima takvog postupka (brzina sanacije), o mogućim komplikacijama i kako ih izbjeći (mirovanje, hidratiziranje emolijensima, izbjegavanje direktnog sunčanja mlade kože bez zaštite i slično). Treće je dobra pred operacijska priprema u smislu premedikacije, higijene i pripreme operacijskog polja (očišćano, očišćeno, dezinficirano). Sam operacijski postupak se provodi najčešće pod regionalnom anestezijom u operacijskoj sali u aseptičnim uvjetima. Osim anesteziološkog tima i pomoćnog instrumentara, operater i instrumentar su najčešći tim za transplantaciju (osim ako se radi o zahtjevnijem presađivanju većih dijelova kože). Za pokrivanje defekata na tipičnim mjestima kroničnih rana (potkoljenica i stopalo) se najčešće koristi natkoljenica kao donorsko mjesto za

transplantat. Ekscizija se vrši najčešće mehanički pomoću dermatoma koji radi na baterije ili električnu energiju. Ekscidirana debljina kože je između 0,2-0,3 mm za Thierschov transplantat, dok se za druge slobodne kožne transplantate koristi i debljina do 0,75 mm. Ekscidirana koža se polaže na vazelinsku gaza, oblikuje, vlaži i potom fiksira najčešće šavima za rubove ležišta rane. Ukoliko transplantat nije meshiran, potrebno je incidirati presadak radi drenaže seroma i hematoma. Donorsko mjesto se nakon hemostaze i primjene antiseptika prekriva sa suvremenim visoko upijajućim oblogama (alginat, hidrofiber ili silikonske pjene), a u kasnijem tijeku sličnim oblogama ili još kvalitetnije s kožnim prirodnim ili umjetnim nadomjescima. Sama transplantirana koža se prekriva vlažnim oblogama na način da se sprečava adheriranje obloge za ranu (vazelinske ili druge masne obloge) ili se intrao peracijski primjeni terapija negativnim tlakom zbog odličnih rezultata (kontrola seroma i hematoma, imobilizacija transplantata, poticaj cijeljenju, kontrola infekcije). Poslije peracijski tijek na odjelu ili u kućnim uvjetima prolazi u potpori obavljanju higijeni, kontroli boli i infekcije te postupnom normaliziranju aktivnosti. Kontrole obično podrazumijevaju prvi prijetoj 3-4 dana nakon operacije. Donorsko mjesto se može previti ili se ostavlja spontanoj sanaciji dok se transplantat obavezno kontrolira i u nastavku tretira bilo nastavljenom terapijom negativnim tlakom bilo suvremenim atraumatskim oblogama (na zbog su razne mogućnostima prema nahodanju nadležnog terapeuta). Ukupan poslijeoperacijski oporavak se odnosi na otprilike 7-10 dana za sanaciju ulkusa, 2-3 tj za sanaciju donorskog mjesta i oko 6-9 mj. za dovršetak maturacijske faze oba ožiljka.

Transplantacija kože je još uvijek relativno jednostavan i lako provediv postupak, s nekim novim mogućnostima poput intra operacijskog postavljanja terapije negativnim tlakom koja se pokazala kao vrlo uspješna. Učinci uspješnog postupka su nemjerljivi, od znatnog skraćenja sanacije kronične rane do u konačnici postupno sanirane rane. Uloga sestrinskog kadra u ovom postupku je od iznimne važnosti zbog važne pred operacijske pripreme koji nerijetko provode samostalno, preko sudjelovanja u operacijskom zahvatu, do poslije operacijske skrbi i educiranja i potpore pacijenta.

Thiersch transplantat se pokazao i kao vrlo dobra metoda liječenja teško cijelećih i atipičnih rana napose kalcifilaksije i Martorellovog ulkusa [25].

Općenito zatvaranje defekta rane slobodnim kožnim transplantatom ima nekoliko vrlo vrijednih prednosti. Radi se o prirodnom materijalu vlastitog tkiva, idealnom pokrivalu za ranu zbog svojstava kože, besplatnom u smislu nepotrebnih dodatnih troškova na poticanje epitelizacije i potporu prirodnom tijeku sanacije, brzini procesa oporavka sa smanjivanjem rizika od naglog propadanja rane ili pak mogućnosti inficiranja rane tijekom dugog procesa

epitelizacije i učestalih previjanja. Mane Thiersch transplantacije su kozmetički efekti različite kože na mjestu primjene, što se može umanjiti pravilnim odabirom donorskog mjesta i debljine transplantata. No, s druge strane hipo ili hiper-pigmentacija su nepredvidive okolnosti za koje je potrebna dobra priprema pacijenta s ciljem prihvaćanja koristi ove metode usprkos manama. Infekcija i otapanje transplantata ili kasnija komplikacija krčenja presatka su nerijetko ireverzibilni procesi zbog čega transplantacija kože zahtjeva strpljiv i minuciozan rad te dobar timski rad sestrinskog i liječničkog kadra, čime se postižu maksimalni učinci i korist za pacijente s kroničnim ranama.

6. Literatura

1. Human skin wounds: a major and snowballing threat to public health and the economy. Sen CK, Gordillo GM, Roy S, Kirsner R, Lambert L, Hunt TK, Gottrup F, Gurtner GC, Longaker MT. *Wound Repair Regen.* 2009 Nov-Dec; 17(6):763-71.
2. Phillips CJ, Humphreys I, Fletcher J, Harding K, Chamberlain G, Macey S. Estimating the costs associated with the management of patients with chronic wounds using linked routine data. *Int Wound J.* 2016 Dec; 13(6):1193-1197.
3. Challenges in the Treatment of Chronic Wounds. Frykberg RG, Banks J *Adv Wound Care (New Rochelle).* 2015 Sep 1; 4(9):560-582.
4. The burden of chronic wounds in the UK. Posnett J, Franks PJ *Nurs Times.* 2008 Jan 22-28; 104(3):44-5.
5. Mustoe T (March 17–18, 2005). "Dermal ulcer healing: Advances in understanding" (PDF). *Tissue repair and ulcer/wound healing: molecular mechanisms, therapeutic targets and future directions.* Paris, France: EUROCONFERENCES. Archived from the original (PDF) on October 27, 2005.
6. Living with a venous leg ulcer: a descriptive study of patients' experiences. Walshe C. *J Adv Nurs.* 1995 Dec; 22(6):1092-100.
7. Timmons J. Skin function and wound healing physiology. *Wound Essentials.* 2006;1:8–17.
8. Nikolić V. Koža, integumentum commune. U: Krmpotić-Nemanić J, ur. *Anatomija čovjeka.* Zagreb: JUMENA. 1990:101-5.
9. Jurić-Lekić G. Koža. U: Bradamante Ž, Kostović-Knežević L, ur. *Osnove histologije.* Zagreb: Školska knjiga. 2005:369-81.
10. Han G. State of the Art Wound Healing: Skin Substitutes for Chronic Wound. *Cutis.* 2014;93:E13-E16.
11. Budi S i sur. Supstitutivni i alternativni oblici liječenje defekata kože. *Acta Med Croatica.* 2015;69(Supl.1):99-101.
12. Shores JT, Gabriel A, Gupta S. Skin substitutes and alternatives: a review. *Adv Skin Wound Care.* 2007;20:493-508.
13. Bujang-Safawi E, Halim AS, Khoo TL, Dorai AA. Dried irradiated human amniotic membrane as a biological dressing for facial burns: A 7-year case series. *Burns.* 2010;36:876-82.

14. Kym D, Yim H, Yoon J i sur. he application of cultured epithelial autograts improves survival in burns. *Wound Repair Regen.* 2015;23:340-4.
15. Tan H, Wasiak J, Paul E, Cleland H. Efective use of Biobrane as a temporary wound dressing prior to deinitive splitskin grat in the treatment of severe burn: A retrospective analysis. *Burns* 2015;41:969-76.
16. Hart CE, Loewen-Rodriguez A, Lessem J Dermagrat: Use in the Treatment of Chronic Wounds.. *Adv Wound Care.* 2012;1:138-41.
17. Lee SM, Stewart CL, Miller CJ, Chu EY. he histopathologic features of Integra® Dermal Regeneration Template. *J Cutan Pathol.*2015;42:368-9.
18. DeCarbo WT Special segment: sot tissue matrices-Apligraf bilayered skin substitute to augment healing of chronic wounds in diabetic patients. *Foot Ankle Spec.* 2009;2:299-30.
19. Grabb WC, Smith JW. *Plastic Surgery.* 3rd edn. Little Brown, Boston. 1991.
20. Nanchahal J. Skin loss – grafts and flaps. *Plast Surg.* 1999;17(4):76–80.
21. Tanner, J.C., Vandeput, J., & Olley, J.F. (1964). The mesh skin graft. *Plast Reconstr Surg*, Vol.34, (Sep 1964), pp.287,
22. McGregor A, McGregor I. *Fundamental Techniques of Plastic Surgery.* Churchill Livingstone, Edinburgh. 1995.
23. Pope ER. Skin grafting in small animal surgery. Part 1: The normal healing process. *Compend Contin Educ.* 1988;10:1068.
24. Branham GH, Thomas JR. Skin grafts: facial plastic surgery. *Otolaryngol Clin North Am.* 1990;23(5):889–7.
25. Novinščak T i sur. Kirurški pristup atipičnim ranama (klinički primjeri) supkutana ishemička arterioloskleroza (Martorellov vrijed, kalcifilaksija, eutrofikacija). *Acta Med Croat.* 2012;66:139-45.

7. Popis slika

1. Slika 2.1.1. Kronični venski ulkus (vlastiti izvor)
2. Slika 2.2.1. Neke vrste potpornih obloga (vlastiti izvor)
3. Slika 2.4.1. Dermatom (vlastiti izvor)
4. Slika 2.4.2. Watsonova modifikacija Humbyevog noža – dostupno na: <https://www.intechopen.com/books/skin-grafts-indications-applications-and-current-research/split-thickness-skin-grafts> - preuzeto 20. rujna 2018.
5. Slika 2.4.3. Uređaj za meshiranje – dostupno na: <http://otago-healthcare.com/davies-skin-graft-mesher/> - preuzeto 15. rujna 2018.
6. Slika 2.4.4. Meshirani transplantat kože – dostupno na: <https://www.exsurco.com/category/training-instructions-tissue-banks/> - preuzeto 15. rujna 2018.
7. Slika 2.6.1. Uspješna transplantacija na potkoljениčnom ulkusu (vlastiti izvor)
8. Slika 2.6.2. Uspješna transplantacija kože nakon opeklina 3. stupnja (vlastiti izvor)
9. Slika 3.2.1. Sterilizirani instrumentarij - dermatom na stalku (vlastiti izvor)
10. Slika 3.2.2. Sterilizirani instrumentarij na stolu (vlastiti izvor)
11. Slika 3.2.3. Operacijski položaj pacijenta, tima i opreme (vlastiti izvor)
12. Slika 3.2.4. Thiersch transplantati (vlastiti izvor)
13. Slika 3.2.5. Postavljeni transplantati prije fiksiranja i imobilizacije (vlastiti izvor)

8. Prilozi

Sveučilište
Sjever

UNIVERSITÄT
DUISBURG
ESSEN



SVEUČILIŠTE
SJEVER

MMI

IZJAVA O AUTORSTVU
I
SUGLASNOST ZA JAVNU OBJAVU

Završni/diplomski rad isključivo je autorsko djelo studenta koji je isti izradio te student odgovara za istinitost, izvornost i ispravnost teksta rada. U radu se ne smiju koristiti dijelovi tuđih radova (knjiga, članaka, doktorskih disertacija, magistarskih radova, izvora s interneta, i drugih izvora) bez navođenja izvora i autora navedenih radova. Svi dijelovi tuđih radova moraju biti pravilno navedeni i citirani. Dijelovi tuđih radova koji nisu pravilno citirani, smatraju se plagijatom, odnosno nezakonitim prisvajanjem tuđeg znanstvenog ili stručnoga rada. Sukladno navedenom studenti su dužni potpisati izjavu o autorstvu rada.

Ja, SANDRA ĐUD (ime i prezime) pod punom moralnom, materijalnom i kaznenom odgovornošću, izjavljujem da sam isključivi autor/ica završnog/diplomskog (obrisati nepotrebno) rada pod naslovom THIEBSCH PLASTIVA U ZBIRKAMA I KRONIKAMA (upisati naslov) te da u navedenom radu nisu na nedozvoljeni način (bez pravilnog citiranja) korišteni dijelovi tuđih radova.

Student/ica:
(upisati ime i prezime)



(vlastoručni potpis)

Sukladno Zakonu o znanstvenoj djelatnosti i visokom obrazovanju završne/diplomske radove sveučilišta su dužna trajno objaviti na javnoj internetskoj bazi sveučilišne knjižnice u sastavu sveučilišta te kopirati u javnu internetsku bazu završnih/diplomskih radova Nacionalne i sveučilišne knjižnice. Završni radovi istovrsnih umjetničkih studija koji se realiziraju kroz umjetnička ostvarenja objavljuju se na odgovarajući način.

Ja, SANDRA ĐUD (ime i prezime) neopozivo izjavljujem da sam suglasan/na s javnom objavom završnog/diplomskog (obrisati nepotrebno) rada pod naslovom THIEBSCH PLASTIVA U ZBIRKAMA I KRONIKAMA (upisati naslov) čiji sam autor/ica.

Student/ica:
(upisati ime i prezime)



(vlastoručni potpis)

