

# Zdravstvena njega bolesnika sa Takotsubo kardiomiopatijom

---

Jezl, Lidija

Undergraduate thesis / Završni rad

2018

Degree Grantor / Ustanova koja je dodijelila akademski / stručni stupanj: **University North / Sveučilište Sjever**

Permanent link / Trajna poveznica: <https://um.nsk.hr/um:nbn:hr:122:616572>

Rights / Prava: [In copyright](#) / [Zaštićeno autorskim pravom.](#)

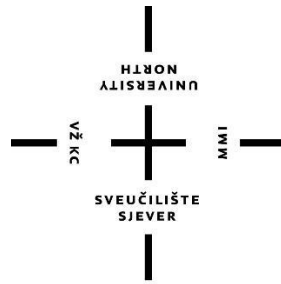
Download date / Datum preuzimanja: **2024-12-23**



Repository / Repozitorij:

[University North Digital Repository](#)





# Sveučilište Sjever

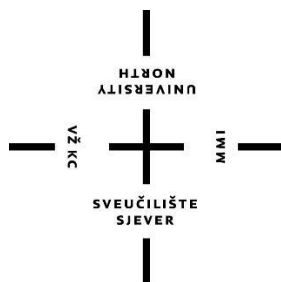
*Završni rad br. 957/SS/2018*

## **Zdravstvena njega bolesnika sa Takotsubokardiomiopatijom**

**Lidija Jezl, 0188/336**

Varaždin, Rujan 2018. godine





# Sveučilište Sjever

Odjel za sestrinstvo

Završni rad br. 957/SS/2018

## Zdravstvena njega bolesnika sa Takotsubokardiomiopatijom

**Student**

Lidija Jezl, 0188/336

**Mentor**

Melita Sajko, dipl.med.techn.

Varaždin, Rujan 2018. godine

# Prijava završnog rada

## Definiranje teme završnog rada i povjerenstva

ODJEL	Odjel za sestrinstvo		
PRISTUPNIK	Lidija Jezl	MATIČNI BROJ	0188/336
DATUM	25.04.2018.	KOLEGIJ	Zdravstvena njega odraslih I
NASLOV RADA	Zdravstvena njega bolesnika sa Takotsubo kardiomiopatijom		
NASLOV RADA NA ENGL. JEZIKU	Health care for patients with Takotsubo cardiomyopathy		

MENTOR	Melita Sajko, dipl.med.techn.	ZVANJE	predavač
--------	-------------------------------	--------	----------

ČLANOVI POVJERENSTVA	doc.dr.sc. Josip Pavan, predsjednik
1.	Melita Sajko, dipl.med.techn., mentor
2.	doc.dr.sc. Zoran Peršec, član
3.	doc.dr.sc. Marin Šubarić, zamjenski član
4.	
5.	

## Zadatak završnog rada

BROJ	957/SS/2018
------	-------------

OPIS

Kardiomiopatije označavaju nasljedne i specifične stečene bolesti sa strukturnim i funkcijskim promjenama srčanog mišića. Takotsubo kardiomiopatija je relativno novi pojam koji označava prolaznu disfunkciju lijevog ventrikula uzrokovanu fizičkim ili emocionalnim tresom kod zdrave osobe bez ranijih kardioloških smetnji. Karakterizirana je iznenadnom i jakom boli u prsima praćenom osjećajem nedostatka zraka. Vidljive su i promjene na EKG-u te je vrlo slična akutnom infarktu miokarda. Istraživanja su pokazala da češće pogađa žene u menopauzi što je povezano s nižom razinom estrogena. Kod te vrste kardiomiopatije može se pojaviti niz komplikacija a najozbiljnije su šok i nastanak tromba.

Zdravstvena njega takvih bolesnika usmjerena je na monitoring kardijalnog i hemodinamskog statusa, procjenu postojanja znakova kardiogenog šoka te pružanje podrške bolesniku i obitelji s ciljem pronalaženja uzroka stresa i njegovog rješavanja.

U radu je potrebno \* opisati anatomiju i fiziologiju srca

- \* opisati kardiomiopatije i njihovu podjelu
- \* opisati etiologiju i patofiziologiju Takotsubo kardiomiopatije
- \* navesti epidemiološke podatke vezane uz Takotsubo kardiomiopatiju
- \* napraviti kratki pregled recentnih istraživanja na području Takotsubo kardiomiopatije
- \* opisati kliničku sliku kod bolesnika sa Takotsubo kardiomiopatijom
- \* opisati dijagnostiku i liječenje bolesnika sa Takotsubo kardiomiopatijom
- \* navesti moguće sestrinske dijagnoze i intervencije kod bolesnika sa Takotsubo kardiomiopatijom
- \* opisati edukaciju bolesnika sa Takotsubo kardiomiopatijom te utjecaj bolesti na život bolesnika

ZADATAK URUČEN

28.05.2018



*Julef*

## **Predgovor**

Zahvaljujem mentorici Meliti Sajko na strpljenju i ukazanom povjerenju prilikom izbora teme završnog rada. Također hvala na pomoći prilikom pretraživanja literature te samoj izradi rada.

Želim zahvaliti svojim roditeljima, Josipu i Danici, na potpori i savjetima koje su mi davali tijekom školovanja. Hvala mojim sestrama, Valentini i Patriciji, te Dominiku što su bili uz mene u suzama i smijehu te što su mi davali snage kada je to bilo potrebno.

## Sažetak

Kardiomiopatije označavaju nasljedne i specifične stečene bolesti sa strukturnim i funkcijskim promjenama srčanog mišića. Dije se na ishemijske koje nastaju kao posljedica bolesti koronarnih arterija, te neishemijske u koje ubrajamo dilatacijsku, hipertrofijsku i restriktivnu kardiomiopatiju. Posljedica svih promjena koje nastaju uslijed kardiomiopatija jest zatajivanje srca odnosno poremećaj srčane strukture i funkcije uslijed kojeg dolazi do smanjenje opskrbe tkiva kisikom, a očituje se slabljenjem sistoličke i/ili dijastoličke funkcije lijeve i/ili desne klijetke srca.

Takotsubo kardiomiopatija je relativno novi pojam koji označava prolaznu disfunkciju lijevog ventrikula uzrokovanu fizičkim ili emocionalnim stresom kod zdrave osobe bez ranijih kardioloških smetnji. Karakterizirana je iznenadnom i jakom boli u prsima praćenom osjećajem nedostatka zraka. Vidljive su promjene na EKG-u dok se koronarografijom dobije uredan nalaz koronarnih arterija. Klinička slika Takotsubo kardiomiopatije slična je akutnom infarktu miokarda te je stoga potrebna dobra dijagnostika. Istraživanja su pokazala da češće pogađa žene u menopauzi što je povezano s nižom razinom estrogena, te osobe izložene velikom emocionalnom stresnom događaju. Takotsubo kardiomiopatija te njezino neprepoznavanje i neadekvatno liječenje može dovesti do niza komplikacija kao što su kardiogeni šok, tromboembolija, zatajivanje srca, cerebrovaskularni inzulat, akutni infarkt miokarda sve do smrti.

Uloga medicinskih sestara odnosi se na monitoring hemodinamskog statusa, rano uočavanje komplikacija, pripremu pacijenta za dijagnostičko-terapijske metode, pružanje potpore bolesniku i obitelji te edukaciju bolesnika i obitelji, a sama je svrha zdravstvene njege prevencija napretka kardiomiopatije.

Takotsubo kardiomiopatija jest akutno stanje koje ugrožava život pacijenta, a u zbrinjavanju takvog stanja veliku ulogu imaju i medicinske sestre. Ako se ona pravovremeno dijagnosticira i liječi, veliki broj bolesnika može se u potpunosti oporaviti. Ona je relativno novi pojam u široj javnosti, stoga je cilj ovog rada upoznati što veći broj ljudi s takotsubo kardiomiopatijom, odnosno „sindromom slomljenog srca“.

Ključne riječi: Takotsubo kardiomiopatija, akutni koronarni sindrom, stres, medicinska sestra

## **Abstract**

Cardiomyopathies indicate inherited and specific acquired diseases with structural and functional changes in the heart muscle. We divide it to ischemic diseases that arise as a result of coronary artery disease, and non-ischemic where we include dilatation, hypertrophic and restriction cardiomyopathy. The consequence of all changes due to cardiomyopathy is cardiac failure or cardiac disorder and function, resulting in decreased oxygen supply, and is manifested by the decrease of the systolic and / or diastolic function of the left and / or right ventricles of the heart.

Takotsubo cardiomyopathy is a relatively new term that indicates passive left ventricular dysfunction caused by physical or emotional stress in a healthy person without previous cardiac disorders. It is characterized by sudden and severe chest pain accompanied by a sense of lack of air. ECG changes are visible while coronarography results are normal. Clinical picture of Takotsubo cardiomyopathies is similar to acute myocardial infarction and therefore good diagnostics are needed. Research has shown that women, more often in menopausal women, are associated with a lower level of estrogen, and a person exposed to a great emotional stressful event. When Takotsubo cardiomyopathy is unknown, inadequate treatment can lead to a number of complications such as cardiogenic shock, thromboembolism, heart failure, cerebrovascular insult, acute myocardial infarction until death.

The role of nurses is related to the monitoring of the hemodynamic status, the early detection of complications, the preparation of the patient for diagnostic and therapeutic methods, the provision of patient and family support, and the education of the patient and the family, and the very purpose of health care to prevent the progression of cardiomyopathy.

Takotsubo cardiomyopathy is an acute condition that endangers the life of a patient, and in taking care of such a condition, nurses also have a great role to play. If it is timely diagnosed and treated, a large number of patients can be fully recovered. It is a relatively new term in the wider public, so the goal of this paper is to get to know as many people with a Takotsubo cardiomyopathy or "Heart-broken syndrome".

**Key words:** Takotsubo cardiomyopathy, acute coronary syndrome, stress, nurse



## **Popis korištenih kratica**

TTC – takotsubo kardiomiopatija

AIM – akutni infarkt miokarda

CMP – kardiomiopatija

EKG – elektrokardiogram

S-A čvor – sinusatrijski čvor

A-V čvor – atrioventrikulski čvor

SZO – Svjetska zdravstvena organizacija

DV – desni ventrikul

# Sadržaj

1.	Uvod.....	1
2.	Anatomija srca .....	3
2.1.	Krvožilni sustav srca .....	5
2.2.	Fiziologija srca i srčani ciklus .....	7
2.3.	Provodni sustav srca .....	7
3.	Kardiomiopatije .....	9
3.1.	Podjela kardiomiopatija.....	9
3.1.1.	Dilatacijske kardiomiopatije .....	11
3.1.2.	Hipertrofijska kardiomiopatija .....	11
3.1.3.	Restriktivna kardiomiopatija .....	12
3.1.4.	Aritmogena kardiomiopatija desnog ventrikula .....	13
3.1.5.	Specifične kardiomiopatije.....	14
4.	Takotsubo kardiomiopatija .....	15
4.1.	Etiologija i patogeneza .....	15
4.2.	Epidemiologija.....	17
4.3.	Klinička slika.....	17
4.4.	Dijagnostika.....	17
4.5.	Liječenje .....	18
4.6.	Komplikacije .....	19
4.7.	Prognoza .....	19
5.	Zdravstvena njega bolesnika s Takotsubo kardiomiopatijom.....	20
5.1.	Sestrinska anamneza.....	20
5.2.	Sestrinske dijagnoze .....	21
1.1.1.	Akutna bol u/s osnovnom bolesti .....	21
1.1.2.	Smanjeno podnošenje napora u/s osnovnom bolesti.....	22
1.1.3.	Anksioznost u/s neizvjesnim ishodom bolesti .....	23
1.1.4.	Neupućenost u/s novonastalom situacijom .....	23
1.1.5.	Mogućnost komplikacije: kardiogeni šok .....	24
1.1.6.	Spremnost na unaprjeđenje zdravlja.....	25
5.3.	Uloga medicinske sestre u edukaciji bolesnika i obitelji.....	26

6.	Zaključak.....	27
7.	Literatura.....	29

## 1. Uvod

Takotsubo kardiomiopatija (TTC) predstavlja prolaznu regionalnu sistoličku i dijastoličku disfunkciju lijevog ventrikula. Također poznata pod nazivima stres kardiomiopatija, sindrom apikalnog baloniranja, sindrom slomljenog srca te „amfora“ kardiomiopatija. Prvi puta je opisana 1990. godine u Japanu u radu Satoa i suradnika koji su je prozvali „*takotsubo*“ prema japanskoj posudi za lov na hobotnice zbog samog oblika srca za vrijeme bolesti [1].

Takotsubo kardiomiopatija često oponaša simptome akutnog infarkta miokarda (AIM) te se stoga kod oboljelih manifestira kao naglo nastala bol u prsnom košu, često praćena dispnejom. Rjeđe se manifestira mučninom i povraćanjem, gubitkom svijesti i ventrikularnom fibrilacijom. Promjene su vidljive i u elektrokardiogramu (EKG) oboljelih u vidu elevacije ST segmenta i/ili T valova u prekordijalnim odvodima što također ide u prilog akutnog infarkta miokarda. Promjene u EKG-u mogu biti prisutne i do nekoliko mjeseci od nastanka TTC. Od kliničkih znakova, TTC može biti praćena porastom serumskih srčanih markera, kreatininkinaze te troponina, ali ne u tolikoj mjeri kao kod AIM. Kako bi se postavila dijagnoza takotsubo kardiomiopatije, moraju biti zadovoljena četiri kriterija Mayo klinike:

1. tranzitorna akinezija ili diskinezija apikalnog i medijalnog dijela lijevog ventrikula (LV) s regionalnim poremećajima kontraktilnosti koji se šire van opskrbe jedne epikardne koronarne arterije
2. odsustvo opstruktivne koronarne bolesti ili angiografski dokazane akutne rupture plaka
3. novonastale promjene u elektrokardiogramu: elevacija ST segmenta ili inverzija T valova
4. odsustvo feokromocitoma, miokarditisa, hipertrofične kardiomiopatije, akutne povrede glave[2].

Sama dijagnoza postavlja se na temelju nalaza koronarografije gdje se opisuju uredne koronarne arterije, a ventrikulografijom se nalazi karakterističan nalaz takotsubo kardiomiopatije[1].

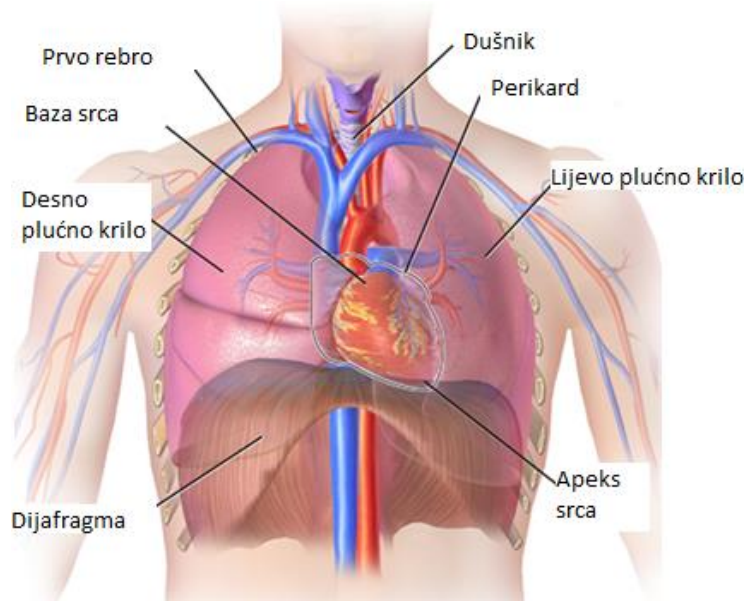
Dosadašnja istraživanja pokazuju da se TTC češće javlja kod žena u odnosu na muškarce. Također se najčešćim okidačima kod žena smatraju emocionalni stresovi, dok je kod muškaraca to najčešće fizički stres[3].

Akutno zbrinjavanje pacijenta s TTC uključuje simptomatsku terapiju te otklanjanje uzroka ako je poznat. Dugoročno zbrinjavanje oboljelih podrazumijeva standardne mjere u zbrinjavanju zatajivanja srca kao što su inhibitori angiotenzin konverzirajućeg enzima (ACE inhibitori) te beta-blokatora. Nakon oporavka funkcije LV, ACE inhibitori se najčešće ukidaju, dok se beta blokatori nastavljaju u svrhu prevencije ponovnih epizoda TC. Sama prognoza oboljelih je vrlo dobra ako se ne razviju komplikacije [1].

Zbrinjavanje oboljelih od takotsubo kardiomiopatije uključuje kardiologa, interventnog kardiologa, radiologa, psihologa, fizioterapeute te medicinske sestre/tehničare. Uloga je medicinskih sestara da pruže sestrinsku skrb u akutnim fazama bolesti, preveniraju i rano prepoznaju razvoj komplikacija te tretiraju nastale komplikacije, sudjeluju u rehabilitaciji i edukaciji pacijenta i obitelji. Medicinske sestre kako bi mogle pružiti adekvatnu skrb oboljelima, moraju se kontinuirano educirati te usvajati nova znanja i vještine te je zbog toga cilj ovog rada pobliže opisati zdravstvenu njegu pacijenta s TTC [2].

## 2. Anatomija srca

Srce (*lat. cor*) je šuplji mišićni organ, izgrađen od dvije mišićne pumpe koji je smješten približno u sredini prsišta iza prsne kosti, a ispred kralježnice (Slika 2.1.). Ima oblik trostrane piramide s otupljenim vrhom (*lat. apex cordis*) koji je usmjeren dolje i u lijevo te seže do petog interkostalnog prostora. Na gornjoj strani srca se nalazi osnovica (*lat. basis cordis*) gdje u srce ulaze i izlaze krvne žile. Prosječna je veličina srca: duljina je oko 12 cm, širina najšireg dijela 8 cm, debljina 6 cm, masa 230 – 240 g [4].



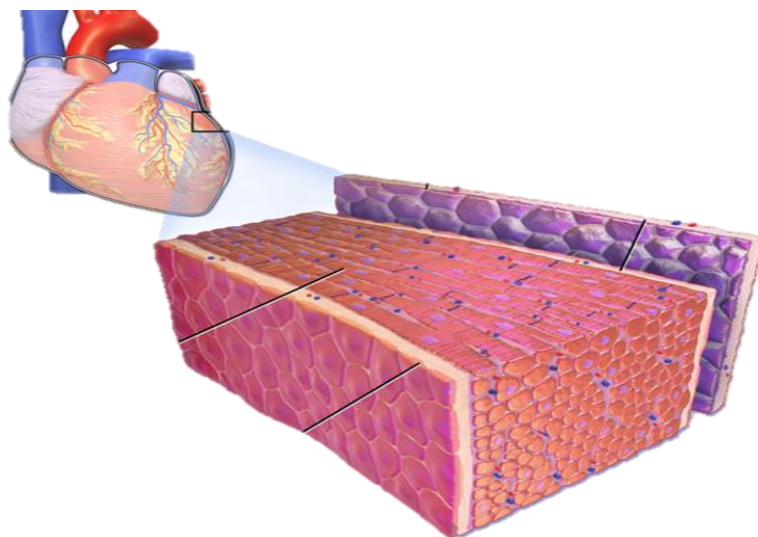
Slika 2.1. Položaj srca

Izvor: <https://steemit.com/medicine/@shamabaig/location-of-the-heart-in-the-chest-cavity>

Srčanu stijenku oblikuje tri sloja, kako je prikazano na Slici 2.2. Središnji glavni sloj čini srčani mišić (*lat. myocardium*) koji se razlikuje od građe prugastih tjelesnih mišića po nekoliko odlika, odnosno vlakna srčanog mišića se granaju i spajaju oblikujući mrežu. Također nije pod voljnom kontrolom, nego pod nadzorom autonomnog živčanog sustava koji kontrolira rad srčanog mišića. Srčani mišić također je neosjetljiv na dodir, bol, toplinu, hladnoću ili rezanje. Jedino ishemija (nedostatak kisika) i susljedno nakupljanje razgradnih metaboličkih proizvoda stimuliraju živčane završetke za bol u miokardu [5].

S unutrašnje strane tog mišića je unutrašnji sloj koji se naziva endokard (*lat. endocardium*). To je tanka i nježna opna koja iznutra oblaže sve izbočine i udubine u srčanim šupljinama i prelazi u unutrašnji sloj stijenke krvnih žila. Vanjsku stranu mišića obavija vanjski sloj epikard (*lat. epicardium*), odnosno tanka i glatka ovojnica. Tu nalazimo i osrčje koje se naziva perikard

(*lat. pericardium*). Osrčje je čvrsta vezivna ovojnica u kojoj se nalazi srce. Između unutarnje površine osrčja i epikarda, nalazi se uska šupljina ispunjena tankim slojem tekućine koja ih ovlažuje i drži ih odvojenima te omogućuje gibanje srca bez trenja tijekom kontrakcija[5].



Slika 2.2. Građa srčane stijenke

Izvor:<https://socratic.org/questions/what-are-the-names-of-three-layers-of-the-heart-wall>

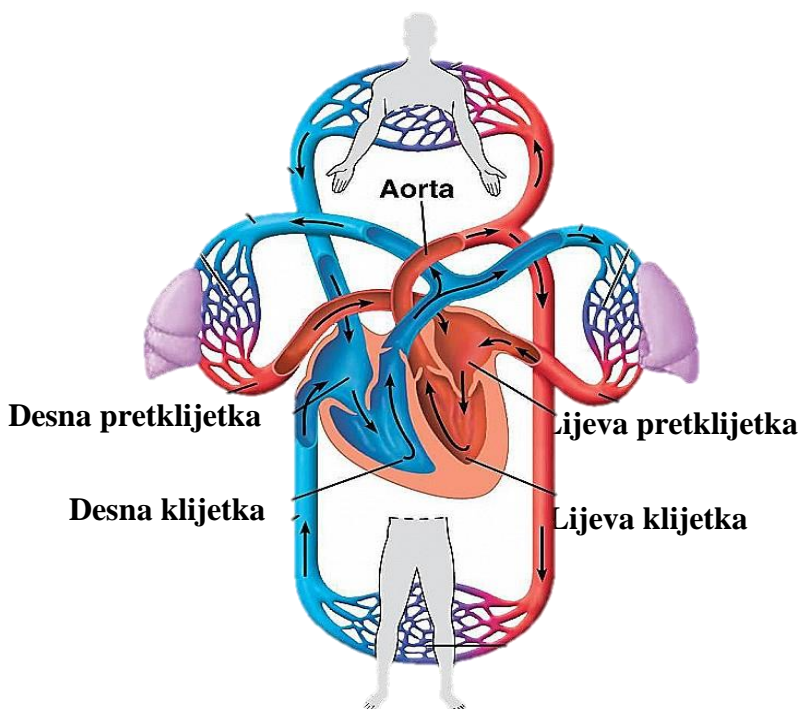
Vjenčanom brazdom srce se poprečno dijeli na lijevu i desnu pretklijetku (*lat. atrium*) koje se nalaze na gornjem dijelu srca, te lijevu i desnu klijetku (*lat. ventriculus*) koje se nalaze na donjem dijelu srca. Srce je također podijeljeno srčanom pregradom (*lat. septumcordis*) na lijevu i desnu stranu srca. Šupljine klijetki veće su od šupljina pretklijetki te su također stijenke klijetki deblje. Najdeblja je stijenka lijeve klijetke koja je i pod najvećim opterećenjem[6].

Između klijetki i pretklijetki nalaze se otvori koje zatvaraju srčani zalisci. Na lijevoj strani srca to je dvorogli (*lat. valvomitralis*) zalistak, a na desnoj strani srcatorogljji(*lat. valvatricuspidalis*) zalistak. Zalisci su pričvršćeni jednom svojom stranicom na rub ušća dok su po dva ruba slobodna. Na slobodnim rubovima se vežu tetivaste strune koje se spajaju s bradavičastim mišićima koji strše iz zidova klijetka vrhom usmjereni prema pretklijetki. Mišićne stijenke kod stezanja atrija blago tlače krv koja razmiče zaliske i ulijeva se u ventrikul čiji je mišić u to vrijeme mlohav pa se ventrikul pod navalom krvi iz atrija proširuje. Potom dolazi do stezanja mišića zaliska te krv potiskuje zaliske odozdo, njihovi se rubovi spoje te se tako zatvori otvor između atrija i ventrikula. Tako zalisci propuštaju krv iz atrija u ventrikul, ali onemogućuju njezino vraćanje iz ventrikula u atrij [5].

Osim zaliska između pretklijetki i klijetki, zalisci se nalaze i na izlazu iz klijetki, a nazivaju se polumjesečasti zalisci (*lat. valvulaesemilunares*)zbog svojeg oblika te su smješteni na

početku plućne arterije i početku aorte. Zalisci lijeve i desne klijetke su jednaki i oblikuju ih po tri tanka vezivna listića. Krv se potiskuje iz klijetki u krvne žile te otvara zaliske i stvara si prolaz. Nakon završetka stezanja klijetki, tlak iz aorte ili plućne arterije potiskuje krv prema zaliscima te ih zatvara i onemogućava povrat krvi u ventrikule[6].

U desni atrij ulaze dvije vene, donja i gornja šuplja vena, koje dovode krv bogatu ugljičnim dioksidom (CO<sub>2</sub>) i druge nepotrebne produkte metabolizma iz periferije tijela. Krv iz desnog atrija prelazi u desni ventrikul iz kojeg se venska krv potiskuje u plućno deblo te odvodi u pluća. Iz pluća oksigeniranu krv u lijevi atrij dovode tri do pet plućnih vena. Krv bogata kisikom prelazi u lijevi ventrikul iz kojeg izlazi najveća arterija tijela, aorta, koja odvodi arterijsku krv po cijelom tijelu. Ovaj ciklus poznat je pod nazivom veliki i mali krvotok [6].



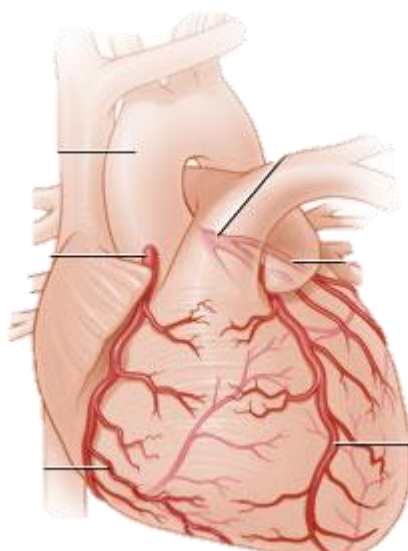
Slika 2.3. Veliki i mali krvotok

Izvor: <https://socratic.org/questions/what-chambers-of-a-sheep-heart-receive-blood-from-the-body>

## 2.1. Krvožilni sustav srca

Krv koja prolazi srcem pripada funkcionalnom krvotoku i ne prehranjuje srčani mišić te zbog toga srčani mišić krvlju opskrbljuju lijeva i desna koronarna arterija (Slika 2.1.1. Krvožilni sustav srca) koje izlaze na samom početku aorte te obavijaju srce svojim ograncima. Pomoću njih srce je cijelo vrijeme opskrbljeno kisikom i hranjivim tvarima potrebnim za rad[5].





Slika 2.1.1. Krvožilni sustav srca

Izvor: <https://myhealth.alberta.ca/Health/pages/conditions.aspx?hwid=tp13648>

Lijeva koronarna arterija kratko čini glavno stablo, a potom se dijeli na lijevu kružnu koronarnu arteriju (eng. *leftcircumflexartery* - *LCx*) te prednju silaznu granu (eng. *leftanteriordescendingartery* - *LAD*). *LCx* opskrbljuje krvlju lijevi atrij te postranični i stražnji dio lijevog ventrikula, dok *LAD* opskrbljuje prednji i donji dio lijevog ventrikula te prednji dio septuma. Desna koronarna arterija (eng. *rightcoronaryartery* - *RCA*) opskrbljuje krvlju desni atrij i ventrikul, stražnji dio septuma te sinusatrijski i atrioventrikularni čvor [6].

Česte su varijacije koronarnih arterija pa tako oko 50% ljudi desna koronarna arterija je dominantna i opskrbljuje veći dio srca, uključujući i provodni sustav, 30% ljudi ima dominantnu lijevu koronarnu arteriju, 20% ljudi ima uravnoteženu opskrbu srca krvlju dok 4% ljudi ima tri koronarne arterije [5].

Što se tiče venskog krvotoka srca, gotova sva venska krv iz lijevog ventrikula se preko koronarnog sinusa odvodi u desnu stranu srca, dok se krv iz desnog ventrikula izravno odvodi u desni atrij[5].

## 2.2. Fiziologija srca i srčani ciklus

Mehanička funkcija srca se može opisati kao promjena tlaka, volumena i protoka krvi u jednom srčanom ciklusu, koji se definira kao razdoblje kompletne kontrakcije i relaksacije srca. Glavna je funkcija srca primiti vensku krv bogatu ugljičnim dioksidom, oksigenirati je pomoću alveola u plućima te je putem aorte vratiti u organizam [5].

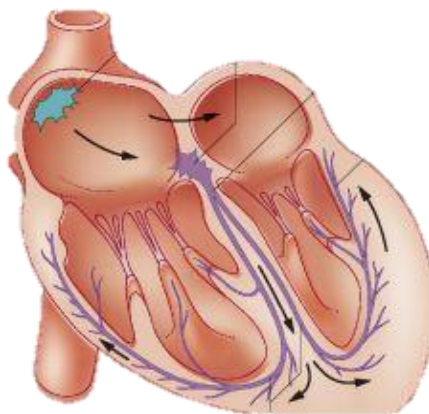
Srčani ciklus sastoji se od kontrakcije (sistole) i relaksacije (dijastole). Za vrijeme dijastole srčane se šupljine napune krvlju koja se za vrijeme sistole izbacuje u arterije. Srčani ciklus čini stezanje srčanog mišića koji se naziva sistola te opuštanje i punjenje srčanih šupljina koje se naziva dijastola. Srčani ciklus traje oko 0,8 sekundi, od toga sistola traje 0,3 sekunde dok dijastola traje 0,5 sekundi. Budući da se atrij kontrahira prije ventrikula, volumen krvi u ventrikulu se poveća za 30%, a zbog nižeg tlaka u ventrikulama krv ide iz atrija u ventrikul. Početak sistole označava kontrakciju ventrikula i početak povećanja tlaka u njima. Tlak u ventrikulu je veći od tlaka u atriju te čim krv krene natrag u atrij atrioventrikularni zalisci se zatvore. U lijevom ventrikulu tlak se povećava dok ne dosegne vrijednost tlaka u aorti (10,7 kPa). Razdoblje izovolumne kontrakcije označava vrijeme (0,05sekundi) porasta tlaka. Kada tlak u lijevom ventrikulu postrane veći od tlaka u aorti, otvaraju se zalisci između ventrikula i aorte te se tlak u ventrikulu povećava do 16 kPa, koliko je potrebno da se krv izbaci u aortu. Tlak u aorti slijedi promjene tlaka u ventrikulu do pada tlaka na 13,3 kPa, tada tlak u aorti ostaje visoki i zalisci se zatvaraju. Za to vrijeme je tlak u atriju nizak, a tlak u ventrikulu stalno pada te kada postane manji od tlaka u atriju započinje dijastola. Razdoblje izovolumne relaksacije označava vrijeme između zatvaranja zaliska aorte i otvaranja atrioventrikularnog zaliska. Tlak u aorti se za vrijeme dijastole smanjuje te na kraju iznosi 10,7 kPa [6].

Na kraju dijastole u svakom ventrikulu ima oko 120ml krvi, dok se za vrijeme sistole izbaci oko 70ml krvi, što se naziva udarni volumen. Na kraju sistole u svakom ventrikulu ostane oko 50-60ml krvi [6].

## 2.3. Provodni sustav srca

Provodni sustav srca čini neuromuskularno tkivo koje je odgovorno za automatski rad srca, odnosno njegovu kontrakciju. Provodni sustav smješten je u srčanom mišićju u obliku čvorova i snopova. U tom sustavu nastaje električna aktivnost koja se širi kao električni podražaj po srčanom mišiću i potiče ga na mehaničku aktivnost [7].

Sustav počinje nakupinom neuromuskularnog tkiva u desnom atriju kao sinusatrijski čvor (S-A čvor) iz kojeg podražaj ide na mišiće atrija i na atrioventrikularni (A-V čvor) čvor koji se nalazi u pregradi između oba atrija blizu zida ventrikula (*Slika 2.3.1. Provodni sustav srca*). Iz tog čvora spušta se Hisovatrioventrikularni snop u pregradi ventrikula i dijeli se na lijevi i desni krak koji izlaze iz pregrade i šire se po mišićima ventrikula. Impulsi koje stvara neuromuskularno tkivo odgovorni su za ritmičko stezanje/rastezanje srca. Oni se iz provodne muskulature šire u radnu i potiču je na ritmičke kontrakcije. Najveće kontrakcije su u S-A čvoru koji je i dominantni te upravlja radom cijelog srca. Kada dođe do zatajenja S-A čvora, A-V čvor postaje glavni, ali sa smanjenom frekvencijom. Atriji se kontraktiraju 0,16 sekundi prije ventrikula što im omogućava da potisnu krv u ventrikul prije nego se ventrikul kontraktira. Sustav također omogućava da se ventrikuli kontrahiraju gotovo istodobno što omogućuje da se izbaci maksimalna količina krvi u periferiju [6].



*Slika 2.3.1. Provodni sustav srca*

*Izvor: <https://mrdoddswebsite.weebly.com/cardiovascular-system.html>*

### **3. Kardiomiopatije**

Pojam kardiomiopatija (*eng. cardiomyopathy - CMP*) prvi je uveo i definirao Brigden 1957. godine i označavao je nekoronarnu srčanu bolest nepoznate etiologije. [5]

Godine 1995. Svjetska zdravstvena organizacija (*eng. World Health Organization - WHO*) definira kardiomiopatije kao bolesti miokarda udružene sa srčanom disfunkcijom [7].

#### **3.1. Podjela kardiomiopatija**

Podjela kardiomiopatija je zbog strukture same bolesti i preklapanja simptoma izrazito složena stoga postoje različite podjele. Od prve definicije kardiomiopatija, mnoge su bolesti prepoznate kao uzrok oštećenja miokarda pa je nastala podjela na primarne kardiomiopatije (nepoznata uzroka) i sekundarne, tj. specifične kardiomiopatije (poznata uzorka). [4] Prema SZO kardiomiopatije se dijele na dilatacijsku, hipertrofijsku, restriksijsku, aritmogenu displaziju desnog ventrikula, neklasificirane i specifične (sekundarne) kardiomiopatije (*Tablica 1. Podjela kardiomiopatija prema SZO*) [7].

## DILATACIJSKA

- idiopatska
- familijarna
- virusna
- imunosna
- toksična/alkoholna

## HIPERTROFIJSKA

## RESTRIKCIJSKA

- idiopatska
- sekundarna

## ARITMOGENA DISPLAZIJA DV-a

- autosomno dominantna
- recesivna

## NEKLASIFICIRANE

- non-compaction

## SPECIFIČNE (SEKUNDARNE)

- ishemijska
- valvularna
- hipertenzivna
- upalna
- metaboličke
- sistemske bolesti
- musularne distrofije
- neuromuskularne bolesti
- toksične
- peripartalne

*Tablica 3.1.1. Podjela kardiomiopatija prema SZO*

Osim podjele SZO specifične se kardiomiopatije mogu podijeliti i prema etiologiji na ishemijske, infektivne, neinfektivne, metaboličke, endokrine, infiltrativne, glikogenoze, fibroblastične, hematološke, genetičke bolesti, toksične i hipersenzitivne kardiomiopatije[4]. Etiološka klasifikacija dijeli kardiomiopatije i na primarne kojima se ne zna uzrok te sekundarne ili specifične koje su nastale uslijed specifičnih bolesti srca ili drugih organskih sustava[8].

Mogu se dijeliti i s obzirom na veličinu teledijastoličkog volumena lijeve klijetke na dilatacijske gdje je dominantna sistolička disfunkcija klijetki i sekundarno nastala dijastolička

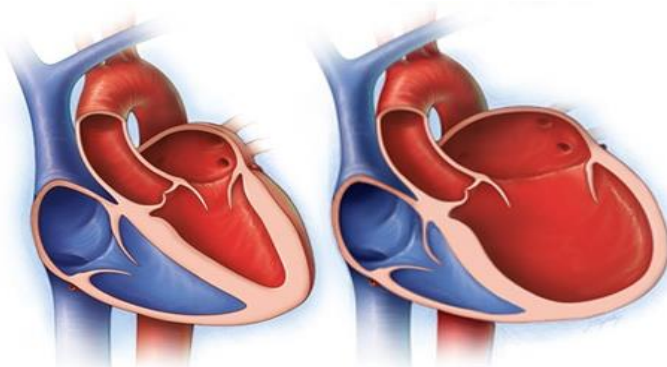
disfunkcija te na nedilatacijske CMP gdje je dominantno oštećenje dijastoličke funkcije klijetki [8].

Razvoj znanosti doprinosi i promjeni u klasifikaciji CMP te se danas razmišlja o molekularnoj, odnosno genetskoj klasifikaciji CMP-a [5].

### 3.1.1. Dilatacijske kardiomiopatije

Dilatacijska CMP jest primarna (većinom nenasljedna ili stečena), uglavnom ireverzibilna bolest miokarda karakterizirana dilatacijom i sistoličkom disfunkcijom lijeve ili obje klijetke (remodeliranje) s normalnom debljinom stijenke [7].

Dilatacijske kardiomiopatije najčešći su uzrok zatajivanja srca te najčešće dovode do transplantacije srca. Javlja se u svim dobnim skupinama, a najčešće oboljevaju muškarci u trećem i četvrtom desetljeću života. Sama bolest u nekih bolesnika napreduje sporo i postupno prelazi stadije, dok u nekih napreduje vrlo brzo. Bolesnici se najčešće javljaju s već razvijenim simptomima kroničnog zatajivanja srca, a najraniji su simptomi zaduha pri naporu, noćni kašalj i umor. Liječi se medikamentozno te invazivno, što uključuje kirurške zahvate [8].



*Slika 3.1.1.1. Usporedba normalnog srca i srca s dilatacijskom CMP*

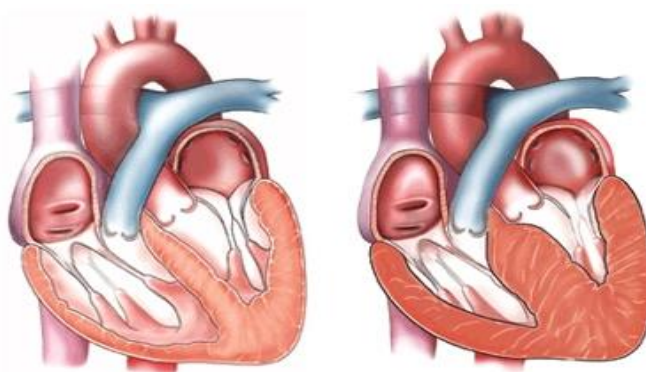
Izvor: <https://www.mayoclinic.org/diseases-conditions/dilated-cardiomyopathy/symptoms-causes/syc-20353149>

### 3.1.2. Hipertrofijska kardiomiopatija

Hipertrofijska kardiomiopatija jest nasljedan primarni poremećaj miokarda lijeve klijetke, karakteriziran (u većine bolesnika) disproporcionalnom, najčešće asimetričnom, a rjeđe

simetričnom (koncentričnom) hipertrofijom nedilatirane lijeve klijetke, u odsutnosti drugog uzroka hipertrofije (npr. arterijske hipertenzije ili aortne stenoze) [7].

Bolest se često dijagnosticira tijekom sistematskih pregleda ili uobičajenim nalazom EKG-a. Pojavljuje se u 0,2% stanovništva, pojavljuje se u svim životnim dobima, a najčešće između trećega i petoga desetljeća života. Simptome uglavnom imaju pacijenti s opstrukcijom izlaznog dijela lijeve klijetke, npr. zaduhu pri naporu, stenokardije, palpitacije, presinkope i sinkope te umor. Također prvi znak bolesti može biti i iznenadna smrt koja pogađa oko 50% oboljelih, najčešće adolescente i odrasle mlađe osobe između 30 i 35 godina. [7] Liječenje se provodi medikamentoznim putem te kirurškim metodama (alkoholna ablacija septuma, septalnamijektomija) [8].



*Slika 3.1.2.1. Usporedba normalnog srca i srca s hipertrofijskom CMP*

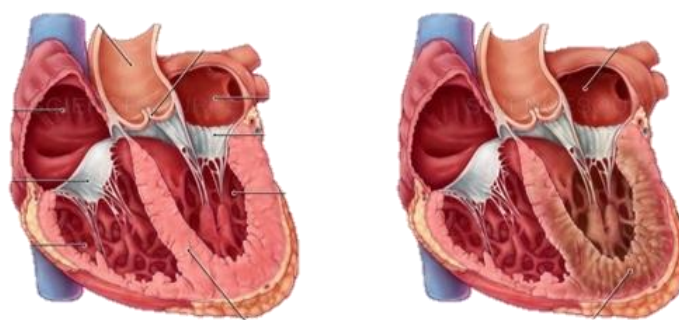
*Izvor: <http://columbiasurgery.org/conditions-and-treatments/hypertrophic-cardiomyopathy-and-heart-failure>*

### **3.1.3. Restriktivna kardiomiopatija**

Restriktivna kardiomiopatija je primarna bolest srčanog mišića karakterizirana poremećajem funkcije dijastole ventrikula, njegovom smanjenom rastezljivosti i povećanom tvrdoćom stijenka onemogućeno je normalno punjenje ventrikula. To je ujedno najrjeđa primarna bolest miokarda koja se podjednako javlja u oba spola [7].

Bolesnici često navode osjećaj slabosti, umor i zaduhu koji su jako izraženi. U kasnijoj fazi bolesti javlja se hepatomegalija uz osjećaj nadutosti, periferni edemi, ascites i anasarka [7].

Petogodišnje preživljavanje bolesnika s restriktivnom kardiomiopatijom jest svega 30% [8].

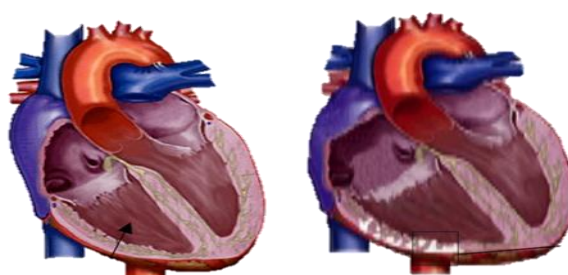


*Slika 3.1.3.1. Usporedba normalnog srca i srca s restriktivnom CMP*

*Izvor: <https://www.sciencesource.com/archive/Restrictive-Cardiomyopathy-SS2770239.html>*

### **3.1.4. Aritmogena kardiomiopatija desnog ventrikula**

Aritmogena kardiomiopatija (displazija) desne klijetke je rijetka nasljedna bolest miokarda (1:5000), uglavnom desne klijetke, karakterizirana progresivnim gubitkom miocita apoptozom, s nadomjesnom infiltracijom masnim i/ili vezivnim tkivom s posljedičnim segmentalnim (aneurizmatska proširenja) ili difuznim poremećajima kontraktilnosti [5]. Bolest se može otkriti slučajno tijekom života, a u mlađih osoba može biti uzrokom iznenadne smrti. Liječenje se provodi empirijskom primjenom antiaritmika, a ako su aritmije otporne na medikamentozno liječenje u obzir dolazi ugradnja unutarnje kardioverterskog defibrilatora ili radiofrekventna ablacija. Također u obzir dolazi transplantacija srca [7].



*Slika 3.1.4.1. Usporedba normalnog srca i srca s restriktivnom CMP*

*Izvor: <http://www.cidg.org.nz/patients-families/cardiac-inherited-diseases/arrhythmogenic-right-ventricular-cardiomyopathy/>*



### 3.1.5. Specifične kardiomiopatije

Specifične kardiomiopatije se dijele na 9 kategorija. To su ishemijske kardiomiopatije, valvularna kardiomiopatija, hipertenzivna kardiomiopatija, inflamatorna kardiomiopatija, metabolička kardiomiopatija, kardiomiopatije nastale u sklopu sistemskih bolesti, kardiomiopatije nastale u sklopu mišićnih distrofija, kardiomiopatije nastale u sklopu neuromišićnih bolesti, kardiomiopatije nastale kao posljedica preosjetljivosti i toksičnih reakcija te postpartalna kardiomiopatija [7].

Ishemijska kardiomiopatija karakterizira se simptomima dilatativne kardiomiopatije, ali se kod nje nepravilna kontraktilna funkcija ne može objasniti [8].

Valvularna kardiomiopatija predstavlja nepravilan rad ventrikula koji nije proporcionalan njihovom opterećenju u odnosu na stupanj poremećenosti rada zalisaka[7].

Hipertenzivna kardiomiopatija predstavlja hipertrofiju lijevog ventrikula[8].

Inflamatorna kardiomiopatija se definira kao upala srčanog mišića koja dovodi do njegove disfunkcije[7].

U metaboličke kardiomiopatije spadaju promjene na srcu nastale u sklopu endokrinih bolesti, obiteljskih bolesti nakupljanja i infiltracije, u sklopu raznih deficita i nutritivnih bolesti te amiloidoze. Najčešća i najpoznatija je dijabetička kardiomiopatija[7].

U skupinu kardiomiopatija nastale u sklopu sistemskih bolesti spadaju promjene na srcu nastale tijekom sistemskih bolesti, granulomatoza te infiltracije. Najčešća je kardiomiopatija nastala u sklopu granulomatoza tj. sarkoidoza[7].

Kardiomiopatije nastale u sklopu mišićnih distrofija predstavljaju promjene na srcu u Beckerovoj, Duchenneovoj i miotoničnoj distrofiji[8].

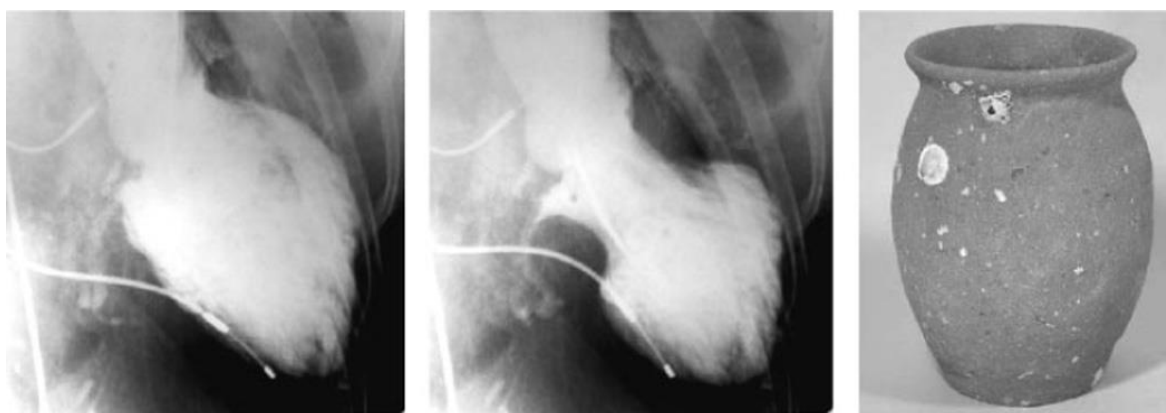
U kardiomiopatije nastale u sklopu neuromišićnih bolesti spadaju promjene na srcu u Noonanovom sindromu, Friedreichovojataksiji i lentiginozi[8].

Kardiomiopatije nastale kao posljedica preosjetljivosti i toksičnih reakcija uzrokovane su različitim lijekovima, metalima, alkoholom, iradijacijom, antraciklinima te kateholaminima.

Postpartalnu kardiomiopatiju karakterizira zastojna srčana insuficijencija u zadnjem tromjesečju ili unutar prvih 6 mjeseci od rođenja kod djeteta [7].

## 4. Takotsubo kardiomiopatija

Takotsubo kardiomiopatija predstavlja prolazni disfunkciju sistole i/ili dijastole lijevog ventrikula, a poznata je i pod nazivom stres kardiomiopatija, sindrom slomljenog srca, sindrom apikalnog baloniranja. TTC označava relativno novi pojam te je još uvijek nedovoljno istražena bolesti. Prvi puta je opisana 1990. godine u radu Sato i suradnika koji je definiraju kao prolaznu disfunkciju sistole pretežno lijevog ventrikula. U istom radu dodjeljuju joj ime „takotsubo“, što označava japansku posudu za lov na hobotnice, a koja podsjeća na karakterističan izgled lijevog ventrikula u akutnoj fazi bolesti (*Slika 10. Usporedba lijevog ventrikula i posude za lov na hobotnice*). TTC se značajnije počinje istraživati 2000-ih godina, a posljednjih godina često je predmet kliničkih istraživanja [1].



*Slika 4.1. Usporedba lijevog ventrikula i posude za lov na hobotnice*

*Izvor: <https://www.semanticscholar.org/paper/Takotsubo-cardiomyopathy%3A-a-new-form-of-acute%2C-Akashi-Goldstein/350fba281ab048efd35e96d0fce54d1430c3edec>*

### 4.1. Etiologija i patogeneza

Etiologija takotsubo kardiomiopatije još je djelomično nepoznata te se vjeruje da je uključeno više faktora. U većini slučajeva takotsubo kardiomiopatija je izazvana intenzivnim emocionalnim ili psihičkim stresom, pa se smatra da je stres glavni okidač takotsubo kardiomiopatije. Stresori su podijeljeni na emocionalne i fizičke, a dosadašnja istraživanja pokazuju da se fizički stresori značajnije pojavljuju kod muškaraca, dok su emocionalni stresori karakteristični za žensku populaciju [9].

Pod emocionalnim stresom pacijenti najčešće opisuju smrt, teške bolesti ili povrede bliskih osoba, priopćenje loših vijesti, svađe i rasprave, financijske poteškoće, javni nastup, automobilska nesreća ili prirodne nepogode. Što se tiče fizičkog stresa najčešće opisuju

medicinske procedure kao što su kolonoskopija, otežane urinarne kateterizacije, kolecistektomija, implantacija elektrostimulatora ili elektrokardioverzija. Samoju TTC često vode i stanja kao što su pankreatitis, sepsa, napadaji astme, subarahnoidalno krvarenje [2]

Točna patogeneza bolesti nije još do kraja razjašnjena te postoji nekoliko teorija, a najznačajnije među njima su:

1. Spazam epikardnih koronarnih arterija
2. Dinamička opstrukcija LV
3. Disfunkcija koronarne mikrocirkulacije
4. Utjecaj kateholamina na kardiomiocyte

Najvažnija i do sada najbolje objašnjena je hipoteza da takotsubo kardiomiopatiju uzrokuje povećana koncentracija kateholamina u plazmi. Pretpostavlja se da povećana koncentracija kateholamina u plazmi, nastala kao rezultat povećanog rada simpatikusa izazvanog stresnim događajem, djeluje na miocyte lijevog ventrikula preko beta-receptora. Najveća koncentracija beta-receptora je upravo u apeksu lijevog ventrikula srca, gdje i dolazi do promjene oblika ventrikula i nepravilnog rada, što dokazuje povezanost s kateholaminima[10].

Budući da kod takotsubo uglavnom dolazi do abnormalnosti regionalne pokretljivosti zida koji je opskrbljen krvlju putem koronarnih arterija, kao mogući uzrok je naveden koronarni vazospazam. Prema novim istraživanjima pretpostavlja se da vazospazam ipak nije uzrok jer je spontani vazospazam rijedak kod pacijenta sa TTC i nije otkriven kod svih pacijenata. Što se tiče mikrocirkularne disfunkcije, čini se da je ona jedan od mogućih uzroka. Mikrocirkularna disfunkcija bi objasnila abnormalnosti regionalne pokretljivosti zida, ali ona također može biti uzrokovana kateholaminom. Kao posljedica mikrocirkularne disfunkcije nastaje slabi protok krvi, koji uzrokuje abnormalnosti regionalne pokretljivosti zida miokarda[2].

Začepljene protoka krvi lijevog ventrikula je utvrđen kod 1/3 svih pacijenata, no još nije razjašnjeno da li je to uzrok ili posljedica takotsubo kardiomiopatije. Budući da se kod takotsubo kardiomiopatije javlja smanjena aktivnost apeksa lijevog ventrikula i abnormalno povećana aktivnost bazalnog zida lijevog ventrikula, veća je mogućnost da je začepljenje protoka krvi lijevog ventrikula posljedica takotsubo kardiomiopatije[3].

## 4.2. Epidemiologija

Nakon što je prvi put opisana 1990. godine, broj oboljelih je u porastu svake godine. Većina dijagnosticiranih pacijenata su ženskog spola kod kojih se TTC pojavljuje devet puta češće u odnosu na muški spol [10].

Oboljele žene su uglavnom u postmenopauzi starosti između 60 i 76 godina [9]. Veća učestalost kod starijih žena povezuje se promjenama na beta receptorima koje se događaju u postmenopauzi[3].

Istraživanja također dokazuju da je učestalost takotsubo kardiomiopatije veća kod osoba sa psihičkim i/ili neurološkim poremećajem [9]. Većina psihičkih oboljelih je imala dijagnozu anksioznog poremećaja, dok je kod neuroloških učestala dijagnoza migrena [10].

## 4.3. Klinička slika

Većina pacijenata se javlja sa simptomima sličnim akutnom infarktu miokarda. Osobe osjećaju iznenadnu jaku bol u prsima često praćeno dispnejom, dok se rjeđe javljaju sinkopa, mučnina i povraćanje. Kod nekih pacijenata može doći do akutnog zatajenja srca, tahiaritmija (uključujući ventrikularnu tahikardiju i fibrilaciju), bradiaritmije, iznenadnog srčanog zastoja te do insuficijencije mitralnog zaliska (za vrijeme sistole krvi se vraća iz lijevog ventrikula u lijevi atrij). Oko 10% pacijenata razvije simptome kardiogenog šoka kao što su hipotenzija, oligurija, respiratorne poteškoće[3].

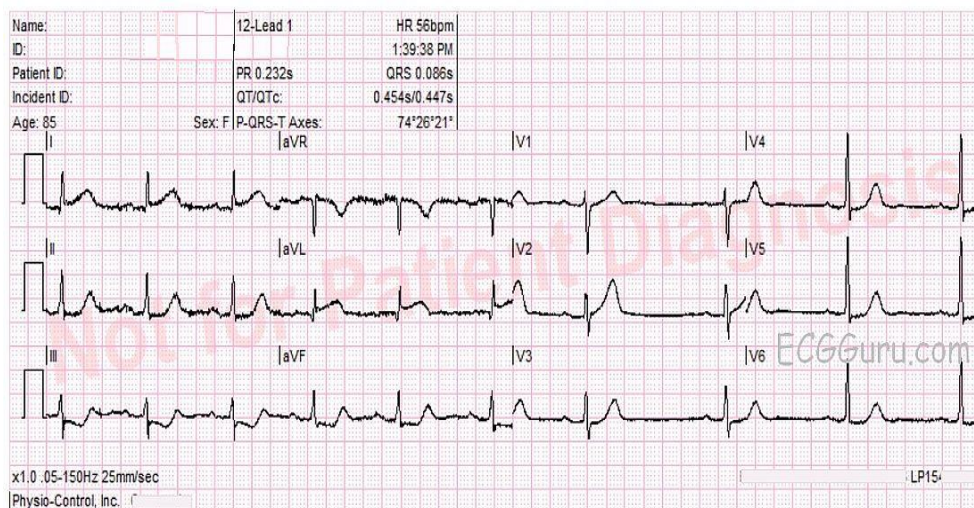
## 4.4. Dijagnostika

Postoje 4 kriterija klinike Mayo koji trebaju biti ispunjeni da bi se mogla sa sigurnošću dijagnosticirati takotsubo kardiomiopatija, to su :

- Prolazna disfunkcija sistole lijevog ventrikula, smanjena pokretljivost (hipokinezija), nestanak spontanih i voljnih podražaja (akineza) ili pojavu nevoljnih podražaja (diskinezija) sa ili bez uključenosti apeksa srca
- Odsutnosti koronarnih bolesti ili podatak angiograma o nakupini (ako je pronađena koronarna bolest takotsubo kardiomiopatija može biti dijagnosticirana ako abnormalnosti regionalne pokretljivosti zida nisu u skladu s koronarnom bolesti)
- Nove nepravilnosti na elektrokardiogramu ili povećanje srčanog proteina troponina

- Odsutnost tumora feokromocitoma ili miokarditisa [9].

Prva linija dijagnostike jest elektrokardiogram. Kod takotsubo kardiomiopatije moguće su razne varijacije nalaza EKG-a, većinom nalazimo na elevaciju ST- segmenta između V<sub>1</sub> te V<sub>3</sub>, inverzija T-vala, Q val vodeći u V<sub>2</sub> do V<sub>6</sub>(Slika 4.4.1. Elektrokardiogram kod takotsubo kardiomiopatije)[4].



Slika 4.4.1. Elektrokardiogram kod takotsubo kardiomiopatije

Izvor: <https://ecgguru.com/ecg/takotsubo-cardiomyopathy>

Od laboratorijski pretraga potrebno je izmjeriti razinu troponina u krvi koji je većinom povišeni, ali upola manje kao što je kod akutnog infarkta miokarda [9].

Pomoću ultrazvuka srca ili magnetske rezonance se otkrivaju nepravilnosti u šupljini lijevog ventrikula. Tu vidimo tijekom sistole oblik vrča karakterističan za takotsubo kardiomiopatiju. Da bi se izmjerilo izlazni volumen krvi, potrebno je učiniti koronarografiju gdje se u akutnoj fazi takotsubo kardiomiopatije volumen izbacivanja krvi smanjuje i za 40% u odnosu na normalan rad srca [3].

## 4.5. Liječenje

Liječenje takotsubo kardiomiopatije nije univerzalno. U početku je liječenje usmjereno na uspostavljanje normalnog rada srca, a početna terapija uglavnom uključuje ACE inhibitore te beta blokatore koji se koriste kod zatajenja srca. U slučaju kardiogenog šoka moguća je ugradnja intraaortalne balon pumpe, dok je kod pacijenata koji imaju tromb potrebna antikoagulantna terapija[9].

Nakon što se lijevi ventrikul vrati u normalno stanje nije potrebno provoditi daljnju terapiju ACE inhibitorima, a terapija beta blokatorima preporučuje se radi prevencije mogućeg recidiva zbog preosjetljivosti na kateholamin [9].

Terapija također mora biti usmjerena na pružanje psihološke podrške te otkrivanje uzroka stresa koji je potencijalni okidač[10].

#### **4.6. Komplikacije**

Zbog teškog dijagnosticiranja te nedovoljnog poznavanja takotsubo kardiomiopatije moguće je razviti brojne komplikacije kao što su zatajivanje lijevog ventrikula sa/ili bez plućnog edema, kardiogeni šok, začepijavanje protoka krvi lijevog ventrikula, insuficijencija mitralnog zaliska zbog sistoličkih pokreta, ventrikularne aritmije, tromb zida lijevog ventrikula, ruptura zida lijevog ventrikula te smrt [3].

#### **4.7. Prognoza**

Što se tiče prognoze kod takotsubo kardiomiopatije, nakon što prođe akutna faza bolesti prognoze su vrlo dobre [1].

Smrtnost kod hospitaliziranih pacijenata iznosi od 0 do 8%, dok je rizik recidiva oko 10% [9]. Većina oboljelih se oporavi unutar šest tjedana te se na EKG-u vidi normalizacija rada lijevog ventrikula i njegove funkcije[1].

## **5. Zdravstvena njega bolesnika s Takotsubo kardiomiopatijom**

Kardiovaskularne bolesti predstavljaju vodeći uzrok smrti u svijetu i stoga prevencija, dijagnostika, liječenje i zdravstvena njega te rehabilitacija bolesnika oboljelih od kardiovaskularnih bolesti predstavljaju jedno od važnih područja zdravstvene zaštite. Također, s napretkom medicine znatno su proširene mogućnosti liječenja, a samim time i duljina i kvaliteta života bolesnika koji samim time postaju kronični bolesnici. Upravo zbog toga ovo područje medicine zahtijeva timski rad u kojemu uz liječnike, fizioterapeute, rehabilitatore, radne terapeute, veliku ulogu imaju i medicinske sestre koje skrbe za bolesnika tijekom dijagnostičkih postupaka i liječenja, ali i izvan institucionalne skrbi. Skrb za bolesnike s takotsubo kardiomiopatijom zahtijeva od medicinskih sestara kontinuiranu edukaciju, stalno napredovanje te široko znanje i vještine. Budući da takotsubo kardiomiopatija nosi određene specifičnosti, medicinske sestre moraju ih znati prevenirati, prepoznati te tretirati. Stoga u svakom koraku procesa zdravstvene njege valja obratiti posebnu pozornost na te čimbenike [3].

### **5.1. Sestrinska anamneza**

Kod utvrđivanja potreba za zdravstvenom njegom, prvi korak jest procjena stanja bolesnika. Pritom valja procijeniti funkcioniranje pojedinca i utvrditi njegove fizičke, psihološke, socijalne i duhovne probleme [11].

Za kardiovaskularne bolesnike važno je provjeriti prisutnost dispneje, palpitacija, bolova u prsima, sinkopa ili edema. Valja pritom prikupiti podatke o konzumaciji alkohola ili duhanskih proizvoda, o podnošenju napora i poteškoćama koje se javljaju prilikom napora. Također valja prikupiti podatke o psihičkom funkcioniranju pojedinca, odnosno napraviti procjenu percepcije vlastitog zdravstvenog stanja, percepcije samog sebe, sučeljavanja i tolerancije na stres, sustava vrijednosti i stavova te procjenu kognitivnih i senzornih funkcija [12]. To uključuje prikupljanje podataka o stilu života, mogućim stresorima, načinima sučeljavanja sa stresom i stresnim događajima koji su mogli dovesti do pojave Takotsubo kardiomiopatije [13].

Podatke valja prikupiti i fizikalnim pregledom prilikom čega valja obratiti pozornost na pojavu edema, cijanoze ili bljedila, vrijednosti pulsa i arterijskog krvnog tlaka [12].

Nakon što se prikupe podaci, potrebno ih je analizirati i donijeti zaključak, odnosno sestrinsku dijagnozu o problemima koji su prisutni kod bolesnika [13].

Kada se kod bolesnika utvrde sestrinske dijagnoze potrebno je s obzirom na bolesnikovu percepciju važnosti i težine problema te s obzirom na hijerarhiju osnovnih ljudskih potreba i mogućnosti rješavanja problema, odrediti prioritete te potom odrediti ciljeve [13].

Na osnovu ciljeva potrebno je odrediti intervencije koje će doprinijeti rješavanju problema, izraditi plan zdravstvene njege te validirati plan, analizirati uvjete i naposljetku realizirati [13].

## **5.2. Sestrinske dijagnoze**

### **5.2.1. Akutna bol u/s osnovnom bolesti**

*Definicija:* Neugodan nagli ili usporeni osjetilni i čuvstveni doživljaj koji proizlazi iz stvarnih ili mogućih oštećenja tkiva s predvidljivim završetkom u trajanju kraćem od 6 mjeseci [11].

*Ciljevi:*

1. Bolesnik će navesti da osjeća bolove manjeg intenziteta/ne osjeća bolove.
2. Bolesnik će razumjeti uzroke boli.

*Intervencije:*

- Stvoriti odnos povjerenja.
- Procjena boli na skali od 1 do 10, dokumentirati stanje bolesnika.
- Primijeniti nefarmakološke postupke ublažavanja boli (imaginacija, vizualizacija, relaksacija, toplo/hladni oblozi).
- Procijeniti potrebu za farmakološkim postupcima zbrinjavanja boli.
- Primijeniti analgetik prema pisanoj odredbi liječnika (kod opioidnih analgetika procjenjivati respiratorni status i znakove sedacije).
- Spriječiti strah i umor.
- Osigurati udoban položaj.
- Educirati bolesnika i obitelj o uzrocima boli i načinima ublažavanja boli.
- Educirati bolesnika i obitelj o vrsti, dozi, putu primjene, komplikacijama opioidnih analgetika [11].



### **5.2.2. Smanjeno podnošenje napora u/s osnovnom bolesti**

*Definicija:* Stanje u kojem se javlja nelagoda, umor ili nemoć prilikom izvođenja svakodnevnih aktivnosti [11].

*Ciljevi:*

1. Bolesnik će racionalno trošiti energiju tijekom svakodnevnih aktivnosti.
2. Bolesnik će povećati razinu energije, očuvati mišićni tonus.
3. Bolesnik će razumjeti svoje stanje i prihvatiti pomoć drugih.

*Intervencije:*

- U dogovoru s bolesnikom izraditi plan dnevnih aktivnosti.
- Izbjegavati nepotreban napor.
- Izmjeriti puls, disanje i krvni tlak prije, za vrijeme i 5 minuta nakon aktivnosti.
- Osigurati 4 do 5 minuta odmora između aktivnosti.
- Pri pojavi stenokardije, dispneje, vrtoglavice, smetenosti; prestati s aktivnostima.
- Poticati bolesnika na sudjelovanje u zdravstvenoj njezi u skladu s njegovim mogućnostima.
- Educirati bolesnika kako da svakodnevne aktivnosti provodi na lakši način.
- Postupno povećavati aktivnosti sukladno bolesnikovoj toleranciji napora.
- Poticati bolesnika na laganu tjelovježbu.
- Osigurati visokokalorijsku i visokoproteinsku prehranu.
- Provoditi pasivne vježbe za očuvanje mišićnog tonusa.
- Provoditi izotoničke vježbe za poboljšanje cirkulacije i oksigenacije.
- Primijeniti terapiju kisikom prema pisanoj odredbi liječnika.
- Educirati bolesnika i obitelj o pravilnoj primjeni kisika.
- Omogućiti bolesniku da izrazi svoje sumnje i dvojbe.
- Dati bolesniku povratnu informaciju o napretku.
- Pružiti bolesniku i obitelji emocionalnu potporu [11].

### **5.2.3. Anksioznost u/s neizvjesnim ishodom bolesti**

*Definicija:* Nejasan osjećaj neugode i / ili straha praćen psihomotornom napetošću, panikom, tjeskobom, najčešće uzrokovan prijetećom opasnosti, gubitkom kontrole i sigurnosti s kojom se pojedinac ne može suočiti [11].

*Ciljevi:*

1. Bolesnik će se pozitivno suočiti s anksioznošću.
2. Bolesnik će navesti manju razinu anksioznosti.

*Intervencije:*

- Stvoriti profesionalan empatijski odnos, odnos povjerenja i osjećaj sigurnosti.
- Opazati neverbalne znakove anksioznosti.
- Omogućiti bolesniku da sudjeluje u donošenju odluka vezanih uz vlastito liječenje.
- Redovito informirati bolesnika o tretmanu i planiranim postupcima.
- Omogućiti bolesniku da postavlja pitanja te mu profesionalno odgovoriti na njih.
- Koristiti rječnik razumljiv bolesniku i obitelji.
- Poticati bolesnika da verbalizira svoje osjećaje.
- Poticati pacijenta da potraži pomoć medicinske sestre ili članova obitelji kada osjeti anksioznost.
- Osigurati mirnu i tihu okolinu.
- Educirati bolesnika o postupcima smanjenja anksioznosti (vizualizacija, vođena imaginacija, relaksacija, masaža).
- Primijeniti anksiolitike prema pisanoj odredbi liječnika.
- Educirati bolesnika o pravilnom uzimanju anksiolitika [11].

### **5.2.4. Neupućenost u/s novonastalom situacijom**

*Definicija:* nedostatak informacija, nerazumijevanje zdravstvenog stanja, nerazumijevanje daljnje terapije [12].

*Ciljevi:*

1. Bolesnik i obitelj će razumjeti uzroke, simptome i terapijske postupke kod bolesti.
2. Bolesnik i obitelj će znati prepoznati komplikacije bolesti i liječenja.

*Intervencije:*

- Stvoriti osjećaj povjerenja i pokazati stručnost.
- Omogućiti bolesniku i obitelji da postavlja pitanja.
- Profesionalno odgovoriti na sva postavljena pitanja.
- Educirati bolesnika i obitelj o uzrocima, simptomima i terapijskim postupcima kod bolesnika.
- Educirati bolesnika i obitelj o mogućim komplikacijama i posljedicama liječenja.
- Uputiti bolesnika i obitelj u grupe potpore i samopomoći.
- Pružiti emocionalnu podršku bolesniku i obitelji [11].

### **5.2.5. Mogućnost komplikacije: kardiogeni šok**

*Definicija:* kardiogeni šok je relativni ili apsolutni pad minutnog volumena srca zbog primarnog srčanog poremećaja. Mehanički čimbenici koji se upliću s punjenjem ili pražnjenjem srca ili velikih žila objašnjavaju opstruktivni šok [7].

*Ciljevi:*

1. Medicinska sestra će uočiti rane znakove i simptome komplikacije.
2. Medicinska sestra će provesti intervencije usmjerene sprječavanju/rješavanju komplikacije.

*Intervencije:*

- Pratiti stanje bolesnika i uočiti simptome i znakove kardiogenog šoka (hipotenzija, bol u prsima, neregularan i slab puls, hladna i cijanotična periferija, smanjeno izlučivanje urina, strah, nemir, smanjeni stupanj svijesti, prepunjene vratne vene).
- Provođenje samostalnih i delegiranih intervencija u cilju sprječavanja nastanka i liječenja kardiogenog šoka [7].

## 5.2.6. Spremnost na unaprjeđenje zdravlja

*Definicija:* Prisutnost ili stjecanje kognitivnih informacija vezanih uz specifične probleme je dostatno za postizanje ciljeva vezanih uz zdravstveno stanje i može biti unaprjeđeno[11].

*Definirajuća obilježja:*

- osoba iskazuje interes za učenje.
- objašnjava što zna o specifičnom problemu.
- ponašanje je usklađeno s iskazanim znanjem.
- opisuje prijašnja iskustva koja se odnose na specifičan problem.

*Ciljevi:*

1. Pacijent će demonstrirati usvojenost novih informacija.
2. Ostvarit će osobne ciljeve povezane sa zdravljem.
3. Objasniti kako uključiti nove zdravstvene preporuke u životni stil.
4. Navesti izvore informacija.

*Intervencije:*

- Medicinska sestra će uključiti klijenta kao člana zdravstvenog tima pri edukaciji te poticati otvorena pitanja i dvosmjernu komunikaciju.
- Medicinska sestra će osigurati primjerenu individualiziranu zdravstvenu edukaciju pri dolasku pacijenta do zdravstvenog djelatnika.
- Medicinska sestra će osigurati da pacijenti prime prikladnu zdravstveno orijentiranu edukaciju tijekom rehabilitacije i hospitalizacije.
- Medicinska sestra će bolesniku dati usmene i pismene informacije koje su bolesnicima razumljive.
- Medicinska sestra će pomoći bolesniku da pronade zdravstvene informacije na internetu, u knjižnicama.
- Medicinska sestra će edukaciju usmjeriti ka zdravlju, a ne ka bolesti[11].

### **5.3. Uloga medicinske sestre u edukaciji bolesnika i obitelji**

U cjelokupnom procesu zbrinjavanja bolesnika s TTC, medicinske sestre sudjeluju kao ravnopravni članovi tima. Zadatak je medicinske sestre također i edukacija oboljelog i obitelji te priprema za otpust kući. Važno je s pacijentom uspostaviti profesionalan odnos međusobnog povjerenja te mu pružiti emocionalnu potporu.

Medicinska sestra educira pacijenta o samoj bolesti, njenim uzrocima, liječenju i prognozi te kratkoročno potrebnim prilagodbama u načinu života. Zajedno s pacijentom otkriva moguće izvore stresa te educira pacijenta o načinima suočavanja s istim. Ukoliko je moguće izvori stresa moraju se otkloniti te spriječiti njihovo ponovno djelovanje. U svrhu adekvatnog suočavanja sa stresom potrebno je pacijentu pokazati i objasniti tehnike relaksiranja koje može primjenjivati kod kuće[9].

Pacijenta je potrebno educirati o lijekovima, načinu primjene, djelovanju, doziranju te mogućim nuspojavama. Bolesnik treba razumjeti učinke djelovanja lijekova, štetnost iznenadnog prekidanja terapije te samovoljnog povećanja doze prije konzultacije s liječnikom. Važno je naglasiti važnost redovitog uzimanja lijekova, a ukoliko se pacijent otpušta na peroralnoj antikoagulantnoj terapiji važno je naglasiti nužnost kontroliranja faktora koagulacije te praćenja simptoma i znakova krvarenja[10].

U cjelokupnu edukaciju treba uključiti i obitelj pacijenta kako bi pacijentu pružili nužnu emocionalnu potporu.

## 6. Zaključak

U Republici Hrvatskoj kardiovaskularne bolesti predstavljaju vodeći uzrok smrti i najčešći uzrok hospitalizacija unatoč mjerama primarne i sekundarne prevencije. Sve češće dijagnosticirana kardiovaskularna bolest jest i takotsubo kardiomiopatija gdje u zbrinjavanju bolesnika veliku ulogu ima medicinska sestra. Medicinske sestre danas osim što provode njegu bolesnika, sve aktivniju ulogu imaju u edukaciji bolesnika i njihove obitelji, a tako medicinska sestra u procesu rehabilitacije postaje vodeći edukator.

Da bi mogla biti ravnopravan član tima koji skrbi za bolesnika, medicinska sestra mora posjedovati znanja o dobroj kliničkoj praksi, uzroke i komplikacije bolesti, invazivne i neinvazivne procedure, mogućnosti liječenja, djelovanje i nuspojave lijekova, pravodobno i pravilno reagirati u slučaju nastanka komplikacija, pratiti nova saznanja i postignuća iz područja kardiološke prakse te biti upoznata sa novim tehnološkim dostignućima.

Osim stručnog znanja medicinska sestra mora posjedovati komunikacijske vještine, uočavati i evidentirati sve verbalne i neverbalne pokazatelje kod bolesnika te steći njegovo povjerenje kako bi mu olakšala prilagodbu na postojeće stanje.

U cjelokupnom procesu zbrinjavanja bolesnika, medicinske sestre provode samostalno sve intervencije koje proizlaze iz njezinih kompetencija te sudjeluju u otkrivanju i rješavanju sestrinsko-medicinskih problema kao ravnopravni član tima.

Sveučilište  
SjeverIZJAVA O AUTORSTVU  
I  
SUGLASNOST ZA JAVNU OBJAVU

Završni rad isključivo je autorsko djelo studenta koji je isti izradio te student odgovara za istinitost, izvornost i ispravnost teksta rada. U radu se ne smiju koristiti dijelovi tuđih radova (knjiga, članaka, doktorskih disertacija, magistarskih radova, izvora s interneta, i drugih izvora) bez navođenja izvora i autora navedenih radova. Svi dijelovi tuđih radova moraju biti pravilno navedeni i citirani. Dijelovi tuđih radova koji nisu pravilno citirani, smatraju se plagijatom, odnosno nezakonitim prisvajanjem tuđeg znanstvenog ili stručnoga rada. Sukladno navedenom studenti su dužni potpisati izjavu o autorstvu rada.

Ja, Lidija Jezl pod punom moralnom, materijalnom i kaznenom odgovornošću, izjavljujem da sam isključivi autorica završnog rada pod naslovom Zdravstvena njega bolesnika sa Takotsubo kardiomiopatijom te da u navedenom radu nisu na nedozvoljeni način (bez pravilnog citiranja) korišteni dijelovi tuđih radova.

Studentica:

Lidija Jezl  
(vlastoručni potpis)

Sukladno Zakonu o znanstvenoj djelatnosti i visokom obrazovanju završne radove sveučilišta su dužna trajno objaviti na javnoj internetskoj bazi sveučilišne knjižnice u sastavu sveučilišta te kopirati u javnu internetsku bazu završnih radova Nacionalne i sveučilišne knjižnice. Završni radovi istovrsnih umjetničkih studija koji se realiziraju kroz umjetnička ostvarenja objavljuju se na odgovarajući način.

Ja, Lidija Jezl neopozivo izjavljujem da sam suglasna s javnom objavom završnog rada pod naslovom Zdravstvena njega bolesnika sa Takotsubo kardiomiopatijom čiji sam autorica.

Studentica:

Lidija Jezl  
(vlastoručni potpis)

## 7. Literatura

- [1] D. Nykamp, JA Titak: TakotsuboCardiomyopathy, or Broken-HeartSyndrome, *TheAnnalsofPharmacotherapy* vol.44, br.3 2010, str. 590-592. <https://www.ncbi.nlm.nih.gov/pubmed/20124462>, dostupno 10.08.2018.
- [2] S. Griffin, B. Logue: TakotsuboCardiomyopathy: A Nurse`s Guide, *Critical Care NurseJournal* vol.29, br. 5 2009, str. 32-41. <https://www.ncbi.nlm.nih.gov/pubmed/19797493>, dostupno 10. 08. 2018.
- [3] D. Mlinarević, H. Roguljić, P. ZebićMihić, M. Ivandić, M. Stupin: PathophysiologicalMechanisms of TakotsuboCardiomyopathy – a SystematicReview, *SoutheasternEuropeanMedicalJournal* vol.1, br.1 2017, str. 27 – 39.
- [4] R. Jurilj: Ehokardiografija. Drugo, dopunjeno i obnovljeno izdanje. Medicinska naklada, Zagreb, 2013.
- [5] J. Krmpotić-Nemanić, A. Marušić: Anatomija čovjeka. 2., korigirano izdanje. Medicinska naklada, Zagreb, 2007.
- [6] P. Keros: Anatomija i fiziologija: udžbenik za učenike srednjih medicinskih škola, Naklada Ljevak, Zagreb, 2006.
- [7] B.Vrhovac, B.Jakšić, Ž.Reiner, B. Vucelić: Interna medicina, Četvrto, promijenjeno i dopunjeno izdanje, Medicinska naklada, Zagreb, 2008.
- [8] Ž. Stamenković: Kardiomiopatije i disfunkcija srca, Elit – Medica, Beograd, 2008.
- [9] AA. Andrade, RF. Stainback: TakotsuboCardiomyopathy, *Texas Heart Institute Journal*, vol.41, br.3, srpanj 2014, str. 299 – 303. <https://www.ncbi.nlm.nih.gov/pmc/articles/PMC4060336/> dostupno 10.08.2018.
- [10] B. Putniković, V. Čvorković, M. Panić, P. Miličević, G. Vojinović-Maglič, A. Nešković: Takotsubocardiomyopathy: report of the first cases series in Serbia and review of the literature, *Medicinski pregled*, vol 63, br. 1-2, siječanj - veljača 2010



<http://www.doiserbia.nb.rs/img/doi/0025-8105/2010/0025-81051002075P.pdf>,  
10.08.2018.

dostupno

[11] S. Šepec, B. Kurtović, T. Munko, M. Vico, D. Aldan Abou, D. Babić, A. Turina: Sestrinske dijagnoze, Hrvatska Komora Medicinskih Sestara, Zagreb, 2011.

[12] S. Čukljek: Osnove zdravstvene njege, Zdravstveno veleučilište, Zagreb, 2005.

[13] G. Fučkar: Proces zdravstvene njege, 2. neizmijenjeno izdanje, Medicinski fakultet sveučilišta u Zagrebu, Zagreb, 1995.

## Popis slika

Slika 2.1. Položaj srca (Izvor: <a href="https://steemit.com/medicine/@shamabaig/location-of-the-heart-in-the-chest-cavity">https://steemit.com/medicine/@shamabaig/location-of-the-heart-in-the-chest-cavity</a> ).....	3
Slika 2.2. Građa srčane stijenke (Izvor: <a href="https://socratic.org/questions/what-are-the-names-of-three-layers-of-the-heart-wall">https://socratic.org/questions/what-are-the-names-of-three-layers-of-the-heart-wall</a> ).....	4
Slika 2.3. Veliki i mali krvotok (Izvor: <a href="https://socratic.org/questions/what-chambers-of-a-sheep-heart-receive-blood-from-the-body">https://socratic.org/questions/what-chambers-of-a-sheep-heart-receive-blood-from-the-body</a> ).....	5
Slika 2.1.1. Krvožilni sustav srca (Izvor: <a href="https://myhealth.alberta.ca/Health/pages/conditions.aspx?hwid=tp13648">https://myhealth.alberta.ca/Health/pages/conditions.aspx?hwid=tp13648</a> ).....	6
Slika 2.3.1. Provodni sustav srca (Izvor: <a href="https://mrdoddswebsite.weebly.com/cardiovascular-system.html">https://mrdoddswebsite.weebly.com/cardiovascular-system.html</a> ).....	8
Tablica 3.1.1. Podjela kardiomiopatija prema SZO.....	10
Slika 3.1.1.1. Usporedba normalnog srca i srca s dilatacijskom CMP (Izvor: <a href="https://www.mayoclinic.org/diseases-conditions/dilated-cardiomyopathy/symptoms-causes/syc-20353149">https://www.mayoclinic.org/diseases-conditions/dilated-cardiomyopathy/symptoms-causes/syc-20353149</a> ).....	11
Slika 3.1.2.1. Usporedba normalnog srca i srca s hipertrofijskom CMP (Izvor: <a href="http://columbiasurgery.org/conditions-and-treatments/hypertrophic-cardiomyopathy-and-heart-failure">http://columbiasurgery.org/conditions-and-treatments/hypertrophic-cardiomyopathy-and-heart-failure</a> ).....	12
Slika 3.1.3.1. Usporedba normalnog srca i srca s restriktivnom CMP (Izvor: <a href="https://www.sciencesource.com/archive/Restrictive-Cardiomyopathy-SS2770239.html">https://www.sciencesource.com/archive/Restrictive-Cardiomyopathy-SS2770239.html</a> ).....	13

Slika 3.1.4.1. Usporedba normalnog srca i srca s restriktivnom CMP (Izvor: <a href="http://www.cidg.org.nz/patients-families/cardiac-inherited-diseases/arrythmogenic-right-ventricluar-cardiomyopathy/">http://www.cidg.org.nz/patients-families/cardiac-inherited-diseases/arrythmogenic-right-ventricluar-cardiomyopathy/</a> ).....	13
Slika 4.1. Usporedba lijevog ventrikula i posude za lov na hobotnice (Izvor: <a href="https://www.semanticscholar.org/paper/Takotsubo-cardiomyopathy%3A-a-new-form-of-acute%2C-Akashi-Goldstein/350fba281ab048efd35e96d0fce54d1430c3edec">https://www.semanticscholar.org/paper/Takotsubo-cardiomyopathy%3A-a-new-form-of-acute%2C-Akashi-Goldstein/350fba281ab048efd35e96d0fce54d1430c3edec</a> ).....	15
Slika 4.4.1. Elektrokardiogram kod takotsubokardiomiopatije (Izvor: <a href="https://ecgguru.com/ecg/takotsubo-cardiomyopathy/">https://ecgguru.com/ecg/takotsubo-cardiomyopathy/</a> ).....	18