

Intervencije medicinske sestre kod pacijenta s masnom embolijom nakon traume

Slivarić, Zdenka

Undergraduate thesis / Završni rad

2019

Degree Grantor / Ustanova koja je dodijelila akademski / stručni stupanj: **University North / Sveučilište Sjever**

Permanent link / Trajna poveznica: <https://um.nsk.hr/um:nbn:hr:122:707526>

Rights / Prava: [In copyright](#) / [Zaštićeno autorskim pravom.](#)

Download date / Datum preuzimanja: **2025-01-24**



Repository / Repozitorij:

[University North Digital Repository](#)





Završni rad br.1074/SS/2019

Intervencije medicinske sestre kod pacijenta s masnom embolijom nakon traume

Zdenka Slivarić, 5307/601

Varaždin, ožujak 2019. godine



Odjel za sestrinstvo

Završni rad br.1074/SS/2019

Intervencije medicinske sestre kod pacijenta s masnom embolijom nakon traume

Student

Zdenka Slivarić, 5307/601

Mentor

Vesna Sertić, dipl.m.s.

Varaždin, ožujak 2019. godine

Prijava završnog rada

Definiranje teme završnog rada i povjerenstva

ODJEL Odjel za sestrinstvo

STUDIJ preddiplomski stručni studij Sestrinstva

PRISTUPNIK Zdenka Slivarić

MATIČNI BROJ 5307/601

DATUM 09.02.2019.

KOLEGIJ Zdravstvena njega u kući

NASLOV RADA Intervencije medicinske sestre kod pacijenta s masnom embolijom nakon traume

NASLOV RADA NA ENGL. JEZIKU Nurse intervention in patients with fat embolism after trauma

MENTOR Vesna Sertić, dipl.med.techn.

ZVANJE viši predavač

ČLANOVI POVJERENSTVA

1. doc.dr.sc. Marijana Neuberg, predsjednik
2. Vesna Sertić, dipl.med.techn. , mentor
3. Melita Sajko, mag.med.techn., član
4. Valentina Novak, mag.med.techn., zamjenski član
5. _____

Zadatak završnog rada

BROJ 1074/SS/2019

OPIS

Masna embolija je ozbiljno stanje koje nastaje zbog akutne opstrukcije arterije embolusom, i to mašču ili dijelom koštane srži. Iako se masna embolija može javiti i kao prirodna i kao jatrogena, najčešće je posttraumatska, odnosno najčešće se razvija nakon traume. Svaka medicinska sestra treba biti upoznata s kliničkim znakovima masne embolije i sindromom masne embolije te promatrati pacijente kod kojih postoji rizik od nastanka masne embolije, provoditi ordiniranu terapiju te educirati pacijenta i njegovu obitelj o bolesti.

Cilj rada:

1. Objasniti što je masna embolija i čimbenike rizika za nastanak masne embolije
2. Opisati intervencije medicinske sestre kod pacijenta s masnom embolijom nakon traume
3. Obraditi prikaz slučaja masne embolije nakon traume kroz sestrinske dijagnoze i intervencije
4. Naglasiti značaj edukacije pacijenta i obitelji o kontinuiranoj zdravstvenoj njezi nakon otpusta
5. Navesti korištenu literaturu

ZADATAK URUČEN

13.03.2019.



Predgovor

Pisajući ovaj predgovor, postajem svjesna kako je iza mene jedno divno i itekako poučno razdoblje života.

Na ovom studiju upoznala sam mnogo divnih ljudi, stekla puno prijatelja, naučila kako nije lako studirati uz rad. Moram naglasiti da su nam profesori, predavači, asistenti i referada olakšali studiranje. Uvijek susretljivi i dostupni.

Svima koji su bili uz mene u protekle 3 godine studiranja, želim zahvaliti na strpljenju i podršci. Posebno se zahvaljujem svojoj mentorici sestri Vesni Sertić na pomoći kod izrade ovog diplomskog rada.

Veliko hvala i mom kolektivu, Odjelu traumatologije, bez kojih bi bilo nemoguće završiti studij, bili su najveća potpora!

Sažetak

Embolija je akutna opstrukcija arterije embolusom. U manjem broju slučajeva uzrok je mast ili dio koštane srži koji prodiru u sustavnu vensku cirkulaciju te u plućne arterije. Takva embolija je masna embolija, a ona može biti prirodna (endogena), posttraumatska (egzogena) i jatrogena. Najčešće se masna embolija razvija nakon traume, odnosno prijeloma dugih kostiju i zdjelice, posebno zatvorenih prijeloma i nakon ortopedskih kirurških zahvata. Simptomi masne embolije jesu kratak dah, uznemirenost, neurološke abnormalnosti, visoka temperatura, osip itd. Osnovna klinička obilježja sindroma masne embolije jesu respiratorna insuficijencija, cerebralne disfunkcije te petehije kože. Sindrom masne embolije ima tri oblika: subklinički, klinički i fulminantni oblik. Liječenje sindroma masne embolije je simptomatsko i suportivno. Kako pravog lijeka nema, ključna je prevencija masne embolije i sindroma masne embolije. Prognoza bolesti te procjena smrtnosti ovisi o drugim bolestima i težini povreda. Smrtnost u bolesnika s masnom embolijom iznosi od 5 do 15 %. Smrt najčešće nastupa zbog zatajenja srca, i to u bolesnika s fulminantnim oblikom sindroma masne embolije.

U radu je prikazan slučaj 24-godišnjeg pacijenta s masnom embolijom nakon traume koji je početkom studenoga 2014. godine hospitaliziran na kirurškom odjelu Opće bolnice „Dr. Tomislav Bardek“ Koprivnica nakon pada stabla na obje noge, te intervencije medicinske sestre kod pacijenta s masnom embolijom. Zbog prijeloma obje natkoljenice na pacijentu je hitno izvedena krvava repozicija i osteosinteza obje bedrene kosti pločicama i vijcima. Postoperativna zdravstvena njega provodila se u jedinici intenzivnog liječenja do pacijentove stabilizacije, a nakon toga na otvorenom kirurškom odjelu. Zbog pojave masne embolije pacijent se ponovno premješta u jedinicu intenzivnog liječenja, a nakon stabilizacije na otvoreni kirurški odjel. Nakon poboljšanja statusa otpušta se kući, uz edukaciju o svojem zdravstvenom stanju te uz preporuku da se fizikalna terapija provodi kod kuće i da mu se planira zdravstvena njega kod kuće. Medicinska sestra mora biti dobro upoznata s kliničkim znakovima masne embolije i o uočenim znakovima obavijestiti nadležnog liječnika, primijeniti odgovarajuću terapiju te educirati pacijenta i njegovu obitelj o bolesti.

Ključne riječi: masna embolija, sindrom masne embolije, medicinska sestra

Abstract

Embolism is an acute obstruction of arteries by an embolus. In smaller number of cases the cause is fat or a part of bone marrow which penetrate the system's blood circulation and lung arteries. Such type of embolism is fat embolism and it can be natural (endogenous), post traumatic (exogenous) and iatrogenic. Most often fat embolism develops after a trauma, long bone or pelvis fractures, especially closed fractures and after orthopedic surgeries. Symptoms of fat embolism are shortness of breath, anxiety, neurological abnormalities, high temperature, rash, etc. Basic clinical characteristic of fat embolism syndrome are respiratory insufficiency, cerebral dysfunction and skin petechiae. Fat embolism syndrome has three forms: subclinical, clinical and fulminant form. Treatment of fat embolism syndrome is symptomatic and supportive. Since there is no real cure, prevention of fat embolism and fat embolism syndrome is key. Prognosis of illness and estimation of mortality depends on other illnesses and severity of injuries. Mortality rate in patients with fat embolism is between 5 and 15 %. Death most often occurs due to the heart failure in patients with the fulminant form of fat embolism syndrome.

In this thesis we presented a case of a 24 year old patient with fat embolism after a trauma who was hospitalised at the start of November 2014 in the surgical ward of General hospital "Dr. Tomislav Bardek" in Koprivnica after falling from a tree on both legs. Because of the fracture of both thighs, on a patient was performed an urgent blood reposition and osteosynthesis of both thigh bones with plates and screws. Post operative health care was performed at the ICU until the patient was stable, and after that at the open surgical unit. Because of the appearance of fat embolism patient is again transferred to the intensive care unit, and after stabilisation to the open surgical unit. After his condition improved he was released home with information about his health condition and recommendation to perform physical therapy at home as well as be assigned home health care.

Keyword: fat embolism, fat embolism syndrome, a nurse

Popis korištenih kratica

ARDS Akutni respiratorni distres sindrom (engl. *Acute respiratory distress syndrome*)

FES Sindrom masne embolije (engl. *Fat Embolism Syndrome*)

Sadržaj

1. Uvod.....	1
2. Masna embolija kao vrsta plućne embolije.....	3
2.1. Plućna embolija	3
2.2. Masna embolija i sindrom masne embolije.....	4
2.2.1. Povijest.....	5
2.2.2. Epidemiologija	5
2.2.3. Etiologija.....	6
2.2.4. Patofiziologija	8
2.2.5. Rizični čimbenici	9
2.2.6. Klinička slika.....	10
2.2.7. Dijagnoza	11
2.2.8. Liječenje	13
2.2.9. Prevencija.....	14
2.2.10. Prognoza	15
2.3. Uloga medicinske sestre kod pacijenta s masnom embolijom nakon traume	15
3. Prikaz slučaja	17
3.1. Osobna anamneza.....	17
3.2. Opis problema	17
3.3. Dijagnoza	18
4. Sestrinska anamneza	19
5. Sestrinske dijagnoze.....	20
5.1. Visok rizik za infekciju u/s operativnom ranom	20
5.2. Bol u/s operativnim zahvatom.....	21
5.3. Smanjeno podnošenje napora u/s masnom embolijom	22
5.4. Visok rizik za opstipaciju u/s operativnim zahvatom	24
5.5. Anksioznost u/s neizvjesnim ishodom bolesti 2° masna embolija.....	25
6. Priprema pacijenta za odlazak kući.....	27
7. Zaključak.....	28
8. Literatura.....	31
Popis slika i tablica	33

1. Uvod

Predmet završnog rada su intervencije medicinske sestre kod pacijenta s masnom embolijom nakon traume. Masna embolija je ozbiljno stanje koje nastaje zbog akutne opstrukcije arterije embolusom, i to mašću ili dijelom koštane srži. Iako se masna embolija može javiti i kao prirodna te jatrogena, najčešće je posttraumatska, odnosno najčešće se razvija nakon traume. Najčešće traume koje uzrokuju pojavu masne embolije jesu prijelomi dugih kostiju i zdjelice, posebno zatvoreni prijelomi i ortopedski kirurški zahvati. U bolesnika s masnom embolijom može se razviti sindrom masne embolije koji može biti opasan, ponekad i smrtonosan. Najčešći klinički znakovi sindroma masne embolije jesu sustavne disfunkcije mozga i pluća te petehijalni osip. Upravo zbog toga što masna embolija, a posebno sindrom masne embolije mogu biti opasni, treba biti upoznat s njezinom kliničkom slikom, prevencijom i adekvatnim liječenjem, kao i educirati zdravstvene djelatnike o tom zdravstvenom problemu. Svaka medicinska sestra kao jedan od zdravstvenih djelatnika treba biti upoznata s kliničkim znakovima masne embolije i sindroma masne embolije te promatrati pacijente kod kojih postoji rizik od nastanka masne embolije. U slučaju da se javi masna embolija, medicinska sestra o uočenim znakovima treba obavijestiti nadležnog liječnika, primjenjivati odgovarajuću terapiju te educirati pacijenta i njegovu obitelj o bolesti.

Cilj je završnog rada analizirati nastanak masne embolije i sindroma masne embolije, njezinu kliničku sliku te intervencije medicinske sestre kod pacijenta s masnom embolijom nakon traume. Osim toga, cilj je rada analizirati prikaz bolesnika s masnom embolijom koji se liječio u Općoj bolnici „Dr. Tomislav Bardek“ Koprivnica. Autorica rada zaposlena je u navedenoj bolnici, pa je lako je došla do potrebnih podataka vezanih za prikaz slučaja.

Završni rad sadrži osam poglavlja. Prvo je poglavlje rada uvod u kojem se analizira predmet i cilj završnog rada, kao i njegova struktura.

Drugo je poglavlje završnog rada vezano uz masnu emboliju. U tom se poglavlju rada definira embolija, masna embolija i sindrom masne embolije te se analizira povijest, epidemiologija, etiologija, patofiziologija, rizični čimbenici, klinička slika, dijagnoza, liječenje, prevencija i prognoza masne embolije i sindroma masne embolije. U tom se poglavlju rada također utvrđuje uloga medicinske sestre kod pacijenta s masnom embolijom nakon traume.

Treće poglavlje završnog rada je praktični dio rada u kojem se analizira prikaz slučaja. U tom se poglavlju završnog rada na temelju medicinskih podataka dobivenih u bolnici analizira osobna anamneza, opis problema i dijagnoza bolesnika s masnom embolijom nakon traume.

Četvrto se poglavlje završnog rada odnosi na sestrinsku anamnezu. U tom se poglavlju rada utvrđuju početni koraci u provođenju zdravstvene njege pacijenta koji je zbog ozljede i zbog operativnog zahvata bio pod rizikom od pojave masne embolije.

Peto poglavlje završnog rada vezano je uz sestrinske dijagnoze. U tom se poglavlju završnog rada postavljaju sestrinske dijagnoze za pacijenta s masnom embolijom nakon traume te postupci/intervencije medicinskih sestara i ciljevi koji se nastoje postići tim intervencijama.

Šesto poglavlje rada odnosi se na pripremu pacijenta za odlazak kući. U tom se poglavlju završnog rada analiziraju preporuke koje je pacijent primio prilikom otpuštanja iz bolnice, a koje su vezane uz daljnje provođenje zdravstvene njege.

Sedmo je poglavlje završnog rada zaključak u kojem se sažeto iznosi sve što je istaknuto u radu te se donose određene spoznaje o intervencijama medicinske sestre kod pacijenta s masnom embolijom nakon traume.

Osmo poglavlje završnog rada sadrži popis literature korištene prilikom pisanja rada. Relevantna literatura obuhvaća knjige, članke i internetske izvore na hrvatskom i na engleskom jeziku.

Završnom radu pridodan je popis slika i tablica uvrštenih u rad.

2. Masna embolija kao vrsta plućne embolije

Embolija (lat. *embolia*) je akutna opstrukcija ili „začepljenje“ arterije embolusom (grč. *embolus* znači „čep“) [1]. U velikoj većini slučajeva uzrok je plućne embolije, koja je jedna od najčešćih bolesti srca i krvnih žila, krvni ugrušak, dok se u malom broju slučajeva ugrušci stvaraju zbog nekih tekućina kao što je mast ili dijela koštane srži. Prema tome, u manje od 5 % slučajeva uzrok začepjenja plućne arterije jesu mast ili dio koštane srži. Plućna embolija čiji je uzrok mast ili dio koštane srži jest masna embolija. Najčešće se masna embolija razvija nakon prijeloma dugih cjevastih kostiju u području plućnog krvotoka [1].

2.1. Plućna embolija

Plućna embolija je bolest koja nastaje zbog opstrukcije jednog ili više ogranaka plućnih arterija trombom ili drugim tvarima [2]. S incidencijom od 1 do 2 % u općoj populaciji te 12 do 20 % u populaciji hospitaliziranih bolesnika plućna embolija je treća po učestalosti među bolestima srca i krvnih žila, i to nakon ishemijske bolesti srca i kardiovaskularnih bolesti [3].

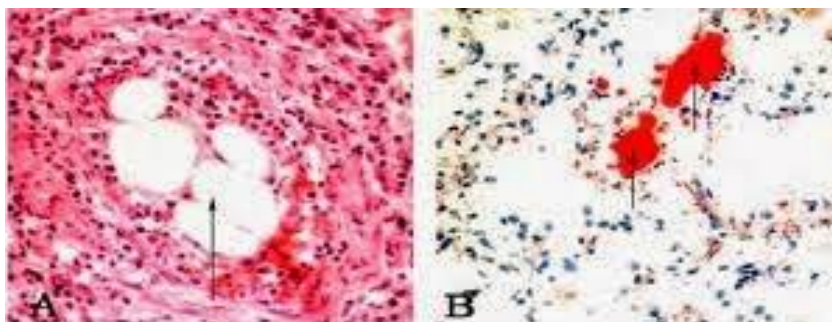
Najčešći uzrok plućne embolije, i to u 95 % slučajeva jest krvni ugrušak koji nastaje otkidanjem dijela tromba u velikim venama natkoljenice ili zdjelice [3]. Često se javlja nakon kirurških zahvata, nakon dugotrajne imobilizacije, nakon trudnoće i u postpartalnom razdoblju [4]. U 65 % slučajeva embolus završava u ograncima plućnih arterija oba plućna krila, 25 % slučajeva u ograncima plućnih arterija desnog plućnog krila, a u preostalih 10 % slučajeva. Osim toga, u četiri puta više slučajeva plućni embolusi završavaju u donjim plućnim režnjevima, s time da većina završava u velikim ili intermedijarnim ograncima plućnih arterija, dok samo 35 % embolusa dolazi do perifernih, malih ogranaka [5].

Smrtnost bolesnika s plućnom arterijom ovisi o njezinoj masivnosti i hemodinamskim posljedicama. Kod blažih plućnih embolija smrtnost je oko 2,5 %, a u slučaju masivne plućne embolije s kardiogenim šokom u 25 % slučajeva. Masivna plućna embolija na račvištu plućne arterije ili u jednoj od glavnih grana može izazvati smrt u roku od nekoliko minuta do nekoliko sati. Embolusi u intermedijarnim i perifernim ograncima mogu dovesti do stvaranja plućnog infarkta, dok recidivirajući embolusi u malim plućnim arterijama uzrokuju postupan, progresivan nastanak opstrukcije arteriola s razvitkom sekundarne plućne hipertenzije, a kasnije i kroničnog

plućnog srca. Međutim, embolije u većim i intermedijarnim ograncima prolaze proces rezolucije resorpcije u nekoliko dana do nekoliko tjedana, pri čemu nestaju simptomi plućne embolije [3].

2.2. Masna embolija i sindrom masne embolije

Kako je istaknuto, plućna embolija najčešće nastaje zbog krvnog ugruška (tromba), i to onog koji započne u veni noge ili zdjelice. Međutim, uzroci plućne embolije, odnosno začepljenja arterije pluća mogu biti i mast, koštana srž, amnijska tekućina, djelić tumora ili zračni mjehurić [6]. Prema tome, materijali ili embolusi koji se prenose krvnim ili limfnim putem mogu biti čvrste tvari, tekućine ili plinovi. U slučaju kada je uzrok začepljena arterija pluća mast ili koštana srž govori se o masnoj ili adipoznoj emboliji. Masni embolusi prikazani su na slici 1.



A. Embolus od fragmenta koštane srži

B. Masni embolus

Slika 1. Masni embolusi [7]

Izvor:www.alamy.com

Na slici 1 s lijeve strane vidljiva je masna embolija fragmenta koštane srži, dok je s desne strane vidljiva masna embolija čiji je uzrok mast. Masna embolija pluća razvija se kada čestice masti ili koštane srži prodru u sustavnu vensku cirkulaciju, a zatim i u plućne arterije [7].

Uzroci masne embolije jesu prijelomi dugih kostiju, ortopedske operacije, mikrovaskularna okluzija ili nekroza koštane moždine kod drepanocitne krize, a u rijetkim slučajevima toksična modifikacija prirodnih ili parenteralnih serumskih lipida. Masna embolija uzrokuje plućni sindrom sličan akutnom respiratornom distress sindromu (engl. *Acute respiratory*

distress syndrome – ARDS), s izrazitom hipoksemijom koja se brzo razvija često uz neurološke ispade i petehijalni osip. Ipak, ako dođe do začepljenja mnogih plućnih arterija i kapilara pluća može se razviti ARDS. Treba napomenuti da je masna embolija rijetkost u odnosu na emboliju koja nastaje zbog krvnih ugrušaka [6].

Kod malog broja bolesnika razvijaju se sustavne disfunkcije više organa, prvenstveno mozga i pluća te promjena na koži, što je poznato kao sindrom masne embolije (engl. *Fat Embolism Syndrome* – FES) [8]. Prema tome, riječ je o ozbiljnom sindromu koji je rijedak, ali koji ako se razvije, može dovesti do smrti bolesnika.

2.2.1. Povijest

Prvi koji je opisao masnu emboliju bio je Lover od Oxforda, i to 1669. godine. On je u svojim eksperimentima psima intravenski ubrizgavao mlijeko te je na autopsiji uočio masne globule u plućnim žilama [9]. Godine 1862. tijekom autopsije patolog Zenker prvi je opisao sindrom posttraumatske masne embolije. Godine 1873. Von Bergmann bio je prvi liječnik koji je dijagnosticirao sindrom masne embolije [8]. Dvije godine kasnije Czerny prvi donosi kliničku sliku sindroma masne embolije. Prvi klinički opis tog sindroma odnosi se na respiratorne i neurološke manifestacije s petehijalnim krvarenja [10]. Prvu studiju o plućnoj i sistemsnoj masnoj emboliji napisao je Scriba 1880. godine [9].

Nadalje, početkom 20. stoljeća mikroskopski su otkrivene masne kapi u tkivu pluća, a zatim je objavljena i prva teorija prema kojoj se ističe da masne čestice mogu kroz sustav limfnih žila dospjeti u sustavni krvotok bez da oštete zidove vena. Godine 1911. opisane su i petehije kao posljedica promjena na koži uzrokovanih sindromom masne embolije, dok su neurološki simptomi tog sindroma opisani pet godina kasnije. Nakon Drugog svjetskog rata, točnije 1956. godine Peltier je otkrio da je količina masnoće u koštanoj srži bedrene kosti kod ljudi dovoljna da uzrokuje masnu emboliju pluća, dok je šezdesetih godina pretpostavljeno da su masne kapi porijeklom iz krvne plazme [9].

2.2.2. Epidemiologija

Nakon povrede 1 do 4 % bolesnika razvije kliničku sliku masne embolije. Međutim, javlja se najčešće u bolesnika s prijelomima dugih kostiju. Klinički prevalencija sindroma masne

embolije kod pacijenata koji imaju frakture dugih kostiju kreće se od 0,25 % (na uzorku od 4 520 bolesnika) do 1,25 % (na uzorku od 7 701 bolesnika). Nadalje, sindrom je pronađen u gotovo 10% pacijenata s više prijeloma kostiju povezanih s nestabilnim ozljedama zdjelice [11].

Različita istraživanja koriste različite kriterije prema kojima se dijagnosticira sindrom masne embolije [9], pa podatci pokazuju da je incidencija sindroma masne embolije u rasponu od 1 do 29 %. Tako je u retrospektivnoj studiji koju su proveli Bulger i suradnici incidencija bila manja od 1 % [12], dok je u prospektivnoj studiji koju su proveli Fabian i suradnici incidencija sindroma masne embolije bila od 11 do 29 % [13]. Prema tome, incidencija je obično manja u retrospektivnim, a veća u prospektivnim istraživanjima [14]. Pokazalo se da je incidencija bila 0,9 % kada se koriste klinički kriteriji za dijagnosticiranje sindroma masne embolije, a kada se incidencija temelji na obdukcijama tada je ona znatno veća, čak 20 %. Stvarna učestalost tog sindroma nije poznata jer u blagim slučajevima sindrom može proći neopaženo [8].

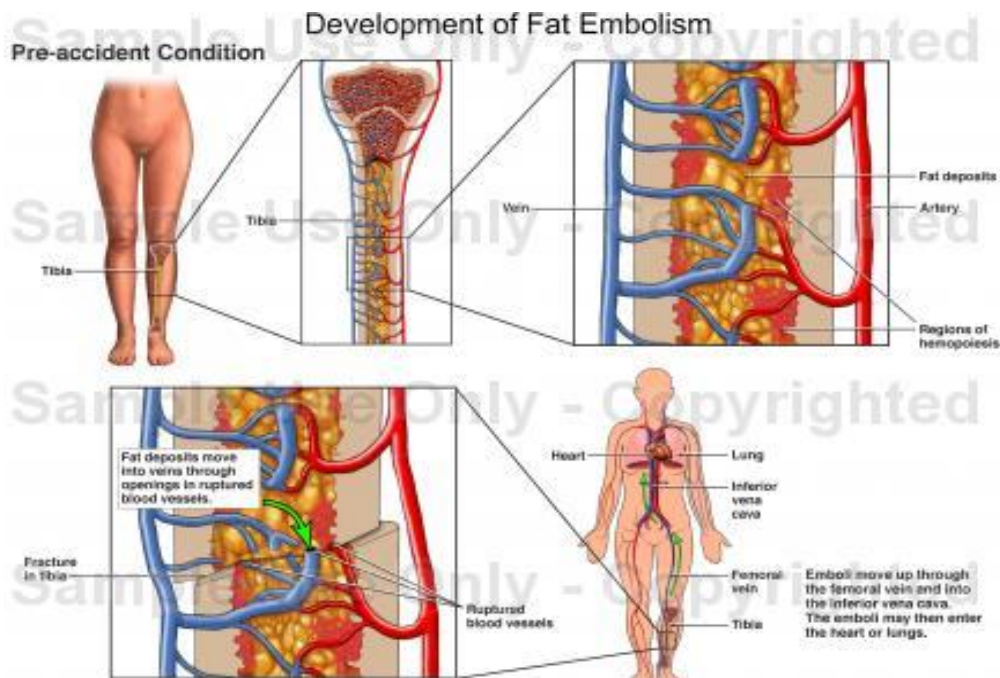
Osim toga, treba istaknuti da su neka istraživanja pokazala da je incidencija masne embolije i sindroma masne embolije manja kada se primjeni adekvatna i pravovremena imobilizacija prelomljenih ekstremiteta te kada se što ranije pristupi unutarnjoj fiksaciji prelomljenih kostiju [15].

2.2.3. Etiologija

U literaturi se najčešće razlikuju sljedeće vrste masne embolije [15]:

- prirodna (endogena) masna embolija – embolija koja je komplikacija ili posljedica bolesti (npr. anemije srpastih stanica, pankreatitisa, hepatitisa, fulminantnih osteomijelitisa, šećerne bolesti, nefrotskog sindroma itd.)
- posttraumska (egzogena) masna embolija – embolija koja obično nastaje uslijed traume i u izravnoj je vezi s njom (frakture dugih cjevastih kostiju, opsežne kontuzije potkožnog masnog tkiva, trovanja praćena nekrozom jetre itd.)
- jatrogena masna embolija – embolija koja nastaje kao komplikacija nekih dijagnostičkih ili terapijskih postupaka u liječničkoj praksi (npr. poslije intraarterijske kemoterapije cisplatinom, transfuzije krvi, transplantacije koštane srži ili bubrega, parenteralne infuzije lipida, ugradnje srčane prenosnice, liječenja visokim dozama kortikosteroida, inhalacijske anestezije, rendgenskih snimanja lipofilnim kontrastima, liposukcije, nekih ortopedskih operacija, npr. ugradnje umjetnog kuka ili koljena itd.).

Najčešće se masna embolija razvija u bolesnika koji su pretrpjeli traumatsku ozljedu tkiva bogatih mastima, prvenstveno prijelom dugih cjevastih kostiju u području plućnog krvotoka (1). Nakon prijeloma velike kosti dio masnoće ulazi u arterije te uzrokuje masnu emboliju. Nastanak masne embolije nakon traume prikazan je na slici 2.



Slika 2. Nastanak masne embolije nakon traume [10]

Izvor:<http://fhs.mcmaster.ca/surgery/documents/fat-embolism.pdf>

Na slici 2 vidljivo je da je riječ o masnoj emboliji koja je nastala nakon puknuća fibule, duge kosti koja se nalazi u potkoljenici. Masnoća iz fibule dopijeva u arterije. Masni embolus putuje kroz vene i dolazi do pluća.

Sindrom masne embolije obično je povezan s traumatskim frakturama femura, zdjelice i tibije, a može nastati i postoperativno, odnosno nakon endoproteze zdjelice i koljena intramedularnim čavlima. Ostali oblici traume koji rijetko mogu uzrokovati sindrom masne embolije jesu masivne ozljede mekih tkiva, opekline, biopsija koštane srži, transplantacija koštane srži, liposukcija itd. [8]. Uzroci sindroma masne embolije u manje slučajeva su netraumatski. U takvim slučajevima sindrom masne embolije uzrokuje akutni pankreatitis, šećerna bolest i sl. [16]. Stanja povezana s masnom embolijom prikazana su u tablici 1.

Stanja povezana s traumom	Netraumatska stanja
Fraktura dugih kostiju	Akutni pankreatitis
Fraktura zdjelice	Šećerna bolest
Fraktura drugih kostiju koje sadrže koštanu srž	Osteomijelitis i panniculitis
Ortopedski kirurški zahvati	Terapija steroidima
Ozljede mekog tkiva	Insuficijencija lipida
Opekline	Alkoholna bolest jetre
Liposukcija	Anemija srpastih stanica
Transplantacija koštane srži	Ciklosporin Alkaloid otapalo

Tablica 1. Stanja povezana s masnom embolijom [16]

Izvor: www.msd-prirucnici.placebo.hr

Prema tome, vidljivo je da su brojna stanja koja mogu uzrokovati masnu emboliju, ali su ona uglavnom povezana s traumom.

2.2.4. Patofiziologija

Masnoća u dugim cjevastim kostima te stanični elementi koštane srži u kapilarama i arterijama pluća uzrokuju masnu emboliju, pa tako i sindrom masne embolije. Naime, pod utjecajem porasta tlaka u hematoma kod prijeloma kosti, posebno zatvorenih prijeloma, tlak postoje veći od tlaka u okolnim venama i masne kapi mogu ući u krvotok. S obzirom na to da su zidovi venskih sudova pričvršćeni za zidove šupljina kosti, vene su otvorenog lumena, pa je masna embolija kao posljedica prijeloma mnogo češća od one koja nastaje zbog nagnječenja potkožnog masnog tkiva. Naime, venski sudovi u potkožnom tkivu lako kolabiraju pa je ulaz masnih čestica otežan. Masne čestice nastaju sljepljivanjem eritrocita i zgrušavanjem trombocita u kapilarama, čije fiksiranje u embolus vrše lipoproteini plazme. Nadalje, istraživanja u kojima se ispitalo kretanje materijala u krvotoku iz desne u lijevu polovicu srca kroz otvoreni ovalni otvor za vrijeme ortopedskih kirurških operacija također ukazuju na periferno porijeklo masnih embolusa. Autori koji zastupaju tu teoriju smatraju da je za nastanak masnog embolusa potrebno [17]:

- razaranje depoa masnoće u tkivima (ćelija masnog potkožnog tkiva)

- ruptura okolnih venskih krvnih žila
- povećani tlak u lokalnom tkivu (veći od venskog pritiska – do 350 mmHg).

Međutim, dio autora ističe da neutraliziranje lipoproteina lipaze nakon traume dovodi do razlaganja emulzije lipida u krvi s pojavom masnih embolusa u sustavnom krvotoku. Kako je u masnim embolusima pronađena visoka koncentracija kolesterola, smatra se da je porijeklo tih embolusa iz krvne plazme, a ne iz masnih depoa. Osim toga, prema tim autorima na formiranje masnog embolusa ne dolazi samo pod djelovanjem lipoproteina lipaze, nego i zbog promjena pH krvi, djelovanja oslobođenog histamina i promjene površinskog napona masnih partikula [15].

Danas se najčešće ističu dva moguća mehanizma koja su odgovorna za formiranje masnih embolusa u plazmi, a to su mehanički i biokemijski mehanizam. To znači da masni embolusi djeluju prvenstveno mehanički svojom pojavom u kapilarima (blokirajući krvotok) ili da djeluju kemijski putem toksičnih masnih kiselina koje se oslobađaju iz embolusa [15].

2.2.5. Rizični čimbenici

Masna embolija povezana je s mnogim netraumatskim poremećajima. Najčešće se događa kod bolesnika s više fraktura i s frakturama duge kosti i zdjelice. Bolesnici koji imaju prijelom na sredini i proksimalnim dijelovima bedrene kosti vjerojatnije će doživjeti masnu emboliju [18].

Čimbenici rizika za razvoj masne embolije i sindroma masne embolije jesu mlađa dob, zatvoreni prijelomi, prisutnost više prijeloma te primjena konzervativne terapije za prijelome dugih kostiju [8]. Naime, pokazalo se da su pod većim rizikom muškarci mlađe dobi, da se masna embolija češće javlja kod bolesnika sa zatvorenim nego s otvorenim prijelomom (zbog povećanog tlaka) te u bolesnika s višestrukim prijelomima (jer se otpušta veća količina masnoće) [18]. Mala djeca su imunija na masnu emboliju i sindrom masne embolije zbog relativne nadmoći krvotvornog tkiva [14].

Nadalje, istraživanje o metaboličkom profilu bolesnika sa sindromom masne embolije pokazalo je da ti bolesnici imaju povećan glikemijski status, niži alfa i beta omjer lipoproteina, abnormalne rezultate na tekstu krhkosti kapilara, veći broj trombocita te niske razine kortizola. To istraživanje nije dalo odgovore na pitanja zašto je kod bolesnika sa sindromom masne

embolije takav metabolički profil, ali je moguće da su takve metaboličke promjene stvorile predispoziciju kod nekih bolesnika za masnu emboliju i sindrom masne embolije [14]. Istraživanje koje su proveli White i suradnici s ciljem otkrivanja epidemiologije sindroma masne embolije nad 7 192 bolesnika, a u koje je trajao osam godina pokazalo je da prijelom bedrene kosti, kombinirana ozljeda trbuha i ekstremiteta te abnormalni vitalni zakoni na prijemu su neovisno prediktivni za kasniji razvoj ARDS-a zbog sindroma masne embolije [19].

2.2.6. Klinička slika

Simptomi masne embolije jesu kratak dah, uznemirenost, neurološke abnormalnosti, visoka temperatura, osip itd. [20]. Kliničkoj slici masne embolije obično prethodi latentno razdoblje koje može trajati od jednog do tri dana nakon traume (a posebno poslije prijeloma), ali ponekad i duže[8]. Ipak, u 85 % slučajeva simptomi se javljaju u prvih 48 sati [11]. Osnovna klinička obilježja sindroma masne embolije jesu respiratorna insuficijencija, cerebralne disfunkcije te petehije kože [8].

Obično se prvo javljaju respiratorne promjene, i to hipoksija, tahipneja i dispneja. U nekim slučajevima stanje bolesnika može napredovati do respiratorne insuficijencije i ARDS-a te bolesnicima može biti potrebna mehanička ventilacija [16]. U drugim slučajevima pluća se obično oporave do trećeg dana od pojave simptoma [14].

Neurološki simptomi vrlo su različiti, a mogu se javiti u roku od 10 do 120 sati od traume, i to obično nakon pojave respiratornih promjena.. Simptomi mogu biti razdražljivost, tjeskoba, uznemirenost, zbunjenost, delirij i koma, s time da su potonje progresivne promjene. Ti su simptomi obično prolazni [16]. Ipak, zabilježeni su i slučajevi u kojima su bili prisutni lokalizirani znakovi, kao što su afazija, apraksija [14].

Petehijalni osip još je jedan od važnijih simptoma sindroma masne embolije. Javlja se u oko 60 % bolesnika sa sindromom masne embolije Promjene na koži pojavljuju se u roku od 36 sati od traume, a obično nestaju u roku od tjedan dana [16]. U tamnoputih osoba lako se takve promjene na koži mogu uopće ne uočiti [14].

Drugi simptomi koji se javljaju u bolesnika sa sindromom masne embolije jesu visoka tjelesna temperatura, tahikardija, opstrukcija kapilara mrežnice, žutica te bubrežni znakovi (lipuria, oligurija i anurija)[14].

Sindrom masne embolije ima tri oblika: subklinički, klinički i fulminantni oblik. Sublikinički oblik sindroma masne embolije manifestira se smanjenim PaO₂, manjim hematološkim promjenama bez kliničkih znakova ili bez simptoma respiratorne insuficijencije. U praksi se može zamijeniti s postoperativnim simptomima kao što su bol, nemir i postoperativni upalni proces. Simptomi subkliničkog oblika sindroma masne embolije mogu biti tahipneja, tahikardija i povišena tjelesna temperatura [14].

Klinički oblik sindroma masne embolije manifestira se respiratornim, cerebralnim i kožnim promjenama. Petehije su vidljive na gornjem dijelu prsa i u područjima oko pazuha, ramena te usta. Od neuroloških znakova mogu biti prisutni zbunjenost, ukočenost ili koma, i to u 86 % slučajeva. Međutim, obično su ti znakovi prolazni. Respiratorni simptomi obično su benigni te se u većini slučajeva plućni parenhim poboljšava trećeg dana. Ipak, može se razviti ARDS [14].

Fulminantni oblik sindroma masne embolije mnogo je rjeđi od prva dva oblika, ali je i najteži oblik sindroma. U samo nekoliko sati od traume javljaju se teška oštećenja, uključujući cerebralne disfunkcije i respiratornu insuficijenciju. Ako se dogodi smrt, obično nastupa zbog akutnog zatajenja srca [14].

2.2.7. Dijagnoza

Sindrom masne embolije obično se dijagnosticira na temelju kliničke slike i isključivanjem drugih uzroka. Godine 1970. su Gurd i Wilson postavili važnije i manje važne kriterije za dijagnozu sindroma masne embolije. Tako se za postavljanje dijagnoze sindroma masne embolije zahtijeva prisutnost najmanje jednog od tri važnija simptoma i najmanje četiri manje važna simptoma [21]. Kriteriji za dijagnozu sindroma masne embolije prema Gurdu i Wilsonu prikazani su u tablici 2.

Važniji kriteriji	Manje važni kriteriji
Petehijalni osip	Tahikardija
Respiratorna insuficijencija	Povišena tjelesna temperatura
Cerebralne promjene	Promjene na mrežnici
	Žutica
	Bubrežni znakovi
	Trombocitopenija
	Anemija
	Visoki ESR
	Masna makroglobulinemija

Tablica 2. Kriteriji za dijagnozu sindroma masne embolije prema Gurdu i Wilsonu [8]

Izvor: www.ncbi.nlm.nih.gov

Prema podacima prikazanima u tablici 2 vidljivo je da su važniji kriteriji za dijagnosticiranje sindroma masne embolije petehije, respiratorne promjene i cerebralne promjene, odnosno kriteriji koji se ističu kao najvažniji simptomi u kliničkoj slici. Manje važni kriteriji jesu tahikardija, povišena tjelesna temperatura, promjene na mrežnici, žutica, bubrežni znakovi (lipuria, oligurija i anurija), trombocitopenija, anemija, visoki ESR te masna makroglobulinemija, odnosno kriteriji koji se također mogu javiti kod bolesnika sa sindromom masne embolije, ali nisu primarni simptomi.

Schonfeld i suradnici su 1983. godine postavili klinički indeks (bodovanje) simptoma i znakova za dijagnostiku sindroma masne embolije. On dodjeljuje bodove za sedam kliničkih znakova, a da bi se postavila dijagnoza sindroma masne embolije potrebno je imati više od pet bodova [14]. Klinički indeks je prikazan u tablici 3.

Znakovi i simptomi	Broj bodova
Kožne petehije	5
Difuzni alveolarni plućni infiltrati	4
Hipoksemija – $\text{PaO}_2 < 9,3 \text{ kPa (70 mmHg)}$	3
Konfuzno stanje	1
Visoka tjelesna temperatura $> 38^\circ \text{C}$	1
Tahikardija $> 120 \text{ min}$	1
Tahipneja $> 30/ \text{min}$	1

Tablica 3. Klinički indeks simptoma i znakova za dijagnostiku sindroma masne embolije

Schonfelda i suradnika [22]

Izvor: www.ncbi.nlm.nih.gov

Prema podacima navedenima u tablici 3 vidljivo je da se najveći broj bodova odnosi na kožne petehije, dok se konfuzno stanje, visoka tjelesna temperatura, tahikardija i tahipneja boduju tek jednim bodom. Bolesnik se promatra tijekom prva tri dana, nakon kojeg se izračunava broj bodova i uz pomoć njega postavlja dijagnoza, i to ako bolesnik ima najmanje pet bodova.

Prema Lindequeu i suradnicima, sindrom masne embolije može se dijagnosticirati samo na temelju respiratornih promjena [9]. Dijagnostički kriteriji koje ističu Lindeque i suradnici prikazani su u tablici 4.

Dijagnostički kriteriji
Održani $pO_2 < 8$ kPa
Održani $pCO_2 > 7,3$ kPa
Kontinuirano disanje > 35 / min, unatoč sedaciji
Povećani rad disanja, dispneja, tahikardija, tjeskoba

Tablica 4. Respiratorni dijagnostički kriteriji prema Lindequeu i suradnicima [9]

Izvor: www.ncbi.nlm.nih.gov

Prema podacima prikazanima u tablici 3 vidljivo je da Lindeque i suradnici smatraju da se dijagnoza može postaviti na temelju pO_2 , pCO_2 , kontinuiranog disanja unatoč sedaciji te ako se javi povećani rad disanja, dispneja, tahikardija ili tjeskoba.

2.2.8. Liječenje

Sindrom masne embolije javlja se u tri stupnja težine: subklinički, klinički i fulminantni oblik. Potonji je često smrtonosan, dok se subklinički i klinički oblici mogu liječiti [8].

Ranije su se u terapiji intravenski koristili etanol, hipertonična glukoza, aspirin, heparin i niskomolekularni dekstran. Smatralo se da su te supstance lipolitičkog djelovanja, da inhibiraju stvaranje lipaze te da djeluju antiagregacijski. Korišten je i preparat lipostabil (hipolipemik, odnosno koktel esencijalnih fosfolipida, vitamina B6, nikotinske kiseline i adenzin-fosfata) [15].

Danas je liječenje prije svega simptomatsko i suportivno. Koriste se kortikosteroidna sredstva, a oni koji zagovaraju takvo liječenje prihvaćaju negativne posljedice uzimanja steroida. Oni koji zagovaraju korištenje kortikosteroida u liječenju sindroma masne embolije ističu da oni ograničavaju razinu slobodnih masnih kiselina, stabiliziraju membranu te da inhibiraju komplementarnu agregaciju leukocita [22].

Međutim, ne postoji dovoljno podataka kojima bi se dokazalo da kortikosteroidi uspješno djeluju na liječenje masne embolije [14], o čemu je već bilo riječi. Osim toga, koristi se albumin za reanimaciju volumena krvi, posebno u slučajevima hipoproteinemije, jer ne samo da albumin vraća volumen krvi, nego i veže masne kiseline i može smanjiti opseg ozljede pluća [16].

Richards liječenje dijeli na opće i specifične mjere u liječenju masne embolije. Prvenstveno je liječenje usmjereno na održavanje odgovarajuće razine oksigenacije tkiva. Opće mjere uključuju pričvršćivanje udlagom slomljenih ekstremiteta, održavanje ravnoteže tekućina i elektrolita, davanje kisika i minimaliziranje nepotrebnog prijevoza bolesnika. Bolesniku bi se trebalo davati dovoljno kisika za održavanje PaO₂ na 90 mmHg ili više. U slučaju hipoksije moguća je endoendotrahealna intubacija i mehanička ventilacija kako bi se omogućilo lakše disanje [11].

2.2.9. Prevencija

S obzirom na to da određenog lijeka za sindrom masne embolije nema te da je sindrom masne embolije u 5 do 15 % slučajeva smrtonosan, prevencija je u tom slučaju iznimno važna.

Pokazalo se da je u prevenciji masne embolije ključna rana fiksacija frakture duge kosti, i to unutar 24 sata [14]. Osim toga, u nekim su se ispitivanjima visoke doze kortikosteroida pokazale uspješnima u prevenciji razvoja masne embolije, ali kontroverze po tom pitanju još uvijek postoje [18]. Naime, profilaktičke kortikosteroide zagovarali su mnogi autori, ali ne postoji zajednički stav o odgovarajućoj dozi. Profilaktička doza metilprednizolona dva do tri dana u dozama u rasponu od 9 do 90 mg/kg nije bila povezana s oportunističkim ili super infekcijama. Schönfeld i suradnici su u dvostrukom slijepom randomiziranom istraživanju u 9 od 41 bolesnika koji su primali placebo dijagnosticirali sindrom masne embolije, dok nijedan slučaj sindroma masne embolije nije dijagnosticiran u 21 bolesnika koji je liječen steroidima. U drugom istraživanju ukazalo se na zaštitni učinak kortikosteroida kod bolesnika s visokim rizikom za razvoj sindroma masne embolije. Ipak, nedostaci su tih istraživanja što su se provodili

na malim uzorcima, odnosno što su uključivali od 20 do 40 ispitanika, što su pri tome koristili različite kriterije za odabir ispitanika i što su ispitanici primali različite doze kortikosteroida [14]. Dakle, da bi se mogla potvrditi učinkovitost kortikosteroida u liječenju masne embolije potrebno je provesti istraživanja na većem uzorku ispitanika i koristiti jedinstvene kriterije u njihovoj selekciji te doziranju kortikosteroida.

Jedna od mjera prevencije jest i kontroliranje tlaka u hematoma kod prijeloma kosti jer, kako je već istaknuto, zbog porasta tlaka može doći do nastanka masnog embolusa. U istraživanju koje je provedeno na 40 bolesnika, u njih 20 koji su slučajno odabrani napravljen je ventil za odvodnju medularne šupljine između veće i manje trohantere kako bi se ograničilo podizanje intraosealnog tlaka tijekom operacije. U toj se skupini bolesnika u 20 % bolesnika razvila masna embolija, dok se u drugoj skupini razvila u 85 % bolesnika [16].

2.2.10. Prognoza

Prognoza bolesti te procjena smrtnosti ovisi o drugim bolestima i težini povreda. Veći rizik od smrti imaju bolesnici u starijoj dobi, bolesnici s više zdravstvenih problema i/ili sa smanjenim fiziološkim rezervama. Podaci ukazuju da smrtnost u bolesnika s masnom embolijom iznosi od 5 do 15 % [14]. Ipak, treba istaknuti da smrtnost kod masne embolije može biti niska, ako se intervenira na primjeren način i ako se spriječe respiratorne infekcije koje su zapravo uzrok smrtnosti kod masne embolije [15]. Veća smrtnost povezana je i s moždanim komplikacijama i fokalnim (žarišnim) neurološkim oštećenjima [23], odnosno u slučaju kada se javlja fulminantni oblik sindroma masne embolije. Kako je već istaknuto, u tom slučaju može doći do akutnog zatajenja srca. Osim toga, u većini smrtnih slučajeva bolesnika s masnom embolijom upravo je zatajenje srca uzrok smrti [14].

2.3. Intervencije medicinske sestre kod pacijenta s masnom embolijom nakon traume

Medicinska sestra treba znati prepoznati znakove masne embolije i čimbenike rizika za njezin nastanak. Kod bolesnika koji imaju bolove medicinska sestra treba primijeniti propisanu terapiju te pratiti intenzitet i pojavnost boli [4]. U bolesnika koji imaju frakture dugih kostiju ili zdjelice, posebno zatvorene prijelome (i koji su pod većim rizikom od razvoja masne embolije), medicinska sestra treba pratiti njihovo stanje i provjeravati ima li kakvih promjena u disanju,

tlaku, kožnih promjena, neuroloških promjena, povišene temperature, bubrežnih znakova, žutice i sl. O pojavi bilo kakvih od tih simptoma, posebno onih koji su najvažniji simptomi u kliničkoj slici sindroma masne embolije, medicinska sestra treba odmah obavijestiti odgovornog liječnika. Bolesnik kojem je dijagnosticiran sindrom masne embolije bit će premješten na Jedinicu intenzivnog liječenja, gdje će se primjenjivati terapija koju propisuje liječnik. Već je istaknuto da je liječenje uglavnom simptomatsko i suportivno jer određenog lijeka za sindrom masne embolije nema.

U bolesnika u kojih je obavljen ortopedski kirurški zahvat treba provesti postoperativnu zdravstvenu njegu (kontinuirana kontrola vitalnih znakova, mjerenje satne diureze itd.) [4]. I u tih je bolesnika povećan rizik od razvoja sindroma masne embolije, pa je potrebno uočiti ima li kakvih promjena povezanih s tim sindromom.

Osim toga, bolesnika i njegovu obitelj treba educirati o bolesti, načinu dijagnosticiranja, terapiji i daljnjem liječenju kod kuće, čime će se smanjiti bolesnikova anksioznost i uplašenost, kao i zabrinutost njegove obitelji [4]. Kod bolesnika koji su pušteni na kućnu njegu simptomi sindroma masne embolije su se povukli, pa je samim time najteže razdoblje za bolesnika prošlo.

3. Prikaz slučaja

Kroz prikaz slučaja pacijenta s masnom embolijom nakon traume navesti ću osobnu anamnezu bolesnika, njegove simptome, način postavljanja dijagnoze, terapiju, tijek i ishod bolesti.

Za vrijeme određivanja terapije i pretraga bolesnici se zaprimaju na kirurški odjel–traumatologiju. To omogućuje medicinskoj sestri da izradi plan zdravstvene njege bolesnika te da odredi kratkoročne i dugoročne ciljeve. Također, to omogućuje medicinskoj sestri, da u vremenu dok je bolesnik u bolnici educira bolesnika o samoj bolesti i o rješavanju problema koji će se pojaviti s progresijom bolesti. Osim toga, važno je educirati i bolesnikovu obitelj.

3.1. Osobna anamneza

Pacijent je u trenutku prijema 24-godišnji M. Š., rođen 9. rujna 1990. godine, hospitaliziran je na traumatologiji u Općoj bolnici „Dr. Tomislav Bardek“ Koprivnica zbog nesreće na radu 5. studenoga 2014. godine.

Pacijent je pri svijesti. Alergije na lijekove negira. Pacijent ističe da ne uzima nikakve lijekove. Do sada je bio zdrav. Ističe da se nesreća dogodila na radu, odnosno da mu je palo stablo na obje noge.

3.2. Opis problema

Fizikalni pregled: Pacijent je tahipnoičan, hipotenzivan. Tijekom fizičkog pregleda utvrđeno je da su mu koža i vidljive sluznice bljeđe. Glava i vrat su izvan b.o. Prsni koš je simetričan, obostrano respiratorno pomičan. Pregled pluća ukazuje na normalan šum disanja obostrano. Što se tiče srca, akcija ritmična, tonovi jasni, šumovi se ne čuju. Tijekom fizikalnog pregleda utvrđeno je da je abdomen mekan, bezbolan, a peristaltika čujna. Nadalje, utvrđen je deformitet donjih ekstremiteta, točnije obje natkoljenice, veliki hematoma stražnje strane lijeve natkoljenice te da pacijent ne izvodi kretnje u kuku i koljenu.

Neurološki status pacijenta: uredan.

Klinički i radiografski nalazi: klinička slika i RTG upućuju na kominutivni prijelom proksimalnog okrajka desne bedrene kosti te prijelom dijalize lijeve bedrene kosti.

Liječenje je operativno – po hitnoj preoperativnoj pripremi učinjena je krvava repozicija i osteosinteza obje bedrene kosti pločicama i vijcima.

Operacijski zahvat i rani postoperativni tijek provodi se u jedinici intenzivnoj liječenja do stabilizacije pacijenta, a nakon toga se pacijent premješta u otvoreni kirurški odjel.

Perioperativno se krv nadoknađuje infuzijama.

Kontrolni RTG pokazuje dobar položaj ulomaka i OS materijala

Dva dana nakon prijema u bolnicu, točnije 7. studenoga 2014. godine dolazi do nastanka masne embolije te se pacijent ponovno premješta u Jedinicu intenzivnog liječenja.

Učinjenom radiološkom obradom isključuje se akutno traumatsko zbivanje glave. Poziva se neurolog na konzultaciju, koji nakon uvida u slučaj preporučuje terapiju te EEG.

Sljedećeg dana, 8. studenoga pacijent se ponovno premješta na Odjel traumatologije. U daljnjem boravku u bolnici pacijentu se krv nadoknađuje transfuzijama eritrocita. Osim toga, pacijent dobiva kisik na masku kako bi mu se nadoknadila tekućina otopinama kristaloida. Pacijent je nepokretan te vezan uz krevet jer se ne smiju opteretiti operirane noge, njegove kretnje su u granicama očekivanog.

Nakon uvođenja terapije postupno dolazi do poboljšanja pacijentovog stanja. Započinje se provoditi fizikalna terapija te je pacijent posjedan. Rane su uredno zacijelile.

3.3.Medicinska dijagnoza

Fractura multifragmentaris suprochanterica et diaphyseos femoris dex

Fractura diaphyseos femoris sin

Haematoma reg. femoris sin

Shoch haemorrhagicus

Anaemia posthaemorrhagica

Embolia oleosa

4. Sestrinska anamneza

Pacijent je u trenutku prijema 24-godišnji M. Š., rođen 9. rujna 1990. godine, hospitaliziran je na Odjelu opće kirurgije – traumatologija u Općoj bolnici „Dr. Tomislav Bardek“ Koprivnica zbog nesreće na radu 5. studenoga 2014. godine.

Prilikom prijema uzeta je anamneza te je procijenjeno stanje pacijenta kako bi se mogla planirati zdravstvena njega. Pacijent je do prijema u bolnicu bio zdrav. Lijekove ne uzima. Alergije na lijekove negira. Pacijent prihvaća hospitalizaciju i operaciju te je svjestan svojeg zdravstvenog stanja.

Fizikalni pregled: Pacijent je pri svijesti, tahipnoičan. Vidljive sluznice bljeđe. Glava i vrat su izvan b.o. Prsni koš je simetričan, obostrano respiratorno pomičan. Pluća: normalan šum disanja obostrano. Srce: akcija ritmična, tonovi jasni, šumovi se ne čuju. Abdomen: mekan, bezbolan, a peristaltika čujna. Pacijent ne izvodi kretnje u kuku i koljenu. Neurološki status pacijenta: uredan. Dijagnoza je prijelom obje bedrene kosti (kominutivni prijelom proksimalnog okrajka desne bedrene kosti te prijelom dijalize lijeve bedrene kosti) te veliki hematoma stražnje strane lijeve natkoljenice. Liječenje operativno.

Nakon utvrđivanja dijagnoze pacijent se hitno priprema za operacijski zahvat – krvava repozicija i osteosinteza obje bedrene kosti pločicama i vijcima. Nakon operacije slijedi oporavak u jedinici intenzivnog liječenja do stabilizacije pacijenta. Drugi postoperativni dan, kod jutarnje njege, medicinska sestra nalazi pacijenta bez svijesti, plitkog i nemjerljivog pulsa, oznojenog. Mjeri mu se RR, puls, vade krvni nalazi te pristupa reanimaciji s odjelnim liječnicima. Pacijent dolazi svijesti, ne sjeća se događaja, žali se na bol u prsima i natkoljenicama. Obaviještavaju se anesteziolozi koji ordiniraju terapiju, hitan premještaj u Jedinicu intenzivnog liječenja zbog nastanka masne embolije gdje ostaje 24 sata te se ponovno vraća na Odjel traumatologije.

Nakon primjene terapije i započinjanja fizikalne terapije pacijent se oporavlja. Pacijent ima stečeno znanje o svojoj bolesti i terapiji čime se smanjuje njegova anksioznost i uplašenost.

5. Sestrinske dijagnoze

Sestrinske dijagnoze naziv su za zdravstvene probleme koje medicinske sestre samostalno prepoznaju i tretiraju [24], odnosno za koje imaju ovlasti da ih tretiraju s obzirom na svoju edukaciju i iskustvo.

Kod bolesnika s masnom embolijom prisutno je mnogo sestrinskih dijagnoza, a nabrojane su i obrađene samo neke od njih:

- Visok rizik za infekciju u/s operativnom ranom
- Bol u/s operativnim zahvatom
- Smanjeno podnošenje napora u/s masnom embolijom
- Visok rizik za opstipaciju u/s operativnim zahvatom
- Anksioznost u/s neizvjesnim ishodom bolesti 2° masna embolija.

5.1. Visok rizik za infekciju u/s operativnom ranom

Visok rizik za infekciju je stanje u kojem je bolesnik izložen visokom riziku od nastanka infekcije uzrokovane patogenim mikroorganizmima koji potječu iz endogenog i/ili egzogenog izvora. Medicinska sestra će na temelju fizikalnog pregleda procijeniti stanje oštećenja na koži, izmjeriti vitalne znakove, procijeniti stupanj svijesti, prikupiti podatke o pokretljivosti, aktualnoj terapiji i liječenju, mogućim izvorima infekcija, procijeniti druge čimbenike rizika te prikupiti podatke o vrsti i intenzitetu boli [25]. Navedena sestrinska dijagnoza prikazana je u tablici 5.

Sestrinska dijagnoza	Ciljevi	Sestrinske intervencije	Mogući ishodi/evaluacija
Visok rizik za infekciju u/s operativnom ranom	<p>Tijekom hospitalizacije neće biti simptoma ni znakova infekcije.</p> <p>Pacijent će usvojiti znanja o načinu prijenosa i postupcima sprečavanja infekcije te demonstrirati pravilnu tehniku pranja ruku.</p> <p>Pacijent će znati prepoznati znakove i simptome infekcije.</p>	<p>Mjeriti vitalne znakove, pratiti promjene vrijednosti laboratorijskih nalaza i izvijestiti o njima.</p> <p>Pratiti izgled izlučevina.</p> <p>Poslati urin na bakteriološku analizu, učiniti različite briseve</p> <p>Održavati higijenu ruku, obući zaštitnu odjeću i zaštitne rukavice prema standardu, općenito se pridržavati pravila asepsa,</p> <p>Pratiti pojavu znakova i simptoma infekcije.</p> <p>Provoditi mjere sprječavanja postoperativnih infekcija.</p> <p>Educirati pacijenta i njegovu obitelj o čimbenicima nastanka infekcije te o mjerama prevencije.</p>	<p>Tijekom hospitalizacije nije došlo do pojave znakova infekcije.</p> <p>Pacijent nabraja simptome infekcije.</p> <p>Pacijent demonstrira pravilnu tehniku pranja ruku.</p> <p>Pacijent nabraja čimbenike rizika za nastanak infekcije.</p>

Tablica 5. Sestrinske intervencije kod visokog rizika za infekciju u/s operativnom ranom [25]

Izvor: www.hkms.hr

5.2. Bol u/s operativnim zahvatom

Bol je neugodni osjetilni i emotivni doživljaj koji je povezan sa stvarnim ili mogućim oštećenjem tkiva. Sestrinske intervencije kod boli u/s operativnim zahvatom prikazana je u tablici 6.

Sestrinska dijagnoza	Ciljevi	Sestrinske intervencije	Mogući ishodi/evaluacija
Bol u/s operativnim zahvatom (koja se očituje sa sedam i više bodova na skali boli od 0 do 10)	Pacijentu će se kroz dva dana smanjiti bol za tri boda	Ukloniti čimbenike koji mogu pojačati bol. Izbjegavati pritisak i napetost bolnog područja. Primijeniti terapiju lijekovima u skladu s uputama nadležnog liječnika.	Pacijent na skali boli iskazuje nižu jačinu boli.

Tablica 6. Sestrinske intervencije kod boli u/s operativnim zahvatom [25]

Izvor: www.hkms.hr

5.3. Smanjeno podnošenje napora u/s masnom embolijom

Smanjeno podnošenje napora je stanje u kojem se javlja nelagoda, umor ili nemoć prilikom izvođenja svakodnevnih aktivnosti. Medicinska sestra treba prikupiti podatke o respiratornom statusu, o kardiovaskularnom statusu, o neurološkom statusu, o lokomotornom sustavu, procijeniti emocionalno stanje, prikupiti podatke o boli, dobi bolesnika, tjelesnoj težini, medicinskim dijagnozama, prethodnim kirurškim zahvatima, lijekovima koje uzima, prehranbenim navikama, o aktivnostima koje bolesnik izvodi i kako ih podnosi itd. [25]. Sestrinske intervencije kod smanjenog podnošenja napora u/s masnom embolijom prikazane su u tablici 7.

Sestrinska dijagnoza	Ciljevi	Sestrinske intervencije	Mogući ishodi/evaluacija
Smanjeno podnošenje napora u/s masnom embolijom	<p>Pacijent će racionalno trošiti energiju tijekom provođenja svakodnevnih aktivnosti.</p> <p>Pacijent će bolje podnositi napor, te će povećati dnevne aktivnosti.</p> <p>Pacijent će očuvati mišićnu snagu i tonus muskulature.</p> <p>Pacijent će razumjeti svoje stanje, očuvati samopoštovanje te prihvatiti pomoć drugih.</p>	<p>Uočiti potencijalnu opasnost za ozljede za vrijeme obavljanja aktivnosti.</p> <p>Prevenirati ozljede.</p> <p>Izbjegavati nepotreban napor.</p> <p>Osigurati pomagala za lakšu mobilizaciju pacijenta.</p> <p>Prekinuti tjelesnu aktivnost u slučaju pojave boli u prsima, stenokardije, dispneje, pada ili porasta krvnog tlaka ili smetenosti.</p> <p>Pacijentu postupno povećavati aktivnosti sukladno njegovoj toleranciji napora.</p> <p>Podučiti pacijenta da svakodnevne aktivnosti izvodi sa što manje umaranja.</p> <p>Pomoći pacijentu u prepoznavanju čimbenika koji loše utječu na podnošenje napora.</p>	<p>Pacijent izvodi dnevne aktivnosti sukladno svojim mogućnostima, bez umora, zaduhe, vrtoglavice i bola.</p> <p>Pacijent dobro podnosi postupke samozbrinjavanja u bolesničkom krevetu, ali ne može samostalno otići do toaleta.</p> <p>Pacijent prihvaća pomoć bez nelagode.</p>

Tablica 7. Sestrinske intervencije kod smanjenog podnošenja napora u/s masnom embolijom [25]

Izvor: www.hkms.hr

5.4. Visok rizik za opstipaciju u/s operativnim zahvatom

Opstipacija je „neredovito, otežano ili nepotpuno pražnjenje suhe i tvrde stolice (manje od učestalih navika pojedinca) popraćeno osjećajem bolne i neugodne defekacije“ [25]. Medicinska sestra treba prikupiti podatke o posljednjoj defekaciji i karakteristikama stolice, učestalim navikama vezano uz defekaciju i usporediti ih sasadašnjim stanjem, uporabi lijekova i laksativa, prehranbenim navikama i unosu tekućine, o mogućim neurološkim bolestima, o izgledu perianalne regije te procijeniti razinu pokretljivosti te prisutnost ili strah od boli. Sestrinske intervencije kod visokog rizika za opstipaciju u/s operativnim zahvatom prikazane su u tablici 8.

Sestrinska dijagnoza	Ciljevi	Sestrinske intervencije	Mogući ishodi/evaluacija
Visok rizik za opstipaciju u/s operativnim zahvatom	<p>Pacijent će imati redovitu eliminaciju meke stolice nakon primjene klizme, čepića ili laksativa.</p> <p>Pacijent će imati formiranu stolicu tri puta tjedno.</p> <p>Pacijent neće osjećati pritisak u ampuli recti.</p> <p>Pacijent neće iskazivati nelagodu tijekom defekacije.</p>	<p>Osigurati pacijentu privatnost.</p> <p>Pratiti uzimanje propisanih lijekova.</p> <p>Dati pacijentu da konzumira napitke i namirnice koji potiču defekaciju.</p> <p>Poticati pacijenta da dnevno unese 1500 do 2000 ml tekućine (ako nije kontraindicirano)</p> <p>Poticati pacijenta da dnevno unosi barem 20 grama prehranbenih vlakana.</p> <p>Primijeniti ordinirani laksativ, klizmu ili s supozitorij.</p>	<p>Pacijent ima eliminaciju meke, formirane stolice nakon primjene klizme.</p> <p>Pacijent ne iskazuje nelagodu tijekom defekacije.</p> <p>Pacijent ima formiranu stolicu svaki treći dan.</p>

Tablica 8. Sestrinske intervencije kod visokog rizika za opstipaciju u/s operativnim zahvatom [25]

5.5. Anksioznost u/s neizvjesnim ishodom bolesti 2° masna embolija

Anksioznost se određuje kao „nejasan osjećaj neugode i/ili straha praćen psihomotornom napetošću, panikom, tjeskobom, najčešće uzrokovan prijetećom opasnosti, gubitkom kontrole i sigurnosti s kojom se pojedinac ne može suočiti“ [25]. Medicinska sestra treba procijeniti stupanj anksioznosti bolesnika s masnom embolijom (mogu se javiti simptomi od smanjenje komunikativnosti do napada panika i jasnih fizioloških obilježja), procijeniti bolesnikove metode suočavanja s anksioznošću tijekom razgovora te tijekom fizikalnog pregleda utvrditi postoje li znakovi samoozljeđivanja [25]. Navedena sestrinska dijagnoza prikazana je u tablici 9.

Sestrinska dijagnoza	Ciljevi	Sestrinske intervencije	Mogući ishodi/evaluacija
Anksioznost u/s neizvjesnim ishodom bolesti 2° masna embolija	<p>Pacijent će moći prepoznati i nabrojiti znakove i čimbenike rizika anksioznosti.</p> <p>Pacijent će se pozitivno suočiti s anksioznosti.</p> <p>Pacijent će znati opisati smanjenu razinu anksioznosti.</p> <p>Pacijent neće ozlijediti sebe ili druge osobe.</p>	<p>Stvoriti profesionalan empatijski odnos – pacijentu pokazati razumijevanje njegovih osjećaja.</p> <p>Stvoriti osjećaj sigurnosti.</p> <p>Biti uz pacijenta kada je to potrebno.</p> <p>Opažati neverbalne izraze anksioznosti, izvijestiti o njima.</p> <p>Redovito informirati pacijenta o tretmanu i planiranim postupcima.</p> <p>Potaknuti pacijenta da potraži pomoć od medicinske sestre ili bližnjih kada osjeti anksioznost.</p> <p>Potaknuti pacijentada prepozna situacije koji potiču anksioznost.</p> <p>Pomoći i podučiti pacijenta vođenju postupaka smanjivanja anksioznosti.</p>	<p>Pacijent prepoznaje znakove anksioznosti i verbalizira ih.</p> <p>Pacijent se pozitivno suočava s anksioznosti.</p> <p>Pacijent opisuje smanjenu razinu anksioznosti.</p>

Tablica 9. Sestrinske intervencije kod anksioznosti u/s neizvjesnim ishodom bolesti 2° masna embolija [25]

Izvor: www.hkms.hr

6. Priprema pacijenta za odlazak kući

Nakon poboljšanja statusa pacijent se 21. studenoga 2014. godine otpušta kući. Kod pacijenta su se simptomi masne embolije povukli, pa je samim time najteže razdoblje za pacijenta prošlo.

Pacijent i njegova obitelj upoznati su s pacijentovim zdravstvenim stanjem. Prilikom otpusta, od medicinske sestre je dobio usmene i pisane upute o daljnjem liječenju, odnosno o preporukama od liječnika.

Pacijentu se ističe da radi vježbe prema uputi te da ne smije hodati. Propisuje mu se analgetik pp te Martefarin (lijek za sprječavanje nastanka tromboembolije, odnosno krvnih ugrušaka) dvije tablete uz kontrolu PV-a kroz tri dana te korekciju doze po nadležnom liječniku do ciljanih vrijednosti (PV 0.25 – 0.35 ili INR 2.0 – 3.5).

Po fizijatru se moli da se provodi fizikalna terapija u kući 15 puta – op – MG za donje ekstremitete po programu za OS, vježbe sjedenja u krevetu te vježbe disanja bez opterećenja operiranih nogu. Osim fizikalne terapije u kući, pacijentu će se planirati zdravstvena njega u kući.

Dva mjeseca nakon operativnog zahvata planira se stacionarna fizikalna terapija. Tri tjedna nakon završetka hospitalizacije i otpuštanja iz bolnice pacijent bi trebao doći na kontrolu u kiruršku ambulantu.

Pacijent je svjestan da je potrebno pridržavati se dobivenih uputa kako bi se što prije oporavio. Pacijentu će edukacija o bolesti, dijagnosticiranju, terapiji i o ispravnom daljnjem liječenju kod kuće svakako pomoći da njegova prognoza bude što bolja i da bolest što manje utječe na kvalitetu njegova života. Medicinska sestra svoje znanje treba prenijeti pacijentu, jer samo dobrim zdravstvenim odgojem postiže se uspješnost liječenja. Osim pacijenta nužno je educirati i njegovu obitelj jer ona najviše boravi uz pacijenta.

7. Zaključak

Embolija je akutna opstrukcija arterije embolusom. U većini slučajeva uzrok plućne embolije je krvni ugrušak, a u manjem broju slučajeva uzrok je mast ili dio koštane srži koji prodiru u sustavnu vensku cirkulaciju te u plućne arterije. U takvim se slučajevima govori o masnoj emboliji. Masna embolija može biti prirodna (endogena), posttraumatska (egzogena) i jatrogena. Najčešće se masna embolija razvija nakon traume, odnosno prijeloma dugih kostiju i zdjelice, posebno zatvorenih prijeloma i nakon ortopedskih kirurških zahvata. Ostali oblici traume koji rijetko mogu uzrokovati sindrom masne embolije jesu masivne ozljede mekih tkiva, opekline, biopsija koštane srži, transplantacija koštane srži, liposukcija itd. U bolesnika s masnom embolijom može se razviti sindrom masne embolije koji se manifestira sustavnim disfunkcijama mozga i pluća te petehijalnim osipom.

Incidencija sindroma masne embolije je od 1 do 29 %, ovisno o različitim studijama. Stvarna učestalost tog sindroma nije poznata jer u blagim slučajevima sindrom može proći neopaženo. Čimbenici rizika za razvoj masne embolije i sindroma masne embolije jesu mlađa dob, zatvoreni prijelomi, prisutnost više prijeloma te primjena konzervativne terapije za prijelome dugih kostiju. Osim toga, pokazalo se i da neke metaboličke promjene (povećan glikemijski status, niži alfa i beta omjer lipoproteina, abnormalne rezultate na tekstu krhkosti kapilara, veći broj trombocita te niske razine kortizola) povećavaju rizik od nastanka sindroma masne embolije.

Simptomi masne embolije jesu kratak dah, uznemirenost, neurološke abnormalnosti, visoka temperatura, osip itd. Osnovna klinička obilježja sindroma masne embolije jesu respiratorna insuficijencija, cerebralne disfunkcije te petehije kože. Drugi simptomi koji se javljaju u bolesnika sa sindromom masne embolije jesu visoka tjelesna temperatura, tahikardija, opstrukcija kapilara mrežnice, žutica te bubrežni znakovi (lipuria, oligurija i anurija). Simptomi se obično javljaju nakon dva do tri dana, ali ponekad mogu i ranije.

Sindrom masne embolije ima tri oblika: subklinički, klinički i fulminantni oblik. Sublikinički oblik sindroma masne embolije manifestira se smanjenim PaO₂, manjim hematološkim promjenama bez kliničkih znakova ili bez simptoma respiratorne insuficijencije. Klinički oblik sindroma masne embolije manifestira se respiratornim, cerebralnim i kožnim

promjenama. Fulminantni oblik sindroma, pak, mnogo je rjeđi od prva dva oblika, ali je i najteži oblik sindroma koji u samo nekoliko sati može uzrokovati akutno zatajenje srca i smrt bolesnika. Sindrom masne embolije obično se dijagnosticira na temelju kliničke slike i isključivanjem drugih uzroka.

Liječenje sindroma masne embolije je simptomatsko i suportivno. Neki liječnici koriste kortikosteroide jer oni ograničavaju razinu slobodnih masnih kiselina, stabiliziraju membranu te inhibiraju komplementarnu agregaciju leukocita, ali ne postoje dokazi da su oni djelotvorni. Koristi se i albumin za reanimaciju volumena krvi, posebno u slučajevima hipoproteinemije, jer ne samo da albumin vraća volumen krvi, nego i veže masne kiseline i može smanjiti opseg ozljede pluća. Kako pravog lijeka nema, ključna je prevencija, koja se odnosi na pravovremenu i adekvatnu imobilizaciju bolesnika s prijelomom dugih kostiju te kontrolu tlaka u hematoma kod bolesnika koji se podvrgavaju ortopedskim kirurškim zahvatima. Prognoza bolesti te procjena smrtnosti ovisi o drugim bolestima i težini povreda. Smrtnost u bolesnika s masnom embolijom iznosi od 5 do 15 %. Smrt najčešće nastupa zbog zatajenja srca, i to u bolesnika s fulminantnim oblikom sindroma masne embolije.

Za potrebe završnog rada prikazan je slučaj 24-godišnjeg pacijenta s masnom embolijom nakon traume koji je početkom studenoga 2014. godine hospitaliziran na kirurškom odjelu Opće bolnice „Dr. Tomislav Bardek“ Koprivnica nakon ozljede na radu, odnosno pada stabla na obje noge. Do te ozljede pacijent je bio zdrav. Utvrđeno je da je pacijentu zbog prijeloma obje natkoljenice potrebna hitna operacija, i to krvava repozicija i osteosinteza obje bedrene kosti pločicama i vijcima. Postoperativna zdravstvena njega tog pacijenta provodila se u jedinici intenzivnog liječenja do pacijentove stabilizacije, a nakon toga na otvorenom kirurškom odjelu. Međutim, kao posljedica operativnog zahvata javlja se masna embolija (pacijent je s obzirom na vrstu ozljede pod rizikom od pojave masne embolije), pa je pacijent ponovno premješten u jedinicu intenzivnog liječenja. Nakon 24 sata ponovno se premješta na otvoreni kirurški odjel s obzirom na to da mu se stanje stabiliziralo i da terapija djeluje. Ubrzo se počinje provoditi i fizikalna terapija, a nakon poboljšanja statusa, 16 dana nakon hospitalizacije pacijent se otpušta kući, uz preporuku da se fizikalna terapija provodi kod kuće i da mu se dodijeli zdravstvena njega kod kuće. Pacijent i njegova obitelj moraju biti upoznati s njegovim zdravstvenim stanjem. Vrlo je važna komunikacija između medicinske sestre i pacijenta, te pružanje emocionalne i psihološke potpore.

Intervencije medicinske sestre u prevenciji nastanka masne embolije usmjerene su na prepoznavanje rizičnih čimbenika, na planiranje i provođenje mjera u sprečavanju nastanka masne embolije. Medicinska sestra mora stalno biti uz bolesnika, mjeriti vitalne funkcije (krvni tlak, puls, disanje, EKG, 24-satni monitoring). Osobna higijena bolesnika provodi se u krevetu, preveniraju se komplikacije dugotrajnog ležanja i opstipacije. Intervencije u zdravstvenoj njezi su i mjerenje diureze i unosa tekućine, a o svim vrijednostima dobivenih mjerenjima i promjenama stanja bolesnika uvijek je potrebno informirati liječnika. Primjenu ordinirane terapije kao i sve provedene intervencije u zdravstvenoj njezi dokumentiramo u sestrinskoj dokumentaciji. Pacijentu kojem je neophodan nastavak zdravstvene njege kod kuće piše se otpusno pismo zdravstvene njege - sestrinsko otpusno pismo.

8. Literatura

- [1] <http://www.simptomi.rs/index.php/bolesti/16-hirurgija-sa-ortopedijom/2127-tromboembolija-embolija>, dostupno 24.8.2016.
- [2] D. Petrač i sur.: *Interna medicina*, Medicinska naklada, Zagreb, 2009.
- [3] V. Degoricija i sur.: *Hitna medicina*, Libar, Zagreb, 2013.
- [4] S. Franković i sur.: *Zdravstvena njega odraslih: priručnik za studij sestrinstva*, Medicinska naklada: Hrvatska udruga medicinskih sestara, Zagreb, 2010.
- [5] <http://www.plivazdravlje.hr/bolest-clanak/bolest/100/Plucna-embolija.html>, dostupno 24.8.2016.
- [6] <http://www.msđ-prirucnici.placebo.hr/msđ-za-pacijente/bolesti-pluca-i-disnih-putova/plucna-embolija>, dostupno 24.8.2016.
- [7] <http://pathol.med.stu.edu.cn/pathol/listEngContent2.aspx?ContentID=539>, dostupno 24.8.2016.
- [8] Skaikh N. Emergency management of fat embolism syndrome. *Journal of Emergencies, Trauma and Shock*, vol. 2, br. 1, 2009, str. 29–33.
- [9] B. G. P. Lindeque, H. S. Schoeman, G. F. Dommissie, M. C. Boeyens, A. L. Vlok: Fat Embolism and Fat Embolism Syndrome, *The Journal of Bone and Joint Surgery*, vol. 69, br. 1, 1987, str. 128-131.
- [10] http://fhs.mcmaster.ca/surgery/documents/fat_embolism.pdf, dostupno 24.8.2016.
- [11] R. R. Richards: Fat embolism syndrome, *Canadian Journal of Surgery*, vol. 40, br. 5, 1997, str. 334-339.
- [12] E. M. Bulger, D. G. Smith, R. V. Maier, G. J. Jurkovich: Fat embolism syndrome: A 10 years review, *Archives of Surgery Journal*, vol. 132, br. 1, 1997, str. 435–439.
- [13] T. C. Fabian, A. V. Hoots, D. S. Stanford, C. R. Patterson, E. C. Mangiante: Fat embolism syndrome, prospective evaluation in 92 fractured patients, *Critical Care Medicine*, vol. 18, br. 1, 1990, str. 42–46.
- [14] J. George, R. George, R. Dixit, R. C. Gupta, N. Gupta: Fat embolism syndrome, *Lung India*, vol. 30, br. 1, 2013, str. 47–53.
- [15] S. Nikolić, J. Micić, S. Savić: Masna embolija u forenzičkoj patologiji, *Srpski arhiv za celokupno lekarstvo*, vol. 130, br. 7-8, 2002, str. 278-283.

- [16] S. Jain, M. Mittal, A. Kansal, Y. Singh, P. R. Kolar, R. Saigal: Fat Embolism Syndrome, *The Journal of the Association of Physicians of India*, vol. 56, br. 1, 2008, str. 245-249.
- [17] D. Levy: The fat embolism syndrome, *Clinical Orthopaedics and Related Research*, vol. 261, br. 1, 1990, str. 281-286.
- [18] http://anestit.unipa.it/gta/fat_embolism.html, dostupno 24.8.2016.
- [19] T. White, B. A. Petrisor, M. Bhandari: Prevention of fat embolism syndrome, *Injury*, vol. 47, Suppl. 4, 2006, str. 59–67.
- [20] <http://edocor.rs/stanja/556-masna-embolija-zacepljenje-krvnih-sudova-masnim-embolusom>, dostupno 24.8.2016.)
- [21] K. E. Powers, Fat Embolism Syndrome After Femur Fracture With Intramedullary Nailing: Case Report, *American Journal of Critical Care*, vol. 20, br. 3, 2011, str. 267-276.
- [22] M. E. Kwiatt, M. J. Seamon: Fat embolism syndrome, *International Journal of Critical Illness and Injury Science*, vol. 3, br. 1, 2013, str. 64–68.
- [23] S. L. Robbins: Hemodynamic Disorders, Thrombosis and Shock. U: Cotran RS, Kumar V, Robbins SL (ur). *Pathologic Basis of Disease*. Saunders, Philadelphia 1994, str. 114-115.
- [24] G. Fučkar: Uvod u sestrinske dijagnoze, Hrvatska udruga za sestrinsku edukaciju, Zagreb, 1996.
- [25] S. Šepec i sur.: Sestrinske dijagnoze, Hrvatska komora medicinskih sestara, Zagreb, 2011.

Popis slika i tablica

Popis slika:

Slika 1. Masni embolusi [7].....	4
Slika 2. Nastanak masne embolije nakon traume [10]	7

Popis tablica:

Tablica 1. Stanja povezana s masnom embolijom [16]	8
Tablica 2. Kriteriji za dijagnozu sindroma masne embolije prema Gurdu i Wilsonu [8]	12
Tablica 3. Klinički indeks simptoma i znakova za dijagnostiku sindroma masne embolije Schonfelda i suradnika [22]	12
Tablica 4. Respiratorni dijagnostički kriteriji prema Lindequeu i suradnicima [9]	13
Tablica 5. Sestrinske intervencije kod visokog rizika za infekciju u/s operativnom ranom [25]...	21
Tablica 6. Sestrinske intervencije kod boli u/s operativnim zahvatom [25]	22
Tablica 7. Sestrinske intervencije kod smanjenog podnošenja napora u/s masnom embolijom [25]	23
Tablica 8. Sestrinske intervencije kod visokog rizika za opstipaciju u/s operativnim zahvatom [25].....	24
Tablica 9. Sestrinske intervencije kod anksioznosti u/s neizvjesnim ishodom bolesti 2° masna embolija [25].....	26



IZJAVA O AUTORSTVU
I
SUGLASNOST ZA JAVNU OBJAVU

Završni/diplomski rad isključivo je autorsko djelo studenta koji je isti izradio te student odgovara za istinitost, izvornost i ispravnost teksta rada. U radu se ne smiju koristiti dijelovi tuđih radova (knjiga, članaka, doktorskih disertacija, magistarskih radova, izvora s interneta, i drugih izvora) bez navođenja izvora i autora navedenih radova. Svi dijelovi tuđih radova moraju biti pravilno navedeni i citirani. Dijelovi tuđih radova koji nisu pravilno citirani, smatraju se plagijatom, odnosno nezakonitim prisvajanjem tuđeg znanstvenog ili stručnoga rada. Sukladno navedenom studenti su dužni potpisati izjavu o autorstvu rada.

Ja, Zdenka Slivarić pod punom moralnom, materijalnom i kaznenom odgovornošću, izjavljujem da sam isključivi autor/ica završnog rada pod naslovom INTERVENCIJE MEDICINSKE SESTRE KOD PACIJENTA S MASNOM EMBOLIJOM NAKON TRAUME te da u navedenom radu nisu na nedozvoljeni način (bez pravilnog citiranja) korišteni dijelovi tuđih radova.

Student/ica:

Slivarić Zdenka
(vlastoručni potpis)

Sukladno Zakonu o znanstvenoj djelatnosti i visokom obrazovanju završne/diplomske radove sveučilišta su dužna trajno objaviti na javnoj internetskoj bazi sveučilišne knjižnice u sastavu sveučilišta te kopirati u javnu internetsku bazu završnih/diplomskih radova Nacionalne i sveučilišne knjižnice. Završni radovi istovrsnih umjetničkih studija koji se realiziraju kroz umjetnička ostvarenja objavljuju se na odgovarajući način.

Ja, Zdenka Slivarić neopozivo izjavljujem da sam suglasan/na s javnom objavom završnog rada pod naslovom INTERVENCIJE MEDICINSKE SESTRE KOD PACIJENTA S MASNOM EMBOLIJOM NAKON TRAUME čiji sam autor/ica.

Student/ica:

Slivarić Zdenka
(vlastoručni potpis)