

Zbrinjavanje prijeloma i imobilizacija - specifičnosti sestrinske skrbi

Perišić, David

Undergraduate thesis / Završni rad

2019

Degree Grantor / Ustanova koja je dodijelila akademski / stručni stupanj: **University North / Sveučilište Sjever**

Permanent link / Trajna poveznica: <https://um.nsk.hr/um:nbn:hr:122:005120>

Rights / Prava: [In copyright](#)/[Zaštićeno autorskim pravom.](#)

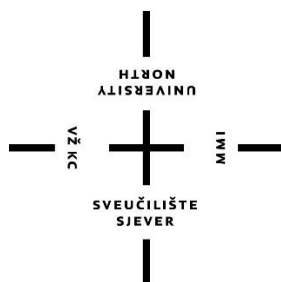
Download date / Datum preuzimanja: **2024-11-27**



Repository / Repozitorij:

[University North Digital Repository](#)





**Sveučilište
Sjever**

Završni rad, 1018/SS/2018

**Zbrinjavanje prijeloma i imobilizacija-specifičnosti
sestrinske skrbi**

David Perišić, 0236/336

Varaždin, travanj 2019. godine



Sveučilište Sjever

Odjel za sestrinstvo

Završni rad br. 1018/SS/2018

Zbrinjavanje prijeloma i imobilizacija- specifičnosti sestrinske skrbi

Student

David Perišić, 0236/336

Mentor

doc. dr. sc. Marijana Neuberg

Varaždin, travanj 2019. godine

Zahvala

Veliko hvala mentorici doc. dr. sc. Marijani Neuberg na iskazanom povjerenju, strpljenju, korisnim diskusijama tijekom izrade ovog rada i na pomoći oko odabira teme za završni rad.

Zahvaljujem se svim profesorima na Sveučilištu Sjever na suradnji i stečenom znanju.

Posebno se zahvaljujem svojim roditeljima Nadi i Draganu, bratu Luki, djevojci Emi te ostaloj obitelji koji su mi bili podrška i potpora u cijelom mojem dugogodišnjem školovanju i koji su uvijek bili tu kada je bilo potrebno.

Veliko hvala i svim mojim kolegama i kolegicama tijekom studija koji su mi na razne načine uljepšali studentsko doba.

Sažetak

Prijelom ili fraktura jest ozljeda koja prekida tijek kosti, a koja nastaje najčešće uslijed kratkotrajnog i intenzivnog vanjskog opterećenja. Kost se lome zbog djelovanja neke vanjske sile koja nakon toga premašuje njihovu čvrstoću. Prijelom je obično posljedica jakih naprezanja. Kost koja je oslabila zbog starosti ili neke bolesti (osteoporoze) može se slomiti zbog djelovanja neznatne vanjske sile. Prijelomi ekstremiteta mogu biti otvoreni i zatvoreni. U području samog prijeloma javlja se oteklina, crvenilo, podljev krvi, a u nekim situacijama vidljiv je i deformitet ekstremiteta. Najčešće frakture koje se javljaju su fraktura ručnog zgloba, šake i stopala. Frakture drugih kostiju kao što su npr. frakture kostiju ruku i nogu često se javljaju djelovanjem jačih sila, u prometnim nesrećama. Prvi korak u liječenju prijeloma je poravnanje slomljenih krajeva kosti ili repozicija koja se izvodi pod općom anestezijom. Drugi dio liječenja je postavljanje imobilizacije kojom na taj način održavamo slomljene fragmente u ispravnom položaju sve dok to ne zacijeli. Neke se frakture učvršćuju u tijelu, tj. slomljeni krajevi spajaju se metalnim vijcima, čavlima ili pločicama. Takva vrsta imobilizacije nudi velike prednosti zbog toga jer bolesnik može koristiti ozlijeđenu nogu već nakon nekoliko dana, a i znatno pridonosi rehabilitaciji zglobova ili mišića koje bolesnik nije koristio u fazi imobilizacije. Veliku ulogu u svemu tome ima i medicinska sestra koja prati bolesnika od samog prijema bolesnika do završnog dijela – rehabilitacije.

Ključne riječi: prijelom, imobilizacija, kosti, medicinska sestra

Summary

A fracture is an injury in which the continuity of a bone is broken and most often appears during a brief and intense external stress. Bones break due to the external force which exceeds their strength. A fracture is usually the consequence of a high level of stress. The bone that is weakened due to old age or an illness (osteoporosis) can be fractured by insignificant external force. Limb fractures can be open or closed. Swellings, redness and hematoma occur in the fractured area and deformity of the limb is sometimes visible. Fractures that occur most often are those of the wrist, hand and feet. Fractures of the other bones, for example fractures of the bones in the arms or legs, often occur under the influence of stronger forces such as the ones in car accidents. The first step in treating a fracture is aligning broken ends or repositioning, which is performed under general anaesthesia. The second part of the treatment is immobilizing broken fragments to keep them in the correct position until they heal. Some fractures are stabilized inside the body, when broken ends are joined together by using metal screws, nails or plates. This sort of immobilization has many advantages due to the fact that the patient can use the injured leg within a few days. It also helps rehabilitate joints and muscles not used during the immobilization period. A nurse monitoring the patient from the admission to the final part of the treatment – rehabilitation, also plays a great role in the treatment.

Key words: fractura, immobilization, bones, nurse

Popis korištenih kratica

RTG rendgenografija

MR magnetska rezonanca

CT kompjutorizirana tomografija

UZV ultrazvuk

AO udruga za osteosintezu

Sadržaj

1.	Uvod.....	1
2.	Anatomija koštanog sustava	3
2.1.	Građa kosti	4
2.2.	Zglobovi i ligamenti	5
2.3.	Kretnje dijelova tijela	5
2.4.	Kostur trupa.....	5
2.5.	Kostur gornjih udova	5
2.6.	Kostur ruke	6
2.7.	Kostur donjih udova	6
2.8.	Kostur noge	6
3.	Prijelomi.....	7
3.1.	Znakovi prijeloma	7
3.2.	Sigurni znakovi prijeloma	7
3.3.	Nesigurni znakovi prijeloma	7
3.4.	Podjela prijeloma	8
3.5.	Prijelomi u dječjoj dobi.....	9
3.6.	Prijelomi u staračkoj dobi	10
3.7.	Avulzijski prijelomi	10
3.8.	Patološki prijelomi	10
3.9.	Prijelomne pukotine.....	10
3.10.	Cijeljenje prijeloma	11
3.10.1.	Primarno cijeljenje	12
3.10.2.	Sekundarno cijeljenje	12
3.11.	Vakum-asistirana terapija za cijeljenje rane	12
3.12.	Dijagnosticiranje svih prijeloma.....	12
3.13.	Podjela prijeloma prema alfanumeričkoj klasifikaciji.....	13
4.	Zbrinjavanje prijeloma	14
4.1.	Prijelomi nadlaktične kosti	14
4.1.1.	Prijelom proksimalnog dijela nadlaktice.....	14
4.1.2.	Dijagnostika prijeloma proksimalnog dijela nadlaktice.....	15
4.1.3.	Liječenje prijeloma proksimalnog dijela nadlaktice	15
4.2.	Prijelom srednje trećine nadlaktice	15
4.2.1.	Dijagnostika prijeloma srednje trećine nadlaktice.....	15
4.2.2.	Liječenje prijeloma srednje trećine nadlaktice	16
4.3.	Prijelomi distalne trećine nadlaktice.....	16

4.4.	Izbor metode liječenja.....	16
4.5.	Konzervativno liječenje prijeloma	17
4.6.	Repozicija.....	17
4.7.	Rehabilitacija	18
4.8.	Komplikacije konzervativnih metoda liječenja prijeloma	18
4.8.1.	Kompartment-sindrom.....	19
4.8.2.	Sudeckova distrofija	19
4.8.3.	Volkmannova ishemijska kontraktura	20
4.9.	Kirurško liječenje.....	20
4.9.1.	Indikacije za kirurško liječenje	20
4.9.2.	Osteosinteza	21
4.9.3.	Implantanti za osteosintezu.....	21
4.10.	Intramedularna osteosinteza.....	22
4.11.	Vanjski fiksatori.....	23
5.	Imobilizacija	24
5.1.	Gips	24
5.2.	Udlaga ili longeta	25
5.3.	Cirkularni gips	25
5.4.	Sarmientov funkcionalan gips	26
5.5.	Gipsanje.....	26
5.5.1.	Prednosti suhe metode gipsanja u odnosu na klasične pripreme longete.....	27
5.6.	Ortoza kao imobilizacija	27
5.7.	Edukacija pacijenta o liječenju longetom.....	28
6.	Sestrinska skrb kod prijema pacijenta na hitni prijem.....	29
6.1.	Priprema pacijenta za operativni zahvat.....	29
6.1.1.	Fizička priprema	30
6.1.2.	Psihološka priprema	31
6.1.3.	Edukacija.....	31
6.2.	Intraoperacijski period	31
6.3.	Poslijeoperacijski period	32
6.4.	Fizikalna terapija	32
7.	Zaključak	34
8.	Popis literature.....	35
9.	Popis slika.....	37

1. Uvod

Prijelomi kostiju česta su i svakodnevna medicinska problematika. Osnovna funkcija kosti je potpora i zaštita mekih tkiva te omogućavanje lokomocije. Kostij tijela skupa čine okvir za koji su vezani mišići, tetive, ligamenti i zglobovi preko kojih se stvara i prenosi sila i time se omogućava kretanje u prostoru. Kost isto tako prenosi opterećenje te je značajno da na kost pod opterećenjem može u istom trenutku djelovati kompresija s jedne strane i tenzija s druge strane. Dovoljna je manja deformacija da bi došlo do loma kosti. Prijelom je udružena ozljeda mekih tkiva ekstremiteta i prekid kontinuiteta kosti koji nastaje djelovanjem vanjske sile, koja je dovoljno jaka da nadjača fiziološku razinu elastičnosti kosti. Vrsta i tip prijeloma ovise o sili koja je djelovala na kost. Sila djelovanja ne mora biti značajna kao kod mladih ljudi jer je kvaliteta koštanog tkiva znatno manja. Kada kod pacijenta posumnjamo na prijelom, važno je prepoznati znakove koji upućuju na postojanje istog. Te znakove dijelimo na sigurne i nesigurne [1]. Vrste prijeloma razlikujemo ovisno o stanju kože, proširenosti frakturne pukotine te odnosu položaja koštanih ulomaka. Traumatologija je u posljednje vrijeme doživjela snažan razvoj. Više desetljeća ustaljenu praksu konzervativnog liječenja imobilizacijom sadrenim zavojem postupno sve više istiskuju različiti operacijski postupci, osobito nakon uvođenja stabilne osteosinteze, koja omogućuje uspostavljanje gotovo idealnih biomehaničkih odnosa na mjestu prijeloma, što često rezultira tako dobrim kliničkim rezultatima kakvi se u povijesti traumatologije nisu mogli ni zamisliti [2].

Prijelomi se dijagnosticiraju na temelju kliničkih znakova prijeloma i brojnih dijagnostičkih metoda koje liječnik-kirurg danas ima na raspolaganju (RTG, MR, scintigrafija i druge metode). U današnje doba kirurgije, liječnici se sve više oslanjaju na slikovne dijagnostičke metode, i sve manje se pouzdaju u temeljne kliničke vještine uzimanja anamneze i statusa, iako je anamneza ključ otkrivanja kako prijeloma, tako i ostalih patoloških stanja bilo u kirurgiji ili nekoj drugoj specijalističkoj grani [1].

Konzervativne metode liječenja, osim sadrenih povoja, uključuju sve metode koje ne dolaze u izravni kontakt sa "traumatskim hematomom". Traumatski hematom predstavlja, osim koštanih ulomaka koji sudjeluju u prijelomu, priležeće meko tkivo koje u današnje vrijeme razornih mehaničkih sila može biti značajno oštećeno. Cilj liječenja prijeloma jest ponovno uspostavljanje funkcije uda te koštano cijeljenje. Cilj i svrha liječenja prijeloma nije samo cijeljenje kosti, već i uspostavljanje pune funkcije ozlijeđenog segmenta sustava za kretanje.

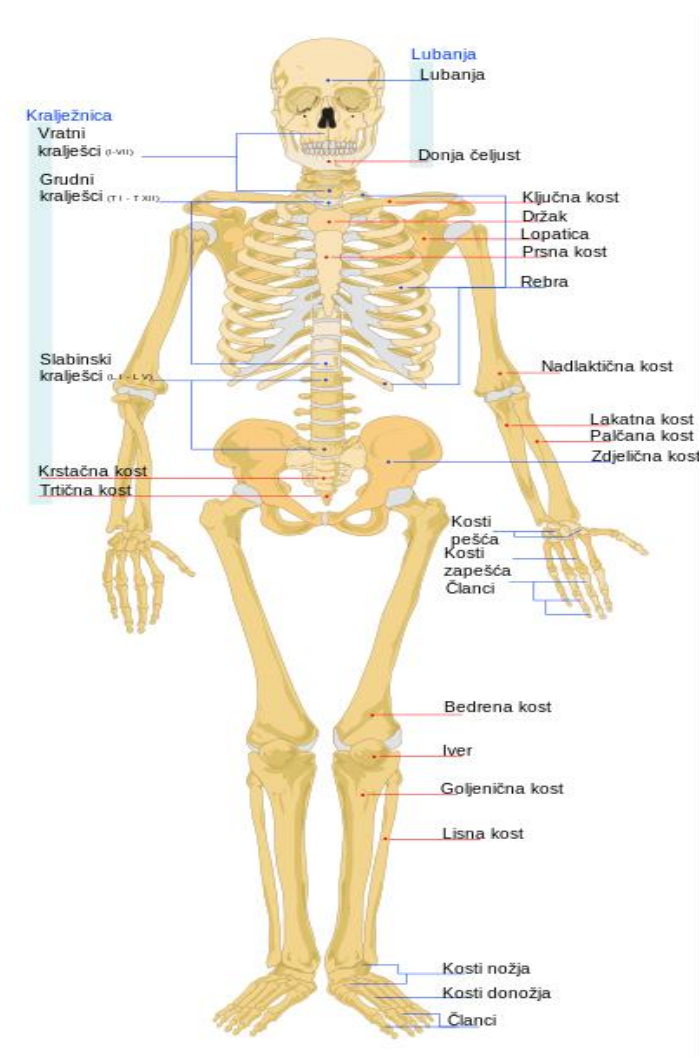
Kod prijeloma koji se liječe operacijskim zahvatom, imobilizacija gipsom je nepotrebna. Neposredno nakon operativnog zahvata, počinje se sa vježbama, čime se održava gibljivost zglobova i sprječava propadanje mišića [3].

Cilj ovog rada je na najbolji način prikazati sve načine zbrinjavanja prijeloma. Liječenje svakog prijeloma može puno puta biti kompleksno gdje najveću ulogu u tome moraju imati medicinska sestra ili tehničar kao članovi tima [4].

Medicinska sestra/tehničar u samom zbrinjavanju i liječenju prijeloma ima svoju ulogu. Najprije, od pravilnog početnog zbrinjavanja prijeloma, sudjelovanja u medicinsko-dijagnostičkim postupcima pa sve do sprečavanja nastanka komplikacija i na samom kraju kod njegovog kirurškog zbrinjavanja i pružanja zdravstvene njege [4].

2. Anatomija koštanog sustava

Ljudski je kostur potpora tijelu. Sastoji se od pojedinačnih ili povezanih kostiju koje su međusobno učvršćene ligamentima, tetivama, mišićima i hrskavicama. Kostur se mijenja kako tijelo stari pa se tako tipični odrasli čovjek sastoji od 206 do 300 kostiju ovisno o dobi i anatomskim varijacijama među ljudima. Ljudski kostur se dijeli na dva dijela: središnji ili osovinski kostur te vanjski kostur. Središnji kostur sadrži 80 kostiju, a to su kosti glave, rebra, kralješnica i prsna kost koje čine vertikalnu, odnosno osovinu ljudskog tijela. Vanjski kostur čini 126 kostiju u koje uključujemo kosti udova i potporne kosti [5].

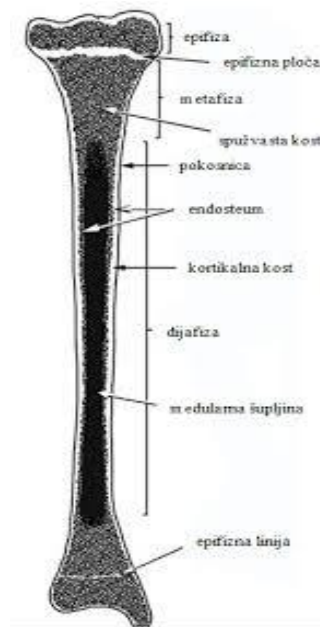


Slika 2.1 „ Kostur ljudskog tijela ”, izvor:

<http://www.humanbody.wbl.sk/Kostr.html>

2.1. Građa kosti

Kosti, (lat. ossa) čine koštano tkivo. Kost je građena od koštanih stanica koje su nepravilnog oblika i povezane su cjevčicama, a nalaze se u koštanim šupljinama. Kosti su građene od organske i anorganske tvari. Organski dio kosti čine osteociti i kolagene fibrile, a anorganski dio sastavljen je od različitih soli, od kalcij-fosfata i karbonata. Soli daju koštanom tkivu čvrstoću, a organski sastojci elastičnost. Kost ima krvne žile koje ulaze i izlaze iz nje, imaju ulogu opskrbe kisikom i hranjivim tvarima te eliminiranje štetnih tvari. Svaka kost ima živce pomoću kojih se osjeća bol i pritisak [5]. Kosti prema izgledu dijelimo na dugačke, kratke i plosnate. Dugačke ili cjevaste kosti imaju izvana debeo sloj koštanog tkiva, dok su u sredini šuplje i djelomično ispunjene koštanom moždinom. Na dugačkim kostima se nalazi tijelo kosti ili srednji dio (dijafize) i dva kraja (epifize) [3]. Spojevi krajeva i tijela kosti su metafize, te takve kosti nalazimo u donjim i gornji udovima. Kratke kosti su pretežno spužvaste zbog toga što su ustrojene poput krajeva dugačkih kostiju. Plosnate kosti imaju dvije tanke ploče među kojima se nalazi spužvasti sloj. Na kostima se nalaze glatke površine, udubine i ispupčine [3].



Slika 2.1.1 „ Prikaz građe kostiju “ , izvor:

<http://www.portalnebula.hr/pojam/kosti/>

2.2. Zglobovi i ligamenti

Zglobovi su spojevi gdje se sastaju dvije ili više kosti koji omogućuju stabilnost, a istodobno elastičnost i gibljivost pojedinih dijelova cijelog skeleta. Prema pokretljivosti zglobovi se dijele na nepomične i pomične zglobove. Razlikujemo vrste zglobova prema obliku zglobnih ploha te prema vrsti i opsegu gibanja. Vrste zglobova prema obliku zglobnih ploha su vezivni, hrskavični i pravi ili sinovijalni zglobovi. Prema opsegu gibanja zglobove dijelimo na šest vrsta: kutni, ravni, obrtni, jajoliki, sedlasti i kuglasti. Ligamenti su vezivne trake građene od kolagena. Omogućavaju da zglobovi budu stabilni, fleksibilni i pokretljivi [2].

2.3. Kretnje dijelova tijela

Pri pomicanju kostiju u zglobovima moguće su različite kretnje dijelova tijela. Pregibanje (fleksija), kretnja je kada se dvije kosti što međusobno zatvaraju kut pomiču tako da se suprotni krajevi kostiju približavaju, a kut se smanjuje. Ispružanje (ekstenzija) je kretnja kojom se suprotni krajevi kosti međusobno udaljuju i kut se među kostima povećava. Primicanje (adukcija) je kretnja kojom se dijelovi tijela približavaju središnjoj ravnini ili jedni prema drugima. Odmicanje (abdukcija), kretnja je kojom se dijelovi tijela udaljavaju od središnje ravnine. Okretanje (rotacija), gibanje je kosti oko uzdužne osi gdje postoje posebni pokreti podlaktičnih kostiju: supinacija, pri postavljanju šake u položaj dlanom naprijed i pronacija, pri postavljanju šake u položaj dlanom unatrag [2].

2.4. Kostur trupa

Kralješnica (lat. *columna vertebralis*) je čvrsta, ali i gipka osovina trupa koju oblikuju 33 ili 34 kralješaka koje prema smještaju dijelimo na: 7 vratnih (lat. *vertebrae cervicales*), 12 prsnih (lat. *vertebrae thoracicae*), 5 slabinskih (lat. *vertebrae lumbales*), 5 križnih (lat. *vertebrae sacrales*) i 3 ili 4 trtična kralješka (lat. *vertebrae coccygeae*) [5].

2.5. Kostur gornjih udova

Kostur gornjih udova priključuje se na kostur prsnoga koša prsnim obručem koji na obje strane čine po dvije kosti, ključna kost (lat. *clavicula*) i lopatica (lat. *scapula*) [5].

2.6. Kostur ruke

Kostur ruke dijelom na nadlakticu, podlakticu i šaku. U nadlaktici se nalazi ramena kost (lat. humerus). U podlaktici su palčana kost (lat. radius) i lakatna kost (lat. ulna). U šaci ima 27 kostiju koje tvore kosti zapešća, kosti sredopešća i članke prstiju [5].

2.7. Kostur donjih udova

Kostur donjih udova počinje zdjeličnim obručem koji povezuje kostur trupa i kosti noge. Zdjelični obruč čine lijeva i desna zdjelična kost koje su straga uzglobljene sa križnom kosti. Zdjelična kost (lat. os coxae) se razvija iz triju dijelova koji potkraj razvoja srastu, a to su bočna kost (lat. os ilium), sjedna kost (lat. os ischii) i preponska kost (lat. os pubis) [5].

2.8. Kostur noge

Kostur noge dijelimo na bedrenu kost (femur), goljeničnu kost (tibia) i lisna kost (fibula), a u stopalu sa prstima ima 26 kostiju koje čine kosti zastoplja, kosti sredostoplja i članci prstiju [5].

3. Prijelomi

Prijelomi ili frakture se definiraju kao prekidi kontinuiteta kosti koji su karakterizirani oštećenjem mekog tkiva ili hrskavice, a nastaju djelovanjem vanjske sile koja je dovoljna jaka da nadjača razinu fiziološke elastičnosti kosti ili hrskavice. Prijelom može biti potpun, s prekidom kontinuiteta periosta ili nepotpun, kad je periost očuvan [2].

3.1. Znakovi prijeloma

Prijelomi kostiju daju jasnu kliničku sliku. Već je nakon pregleda ozlijeđene osobe vidljivo o kakvom tipu prijelom se radi. Najvažnije je uzimanje u obzir svih simptoma koji prate prijelome i dobra anamneza te rendgenska i laboratorijska obrada. Treba razlikovati sigurne znakove prijeloma od nesigurnih znakova. Među sigurne znakove prijeloma ubrajamo patološku gibljivost na mjestu prijeloma, fenomen krepitacije i deformitet koji dotad nije postojao, te rendgenološki nalaz prijeloma [2].

3.2. Sigurni znakovi prijeloma

Kod ispitivanja patološke gibljivosti postupak mora biti krajnje oprezan i odmjeran kako ne bi došlo do dodatnog ozljeđivanja mekog tkiva i nastanka boli. Takav je znak uočljiv i pouzdan i zahtijeva postavljanje transportne imobilizacije kod mjesta ozljede. Sljedeći znak prijeloma je fenomen krepitacije gdje dolazi do ribanja jednog dijela ulomka kosti o drugi, što se može čuti ili palpirati prstima. Pouzdan je u dijagnostici prijeloma rebara, pri kojem rentgenska snimka ne daje uvijek točnu i pouzdanu dijagnozu. Pri otkrivanju deformiteta na pripadajućem području prijeloma treba anamnestički provjeriti i potvrditi nije li taj deformitet i prije toga postojao. Deformitetima treba pribrojiti skraćenje i rotaciju okrajine. Kod čestih slučajeva je ispitivanje krepitacije, pa i patološke gibljivosti nepotrebno te može biti štetno zbog mogućnosti ozljede mekih tkiva [2].

3.3. Nesigurni znakovi prijeloma

Nesigurnih znakova prijeloma ima više, a treba spomenuti oteklinu, bolnost na pritisak i bol pri pokretanju tog dijela tijela, promjenu boje kože kao posljedicu izljeva krvi, grč mišića

kao izraz samozaštite te smanjenje funkcije ili njezin potpuni ispad. Inspekcijom se mogu najčešće potvrditi neki sigurni znakovi prijeloma, može se uočiti je li prijelom kompliciran i da li je koji koštani ulomak prodrpio kroz kožu [6].

Rendgenološka dijagnostika je najsigurnija. Obvezatno se moraju napraviti snimke u najmanje dva smjera: anteroposteriornome ili A-P i laterolateralnome ili L-P [6].

3.4. Podjela prijeloma

Prijelomi se dijele na nekoliko vrsta: prema uzroku, prema obliku, prema broju, prema djelovanju sile, prema pomicanju ulomaka, prema položaju ulomaka i prema vrsti sile [2].

Prema uzroku prijelome dijelimo na spontani, traumatski i stresni prijelom. Spontani prijelom nastaje zbog povećane lomljivosti kostiju uzrokovane bolestima (npr. kod osteomijelitisa, osteoporoze i karcinoma). Traumatski prijelom kojem je uzrok jaka sila koja može biti direktna ili indirektna. Stresni prijelom do kojeg dolazi zbog zamora kosti uslijed dugog naprezanja [2].

Prema obliku prijelomi se dijele na linearne prijelome koji mogu biti poprečni i kosi. Komunitivni prijelomi su prijelomi gdje postoji veći broj ulomaka. Zatim postoje još prijelomi s defektom kada se otrgne dio kosti i prijelom zelene grančice ili tzv. „green steak“ kada je tijekom kosti samo djelomično prekinut [2].

Prema broju postoje jednostruki i višestruki prijelomi [2].

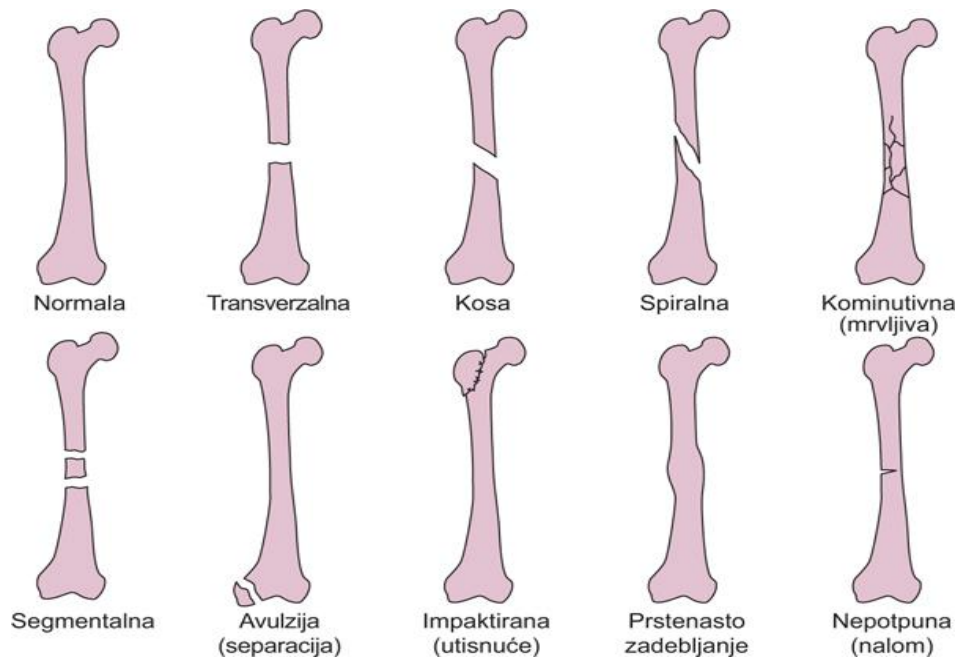
Prema djelovanju sile postoje direktan i indirektan prijelom. Direktan prijelom nastaje kada je direktna sila uzrok kostoloma pri udaru ili ranjavanju. Indirektan prijelom nastaje kada sila uzrokuje prijelom klavikule pri padu na ispruženu ruku [2].

Prema pomicanju ulomaka prijelomi se dijele na povoljne i nepovoljne prijelome [2].

Prema položaju ulomaka prijelomi mogu biti sa pomakom u stranu, sa pomakom po uzdužnoj osovini, sa pomakom s okretanjem oko uzdužne osi, sa pomakom po duljini sa skraćanjem i sa pomakom s produljenjem [2].

Prema vrsti sile prijelomi se dijele na prijelome uslijed udara, prijelome uslijed savijanja, spiralne prijelome, torzijske prijelome, kominucijske prijelome koji su uzrokovani djelovanjem izravne sile vrlo jakog intenziteta i impresijske prijelome koji nastaju ako sila

izravno djeluje na ravne kosti i tom prilikom nastaju ograničeni prijelomi. Tu još postoje i strijelne ozljede kosti [2].



Slika 3.4.1 „ Prikaz čestih oblika prijeloma “, izvor:

<http://www.msd-prirucnici.placebo.hr/msd-prirucnik/ozljede-i-trovanja/prijelomi-iscasjenja-uganuca/posebni-prijelomi>

3.5. Prijelomi u dječjoj dobi

Kod prijeloma u dječjoj dobi kost često najprije samo napukne, dok periost ostaje intaktan zbog svoje elastičnosti. Takva vrsta prijeloma ima samo oblik napuknuća zelenog drva ili Grunholzfraktura. U mladoj životnoj dobi česta pojava je epifizeoliza za koju je karakteriziran pomak na visini epifizne pukotine te je češći kod dječaka nego u djevojčica. Ona može biti isto tako i kombinirana s istodobnim prijelomom dijafize ili epifize. Njezina lokacija je na distalnoj epifizi radijusa. Po učestalosti prijeloma, nakon epifizeolize koja je najčešća, slijede distalna epifiza humerusa i tibije. Liječenje tih prijeloma se sastoji od repozicije i imobilizacije, no ako ni u tom slučaju retencija ne uspije položaj treba osigurati minimalnom osteosintezom (Kirschnerove žice) [7].

3.6. Prijelomi u staračkoj dobi

U staračkoj dobi najpoznatija pojava je osteoporoza koštanog skeleta zbog koje dolazi do prijeloma vrata bedrene kosti i pertrohanternog prijeloma. Prijelom vrata bedrene kosti nastaje djelovanjem manjih sila i svrstavaju se u skupinu spontanih prijeloma [7].

3.7. Avulzijski prijelomi

Avulzijski prijelomi nastaju zbog prejake kontrakcije mišića pri čemu tetive i mišići pucaju i na njezinim hvatištima se otkine komadić kosti. Na vrstu i lokalizacija takvih prijeloma utječe životna dob bolesnika [8].

3.8. Patološki prijelomi

Patološki prijelomi nastaju na mjestu gdje je kost od ranije bila bolesna i gdje je njezina čvrstoća smanjena. Oni se najčešće susreću kod tumorskih upala. Kod bolesnika sa multiplim mijelomom i multiplim metastazama se može javiti i više prijeloma istodobno te se takvi prijelomi liječe konzervativno, sadrenom imobilizacijom ili osteosintezom. U više slučajeva primjenjuje se spojna osteosinteza. Kod nje se medularni kanal napuni koštanim cementom i u mekani cement se aplicira osteosintetski materijal [8].

3.9. Prijelomne pukotine

Prijelomna pukotina može biti različita oblika koji može, ali i ne mora biti u izravnoj vezi s djelovanjem određene sile na kost, a koja je dovela do prijeloma. Osim načina djelovanja određene sile, na formiranje prijelomne pukotine najveći utjecaj ima dob ozlijeđene osobe. Tako se pojedine vrste prijeloma pojavljuju u strogo određenoj životnoj dobi. Najbolji primjer takve vrste prijeloma je prijelom distalnog dijela radijusa u dječjoj dobi ili prijelom tipa „zelene grančice“ – greenstick fraktura [2]. Za stariju životnu dob tipičan je prijelom vrata femura, a nastaje zbog djelovanja sila striženja, kao i demineralizacije kosti i posljedičnog slabljenja njezine elastičnosti. Vrste prijelomnih pukotina koštanih ulomaka:

1. poprečna prijelomna pukotina
2. kosa prijelomna pukotina
3. spiralna prijelomna pukotina

4. uzdužna prijelomna pukotina.

S obzirom na broj ulomaka, prijelome dijelimo na:

1. bifragmentarne
2. multifragmentarne
3. kominutivne

Prijelomi uvijek imaju najmanje dva ulomka i tada je riječ o bifragmentarnima. Višeiverni ili multifragmentarni prijelom označuje prijelom gdje je zbog djelovanja jake sile došlo do stvaranja više slobodnih komada kosti na mjestu prijeloma, a njihove su prijelomne pukotine različitih oblika i smjerova. Komadni prijelomi označuju prijelome s dva dijela kosti ili više većih dijelova kosti, koji onda zbog toga izazivaju znatnu nestabilnost ozlijeđenog uda i dolazi do veće mogućnosti za nastanak ozljeda okolnih koštanih struktura. Usitnjeni ili kominutivni prijelom označuje postojanje velikog broja sitnih ulomaka, a njihova je osobina da nemaju očuvanog periosta, te je njihovo preživljenje vrlo upitno i repozicija izrazito otežana. Najveći i najzahtjevniji traumatološki postupak svakako zahtijevaju višeiverni, usitnjeni i komadni prijelomi [2]. S obzirom na stanje kože i kožnog pokrova iznad mjesta prijeloma, prijelome dijelimo na:

1. otvorene (kada je koža oštećena)
2. zatvorene (kada je koža intaktna)

Otvoreni prijelom se ne povezuje sa kompliciranim prijelomom zbog toga jer se izraz komplicirani koristi u opisivanju istodobne ozljede važnijih struktura uz mjesto prijeloma, a kožni pokrov može biti očuvan. Kao najpoznatiji uzrok otvorenog prijeloma spominje se probijanje kože oštrim ulomkom kosti ili djelovanja jakih sila izvana koja izravno oštećuju kožu, potkožje, mišiće i samu kost (prometne nesreće). Prekid kontinuiteta kože iznad mjesta prijeloma svakako označuje otvoreni put kontaminaciji i razvoju infekcije, koja zahtijeva ozbiljniji pristup i dugotrajnu antibiotsku terapiju [9].

3.10. Cijeljenje prijeloma

Postoje dva tipa koštanog cijeljenja, a to su direktno ili primarno te indirektno ili sekundarno cijeljenje [1].

3.10.1. Primarno cijeljenje

Primarno ili direktno cijeljenje zahtijeva apsolutnu stabilnost ulomaka ili drugim riječima potpunu odsutnost pomicanja ulomaka. Primarno cijeljenje podrazumijeva cijeljenje bez kalusa što čini razliku između sekundarnog cijeljenja. U prirodnim uvjetima gotovo je nemoguće primarno cijeljenje pa se zbog toga odvija u uvjetima potpune apsolutne stabilnosti koja se postiže kirurškom, interfragmentarnom kompresijom. Kao uvjet primarnog cijeljenja nameće se anatomska repozicija ulomaka ili idealna adaptacija što znači hrskavica na hrskavicu [1].

3.10.2. Sekundarno cijeljenje

Sekundarno cijeljenje kosti nastaje u uvjetima relativne stabilnosti kada su mogući određeni mikropomaci među ulomcima i tada dolazi do stvaranja intermedijarnog stadija kalusa. Indirektno cijeljenje sastoji se od četiri faze, a to su: faza hematoma i angiogeneze, faza mekog kalusa, faza tvrdog kalusa i remodeliranje. Sve faze se međusobno preklapaju. Indirektno cijeljenje frakture se odvija u konzervativnim metodama liječenja ili kod nekih fleksibilnih metoda osteosinteze [1].

3.11. Vakum-asistirana terapija za cijeljenje rane

Vakum-asistirana terapija je terapija koja upotrebljava negativni tlak, a koristi se u slučajevima usporenog i otežanog zarastanja rane. Indikacija za liječenje VAC-om postoji kod akutne i traumatske rane, dekubitusa i kronične otvorene rane. Aparat s negativnim tlakom stavlja se lokalno na ranu zbog mogućnosti, kontinuiranog ili u intervalima, izvlačenja sekreta zarastanja iz rane, te potiče rast granulacijskog tkiva. Postavlja se u sterilnim uvjetima, a zamjena elemenata VAC sustava se obavlja svakih 48 sati [1].

3.12. Dijagnosticiranje svih prijeloma

Kod dijagnosticiranja prijeloma važno je popratiti kliničku sliku i izgled ozlijeđenog uda. Osnovna metoda kod postavljanja dijagnoze prijeloma je rendgenska obrada. Rendgensko snimanje se radi u dvije ravnine. Uz snimanje u dvije projekcije, kod prijeloma koji su u blizini zglobova treba napraviti i ciljane snimke kako bi se točno dokazao određeni pomak ulomaka i

njihov položaj. Često se kod prijeloma u zglobu traže i druge dijagnostičke metode kao što su CT ili MR koji nam 3D-rekonstruiraju položaj koštanih ulomaka i njihov odmak. Pri sumnji na postojanje ozljede krvnih žila primjenjuju se i dodatne pretrage poput UZV-dopplera i angiografije [2].

3.13. Podjela prijeloma prema alfanumeričkoj klasifikaciji

Alfanumerička klasifikaciji osnovana je sa ciljem da promiče interes i znanje u zbrinjavanju pacijenata sa prijelomima i njezinim komplikacijama. Samim osnutkom AO grupe (Association For Osteosynthesis Issues) počinje napredak unutarnje osteosinteze pločicama koji se temelji na biomehaničkim spoznajama. Principi AO grupe su sljedeći: anatomska repozicija i fiksacija ulomaka u svrhu postizanja normalnih anatomske odnosa, fiksacija prijeloma omogućava apsolutnu ili relativnu stabilnost prijeloma, način stabilizacije ulomaka treba prilagoditi vrsti ozljede i prijelomu, rana i sigurna imobilizacija i rehabilitacija ozlijeđenog dijela tijela i pacijenta kao cjeline i očuvanje krvne opskrbe mekog tkiva i kosti korištenjem nježnijih tehnika [10].

4. Zbrinjavanje prijeloma

Zbrinjavanje prijeloma najčešće je na dva načina: konzervativno i kirurško liječenje, te se između toga kao svojevrsna sredina spominje liječenje trajnom ekstenzijom. Svoje sigurno mjesto u svemu tome ima konzervativni postupak imobilizacijom u gipsu zbog svojeg širokog indikacijskog raspona. Vrsta liječenja ovisi o tipu i mjestu prijeloma. S obzirom na to da se ljudski kostur sastoji od 206 kostiju i svaka od njih ima svoje specifičnosti, indikacije i kontraindikacije za konzervativno ili operativno liječenje [11].

4.1. Prijelomi nadlaktične kosti

Prijelomi nadlaktične kosti se svakodnevno susreću u traumatološkom radu. Nadlaktična kost (lat. humerus) treća je kost po veličini u našem tijelu. Proteže se od ramenog zgloba do zgloba lakta. Nadlaktična kost mora biti dovoljno jaka da podnese teret prilikom podizanja, guranja ili vučenja predmeta, te prilikom opiranja o predmete. Važna jer bez nje ne bismo bili u stanju upravljati niti koristiti ostatak ruke. Građena je od glave humerusa, vrata, tijela i distalnog dijela kosti. Prijelomi nadlaktične kosti se dijele na prijelome proksimalne trećine, prijelome srednje trećine i prijelome distalne trećine [2].

4.1.1. Prijelom proksimalnog dijela nadlaktice

Prijelomi na proksimalnom dijelu nadlaktice nastaju najčešće padom na ruku. Uz prijelom kirurškog vrata nadlaktice dolazi i do prijeloma anatomskog vrata te do prijeloma velikog i malog tuberkula i prijeloma glave nadlaktične kosti. Ovisno o položaju ruke u trenutku pada razlikuje se abdukcijski i adukcijski prijelom. Abdukcijski prijelom nastaje kada je ruka u trenutku pada udaljena od tijela gdje se među ulomcima stvara otvoreni kut prema van. Adukcijski prijelom je prijelom kada je ruka u trenutku pada uz tijelo te se stvara otvoreni kut među ulomcima prema unutra. Prijelomi proksimalnog dijela dijele se prema AO-klasifikaciji na tri tipa: ekstraartikularni prijelomi s jednim ulomkom, ekstraartikularni prijelom s dva ili više ulomka i intraartikularni prijelomi. Svi tipovi mogu biti stabilni i nestabilni. Simptomi se očituju sa početnim lokalnim hematom kada je rame jako bolno i naotečeno. Kod stabilnih prijeloma kretanje u ramenu su djelomično moguće, dok je kod nestabilnih prijeloma to nemoguće. Bolesnik se lako prepoznaje kod takvih prijeloma jer ruka često visi uz tijelo i izgleda kao da je uopće ne doživljavaju kao svoju [2].

4.1.2. Dijagnostika prijeloma proksimalnog dijela nadlaktice

Dobra dijagnostika takvog prijeloma prvobitno dolazi od dobre anamneze, no prava dijagnoza se dobiva rendgenskom snimkom u dvije projekcije. Ako se radi o višekomadnom prijelomu preporuča se napraviti CT ili MR [12].

4.1.3. Liječenje prijeloma proksimalnog dijela nadlaktice

Konzervativne metode imaju kod ovakvih prijeloma veliku prednost naspram kirurškog liječenja zbog same građe proksimalnog dijela nadlaktične kosti, naravi prijeloma i brzog cijeljenja kosti. Imobilizacija ramena se radi Desaultovim zavojem koja se koristi dva do tri tjedna od nastanka traume. Nakon toga se počinje sa fizikalnim vježbama razgibavanja te sprečavanja kontraktura ramenog zgloba. Kod prijeloma gdje dolazi do skraćivanja postavlja se viseći gips s utegom zbog istežanja koštanih ulomaka. Takav gips postiže repoziciju ulomaka i njihovo zadržavanje u korigiranom položaju. Kirurško liječenje temelji se na znanju traumatologa i iskustvu te o opremljenosti bolnice. Današnji izbor većine traumatologa je upravo kirurško liječenje zbog toga jer kirurški rez izaziva ožiljkasto cijeljenje mekih dijelova. Od osteosintetičkog materijala primjenjuju se T i L male pločice, spongiozni vijci te zaključane pločice. Dobra osteosinteza se može napraviti i pomoću Kirschnerovih žica te sa više vrsta čavala [6].

4.2. Prijelom srednje trećine nadlaktice

Prijelomi srednje trećine ili dijafize nadlaktične kosti iznose ukupno 50 % prijeloma nadlaktice. Nastaje najčešće djelovanjem izravne sile na nadlakticu ili udarcem. Vidljiv je hematoma, ispad funkcije nadlaktice, a često se primjećuje i deformitet u srednjem dijelu. Bolesnik se žali na jaku bolnost u nadlaktici koja je praćena trncima duž ruke [2].

4.2.1. Dijagnostika prijeloma srednje trećine nadlaktice

Velika važnost kod tih prijeloma je uzimanje neurološkog i vaskularnog statusa ozlijeđene ruke jer se često zna dogoditi i ozljeda živaca nadlaktice. Rendgenskom snimkom se vidi vrsta prijelomne pukotine i položaj prijeloma što je jako bitno zbog samog izbora metode liječenja [12].

4.2.2. Liječenje prijeloma srednje trećine nadlaktice

Dijafizarni prijelomi nadlaktice se sve češće liječe kirurškim putem nego konzervativnim. Kod konzervativnog liječenja ekstremitet se imobilizira cirkularnim nadlaktičnim gipsom s postavljenim utegom ispod lakta. Kao druga metoda konzervativnog liječenja rabi se i Desault zavoj. Dijafiza nadlaktične kosti brzo cijeli, pa je potrebno da bolesniku kad leži imobilizirana ruka mora visjeti pokraj kreveta uz pridržavanje gipsa s mitelom oko vrata. Kirurško liječenje je indicirano kod nekih vrsta multifragmentarnih prijeloma, kod kompliciranih prijeloma humerusa i kod prijeloma s lezijom neurovaskularnog snopa. Primjenjuje se AO-metoda osteosinteze s pomoću pločica i kortikalnih vijaka i intramedularna osteosinteza raznim vrstama čavala [6].

4.3. Prijelomi distalne trećine nadlaktice

Prijelomi distalne trećine nadlaktice nastaju padom na ispruženu ruku ili padom na savijeni lakat. Dijele se na dvije skupine: ekstraartikularne i intraartikularne prijelome. Ekstraartikularni prijelomi zahvaćaju suprakondilarni dio humerusa koji je po svojoj građi specifičan. Intraartikularni prijelomi označuju prijelome distalnog dijela humerusa koji izravno sudjeluju u zglobu, a odnose se na prijelom radijalnog i ularnog kondila, glavice i trohlee nadlaktične kosti pa su to drugim riječima transkondilarni, interkondilarni i kombinirani prijelomi [2].

4.4. Izbor metode liječenja

Izbor metode liječenja ovisi o stanju bolesnika u što spada opće stanje, krvni tlak, puls, prijašnje bolesti, neurološki status, sadašnje bolesti i eventualne maligne bolesti. Isto tako ubraja se i lokalno stanje, edemi, varikoziteti, cirkulatorna insuficijencija i dob bolesnika. Metoda liječenja ovisi i o tipu loma gdje se koristi AO klasifikacija lomova koja se razlikuje ovisno o stanju kože, položaju lomne linije, ozljedi krvnih žila i živica te o ozljedi mišića i tetiva. Važna je i etiologija ozljede, te količina kinetičke energije koja je uzrokovala lom. Tehničke mogućnosti su jako bitne za postavljanje indikacije, a o tome ovisi opremljenost bolnice i edukacija kirurga, medicinske sestre i tehničara, radiologa.....[6].

4.5. Konzervativno liječenje prijeloma

U prošlosti liječenja prijeloma Bohler je postavio tri osnovna načela koja se poštuju kod konzervativnog prijeloma; to je repozicija, retencija i rehabilitacija. Sadrenom imobilizacijom neposredno nakon traume postiže se mirovanje ozlijeđenog mjesta i samim time se smanjuje bol. Tijekom liječenja prijeloma osigurava se povoljan položaj koštanih ulomaka pa sve do zacjeljenja prijeloma. U postupke ili metode konzervativnog liječenja prijeloma ubrajaju se: imobilizacija traumatiziranog uda kad nije došlo do pomaka ulomaka, manualna repozicija ulomaka i imobilizacija uda, kožna trakcija (ekstenzija) slomljene kosti, koštana trakcija (ekstenzija) slomljene kosti, kombinirani tipovi kožne i koštane trakcije. Vanjska imobilizacija se izvodi gipsanom udlagom ili zavojem tako da se obuhvate dva susjedna zgloba zbog osiguravanja stabilnosti reponiranih ulomaka. Imobilizacija mora biti adekvatna i potpuna. Manualna repozicija lomljenih ulomaka predstavlja vraćanje ulomaka u normalnu anatomsku poziciju i njihovo zadržavanje u tom položaju sve do cijeljenja prijeloma. Bitan je i vremenski period koji je prošao od nastanka same traume, jer su veće izglednosti za uspješnu repoziciju i vraćanje ulomaka u idealan anatomski položaj ako je repozicija napravljena ranije. Nakon nekog vremena od nastanka traume počinje se stvarati edem okolnog tkiva te se nakuplja lokalni hematoma što otežava uspješnu repoziciju [13]. Kožna trakcija se u današnje vrijeme koristi u najmlađoj dobi, a najbolji primjer za to je ekstenzija kod prijeloma femura. Koštana ekstenzija se provodi pomoću čavala i žica koji se uvode kroz određenu kost, a preko njih se izvodi trakcija traumatizirane kosti i uda. Negativne strane konzervativnog liječenja su duže hospitalizacije, česte rendgenske snimke te dugotrajno nošenje gipsanog zavoja. Upravo zbog dugotrajnog nošenja gipsanog zavoja dolazi do atrofije mišića i do čestih kontraktura zglobova. Zbog toga slijedi duži oporavak radi čega su troškovi liječenja veći [6].

4.6. Repozicija

Kod bolesnika gdje postoji na mjestu prijeloma pomak ulomaka, a planira se liječiti konzervativno najprije je potrebna repozicija. Ona se objašnjava kao dovođenje ulomaka u povoljan položaj koji će nakon toga osigurati ozdravljenje s dobrim funkcionalnim rezultatom. Repozicijski zahvat treba napraviti što prije jer je tada puno lakša, a eventualne promjene na mekim tkivima su reverzibilne. Pravilo je da se periferni ulomak reponira prema položaju proksimalnog ulomka. Repozicija se treba izvoditi u lokalnoj anesteziji ili blok anesteziji. Skraćenje ulomaka se ispravlja ekstenzijom i protuekstenzijom, dok se pomak u stranu korigira

manualnim pritiskom. Najbolje je repoziciju obavljati na specijalnome traumatološkome stolu. Povoljan položaj ulomaka mora se održati sve dok gips ne stvrdne. Nakon toga rendgenskom snimkom se potvrđuje položaj ulomaka u gipsu. Rendgensku kontrolu obično treba napraviti 7 do 10 dana nakon traume, te između drugog i trećeg tjedna kada je još moguća repozicija [13].

4.7. Rehabilitacija

Cilj takve vrste terapije je jačanje muskulature, čime se potiče krvotok, dobiva bolja perfuzija tkiva i sprječava se nastanak embolije. U rehabilitacijskom programu provode se najprije aktivne vježbe. Tom se metodom počinje već od prvog poslijeoperacijskog dana, a opseg pokreta i njihova težina postupno se povećavaju. Sljede izometričke vježbe odnosno aktivne vježbe bez pokretanja zglobova uz izometrične kontrakcije okolne muskulature koje se nazivaju još inervacijskim, odnosno intencijskim vježbama napinjanja. Vrlo su važne u prijeoperacijskoj pripremi, a posebno nakon plastike zglobova [5]. Cilj je vježbi spriječiti muskularnu atrofiju, a izvode se tako da se mišići dvije do tri sekunde maksimalno iztegnu i to što je moguće češće tijekom dana. Primjenjuju se i koordinacijske vježbe u kojima pacijent mora aktivirati cijeli niz mišića kao npr. učenje hodanja i ustajanja. Cilj kod primjene topline je postizanje proširenja krvnih žila, a time i bolju prokrvljenosti tkiva. Razlikuje se primjena suhe topline pomoću toplih jastuka, struja toplog zraka, kratkih valova, infracrvenog zračenja i primjena vlažne topline. Krioterapija je primjena hladnoće, najčešće leda, gdje dolazi do konstrikcije krvnih žila s posljedičnom reakcijskom fazom koja povećava krvotok [2].

4.8. Komplikacije konzervativnih metoda liječenja prijeloma

Komplikacije konzervativnog liječenja prijeloma dijelimo na vaskularne i neurološke. Ozljede vaskularnih i živčanih struktura nastaju najčešće na ulomcima kosti pri nastanku traume i spadaju u popratne ozljede. Kod namještanja koštanih ulomaka mogu nastati ozljede vaskularnih i živčanih struktura. Takve komplikacije se odnose na primarnu ili sekundarnu ozljedu tih struktura, ali i kao komplikacije posljedično nastupajućem posttraumatskom edemu. Edem stvaranjem pritiska unutar fascijalnih prostora negativno djeluje na živčane i krvožilne strukture. Krvarenje na mjestu prijeloma i posttraumatski lokalni edem pritišću na okolne meke strukture i svojim ih pritiskom ugrožavaju. Pritisak na vene dovodi do smanjenja protoka krvi te povećanja tlaka subfascijalno i krug se tako brzo zatvara. Zastoj u venama uzrokuje

transudaciju koja onda još više pritišće na venske spletove kojima se krv otežano vraća. Dolazi do stvaranja circulus vitiosus ishemijskog procesa i mišićnog edema, što uzrokuje ishemiju mišića, živaca i žila. Preporuča se nakon repozicije koštanih ulomaka i imobilizacije uda gipsanim zavojem, kontrolirati ozlijeđeni ud određeno vrijeme, da se takve komplikacije izbjegle [13].

4.8.1. Kompartment-sindrom

Kompartment-sindrom ili sindrom muskulusa tibijalisa anterior je zapravo povećanje tlaka u pojedinim čvrsto zatvorenim muskularnim ložama. Najčešće je lokaliziran na potkoljenici, a često se može naći i nakon prijeloma u suprakondilnom području osobito kod djece. Sindrom tibijalisa anterior može se pojaviti i kod manjeg volumena kada ekstremitet imobiliziramo cirkularnim gipsom gdje tada gips snažno pritišće okrajinu izvana. Promjene na muskulaturi se razvijaju unutar dva do četiri sata s početnim ispadom neuromuskulturnog sustava, a kasnije su promjene gotovo nepopravljive [5]. U početku se javlja bol iznad lože tibijalisa anterior koja se kod hodanja znatno pojačava. Bohler je predložio uzdužno razrezivanje primarno postavljenog cirkularnog gipsa ili skidanje i premotavanje zavoja na imobiliziranom ekstremitetu prvih nekoliko sati. Dijagnosticiran kompartment-sindrom je indikacija za hitan operacijski zahvat. Prvi korak je oslobađanje od svih zavoja te skidanje cirkularnog gipsa i blago podizanje okrajine iznad razine srca [14].

4.8.2. Sudeckova distrofija

Sudeckova distrofija je teška komplikacija tijekom liječenja prijeloma koja se očituje na kostima ekstremiteta, no može zahvatiti i ostala meka tkiva okrajina, a ponekad i okolne dijelove. Manifestira se spontanim bolovima i promjenama na koži i kostima. Podjela Sudeckove distrofija dijeli se na tri stadija [5]. U početnom stadiju bolesnika prate spontani bolovi gdje se pri svakom pokretu osjeća bol koja se proteže duž cijele regije. Koža je vruća, može se pojaviti pojačana dlakavost i pojačan rast noktiju. Ako taj stadij traje duže od tri mjeseca bolesnik prelazi u drugi stadij koji je karakteriziran teškim distrofičnim promjenama, pojačanim edemom i sjajnom kožom. Počinje odumiranje mišića te se rendgenskom snimkom dokazuje tanak kortikalis i mrljasta atrofija kostiju. Treći stadij označava završnu fazu u kojoj

prevladava potpuna atrofija mišića i takva stanja često ostavljaju trajan visok stupanj invalidnosti [14].

4.8.3. Volkmannova ishemijska kontraktura

Volkmannova ishemijska kontraktura označava vezivno prožiljavanje mišića podlaktice posljedica je ishemije i lokalne nekroze mišića. Učestalost je u posljednje vrijeme znatno u padu tako da je praktično gotovo zanemariva, što je posljedica moderne medicinske opreme za kontrolu namještenih koštanih ulomaka. Glavni su znakovi Volkmannove ishemijske komplikacije duboka bol, bljedilo i cijanoza distalno od mjesta prijeloma, nestanak pulsa periferne arterije, trnci u okrajini pa sve do pareze mišićja uda. Bol je najvažniji znak oštećenja lokalne cirkulacije i treba joj posvetiti punu pozornost [14].

4.9. Kirurško liječenje

Kirurško liječenje podrazumijeva osteosintezu i vanjsku fiksaciju. Osteosinteza može biti apsolutno ili relativno stabilna. Prije otkrića kompresivne osteosinteze pločicom i vijkom svaka je osteosinteza bila nestabilna. U današnje vrijeme pravilo je da se svakom osteosintezom nastoji postići što veći stupanj stabilnosti. Skupini nestabilnih osteosinteza pripadaju intramedularna osteosinteza Kirschnerovom žicom i Rushovim čavlom, osteosinteza uskim Kuntscherovim čavlom i serklaža. Danas su takve nestabilne osteosinteze gotovo zanemarene. Samo za pojedine prijelome u dječjoj dobi indicirana je minimalna osteosinteza Kirschnerovim žicama. Takav se tip osteosinteze primjenjuje kod prijeloma humerusa [7].

4.9.1. Indikacije za kirurško liječenje

- 1) Lomovi dijafize dugih cjevastih kostiju kod kojih su repozicija i retencija ulomaka otežane zbog djelovanja jakih sila suprotnih skupina mišića, koje dovode do dislokacije lomnih ulomaka nakon repozicije i imobilizacije
- 2) Intraartikularni te djelomično artikularni lomovi koji zahtijevaju idealnu anatomsku repoziciju zbog očuvanja funkcije.
- 3) Ekstraartikularnimetafizarni lomovi (suprakondilarni lom femura i lom petrohanterne regije, lom radijusa)
- 4) Lomovi udruženi s oštećenjem živaca (prijelom humerusa)
- 5) Lomovi udruženi s oštećenjem krvnih žila
- 6) Kosi, poprečni lomovi, u kojih je kontaktna zona između ulomaka mala

- 7) Lomovi sa slobodnim trokutastim ulomkom
- 8) Kompleksni lomovi
- 9) Otvoreni lomovi
- 10) Amputacije dijelova ekstremiteta [7].

4.9.2. Osteosinteza

Osteosinteza je kirurški zahvat kojim se spajaju i učvršćuju fragmenti kosti nakon prijeloma ili nakon osteotomije. Osnovno načelo osteosinteze je da sile vlaka, kompresije, savijanja i striženja pretvara u tlačne aksijalne sile na mjestu loma. Pritom se koriste materijali koji su dovoljno čvrsti i otporni na sile vlaka i tlaka i koji su naravno biokompatibilni s tkivima u tijelu. Dva su osnovna načela osteosinteze koje se mogu međusobno kombinirati, a to su načelo interfragmentne kompresije i načelo navođenja. Interfragmentarna kompresija može biti dinamička i statička. Sredstva statičke kompresije su pritezni vijak, prenapregnuta pločica te vanjski fiksator. Kod dinamičke kompresije koriste se određene sile koje se javljaju pri normalnoj uporabi ekstremiteta na mjestu prijeloma. Najvažniji element za postizanje statičkoga interfragmentarnog pritiska je pritezni vijak koji mora slobodno kliziti kroz otvor na strani glavice vijka, a na suprotnom ulomku ima čvrsto hvatište. Što se tiče epifiznih i metafiznih područja, tamo se upotrebljavaju vijci s relativno tankom jezgrom i dubokim navojima ili drugim riječima spongiozni vijci. U području epifize i metafize, spongiozni vijak se cijelim navojem mora nalaziti s druge strane frakturane pukotine kako bi se njime moglo postići pritezanje. Maleolarni vijak ima prednosti jer se kod njega kanal ne treba svrdlati te ga nije potrebno obraditi nareznikom prije uvođenja u kost. On sam narezuje navoje u spongioznoj kosti. Prijelomne se plohe moraju međusobno dodirivati [15].

4.9.3. Implantanti za osteosintezu

Vijci su jak i učinkovit alat za fiksaciju metodom interfragmentarne kompresije ili stabilizacijom konstrukcije. Okretanjem vijka u smjeru kazaljke na satu postizemo aksijalnu kompresiju zbog kosine ravnina navoja. Pri tome vijak dolazi u neposredni kontakt s kosti, dok mu je glava pritegnuta ili u kost ili u neku od dodatnih fiksacijskih konstrukcija [15].

Spongiozni vijci imaju dublje navoje i duže nagibe. Dizajnirani su baš za metafize ili epifize. Kako bi se dva epifizna ili metafizna fragmenta fiksirala pod pritiskom potrebno je da se cijeli navoj spongioznog vijka nađe sa druge strane prijelomne pukotine [15].



Slika 4.9.3.1 „ Prikaz spongioznog vijka “ izvor:

<http://www.instrumentaria.hr/product/spongiozni-vijci/>

Pločice djeluju kao udlage i stabilizatori koštanih ulomaka pa omogućavaju koštano cijeljenje. Osteosinteza se pločicama izvodi na način da se pločice postave na kost i zatim se učvrste vijcima. Pločice mogu ispunjavati četiri funkcije kada je u pitanju osteosinteza. Redom su to, statička kompresija, dinamička kompresija, potporna funkcija i neutralizacija. Postoje i četiri kriterija koje pločice moraju zadovoljavati kako bi mogle obavljati svoju funkciju. Kriteriji su: prelomljena kost mora biti ekscentrično opterećena, pločice se moraju postaviti na stranu opterećenja, kost mora izdržati kompresivnu silu te pločica mora izdržati silu napetosti. Pločica ima nekoliko vrsti, od onih koje se razlikuju sa oblikom do onih koji se razlikuju sa oblikom rupe za vijak [15].

4.10. Intramedularna osteosinteza

Osnovno načelo intramedularne osteosinteze je medularni čavao sa svojim intramedularnim usidrenjem. Začetnik čavla je Küntscher, čiji je čavao elastična i tanka cijev, dok je kraj cijevi ukrućen i zatvoren. Upravo zbog takvog oblika postignuto je njegovo uklještenje u medularni kanal i njegova vaskularizacija. Promjer primijenjenoga čavla određuje promjer medularnog kanala. Za pravilnu primjenu potrebno je poznavati biologiju kosti, prilagoditi operacijsku salu, treba posjedovati kompletan instrumentarij te imati kvalitetan Rtg uređaj. Küntscherov čavao najprikladniji je za primjenu kod poprečnih prijeloma dijafize dugih kostiju i kod kosih te kratkih spiralnih prijeloma. Danas se koriste redizajnirani modeli čavala koji su posebno prilagođeni za pojedine kosti, a kao primjer se navode čavao za natkoljenu i čavao za nadlakticu. Redizajnirani čavao ima puno prednosti naspram klasičnog čavla.

Stabilnost osteosinteze sa intermedularnim Küntscherovim čavlom se povećava proširenjem medularnog kanala te odabirom čavla koji se elastično usidri. Nakon opterećenja dolazi do stabilizirajuće interfragmentarne kompresije. Razvile su se dvije metode uvođenja medularnog čavla: otvorena i zatvorena metoda. Kod otvorene metode prijelom se najprije prikaže, zatim se reponira pod kontrolom oka i tek tada se čavao uvodi u medularni kanal. Zatvorena metoda je drugačija jer se kod nje prijelom reponira pod rentgenskim pojačivačem na ekstenzijskom stolu i nakon toga se aplicira čavao. Rezultati kod obiju metoda su gotovo jednaki, no ponekad postoji mogućnost u poremećaju rotacije frakturnih ulomaka [15] .

4.11. Vanjski fiksatori

Vanjski fiksatori se postavljaju s vanjske strane kože. Oni stabiliziraju koštane fragmente s pomoću žica ili pinova koji su spojeni na jednu ili više uzdužnih cijevi. Razlikujemo više vrsta vanjskih fiksatora: stabilizacijski vanjski fiksator, kompresijski vanjski fiksator i distrakcijski fiksator. Svi se oni postavljaju u jednoj ravnini ili u dvije ravnine s jedne strane ili s dviju strana ozlijeđenog uda [2] .

5. Imobilizacija

Imobilizacija je postavljanje ozlijeđenih ili oboljelih dijelova tijela u mirovanje. Imobilizacija se dijeli na dvije skupine:

- transportnu (privremenu) koja štiti i osigurava povrijeđenu osobu neposredno nakon nastanka traume i za vrijeme transporta. Koriste se priručna i standardna sredstva te šine od gipsa i plastičnih masa
- terapijska (definitivna) imobilizacija se primjenjuje u zdravstvenim ustanovama i u nju ulazi operativno i neoperativno liječenje. Primjenjuje se kod otvorenih i zatvorenih prijeloma dugih kostiju, kod otvorenih i zatvorenih povreda zglobova, kod velikih povreda mekih tkiva i kod povreda tetiva

Za postupak imobilizacije upotrebljava se termin „stavljanje gipsa“ zbog čega je i došlo do termina „gipsanje“. Za razliku od privremene imobilizacije, terapijska se imobilizacija provodi na razini specijalističke kirurške djelatnosti. Cilj te imobilizacije je da se ozlijeđeni dio tijela učini nepokretnim i točno koliko je potrebno za izlječenje tog dijela tijela. Preduga imobilizacija sa sobom nosi i neke štetne posljedice, kao što su smanjenje pokretljivosti dijela tijela koje je imobilizirano. Štetni su učinci i na organizam zbog kontraktura zglobova i atrofije mišića [13].

5.1. Gips/sadra

Gips je svoje mjesto u kirurgiji pronašao 1852. godine kada ga je otkrio Nizozemac Matthiysen. Nedugo nakon toga ruski kirurg Pirogov uveo je imobilizaciju pri transportu i u liječenju prijeloma kod ranjenika. Gips je zapravo kalcij-sulfat koji pečenjem gubi vodu. Pri dodiru gipsa s vodom, gips se pretvara u mekanu masu koja se može oblikovati i modelirati prema potrebi. Gips se sporije skrutnjava u hladnoj vodi, pa je preporučeno gips umočiti u mlačnu vodu. Gips na svim mjestima mora biti jednako debeo. Samo skrutnjavanje gipsa traje od 5 do 45 minuta, no u pravilu gips se ne smije opteretiti prva 24 sata kako bi se dobro osušio. Debljina gipsa ovisi o dijelu tijela koji se imobilizira, o građi bolesnika te o vrsti gipsa koji se upotrebljava [16].

5.2. Udlaga ili longeta

Udlaga ili longeta obuhvaća $1/2$ - $2/3$ cirkumferencije okrajine. Longeta se sastoji od 5-10 slojeva gipsanog zavoja, opet sve ovisno o vrsti prijeloma i građi bolesnika. Najprije se na kožu stavlja vata kao zaštita i zatim se stavlja longeta kad je još mekana da se može lakše modelirati. Longeta može služiti kao privremena ili trajna imobilizacija. Privremena služi kod većih prijeloma u prijeoperacijskom periodu ili u slučajevima kada se neki prijelom planira liječiti konzervativno, no zbog mogućih oteklina ne smijemo odmah staviti cirkularni gips. Važno je obični zavoj iznad longete tijekom prvih sati uzdužno razrezati kako bi bili sigurni da oteklina neće ugroziti okrajinu. Longeta ima više vrsta što ovisi o mjestu stavljanja longete, pa tako imamo podlaktičnu, nadlaktičnu, natkoljenu, potkoljenu, torakobrahijalnu ili koksofemoralnu longetu, a isto tako možemo longetom imobilizirati i prste [13].

5.3. Cirkularni gips

Cirkularni gips obuhvaća cijelu cirkumferenciju okrajine. Kod stavljanja gipsa na donje ekstremitete kod opterećivanja noge treba napraviti tzv. petu za hodanje. Ako se gips stavlja primarno treba ga uzdužno razrezati. Kod postojanja rana može se napraviti jedan ili više „prozora“ radi kontrole rane pri čemu treba paziti na stvaranje lokalne otekline. Bolesnici se često znaju žaliti na pritisak ili bolnost i tada treba gips skinuti, kontrolirati kožu te ga ponovo staviti. Posebni oblici gipsa su „korzet“ i „minerva“ kojima se imobiliziraju torakolumbalni dio kralježnice. Za imobilizaciju pri ozljedama koljena koristi se „tutorica“ ili tutor-longeta koji seže od prepone do gležnja. Pri stavljanju nepodstavljenog gipsa treba najprije namazati kožu vazelinom kako bi spriječili lijepljenje dlaka na gips. Cirkularni gips se pri stavljanju ne smije zatezati nego se u pravilu sa desnom rukom stavlja na okrajinu, a lijevom se zaglađuje i modelira. Treba spomenuti da se gips u prošlosti izrađivao ručno u kirurškim ustanovama, dok se u današnje vrijeme izrađuje u tvornicama te se isporučuje zapakirani u plastičnim vrećicama [13].

Vrste gipsa:

- standardni gips
- vodootporni gips
- brzovežući gips
- polusintetični gips

5.4. Sarmientov funkcionalan gips

Prednost ovakve vrste postupka je u tome što bolesnik nije podvrgnut nikakvom operacijskom riziku i komplikacijama. Pretpostavka za stavljanje funkcionalnog gipsa jest da na ekstremitetu nema otekline te da se gips stavlja samo ako je tijekom ekstenzije postignuta relativna fiksacija mjesta frakture. Postavljanje Sarmientove imobilizacije zahtijeva posebnu tehniku pri čemu se gips naliže na meka tkiva i upire se u kondile. Bolesnici liječeni funkcionalnim gipsom moraju ostati dulje hospitalizirani. Za stavljanje funkcionalnog gipsa potrebno je dobro poznavati tehniku rada i takva vrsta zahtijeva velike troškove. Takva vrsta se preporuča u slučajevima kada je osteosinteza dijafiznih ulomaka nestabilna [2].

5.5. Postavljanje gipsa/sadre

Prije svakog postupka potrebno je dobro pregledati ozlijeđeni ekstremitet te mjesto prijeloma. Danas je u uporabi sve više metoda za izradu gips longete. Longeta se izrađuje na dva najpoznatija načina: klasičnom metodom i suhom metodom.

Klasična metoda:

1. Kada se gips binda umoči u vodu i razvlači se koliko je potrebno i tada se na taj razvučeni dio stavlja sintetska vata koji se stavlja na povrijeđeni dio tijela.
2. Najprije se na kožu postavi sintetska vata i zatim se izradi gipsana longeta koja se umoči u vodi i razvuče se na potrebnu duljinu te se stavlja na sintetsku vatu .

Nedostaci klasičnih metoda: znatna mogućnost nastanka cirkulacijskih poremećaja, oštri rubovi longete uzrokuju stvaranje rana mekih tkiva ekstremiteta, longeta se pomiče i rotira u ekstremitetima, velika potrošnja materija, longeta je glomazna, izgled longete ne zadovoljava, bolesnicu često iskazuju nezadovoljstvo izgledom i udobnošću imobilizacije i longeta ima znatnu težinu.

Suha metoda:

1. Najprije se na povrijeđeni dio tijela postavlja sintetska vata. Zatim se izradi gipsana longeta na način da se uzme potrebna mjera povrijeđenog dijela tijela sa suhom gips bindom. Na stolu za gipsanje se izradi suha binda koja se sastoji od 10 do 12 slojeva gipsa. Nakon što se škarama oblikuje longeta umače se u vodu na temperaturi od 20 do

25 stupnjeva Celzijusa otprilike 4 do 5 sekundi. Slijedi cijedenje longete i oblikovanje. Zatim se longeta stavlja na povrijeđeni dio tijela te se kasnije omota zavojem i ostavi se da se osuši nekoliko minuta.

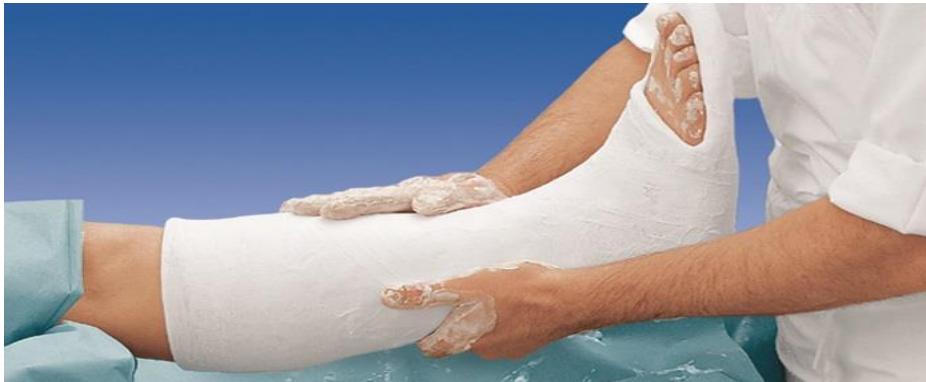Prednosti suhe metode su minimalan rizik od nastanka cirkulacijskih poremećaja, nema oštrih rubova koji uzrokuju nastanak rana, longeta se ne pomiče i ne rotira, longeta nije glomazna i nije preteška, mala potrošnja materijala i estetski izgled je prihvatljiv [13].

5.5.1. Prednosti suhe metode gipsanja u odnosu na klasične pripreme longete

Jedna od prednosti je smanjenje potrošnje materijala jer kada se gips-udlaga razvlači namočena, tijekom razvlačenja udlage gubi se 50 % materijala. Kod suhog načina pripreme gips se ne odvaja od osnovne longete te ostaje na istom mjestu jer je namakanje gipsa izrazito kratko i na taj način se ne gubi 10 % primarnog materijala [17].

Kada se gips udlaga postavlja klasičnom metodom događa se rotiranje i klizanje udlage s ekstremiteta.

Pri postavljanju gipsane imobilizacije, imobilizacija se ne može anatomski formirati po dimenzijama ekstremiteta. Jedan od primjera da za potkoljenu longetu kod klasične metode postavljanja treba potrošiti tri do četiri binde, a kod suhe metode dvije do dvije i pol binde [17].



*Slika 5.5.1.1 „ Prikaz potkoljenu longete “ ,izvor:
<http://www.instrumentaria.hr/product/spongiozni-vijci/>*

5.6. Ortoza kao imobilizacija

Ortoze služe kao pomoć pri imobilizaciji, ispravljanju, rasterećenju i stabiliziranju određenog dijela tijela. Ortozom se može na kontrolirani način imobilizirati povrijeđeni dio

tijela. Ortozu je moguće koristiti za ispravljanje držanja i kretanja. Uporabu ortoze propisuje liječnik nakon pregleda, a izrađuju od čvrstog materijala i funkcionalnih elemenata za pružanje potpore kao što su šipke, poluge ili remeni [13]. Postoje konfekcijske i individualne ortoze. Konfekcijske ortoze se izrađuju u različitim dimenzijama te mogu biti gotovi ili polugotovi proizvodi koji se mogu modificirati ovisno o anatomskim strukturama korisnika. Individualne ortoze su pomagala koja se izrađuju individualno i koriste se za duži vremenski period korištenja ili kod trajnih stanja korisnika [18] .

5.7. Edukacija pacijenta o liječenju longetom

Edukacija pacijenta o liječenju longetom ili cirkularnim gipsom, najvažniji je korak u konzervativnom liječenju prijeloma. Nužno je da pacijenti dobiju pisane i usmene upute o mjerama opreza i načinu rukovanja s longetom ili cirkularnim gipsom. Također pacijente treba uputiti kako da na pravilan način drže ozlijeđeni ekstremitet na povišenom kako bi se smanjila bol i oteklina. Bitno je napomenuti pacijentima da se longeta ili cirkularni gips ne smiju smočiti te također da ne guraju unutra razne predmete kako bi se počesali. Pacijenti trebaju biti dobro upoznati sa simptomima compartment sindroma i na prvi znak prekida vaskularne opskrbe, moraju otići svome liječniku, ortopedu ili u hitnu službu kako bi im se uklonila longeta ili cirkularni gips. Led se smije rabiti preko longete ili cirkularnog gipsa, u trajanju od 15 do 30 minuta. Jaki opioidi moraju se rabiti s oprezom u liječenju boli, pogotovo prva dva do tri dana, kako bi se izbjeglo prikrivanje simptoma neurovaskularnog ispada [19].

Trajanje imobilizacije varijabilan je pojam koji ponajviše ovisi o mjestu prijeloma, tipu prijeloma, priležćim komplikacijama i komorbiditetima koje pacijent ima. Kod većine longeta i cirkularnih gipseva pacijenti dolazi na prvi pregled nakon jednog do dva tjedna od stavljanja imobilizacije. Većina današnjih smjernica predviđa trajanje konzervativnog liječenja prijeloma od 48 tjedana, ovisno o već nabrojanim faktorima koji utječu na njegovo trajanje. Iz svega nabrojanoga vidi se da je konzervativno liječenje prijeloma prije svega individualizirano liječenje okrenuto prema svakom pacijentu ovisno o njegovom zdravstvenom stanju, dobi i potrebama [13].

6. Sestrinska skrb kod prijema pacijenta na hitni prijem

Kod samog prijema pacijenta na hitni prijem najvažnije je pacijenta dobro obraditi, što znači da je najvažnije uzimanje dobre anamneze kako bi dobili podatke o mehanizmu nastanka ozljede te osnovne subjektivne i objektivne poteškoće. Zatim slijedi inspekcija cijelog tijela u što ulazi pregled cijelog tijela, a posebno ozlijeđenog dijela tijela te uočavanje promjena u koje spadaju: deformitet, otekline, hematomi i eventualne ozljede mekih tkiva. Palpacijom se ispituje lokalno stanje prelomljene kosti. Kada mjerimo dužinu ekstremiteta te ga uspoređujemo sa drugom stranom možemo odrediti radi li se o skraćanju okrajine. Potrebno je pažljivo pregledati i opći izgled bolesnika zbog mogućnosti nastanka traumatskog šoka i drugih ozljeda. Na kraju svega najvažnija je rendgenska snimka kojom se dokazuje sigurna dijagnoza prijeloma, a to nam ujedno i složi kao način planiranja liječenja [4]. Uloga medicinske sestre/tehničara u cjelokupnom timu od iznimne je važnosti. Bitno je na pozitivan način uskladiti komunikaciju sa pacijentom. Najviše pažnje kod hitnih stanja odnosi se na komunikaciju sa pacijentom do odlaska na rendgensko snimanje, a ujedno i pratnja unesrećenome [4].

6.1. Priprema pacijenta za operativni zahvat

Priprema pacijenta za operativni zahvat sastoji se od fizičke i psihičke pripreme bolesnika. Osnovni je cilj psihičke pripreme smanjivanje intenziteta anksioznosti i edukacija o prijeoperacijskoj pripremi, operacijskom protokolu te ishodu operativnog zahvata i mogućim komplikacijama. Medicinska sestra/tehničar skrbi o pacijentu za vrijeme boravka u bolnici, pa čak i prije toga, za vrijeme hitne obrade. Oni brinu o stanju pacijenta i njegovim potrebama te gradi odnos u kojem ključnu važnost ima povjerenje.

Priprema za operacijski zahvat uključuje:

- uzimanje sestrinske anamneze
- vađenje uzorka krvi za laboratorijske pretrage
- pregled anesteziologa
- pisani pristanak pacijenta na operativni zahvat
- fizičku i psihičku pripremu
- edukaciju

Sestrinska anamneza podrazumijeva prikupljanje podataka koji su nužni za pravilno planiranje zdravstvene njege tijekom pacijentovog boravka u bolnici. Podatke možemo dobiti

direktno od pacijenta, od njegovih bližnjih, iz medicinske dokumentacije ili fizikalnim pregledom. Prilikom uzimanja anamneze potrebno je prikupiti:

- opće podatke (ime i prezime, rasa, dob, spol)
- situacijske podatke (stanje pacijenta kod prijema u bolnicu)
- eliminacija (defekacija i mokrenje)
- tjelesne aktivnosti
- podaci o prehrani (način prehrane, uzimanje tekućine)

Pomisao na izvođenje operativnog zahvata kod pacijenta nerijetko izaziva osjećaj straha. Medicinska sestra razgovorom umanjuje osjećaj straha i nesigurnosti te informira pacijenta o pretragama koje je nužno učiniti prije zahvata. Kirurški zahvat znatno povećava zabrinutost i strah u pacijenata. Najizraženiji su strahovi od anestezije, gubitka osjećaja kontrole nad vlastitim tijelom i moguće smrti. Osim fizičke pripreme, jako je naglašena i ona psihološka, koja, ukoliko je adekvatna, uvelike pomaže bržem oporavku pacijenta [4].

6.1.1. Fizička priprema

Fizička priprema bolesnika počinje dan ili dva dana prije operacijskog zahvata. Bolesnik mora prije toga obaviti niz laboratorijskih pretraga te ostale pretrage kao što su analiza krvi, stolice i urina, endoskopske pretrage i rendgenska snimanja. Medicinska sestra treba pažljivo pojasniti zbog čega se rade sve pretrage i kakva je njihova funkcija. Za vrijeme fizikalnog pregleda potrebno je zabilježiti sve ostale bitne relevantne podatke od nutritivnog statusa do kardiovaskularnog i respiratornog statusa. S bolesnikom treba od samog početka uspostaviti dobar odnos im omogućiti da postavlja pitanja. Također je tu i fizička priprema probavnog trakta. Prije prvog obroka potrebno je pacijentu dati dvije tablete metoklopramida koji sprječava pojavu mučnine i povraćanja, nakon doručka pacijentu se daje osmotski laksativ koji olakšava pražnjenje crijeva. Kako bi osigurali pripremljenost probavnog trakta za ručak i večeru pacijentu se priprema lako probavljivi obrok uz preporuku konzumacije veće količine tekućine tijekom dana. Kako bi prevenirali komplikacije s pacijentom dogovaramo prestanak unosa hrane i tekućine nakon večere. Bitno je savjetovati o važnosti pridržavanja uputa te provjeravati pridržava li ih se pacijent [4].

6.1.2. Psihološka priprema

Mnogi bolesnici za vrijeme hospitalizacije ne mogu zadovoljiti svoje osnovne psihološke potrebe od kojih se najviše ističe potreba za ljubavlju i potreba za samopoštovanjem što kasnije dovodi do jakih frustracijskih stanja. Njihovo se ponašanje očituje u tri načina ponašanja. Povlačenje koje se očituje sa nekomunikativnosti i nezainteresiranosti bolesnika, regresija kao način ponašanja u kojem osoba misli i postupa na način primjeren nižem stupnju razvoja i hiperaktivnost koje se očituje sa pretjeranom motoričkom aktivnošću [4].

6.1.3. Edukacija

Edukacija je također bitan segment prijeoperacijske pripreme pacijenta jer ona minimalizira pojavnost komplikacija u poslijeoperacijskom periodu. Edukaciju treba prilagoditi osobi koju educiramo. U obzir uzimamo dosadašnje obrazovanje pacijenta, njegovu dob te socijalno okruženje u kojemu se nalazi. Pacijente se u ovom slučaju najčešće educira o vježbama dubokog disanja i iskašljavanja koje se trebaju provoditi nakon operacijskog zahvata jer potiču bolju ventilaciju pluća i samim time rezultiraju boljom oksigenacijom tkiva i krvi te potiču iskašljavanje bronhalnog sekreta nakon operativnog zahvata. Vježbe disanja pomažu pri otvaranju alveola, potrebno je više puta udahnuti, zadržati dah 3 sekunde, opustiti se, izdahnuti ponoviti postupak. S vježbama disanja započinje se odmah po uklanjanju tubusa, provode se u krevetu. Trebalo bi ih provoditi svakih sat vremena, u trajanju od 3 do 5 minuta. Educira se i o vježbama koje potiču mobilnost donjih ekstremiteta zbog boljitka cirkulacije i prevencije tromboze dubokih vena nogu kao posljedice mirovanja [4].

6.2. Intraoperacijski period

Intraoperacijski period započinje pacijentovim dolaskom u operacijsku salu i njegovim premještanjem na operacijski stol. Tijekom boravka u operacijskoj sali, sobi za buđenje ili jedinici intenzivnog liječenja, za pacijenta se brinu liječnik operater i anesteziolog, operacijska sestra te anesteziološki tehničar. Uloga medicinske sestre je pripremiti pacijenta za zahvat, provjeriti je li pacijent na tašte, osigurati provođenje pravila aseptičnog rada, pripremiti aparate i instrumente, pacijenta staviti u adekvatan položaj, još jednom provjeriti potrebnu dokumentaciju i identificirati pacijenta. Medicinska sestra ne prestaje pružati psihičku podršku pacijentu, nastoji što više umanjiti osjećaj nesigurnosti i straha. Pacijentu je potrebno postaviti

monitoring kako bi se tijekom zahvata mogle pratiti vrijednosti vitalnih funkcija. Također je potrebno pratiti balans tekućina i stanje svijesti [20].

6.3. Poslijeoperacijski period

Kod dolaska pacijenta na odjel nakon operacije potrebno je provjeriti svu potrebnu dokumentaciju i evaluirati zdravstvenu njegu provedenu tijekom operacijskog zahvata. Pacijent se smješta u krevet i prate se vitalne funkcije kod kojih treba obratiti pozornost na respiratornu funkciju zbog intubacije i same anestezije. U poslijeoperacijskom periodu se provode vježbe disanja o kojima se pacijenta educira prije operacije. Također je nužno pratiti svijest pacijenta kako bi se izbjegli padovi, skidanje zavoja, vađenje intravenske kanile [21]. Medicinska sestra treba provjeravati razinu boli kod pacijenta, evidentirati je te po potrebi, prema uputi liječnika, dati analgetik odnosno preporučiti nefarmakološki postupak poput biofeedbacka, relaksacije, distraktora. Bol se ne smije ni u kojem slučaju zanemarivati jer ona ima utjecaj na cjelokupno funkcioniranje i oporavak u cijelosti. Nakon operacije nerijetko se javljaju mučnina i povraćanje. Kako bi se pacijentu što više olakšalo, provode se intervencije poput postavljanja pacijenta u blago povišen položaj onoliko koliko to operativni zahvat dozvoljava, priprema pribora za povraćanje nadohvat pacijentu, primjena propisanih antiemetika, osiguravanje ugodnih mikroklimatskih uvjeta. Mučninu i povraćanje nerijetko izaziva enteralni unos hrane i tekućine prije uspostave peristaltike, stoga se on ne preporuča. Unutar 6 do 8 sati nakon operativnog zahvata mogu se javiti poteškoće s mokrenjem u vidu oligurije koja često nastaje kao posljedica nedovoljnih infuzija. Ponekad je potrebno poticati diuretikom da ne bi došlo do prerenalne insuficijencije. Postavljen je urinarni kateter u svrhu mjerenja diureze. Važno je obratiti pozornost na pojavu nedostatka podražaja na mokrenje, posebno kod spinalne anestezije. Ukoliko dođe do komplikacije, obavezno dokumentirati i obavijestiti liječnika. Medicinska sestra mora pratiti ranu kako bi se na vrijeme moglo reagirati u slučaju komplikacije poput krvarenja. Uz ove komplikacije javljaju se i one uzrokovane dugotrajnim ležanjem, a to su duboka venska tromboza, dekubitus i pneumonija [4].

6.4. Fizikalna terapija

Fizikalna terapija započinje prvog poslijeoperacijskog dana. Vrste fizikalne terapije prilagođavaju se određenoj poslijeoperacijskoj fazi te se nadograđuju ovisno o stanju

pacijenta i vrsti operativnog zahvata, a ovise i o lokalizaciji te vrsti prijeloma. Cilj je rehabilitacije da se pacijent što prije vrati u stanje u kakvome je bio prije kirurškog liječenja. To podrazumijeva početak terapije prvi ili drugi dan nakon operativnog operativnog zahvata, ovisno o vrsti anestezije. Pacijent se mobilizira uz pomoć štaka. Fizikalna terapija provodi se tijekom cijelog boravka u bolnici, a nakon napuštanja s bolničkog odjela, fizikalna terapija i rehabilitacija se nastavljaju. Zajedno sa statičkim vježbama snage, prvi dio rehabilitacije imat će za cilj regeneraciju oštećenog tkiva i smanjivanje otekline i boli. U tome pomaže fizikalna terapija kao što je terapija laserom, strujom, ultrazvukom te limfna drenaža za brži protok limfe i regeneraciju tkiva. Nakon nekog vremena, što zavisi o individualnom stanju pacijenta, kreće se sa pasivnim pokretima u koljenu i skočnom zglobu te aktivacija mišića ozlijeđene noge, a to se može ubrzati vježbama na izokinetičkoj spravi i stvaranjem programa s obzirom na sposobnosti i stanje pacijenta. Uz daljnju pratnju operatera, liječnika i fizioterapeuta, osobi će se postepeno povećavati opterećenje dok se ne povratu u prvotno stanje [4].

7. Zaključak

Pregledom literature može se ustanoviti da su mnogobrojna definiranja prijeloma te se može sažeti da su prijelomi ozljede koje prekidaju tijek kosti, a nastaju najčešće uslijed kratkotrajnog i intenzivnog vanjskog opterećenja. Prijelomi se u današnje vrijeme smatraju jednim od najvećih problema u medicini. Od velike je važnosti pacijentu dati detaljne upute na koji način se provodi konzervativno ili operativno liječenje prijeloma i isto tako on mora biti upoznat sa svim mogućim nuspojavama i komplikacijama liječenja. Najbitnije je (a to se ponajviše odnosi na konzervativno liječenje) pacijentu reći da se odmah javi u hitnu službu, ako osjeti progresiju boli, parestezije, bockanje, gubitak osjeta ili primijeti naglu promjenu boje ozlijeđenog uda. Većina starije populacije izložena je frakturama kuka. S godinama starosti raste i rizik za mogućnost nastanka komplikacija nakon operativnog liječenja prijeloma kuka. Zadaća svih nas je prvenstveno prevencija takvih ozljeda povećanjem razine sigurnosti i edukacijom. Prijelom proksimalne trećine femura ubraja se u najkompleksnije traumatske ozljede i predstavlja veliki financijski teret za društvo. Uloga medicinske sestre u liječenju i rehabilitaciji od velike je važnosti, uvelike olakšava i skraćuje liječenje te doprinosi boljem psihičkom stanju i osjećaju sigurnosti pacijenta. Zdravstvena njega dijeli se na prijeoperacijski, intraoperacijski i poslijeoperacijski period. U prijeoperacijskom periodu medicinska sestra/tehničar priprema pacijenta za zahvat, odnosno priprema bolesnika kako bi se rizik za nastanak komplikacija tijekom operacije smanjio na minimum. Intraoperacijski period je period koji započinje pacijentovim dolaskom u operacijsku salu i premještanjem bolesnika na operacijski stol. U poslijeoperacijskom periodu uloga medicinske sestre/tehničara je prevencija komplikacija koje mogu nastati kao posljedica operacije ili posljedica dugotrajnog ležanja. Tijekom boravka u bolnici jedna od najvažnijih zadata medicinske sestre je pružanje psihičke, fizičke i edukativne potpore pacijentu i njegovoj obitelji. Medicinska sestra mora pratiti trendove, usavršavati se i usvojiti vještine kako bi pripremila pacijenta za operaciju i prevenirala postoperativne komplikacije te pridonijela što bržem i lakšem oporavku. Prilikom otpusta pacijenta iz bolnice valjalo bi obitelji uz ostalu dokumentaciju priložiti pisane brošure s uputama i savjetima.

8. Popis literature

- [1] B. Smiljanić: Traumatologija, Školska knjiga, Zagreb, 2003.
- [2] Štakelar H.: Općenito o prijelomima, Medicinski fakultet, Zagreb, 1998.
- [3] N. Bukvić, Z. Lovrić, Z. Trninić: Traumatologija, Zagreb, 2008.
- [4] S. Kalauz: Zdravstvena njega kirurških pacijenata, Visoka zdravstvena škola, 2010. Zagreb
- [5] P. Keros, B. Matković: Anatomija i fiziologija, Naklada Ljevak, 2006.
- [6] A. Kvesić i suradnici: Kirurgija, Medicinska naklada, Zagreb, 2016.
- [7] Prpić I.: Kirurgija. II izdanje. Medicinska knjiga. Zagreb, 1989.
- [8] P. Keros, M. Pećina: Funkcijska anatomija lokomotornog sustava, Naklada Ljevak, Zagreb, 2006.
- [9] B. Posinkovič: Prijelom vrata bedrene kosti, Školska knjiga, Zagreb, 1985.
- [10] Furnes O, Havelin LI, Espehaug B, Steindal K, Sørås TE.: The Norwegian Arthroplasty Register. Report 2008.
- [11] T. Vladović- Relja: Torakalna kirurgija- I. svezak, Zagreb, 2014.
- [12] Z. Klanfar: Radiološka tehnologija u praksi, Naknada Slap, 2009.
- [13] J. Hančević, T. Antoljak i Ž. Korać: Imobilizacija, Medicinska naklada, 2001.
- [14] K. Rotim, T. Sajko: Neurokirurgija, Zdravstveno veleučilište, Zagreb, 2010.
- [15] A. Rukavina: Osteosinteze dugih kostiju- pogreške i komplikacije, Naknada Slap, Jastrebarsko, 1999.
- [16] V. Biljić: Povijest kirurgije, Medicinska naklada, Zagreb, 2009.
- [17] J. Hančević i suradnici: ABC kirurške svakidašnjice, 2. dio. Medicinska naklada, Zagreb, 2001.
- [18] T. Vladović- Relja: Torakalna kirurgija- II. svezak, Zagreb, 2014.
- [19] T. Vladović-Relja: Torakalna kirurgija- III. Svezak, Zagreb, 2014.

[20] V. J. Šimunović: Neurokirurgija, Medicinska naklada, Zagreb, 2008.

[21] B. B. Marković: Hitnja stanja- pravodobno i pravilno, Alfa d.d. Zagreb, 2011.

9. Popis slika

Slika 2.1 Kostur ljudskog tijela, Izvor: http://www.humanbody.wbl.sk/Kostr.html	3
Slika 2.1.1 Prikaz građe kostiju, Izvor: http://www.portalnebula.hr/pojam/kosti/	4
Slika 3.4.1 Prikaz čestih oblika prijeloma, Izvor: http://www.msd-prirucnici.placebo.hr/msd-prirucnik/ozljede-i-trovanja/prijelomi-iscasenja-uganuca/posebni-prijelomi	9
Slika 4.9.3.1 Prikaz spongioznog vijka, Izvor: http://www.instrumentaria.hr/product/spongiozni-vijci/	22
Slika 5.5.1.1 Prikaz potkoljениčne longete, Izvor: http://www.instrumentaria.hr/product/spongiozni-vijci/	27

IZJAVA O AUTORSTVU
I
SUGLASNOST ZA JAVNU OBJAVU

Završni/diplomski rad isključivo je autorsko djelo studenta koji je isti izradio te student odgovara za istinitost, izvornost i ispravnost teksta rada. U radu se ne smiju koristiti dijelovi tuđih radova (knjiga, članaka, doktorskih disertacija, magistarskih radova, izvora s interneta, i drugih izvora) bez navođenja izvora i autora navedenih radova. Svi dijelovi tuđih radova moraju biti pravilno navedeni i citirani. Dijelovi tuđih radova koji nisu pravilno citirani, smatraju se plagijatom, odnosno nezakonitim prisvajanjem tuđeg znanstvenog ili stručnoga rada. Sukladno navedenom studenti su dužni potpisati izjavu o autorstvu rada.

Ja, DAVID PERIŠIĆ (ime i prezime) pod punom moralnom, materijalnom i kaznenom odgovornošću, izjavljujem da sam isključivi autor/ica završnog/diplomskog (obrisati nepotrebno) rada pod naslovom ZBRINJAVANJE PRUGLOMA I IMOBILIZACIJA - SPECIFIČNOSTI SESTRINSKE SKRBI (upisati naslov) te da u navedenom radu nisu na nedozvoljeni način (bez pravilnog citiranja) korišteni dijelovi tuđih radova.

Student/ica:
(upisati ime i prezime)

David Perišić
(vlastoručni potpis)

Sukladno Zakonu o znanstvenoj djelatnosti i visokom obrazovanju završne/diplomske radove sveučilišta su dužna trajno objaviti na javnoj internetskoj bazi sveučilišne knjižnice u sastavu sveučilišta te kopirati u javnu internetsku bazu završnih/diplomskih radova Nacionalne i sveučilišne knjižnice. Završni radovi istovrsnih umjetničkih studija koji se realiziraju kroz umjetnička ostvarenja objavljuju se na odgovarajući način.

Ja, DAVID PERIŠIĆ (ime i prezime) neopozivo izjavljujem da sam suglasan/na s javnom objavom završnog/diplomskog (obrisati nepotrebno) rada pod naslovom ZBRINJAVANJE PRUGLOMA I IMOBILIZACIJA - SPECIFIČNOSTI SESTRINSKE SKRBI (upisati naslov) čiji sam autor/ica.

Student/ica:
(upisati ime i prezime)

David Perišić
(vlastoručni potpis)

Prijava završnog rada

Definiranje teme završnog rada i povjerenstva

ODJEL	Odjel za sestrinstvo		
PRISTUPNIK	David Perišić	MATIČNI BROJ	0236/336
DATUM	06.08.2018.	KOLEGIJ	Zdravstvena njega odraslih II
NASLOV RADA	Zbrinjavanje prijeloma i imobilizacija - specifičnosti sestrinske skrbi		
NASLOV RADA NA ENGL. JEZIKU	Fracture management and immobilization - the specificities of nursing care		
MENTOR	dr.sc. Marijana Neuberg	ZVANJE	viši predavač
ČLANOVI POVJERENSTVA	1. Damir Poljak, dipl.med.techn., predsjednik		
	2. dr.sc. Marijana Neuberg, mentor		
	3. Melita Sajko, dipl.med.techn., član		
	4. Irena Canjuga, mag.med.techn., zamjenski član		
	5.		

Zadatak završnog rada

BROJ	1018/SS/2018
------	--------------

OPIS

Prijelom ili fraktura je ozljeda koja rezultira prekidom kontinuiteta kosti. Nastaje kratkotrajnim djelovanjem vanjske sile. Znakovi prijeloma su bol, nemogućnost pokretanja ozlijeđenog ekstremiteta, oteklina na mjestu prijeloma koja nije uvijek prisutna i deformitet ekstremiteta (siguran znak prijeloma). Prema odnosu prijeloma i mekog tkiva razlikujemo dvije vrste prijeloma, a to su otvoreni i zatvoreni lom. Otvoreni lom je ozljeda kod koje je prekinut kontinuitet kože ili sluznice u blizini loma kosti. Zatvoreni lom predstavlja lom kod kojeg je u cjelovitosti koža očuvana. Cilj i svrha liječenja prijeloma je koštano cijeljenje te vraćanje pune funkcije ozlijeđenog ekstremiteta. Dvije su vrste liječenja prijeloma, konzervativno i operativno liječenje. Uloga medicinske sestre u svemu tome je iznimno bitna, od samog prijema bolesnika, koji su najčešće hitna stanja do kasnije edukacije bolesnika i njegove obitelji kako i na koji način spriječiti nastanak komplikacija.


Nakon što liječnik obavi pregled bolesnika, daljnu skrb prema bolesniku vodi medicinska sestra, što od same pratnje kod pretraga (rtg pregled) pa sve do postavljanja imobilizacije.

Cilj rada je definiranje prijeloma i načine zbrinjavanja prijeloma. U radu su opisane vrste prijeloma, mehanizam nastanka, dijagnostički postupci, metode liječenja prijeloma te uloga medicinske sestre kod njihovog provođenja.

ZADATAK URUČEN

22.08.2018.

POTPIS MENTORA



MMI