

Ozljede prsnog koša

Prica, Aleksandar

Undergraduate thesis / Završni rad

2019

Degree Grantor / Ustanova koja je dodijelila akademski / stručni stupanj: **University North / Sveučilište Sjever**

Permanent link / Trajna poveznica: <https://um.nsk.hr/um:nbn:hr:122:662307>

Rights / Prava: [In copyright](#)/[Zaštićeno autorskim pravom.](#)

Download date / Datum preuzimanja: **2024-11-10**



Repository / Repozitorij:

[University North Digital Repository](#)





Sveučilište Sjever

Završni rad br. 1184/SS/2019

Ozljede prsnog koša

Aleksandar Prica, 1799/336

Varaždin, rujan, 2019. godine



Sveučilište Sjever

Odjel za sestrinstvo

Završni rad br. 1184/SS/2019

Ozljede prsnog koša

Student

Aleksandar Prica, 1799/336

Mentor

Nikola Bradic, dr. med

Varaždin, rujan, 2019. godine

Prijava završnog rada

Definiranje teme završnog rada i povjerenstva

ODJEL	Odjel za sestrinstvo		
STUDIJ	preddiplomski stručni studij Sestrinstva		
PRISTUPNIK	Aleksandar Prica	MATIČNI BROJ	1799/336
DATUM	23.09.2019.	KOLEGIJ	Sestrinske intervencije u izvanbolničkom i bolničkom zbrinjavanju
NASLOV RADA	Ozljede prsnog koša		

NASLOV RADA NA ENGL. JEZIKU	Thoracic injuries
-----------------------------	-------------------

MENTOR	Nikola Bradić, dr.med.	ZVANJE	viši predavač
--------	------------------------	--------	---------------

ČLANOVI POVJERENSTVA	1. doc.dr.sc. Tomislav Novinščak, predsjednik
	2. Nikola Bradić, dr.med., mentor
	3. Melita Sajko, mag.soc.geront., član
	4. Valentina Novak, mag.med.techn., zamjenski član
	5.

Zadatak završnog rada

BROJ	1184/SS/2019
------	--------------

OPIS

Ozljede prsnog koša predstavljaju značajan medicinski problem. Najčešće nastaju u sklopu trauma ozlijeđene osobe u prometu, tijekom obavljanja svakodnevnog posla. Prsni koš je građen poput kaveza, kojeg čine rebra i čime se štite organi koji su od vitalnog značaja za život čovjeka (srce, pluća, velike krvne žile). Pri teškim ozljedama, dolazi do ozbiljnog narušavanja funkcije i strukture tih organa, što vodi do značajnog stupnja morbiditeta i mortaliteta osoba s ozljedama prsnog koša. U radu će se pregledno prikazati mehanizmi nastanka ozljeda, primarno zbrinjavanje ozlijeđene osobe, dijagnostičke metode i tehnike te konzervativni i kirurški načini liječenja ovih osoba. poseban naglasak dati će se ulozi medicinske sestre/tehničara u procesu zbrinjavanja i liječenja.

- Opisati anatomiju prsnog koša i dišnog sustava
- Opisati fiziologiju prsnog koša i dišnog sustava
- Opisati vrste ozljeda prsnoga koša, te mehanizme nastanka
- Navesti dijagnostičke metode utvrđivanja ozljeda
- metode i mogućnosti liječenja
- Uloga sestre u zbrinjavanju bolesnika s ozljedama prsnog koša

ZADATAK URUČEN 23.09.2019.



[Handwritten signature]

Predgovor

Zahvaljujem se svojem mentoru dr. med. Nikoli Bradiću na prihvaćenom mentorstvu te strpljivom vođenju kroz ovaj rad. Na uloženom trudu i vremenu te kvalitetnim savjetima za rad.

Zahvaljujem se svojim kolegama i prijateljima s kojima sam se družio, učio i zabavljao ove tri godine.

Na kraju želim se zahvaliti mojim roditelja na pruženoj podršci.

Sažetak

Ovim završnim radom htio sam pobliže objasniti tematiku ozljeda prsnog koša, koja se danas javlja kod vrlo velikog broja ozljeda. Ozljede prsnoga koša zauzimaju značajno mjesto i po broju i po komplikacijama i po smrtnosti. Vrlo je bitno poznavanje anatomije prsnog koša radi boljeg poznavanja i prepoznavanja vrsta i veličina ozljeda. Na svakoj razini skrbi prepoznavanje torakalne ozljede je presudno za kasniji ishod. Medicinska sestra/tehničar mora znati primijeniti pružanje prve pomoći prije dolaska u bolnicu, mora znati obraditi pacijenta u hitnoj ambulanti te prepoznati indikacije za neposrednu kiruršku intervenciju. Prilikom vrsta zahvata u torakalnoj kirurgiji medicinska sestra/tehničar mora znati postupak prije operacije te koje su glavne zadaće poslije operacije. Važno je da je medicinska sestra/tehničar upoznata sa postupcima operacijskih zahvata. Najčešće vrste ozljeda su tupe ili penetrante ozljede, do kojih najčešće dolazi prilikom automobilskih nesreća. Ostale ozljede mogu biti potres prsnog koša, kompresija prsnog koša, nagnječenje prsnog koša, sindrom udarnog vala, hemotoraks i pneumotoraks. Vrlo su česti prijelomi rebra kao jedni od najčešćih kostoloma u svakodnevnoj praksi. Prilikom ozljeda prsnog koša treba obratiti pozornost na ozljede organa torakalne šupljine, koje mogu biti fatalne posebice ako je riječ o rupturama većih krvnih žila. Drenaža nam je bitna za evakuaciju i odvod sadržaja iz prsišta. Razlikujemo dva tipa drenaža, a to su zatvorena i otvorena drenaža. Dijagnostika ozljeda prsnog koša nam je bitna da bi mogli dokazati samu vrstu i lokalizaciju ozljede. Najvažnije vrste dijagnostike su uzimanje anamneze, rendgenske pretrage i fizikalni pregled. Medicinska sestra/tehničar mora vrlo dobro poznavati prije operacijsku pripremu bolesnika prilikom koje mu mora objasniti koje vježbe nakon same operacije treba prakticirati kako bi se izbjegle neželjene posljedice. Također ne smijemo zanemariti fizičku i psihološku pripremu te poslijeoperacijsku njegu za pacijenta. Što se tiče prehrane pacijenata, nakon operacije na prsnom košu nema nikakvih ograničenja u prehrani.

Ključne riječi: Ozljeda, prsni koš, dijagnostika, zdravstvena njega

Summary

With this final paper I wanted to explain in more detail the topic of chest injuries, which occurs today in a very large number of injuries. Chest injuries occupy a significant place both in number and in complications and in mortality. Knowledge of the anatomy of the chest is essential to better know and recognize the types and magnitudes of injuries. At every level of care, recognizing a thoracic injury is crucial for a later outcome. The nurse / technician must know how to apply first aid before arriving at the hospital, must be able to treat the patient in an ambulance and recognize the indications for immediate surgical intervention. During the types of surgery in thoracic surgery, the nurse / technician must know the procedure before surgery and what are the main tasks after surgery. It is important that the nurse / technician is familiar with the procedures for the surgery. The most common types of injuries are blunt or penetrating injuries, most commonly caused by car accidents. Other injuries may include concussion, chest compressions, chest tenderness, shock wave syndrome, hemothorax and pneumothorax. Rib fractures are very common as one of the most common costumes in daily practice. In the case of chest injuries, attention should be paid to injuries to the organs of the thoracic cavity, which can be fatal especially in the case of ruptures of larger blood vessels. Drainage is essential for evacuation and removal of contents from the chest. There are two types of drainage, namely closed and open drainage. Diagnosis of chest injuries is important for us to be able to prove the type and location of the injury. The most important types of diagnostics are medical history, X-ray and physical examination. The nurse / technician must be very familiar with the patient's pre-operative preparation, explaining to him what post-surgery exercises to practice in order to avoid unintended consequences. Physical and psychological preparation and post-operative care for the patient should also not be neglected. With regard to patient nutrition, there are no dietary restrictions after surgery on the chest.

Keywords: Injury, Chest, Diagnosis, Nursing

Popis korištenih kratica

ATLS- Advanced trauma life support

CT- kompjutorizirana tomografija

RTG- Rentgenska snimanja

UZV- Ultrazvuk

KKS- kompletna krvna slika

EKG- Elektrokardiografija

RR- Krvni tlak

ml- mililitar

mm- milimetar

kcal/kg- kalorija po kilogramu

Sadržaj

1. Uvod	1
2. Anatomija prsnog koša	2
3. Upravljanje traumom grudnog koša	4
3.1 Pružanje prve pomoći prije dolaska u bolnicu	4
3.2 Hitna ambulanta	4
3.3 Indikacije za neposrednu torakalnu kiruršku intervenciju su	4
4. Vrste zahvata u torakalnoj kirurgiji	6
Postupak prije operacije na plućima	6
4.1 Torakotomija	6
4.2 Kronična post-torakotomska bol i kvaliteta života povezana sa zdravljem	6
4.3 Resekcija pluća	7
4.4 Torakoplastika	7
4.5 Dekortikacija	7
5. Ozljede prsnog koša	8
5.1 Zatvorene ili tupe ozljede toraksa	8
5.2 Potres prsnoga koša (commotio thoracis)	8
5.3 Kompresija prsnog koša (compresio thoracis)	8
5.4 Nagnječenje prsnoga koša (contusio thoracis)	9
5.5 Sindrom udarnog vala (blast – sindrom)	9
5.6 Hematoraks (Haematothorax)	9
5.7 Pneumotoraks	10
6. Prijelomi rebara	10
6.1 Postupci prve pomoći kod prijeloma rebara	10
7. Ozljede organa torakalne šupljine	12
7.1 Ozljede pluća	12
7.2 Ruptura ošita	12
7.3 Ozljede srca i velikih krvnih žila	12
8. Drenaže prsišta	13
8.1 Zatvorena drenaža po Bulau	13
8.2 Usisna drenaža	14
8.3 Perthes-Storthov aparat za drenažu	14
8.4 Bunesnova sisaljka na vodeni mlaz	14
8.5 Aparati za drenažu novijeg datuma	14

9. Dijagnostika kirurških bolesti prsnoga koša	15
9.1 Uzimanje anamneze	15
9.2 Rendgenske pretrage	15
9.3 Bronhografija	15
9.4 Pleuralna punkcija	15
9.5 Tomografija	16
9.6 Fizikalni pregled	16
9.7 Sestrinska procjena boli	16
10. Zdravstvena njega bolesnika s operacijom prsnog koša	17
10.1 Prijeoperacijska priprema bolesnika	17
Opća priprema i pretrage za operaciju	18
Priprema bolesnika za hitnu operaciju	18
10.2 Poslijeoperacijska njega	20
11. Vježbe nakon operacije toraksa	22
11.1 Vježbe disanja i iskašljavanja	22
11.2 Vježbe ramena i nadlaktice	22
12. Prehrana bolesnika	23
13. Zaključak	25
14. Literatura	26
15. Popis slika	28

1.Uvod

Bolesnika kojemu je potrebno kirurško liječenje primamo na kirurški odjel. Pritom medicinska sestra ne smije promatrati bolest, poremećaj rada organa, nego čovjeka s njegovim fizičkim, psihološkim, socijalnim i duhovnim potrebama. Neadekvatna priprema za operaciju i dugotrajno odbijanje operacije mogu biti velika opasnost za bolesnikov život[1].

Torakalnu šupljinu čine tri veća anatomska sustava. To su sustav dišnih putova, pluća i kardiovaskularni sustav. Kao takav, svaka trajna ili prodorna trauma može uzrokovati značajne poremećaje u svakom od ovih sustava koji brzo mogu izazvati opasnost po život ako se brzo ne identificiraju i ne liječe. Za razliku od drugih bolesti pacijenti s traumom često su upoznati s traumatičnim mehanizmom, poput sudara u automobilu, pada, rane vatrenim oružjem ili ubodne rane[2].

Ozljeda lokalni je ili opći poremećaj nastao djelovanjem mehaničkog, kemijskog, električnog, radijacijskog ili termičkog agensa. Mehanička je sila najčešći uzrok ozljeđivanja u svakodnevnoj traumatološkoj praksi. Ozljeda nastaje udarom čvrstoga predmeta u tijelo ili padom na čvrstu podlogu. Udarne energija raste što je brzina sraza veća. Ako je površina veća, nastaju kompleksnije ozljede[3].

Ozljede prsnoga koša zauzimaju značajno mjesto i po broju (15%) i po komplikacijama i po smrtnosti. Ozljede toraksa i organa u prsištu, posebice one višestruke, dovode do smrtnoga ishoda u vrlo kratkome vremenu nakon ozljeđivanja. U dvije trećine ozlijeđenih smrt nastupa unutar 1-2 sata nakon ranjavanja, što je mnogo kraće nego prilikom ozljeda drugih regija. Pojavljuju se izolirane ili u sklopu politraume. Najčešća podjela ozljeda prsnoga koša jest na tupe ili zatvorene i otvorene ili penetrantne. Zatvorene obično nastaju pri prometnim nesrećama, zatrpavanju ili pri tupom udarcu u prsni koš. Pritom može nastati prijelom rebara, prsne kosti, ozljede nekog od organa u prsištu s komplikacijama, koje mogu biti raznovrsne ili bez njih. Otvorene se ozljede vide najčešće pri ubodnim ili strijelnim ranama. Najčešće traume prsišta jesu: prijelomi rebara, prijelom prsne kosti, traumatski hematoraks, traumatski pneumotoraks, kontuzija pluća. Česti znak ozljede prsnoga koša su bolovi i poteškoće pri disanju. Postupci prve pomoći moraju biti usmjereni na olakšavanje poteškoća disanja i prevenciju šoka[4].

2. Anatomija prsnog koša

Prsni koš (lat. *thorax*) koštano je hrskavični kavez koji sadrži i štiti središnje organe dišnog i krvožilnog sustava. Oblikom je čunjast (uski vrh i široko dno), te dulji straga nego sprijeda. Zbog prodora kralježaka u prсну šupljinu (*cavum thoracis*), poprječno pokazuje bubrežasti presjek.

Stražnju stranu (*facies posterior*) prsnoga koša oblikuje 12 prsnih kralježaka i stražnji krajevi rebara. Konveksna je odozgo prema dolje i zatvara po jedan duboki utor sa svake strane središnje crte. Utor nastaje zbog posterolateralnog smjera pružanja svakog rebra od kralješka prema rebranom kutu.

Prednja strana (*facies anterior*) koju čine prsna kost i rebrane hrskavice je ravna ili blago konveksna, i nagnuta odozgo prema dolje i naprijed.

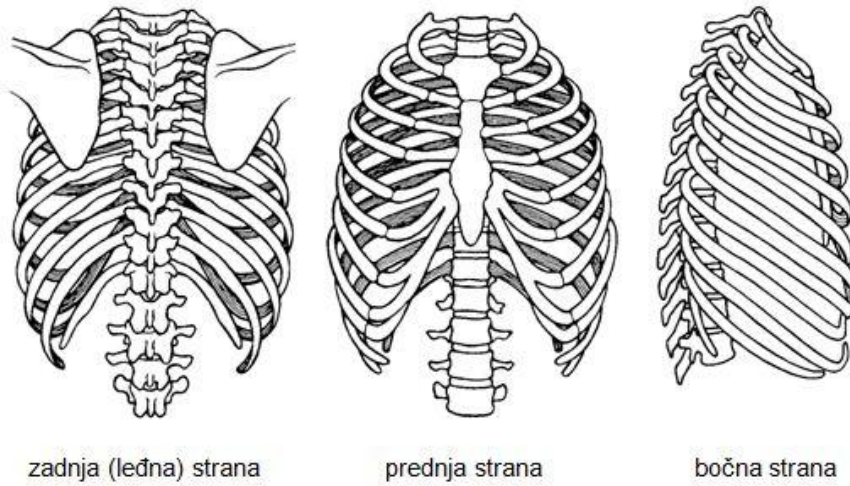
Bočne strane (*facies laterales*) su konveksne i u potpunosti ih oblikuju rebra međusobno odijeljena s 11 međurebranih prostora koji su ispunjeni međurebranih mišićima i vezivom.

Gornji otvor prsnog koša (*apertura thoracis superior*) je bubrežast tj. širi postrance nego u sredini. Straga ga omeđuje prvi prsni kralježak, sprijeda gornji rub prsne kosti, sa svake strane po jedno prvo rebro. Nagnut je prema dolje i naprijed tako da je anteriorni dio otvora na nižoj razini od posteriornog. Antero-posteriorni dijametar gornjeg otvora iznosi oko 5 cm, a transverzalni oko 10 cm.

Donji otvor (*apertura thoracis inferior*) sa stražnje strane omeđuje 12. prsni kralježak, bočno 11. i 12. rebro, a sprijeda hrskavice 10., 9., 8. i 7. rebra koje se spuštaju s objiju strana i s vrhom ksifoidnog nastavka oblikuju rebrani kut (*arcus costalis*). Donji je otvor poprječno širi nego u sredini i spušta se koso natrag. Zatvara ga ošit koja predstavlja dno prsnog koša.

Prsni koš žene razlikuje se od prsnog koša muškarca u sljedećem:

1. manji volumen
2. kraća prsna kost
3. gornja granica prsne kosti je na razini donjeg ruba T3 kralješka (u muškarca T2)
4. gornja rebra su pokretnija, pa omogućavaju veću ekspanziju gornjeg dijela prsnog koša [5]



Slika 1. Prikaz prsnog koša

Izvor: Wikipedia, preuzeto 08.09.2019

3. Upravljanje traumom grudnog koša

Upravljanje traumom grudnog koša može se podijeliti u tri različite razine skrbi; održavanje života i traumatična potpora prilikom transporta u bolnicu, potpora u bolnici ili u hitnoj operacijskoj sali. Na svakoj razini skrbi prepoznavanje torakalne ozljede je presudno za kasniji ishod. Skrb i briga za pacijenta s traumom u prsima temelji se na naprednim protokolima za trajno održavanje života (ATLS). Nakon primarnog pregleda i inspekcije, neposredne ozljede opasne po život treba isključiti ili liječiti. To su ozljede opstrukcije dišnih putova, napeti pneumotoraks, otvoreni pneumotoraks, masivni hemotoraks, srčana tamponada. Sekundarni pregled i inspekcija pružit će informacije o mogućim ozljedama opasnim po život, kao što su plućna kontuzija, konfuzija miokarda, poremećaj aorte, traumatična dijafragmatska ruptura, poremećaj traheobronhijalnog stabla.

3.1 Pružanje prve pomoći prije dolaska u bolnicu

Procjena disanja i klinički pregled prsnog koša (respiratorni pokreti i kvaliteta disanja) potrebni su za prepoznavanje većih ozljeda toraksa kao što su napeti pneumotoraks, otvoreni pneumotoraks, zatajenje prsnog koša, plućna kontuzija i masivni hemotoraks. Inspekcija, palpacija, perkusija i posebno auskultacija pružit će informacije je li prisutan napeti pneumotoraks. Klinička dijagnoza pneumotoraksa može zahtijevati trenutnu intervenciju, inicijalnom dekompresijom pleure prostora. Ako to ne uspije ili postoje dokazi o pneumotoraksu, neophodna je drenaža prsne cijevi. U nedostatku hipoventilacije pri auskultaciji ili torakalne boli kod stabilnog pacijenta, može se isključiti pneumotoraks velikog naprežanja. Pregled treba obavezno ponoviti kako bi se izbjeglo pogoršanje pneumotoraksa.

3.2 Hitna ambulanta

Tijekom pregleda prilikom dolaska na hitni odjel u bolnici radi se ponavljanje kliničkog pregleda zajedno s anamnestičkim podacima o mehanizmu torakalne traume koji će pružiti podatke o potencijalnoj težini ozljede toraksa. Ako se opseg traume ne može definirati, preporučuje se izvršiti CT ispitivanje s pojačanim kontrastom.

3.3 Indikacije za neposrednu torakalnu kiruršku intervenciju su

Gubitak krvi $\geq 1,500$ ml u početku / > 200 ml / sat tijekom 2–4 sata;

Endobronhijalni gubitak krvi; masivna kontuzija sa značajnim oštećenjem mehaničke ventilacije;

Ozljeda traheobronhijalnog stabla (curenje zraka / hemotoraks);

Ozljeda srca ili velikih žila (gubitak krvi / perikardna tamponada) [6]

4.Vrste zahvata u torakalnoj kirurgiji

Postupak prije operacije na plućima

- a. obavijestiti pacijenta o vrsti operacijskog zahvata
- b. Započeti vježbe disanja i iskašljavanja kako bi bolesnik tu tehniku svladao već prije operacije
- c. Smanjiti bakterijsku floru u gornjim dijelovima dišnih putova

Glavne zadaće poslije operacije na plućima

- a. Održati prohodnost dišnih putova
- b. postići što bolje proširenje preostalog dijela pluća
- c. prepoznati simptome komplikacija
- d. osigurati temeljnu rehabilitaciju

4.1 Torakotomija

Je operacijsko otvaranje prsnog koša. Eksplorativna torakotomija je operacija pri kojoj se prsni koš samo otvori i zatvori. Takav se zahvat izvodi ili u dijagnostičke svrhe ili onda kad se pri operaciji ocijeni operabilnost i ustanovi da je daljnji zahvat zbog proširenosti tumora nemoguć. Indikacije za hitnu torakotomiju su ozljede srca, teške ozljede velikih krvnih žila, naglo i stalno krvarenje, ruptura dijafragme i opsežna ozljeda pluća.

Zadaće medicinske sestre kod torakotomije

Psihička i fizička priprema pacijenta. Trebamo mu objasniti što će mu se raditi, da nije nimalo ugodno, te da se legne na bok sa rukama prema gore. Liječniku ćemo pripremiti sav potreban pribor za izvođenje zahvata, te mu u istom asistirati [7].

4.2 Kronična post-torakotomska bol i kvaliteta života povezana sa zdravljem

Bol praćena torakotomijom je česta. Cilj navedene studije bio je procijeniti je li bol 3 mjeseca nakon torakotomije negativno utjecala na kvalitetu života.

Sto deset pacijenata prospektivno je ocijenjeno korištenjem kratkog zdravstvenog istraživanja kratkog oblika prije i 3 mjeseca nakon izborne torakotomije. Bol i upotreba lijekova ocjenjivani su upitnikom. Pacijenti koji su osjećali bol u 3 mjeseca uspoređeni su s pacijentima koji nisu imali post-torakotomijsku bol. Sedamdeset i pet bolesnika (68%) imalo je bol 3 mjeseca nakon torakotomije; 12 bolesnika (11%) ocijenilo je njihovu prosječnu bol veću od 3 (od 10). Osamnaest (16%) bolesnika je zahtijevalo opioidne analgetike. Zaključak istraživanja bio bi da se o boli uobičajeno izvještava u 3 mjeseca nakon izborne torakotomije, ali općenito je blaga, pokazuje poboljšanje s vremenom i obično ne zahtijeva opioidne analgetike. Pacijenti koji imaju post-torakotomijsku bol u 3 mjeseca imaju visok rizik za značajno smanjeno tjelesno funkcioniranje i vitalnost, ali nisu izloženi riziku za značajno smanjeno funkcioniranje socijalnog, emocionalnog ili mentalnog zdravlja u usporedbi s pacijentima koji ne osjećaju post-torakotomijsku bol u 3 mjeseci [8].

4.3 Resekcija pluća

Je operacijsko odstranjenje jednog dijela pluća.

4.4 Torakoplastika

Je uklanjanje nekoliko rebara na oboljeloj strani pluća i toraksa.

4.5 Dekortikacija

Je odstranjenje kožure tj. upalom stvorene debele ploče na pleuri.

Načini liječenja u torakalnoj kirurgiji

Kirurško liječenje:- ono je indicirano kod ozljeda prsnog koša, pneumotoraksa, plućnog apscesa, tumora pluća i pleure.

Drenaža:- postupak kojim se pomoću drena, sonde ili katetera, omogućuje odstranjivanje krvi i sekreta iz kirurške rane i tjelesnih šupljina [7].

5. Ozljede prsnog koša

Ozljede prsnog koša ozbiljno ugrožavaju kardiorespiratornu funkciju i uzrokuju oko 25% smrtnosti kod prometnih i drugih nezgoda. To su najčešće tupe ili penetrantne ozljede. Oko 80% tupih ozljeda nastaje kod automobilskih nezgoda. Penetrantne ozljede uzrokovane su ubodom noža ili vatrenim oružjem. Smrtnost kod ozljeda samo toraksa iznosi oko 4 – 8 %, ako je još jedan drugi organ ozlijeđen, smrtnost je 10 – 15%, a kod ozljeda više organa oko 35%. Često su to brojne intratorakalne ozljede i popratne ozljede abdomena, glave i koštanog sustava. Najveći broj, oko 90% ozljeda toraksa, ne zahtijeva hitnu torakotomiju, ali su često hitno potrebni postupci za spašavanje života. Najčešće valja hitno riješiti: opstrukciju dišnih putova, opsežni hematotoraks, tamponadu srca, tenzijski pneumotoraks i obilan izlazak zraka kod traheobronhijalne rupture.

5.1 Zatvorene ili tupe ozljede toraksa

Takve vrste ozljeda nastaju djelovanjem mehaničke sile na prsni koš, bez ozljede kože, ali s ozlijeđenim unutrašnjim organima. Prema djelovanju sile razlikujemo više tipova zatvorenih ozljeda toraksa.

5.2 Potres prsnoga koša (commotio thoracis)

Nastaje zbog kratkotrajnog djelovanja sile na prsni koš, ali bez anatomskih oštećenja. Smatra se da traumatski podražaj neurovegetativnog sustava uzrokuje kliničke simptome, iako je prema nekim istraživanjima ipak riječ i o mikroskopskim oštećenjima miokarda. Bolesnik je u besvjesnom stanju, koža mu je hladna, blijeda i znojna, a lice cijanotično, disanje je ubrzano, puls se slabo puni, a krvni tlak je snižen. Bolesnik se postupno oporavlja ali može i umrijeti. Diferencijalno – dijagnostički dolazi u obzir šok, kompresija toraksa, kontuzija mozga i epiduralni hematom. Liječi se strogim mirovanjem, analgeticima, održavanjem urednog disanja i cirkulacije.

5.3 Kompresija prsnog koša (compresio thoracis)

Nastaje zbog dugotrajnijeg oštećenja rebara i unutarnjih organa. Zbog mehaničke zapreke disanja javlja se fenomen gušenja, a dolazi i do refleksnog zatvaranja epiglotisa sa stvaranjem pozitivnog intrapleuralnog tlaka. Zato nastaje zastoje u području gornje šuplje vene. Pacijent sa kompresijom prsnog koša ima cijanozu glave, vrata i gornje polovice prsnog koša. Vene na licu, vratu i gornjem dijelu toraksa su nabrekle, krvni tlak pada, disanje je vrlo slabo te

pacijent ima osjećaj gušenja. U takvom stanju najvažnije je osloboditi toraks i odstraniti sve čimbenike koji otežavaju disanje te po potrebi započeti umjetno disanje i masažu srca.

5.4 Nagnječenje prsnoga koša (contusio thoracis)

Nastaje zbog djelovanja snažne tupe sile, pri čemu može biti ozlijeđena stijenka toraksa, ali bez oštećenja kože, a moguća je ozljeda i unutarnjih organa. Liječenje ovisi o ozljedi intratorakalnih organa.

5.5 Sindrom udarnog vala (blast – sindrom)

Izazvan je eksplozijom. Najčešće oštećuje pluća, a rjeđe abdominalne organe. Pri tome može nastati pneumotoraks, hematoraks i edem pluća, u teškim slučajevima razvija se respiratorna insuficijencija. Liječenje je usmjereno na rješavanje komplikacija

Otvorene ili penetrantne ozljede

Otvorene ili penetrantne ozljede jesu one koje prolaze kroz torakalnu stjenku i parijetalnu pleuru, a često zahvaćaju i pojedine intratorakalne organe. To su obično ubodne rane nožem ili strijelne ozljede. Pri tome mogu nastati ozljede pluća, srca, velikih krvnih žila, jednjaka i traheje. Kod ubodnih rana u donjem dijelu lijeve strane toraksa uvijek je moguća ozljeda ošita, slezene, želuca ili kolona. Iste ozljede na desnoj strani mogu oštetiti jetru i ošit.

Liječenje ozljeda toraksa ima prvenstvenu zadaću uspostaviti urednu kardiopulmonalnu funkciju. Kod teških ozljeda toraksa najvažnije je održati prohodnost dišnih putova i osigurati disanje. Potrebna je stalna kontrola pacijenta. [7]

5.6 Hematoraks (Haematothorax)

Je nakupljanje krvi u prsnom košu kao posljedica ozljede ili bolesti. Hematoraks je najčešća komplikacija ozljede prsnog koša i nastaje kod prijeloma rebara, ozljede interkostalne arterije i drugih krvnih žila prsnog koša. Simptomi hemotoraksa su dispneja, bol, podražajni kašalj, febrilnost, tahikardija, bljedoća, znojenje, pad krvnog tlaka i subjektivni osjećaj slabosti i predstojeće nesvjesticke. Liječi se punkcijom hematoma, drenažom, a u slučaju neuspjeha – torakotomijom [9].

5.7 Pneumotoraks

Pneumotoraks je stanje kad u pleuralni prostor prodre zrak, što prouzrokuje djelomičan ili potpuni kolaps pluća. Pneumotoraks može nastati spontano ili uzrok može biti postojeća plućna bolest ili trauma, te jatrogeno prilikom medicinskih postupaka. Dijagnoza počiva na fizikalnom pregledu i RTG-u pluća. Većina se pneumotoraksa rješava transkateterskom aspiracijom ili postavljanjem torakalne sonde. Simptomi su dispneja, oštra i probadajuća pleuralna bol i uznemirenost [10].

6. Prijelomi rebara

Prijelomi rebara jedan su od najčešćih kostoloma u svakodnevnoj traumatološkoj praksi. Važnost je prijeloma rebara više u funkcijskim smetnjama pri disanju, nego u samom prijelomu kosti. Prijelom ulomaka može biti i veći, bez većih komplikacija. Dijagnoza se postavlja na temelju kliničke slike, a čine je: bolnost na mjestu prijeloma, otežano disanje i pojačavanje bola pri maksimalnom udisaju ili kašljanju, ali najsigurnije podatke o prijelomu, broju slomljenih rebara i vrsti prijeloma daje nam rentgenogram.

Rebro može biti slomljeno djelovanjem izravne ili posredne sile. Pri padu, najčešće na kakav rub ili pregradu, nastaje prijelom na mjestu sraza s podlogom, dok, primjerice, kompresijom toraksa pri udaru predjelom prsne kosti dolazi do prijeloma rebra sa strane, što predstavlja neizravan prijelom.

Ako nastane prijelom više rebara u nizu, riječ je o serijskoj frakturi. Rebra u nizu (u seriji 3 ili više od 3) mogu biti slomljena svako i na dva mjesta (komadno prijelomi), te tako nastaje nestabilni toraks.

Liječenje se zasniva na postavljanju ozljeđenika u polusjedeći položaj uz davanje analgetika i eventualnu blokadu rebara radi smanjivanja bolova i omogućivanja normalnijeg disanja.. Kod nestabilnog toraksa bez dodatnih komplikacija može se provoditi tzv. Unutarnja fiksacija, što znači stavljanje ozljeđenika na respirator i mehaničku ventilaciju. Prijelom rebara najčešće srasta unutar 4 tjedna [3].

6.1 Postupci prve pomoći kod prijeloma rebara

Smirujte i bodrite unesrećenu osobu

Postavite unesrećenu osobu u polusjedeći položaj, nagnutu prema strani ozljede

Imobilizirajte rebra prebacivanjem težine tijela na ozlijeđenu stranu i mirovanjem (imobilizacijom) ruke na ozlijeđenoj strani.

Pozvati hitnu medicinsku službu

Zaštitite unesrećenu osobu od štetnog utjecaja hladnoće ili topline

Pratite i kad god je moguće bilježite životne funkcije dok čekate dolazak hitne medicinske službe, a u slučaju pogoršanja stanja primijenite postupke prve pomoći. (Ako osoba izgubi svijest, unesrećenu osobu okrenite na stranu ozljede) [11].

7. Ozljede organa torakalne šupljine

Kod tupe zatvorene, ali i kod otvorene ozljede prsišta može nastati ozljeda torakalnih organa.

Ozljede organa mogu biti fatalne, posebice ako je riječ o rupturama većih krvnih žila ili srca.

7.1 Ozljede pluća

Kontuzija pluća najčešća je i najozbiljnija komplikacija ozljeda organa prsišta pri tupoj ozljedi. Razvija se unutar nekoliko minuta nakon ozljede, uočljiva je već pri prvom radiološkom pregledu grudnog koša te napreduje tijekom slijedeća 2-3 dana.

Plućni hematoma nastaje zbog prsnuća veće krvne žile pluća i dovodi do nakupljanja krvi u samome plućnom tkivu. Na radiogram se nakon 1-2 dana pokazuje oštro ograničeno kuglasto zasjenjenje.

Razdor (laceracija) ili ruptura (puknuće) pluća rjeđa je ozljeda i najčešće nastaje ulomcima rebara. Zbog jačeg iskrvarenja nastane hematotoraks koji je potrebno drenirati.

7.2 Ruptura ošita

Ruptura ošita (dijafragme) nastaje pri tupoj ozljedi kada kroz pukotinu na ošitu dolazi do prodora trbušnih organa u prsište, a najčešće prodire dio crijeva. Prodor šupljeg organa je jasno razvidan na rentgenogram.

7.3 Ozljede srca i velikih krvnih žila

Najčešće nastaju kod tupe traume, ali i kod penetrantnih ozljeda grudnog koša.

Kontuzija srca može dovesti do krvarenja u srčanoj ovojnici (perikardu) te krv ispuni srčanu vreću. Tako nastaje tamponada perikarda, koja se ne intervenira drenažom nakupljene krvi, može dovesti do smrtnog ishoda. Pri djelovanju izrazito jakih sila na prsni koš može nastati i ruptura srčanog mišića, što je najčešće nespojivo s preživljenjem. Perforante ozljede srca nastaju djelovanjem oštih predmeta ili strijelno-eksplozivnih tijela. Zbog krvarenja može nastati tamponada srca i smrtni ishod.

Ruptura aorte nastaje pri djelovanju deceleracijskih sila (npr. pri nalijetanju prsišta na tupu prepreku – upravljač automobila). Potpuni prekid aorte dovodi do nagloga iskrvarenja i smrti ozlijeđenoga. Djelomičnom rupturom stvori se hematoma koji onemogućuje jače krvarenje, te

ozlijeđeni stiže do bolnice. Dijagnostika se postavlja CT obradom, UZV obradom pomoću sonde postavljene u jednjak (transezofagusni ultrazvuk) ili aortografijom, te je indikacija za hitni operacijski zahvat [3].

8. Drenaže prsišta

Drenaža prsišta je postupak koji se primjenjuje kako bi se sadržaj odveo iz prsišta. Naime radi se o postavljanju drena u pleuralnu šupljinu. Postupak je posljednjih godina usavršavan tako da danas svaka jedinica intenzivne skrbi ili odjel torakalne kirurgije ima mogućnost adekvatnog zbrinjavanja pacijenta s drenažom prsišta. Razlikuju se dva tipa drenaže: otvorena i zatvorena drenaža. Otvorena drenaža izvodila se samo radi drenaže kroničnih učahurenih empijema, međutim danas se koristi umjesto nje dekortikacija i resekcija. Zatvorena drenaža se primjenjuje mnogo češće, a može biti po Bulau i drenaža kod koje se sadržaj usisava (usisna aspiracijska).

8.1 Zatvorena drenaža po Bulau

Zatvorena drenaža po Bulau je drenaža prsišta prema zakonu spojenih posuda. Tekućina iz prsišta istječe a zrak iz atmosfere ne može ući u pleuralnu šupljinu. Dren koji je u prsištu povezan je preko gumene ili plastične cijevi s bocom koja je širokoga grla. Boca je do polovine napunjena sa sterilnom aquom i začepljena gumenim čepom. Kroz gumeni čep prolaze dvije staklene cijevi. Jedna je kraća i nalazi se iznad nivoa vode te povezuje zrak u boci sa atmosferskim. Druga cijev je duža i ide po vodu, na nju se nastavlja gumena cijev koja povezuje ovu sa pleuralnom šupljinom. Na taj način sadržaj iz prsišta tj. pleuralne šupljine izlazi u bocu a zrak iz boce u atmosferu. Cijev koja spaja pleuralnu šupljinu sa bocom uronjena je 2,5 cm ispod nivoa vode. Promatranjem nivoa vode u boci mogu se primijetiti mjehurići koji potječu od zraka iz pluća ili nastaju zbog oštećenja drenažne cijevi. Od velike je važnosti znati otkriti što je u pitanju kako bi se moglo ispravno postupiti jer oštećenje drenažne cijevi može prouzročiti ozbiljne komplikacije.

Ovaj vid drenaže može imati više boca npr. dvije ili tri boce. Zatvorena drenaža po Bulau primjenjuje se kod bolesnika kod kojih drenaža traje kraće. Jedan od dva dana poslije i tamo gdje ne postoji bronhopleuralna fistula. U novije vrijeme sve više u upotrebi su boce za skupljanje sadržaja u obliku kontejnera različite veličine i zapremnine. Ove boce su sterilizirane, izgrađivane i jednostavne za primjenu.

8.2 Usisna drenaža

Usisna (aspiracijska) drenaža je isto zatvorena kod koje se stvaranjem negativnog tlaka pomoću različitih aparata siše zrak ili tekućinu iz prsišta. Dren koji je u prsištu preko sterilne gumene cijevi povezuje se sa usisnim aparatom. Aparati za aspiracijsku drenažu vremenom su usavršeni kao bi bili što sigurniji i jednostavniji za uporabu.

8.3 Perthes-Storthov aparat za drenažu

Jedan od najstarijih aparata za usisnu drenažu je Perthes – Storthov aparat. Aparat se sastoji od tri boce koje su međusobno spojene cijevima. Boca 1 se napuni vodom koja se slijeva u bocu 2 tako da se u boci 1 stvara negativni tlak koji se preko boce 3 prenosi u prsište. Boca 3 služi kao sabirna boca.

8.4 Bunesnova sisaljka na vodeni mlaz

Negativni tlak proizvodi i Bunsenova staklena ili metalna sisaljka na vodeni mlaz koja se priključi na vodovodnu cijev. Ona stvara negativni tlak u sabirnoj boci. Sabirna boca ima gumeni čep kroz koji prolaze tri staklene cijevi. Jedna je spojena s drenom, druga s Bunsenovom sisaljkom, a treća s manometrom. Moguće je regulirati tlak od -30 do -130 mm živina stupca. Danas se koriste aparati na električni pogon sa mogućnosti biranja jačine tlaka ovisno o želji postizanja većeg ili manjeg tlaka.

8.5 Aparati za drenažu novijeg datuma

Danas postoji razvijen sustav sa centralnim sistemima zraka i vakuuma što omogućava jednostavniju uporabu kao i primjenu aparata za usisnu drenažu svugdje gdje postoji ovakav odvod. U jedinicama intenzivnog liječenja najčešće se koriste aparati za aspiracijsku drenažu na vakuum tzv. Torakalne pumpe. Različitih su proizvođača i obično nose naziv po svom proizvođaču. Ove pumpe imaju izgrađiranu staklenu cijev koja služi za odabir visine tlaka. Ova cijev je napunjena sterilnom aquom a unutar nje se nalazi pomična cjevčica kojom se određuje visina izražena u barima od 0 – 50. Izgrađirana staklena cijev je spojena preko gumene cijevi sa posudom za skupljanje sadržaja koja je začepljena gumenim čepom, a od ove polazi gumena cijev koja se spaja sa prsnim drenom. Postoje još i drugi aparati sa manometrom namijenjeni također usisnoj drenaži. Ovi aparati za usisnu drenažu su novije generacije, dijelovi se mogu sterilizirati u autoklavu, lako se rastavljaju, lako su prenosivi i pouzdani. Dužina trajanja usisne drenaže je različita što ovisi o životnoj dobi pacijenta kao i

indikaciji za njeno postavljanje. Kod starijih ljudi preporuča se početi sa manjim tlakom a nakon 24 sata ga povicati. Drenaže duže od 7 dana pogoduju razvoju infekcije prosječno se reekspanzija pluća postiže nakon 4- 5 dana. Nove prenosive boce (vrećice) za drenažu toraksa imaju jednosmjernu valvulu, pa zrak i sadržaj idu u jednom smjeru. One su plastične a zapremnina im je 700 ml [12].

9. Dijagnostika kirurških bolesti prsnoga koša

9.1 Uzimanje anamneze

Veliko znanje medicinskih činjenica je beskorisno ako liječnik ne zna kako dobiti točne i sažete podatke od pacijenta o njihovoj bolesti. Osim u slučaju hitnog stanja, uzimanje anamneze treba prethoditi pregledu i liječenju. Uzimanje anamneze je prvi korak u postavljanju dijagnoze; pomoći će usmjeriti fizikalni pregled i odrediti potrebu za odgovarajućim pretragama. Dobro uzeta anamneza često sugerira dijagnozu, dok fizikalni pregled i eventualne pretrage služe potvrdi dijagnoze. Uzimanje anamneze je također najjeftiniji način postavljanja dijagnoze [13].

9.2 Rendgenske pretrage

Rendgenske pretrage torakalnih organa potrebne su u dijagnostici bolesti prsnoga koša. Rendgenske snimke valja učiniti u posteroanteriornoj projekciji i u lateralnim (profilnim) projekcijama, jer se na taj način može bolje prikazati retrokardijalni prostor i mogu se točno lokalizirati promjene.

9.3 Bronhografija

Bronhografija je metoda kojom pomoću kontrasta prikazujemo traheobronhijalno stablo. Ta tehnika omogućuje da se utvrde raznovrsne abnormalnosti bronha. Suženje i opstrukcija bronhijalnih grana karakteristični su za tumor , kronične upale i strana tijela.

9.4 Pleuralna punkcija

Pleuralna punkcija služi za dijagnostičku analizu pleuralnog izljeva. Važan je makroskopski izgled dobivenog sadržaja. Transudat je obično bistar. Hemoragični izljev je posljedica malignog tumora ili traume, rjeđe plućnog infarkta ili srčane insuficijencije. Eksudat je kod

upalnog procesa mutan bog velikog broja leukocita. Važne su citološka i bakteriološka pretraga izljeva.

9.5 Tomografija

Tomografskim slojevnim snimanjem pluća, određujemo točno mjesto i izgled patološkog procesa.

9.6 Fizikalni pregled

Je prikupljanje informacija o stanju zdravlja bolesnika čulima liječnika. Prilikom fizikalnog pregleda koriste se samo najosnovniji medicinski instrumenti (stetoskop, manometar, povećalo).

Načini fizikalnog pregleda su inspekcija (pregled gledanjem), auskultacija (slušanje, osluškivanje), perkusija (lupkanje), palpacija (pipanje) [7].

9.7 Sestrinska procjena boli

Sestrinska procjena bolesnika koji osjeća bol uključuje procjenu jeli bol akutna ili kronična, identifikacijsku fazu boli, promatranje bolesnikova ponašanja kao odraza boli, identifikaciju čimbenika koji utječu na pojavu boli i bolesnikov odgovor na njih [4].

10. Zdravstvena njega bolesnika s operacijom prsnog koša

10.1 Prijeoperacijska priprema bolesnika

Zadaće medicinske sestre/tehničara su priprema i sudjelovanje u pripremi bolesnika za kirurški zahvat. Priprema uključuje psihološku i fizičku pripremu. Svrha psihološke pripreme je osigurati bolesniku najbolju psihološku spremnost za kirurški zahvat. Već pri samome prijemu na odjel medicinska sestra/tehničar, promatra bolesnika i nalazi mnogo načina kojima mu može pomoći da se ugodnije osjeća. Bolesnik mora osjećati potpuno pouzdanje u osoblje koje sudjeluje u njegovom liječenju. Osoblje koje sudjeluje u pripremi ili izvršenju kirurškog zahvata nastojat će uvjeriti bolesnika da sve što se s njim događa ima svrhu da njegovo zdravstveno i opće stanje bude bolje te da će se nakon uspješne operacije ugodnije osjećati, a njegov će život biti kvalitetniji.

Fizička priprema bolesnika za operaciju obuhvaća pretrage, prehranu, poučavanje, pripremu probavnog sustava. Neke od intervencija medicinske sestre/tehničara su sljedeće: kontrolirati i izmjeriti temperaturu, puls, RR, provjeriti je li bolesnik natašte, upozoriti ga da ništa ne uzima na usta i da ne puši, u žena ima li menstruaciju, kupanje/tuširanje u antiseptiku, pripremiti operacijsko područje (obrijati), obaviti ili uputiti na osobnu higijenu, pripremiti bolesnički krevet koji treba biti presvučen i namješten kao za inkontinentnog bolesnika, smjestiti bolesnika u krevet, upozoriti bolesnika da treba skinuti nakit te ga odložiti na sigurno mjesto, skinuti protezu, skinuti naočale, skinuti razne kozmetičke preparate, svezati dugu kosu (može se uporabiti gumica), staviti pokrivalo za glavu, isprazniti mokraćni mjehur, identificirati bolesnika, pripremiti povijest bolesti sa svim nalazima, dokumentacijom i temperaturnom listom. Zatim je potrebno pripremiti sestrinsku dokumentaciju i sestrinsku „check“ listu (prije operacijska lista s popisom provjera, kontrolnu listu) staviti elastične zavoje ili obući antiembolijske čarape, primijeniti propisanu terapiju, primijeniti premedikaciju (koju treba pravedno dokumentirati i potpisati), objasniti bolesniku da će se osjećati omamljeno i žedno (ovisno o lijekovima), upozoriti bolesnika da više ne ustaje iz kreveta, provjeriti je li sve upisano, osigurati prijevoz bolesnika u operacijsku dvoranu, pratiti bolesnika do operacijske dvorane, predati bolesnika i dokumentaciju sestri na primopredaji.

U prije operacijsku pripremu bolesnika s operacijom grudnog koša treba napraviti pripremu respiratornog sustava (zbog smanjenja sekreta u gornjim dijelovima dišnih puteva), poučiti bolesnika vježbe disanja i iskašljavanja te napraviti opću prije operacijsku pripremu.

Opća priprema i pretrage za operaciju

- a. One uključuju osnovne rutinske i laboratorijske pretrage: sedimentaciju eritrocita, KKS, glukozu u krvi, mokraću
- b. Vrijeme krvarenja i vrijeme zgrušavanja, protrombinsko vrijeme
- c. Krvnu grupu i Rh faktor
- d. EKG, snimku pluća i mišljenje kardiologa
- e. Pretrage injicirane osnovnom bolesti zbog koje je potrebno kirurško liječenje

Priprema bolesnika za hitnu operaciju

Pripremu bolesnika uvjetuje bolesnikovo stanje. Dijagnostički postupak mora biti kratak, ali mora dati uvid u stanje svih životno važnih organa.

Kada je potreban hitan kirurški zahvat, sestra će

- a) promatrati bolesnika
- b) mjeriti i bilježiti vitalne funkcije
- c) uspostaviti venski put
- d) uzeti krv za osnovne laboratorijske pretrage, krvnu grupu i Rh faktor te također uzeti mokraću za laboratorijski pregled
- e) primijeniti propisanu terapiju
- f) pripremiti operacijsko polje i dati premedikaciju.
- g) provesti druge intervencije po odredbi liječnika [1].

Sestrinske dijagnoze

Anksioznost se može pojaviti kao nejasan osjećaj neugode i / ili straha praćen psihomotornom napetošću, panikom, tjeskobom, najčešće uzrokovan prijetećom opasnosti, gubitkom kontrole i sigurnosti s kojom se pojedinac ne može suočiti. Prilikom anksioznosti potrebno je stvoriti profesionalan empatijski odnos i pacijentu pokazati razumijevanje njegovih osjećaja. Također potrebno je stvoriti osjećaj sigurnosti i biti uz pacijenta kada je to potrebno. Možemo osigurati mirnu i tihu okolinu, omogućiti pacijentu donošenje odluka te potaknuti pacijenta da potraži pomoć od sestre ili bližnjih kada osjeti anksioznost[14].

Bol je tjelesni doživljaj patnje, osjećaj prenesen od osjetilnih živaca kroz leđnu moždinu i prema osjetnom području mozga, gdje se osjećaj doživljava. Prema Međunarodnoj udruzi

proučavanja bola definirana je kao "neugodno osjetno i osjećajno iskustvo povezano s pravom ili potencijalnom ozljedom tkiva, ili uvjetovano tom štetom ili ozljedom". Intervencije medicinske sestre/tehničara prilikom suzbijanja boli su pratiti vitalne znakove koji upućuju na bol, obavijestiti liječnika o boli, primijeniti analgetik koji je ordinirao liječnik. Potrebno je procijeniti bol na Skali boli od 1- 10, te pomoći bolesniku da zauzme položaj tijela kod kojeg se bol smanjuje[15].

Smanjena prohodnost dišnih putova do koje može doći opstrukcijom dišnog puta koji onemogućuje adekvatnu ventilaciju. Prilikom takve dijagnoze medicinska sestra/tehničar mora nadzirati respiratorni status tijekom 24h, dogovoriti fizioterapiju prsnog koša i osigurati privatnost prilikom iskašljavanja. Vrlo je bitno poučiti pacijenta o načinu i važnosti pravilne tehnike disanja, tehnici kašljanja i iskašljavanja i uzimanju propisane terapije[14].

10.2 Poslijeoperacijska njega

Svrha poslijeoperacijske zdravstvene njege je što prije postići stanje u kojem će bolesnik samostalno zadovoljavati svoje potrebe. Zdravstvena njega bolesnika u ranome poslijeoperacijskom tijeku usmjerena je na praćenje bolesnikova stanja, otklanjanje i/ili smanjenje tjelesnih simptoma prepoznavanje komplikacija. Sestre planiraju i provode sestrinske intervencije.

Trebamo bolesnika staviti u odgovarajući položaj, najbolje u Fowlerov. Povišeni položaj s nogama flektiranim u koljenima. Takav položaj omogućuje lakše iskašljavanje i bolju ventilaciju pluća a savijena koljena smanjuju napetost trbušne stjenke a time se smanjuje bol i povećava respiracijska mobilnost pluća (osobito u pretilih bolesnika)

Sestra redovno treba promatrati bolesnikov vanjski izgled (boju kože, posebno oko usta i noktiju), mjeriti i bilježiti puls, RR, disanje (normalan broj respiracija je 16 – 20 udisaja u minuti) prilikom čega treba obratiti pažnju na pojavu patoloških oblika disanja poput hiperpneje ili ortopneje (ako dođe do odstupanja od normale obavijestiti liječnika). Temperaturu provjeravati svaka 4 sata ili po potrebi. Treba poticati bolesnika na duboko disanje i vježbanje te na mokrenje, uporabu noćne posude i nadzirati jeli mokrio ili nije i sve to dokumentirati. Diureza se može pratiti pomoću vremenskog intervala od dana, sata ili minute. Sestra treba kontrolirati drenažni sadržaj (koji može biti krvav, sluzav ili gnojan), mjeriti i bilježiti količinu i izgled sadržaja, kontrolirati zavoj i rukovati po pravilima asepe kod promjene drenažnih boca. Treba vaditi krv i izlučine za laboratorijske pretrage te primjenjivati propisanu terapiju kako bi se kontinuirano moglo pratiti stanje pacijenta. Saznati dali bolesnik osjeća kakvu tegobu od posljedica djelovanja anestezije. Treba osigurati pravilnu prehranu te nadoknađivati elektrolite i tekućinu te se baviti mjerama sprječavanja infekcija [1].

Sestrinske dijagnoze

Visok rizik za infekciju stanje je u kojem je pacijent izložen riziku nastanka infekcije uzrokovane patogenim mikroorganizmima koji potječu iz endogenog i/ili egzogenog izvora. Medicinska sestra/tehničar mora mjeriti vitalne znakove i pratiti vrijednosti laboratorijskih nalaza . Vrlo bitno je također učiniti bris operativne rane. Također treba voditi brigu o higijeni ruku, potrebno je obući zaštitne rukavice i primijeniti mjere izolacije prema standardu i objasniti posjeti higijensko pranje ruku prije kontakta s pacijentom. Naposljetku vrlo je bitna

edukacija pacijenta i obitelji od čimbenicima rizika za nastanak infekcije, o načinu prijenosa infekcije i mjerama prevencije infekcije.

Smanjena mogućnost brige o sebi- osobna higijena je stanje u kojem osoba pokazuje smanjenu sposobnost ili potpunu nemogućnost samostalnog obavljanja osobne higijene. Prilikom takvog stanja medicinska sestra/tehničar mora procijeniti stupanj samostalnosti pacijenta i definirati situacije kada pacijent treba pomoć. Potrebno je osigurati potreban pribor i pomagala za obavljanje osobne higijene i poticati ga da ih koristi, bitno je osigurati privatnost i zvono nadohvat ruke pacijenta te pomoći pacijentu tijekom kupanja [14].

Visok rizik za smanjeno podnošenje napora stanje je nedovoljne fiziološke ili psihološke snage da se izdrže ili dovrše potrebne ili željene dnevne aktivnosti. U takvom stanju bitno je prepoznati čimbenike koji utječu na neučinkovito disanje, primijeniti terapiju kisikom prema pisanoj odredbi liječnika, podučiti pacijenta pravilnom iskašljavanju, planirati s pacijentom svakodnevne aktivnosti i odmor, izbjegavati nepotreban napor i osigurati neometani odmor i spavanje[16].

11. Vježbe nakon operacije toraksa

11.1 Vježbe disanja i iskašljavanja

Svrha je poučavanja naučiti bolesnika vježbama disanja i iskašljavanja u prijeoperacijskoj pripremi da bi ih bolesnik mogao što bolje izvoditi u poslijeoperacijskom razdoblju. Vježbama je potrebno postići dublji udisaj i izdisaj, a time i ventilaciju pluća. Način poučavanja sestra mora prilagoditi bolesniku. Tijekom poučavanja medicinska sestra mora biti strpljiva, uvjeren u ono što poučava, pozitivno usmjerena. Sestra mora ponavljati, demonstrirati način izvođenja, poticati bolesnika na izvođenje te provjeriti je li bolesnik usvojio znanja i vještine, te osjeća li se spremnim za provođenje vježbi nakon operacije.

11.2 Vježbe ramena i nadlaktice

Svrha je poučavanja naučiti bolesnika vježbama ramena i nadlaktice u prijeoperacijskoj pripremi kako bi ih bolesnik što bolje mogao izvoditi u poslijeoperacijskom razdoblju. Svrha je vježbi spriječiti ukočenost ramenog zgloba na operiranoj strani. Sestra će bolesniku uputiti i demonstrirati način izvođenja vježbi. Sestra će objasniti pacijentu da pridrži ruku operirane strane drugom rukom držeći je dlanom, podiže ramena naprijed, gore i nazad te da duboko udahne i izdahne dok lagano spušta ruke. Pacijent mora podignut nadlakticu operirane strane te kružiti gore – dolje te ispružit ruku u stranu i podizat je iza glave. Vježbe mora ponoviti pet puta. Bolesnik mora usvojiti vještinu izvođenja vježbi u krevetu i osjećati se spremnim za njihovo izvođenje poslije operacije u krevetu [17].

12. Prehrana bolesnika

Cilj svakog nutritivnog programa je unošenje optimalnih energetske i metaboličkih količina hranjivih sastojaka da bi se spriječilo gladovanje, a da bi se pritom izbjeglo nepotrebno opterećivanje organizma (preuhranjivanje). U svakidašnjoj kliničkoj praksi smatra se da osnovna potreba za energijom kod odrasle osobe u mirovanju iznosi 25 kcal/kg tjelesne mase/24 sata. S obzirom na povećani katabolizam, u bolesnika u JIL-u (životno ugroženi, kirurški pacijenti) veće su i energetske potrebe stoga one iznose 35 kcal/kg tjelesne mase/24 sata. Parenteralna prehrana je oblik nutritivne potpore kojom se organizmu krvožilnim putem nadoknađuju voda, energetske supstrate (glukoza i lipidi) i druge hranjive tvari u svrhu korekcije nutritivnog manjka i sindroma malnutricije u slučajevima neodgovarajuće funkcije probavnog sustava. Pod pojmom enteralne prehrane podrazumijevamo prehranu posebnim tekućim dijetetskim pripravcima, dok u užem smislu enteralna prehrana predstavlja prehranu putem sonde ili stome. Cilj pravilne prehrane je osigurati što brži oporavak bolesnika kako bi on mogao konzumirati hranu na usta. Osiguravanjem pravilne prehrane poboljšava se nutritivni status bolesnika što uvelike može utjecati na tijek liječenja i kvalitetu života, smanjiti stopu smrtnost i skratiti vrijeme hospitalizacije te tako smanjiti troškove liječenja [18].

Nakon operacije na prsnom košu nema nikakvih ograničenja u prehrani osim ako bolesnik nema neku drugu bolest koja uvjetuje dijetalnu prehranu (npr. dijabetes) [17].

Sestrinske dijagnoze

Pothranjenost je stanje smanjene tjelesne težine zbog neadekvatnog unosa organizmu potrebnih nutritijenata. Prilikom pothranjenosti vrlo je bitno osigurati psihološku potporu pacijentu, poticati ga da jede u društvu, nadzirati unos hrane i tekućine, osigurati dovoljno vremena za obrok i dokumentirati pojedenu količinu svakog obroka. Bitno je osigurati pacijentu namirnice koje voli i pomoći mu prilikom konzumiranja hrane ukoliko je samozbrinjavanje hrane ograničeno.

Pretilost je stanje povišene tjelesne težine zbog prekomjernog unosa organizmu potrebnih nutritijenata. Intervencije medicinske sestre/tehničara kod pretilog pacijenta su objasniti važnost unosa propisane količine hrane određenih kalorijskih vrijednosti, poticati ga da vodi dnevnik prehrane i tjelesnih aktivnosti, savjetovati mu da žvače polako te da izbjegava

napitke sa šećerom. Također je vrlo bitno dati pacijentu pisane upute o pravilnoj prehrani, provoditi edukaciju pravilne prehrane i poticati ga u izradi jelovnika[16] .

13. Zaključak

Ozljede prsnog koša nisu nešto što se može olakotno shvatiti, te im treba uvijek pristupati s dozom opreza. Medicinske sestre/tehničari su važan dio liječničkog tima. Od velike je važnosti dobro poznavanje znakova i simptoma svih vrsta ozljeda prsnog koša. Medicinska sestra/tehničar mora znati prepoznati znakove i simptome ozljeda prsnoga koša, te primijeniti pravilan način liječenja. Vrlo je važno pružiti psihološku podršku prilikom dijagnostičkih postupaka te fizički dobro pripremiti pacijenta. Medicinske sestre/tehničari provode najviše vremena uz bolesnika i provode ordiniranu terapiju i pomažu liječniku u svim zahvatima. Kao i uvijek u kirurgiji, bitna je operacijska priprema pacijenta, gdje mu trebamo skrenuti pozornost na poslije operacijsku njegu, u smislu pokazivanja i učenja različitih vježbi. Također je bitno da se medicinske sestre/tehničari tijekom svog radnog vijeka sustavno educiraju budući se medicinska tehnologija i procesi u zdravstvenoj njezi bolesnika stalno unaprjeđuju i razvijaju.

U Varaždinu, 2.10.2019.

Aleksandar Prica

14. Literatura

1. Prlić, N.; Zdravstvena njega kirurških bolesnika – opća; Školska knjiga, Zagreb 2014.
2. <https://saem.org/cdem/education/online-education/m4-curriculum/group-m4-trauma/chest-trama>, dostupno 09.09.2019
3. Z. Lovrić, Traumatologija, Školska knjiga, Zagreb, 2008
4. S. Franković, Zdravstvena njega odraslih, Medicinska naklada, Zagreb, 2010.
5. https://hr.wikipedia.org/wiki/Prsni_ko%C5%A1, dostupno 07.09.2019
6. <https://www.ncbi.nlm.nih.gov/pmc/articles/PMC5392544/>, dostupno 07.09.2019
7. I. Prpić, Kirurgija za medicinare, Školska knjiga, Zagreb, 2005
8. <https://www.ncbi.nlm.nih.gov/pmc/articles/PMC3442599/>, dostupno 08.09.2019
9. <https://www.medicinski.info/znacenje/hematotoraks.html>, dostupno 06.09.2019
10. <http://www.msd-prirucnici.placebo.hr/msd-prirucnik/pulmologija/bolesti-sredogrudja-i-poplucnice/pneumotoraks>, dostupno 08.09.2019
11. . Ž Rogić, Prva pomoć, Zagreb, 2015
12. S. Kalauz, zdravstvena njega kirurških bolesnika, Visoka zdravstvena škola, Zagreb, 2003
13. http://neuron.mefst.hr/docs/katedre/klinicke_vjestine/Dr.sc.%20Irena%20Zakarija%20Grkovi%20%20-%20OP%20I%20PRINCIPI%20UZIMANJA%20ANAMNEZE.pdf, dostupno 08.09.2019
14. Hrvatska komora medicinskih sestara: Sestrinske dijagnoze, Zagreb, 2011.
15. D. Šabić, m.s., S. Šimunaci, bacc .med. techn., Lj. Vuković, mag. med. techn., snaga sestriinstva, br. 2, svibanj 2017, str 19
16. Hrvatska komora medicinskih sestara: Sestrinske dijagnoze, Zagreb, 2013.
17. N. Prlić, V. Rogina, B. Muk, Zdravstvena njega 4, Školska knjiga, Zagreb, 2005

18. <https://umstnkh.hr/zadovoljavanje-nutritivnih-potreba-kod-neurokirurskih-bolesnika/>,
dostupno 09.09.2019.

15. Popis slika

Slika 1. Prikaz prsnog koša..... 3

Sveučilište
SjeverSVEUČILIŠTE
SJEVERIZJAVA O AUTORSTVU
I
SUGLASNOST ZA JAVNU OBJAVU

Završni/diplomski rad isključivo je autorsko djelo studenta koji je isti izradio te student odgovara za istinitost, izvornost i ispravnost teksta rada. U radu se ne smiju koristiti dijelovi tuđih radova (knjiga, članaka, doktorskih disertacija, magistarskih radova, izvora s interneta, i drugih izvora) bez navođenja izvora i autora navedenih radova. Svi dijelovi tuđih radova moraju biti pravilno navedeni i citirani. Dijelovi tuđih radova koji nisu pravilno citirani, smatraju se plagijatom, odnosno nezakonitim prisvajanjem tuđeg znanstvenog ili stručnoga rada. Sukladno navedenom studenti su dužni potpisati izjavu o autorstvu rada.

Ja, ALEKSANDAR PRICA (ime i prezime) pod punom moralnom, materijalnom i kaznenom odgovornošću, izjavljujem da sam isključivi autor/ica završnog/diplomskog (obrisati nepotrebno) rada pod naslovom DELJEDE PESNOU KOJA (upisati naslov) te da u navedenom radu nisu na nedozvoljeni način (bez pravilnog citiranja) korišteni dijelovi tuđih radova.

Student/ica:
(upisati ime i prezime)

Aleksandar Prica

(vlastoručni potpis)

Sukladno Zakonu o znanstvenoj djelatnosti i visokom obrazovanju završne/diplomske radove sveučilišta su dužna trajno objaviti na javnoj internetskoj bazi sveučilišne knjižnice u sastavu sveučilišta te kopirati u javnu internetsku bazu završnih/diplomskih radova Nacionalne i sveučilišne knjižnice. Završni radovi istovrsnih umjetničkih studija koji se realiziraju kroz umjetnička ostvarenja objavljuju se na odgovarajući način.

Ja, ALEKSANDAR PRICA (ime i prezime) neopozivo izjavljujem da sam suglasan/na s javnom objavom završnog/diplomskog (obrisati nepotrebno) rada pod naslovom DELJEDE PESNOU KOJA (upisati naslov) čiji sam autor/ica.

Student/ica:
(upisati ime i prezime)

Aleksandar Prica

(vlastoručni potpis)