

# Edukacija pacijenta nakon akutnog infarkta miokarda - uloga medicinske sestre/tehničara

---

Tizaj, Jurica

Undergraduate thesis / Završni rad

2019

Degree Grantor / Ustanova koja je dodijelila akademski / stručni stupanj: **University North / Sveučilište Sjever**

Permanent link / Trajna poveznica: <https://um.nsk.hr/um:nbn:hr:122:080255>

Rights / Prava: [In copyright](#) / [Zaštićeno autorskim pravom.](#)

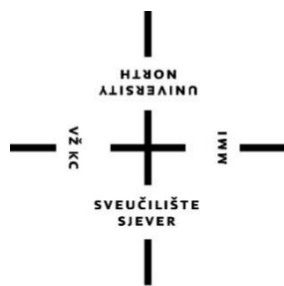Download date / Datum preuzimanja: **2024-07-15**



Repository / Repozitorij:

[University North Digital Repository](#)





**Sveučilište  
Sjever**

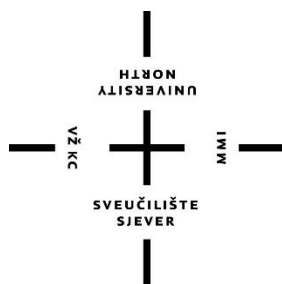
**Završni rad br. 1160/SS/2019**

**Edukacija pacijenta nakon akutnog infarkta  
miokarda-uloga medicinske sestre/tehničara**

**Jurica Tizaj, 1927/336**

Varaždin, rujan 2019.godine





# **Sveučilište Sjever**

**Odjel za sestrinstvo**

**Završni rad br. 1160/SS/2019**

## **Edukacija pacijenta nakon akutnog infarkta miokarda-uloga medicinske sestre/tehničara**

**Student**

**Jurica Tizaj,1927/336**

**Mentor**

**Melita Sajko, mag.soc.geront**

Varaždin, rujan 2019. godine

# Prijava završnog rada


## Definiranje teme završnog rada i povjerenstva

ODJEL	Odjel za sestrinstvo		
STUDIJ	preddiplomski stručni studij Sestrinstva		
PRISTUPNIK	Jurica Tizaj	MATIČNI BROJ	1927/336
DATUM	09.09.2019	KOLEGIJ	Zdravstvena njega internističkih bolesnika
NASLOV RADA	Edukacija pacijenta nakon akutnog infarkta miokarda - uloga medicinske sestre/ tehničara		
NASLOV RADA NA ENGL. JEZIKU	Patient education after acute myocardial infarction - role of nurse / technician		
MENTOR	Melita Sajko, mag.soc.geront.	ZVANJE	predavač
ČLANOVI POVJERENSTVA	1. prof.dr.sc. Ino Husedžinović, predsjednik 2. Melita Sajko, mag.soc.geront., mentor 3. Mihaela Kranjčević-Ščurić, mag.med.techn., član 4. Ivana Herak, mag.med.techn., zamjenski član 5.		

## Zadatak završnog rada

BROJ	1160/SS/2019
OPIS	Akutni infarkt miokarda je po život opasno stanje koje zahtijeva hitnu intervenciju. Izuzetno je važno da pacijent shvati ozbiljnost svoga stanja i važnost promjene životnog stila. Prestanak pušenja je prvi korak koji se mora poduzeti. Nadalje, redovita kontrola nalaza kolesterola kao i regulacija krvnog tlaka. Pacijent mora uzimati lijekove koje mu je prepisao liječnik. Prehrana također ima veliku ulogu u daljnjoj sekundarnoj prevenciji. Fizička aktivnost poboljšava cirkulaciju krvi u svim žilama u tijelu i u samom srčanom mišiću (povećava promjer koronarnih arterija i poboljšava mikrocirkulaciju), smanjuje rizik od aritmija te mogućnost stvaranja ugrušaka. Stres, kao pošast današnjice potrebno je izbjegavati u najvećoj mogućoj mjeri. Medicinska sestra/tehničar kao dio rehabilitacijskog tima od velikog je značenja. Edukacija pacijenta po otpustu iz bolnice najvažnija je i o tome ovisi koliko će pacijent ozbiljno shvatiti svoje zdravstveno stanje. U radu je potrebno: opisati anatomiju i fiziologiju srca - navesti epidemiološke podatke i rizične čimbenike, kliničku sliku, dijagnostiku i liječenje - navesti sestriinske intervencije u zbrinjavanju pacijenta nakon AIM - prikazati slučaj pacijenta nakon AIM u koronarnoj jedinici - opisati edukaciju pacijenta nakon AIM od strane medicinske sestre/tehničara

ZADATAK URUČEN  
23. 9. 2019



POTPIS MENTORA  
*Melita Sajko*

## ZAHVALA

Zahvaljujem svim profesorima i predavačima na studiju sestrinstva Sveučilišta sjever-Varaždin na prenesenom znanju, posebno svojoj mentorici Meliti Sajko, mag. soc. geront. na stručnoj pomoći tijekom izrade ovog rada.

Veliko hvala obitelji te kolegama i kolegicama sa radnog mjesta bez čije potpore bi sve bilo puno teže ostvariti.

## Sažetak

Srce je jedan od najvažnijih organa koji je pokretač cijeloga ljudskog tijela. Ono najviše obolijeva, te to donosi najteže tegobe, a te tegobe nastaju zbog nas samih i naše neodgovornosti. Moderan pristup liječenju u današnje vrijeme doveo je do smanjenja mortaliteta oboljelih, a stopa morbiditeta se zadržala na prvom mjestu. Zdravstvena skrb i liječenje za bolesnike je mukotrpan posao i za njih same i za zdravstvene djelatnike. Recidivi su česti zbog neozbiljnog shvaćanja bolesti te nepridržavanja zdravstvenih uputa. Medicinska sestra kao dio rehabilitacijskog tima od velikog je značenja. Edukacija pacijenta po otpustu iz bolnice najvažnija je i o tome ovisi koliko će pacijent ozbiljno shvatiti svoje zdravstveno stanje. U tom trenutku kod pacijenta se javljaju mnoge emocije i potrebe te ih medicinska sestra mora biti spremna prepoznati i rješavati ih u svojoj domeni. U rehabilitaciju pacijenta se mora uključiti i obitelj te mu ona mora biti najveća moralna podrška o podizanju svijesti o rizičnim čimbenicima što je jedna od prevencija bolesti srca i krvnih žila.

U ovom radu biti će opisani anatomija i fiziologija srca, navedeni će biti rizični čimbenici za AIM, klinička slika, dijagnostika i liječenje AIM, navedene će biti sestriinske intervencije u zbrinjavanju AIM, prikazan će biti slučaj pacijenta s AIM u laboratoriju za kateterizaciju srca i navedena će biti edukacija pacijenta nakon AIM od strane medicinske sestre/tehničara.

## KLJUČNE RIJEČI

Infarkt, medicinska sestra, fizička aktivnost

## **Popis korištenih kratica**

**AIM** – akutni infarkt miokarda

**IM** – infarkt miokarda

**LV** – lijevi ventrikl

**DV** – desna ventrikl

**SA** – sinoatrijski čvor

**AV** –atrioventrikularni čvor

**EKG** - elektrokerdiogram

**PCI**–perkutana koronarna intervencija

**LDL** - Low density lipoprotein

**HDL** - High density lipoprotein

**CVK** – centralni venski kateter

**CVT** – centralni venski tlak



## Sadržaj:

1. Uvod.....	1
2. Anatomija srca.....	4
2.1. Srčane arterije.....	5
3. Fiziologija srca.....	6
4. Opće i farmakološke preventivne mjere za nastanak AIM .....	8
4.1. Regulacija kolesterola u krvi.....	8
4.2. Kontrola krvnog tlaka.....	8
4.3. Prestanak pušenja .....	8
4.4. Tjelesna aktivnost.....	9
4.5. Pravilna prehrana.....	11
4.6. Smanjenje stresa.....	12
4.7. Obavezno uzimanje lijekova .....	12
5. Kako prepoznati infarkt i što učiniti?.....	13
5.1. Simptomi infarkta.....	13
5.2. Potvrda dijagnoze infarkta .....	13
5.3. Liječenje AIM .....	14
5.4. Intervencije medicinske sestre/tehničara kod bolesnika s AIM u jedinici intenzivne koronarne skrbi.....	15
5.5. Sestrinske intervencije kod bolesnika s AIM na odjelu .....	16
6. Sestrinske dijagnoze.....	18
6.1. Dijagnoze .....	18
7. Prikaz slučaja koronarografije.....	26
8. Rehabilitacija bolesnika nakon AIM.....	31
9. Zaključak.....	32
10. Literatura .....	33

## 1. Uvod

Koronarna bolest srca ili ishemijska bolest srca je naziv za grupu bolesti čiju patološku osnovu čini ateroskleroza. U nastanku bolesti značajnu ulogu imaju određeni čimbenici rizika kao što su nepravilna prehrana, povišen krvni tlak, šećerna bolest, prekomjerna tjelesna težina, stres, fizička neaktivnost, povišena razina masnoća u krvi. Pravilno i ispravno liječenje neosporno može produljiti očekivano trajanje života i znatno pridonijeti uspjehu primarne i sekundarne prevencije kardiovaskularnih bolesti te pridonijeti boljoj kvaliteti života[1].

Infarkt miokarda je ishemička nekroza miokarda koja nastaje obično zbog naglog smanjenog koronarnog dotoka u dio srčanog mišića. U 90% bolesnika s AIM (akutni infarkt miokarda), nastali ugrušak, često je udružen s rupturom plaka, začepi arteriju koja opskrbljuje ugroženo područje. Promijenjena funkcija trombocita zbog alteracije endotela nad aterosklerotskim plakom vjerojatno doprinosi stvaranju ugruška. Spontana tromboliza vjerojatno se događa otprilike u 2/3 bolesnika, tako da se za 24 sata kasnije nađe okluzivni ugrušak tek u nekih 30 % bolesnika. AIM rijetko može biti uzrokovan i embolijom koronarne arterije (npr. u mitralnoj ili aortalnoj stenozii, infektivnom ili marantičnom endokarditisu). Može biti i opisan i u bolesnika s koronarnim spazmom na inače urednim koronarnim arterijama. AIM je pretežno bolest lijeve klijetke, ali se oštećenje zna proširiti i na desnu klijetku ili na pretklijetku. Infarkt DV (desni ventrikl) često je rezultat okluzije desne koronarne arterije ili dominantne lijeve cirkumfleksne arterije. Sposobnost trajne crpke funkcije srca izravno ovisi o veličini oštećenja. Bolesnici umrli u kardiogenom šoku obično imaju infarkt, ili kombinaciju ožiljka i novog infarkta, sa zahvaćenim >50% mase LV (lijevi ventrikl). Prednji infarkti su skloni širenju i imaju lošiju prognozu nego inferoposteriorni. Obično su uzrokovani začepljenjem stabla lijeve koronarne arterije, naročito prednje silazne grane, dok su inferoposteriorni odraz začepljenja desne koronarne ili dominantne cirkumfleksne arterije[2].

Suvremena kardiologija raspolaže sjajnim mogućnostima intervencijskoga liječenja IM, pa je bolnička smrtnost smanjena na nekoliko postotaka. Međutim svako ne dolaženje u bolnicu može biti fatalno, jer uslijed akutnog začepljenja jedne ili više koronarne arterije srčani mišić je u stanju odumiranja, zbog nedostatka dotoka krvi odnosno kisika u dio srčanog mišića zahvaćenog infarktom[3].

Zbrinjavanje bolesnika s infarktom miokarda je zahtjevno i složeno. Kardijalna rehabilitacija počinje za vrijeme hospitalizacije, te se nastavlja nakon izlaska iz bolnice u za to predviđenim ustanovama. Neizostavan je dio liječenja i u sebi sadrži mjere sekundarne prevencije. Cilj sekundarne prevencije je sprječavanje napredovanja bolesti, pojave komplikacija i njihova događanja, te ponavljanje kardiovaskularnog incidenta. Kardijalna rehabilitacija ima za zadaću potaknuti aktivni pristup samog bolesnika u procesu rehabilitacije. Cilj je bolesniku pružiti podršku u mijenjanju životnih navika, osobito u borbi protiv čimbenika rizika. Prevencija nakon IM obično počinje s promjenom čimbenika rizika na koje se može utjecati. Prestanak pušenja je od primarnog značaja. Dopunska strategija uključuje modifikaciju dijete, ostvarenje odgovarajuće težine prema visini, primjerenu kontrolu stresa i redovnu tjelovježbu. Treba suzbijati postojeće poremećaje, povezane s povećanim rizikom, kao što su hipertenzija, hiperkolesterolemija, šećerna bolest ili hipotireoza [2].

Mjere podrazumijevaju: redukciju koronarnih faktora rizika, opće i nefarmakološke mjere liječenja; farmakološko liječenje; revaskularizaciju miokarda; identifikaciju i liječenje udruženih bolesti koje mogu pogoršati anginu pectoris.[4]

Sekundarna prevencija podrazumijeva primjenu pravila ABCDE;

- A. antiagregaciona terapija, ACE inhibitori;
- B. beta blokatori, blood pressure (krvni tlak);
- C. kolesterol (liječenje statinima), cigarete;
- D. dijeta, diabetes mellitus;
- E. edukacija, exercise (vježbanje)[4].

Medicinska sestra sudjeluje u cjelokupnoj skrbi za bolesnika i kao važna članica tima pomaže u postizanju realnih ciljeva i rezultata liječenja, a posebno u prevenciji, oporavku i zdravstvenom odgoju. Zbog svega navedenog medicinska sestra mora

posjedovati specifična znanja i vještine. Samo svojim znanjem, radom na sebi i upornošću doprinosi potpunoj i kvalitetnoj skrbi za bolesnika. Glavni cilj na koji moramo misliti u zbrinjavanju i oporavku bolesnika nakon infarkta miokarda je da pacijent nauči samostalno provoditi mjere rehabilitacije i sekundarne prevencije, te da preuzme što aktivniju ulogu u brizi za svoje zdravlje[4].

## 2. Anatomija srca

Srce, cor, šuplji je mišićni organ smješten u prsnoj šupljini tako da je gornji dio srca ili srčana osnovica, basis cordis, postavljena prema gore i malo straga, a vršak srca, apex cordis, usmjeren je prema dolje i ulijevo, pa zato leži nesimetrično spram središnje ravnine. Vršak srca seže do petog međurebrenog prostora, jedan centimetar medijalno od medioklavikularne linije[5].

Srčanu stjenku oblikuju tri sloja: unutrašnji sloj, srčani mišić i vanjski sloj i to sve leži u osrčju (vezivna vrećica u kojoj se nalazi srce)[5].

Srce se može podijeliti na desnu vensku i lijevu arterijsku polovicu. Svaka polovica ima predkomoru (atrij) i komoru (ventrikul). Lijevo srce od desnog u području atrija dijeli tanki zid (septum interatriale), a u području ventikla debeli septum interventrikulare. Između ventrikula i atrija se sa svake strane nalazi atriventrikularno ušće koje se zatvara, na desnoj strani valvula tricuspidalis, a na lijevoj valvula bicuspidalis ili mitralis[5].

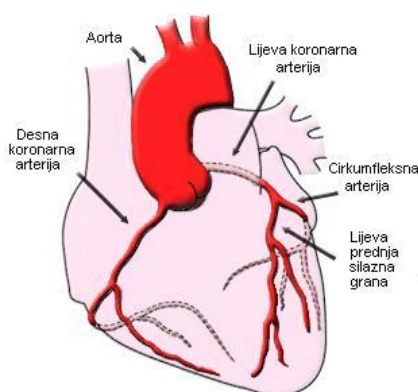
U srcu postoje četiri srčane šupljine. U desnu pretklijetku ulaze dvije vene, gornja i donja šuplja vena, koje dovode u srce krv zasićenu ugljik–dioksidom iz periferije tijela. Iz desne klijetke izlazi plućna arterija, koja odvodi vensku krv iz pluća. U lijevu pretklijetku ulazi tri do pet plućnih vena koje dovode krv zasićenu kisikom iz pluća. Iz lijeve klijetke izlazi najveća arterija tijela, aorta koja odvodi arterijsku krv po tijelu[5].

Veličina normalnog srca odgovara veličini pojedinog individuumu. Srce je teško oko 300 grama, leži u medijastinumu. Međutim, veličina i forma srca zavise od konstitucije i rada. Naprimjer srce sportaša je veće od srca osobe koja se malo kreće[5].

## 2.1. Srčane arterije

Srce opskrbljuju dvije koronarne arterije, a to su arteria coronaria cordis dextra i arteria coronaria cordis sinistra. Koronarne arterije možemo vidjeti na slici 2.1.1.[6]

Desna koronarna arterija započinje u desnom sinusu Valsalvae u aorti, zatim prolazi subepikardijalno kroz sulcus coronarius i završava se ramus interventricularis posterior u stražnjoj interventricularnoj brazdi. Ona krvlju opskrbljuje desni atrij, desni ventrikl, stražnji dio septuma i stražnji dio lijevog ventrikla, bulbus aortae i Keith-Flackov čvor. Lijeva koronarna arterija započinje u lijevom sinusu Valsalvae aorte i prolazi subepikardijalno između plućne arterije i lijeve aurikule daje ramos circumflexus koji prolazi kroz sulcus coronarius, i ramus interventricularis anterior koji ide kroz istoimenu brazdu u srcu. Krvlju opskrbljuje prednji dio interventrikularnog septuma, lijevi atrij i ventrikl, prednji papilarni mišić lijevog i desnog ventrikla, mali dio desnog ventrikla i conus pulmonalis[6].



Slika 2.1.1: Srčane arterije

izvor: [www.znanje.org/i/i26/06iv07/06iv0710/Anatomija%20srca.htm](http://www.znanje.org/i/i26/06iv07/06iv0710/Anatomija%20srca.htm)

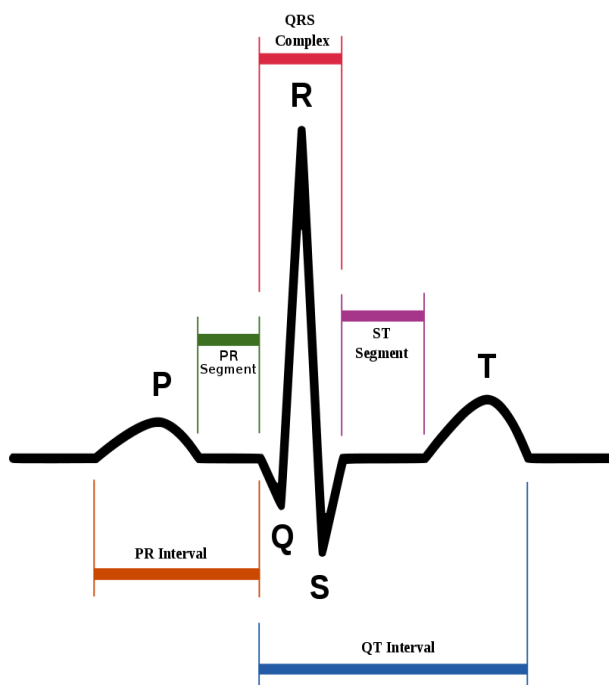
### 3. Fiziologija srca

Srce je jedina motorna snaga koja pokreće krv. Za razliku od drugih organa, srce se nalazi u neprestanoj ritmičkoj aktivnosti te izuzevši relativno kratke dijastoličke faze, nema mogućnosti da se odmara. Veličina rada koji srce obavlja nije konstantna, nego se mijenja zavisno od potreba organizma. Srce, prema tome, mora imati visoko razvijenu sposobnost adaptacije. Ovu adaptaciju na različite veličine opterećenja obavlja djelomično sam srčani mišić, zahvaljujući posebnim svojstvima, a djelomično se ona vrši regulacijom pomoću ekstrakardijalnih faktora. Provodni sustav srca čini posebno mišićje (neuromuskularno tkivo) koje ostvaruje automatski rad srca, odnosno stezanje njegova mišića, što se zbiva i kad srce izvadimo iz tijela. Provodni sustav srca uložen je u srčano mišićje i obuhvaća posebne tvorbe u obliku čvorova i snopova. U provodnome sustavu nastaje električna aktivnost i širi se kao električni podražaj u radno mišićje srca te ga pobuđuje na mehaničku aktivnost. Sustav počinje nakupinom neuromuskularnog tkiva u desnoj pretkljetki na znanom sinuatrijski (SA) čvor i s toga mjesta polazi podražaj za stezanje mišića pretkljetki. Podražaj se potom širi kroz mišićje obiju pretkljetki i stjenke se pretkljetki napinju i stežu, pa krv, koja je kroz velike žile dospjela u pretkljetke, bivapotisnuta u kljetke. Podražaj iz SA čvora dopire u nakupinu neuromuskularnog tkiva, koja se nalazi u pregradi između obiju pretkljetki blizu granice s pregradom između kljetki i nazvana je atrioventikularni (AV) čvor. Od toga čvora se spušta Hisov atrioventrikularni snop u pregradi kljetki dijeli se na lijevi i desni krak koji izlaze iz pregrade i granaju se dalje u mišićju obiju kljetki. Tim se podražajem šire podražaji za napinjanje mišića i izazivaju njihovo stezanje, pa se krv potiskuje u aortu i u plućnu arteriju koje izlaze iz kljetki[5].

Provodna muskulatura ima i nekoliko važnih zadaća. Prvo, njezine stanice spontano, ritmično stvaraju impulse, pa se ti impulsi iz provodne muskulature šire u radnu i potiču je na ritmične kontrakcije. Učestalost stvaranja spontanih impulsa ovisi o mjestu na kojem se impulsi nastaju. Drugo, provodna muskulatura omogućuje da se srčane kljetke kontrahiraju oko 0,16 s kasnije od pretkljetki, što pretkljetkama omogućuje da svojom kontrakcijom potisnu krv u kljetke prije nego što one kontrahiraju. Treće, provodno mišićje omogućuje da se svi dijelovi kljetki kontrahiraju

gotovo istodobno, što je posljedica velike brzine kojom lijeva i desna grana provodnog sustava provode podražaj[5].

Sistoli srčanog mišića prethodi njegova depolarizacija (promjena naboja na membrani stanica srčanog mišića). Kad se miokard oporavi (repolarizira), počinje dijastola. Depolarizacija i repolarizacija pojedinih dijelova srca mogu se pratiti EKG. To je postupak kojem se s pomoću elektroda bilježe struje koje nastaju u srcu i šire se do površine tijela. Krivulja EKG-a sastoji se od nekoliko osnovnih dijelova(slika 3.1.). To su P-val(depolarizacija pretklijetki), QRS-kompleks(depolarizacija klijetki) i T – val(repolarizacija klijetki). Vas koji bi označavao repolarizaciju pretklijetki normalno se ne vidi na EKG-u jer se podudara sa QRS kompleksom[5].



Slika 3.1. Prikaz EKG

Izvor : [www.wikiwand.com/hr/Elektrokardiogram](http://www.wikiwand.com/hr/Elektrokardiogram)



## **4. Opće i farmakološke preventivne mjere za nastanak AIM**

### **4.1. Regulacija kolesterola u krvi**

Kolesterol je glavni uzrok ateroskleroze. Tome znatno pridonosi hrana bogata kolesterolom (žumanjak, jetra, svinjetina ...) i zasićenim masnim kiselinama (punomasni mliječni proizvodi, mast životinjskog porijekla). Kao što se zna, kolesterol može biti LDL (Low density lipoprotein) i HDL (High density lipoprotein). Kad raste razina LDL kolesterola, snižava se razina HDL i nastaje bolest. Za razliku od LDL, HDL kolesterol ne možemo unijeti s hranom. On se proizvodi u organizmu prilikom sustavne umjerene tjelesne aktivnosti. Pacijent mora ići na redovite analize i mora pratiti koncentraciju kolesterola. Čak i najmanje povećanje treba shvatiti vrlo ozbiljno[2].

Vrlo bitna je regulacija masnoća u krvi, jer povišene masnoće su jedne od najvažnijih čimbenika rizika za nastanak kardiovaskularnih bolesti. U tom smislu smanjenje lipida bitno je u smislu pobola ili smrtnosti od neželjenih kardiovaskularnih bolesti. Za smanjenje lipida se koriste i vrlo su učinkoviti antilipemici[7].

### **4.2. Kontrola krvnog tlaka**

Hipertenzija je bitan faktor rizika kod arterioskleroze, a to znači da s visokim tlakom raste opasnost od još jednog infarkta. Visok tlak udružen sa arteriosklerozom čak pet puta povećava rizik od infarkta i drugih kardiovaskularnih bolesti, zatim ubrzava arteriosklerozu i dovodi do komplikacija. Danas svaka hipertenzija uz pravilno liječenje kod približno trećine pacijenata može se u potpunosti izliječiti. U ostalim slučajevima, poštivanje preporuka liječnika sprečava njezino napredovanje. Bitno je da se lijekovi uzimaju redovito, jer hipertenzija ima svojstvo kontinuiranog napredovanja. Ovdje treba naglasiti da je pored terapije bitan san (najmanje sedam sati), da je potrebno izbjegavati suvišna nerviranja i emocionalna uzbuđenja[2].

### **4.3. Prestanak pušenja**

Pacijent mora biti siguran da je jedan od najznačajnijih uzročnika infarkta upravo strast prema cigaretama. I ako uporno nastavlja pušiti, postaje jedan od prvih

pretendenata na infarkt i još desetak krajnje opasnih bolesti i to iz sljedećih razloga: količina masti u krvi pušača veća je nego kod nepušača, što je direktan put ka arteriosklerozi, kod pušača se zgrušavanje krvi ubrzava za 15 do 26 posto, a to pogoduje formiranju trombova, utvrđeno je da nikotin uzrokuje povišen krvni tlak, tako da se kod pušača javlja rizik od razvoja pušačke skleroze krvnih žila[8].

#### **4.4. Tjelesna aktivnost**

Tjelesna aktivnost ima niz povoljnih utjecaja na srčano-žilni sustav, kako u prevenciji srčanog infarkta, tako i nakon njega[9].

Poboljšava cirkulaciju krvi u svim žilama u tijelu i u samom srčanom mišiću (povećava promjer koronarnih arterija i poboljšava mikro cirkulaciju), smanjuje rizik od aritmija te mogućnost stvaranja ugrušaka[9].

Osim izravnim učincima na srce i cirkulaciju, tjelesna aktivnost povoljno utječe i na ostale rizične čimbenike koronarne bolesti: povišenu razinu masnoća u krvi, arterijsku hipertenziju, šećernu bolest i debljinu. Svojim povoljnim učincima na srce i krvne žile kod bolesnika s koronarnom bolešću (preboljeli srčani infarkt, stabilna angina pectoris, stanje nakon operacije srčanih prenosnica ili perkutane koronarne intervencije s ugradnjom stenta) tjelesna aktivnost povoljno utječe na smanjenje srčanih simptoma i poboljšanje kvalitete života, smanjuje vjerojatnost ponavljanja srčanog infarkta i ponovnih bolničkih liječenja te značajno smanjuje srčanu i sveukupnu smrtnost[9].

Rehabilitaciju koja je započeta u bolnici potrebno je nastaviti u kućnim uvjetima po uputama koje je dao liječnik prije izlaska iz bolnice te u specijaliziranoj ustanovi za rehabilitaciju srčanih bolesnika. Tjelesna aktivnost mora biti postupna i individualno prilagođena mogućnostima i potrebama svakog pacijenta. Treba bi primjerena stupnju oštećenja srčanog mišića i njegovoj preostaloj funkciji te životnoj dobi i prethodnoj tjelesnoj kondiciji bolesnika. Doza i intenzitet tjelesne aktivnosti moraju biti određeni u dogovoru s kardiologom. Već se tijekom rehabilitacije nakon srčanog infarkta započinje s blagom tjelesnom aktivnošću, poput laganih šetnji, plivanja i lagane gimnastike. Na završetku rehabilitacije bolesnika s preboljenim srčanim infarktom ili provedenom revaskularizacijom miokarda procjenjuje se rizik nastavka tjelesne aktivnosti te priprema program i stupanj tjelesne aktivnosti nakon otpusta[8].

Procjena se određuje ultrazvukom srca i ergometrijskim testiranjem (testom opterećenja na pokretnoj traci ili biciklu)[8].

U kasnijem jeku oporavka (nakon nekoliko mjeseci) te po poboljšanju kondicije i uz odsustvo tegoba preporučuje se najmanje 30 minuta umjerene aerobne tjelesne aktivnosti (55 do 75% maksimalne srčane frekvencije) barem pet puta tjedno (brzo hodanje, trčanje, vožnja bicikla, plivanje i sl.)[8].

Redovita fizička aktivnost pomaže u:

- smanjenju viška kilograma ili održavanje težine
- sniženju razine kolesterola u krvi
- sniženju krvnog tlaka i stavljanju dijabetesa pod kontrolu
- ublaživanju simptoma zatajenja srca
- boljem spavanju, poboljšanju raspoloženja, smanjenju stresa i anksioznosti, prevladavanju depresije, povećanju otpornosti na infekcije te sprječavanju dodatnih probleme sa srcem u budućnosti.[8].

Doziranje aktivnosti

U vježbanju korisno je mjeriti puls, uz izračunavanje poželjne srčane frekvencije koja će iznositi tijekom vježbi oko 60-70% maksimalne srčane frekvencije koja se izračunava po formuli  $220 - \text{godine života}$ . Srčana frekvencija tijekom vježbanja trebala bi se kretati između 102 i 119/min, čime se postiže optimalan učinak na srčano žilni sustav[8].

## 4.5. Pravilna prehrana

Kako bi oporavak poslije srčanog udara bio što učinkovitiji važna je pravilna prehrana.

U prehrani osobe koja se oporavlja od AIM bitno je nekoliko stvari:

1. Prehrana bogata antioksidansima (rajčica bogata likopenom, potom bobičasto voće poput borovnica, ribizla, malina, trešnji bogatih antocijanima te lubenica, naranča i šipak). Svakako kraljica voća: jabuka - kroz sva sezonska doba. Oprez: ako je protrombinsko vrijeme produljeno, tada umjereno s velikim količinama ovog bobičastog voća, kao i s unosom vrlo visokih koncentracija omega-3 masnih kiselina i češnjakom. Načelno, viši unos omega-3 masnih kiselina iz ulja se vrlo preporučuje, naročito ako postoji veći rizik od nastanka ugruška, no potreban je oprez ako je pacijent na terapiji antikoagulansima.
2. Prehrana bogata omega-3 masnim kiselinama (plava riba, losos, a onda i orasi, bademi, lanene sjemenke, bućino ulje).
3. Prehrana siromašna zasićenim masnim kiselinama (izostaviti crveno meso, masne tvrde sireve i mliječne proizvode (maslac), margarin i kupovne proizvode koji bi mogli sadržavati trans-masne kiseline (keksi, slatkiši), prednost dati ribi, piletini, grahoricama – grahu, leći, bobu, slanutku, mahunama, kao i posnom svježem siru).
4. Prehrana siromašna jednostavnim šećerima porijeklom iz industrijski dobivenih namirnica (keksi, grickalice, slatkiši), ali i koncentriranim škrobom (kruh, krumpir, tjestenina).
5. Reducirati sol na minimum (pritom se ne misli samo na sol, već na konzervirane namirnice koje obiluju natrijevim solima i povisuju krvni tlak).
6. Hranjivi doručak baziran na integralnim (cjelovitim) žitaricama: zobene i ražene pahuljice, lanene i sezamove sjemenke te nemasno mlijeko i voće. Voće se može kombinirati s ovakvo koncipiranim namirnicama u doručku. Ručak: Variva na bazi heljdine i ječmene kaše s grahom i korjenastim povrćem su pak financijski povoljan, a opet vrlo hranjiv obrok[10].

## **4.6. Smanjenje stresa**

Stres je termin koji označava različite vrste životnog iskustva, ali i tjelesne reakcije na njih. Vrlo je važno vodi li reakcija na stres k boljoj prilagodbi (adaptaciji) organizma ili, pak, u pogrešnu prilagodbu (mala adaptaciju) i bolest. U oba slučaja dolazi do promjena u mozgu, tjelesnim funkcijama, raspoloženju i ponašanju. Kad stres ima negativne posljedice, govorimo o distresu, a pozitivni stres ili eustres sa sobom nosi pozitivna uzbuđenja te omogućuje rast i razvoj kroz prilagodbu na nove zahtjeve i uvjete okoline. Stanje prijetnje tjelesnoj, duševnoj, socijalnoj i duhovnoj ravnoteži označava se stresom, a činitelje koji prijetu ravnoteži nazivamo stresorima. Drugim riječima, stresna je situacija svaka koja zahtijeva prilagodbu organizma[11].

## **4.7 Obavezno uzimanje lijekova**

Pacijent mora uzimati lijekove koje mu je propisao liječnik. Pacijenti prije svega uzimaju acetilsalicilnu kiselinu (aspirin) koji smanjuje zgrušavanje krvi i time sprječava stvaranje krvnog ugruška koji začepљуje srčanu arteriju i izaziva infarkt. Bolesnici kojima je ugrađen stent u srčanu arteriju (metalni "opruga" koji drži arteriju otvorenom) moraju, osim acetilsalicilne kiseline uzimati i "klopidogrel", barem godinu dana. To je lijek koji također sprječava stvaranje ugruška u stentu. U terapiji poslije infarkta miokarda koriste se i statini koji učinkovito smanjuju razinu "lošeg" kolesterola (LDL kolesterol). Na taj način se usporava ateroskleroza koja sužava arterije srca i mozga i drugih važnih organa. Kod pacijenata koji imaju hipertenziju preporučuju se preparati koji snižavaju visok krvni tlak i zaustavljaju povećanje lijeve srčane komore, koja se često uvećava poslije infarkta[8].

## **5. Kako prepoznati infarkt i što učiniti?**

### **5.1. Simptomi infarkta**

Bol u prsima je tipičan i najčešći simptom infarkta srca. To je vrlo jaka prekordijalna, duboka i viscelarna bol koja traje obično duže od 30 minuta. Ta bol se može opisati kao osjećaj težine na prsima, i još se može opisati kao najjača bol koju su bolesnici doživjeli i to u obliku pritiska, stezanja, rezanja, gnječanja i pečenja. Neki bolesnici čak ne karakteriziraju to kao bol nego čisti pritisak iza prsne kosti. To je također tipično mjesto i obično se vidi bolesnik kako drži ruku cijelom površinom iznad prsne kosti. Takva bol ponekad se širi u vrat pa sve do lijeve čeljusti, u rame ili oba ramena, u lijevu ruku, katkad i u obje ruke. Kod nekih slučajeva bol se pojavljuje u trbuhu, najčešće u žličici[12].

### **5.2. Potvrda dijagnoze infarkta**

Za potvrdu dijagnoze potrebno je uzeti anamnestičke podatke o vrsti tegobe, nastanku bolova, te o eventualnim precipitirajućim čimbenicima. Ponekad se askultacijom čuje perikardno trenje. Vrlo važno je izvaditi laboratorijske nalaze koji su bitni za potvrđivanje dijagnoza AIM a u njih ubrajamo nespecifične pokazatelje nekroze i upale tkiva, ali i promjene u srčanim enzimima. U nespecifične pokazatelje nekroze ubrajamo sedimentaciju eritrocita (SE) i povećanje broja leukocita. Elektrokardiografski (EKG) znaci AIM pojavljuju se od prvih sati do obično 24 sata nakon simptoma. Oko 80 % bolesnika ima već prvi dan promjene u EKG-u koje upućuju na AIM, a 20% nalaz je normalan. U EKG-u pratimo razvoj promjena, od lezije miokarda, preko ishemije pa do nekroze. Miokardni enzimi kreatin-kinaza (CK), aspartat-transaminaza (AST), laktat-dehidrogenaza (LDH), alanin-transaminaza (ALT), miokardni izoenim CK (MB-CK) i troponin u AIM otušavaju se u krv u velikim količinama[12].

Elektrokardiografija (EKG) je metoda registriranja električnih potencijala koje srce proizvodi svojim radom. Ti električni potencijali su vrlo slabi, pa se pomoću elektrokardiografa pojačavaju pa se prenose na papir kao elektrokardiogram s tipičnom

EKG krivuljom. Pretraga je bezbolna, bolesnik je u udobnom ležećem položaju, opuštenih mišića. Elektrokardiogram bilježi električne potencijale:

1. Tri standardna odvoda (I, II; III)
2. Tri povećana unipolarna odvoda ekstremiteta (aVR, aVL, aVF)
3. Šest prekordijalnih odvoda (V1, V2, V3, V4, V5, V6)[13]

### **5.3. Liječenje AIM**

Pacijent dolaskom u bolnicu ulazi na neki način u sigurniju zonu. Kako će se pristupiti infarktu uvelike ovisi o bolnici u koju je pacijent primljen, odnosno kakvim mogućnostima za liječenje AIM bolnica raspolaže. Tu je ključno ima li bolnica koronarografiju. Koronarografija je dijagnostička metoda kojom se kroz arteriju radialis dexter/sinister ili arterija femoralis dexter/sinister ulazi u krvožilni sustav, te se posebnim žicama i kateterima dolazi do srca odnosno koronarnih arterija koje se zatim pod rendgenom slikaju primjenom jednog kontrasta. Ako pacijent dođe u bolnicu u kojoj imaju mogućnost napraviti koronarografiju, uobičajeni postupak je kratka priprema, a zatim se pacijent upućuje u salu. Potrebno je pacijentu dati dvojnju terapiju (acetilsalicilnu kiselinu s klopidogrelom). Zahvat započinje ulaskom u krvožilni sustav preko arterije radialis i arterije femoralis. Prvi korak je slikanje koronarnih arterija kako bi se prikazalo mjesto gdje je nastao ugrušak, a zatim se u istom aktu ulazi malim balonom u žilu i razbija se ugrušak te se na tom mjestu ugrađuje stent koji pritisne ostatak ugruška prema stijenci žile[3].

Ako bolnica ima mogućnost koronarografije, uobičajeni postupak je brza i kratka priprema, a zatim treba pacijenta brzo upućuje u salu za koronarografiju. Prije koronarografije pacijent obavezno mora dobiti dvojnju terapiju acetilsalicilnu kiselinu (Andol 300 mg) i klopidogrel (Brilique 180 mg ili Zyllt 300mg per os). Bolnice koje nemaju mogućnost koronarografije moraju pacijenta hitno premjestiti u ustanovu s kojom imaju dogovorenu mrežnu za hitne slučajeve AIM. Pacijentu u pratnju trebaju ići liječnik i sestra uz stalnu kontrolu vitalnih znakova i pacijent mora biti priključen na monitor[3].

## **5.4. Intervencije medicinske sestre/tehničara kod bolesnika s AIM u jedinici intenzivne koronarne skrbi**

Postupci u koronarnoj jedinici (jedinica intenzivne koronarne skrbi) poduzimaju je radi smanjenja energetske potrebe, provođenja intenzivne ordinirane terapije (za ublaženje boli, straha...) i praćenja njezina djelovanja, izbjegavanje naprezanja, pružanje emocionalne podrške i uočavanje bolesnikovih potreba i želja. Tu treba naglasiti važnost komunikacije sa bolesnikom. Bolesniku treba omogućiti i osigurati komunikaciju s drugim osobama, ali opet ne s previše ljudi. Ne smije se opterećivati, aniti uzrujavati. Bolesniku sestra treba objasniti razloge zbog kojih mora mirovati i nadzirati ga[13].

Sestrinske intervencije na odjelu intenzivne koronarne skrbi :

- u prvih 48h osigurati potpuno mirovanje bolesnika u krevetu
- provoditi osobnu higijenu i prehranu bolesnika u krevetu
- prevenirati komplikacije dugotrajnog ležanja (dekubitus, tromboza, hipostatska pneumonija) i opstipacije. Oprezno i pažljivo podizati i okretati bolesnika
- kontinuirano pratiti bolesnikovu hemodinamsku aktivnost (EKG, krvni tlak, puls)
- svakodnevno provjeravati i uređivati elektrode i iv. kanilu ili centralni venski kateter(CVK), te mjeriti centralni venski tlak (CVT)
- obavljati svakodnevnu toaletu trajnog urinarnog katetera, ako ga bolesnik ima
- bolesnik nuždu obavlja na noćnoj posudi u krevetu, a uz liječnikovo dopuštenje na "sanitarnim kolicima"
- mjeriti diurezu i količinu unesene tekućine
- svakodnevno uzimati uzorke krvi za pretrage prema liječnikovoj odredbi
- primjenjivati propisanu terapiju i zapaziti neželjene pojave i komplikacije
- provoditi ordiniranu terapiju kisikom
- pripremiti infuzijske otopine, pribor i bolesnika
- promatrati djelotvornost primijenjene terapije protiv boli
- bolesniku objasniti primjenu skale za procjenu boli, te pratiti obilježje boli



- bilježiti sve postupke na 24 – satne temperaturne liste
- promatrati bolesnikovo ponašanje
- bolesniku objasniti svaki postupak i njegovu svrhu[13].

## **5.5. Sestrinske intervencije kod bolesnika s AIM na odjelu**

Intervencije na odjelu usmjerene su na oporavak bolesnika, prevenciju i opažanje mogućih komplikacija bolesti, primjenu lijekova koji sprečavaju zgrušavanje krvi, edukaciju bolesnika, usvajanje pozitivnog zdravstvenog ponašanja i pripreme za otpust iz bolnice[13].

Sestrinske intervencije kod bolesnika s AIM na odjelu :

- osigurati povoljnu fizičku okolinu, tj. miran san, ograničiti broj posjeta, izbjegavati posjete koje bi mogle uznemiriti bolesnika
- pratiti hemodinamsku stabilnost bolesnika (EKG, puls, krvni tlak), prvih dana kontinuirano, a potom prema liječnikovoj odredbi
- održavati osobnu higijenu – prvih dana u krevetu uz pomoć, a poboljšanjem stanja bolesnik se postupno mobilizira, poticati bolesnika u samostalnom provođenju osobne higijene (uz nadzor)
- postupno povećavati opterećenja (uz nadzor i prema liječnikovoj odredbi), a poslije svake aktivnosti osigurati odmor
- uzorke krvi za pretrage, prema liječnikovoj odredbi
- primjenjivati ordiniranu terapiju, uočavati neželjene pojave
- provoditi aktivne i pasivne vježbe, vježbe disanja i relaksacije (uz nadzor)
- sedmi dan bolesti, prema liječnikovoj odredbi, provesti Schellongov test
- pratiti izlučevine bolesnika (urin, stolicu)
- pratiti i kontrolirati bol prema bolesnikovoj procjeni,
- ubilježiti provedene postupke na temperaturnu listu

- motivirati i educirati bolesnika
- pripremiti bolesnika za otpust i osigurati mu socijalnu podršku[13].

## 6. Sestrinske dijagnoze

Sestrinska dijagnoza naziv je za probleme koje medicinske sestre same prepoznaju i tretiraju. Sestrinska dijagnoza je aktualan ili potencijalni zdravstveni problem koji su medicinske sestre s obzirom na njihovu edukaciju i iskustvo sposobne ovlaštene tretirati (M. Gordon 1982). One olakšavaju komunikaciju među sestrama/tehničarima, definiraju sestrinsku praksu (sadržaje rada) i potiču dokumentiranje zdravstvene njege. Danas je najprihvaćeniji model formiranja sestrinskih dijagnoza PES model koji je predložila Marjory Gordon prema kojemu se dijagnoza sastoji od:

- problema (P);
- etiologije (E) te
- simptoma (S) [14].

### 6.1. Dijagnoze

1. Anksioznost u/s nepoznatom situacijom, neizvjesnim ishodom bolesti i strahom od smrti

#### DEFINICIJA

Nejasan osjećaj neugode i / ili straha praćen psihomotornom napetošću, panikom, tjeskobom, najčešće uzrokovan prijetećom opasnosti, gubitkom kontrole i sigurnosti s kojom se pojedinac ne može suočiti.

#### CILJ

Bolesnik će osjećati manji stupanj anksioznosti, razumjeti što se događa i prihvatiti će pomoć obitelji i zdravstvenog osoblja.

#### INTERVENCIJE

- Stvoriti profesionalan empatijski odnos - pacijentu pokazati razumijevanje njegovih osjećaja.
- Stvoriti osjećaj sigurnosti. Biti uz pacijenta kada je to potrebno.
- Opažati neverbalne izraze anksioznosti, izvijestiti o njima (smanjena komunikativnost, razdražljivost do agresije...).
- Stvoriti osjećaj povjerenja i pokazati stručnost.
- Pacijenta upoznati s okolinom, aktivnostima, osobljem i ostalim pacijentima.
- Redovito informirati pacijenta o tretmanu i planiranim postupcima.
- Dogovoriti s pacijentom koje informacije i kome se smiju reći.
- Poučiti pacijenta postupcima/procedurama koje će se provoditi.
- Koristiti razumljiv jezik pri poučavanju i informiranju pacijenta.
- Održavati red i predvidljivost u planiranim i svakodnevnim aktivnostima.
- Osigurati mirnu i tihu okolinu: smanjenje buke, primjena umirujuće glazbe i sl.
- Omogućiti pacijentu da sudjeluje u donošenju odluka.
- Prihvatiti i poštivati pacijentove kulturološke razlike pri zadovoljavanju njegovih potreba.
- Potaknuti pacijenta da potraži pomoć od sestre ili bližnjih kada osjeti anksioznost.
- Potaknuti pacijenta da prepozna situacije (činitelje) koji potiču anksioznost.
- Potaknuti pacijenta da izrazi svoje osjećaje.
- Izbjegavati površnu potporu, tješjenje i žaljenje.
- Pomoći i podučiti pacijenta vođenju postupaka smanjivanja anksioznosti:
  - vođena imaginacija/vizualizacija ugodnih trenutaka

- vježbe dubokog disanja i mišićne relaksacije
- okupacijska terapija (glazboterapija, likovna terapija)
- humor
- terapijska masaža i dodir
- Poučiti pacijenta pravilnom uzimanju anksiolitika.
- Kontrolirati i nadzirati uzimanje terapije.
- Predložiti psihijatrijsku procjenu i tretman ukoliko su simptomi anksioznosti i dalje prisutni.
- Stvoriti sigurnu okolinu za pacijenta (ukloniti predmete kojima bi pacijent mogao nanijeti ozljede...).

#### EVALUACIJA

- Pacijent prepoznaje znakove anksioznosti i verbalizira ih.
- Pacijent opisuje smanjenu razinu anksioznosti.
- Tijekom boravka u bolnici nije došlo do ozljeda. [15]

2. Nedostatak znanja u/s djetom sa smanjenom razinom kolesterola, lijekova i rehabilitacijom nakon AIM

#### CILJ

- Po završenoj edukaciji bolesnik će biti u stanju nabrojiti namirnice zabranjene u kardiološkoj dijeti
- Bolesnik će biti u stanju objasniti važnost redovitog uzimanja terapije
- bolesnik će biti u stanju prepoznati nuspojave lijeka kojeg uzima
- Bolesnik će biti u stanju objasniti osnovna načela kardiološke rehabilitacije i demonstrirati ih

## INTERVENCIJE

- osigurati bolesniku pisane upute za dijetu s manjenim udjelom kolesterola i zasićenim masnoćama
- naučiti bolesnika naziv lijeka, svrhu, dozu i vrijeme o uzimanju lijeka po otpustu iz bolnice
- naučiti bolesnika moguće nuspojave lijeka kojeg uzima i mjere koje poduzima
- edukacija bolesnika o postinfarktnim aktivnostima; programu i redoslijedu vježbi
- uključiti obitelj u program rehabilitacije bolesnika
- savjetovati prestanak pušenja
- naučiti pacijenta mjerenju krvnog tlaka i pulsa
- savjetovati pacijenta kako da obuzda stres
- savjetovati mu da smanji unos soli u organizam
- redoviti boravak na svježem zraku

## EVALUACIJA

- Pacijent se pridržava propisane dijetete.
- Pacijent je naučio izmjeriti krvni tlak. [16]

### 3. Smanjeno podnošenje napora

#### DEFINICIJA

Stanje u kojem se javlja nelagoda, umor ili nemoć prilikom izvođenja svakodnevnih aktivnosti.

## CILJEVI

- Pacijent će racionalno trošiti energiju tijekom provođenja svakodnevnih aktivnosti.
- Pacijent će bolje podnositi napor, povećati će dnevne aktivnosti.
- Pacijent će očuvati mišićnu snagu i tonus muskulature.
- Pacijent će razumjeti svoje stanje, očuvati samopoštovanje i prihvatiti pomoć drugih.

## INTERVENCIJE

- Prepoznati uzroke umora kod pacijenta.
- Uočiti potencijalnu opasnost za ozljede za vrijeme obavljanja aktivnosti.
- Prevenirati ozljede.
- Prilagoditi okolne činitelje koji utječu na pacijentovo kretanje i stupanj samostalnosti.
- Prilagoditi prostor - omogućiti rukohvate.
- Izmjeriti puls, krvni tlak i disanje prije, tijekom i 5 minuta nakon tjelesne aktivnosti.
- Prekinuti tjelesnu aktivnost u slučaju pojave boli u prsima, stenokardije, dispneje, pada ili porasta krvnog tlaka ili smetenosti.
- Poticati pacijenta na aktivnost sukladno njegovim mogućnostima.
- Ukloniti činitelje koji imaju negativan utjecaj na podnošenje napora (nesanica, lijekovi, bol, zabrinutost, neprimjerena okolina).
- Pružiti emocionalnu podršku.
- Poticati pozitivno mišljenje „ja mogu, ja želim“.
- S pacijentom izraditi plan dnevnih aktivnosti.
- Osigurati dovoljno vremena za izvođenje planiranih aktivnosti.

- Osigurati 4 - 5 minuta odmora i poslije svake aktivnosti.
- Izraditi plan odmora nakon svakog obroka.
- Osigurati neometani odmor i spavanje.
- Pacijentu postupno povećavati aktivnosti sukladno njegovoj toleranciji napora.
- Podučiti pacijenta da svakodnevne aktivnosti izvodi sa što manje umaranja, npr. da se odijeva u sjedećem položaju, da koristi obuću koja se jednostavno obuje itd.
- Mijenjati dnevni plan aktivnosti i odmora sukladno toleranciji napora – razraditi dnevni plan aktivnosti.
- Omogućiti pacijentu da izrazi svoje sumnje i dvojbe vezane uz plan aktivnosti.
- Davati pacijentu povratnu informaciju o napredovanju.
- Pasivnim vježbama održavati mišićnu snagu i kondiciju.
- Provoditi vježbe disanja 3 puta dnevno ili prema pisanoj odredbi liječnika.
- Poučiti i poticati izotoničke vježbe ekstremiteta svaka 2 - 4 sata s ciljem poboljšanja cirkulacije i oksigenacije.
- Podučiti i poticati izvođenje izometrijskih vježbi svaka 2 - 4 sata.
- Objasniti pacijentu i njegovoj obitelji / skrbniku zdravstveno stanje i reakcije na napor koje se dešavaju.
- Pomoći pacijentu u prepoznavanju čimbenika koji loše utječu na podnošenje napora.
- Educirati pacijenta i obitelj / skrbnika o važnosti i pravilnom načinu planiranja svakodnevnih aktivnosti.
- Ohrabriti obitelj da potiče pacijenta na primjerenu aktivnost i sudjelovanje u aktivnostima samozbrinjavanja.

## EVALUACIJA



- Pacijent izvodi dnevne aktivnosti sukladno svojim mogućnostima, bez umora, zaduhe, vrtoglavice i bola.
- Pacijent prihvaća pomoć bez nelagode. [16]

#### 4. Akutna bol

#### DEFINICIJA:

- Neugodan nagli ili usporeni osjetilni i čuvstveni doživljaj koji proizlazi iz stvarnih ili mogućih oštećenja tkiva s predvidljivim završetkom u trajanju kraćem od 6 mjeseci

#### CILJEVI:

- Pacijent neće osjećati bol
- Pacijent će na skali boli iskazati nižu razinu boli od početne
- Pacijent će nabrojati uzroke boli
- Pacijent će prepoznati čimbenike koji utječu na jačinu boli
- Pacijent će znati načine ublažavanja boli

#### INTERVENCIJE:

- Prepoznati znakove boli
- Izmjeriti vitalne funkcije
- Ublažavati bol na način kako je pacijent naučio
- Istražiti zajedno s pacijentom različite metode kontrole boli
- Ukloniti čimbenike koji mogu pojačati bol
- Primijeniti nefarmakološke postupke ublažavanja bolova
- Ohrabriti pacijenta
- Objasniti pacijentu da zauzme ugodan položaj te da ga mijenja
- Postaviti nepokretnog pacijenta u odgovarajući položaj
- Izbjegavati pritisak i napetost bolnog područja
- Podučiti pacijenta tehnikama relaksacije
- Obavijestiti liječnika o pacijentovoj boli
- Primijeniti farmakološku terapiju prema pisanoj odredbi liječnika

- Razgovarati s pacijentom o njegovim strahovima
- Ublažiti strah prisustvom i razgovorom
- Poticati pacijenta na verbalizaciju osjećaja boli
- Uključiti pacijenta u planiranje dnevnih aktivnosti
- Odvraćati pažnju od boli
- Koristiti metode relaksacije
- Masirati bolno područje tijela ukoliko je moguće
- Ponovno procjenjivati bol
- Dokumentirati pacijentove procjene boli na skali boli.

#### EVALUACIJA:

- Pacijent ne osjeća bol
- Pacijent na skali boli iskazuje nižu jačinu boli od početne
- Pacijent zna nabrojati uzroke boli
- Pacijent zna prepoznati čimbenike koji utječu na jačinu boli[16]

## 7. Prikaz slučaja koronarografije

Pacijentica NN, rođena 09.07.1967 iz Pribislavca dolazi 03.01.2019 godine u Hitni bolnički prijem u Žb Čakovec. Žali se da ju unazad tri dana jako boli u prsištu, i bolovi se šire u lijevu ruku, s time da je od danas intenzitet bolova jači. Te tegobe nastaju u mirovanju, nikad prije nije imala slične tegobe. Od ranije pacijentica ima hipertenziju. Od lijekova uzima samo Amlopin 5mg , alergije negira, i puši ½ kutije na dan. Pacijentici se izvadi krv (KKS, kalij, kreatinin, troponin, CK-MB), napravi EKG i izmjere vitalni znakovi[17].

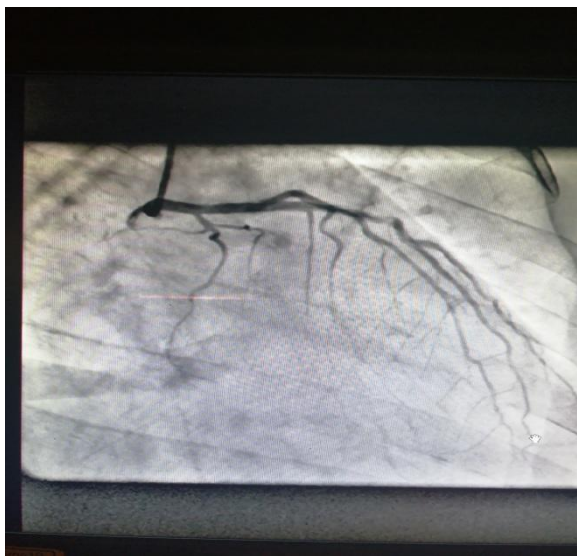Pri svijesti, kontaktibilna, orijentirana, samostalno pokretna. Koža i sluznice uredno prokrvljene i hidrirane. Vrat slobodan, vene vrata kolabirane, limfne čvorove vrata se ne palpaju, nad karotidama bez vaskularnih šumova, štitnjača se ne palpira da je uvećana. Abdomen je u razini prsnog koša, bezbolan na palpaciju, mekan, peristaltika čujna. Ekstremiteti bez edema, urednih perifernih pulsacija. Saturacija 98%, respiracija 16 u min, puls 74 otkucaja u minuti, RR 160/75[17].

Pacijentica se nakon pregleda doktora u hitnom bolničkom prijemu, s time da je došao povišen nalaz troponina u dogovoru sa interventnim kardiologom odmah vozi u interventni laboratorij na hitnu koronarografiju[17].

Nakon što je pacijentica dovezena u laboratorij, kreće priprema pacijentice za koronarografiju. Pacijentica prvo mora potpisati pristanak za koronarografiju, nakon što potpiše pristanak šišaju se mjesta kroz koje se radi koronarografija, a to su desna i lijeva podlaktica, i desna i lijeva prepuna. Nakon toga pacijentica se smješta na stol za koronarografiju. Na stolu za koronarografiju se sterilno operu desna podlaktica i prepuna, pacijentica se stavlja na monitor i na venski put se nastavlja infuzija 100 ml fiziološke otopine u koju je implicirano 5 mg dijazepam za opuštanje krvnih žila. Onda se sterilno pokrije pacijentica i složi se sterilni materijal koji nam treba za koronarografiju na stol.

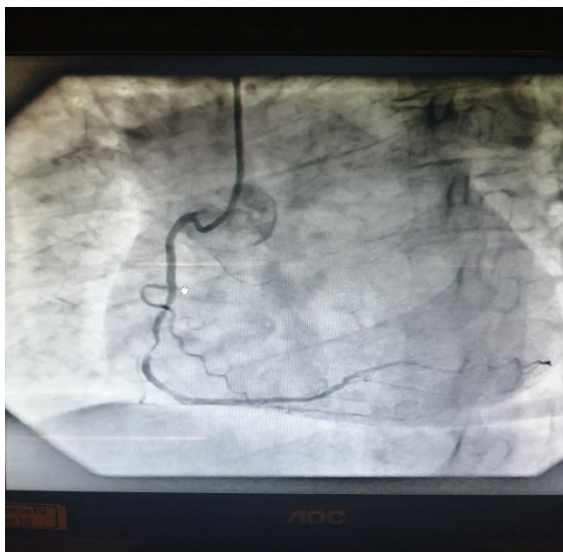
U sali za koronarografiju ostaju doktor, medicinski tehničar instrumentar i inženjer medicinske radiologije.

Pacijentici se koronarografija radila desnim radijalnim putem. Na početku je doktor postavio arterijsku uvodnicu (Glidesheat Slender 6F 10 cm). Na uvodnicu je pacijentica dobila Isoptin 2,5 mg i., a radi opuštanja krvnih žila. Prvo se radila samo dijagnostička pretraga da se pogleda ako je koja žila oko srca sužena. Koristi se kateter Trap 3,5 6F. Kad je doktor s kateterom došao do srca na vensku kanilu pacijentica je dobila 4000 jedinica Heparina[17].



*Slika7.1.1 prikaz lijeve koronarne arterije.*

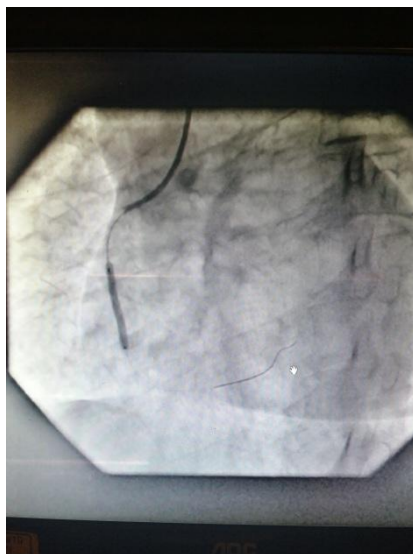
*Izvor : ŽB Čakovec interventna kardiologija*



*Slika 7.1.2 prikaz desna koronarne arterije*

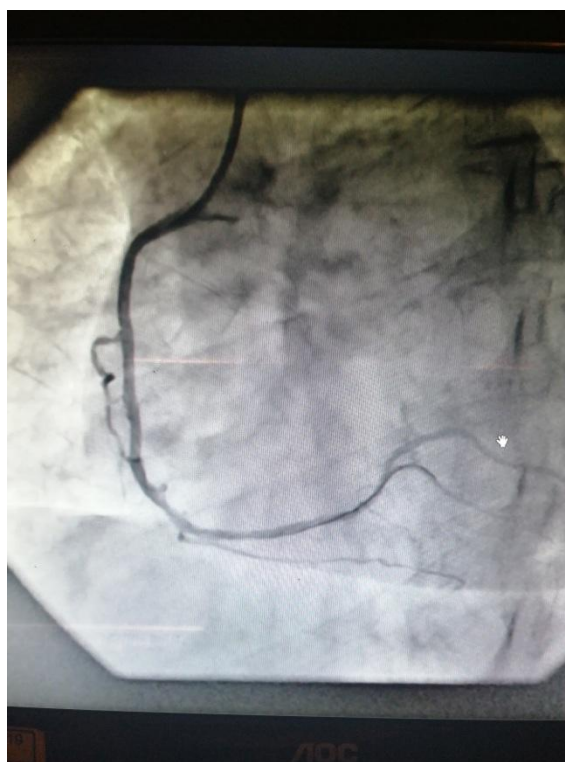
*Izvor:ŽB Čakovec interventna kardiologija*

Na prikazima slika vidimo: slika 7.1.1 LKA(lijeva koronarna arterija): deblo intaktno, LAD (left anterior descending) u proksimalnom segmentu uredna, od razine S1 vide se dugopotezne aterosklerotske promjene sa stenozom iza d1 (prva dijagonalna arterija LAD ogranka) od 50%. Acx minorna. Na slici 7.1.2 je Dka (desna koronarna arterija) dominantna, u srednjem segmentu duljepotezno aterosklerotske promjene, a prije sekundarne krivine subokludirana; PL (periferna grana desne koronarne arterije) grana snažna, dok se PD (periferna grana desne koronarne arterije) grana ne prikazuje i ona je kolaterizirana preko septalnih grana sa LAD[17].



*Slika 7.1.3 postavljane stenta u desnu koronarnu arteriju*

*Izvor : ŽB Čakovec interventna kardiologija*



*Slika 7.1.4 slika nakon stentiranja desne koronarne arterije[2]*

*Izvor : -ŽB Čakovec interventna kardiologija*

Nakon dijagnostičkog snimanja vidi se je potrebna intervencija na desnoj koronarnoj arteriji i pristupa se PCI. Doktor vadi dijagnostički kateter van i stavlja

vodeći guiding kateter (serpia JR 4.0 6F). Nakon ponovnog sondiranja desne koronarne arterije doktor još daje 4000 jedinica Heparina i.c. poslije toga stavlja u desnu koronarnu arteriju žicu vodilju po kojoj će kasnije spuštati balon i stent do lezije. Prvo je koristio balon (ryujin plus 1,50mm x 15 mm) za pedilataciju da bi lakše ušao sa stentom. Na slici 7.1.3 vidi se gdje je položaj stenta (miranda sirolimus 2,5 mm x 24 mm) i gdje ga je liječnik raspuhao. Prilikom raspuhavanja balona pacijentica je osjetila istu bol u prsima koju je osjećala kada je došla u bolnicu. Slika 7.1.4 prikazuje završni izgled žile koju je liječnik otvorio. Sama pretraga sa intervencijom je trajala 8:57 minuta, potrošeno je 230 ml kontrastnog sredstva i doza zračenja je bila 488,8 mGy. Pacijentica je nakon intervencije zaprimljena u koronarnu jedinicu na bolničko liječenje[17].

Za nekoliko dana se otpušta kući kardijalno kompezirana, rizmički stabilna, uz preporuku terapije: Brilique 2 x 90 mg, Andol 100 mg, Atorwox 80 mg 1x, zipantola 20 mg 1x, prestiol 5/10 mg ½ tbl. Kardiološka kontrola za 6 tjedana uz ergometriju i kontrolne nalaze laboratorija[17].

## 8. Rehabilitacija bolesnika nakon AIM

Rehabilitacija bolesnika s AIM započinje u akutnoj fazi i ona se nastavlja sve dok bolesnik ne bude osposobljen za rad ili napore koji mu omogućavaju normalne dnevne aktivnosti. Rehabilitacije se provodi u tri faze[18].

U prvo fazi se postepeno provode pasivne i aktivne vježbe stopala i šake, sjedenje i vježbe disanja, provode se aktivne vježbe za ruke i noge, hodanje uz krevet, hodanje po sobi te se provodi modificirani Schellongov test. Članove obitelji i bolesnika se upozorava na rizične faktore koji su uzrokovali srčane tegobe te se ih upozorava s daljim tijekom bolesti i metodama sekundarne prevencije koja će se provesti kako bi se isti uklonili. U oporavku veliku i značajnu ulogu imaju članovi obitelji i/ili prijatelji, pa je i njih potrebno uključiti u proces rehabilitacije[18].

U drugoj fazi bolesnika se uključuje u provođenje fizičke aktivnosti, provodi se socijalna i psihološka adaptacija bolesnika, uvodi se rekreacija te se kontrolira uzimanje terapije, pa djelovanje iste. Rade se kontrolni laboratorijski- biokemijski nalazi, kontinuirano snimanje EKG kroz 24 sata te test opterećenja i ehokardiografija[18].

Treća faza počinje 2-3 mjeseca nakon PCI-ja, a traje doživotno. Tijekom prve godine kontrole kod kardiologa su češće (svaka tri mjeseca), a kasnije ovisi o stanju i brzini oporavka. Pacijenta se šalje na egometriju. Potiče se ga na redovito održavanje tjelesne kondicije, savjetuje se redovita tjelovježba, trčanje, vožnja bicikla[18].

Od početka u rehabilitaciju su uključeni i članovi obitelji radi lakše prilagodbeno novonastalu situaciju. Velik broj bolesnika vratit će se na svoje prijašnje radno mjesto, no postoji jedan broj bolesnika koji će zbog težine posla morati potražiti lakše radno mjesto. U početku je potrebno da oboljeli rade uz skraćeno radno vrijeme radi adaptacije, a nakon 6 mjeseci oboljeli može raditi puno radno vrijeme[18].



## 9. Zaključak

Akutni infarkt miokarda je iznenađan, bez upozorenja i kod ljudi koji se dotad nisu liječili. Mnogi bolesnici dovedeni su u bolnicu, našavši se iznenađu u situaciji potpune ovisnosti i nesposobnosti, a samo prije nekoliko sati osjećali su se potpuno zdravi. Ta nagla promjena, iz stanja zdravlja u stanje teško oboljelog bolesnika, izaziva jake frustracije na koje brojni bolesnici reagiraju mehanizmom odbijanja bolesti.

U cilju prevencije novih oštećenja i kardijalnih akcidenata potrebno je naglasiti pacijentu da se nakon preboljena AIM pridržava danih uputa. Potrebne su redovne kontrole EKG-a sa 3, 6 i 12 mjeseci uz konzultaciju i promjena radnog mjesta u cilju izbjegavanja posebne odgovornosti i stresnih situacija.

Rana rehabilitacija treba biti postepena poštujući status subjektivnog i objektivnog nalaza i drugih parametara za svakog bolesnika individualno.

Medicinska sestra/tehničar je najduže uz bolesnika, poznaje njegove potrebe i probleme i može mu pomoći motivirajući ga za aktivno sudjelovanje u procesu rehabilitacije nakon AIM-a. Tijekom kardiološke rehabilitacije medicinska sestra pored uobičajene zdravstvene skrbi, sudjeluje i u socijalnom, emocionalnom, psihičkom i profesionalnom zbrinjavanju bolesnika i njegove bolesti.

Savjeti bolesniku poslije izlaska iz bolnice (rehabilitacijskog centra) su od velike važnosti, pogotovo zato jer i sam bolesnik može utjecati na mnoge rizične faktore kao što su: pušenje, alkohol, debljina, stres.

Sve to nam govori da poslije infarkta čovjek više ne može biti potpuno zdrav. Zadatak svakog srčanog bolesnika je učiniti sve da mu kvaliteta života bude zadovoljavajuća, u nekim slučajevima gotovo potpuno normalna.

U pravitku se nalaze obrasci koji pomažu pacijentima upoznati se s potrebnom pripremom za koronarografiju. To su upute za pacijenta kod kojih je indicirana koronarografija. Priprema za koronarografiju podrazumijeva fizičku pripremu pacijenta (dan prije koronarografije te dan kada se izvodi), upute za postupanje s pacijentom nakon, te način ponašanja za pacijente kako postupati poslije cijelog postupka kako se nebi javile neželjene komplikacije.

## 10.Literatura

- [1] <http://www.nakladaslap.com/public/docs/knjige/interna%201.pdf> dostupno 26.09.2019
- [2]. Ž. Ivančević: MSD priručnik dijagnostike i terapije (The merck manual); sedamnaesto izdanje; Split, 2000 godine
- [3]. V. Peršić, K. Štambuk, H. Vražić, Kako prepoznati, liječiti i spriječiti infarkt srca?;HKD; Zagreb, siječanj 2018
- [4]. D. Miličević; D. Lovrić; NSTE ACS 2007, Sažete smjernice Europskog kardiološkog društva za dijagnosticiranje i liječenje akutnih koronarnih sindroma bez ST-elevacije: Hrvatsko izdanje;svibanj 2008: Hrvatsko kardiološko društvo
- [5]. P. Keros, I. Andreis, M. Gamulin; ANATOMIJA I FIZIOLOGIJA; školska knjiga;Zagreb 2004 god
- [6]. <http://www.znanje.org/i/i26/06iv07/06iv0710/Anatomija%20srca.htm> dostupno 26.09.2019
- [7] D. Rudan: Uloga rosuvastatina u primarnoj i sekundarnoj prevenciji kardiovaskularnih događaja i utjecaj na suradljivost bolesnika: Cardiologia Croatica, Vol. 12 No. 9-10, 2017.: str. 396-399
- [8]. M. Noč, P. Radšel; Vi imate pitanja? Mi imamo odgovor?;Hrvatska kuća srca; Zagreb,ožujak 2014
- [9][http://zdrava-sana.istra-istria.hr/uploads/media/aktivnost-06-Tjelesna \\_ aktivnost \\_ nakon \\_ srcanog \\_ hr.pdf](http://zdrava-sana.istra-istria.hr/uploads/media/aktivnost-06-Tjelesna_%20aktivnost_%20nakon_%20srcanog_%20hr.pdf): dostupno 26.09.2019
- [10]. <https://miss7zdrava.24sata.hr/hrana/prehrana-nakon-srcanog-udara-3641>: dostupno 26.09.2019
- [11] <https://www.vasezdravlje.com/bolesti-i-stanja/zivot-pod-stresom>: dostupno 26.09.2019
- [12]. I. Andreis, A. Jelaković; Patologija i patofiziologija; Zagreb : Školska knjiga,2010
- [13] Lj. Broz, M. Budisavljević, S. Franković; Zdravstvena njega 3 : Njega internističkih bolesnika: Zagreb : Školska knjiga, 2011
- [14] G. Fučkar: Proces zdravstvene njege: Zagreb : Medicinski fakultet Sveučilišta, 1995.

- [15]. S. Šepec, B. Kurtović, T. Munko, M. Vico, D. Abou Aldan, D. Babić, A. Turina: Sestrinske dijagnoze: Hrvatska komora medicinskih sestara: Zagreb 2011.
- [16]. M. Kadović, D. Abou Aldan, D. Babić, B. Kurtović, S. Piškorjanac, M. Vico; Sestrinske dijagnoze 2; Hrvatska komora medicinskih sestara: Zagreb 2013
- [17]. ŽB Čakovec korištenje podataka sa otpusnog pisma
- [18]. N. Glavinić, M. Šilje, A. Miljas: Sestrinska skrb za pacijenta prije i poslije Perkutane transluminalne koronarne angioplastike: Sestrinski glasnik, Vol. 22 No. 1, 2017.: str. 32-36

## Popis slika

Slika 2.1 - <http://www.znanje.org/i/26/06iv07/06iv0710/Anatomija%20srca.htm>

Slika 3.1- <https://www.wikiwand.com/hr/Elektrokardiogram>

Slika 7.1.1;7.1.2;7.1.3 i 7.1.4 -ŽB Čakovec interventna kardiologija

## Prilozi



### SLUŽBA INTERNISTIČKIH DJELATNOSTI ODJEL ZA KARDIOLOGIJU S KORONARNOM JEDINICOM

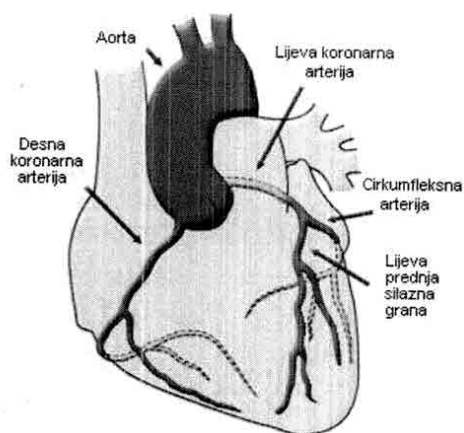
TELEFONSKI BROJ: 040 375 318

U-KARD-03.2

## Što je to koronarografija? -Informativni letak za pacijente-

Koronarografija je invazivna radiološka metoda kojom se analiziraju arterije koje opskrbljuju mišić srca (koronarne arterije), a izvodi ju kardiolozi. Koronarografija je najkorisnija i najvažnija procedura u dijagnostici koronarne bolesti jer omogućava liječniku da vidi gdje su koronarne arterije sužene ili zatvorene. Ukoliko se dijagnosticira problem, isti se kod većine pacijenata odmah može i riješiti.

Koronarne arterije su prvi ogranaci aorte – najveće arterije i jedine koja izlazi iz lijeve strane srca. Iz aorte izlaze samo dvije koronarne arterije – desna koronarna arterija i lijeva glavna koronarna arterija, ali se ona brzo grana na lijevu silaznu i lijevu cirkumfleksnu koronarnu arteriju. Svaka koronarografija zahtjeva snimanje i analizu sve tri koronarne arterije. Način na koji se krvne žile prikazuju je taj da se aplicira kontrast u arterije i izvodi se rendgensko (rtg) snimanje krvnih žila.



Slika: koronarne arterije

Prije zahvata će Vas medicinske sestre na odjelu upoznati s potrebnom pripremom za koronarografiju te Vas u tome voditi i pomoći Vam.

Po dolasku u laboratorij za kateterizaciju srca ćemo Vas premjestiti na ležaj, odnosno, aparat na kojem će se koronarografija izvoditi. Zahvat se izvodi pri punoj svijesti bolesnika. Ležat ćete na leđima na pokretnom stolu koji se ovisno o potrebi putem elektromotora miče u svim smjerovima. Dezinficirat ćemo Vam dezinficijensom predviđeno ubodno mjesto (prepone i ruke u slučaju pristupa kroz ruku). Nakon toga ćemo Vas pokriti sterilnim rubljem koje ne smijete dirati rukama. Tijekom izvođenja zahvata ruke ćete cijelo vrijeme držati ispod glave ili na čelu. Cijelo vrijeme ćemo Vam pratiti rad srca i krvni tlak u arterijama. Kardiolog će izvoditi koronarografiju i upućivati Vas u tijek izvođenja. U nekoliko navrta od Vas se može zahtijevati da tijekom zahvata duboko udahnete i zadržite dah radi boljeg prikaza krvnih žila. Jedna od manjih neugodnosti tijekom zahvata je pojava vrućine u glavi i tijelu koja nastaje kao posljedica davanja veće količine kontrasta prilikom slikanja srčane šupljine (ventrikulografije).

Preduvjet za izvođenje koronarografije je postavljanje određenog pristupa u arterijski sustav. Najčešće se koronarografija izvodi kroz nogu (u području prepone kroz femoralnu arteriju) i danas sve češće kroz ruku (odmah iza zapešća kroz radijalnu arteriju). Nakon detaljne pripreme materijala i mjesta za punkciju, liječnik prvo aplicira lokalni anestetik čime je osigurana potpuna bezbolnost procedure. Potom se posebnim tehnikama u arteriju postavi uvodnica. Ona omogućuje primjenu različitih žica i katetera bez gubitka krvi. Kateteri se kroz uvodnicu uvode u arterijski sustav te se potom u smjeru suprotnom od struje krvi polako navode prema srcu. Ukoliko se uoče značajna suženja na koronarnim arterijama, kardiolozi se mogu odlučiti na njihovo širenje i eventualno postavljanje stenta o čemu ćete biti obaviješteni tokom zahvata. Po završetku koronarografije Vam u nozi ostaje uvodnica koja se vadi na odjelu. Morate s tom nogom mirovati, ne smijete ju savijati u prepone. Morate ležati na leđima, nesmijete sjedati ili ustajati! Nakon vađenja uvodnice se morate pridržavati uputa dobivenih od liječnika i medicinskih sestara na odjelu!

## FIZIČKA PRIPREMA PACIJENTA ZA KORONAROGRAFIJU

### DAN PRIJE KORONAROGRAFIJE:

- medicinska sestra/tehničar je dužan/a uputiti pacijenta u postupak pripreme te s njim dogovoriti plan pripreme
- provodi se tuširanje tijela i pranje kose navečer prije koronarografije detergentnim antiseptikom (hydrex)
- uklanja se lak s noktiju i nakit

### NA DAN KAD SE IZVODI KORONAROGRAFIJA:

- pacijent mora biti na tašte: ako je koronarografija planirana u popodnevnim i večernjim satima, pacijent može lagano doručkovati
- ukoliko se zahvat planira izvoditi femoralnim pristupom uklanjaju se dlake s područja lijeve i desne prepone
- ukoliko se zahvat planira izvoditi radijanim pristupom uklanjaju se dlake s područja unutarnjih i lateranih strana obadviju podlaktica te prepona
- nakon uklanjanja dlačica na pacijentu se provodi pranje tijela detergentnim antiseptikom (hydrex)
- pacijent oblači čistu košulju za salu te liježe u čisti krevet
- uspostavlja se i.v. put na gornjoj trećini lijeve podlaktice
- uklanja se umjetno zubalo
- primjenjuje se ordinirana terapija

**Obaviješteni pristanak za koronarografiju i intervencijske zahvate na krvnim žilama srca**

Ime i prezime pacijenta: \_\_\_\_\_

Spol:  M  Ž Datum rođenja: \_\_\_\_\_

MBO osigurane           osobe: \_\_\_\_\_

Adresa: \_\_\_\_\_ Telefon: \_\_\_\_\_

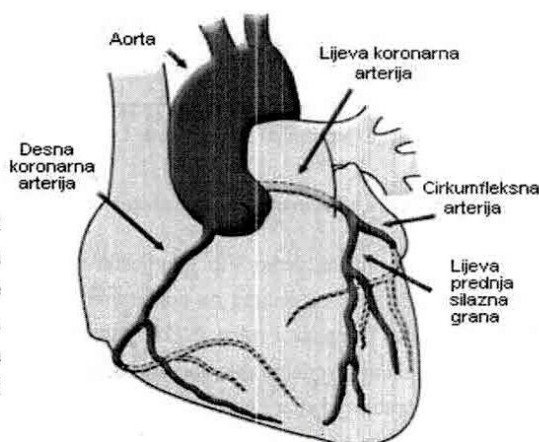
Mjesto rođenja: \_\_\_\_\_

Ime i prezime zakonskog zastupnika/skrbnika: \_\_\_\_\_

**OPIS POSTUPKA I DOBROBITI:**

Koronarografija je invazivna radiološka metoda kojom se analiziraju koronarne arterije (krvne žile po srcu koje „hrane“ srce). Postoje lijeva i desna koronarna arterija koje se potom granaju na više sekundarnih grana.

Koronarografiju izvode specijalno educirani kardiolozi u timu sa educiranim medicinskim sestrama/tehničarima i inženjerima medicinske radiologije. Metoda je brza, minimalno bolna, prihvatljivog rizika, a ponekad (kao u slučaju akutnog srčanog infarkta) može i doslovno spasiti život.

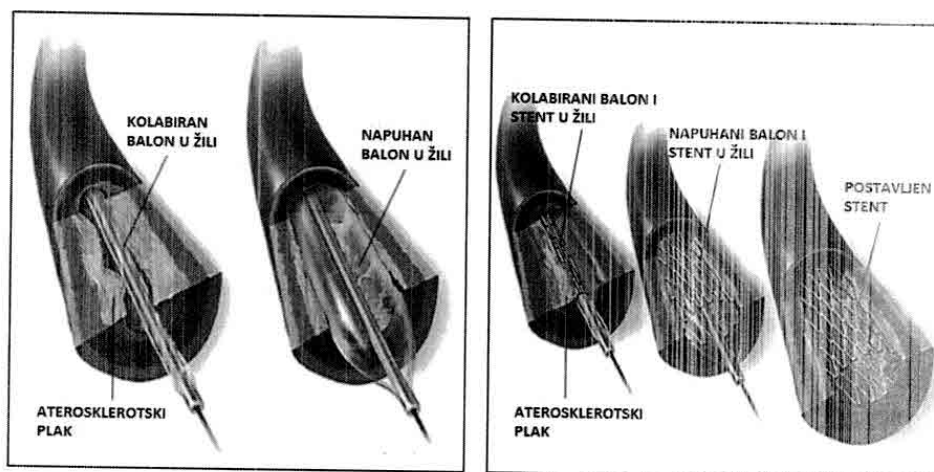


Koronarografija se izvodi kroz nogu (u području prepone kroz femoralnu arteriju) ili kroz ruku (odmah iza zapešća kroz radijalnu arteriju). Nakon detaljne pripreme materijala i mjesta za punkciju, liječnik prvo aplicira lokalni anestetik čime je osigurana bezbolnost procedure. Potom se posebnim tehnikama u arteriju postavi uvodnica. Ona omogućuje primjenu različitih žica i katetera bez gubitka krvi. Kateteri se kroz uvodnicu uvode u arterijski sustav, te se potom u smjeru suprotnom od struje krvi polako navode prema srcu. Koronarne arterije su prvi ogranci aorte – najveće arterije i jedine koja izlazi iz lijeve strane srca. Procedura, ako nema komplikacija, traje oko 20 minuta. Doze zračenja koje se isporučuju na razini su zračenja pri snimanju CT-a prsnog koša, a to je približno kao 150 običnih radioloških snimaka srca i pluća (sprijeda i sa strane).

Ako je potrebno, nakon koronarografije može se izvršiti intervencija na koronarnim arterijama. Može se učiniti dilatacija (proširivanje) suženja balonom ili prekrivanje bolesnog i suženog dijela žile stentom. Ponekad se tijekom intervencije može postaviti i više stentova, a procedura u tom slučaju može trajati i preko 2 sata. Tada su i doze zračenja bitno veće.

O rezultatu koronarografije ili ishodu intervencije na krvnim žilama, biti ćete obaviješteni od strane kardiologa odmah po završetku intervencije.





Dilatacija (proširenje) balona unutar krvne žile

Postavljanje stenta („mrežice“) u krvnu žilu

### Što Vas očekuje u laboratoriju za kateterizaciju srca?

Prije početka zahvata ćemo Vas premjestiti na ležaj, odnosno, aparat na kojem će se koronarografija izvoditi. Ležat ćete na leđima na pokretnom stolu. Dezinficirat ćemo Vam dezinficijensom predviđeno ubodno mjesto (prepone i ruke). Nakon toga ćemo Vas pokriti sterilnim rubljem koje ne smijete dirati rukama. Tijekom izvođenja zahvata ruke ćete cijelo vrijeme držati ispod glave ili na čelu. Cijelo vrijeme ćemo Vam pratiti rad srca i krvni tlak u arterijama. Kardiolog će izvoditi koronarografiju i upućivati Vas u tijek izvođenja. U nekoliko navrata od Vas se može zahtijevati da tijekom zahvata duboko udahnute i zadržite dah radi boljeg prikaza krvnih žila. Jedna od manjih neugodnosti tijekom zahvata je pojava vrućine u glavi i tijelu koja nastaje kao posljedica davanja veće količine kontrasta prilikom slikanja srčane šupljine (ventrikulografije).

Po završetku zahvata ćete se morati pridržavati određenih uputa dobivenih od liječnika i medicinskih sestara kako bi Vaš oporavak bio bolji i brži. Ako će se koronarografija izvoditi kroz ruku, po završetku zahvata ćemo Vam na tu ruku staviti narukvicu i stegnuti ju kako bi spriječili krvarenje iz ubodnog mjesta. U tom slučaju ćete dobiti pismene upute o načinu ponašanja s rukom te na što morate obratiti pažnju. Tokom par sati ćemo Vam postepeno otpuštati pritisak narukvice i nakon njezinog potpunog otpuštanja je skinuti. Ukoliko ćemo zahvat izvesti kroz nogu, napraviti ćemo ga kroz preponu. Po završetku koronarografije Vam tada u nozi ostaje uvodnica koja se vadi na odjelu. S tom nogom morate mirovati, ne smijete ju savijati u preponi. Morate ležati na leđima, ne smijete sjediti ili ustajati sljedećih 24 sata! Nakon vađenja uvodnice se morate pridržavati uputa dobivenih od liječnika i medicinskih sestara na odjelu!

Na dan koronarografije morate ostati na tašte (ne smijete jesti ni piti). Ujutro popijte svoju redovitu terapiju u dogovoru s liječnikom. Detaljno se otuširajte ujutro. Ako ste naručeni na pretragu putem Dnevne bolnice po dolasku ćemo Vas smjestiti u krevet, snimiti EKG, postaviti intravensku kanilu („braunilu“, „iglicu“) za davanje lijekova. Obrijat ćemo Vam prepone i podlaktice. Po završetku zahvata se vraćate u taj isti krevet gdje ćemo Vas dalje zbrinjavati prema gore opisanom postupku.



## MOGUĆI RIZICI I KOMPLIKACIJE:

Iako uglavnom bezbolna i sigurna, sama je pretraga invazivna te potencijalno opasna.

Osim rizika vezanog uz izlaganje rentgenskom zračenju moguće su i komplikacije vezane uz primjenu kontrasta: alergijske reakcije i akutno oštećenje bubrega kontrastom. (1% slučajeva)

Od komplikacija same pretrage su moguća:

- krvarenja u vidu hematoma na mjestu punkcije (oko 2%), stvaranje pseudoaneurizme ili arteriovenske fistule, krvarenje u trbušnu šupljinu, gubitak veće količine krvi
- začepljenje arterije koja se punktura ili pojava embolije drugih organa
- pucanje koronarnih arterija i začepljenje koronarnih arterija
- razdor zdjeličnih arterija ili aorte
- pojava srčanih aritmija i srčanog zastoja
- razvoj infekcije iz mjesta punkcije
- po život opasne komplikacije, srčani i moždani udar i smrtni ishod (manje od 1% slučajeva)

### **Rizik ozbiljnih komplikacija - srčani udar, moždani udar i smrt, manji je od 1%**

Kod elektivnih i manje rizičnih pacijenata, rizik smrtnog ishoda, moždanog i srčanog udara je 0.1-0.2% kod koronarografije, te 0.5-1% kod intervencije na krvnim žilama (postavljanja stenta)

Kod rizičnijih pacijenata i pacijenata kod kojih je razvijen akutni infarkt, rizik srčanog udara i smrtnog ishoda je 0.1-0.2% kod koronarografije i 1-3% kod intervencije. Kod najtežih bolesnika, npr. koji su u kardiogenom šoku rizik smrtnog ishoda je do 10%.

Važno je naglasiti da je u svim slučajevima rizik smrtnog ishoda znatno manji od rizika smrti uslijed bolesti zbog koje se koronarografija i intervencija na koronarnim arterijama izvode.

*Obaviješten/a sam da se pri izvođenju ovog medicinskog postupka mogu dogoditi poznate i druge rijetke komplikacije poznatog i nepoznatog uzroka. Obaviješten/a sam i pristajem da se uzorak koji se ovim postupkom dobije dalje analizira, šalje na analizu u druge ustanove te se može uništiti prema zakonu.*

**IZJAVLJUJEM DA SLOBODNOM VOLJOM, UTEMELJENOJ NA POTPUNOJ  
OBAVIJEŠTENOSTI O PREPORUČENOM DIJAGNOSTIČKOM ODNOSNO  
TERAPIJSKOM POSTUPKU  
DAJEM SUGLASNOST**

*za prihvatanje preporučenog postupka*

Datum: \_\_\_\_\_

Potpis pacijenta/zakonskog zastupnika/skrbnika:

Potpis i faksimil liječnika:

## UPUTE ZA PACIJENTE KOD KOJIH JE INDICIRANA KORONAROGRAFIJA

U-KARD-06.1

Poštovani,

po primitku informacije od liječnika specijaliste kardiologa da ste naručeni za koronarografiju, liječnik će vam objasniti nekoliko stvari, koje između ostalog uključuju uzimanje antikoagulantnih lijekova.

Ukoliko pijete antikoagulantne lijekove, lijekove protiv zgrušavanja krvi, kao što su: Martefarin, Varfarin, Marcumar, Sintrom, Pradaxa, Eliquis, Xarelto i sl., liječnik kardiolog će Vam prilikom davanja termina za koronarografiju objasniti trebate li prekinuti uzimanje antikoagulantnih lijekova.

Važno je da ni u kojem slučaju svojevrijem ne prekidate uzimanje antikoagulantne terapije, posebno ako ste već ranije imali operativne zahvate na srcu.

Ako bolujete od dijabetesa, na dan dolaska u bolnicu NE uzimati terapiju za dijabetes (inzulin, tablete).

Po dolasku u bolnicu javite se djelatnicima na CENTRALNOM ŠALTERU koji će Vas zaprimiti u bolnicu, te će Vas uputiti kamo se nakon toga trebate javiti.

Ako pristajete na zahvat i liječenje, potrebno je potpisati informirani pristanak koji će vam biti ponuđen na odjelu ili dati ranije od strane medicinskog osoblja Intervencijske kardiologije.

### **Dolazak u bolnicu:**

#### **Važno je ponijeti sa sobom:**

1. Uputnicu za bolničko liječenje (B1 ili D2)
2. Zdravstvenu iskaznicu, iskaznicu dopunskog osiguranja (ukoliko posjedujete)
3. Osobu iskaznicu ili neki drugi osobni dokument
4. Medicinsku dokumentaciju koja sadržava: nalaze kardiologa (UZV srca - ne stariji od godinu dana), nalaze biokemije (KKS, UREA, KREATININ - ne stariji od mjesec dana)
5. Osobne stvari (papuče, pidžamu, čisto donje rublje, četkicu i pastu za zube, kutiju za zubnu protezu, naočale, slušni aparat, ortopedska pomagala, čisti ručnik).
6. Ponijeti svoje lijekove koje redovito uzimate (uključujući i terapiju za dijabetes: inzulin ili tablete)

#### **Priprema za koronarografiju:**

1. Važno je NE konzumirati hranu ni tekućinu 8 sati prije zahvata (pušenje i alkohol su strogo zabranjeni).
2. Kod kuće je potrebno skinuti sav nakit, lak za nokte.
3. Na dan prije dolaska u bolnicu potrebno je uzeti jutarnju terapiju koju inače uzimate (za tlak, masnoće, ritam srca...)
4. Na dan prije dolaska u bolnicu obavezno se otuširati.
5. Nikako ne uklanjati dlačice sa brenona i zanešća (to će Vam se učiniti po dolasku u

## KAKO SE PONAŠATI NAKON KORONAROGRAFIJE?

*-za pacijente kod kojih je korišten radijalni pristup-*

Način ponašanja, odnosno što se smije raditi nakon koronarografije je jedno od najčešćih pitanja pacijenata. Od velike je važnosti da znate kako postupati kako se ne bi pojavile neželjene komplikacije.

Na dan izvođenja koronarografije ruku kroz koju je bila rađena koronarografija morate štedjeti! S njom ne smijete ništa držati, stiskati ili hvatati. Izbjegavajte bilo kakav napor s tom rukom! Ustati smijete tek nakon odstranjenja narukvice!

Prvih 48 sati nakon koronarografije trebate slijediti nekoliko pravila:

- ne smijete dizati ništa teže od 1/2 kg s rukom kroz koju se vršila koronarografija prvih 24h
- ne smijete se baviti sportovima koji opterećuju tu ruku kao što su tenis, kuglanje i sl.
- na ubodnom mjestu mora biti sterilni flaster 24h
- smijete se tuširati nakon zahvata
- ne smijete se kupati u kadi ili potapati ruku na kojoj se vršila koronarografija u vodu
- ne smijete upravljati kosilicom, motornom pilom, motociklom i sl.

Ako se na ruci na kojoj se vršila koronarografija pojavi krvarenje nemojte paničariti!

1. stavite 1-2 prsta na mjesto krvarenja i stvorite pritisak, ali uz pritisak morate osjećati puls
2. podignite prste nakon 5 minuta da vidite ako je krvarenje prestalo
3. kad krvarenje prestane lagano obrišite mjesto krvarenja i stavite preko toga flaster

Ako krvarenje ne prestane unutar 30 min i ako ste izgubili veću količinu krvi nazovite 194.

Na mjestu ubodnog mjesta se može pojaviti lagani podljev i lagana oteklina što je normalno. Ako se pojavi nešto od dolje navedeno obavezno odmah kontaktirajte svog liječnika:

- crvenilo/upala, ispupčenost, obojana sekrecija ili bol na mjestu uboda, tresavica, povišena tjelesna temperatura unutar 3-7 dana nakon koronarografije
- hladnoća, promjena boje, prisutnost trnjenja, jaka bol ili jaka oteklina na ubodnom mjestu
- očekujte lagano zatezanje i tvrdoću na mjestu uboda sljedećih 3 dana. Ako smetnje budu prisutne i nakon trećeg dana, ako se budu pogoršavale ili ako se pojave neke nove kontaktirajte svog liječnika

## UPUTE ZA POSTUPANJE S PACIJENTOM NAKON KORONAROGRAFIJE

### KOD IZVOĐENJA KORONAROGRAFIJE FEMORALNIM PRISTUPOM

Kod dolaska pacijenta na odjel u arteriji ostaje arterijska uvodnica. Ona se uklanja na odjelu.

Uklanja se odmah po dolasku na odjel ili nakon 6 sati ukoliko su provedene intervencije, odnosno ako su dobivene veće količine antikoagulacijskog ili sličnog lijeka.

**PACIJENT NE SMIJE USTAJATI IZ KREVETA, SJEDATI ILI SE OKRETATI!**

**NOGA KROZ KOJU SE IZVODIO ZAHVAT MORA BITI U RAVNOM POLOŽAJU, NE SMIJE SE SAVIJATI U PREPONI ILI SE U NJU UPIRATI!!**

**PACIJENT MORA LEŽATI NA LEĐIMA S UZGLAVLJEM PODIGNUTIM DO MAXIMALNO 45°!**

Navedena pravila vrijede do 24 sata nakon vađenja arterijske uvodnice.

### VAĐENJE ARTERIJSKE UVODNICE

Kod vađenja arterijske uvodnice sudjeluju liječnik i medicinska sestra. Nakon uklanjanja elastičnog zavoja i gaza dezinficira se ubodno mjesto oko uvodnice te se pristupa vađenju uvodnice. Uvodnicu vadi liječnik. Kod vađenja liječnik polaže sterilne tuffere i prste jedne ruke iznad femoralne arterije, odnosno ubodnog mjesta. Liječnik vrši laganu kompresiju prstima te drugom rukom vadi uvodnicu iz noge pazeći da se uvodnice ne ošteti. Po vađenju uvodnice provjerava se je li neoštećena. Kad mala količina krvi koja izade iz ubodnog mjesta „očisti“ ubodno mjesto od tromba liječnik provodi manualnu kompresiju.

Cijeli opisani postupak samog vađenja uvodnice iz arterije traje nekoliko sekundi. Čvrsta manualna kompresija se provodi 15-20 minuta (5 min najjačeg pritiska, 5 minuta 75% jačine pritiska, 5 minuta 50% jačine pritiska, 5 minuta 25% jačine pritiska). U pacijenata kod kojih se provodi antiplateletna terapija (Andol, Klopidoogrel i dr.) potrebna je kompresija u trajanju od 20-30 minuta. Vršenje kompresije preuzimaju med. sestre/tehničari koje se međusobno izmjenjuju. Liječnik cijelo vrijeme kompresije vrši nadzor nad pacijentom.

Tokom kompresije se svakih 2-3 minute provjerava pedalni puls. Ukoliko je puls preslab kompresija se lagano smanjuje.

Nakon prestanka krvarenja ubodno mjesto se zaštiti sterilnim tufferima i omota elastičnim zavojem. Zavoj kao kompresija se primjenjuje sljedećih 24 sata uz provjeru eventualnog krvarenja na mjestu uboda. Pacijent se tih 24 sata nakon vađenja uvodnice pridržava gore navedenih uputa.

#### KOD IZVOĐENJA KORONAROGRAFIJE RADIJALNIM PRISTUPOM

Pacijent na odjel dolazi s izvađenom arterijskom uvodnicom. Na mjestu uboda pacijent ima bandažnu narukvicu koja je najčešće plastična. Ona ima jastučić koji se nalazi iznad mjesta uboda i vrši pritisak na ubodno mjesto. Taj pritisak je postignut zatezivanjem jastučića ili apliciranjem zraka u njega, ovisno o modelu narukvice. Pritisak koji narukvica stvara ne smije zaustavljati cirkulaciju u šaci. Normalno je da pacijent osjeća lagano trnjenje u ruci, no ako ono previše smeta pacijenta ili je prejako, te ako je ruka promijenila boju, narukvicu treba lagano opustiti.

Pacijent i med. sestra/tehničar nakon postavljanja narukvice moraju osim šake pratiti i ubodno mjesto. Ako se uoči krvarenje, narukvicu treba lagano stegnuti do zaustavljanja krvarenja, ali se ne smiju pojaviti simptomi prejako stegnute narukvice. Medicinska sestra/tehničar mora provjeravati ubodno mjesto i ruku svakih 15 minuta.

Sat vremena nakon **koronarografije** se počinje s popuštanjem bandažne narukvice.

Vrši se svakih 5 minuta sve dok se za 1-2 sata ne skine. Prilikom popuštanja treba pratiti znakove krvarenja. Kod prvog popuštanja postoji najveći rizik za krvarenje pa narukvicu treba popuštati sporo i postepeno. Ukoliko se radi o narukvici koja je napunjena zrakom pa treba špricom ispuštati zrak, kreće se s vađenjem 1 ml (takve se koriste najčešće). Ako se pojavi krvarenje treba zrak vratiti unutra i odgoditi sljedeće otpuštanje za 5 minuta. Dalje se svakih 5 minuta otpušta po 2 ml zraka.

Ukoliko se radila **intervencija** popuštanje se počinje provoditi nakon 2 sata.

Zrak se otpušta po 2 ml svakih 10 min. Ukoliko bi se pojavilo krvarenje kod otpuštanja, vraća se zrak do prestanka krvarenja te se daljnje otpuštanje odgoditi 30min. Dalje se nastavlja otpuštanje svakih 10 minuta po 2 ml uz opisano praćenje ubodnog mjesta i ruke.

Pacijent 6 sati nakon zahvata mora mirovati u krevetu, ruka se mora štedjeti, u slučaju potrebe ruku fiksirati (ali bez limitiranja cirkulacije). Nakon tog vremena slobodno ustane i lagano šeće. Za vrijeme dok pacijent ima narukvicu ta ruka se mora štedjeti, ništa se ne smije s njom hvatati ili podizati. Pacijent ruku drži skvrčenu na prsima.

Ako dođe do pojave hematoma ili krvarenja na ubodnom mjestu treba pojačati pritisak na ubodno mjesto i pozvati liječnika.

Ako se ne može napipati ulnarni puls, ako je kapilarno punjenje duže od 3 sekunde, ako se pojavi bol ili trnjenje u ruci treba pozvati liječnika.

24 sata nakon skidanja bandažne narukvice na toj ruci se ne smije vaditi krv, postavljati i.v. ili art. kanila te mjeriti krvni tlak, odnosno ometati cirkulacija.

Kod pojave nejasnoća, pitanja ili nesigurnosti u postupke kontaktirajte:

Dr. Ostrički Branko, subspec.kardiologije

Jelena Mikulan, mag.med.techn.

ili ostale zaposlenike Intervencijske kardiologije





IZJAVA O AUTORSTVU  
I  
SUGLASNOST ZA JAVNU OBJAVU

Završni/diplomski rad isključivo je autorsko djelo studenta koji je isti izradio te student odgovara za istinitost, izvornost i ispravnost teksta rada. U radu se ne smiju koristiti dijelovi tuđih radova (knjiga, članaka, doktorskih disertacija, magistarskih radova, izvora s interneta, i drugih izvora) bez navođenja izvora i autora navedenih radova. Svi dijelovi tuđih radova moraju biti pravilno navedeni i citirani. Dijelovi tuđih radova koji nisu pravilno citirani, smatraju se plagijatom, odnosno nezakonitim prisvajanjem tuđeg znanstvenog ili stručnoga rada. Sukladno navedenom studenti su dužni potpisati izjavu o autorstvu rada.

Ja, JUREICA TILAJ (ime i prezime) pod punom moralnom, materijalnom i kaznenom odgovornošću, izjavljujem da sam isključivi autor/ica završnog/diplomskog (obrisati nepotrebno) rada pod naslovom EDUKACIJA PACIJENTA U OKRUŽJU AKUTNOG INFARCTA MIOKARDA - ULOGA MEDICINSKE SESTRE/TEHNIČAR (upisati naslov) te da u navedenom radu nisu na nedozvoljeni način (bez pravilnog citiranja) korišteni dijelovi tuđih radova.

Student/ica:  
(upisati ime i prezime)

Jureica Tilaj  
(vlastoručni potpis)

Sukladno Zakonu o znanstvenoj djelatnosti i visokom obrazovanju završne/diplomske radove sveučilišta su dužna trajno objaviti na javnoj internetskoj bazi sveučilišne knjižnice u sastavu sveučilišta te kopirati u javnu internetsku bazu završnih/diplomskih radova Nacionalne i sveučilišne knjižnice. Završni radovi istovrsnih umjetničkih studija koji se realiziraju kroz umjetnička ostvarenja objavljuju se na odgovarajući način.

Ja, JUREICA TILAJ (ime i prezime) neopozivo izjavljujem da sam suglasan/na s javnom objavom završnog/diplomskog (obrisati nepotrebno) rada pod naslovom EDUKACIJA PACIJENTA U OKRUŽJU AKUTNOG INFARCTA MIOKARDA - ULOGA MEDICINSKE SESTRE/TEHNIČAR (upisati naslov) čiji sam autor/ica.

Student/ica:  
(upisati ime i prezime)

Jureica Tilaj  
(vlastoručni potpis)