

Infekcije i druge indikacije za liječenje hiperbaričnom oksigenacijom

Stanušić, Marina

Undergraduate thesis / Završni rad

2019

Degree Grantor / Ustanova koja je dodijelila akademski / stručni stupanj: **University North / Sveučilište Sjever**

Permanent link / Trajna poveznica: <https://um.nsk.hr/um:nbn:hr:122:973643>

Rights / Prava: [In copyright](#)/[Zaštićeno autorskim pravom.](#)

Download date / Datum preuzimanja: **2025-01-29**



Repository / Repozitorij:

[University North Digital Repository](#)





**Sveučilište
Sjever**

Završni rad br. 1176/SS/2019

**Infekcije i druge indikacije za liječenje hiperbaričnom
oksigenacijom**

Marina Stanušić, 1945/336

Varaždin, rujan 2019. godine



Sveučilište Sjever

Odjel za sestrinstvo

Završni rad br. 1176/SS/2019

Infekcije i druge indikacije za liječenje hiperbaričnom oksigenacijom

Student

Marina Stanušić, 1945/336

Mentor

Doc. dr. sc. Tomislav Meštrović, dr. med

Varaždin, rujan 2019. godine

Prijava završnog rada


Definiranje teme završnog rada i povjerenstva

ODJEL	Odjel za sestrinstvo		
STUDIJ	preddiplomski stručni studij Sestrinstva		
PRISTUPNIK	Marina Stanušić	MATIČNI BROJ	1945/336
DATUM	13.09.2019.	KOLEGIJ	Mikrobiologija s parazitologijom
NASLOV RADA	Infekcije i druge indikacije za liječenje hiperbaričnom oksigenacijom		
NASLOV RADA NA ENGL. JEZIKU	Infections and other indications for treatment with hyperbaric oxygenation		
MENTOR	doc. dr. sc. Tomislav Meštrović	ZVANJE	Docent; znanstveni suradnik
ČLANOVI POVJERENSTVA	1. doc.dr.sc. Rosana Ribić, predsjednik		
	2. doc. dr. sc. Tomislav Meštrović, mentor		
	3. doc.dr.sc. Marijana Neuberg, član		
	4. dr.sc. Irena Canjuga, zamjenski član		
	5. _____		

Zadatak završnog rada

BROJ	1176/SS/2019
OPIS	<p>Hiperbarična oksigenacija (HBOT) je metoda liječenja u kojoj pacijenti udišu 100%-tni kisik pri tlaku višem od 100 kPa (1,0 bara). Kisik se udiše pomoću maske za lice ili kacige u hiperbaričnoj komori koja može biti jednomjesna ili višemjesna. Svrha liječenja HBOT-om jest opskrba visokih doza kisika putem krvne plazme onim dijelovima gdje je loša cirkulacija ili se kisik ne isporučuje dovoljno. HBOT djeluje protuupalno, smanjuje bolove, povećava djelovanje antibiotika, pojačava funkciju leukocita i makrofaga i ubrzava proces zarastanja rana.</p> <p>U ovom završnom radu će se opisati temeljni principi hiperbarične oksigenacije, indikacije za liječenje hiperbaričnom oksigenacijom, uloga hiperbarične oksigenacije kod kroničnih rana, hiperbarična oksigenacija i postoperativne infekcije središnjeg živčanog sustava, učinak hiperbarične oksigenacije na apsces mozga, hiperbarična oksigenacija u neinfektivnim bolestima, te sestrijske intervencije i uloga visoko educirane medicinske sestre u baromedicini.</p>

ZADATAK URUČEN 27.09.2019



ROTPIS MENTORA Tomislav Meštrović

Predgovor

Zahvaljujem se mentoru doc. dr. sc. Tomislavu Meštroviću, dr. med. na strpljenju, pomoći i vodstvu pri izradi završnog rada.

Zahvalu upućujem i OXY Poliklinici za baromedicinu, mr. sc. Dejanu Andriću, dr. med. na pomoći oko izbora teme.

Najveće hvala mojoj obitelji, mojim roditeljima i bratu i sestri bez kojih ovo ne bi bilo moguće. Također veliko hvala i mojim prijateljima na pruženoj podršci i pomoći.

Sažetak

Hiperbarična oksigenacija je metoda liječenja u kojoj pacijenti udišu 100%-tni kisik pri tlaku višem od 100 kPa (1,0 bara). Kisik se udiše pomoću maske za lice ili kacige u hiperbaričnoj komori koja može biti jednomjesna ili višemjesna. U jednomjesnim hiperbaričnim komorama pacijent udiše komprimirani čisti kisik i namijenjena je jednom pacijentu. S druge strane, višemjesne komore se koriste za liječenje više pacijenata istovremeno u kojima su izloženi zraku pod tlakom, a čisti kisik udišu kroz masku, kacigu ili endotrahealni tubus. Liječenje traje od 60 do 90 minuta, jednom ili dva puta dnevno. 1662. godine zabilježena je prva primjena hiperbaričnog liječenja, a na Pomorskom institutu u Splitu 1969. g. prof. dr. sc. Stracimir Gasović sa suradnicima započinje primjenjivati HBOT u kliničkoj medicini. HBOT se od 2008. g. provodi na teret zdravstvenog osiguranja, a neke od indikacija za liječenje HBO-ijom su dekompresijska bolest, trovanje CO, plinska embolija, plinska gangrena iznenadna gluhoća i sljepoća, dijabetičko stopalo i dijabetička gangrena, te rane koje ne zacjeljuju. Česte su infekcije kroničnih rana gdje se kao najčešći uzročnici viđaju *Candida* spp., *Staphylococcus aureus*, *Pseudomonas aeruginosa* i *Clostridium* spp. Primarni i najvažniji učinak HBO je hiperoksigenacija. Svrha liječenja HBOT je opskrba visokih doza kisika putem krvne plazme onim dijelovima gdje je loša cirkulacija ili se kisik ne isporučuje dovoljno. HBOT djeluje protuupalno, smanjuje bolove, povećava djelovanje antibiotika, pojačava funkciju leukocita i makrofaga te ubrzava proces zarastanja rana. Značajni medicinski učinci prisutni su kod tlaka većeg od 1,4 ATA. HBOT pomaže zacjeljivanju rana dovodeći plazmu bogatu kisikom u tkivo smanjenog kisika, blokira djelovanje štetnih bakterija, jača imunološki sustav, potiče stvaranje novog kolagena i novih stanica.

Ključne riječi: *infekcije, indikacije, hiperbarična oksigenacija, medicinska sestra*

Abstract

Hyperbaric oxygenation represents a treatment method where patients inhale 100% oxygen at pressures higher than 100 kPa (1.0 bar). Oxygen is inhaled using a face mask or helmet in a hyperbaric chamber, which can be single or multi-seat. In single-chamber hyperbaric chambers, the patient inhales compressed pure oxygen which is designated for a single patient. Conversely, multi-chamber chambers are used to treat multiple patients at one time in which they are exposed to pressurized air and pure oxygen is inhaled through a mask, helmet or endotracheal tube. Treatment lasts from 60 to 90 minutes, once or twice a day. In 1662, the first application of hyperbaric treatment was noted, and at the Maritime Institute in Split in 1969, Professor Stracimir Gasović, PhD, and his associates began to apply HBOT in clinical medicine. Since 2008, HBOT has been covered with health insurance, and some of the treatment indications are decompression sickness, CO poisoning, gas embolism, gas gangrene, sudden deafness and blindness, diabetic foot and diabetic gangrene, and non-healing wounds. Chronic wound infections are common, and the most common causative agents are *Candida* spp., *Staphylococcus aureus*, *Pseudomonas aeruginosa*, and *Clostridium* spp. The primary and most salient effect of HBO is hyperoxygenation. The purpose of HBOT treatment is to supply high doses of oxygen via blood plasma to those parts where poor circulation or insufficient oxygen supply occurs. HBOT is anti-inflammatory, reduces pain, increases antibiotic activity, enhances leukocyte and macrophage function, and speeds up wound healing. Significant medical effects are present at pressures greater than 1.4 ATA. HBOT aids in wound healing by bringing oxygen-rich plasma into oxygenated tissue, blocking the action of harmful bacteria, strengthening the immune system, as well as stimulating the formation of new collagen and new cells.

Keywords: *infections, indications, hyperbaric oxygenation, nurse*

Popis korištenih kratica

AM	Apsces mozga
ATA	Apsolutna atmosfera
DB	Dekompresijka bolest
DM	Dijabetes melitus
HBO	Hiperbarična oksigenacija
HBOT	Hiperbarična oksigenoterapija
HZZO	Hrvatski zavod za zdravstveno osiguranje
ITK	Intrakranijalni tlak
SAD	Sjedinjene Američke Države
SZO	Svjetska zdravstvena organizacija
SŽS	Središnji živčani sustav

Sadržaj

1.	Uvod.....	2
2.	Povijest hiperbarične oksigenacije i klasifikacija barokomora.....	6
3.	Temeljni principi hiperbarične oksigenacije.....	6
4.	Indikacije za liječenje hiperbaričnom oksigenacijom.....	8
5.	Uloga hiperbarične oksigenacije kod kroničnih rana.....	11
	5.1. Dijabetički ulkusi	12
	5.2. Venski ulkusi	14
	5.3. Dekubitalni ulkus	15
	5.4. Ishemijski ulkus	15
6.	Hiperbarična oksigenacija i postoperativne infekcije središnjeg živčanog sustava.....	16
7.	Učinak hiperbarične oksigenacije na apsces mozga	17
8.	Hiperbarična oksigenacija u neinfektivnim bolestima.....	19
	8.1. Dekompresijska bolest	19
	8.2. Plinska embolija moždanih arterija.....	19
	8.3. Iznenadna gluhoća	20
9.	Sestrinske intervencije i uloga u baromedicini	21
10.	Zaključak.....	23
11.	Literatura.....	24

1. Uvod

Hiperbarična oksigenacija metoda je liječenja u kojoj pacijenti udišu 100%-ni kisik pri tlaku višem od 100 kPa (1,0 bara) preko maske za lice ili kacige, koja se provodi u hiperbaričnoj komori, barokomori [1,2]. Svrha liječenja HBOT-om je opskrba velikih doza kisika putem krvne plazme onim dijelovima tijela gdje je loša cirkulacija ili im se kisik ne isporučuje dovoljno [2]. Prva zabilježena primjena hiperbaričnog liječenja bila je 1662. godine kada je britanski liječnik Henslow primjenjivao stlačeni zrak u medicinske svrhe [3].

Sama hiperbarična komora može biti jednomjesna ili višemjesna. U jednomjesnim hiperbaričnim komorama pacijent udiše komprimirani čisti kisik i namijenjena je jednom pacijentu. S druge strane, višemjesne komore se koriste za liječenje više pacijenata istovremeno u kojima su izloženi zraku pod tlakom, a čisti kisik udišu kroz masku, kacigu ili endotrahealni tubus [3,4].

Značajni medicinski učinci hiperbarične terapije prisutni su kod tlaka većeg od 1,4 ATA [5,6]. HBOT pomaže zacjeljivanju rana dovodeći plazmu bogatu kisikom u tkiva s manjkom kisika, blokira djelovanje štetnih bakterija, jača imunosti sustav tijela, ali i potiče stvaranje novog kolagena i novih stanica kože [7,8].

Neke od indikacija za liječenje HBO-om su dekompresijska bolest, trovanje CO, plinska embolija, plinska gangrena iznenadna gluhoća i sljepoća, dijabetičko stopalo i dijabetička gangrena, te rane koje ne zacjeljuju [9]. HBO se prvenstveno koristi u liječenju kroničnih rana. To su rane koje ne zarastaju unutar šest tjedana. U toj indikaciji HBO se najčešće koristi kod dijabetičkih ulkusa, venskih ulkusa, dekubitalnih ulkusa i ishemijskih ulkusa. HBO kod dijabetičara smanjuje potrebu za inzulinom, ima značajnu ulogu u sprečavanju gangrene, suzbija hipoksiju, edem i infekciju [2]. Česte su infekcije s *Candida* spp., *Staphylococcus aureus*, *Pseudomonas aeruginosa* i *Clostridium* spp. [10].

Najčešće infekcije neurokirurških rana su *Staphylococcus aureus*, *Enterococcus* spp., *Clostridium* spp., *Acinetobacter* spp. i *Pseudomonas aeruginosa* [11]. Absces mozga (AM) je lokalizirana gnojna upala koja se očituje kao gnojem ispunjena šupljina i moždana masa, a predstavlja jedan od najozbiljnijih infekcija ljudskog organizma. Najčešći uzročnici AM kod odraslih osoba su aerobni, mikroaerofilni i anaerobni streptokoki [1]. HBO ima dobar učinak i u liječenju neinfektivnih bolesti kao što su dekompresijska bolest, plinska embolija moždanih arterija i iznenadna gluhoća [3].

Uloga visokoeducirane medicinske sestre u baromedicini je edukacija pacijenta i/ili obitelji o HBO (svrha, prednosti, nedostaci, o tretmanu liječenja). Važna je i fizička i psihička priprema, a potonje je itekako važno kako bi se smanjila anksioznost povezana s ovim tretmanom [12,13].

2. Povijest hiperbarične oksigenacije i klasifikacija barokomora

Prva zabilježena primjena hiperbaričnog liječenja bila je 1662. godine kada je britanski liječnik Henslow primjenjivao stlačeni zrak u medicinske svrhe. Njegova komora „Domicilium“ bila je hermetički zatvorena prostorija unutar koje je mogao stvoriti različite klimatske uvjete i ostvariti različite tlakove. U Francuskoj 1834. godine Junod je izgradio hiperbaričnu komoru za liječenje plućnih bolesti pod tlakovima. Svoje liječenje je nazvao „Le Bain de l’air comprime“ (kupaonica sa stlačenim zrakom). 1775. godine Pristly je otkrio kisik. 1937. godine započinje doba hiperbarične oksigenacije time što su Behnke i Show počeli primjenjivati hiperbarični kisik u liječenju dekompresijske bolesti. Ite Boerem je 1956. godine objavio prvi klinički rad o HBOT i zbog toga je prepoznat kao otac hiperbarične medicine [3,4].

Prof. dr. sc. Stracimir Gasović sa suradnicima 1969. godine započinje primjenu HBOT-e u kliničkoj medicini na Primorskom medicinskom institutu u Splitu. U Puli je 1996. godine otvorena Poliklinika za baromedicinu OXY – prva zdravstvena ustanova u Hrvatskoj specijalizirana za liječenje primjenom HBOT-e. Danas u Hrvatskoj HBOT-a ima u Splitu, Puli, Crikvenici, Rijeci, Dubrovniku, Zagrebu i Osijeku. HBOT-a se od 2008. godine provodi na teret zdravstvenog osiguranja. Uobičajeno liječenje traje 60-90 minuta, najčešće jednom dnevno, iznimno i češće ukoliko je potrebno, tj. ako to zahtjeva zdravstveno stanje. Ukupni broj izloženosti HBOT-i ovisi o zdravstvenom stanju [2].

Svrha liječenja HBOT-om je opskrba velikih doza kisika putem krvne plazme onim dijelovima tijela gdje je loša cirkulacija ili im se kisik ne isporučuje dovoljno. Kod nekih bolesti liječenje HBOT-om je izbor, dok kod drugih indikacija može se primjenjivati zajedno s drugim metodama liječenja, što omogućava brži i bolji učinak [2].

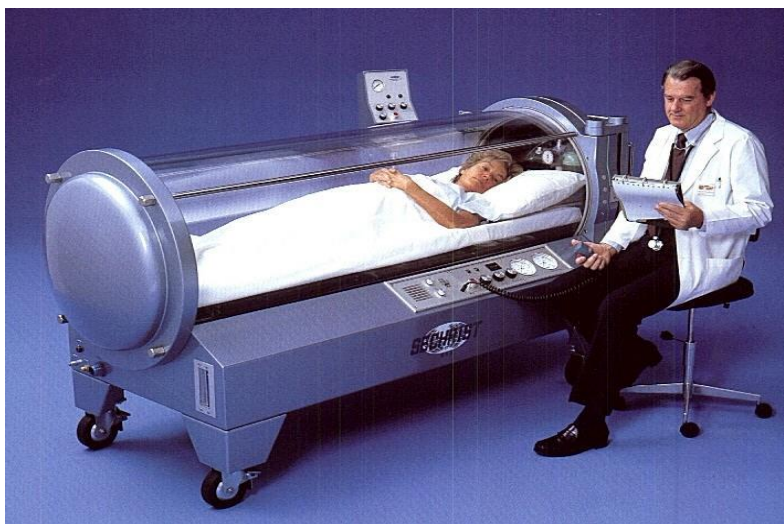Četrdesetih godina prošlog stoljeća u SAD-u su HBOT koristili američki marinci za liječenje ronilaca koji su imali dekompresijsku bolest. Terapija se koristila i kod trovanja ugljičnim monoksidom do 1960-ih godina. I danas se još uvijek koristi za liječenje bolesti ronilaca i kod trovanja ugljičnim monoksidom, a odobrena je i za druga stanja u rasponu od opekline do različitih koštanih bolesti [4].

Klasifikacija tipova barokomora je sljedeća:

- Jednomjesne
- Dvomjesne ili „walk-in“ komore
- Pokretne ili prenosive
 - Jednomjsne: prenosive zrakom, morem ili cestom

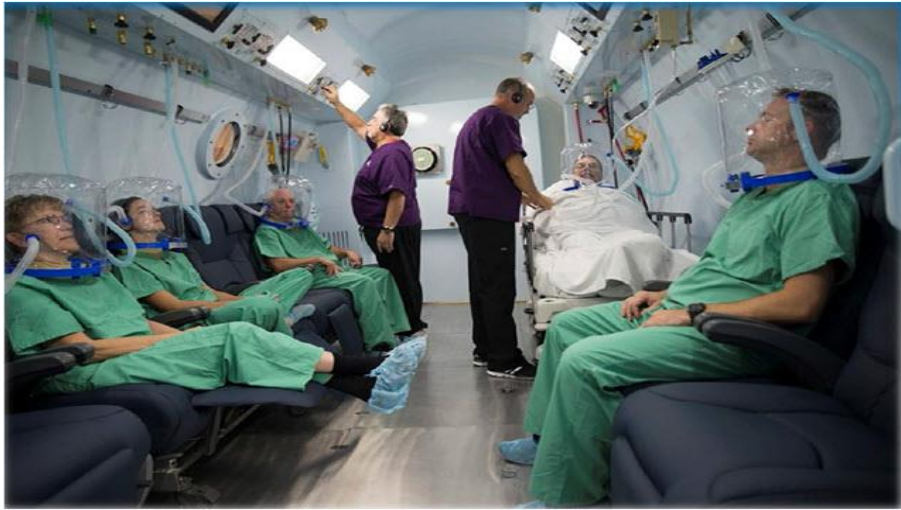- Višemjesne: komora se može prevoziti s jednog mjesta na drugo
- Komore za ispitivanje i uvježbavanje ronilaca
- Male hiperbarične komore
 - Za novorođenčad
 - Za pokuse na životinjama [3]

Jednomjesne komore se danas koriste najčešće u terapiji. Pacijent u jednomjesnim komorama udiše komprimirani čisti kisik (slika 2.1.). Jednomjesne komore imaju svoje prednosti i nedostatke. Prednosti jednomjesnih komora su: rad s pacijentom je pojedinačan, idealne su za intenzivno liječenje, maska za lice nije potrebna (nema opasnosti od curenja kisika), idealna za pacijente vezane za postelju u akutnom stadiju ili zbog ozljede, lako nadziranje pacijenta, ekonomičnost prostora i troškova, potrebno manje osoblja za rukovanje. S druge strane, glavni nedostatak jest opasnost od požara u okruženju s visokom koncentracijom kisika [3,4].

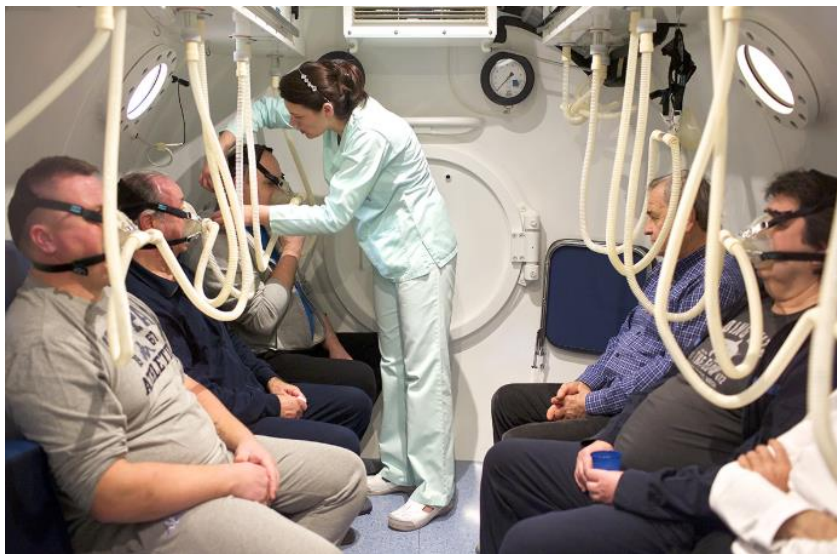

Slika 2.1. Jednosmjesna komora Izvor: Medium.com

Višemjesne komore se koriste za liječenje više pacijenata istovremeno uz prisutnost liječnika ili medicinske sestre koji nadgledaju pacijente i pomažu pri manipulaciji s opremom ili u hitnim situacijama (slika 2.2.). Sva potrebna oprema koju koristi pacijent stavlja se u komoru s pacijentom [3,7]. Kapacitet je u rasponu do čak 20 pacijenata. Pacijenti u višemjesnim komorama su izloženi zraku pod tlakom dok kroz masku za lice, kacigu ili endotrahealni tubus udišu čisti kisik (slika 2.3.). Prednosti višemjesnih komora su: istovremeno liječenje više pacijenata, potrebna je nazočnost pacijenta i posebnih uređaja, smanjena je mogućnost od požara [3,4].



Slika 2.2. Višemjesna komora Izvor: Legacyhealth.org



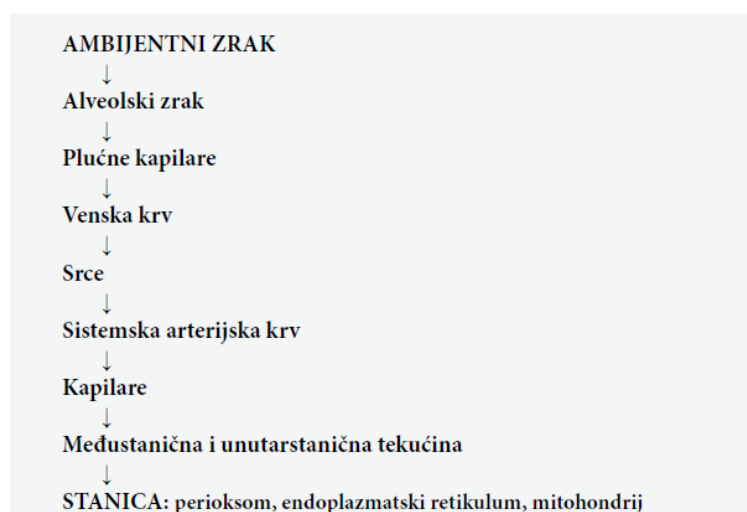
Slika 2.3. Višemjesna komora- primjena maske za lice Izvor: Poliklinika OXY

3. Temeljni principi hiperbarične oksigenacije

Potreba za kisikom, za održavanjem života i normalnih funkcija, prisutna je kod svih poznatih organizama na zemlji. Kisik je potreban za reakcije u stanici i stoga je ključan za sve životne funkcije. Manjak kisika može ozbiljno narušiti vitalne funkcije na staničnoj razini [6], a dodatni kisik može pomoći oštećenom tkivu da ozdravi. Specifičnije govoreći, kisik pod visokim tlakom pod određenim uvjetima može pojačati funkciju tkiva i boriti se protiv infekcije. Značajni medicinski učinci hiperbarične terapije prisutni su kod tlaka većeg od 1,4 ATA. Udisanjem čistog kisika pri tlaku može se povećati koncentracija kisika u plućima i do tri puta [5,14]. Na razini mora koncentracija kisika u krvi je 0,3 ml/dl. Davanjem 100%-tnog kisika pod normobaričnim tlakom povećava se količina otopljenog kisika u krvi na 1,5 ml/dl. Time se ne povećava frakcija otopljena u plazmi, povećava se samo postotak kisika vezanog za hemoglobin. Pod pritiskom od 3 ATA koncentracija otopljenog kisika približno je 6 ml/dl što je mnogo više od staničnih potreba [6,14]. To je prednost u situacijama kao što su trovanje ugljičnim monoksidom i teške anemije. Kisik u ovoj napetosti ima niz korisnih biokemijskih, staničnih i fizioloških učinaka. HBOT pomaže zacjeljivanju rana dovodeći plazmu bogatu kisikom u tkiva s manjkom kisika, blokira djelovanje štetnih bakterija, jača imunost sustav tijela, potiče stvaranje novog kolagena i novih stanica kože [7,8].

Primarni i najvažniji učinak HBO je hiperoksigenacija koja rezultira trostrukim povećanjem udaljenosti difuzije, tj. prodiranja kisika kroz tkiva, što ima antiishemijski učinak [7].

Iz ambijentnog zraka kisik prolazi u alveolarni zrak, a potom putuje krvlju plućnih kapilara i vena u sistemski arterijski i kapilarni krvotok. Iz kapilara izlazi i prelazi u međustaničnu i unutarstaničnu tekućinu i difundira do mikroskopskih točaka u kojima se troši – perioksom, endoplazmatski retikulum i mitohondrij. To se naziva kisikov put, te je prikazan na slici 3.1. [3].



Slika 3.1. Put kretanja kisika Izvor: Kewal K. Jain; Hiperbarična medicina udžbenik, 2010.

Tkiva su krajnji cilj kisikovog puta. Osigurati razinu parcijalnog tlaka kisika (pO_2) u tkivu potrebnu za održavanje pasivne difuzije kisika prema mitohondrijima zadaća je sustava aktivnog prijenosa. Glavno mjesto iskorištavanja molekularnog kisika je u mitohondriju. U njemu se iskoristi 80% kisika, a ostalih 20% iskoriste druge organele (mirkosomi, jezgra, plazma, membrana). U normalnim okolnostima je 97% kisika koji se prenosi iz pluća do tkiva u kemijskoj svezi s hemoglobinom. Preostala 3% je otopljeno u plazmi. Budući da je kisik u otopini može doći do područja u kojima crvena zrnca možda neće moći proći, također može pružiti oksigenaciju tkiva u uvjetima smanjene koncentracije ili funkcije hemoglobina. Organi kao što su srce i mozak preuzimaju puno više kisika iz krvi nego drugi organi, a mozak prima 20% kisika cijelog tijela [3,15].

4. Indikacije za liječenje hiperbaričnom oksigenacijom

Hiperbarična oksigenoterapija djeluje protuupalno i smanjuje bolove, povećava djelovanje antibiotika, pojačava funkciju limfocita i makrofaga, povećava lučenje testosterona (kod muškaraca) te ubrzava zarastanje rana. Fiziološki i biokemijski učinci HBO mogu blagotvorno utjecati na različita stanja. Terapijska primjena je kod trovanja ugljikovim monoksidom, plinskih embolija, ozljeda uzrokovanih zračenjem, nekrotizirajućega fasscitisa, osteomijelitisa, akutnih traumatskih ozljeda, anemija, dijabetičkih rana i arterijskih ulkusa. U novije vrijeme promovirana je kao alternativni terapijski pristup za različita stanja od Alzheimerove bolesti do neplodnosti [16,5].

U travnju 2016. godine održana je deseta Europska konferencija o konsenzusu o hiperbaričnoj medicini. Cilj konferencije bila je revizija popisa prihvaćenih indikacija za HBOT. U tablici 4.1. prikazane su preporuke o prihvaćenim indikacijama za HBOT [9].

Tablica 4.1. Preporuke prihvaćenih indikacija za HBOT

Trovanje CO
Otvorene ozljede s crush ozljedama
Prevenција osteoradionekroze nakon vađenja zuba
Osteoradionekroza
Radionekroza mekog tkiva
Dekompresijska bolest
Plinska embolija
Bakterijske anaerobne ili miješane infekcije
Iznenadne gluhoće
Lezije dijabetičkih stopala
Disbarična osteonekroza
Ugroženi kožni režnjevi
Okluzija središnje mrežnične arterije
Crush ozljede bez prijeloma
Radio-induciranih lezija mekih tkiva
Operacija i implantacija ozračenog tkiva
Ishemični ulkusi
Kronični refraktorni osteomijelitis
Opekline, 2. stupnja, više od 20%
Pnematosis cystoides intestinlis
Neuroblastom, IV. Stadij

Ozljede mozga
Bolesti srpastih stanica
Intersticijski cistitis
Odabrane ne cjeljujuće rane

Indikacije za HBO se mogu podijeliti na listu bolesti koju pokriva HZZO i listu bolesti za koju HBO u praksi koristi, ali nema dovoljno znanstveno utemeljenih činjenica ili je liječenje u eksperimentalnoj fazi (kozmetičke svrhe, rehabilitacija sportaša) [14].

Tablica 4.2. Indikacije za HBO koju pokriva HZZO

Indikacije	Maksimalni broj tretmana u seriji
INDIKACIJE I. VRSTE	
Dekompresijska bolest	Do iscrpljenja terapijskog učinka
Akutno otrovanje s CO ili COHb >20%, cijanidima, pesticidima, nitritima i CCl ₄	20
Plinska (zračna) embolija	10
Plinska gangrena (klostridijska infekcija)	10
Akutne traumatske ishemije (posebno crush i compartment sindromi)	40
Iznenadna gluhoća	40
Iznenadna sljepoća vaskularne etiologije	40
Disbarična osteonekroza	2x60
Bellova pareza	20
Glaukom otvorenog kuka	2x20
Kronični refraktorni osteomijelitis (nakon neuspješnog liječenja drugim metodama najmanje 3 mjeseca)	2x60
INDIKACIJE II. VRSTE	
Dijabetičko stopalo i dijabetička gangrena (gradus 2 po Wagneru) uz TCpO ₂ u normobaričnim uvjetima, a po potrebi i na 2,5 bara; rane koje sporo zacjeljuju, trofički i ishemijski ulkusi (prema kriterijima i procjeni kliničara)	2x30
Ugroženi kožni režnjevi, smrzotine, druge subkutane ishemije (prema kriterijima i procjeni kritičara)	30
Anemija zbog akutnog teškog iskrvarenja (ako ne postoji mogućnost transfuzije)	20
Nekrotizirajuće i anaerobne infekcije	30
Radionekroza tkiva	2x40
INDIKACIJE III. VRSTE	

Ulcerozni kolitis i Mb. Chron	2x30
Mb. Burger i Mb. Raynaud	2x30
Cerebralni apsces	20
Postoperacijski paralitički ileus	10

Kao i kod većine medicinskih tretmana, i u HBOT-i postoje apsolutne i relativne kontraindikacije. Jedina apsolutna kontraindikacija za liječenje HBOT-om je nezbrinuti pneumotoraks. U relativne kontraindikacije ubrajaju se infekcije gornjih dišnih puteva, raniji operativni zahvati u prsištu ili u srednjem uhu, promjene na rendgenskoj snimci pluća, emfizem sa zadržavanjem CO₂, astma, trudnoća, nekontrolirana visoka temperatura, konvulzijski poremećaji i klaustrofobija [1,14].

Indikaciju za liječenjem HBOT utvrđuje doktor specijalist [14].

Kod liječenja je svakako potrebno detaljno proučiti pacijenta. U hitnim stanjima nije moguće odabrati pacijente i procijeniti rizik. Kod elektivnog liječenja anamneza mora uključivati sve podatke, o eventualnim kirurškim zahvatima u području prsa i uha.

Nužni pregled pacijenta uključuje:

- rendgensku snimku pluća
- ispitivanje plućne funkcije
- otoskopski pregled bubnjića [3].

5. Uloga hiperbarične oksigenacije kod kroničnih rana

Rana je prekid kontinuiteta tkivne strukture, najčešće povezane s gubitkom gradivne tvari. Oštećenje je posljedica mehaničkog, toplinskog, fizičkog, kirurškog ili kemijskog utjecaja. Rastućoj skupini pacijenata s ranama koje ne zacjeljuju ili teško zacjeljuju doprinosi produljenje životnog vijeka, kao i pacijenti s brojnim pratećim bolestima [3]. Kronične rane su time značajan zdravstveni, socijalni i ekonomski problem u svijetu [10]. Kirurški postupci ne rješavaju problem rana koje ne zacjeljuju, mnogi pacijenti nisu kandidati za operativni zahvat, a poslije postoje i problemi s zacjeljivanjem mjesta uzetog za kožni presadak [3].

U svakom slučaju, cijeljenje rane predstavlja kompleksan proces. Neposredno nakon oštećenja tkiva u područje rane privlače se krvne pločica i fibrini, slijede ih makrofagi, fibroblasti, glatke mišićne stanice i endotelne stanice. Oni međusobno djeluju i proizvode citokine koji potiču rast stanica, zatim započinje angiogeneza i proizvodnja kolagena. Makrofagi fagocitiraju odumrlo tkivo, a rana se puni granulacijskim tkivom; na kraju rana zacjeljuje. Kisik je vrlo važan u procesu cijeljenja rane [3].

Kronična rana, rana koja ne zacjeljuje ili tzv. „problematična rana“ je rana koja uz primjenu konvencionalnih medicinskih i kirurških mjera ne zacjeljuje u određenom periodu [3].

Kronične rane su sve rane koje ne zarastaju unutar šest tjedana. Prema etiologiji i uzroku nastanka razlikuje se očekivano vrijeme zarastanja rane. Određene vrste rana za očekivani period zarastanja:

- Venska insuficijencija 6-8 tjedana
- Periferna vaskularna bolest 8 tjedana
- Dijabetes 8-12 tjedana
- Terapija steroidima 12-16 tjedana
- Kolagene vaskularne bolesti 14-18 tjedana
- Radijacijske rane do 2 godine

Usporeno cijeljenje rane najčešće je povezano s hipoksijom i ishemijom [3]. Hipoksija otežava sintezu kolagena. Rana u ishemičnom području podložna je infekciji, a samim time sprječava se zacjeljivanje rane. Ishemija je često uzrok rana koje ne zacjeljuju. Treba naglasiti kako ishemija i hipoksija nisu isto. Ishemične rane obično su i hipoksične, ali hipoksične rane nisu uvijek ishemične. Dobro prokrvljena rana može biti relativno hipoksična [6], a infekcija u njoj višestruko povećava potrebnu količinu kisika [3].

Neki od čestih uzroka nabrojani su u tablici 5.1. s primjerima.

Tablica 5.1. Česti uzroci rana s primjerima

1.	Vaskularni: arterijska i venska insuficijencija
2.	Metabolički: dijabetes
3.	Fizička trauma: dijabetes, opekline, zračenje, promrzline
4.	Infekcije: bakterijske i gljivične
5.	Neurološki: tabes dorsalis, syringomyelia
6.	Novotvorine: rak pločastih stanica
7.	Toksične: lijekovi

Hipoksija rane može se riješiti davanjem kisika (u rasponu od udisanja 40% kisika na atmosferskom tlaku do udisanjem 100% kisika na tlaku od 2,5 ATA). Povećanjem tlaka kisika u tkivu povećava se sposobnost leukocita za ubrzanjem patogenih bakterija. Povećana dostava kisika u područje rane zadovoljava povećane potrebe za cijeljenjem. Kisik koji se daje pri tlaku od 1-2 ATA ubrzava epitelizaciju ishemičnih rana [3].

HBO se primjenjuje u zbrinjavanju sljedećih vrsta rana i ulkusa:

1. Dijabetički ulkusi
2. Venski ulkusi
3. Dekubitalni ulkusi
4. Ishemijski ulkusi

5.1. Dijabetički ulkusi

Dijabetičko stopalo je teška komplikacija šećerne bolesti, a pojam obuhvaća ulkus, gangrenu, Charcotovu artropatiju i neuropatski edem. Definicija SZO za dijabetičko stopalo je stopalo bolesnika koji boluje od dijabetesa s potencijalnim rizikom od niza patoloških posljedica – uključujući infekciju, ulceraciju i/ili destrukciju dubokih tkiva povezanu sa neurološkim poremećajima, različitim stupnjem periferne vaskularne bolesti i/ili metaboličkim komplikacijama dijabetesa na donjem ekstremitetu (slika 5.1.1.) [10]. Obično se razvija na stopalu i odatle potječe naziv „dijabetičko stopalo“ [2]. SZO procjenjuje da 347 milijuna ljudi pati od DM. Jedna od 20 osoba s dijabetesom razvit će ulkus na stopalu, a više od 10% tih ulkusa dovest će do amputacije [4]. Patološki proces na krvnim žilama se nastavlja čak i kada se hiperglikemija uspješno regulira inzulinom. Može se razviti okluzivna bolest velikih ili patološke promjene malih krvnih žila kao rezultat tog procesa. Dodatnu patologiju uključuju dijabetička neuropatija i sekundarne infekcije rane [2]. Među uzročnicima sekundarnih infekcija često se dokažu sojevi rodova *Bacteroides*, *Peptostreptococcus*, *Clostridium* te obitelji

Enterobacteriaceae [3]. Gangrena može zahvatiti cijelu nogu i time indicirati amputaciju. Dokazano je da učestalost amputacije noge u dijabetičkoj gangreni smanjuje HBO [3].

Faktori rizika uključuju smanjenu opskrbu tkiva kisikom zbog mikroangiopatije, neuropatiju, traumu, infekciju, loš metabolički status i prethodne ulkuse na nogama. Dijabetičko stopalo, a samim time i ulkus, mogu biti neuropatski i ishemijski. Karakteristike neuropatskog stopala su odsutnost osjeta, minimalna bol, stopalo je deformirano, stvara se kalus na mjestima pritiska, prisutne su arterijske pulsacije, ulkus može biti dubok i prodrijeti do same kosti. Značajke ishemičkog ulkusa su smanjen protok krvi, lokalizirana je na vrhovima prstiju ili na lateralnim stranama stopala, može biti bolno i nastaje gangrena [10].

Ulceracije se uglavnom javljaju na onim mjestima koji su najizloženi povećanom pritisku. Defekt mikrocirkulacije dovodi do nedovoljne oksigenacije tkiva nakon čega dolazi do početne ulceracije, što dovodi do infekcije koja se širi sa površine u dublje slojeve tkiva. Većina dijabetičkih stopala inficira se zbog loše toaleta rane ili slabe regulacije dijabetesa. Infekcija kože pojavljuje se i do 50% kod pacijenata s dijabetesom. Česte su infekcije s *Candida* spp., *Staphylococcus aureus*, *Pseudomonas aeruginosa* i *Clostridium* spp. [10]. Infekcija dijabetičkog stopala može biti površinski celulitis, duboka infekcija kože i mekog tkiva te akutni i kronični osteomijelitis. Površinska infekcija kože uzrokovana je najčešće bakterijama *Staphylococcus aureus* i beta hemolitičkim streptokokom grupe A ili B. Duboke infekcije mekog tkiva mogu biti povezane s gram negativnim bacilima. *Streptococcus pyogenes*, beta hemolitički streptokok grupe B, gram pozitivni bacili i anaerob *Bacteroides fragilis* najčešće su uzročnici kroničnog osteomijelitisa. Kod infekcije dijabetičkog stopala često se nađe i *Pseudomonas aeruginosa* [10]. Lipsky i suradnici (2010.) analizirali su 3030 pacijenata s dijabetesom. Razlog hospitalizacije u 73,3% slučajeva bila je infekcija stopala. Najčešći su uzročnici bili *Streptococcus aureus* (13,2%) i MRSA (7,4%). U 57% infekcija razlog amputacije je bila infekcija MRSA i *Pseudomonas* spp. [10].

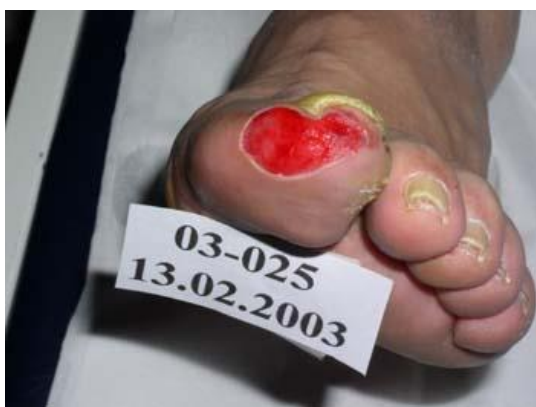Hiperbarična oksigenacija kod dijabetičara smanjuje potrebu za inzulinom, ima značajnu ulogu u sprečavanju gangrene, suzbija hipoksiju, edem i infekciju [2]. Standardni protokol za liječenje dijabetičkog stopala je udisanje 100% kisika pri tlaku od 2 ATA u trajanju po 2 sata, jednom dnevno, 5 dana tjedno [3].

Studija koju su izveli Faglia i suradnici (1996) na 70 dijabetičara od kojih je 35 osoba bilo podvrgnuto HBO, a 35 nije. Prosječni broj tretmana bio je $38,8 \pm 8$. U samo tri slučaja (8,6%) bila je izvedena amputacija (u 2 slučaja potkoljenična, u jednom natkoljenična), dok je u kontrolnoj skupini 11 pacijenata podvrgnuto amputaciji (7 Potkoljenična i 4 natkoljenična). Zaključak je da HBO smanjuje broj amputacija dijabetičara [2,3].

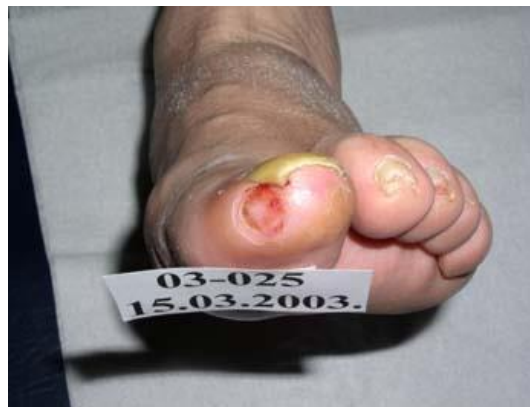Kranke i suradnici (2015. godine) pregledali su osam kontrolnih ispitivanja bolesnika s dijabetičkim ulkusima liječenim HBO. Na temelju tih studija došli su do zaključka da HBOT poboljšava vrijeme zacjeljivanja rana (do 6 tjedana) i da smanjuje stopu amputacija [4].

Istraživanja su pokazala da se nakon 5 tretmana HBO primjećuje značajno smanjenje veličine rane i do 30%, a najveće smanjenje veličine rane dogodilo se unutar prvih 10 tretmana (slika 5.1.2.). Vrlo je važno da se tretmani provode bez prekida. Uz HBO neophodna je pravilna njega rane [17].

Liječenje dijabetičkih ulkusa na stopalima zahtjeva multidisciplinarni tim. Pristup zahtjeva lokalnu njegu, kontrolu šećera u krvi, revaskularizaciju ishemijskih udova, liječenje infekcije i uklanjanje pritiska [4].



Slika 5.1.1. Dijabetičko stopalo



Slika 5.1.2. Dijabetičko stopalo nakon HBOT

Izvor: Fotoarhiva Poliklinike "Oxy" OB Dubrovnik

5.2. Venski ulkusi

Kronična venska insuficijencija je jedna od najčešćih bolesti u razvijenim zemljama. Zahvaća oko 13% odrasle populacije. Najčešće kronične rane su posljedica venske insuficijencije na potkoljenicama, a njihova učestalost je 75% svih kroničnih rana. Sinonimi za potkoljениčni ulkus su ulcus cruris, hipostatski ulkus, potkoljениčni ulkus/vrijed, ulcus venosum. To je najteža manifestacija kronične venske insuficijencije, a potkoljениčni ulkus u zemljama Zapada najčešća je posljedica insuficijencije venske cirkulacije. Za usporedbu, u zemljama Afrike i Južne Amerike najčešći uzročnici su infekcije. U Zapadnim zemljama potkoljениčni ulkus češći je u žena, dok je u zemljama Sjeverne Afrike učestaliji kod muškaraca. Nadalje, u zemljama Zapada zastupljenost kroničnog venskog ulkusa u dobnoj skupini od 30-39 godina iznosi 0,2%, dok je u skupini od 70-79 godina 2,4%. Prevalencija potkoljениčnog ulkusa raste sa životnom dobi, pa se

tako procjenjuje da u dobi iznad 65 godina od ovog kliničkog entiteta boluje 2-3% populacije. Jedna od komplikacija venskog ulkusa je bakterijska kolonizacija [10,18].

5.3. Dekubitalni ulkus

Dekubitus je ulkus nastao kao posljedica dugotrajnog pritiska koji dovodi do ishemijske nekroze kože i mekih tkiva. Definicija dekubitusa „lokalizirano područje oštećenja tkiva nastalo kao rezultat nekontrolirane kompresije mekih tkiva“. Incidencija iznosi 2,7% do 29% kod hospitaliziranih pacijenata. U jedinicama intenzivnog liječenja incidencija je oko 33%, te oko 60% kod starijih osoba s prijelomima u predjelu kuka. Adekvatnom prevencijom i njegom bitno se može smanjiti prevalencija kao što ukazuje podatak iz Njemačke. U 2002. godini prevalencija od 12,5% smanjena je na 5% u 2008. godini. Procjenjuje se da u SAD-u godišnje od dekubitusa liječi 2,5 milijuna ljudi. Dvije trećine svih dekubitusa nastaju kod bolesnika starijih od 70 godina. Dekubitus se najčešće javlja u području sakruma (46%), glutealnoj i ishijalnoj regiji (26%) i pretibijalna regija i pete (15%) [10].

Infekcija dekubitusa relativno je česta, pogotovo u području glutealne i sakralne regije. Razlikujemo površnu i duboku infekciju. Površna infekcija uključuje lokalnu infekciju mekog tkiva bez sistemskih znakova infekcije i bez infekcije dubokih struktura. Infekcije dubokih tkiva uključuju celulitis, osteomijelitis, septički artritis, bakterijemiju i/ili sepsu, te zahtjeva primjenu antimikrobnih lijekova [10].

5.4. Ishemijski ulkusi

Ishemijske rane su posljedica periferne bolesti arterija. Najčešći uzrok nastanka je ateroskleroza i dijabetička angiopatija. Ishemijske rane su bolne, a bol se pojačava u ležećem položaju. Najčešće je lokalizirana na distalnim dijelovima ekstremiteta, dorzumu stopala ili prstima. Zbog pomanjkanja kisika podložni su infekcijama koje su često anaerobne [10].

6. Hiperbarična oksigenacija i postoperacijske infekcije središnjeg živčanog sustava

Postoperativne infekcije su sve infekcije koje se dogode u roku od 30 dana od operacije te mogu biti povezana sa samom operacijom ili postoperativnim tokom. Učestalost postoperacijskih infekcija varira o vrsti dezinficijensa koji se koristi, metodama nadzora koje se koriste za otkrivanje infekcije, ali i pacijentovim čimbenicima rizika za nastanak infekcije [19].

Najčešće infekcije kirurških rana su *Staphylococcus aureus*, *Enterococcus*, *Clostridium* spp., *Acinetobacter* spp. i *Pseudomonas aeruginosa*. Do infekcije može doći ako su bakterije na ili u bolesniku, ili pak bakterijama iz okoline. Potonje može biti bolnička sredina, pribor kojim se radi toaleta rane, zdravstveno osoblje i posjete. Među tim bakterijama najčešće su MRSA, visoko rezistentni sojevi bakterija roda *Klebsiella*, *Eschericia coli*, *Acinetobacter* spp. i *Pseudomonas aeruginosa*. Sa dužinom operacije povećava se i rizik za infekciju [11].

Glavni mehanizmi učinkovitosti HBO u neurološkim stanjima su:

- Korekcije hipoksije
- Poboljšanje mikrokrvotoka
- Smanjenje edema vazokonstriksijskim učinkom
- Očuvanje djelomično oštećenih tkiva i sprječavanje daljnjeg napredovanja sekundarnih posljedica ozljede mozga
- Poboljšanje metabolizma mozga [3].

U liječenju postoperativnih infekcija SŽS primjena HBOT dovodi do skraćivanja hospitalizacije bolesnika, manjeg broja reoperacija, kraćeg korištenja antibiotika, kao i smanjenih troškova liječenja [1].

Hiperbarična oksigenacija je alternativa standardnom kirurškom uklanjanju inficiranog isječka kosti (korisna u kompleksnim slučajevima). Poboljšava ishod, smanjuje potrebu reoperacije i omogućava suzbijanje infekcije bez neophodnog uklanjanja stranih tijela iskorištenih za rekonstrukciju. Liječenje HBO sigurna je i moćna metoda u postoperacijskim infekcijama lubanje i kralježnice [3].

Larsson i suradnici (2002) ispitali su korisnost HBO u suzbijanju neurokirurških infekcija nakon kraniotomije i laminektomije. Pregledom medicinske dokumentacije i pregleda došli su do zaključka da je uspješan ishod suzbijanja infekcije bez odstranjivanja koštanih isječaka ili stranog tijela uz šestomjesečno praćenje. Nije došlo ni do značajnih nuspojava, kao ni neželjenih učinaka [3].

7. Učinak hiperbarične oksigenacije na apsces mozga

Apsces mozga (AM) je lokalizirana gnojna upala koja se očituje kao gnojem ispunjena šupljina i moždana masa, a predstavlja jedan od najozbiljnijih infekcija ljudskog organizma. Incidencija se kreće od 4 do 13 oboljelih na milijun stanovnika godišnje. Incidencija moždanih apscesa koji su posljedica penetrantne traume mozga, najčešće kao posljedica propucavanja i prometnog traumatizma u zadnjih godina nešto je veća [1].

Tri su patogenska modela nastanka AM-a:

- Direktno širenje infekcije
- Hematogeno širenje iz udaljenih sijela
- Izravna implantacija kao posljedica traume mozga ili komplikacija kirurškog zahvata [1].

Apsces mozga zahtjeva brzu, učinkovitu i energičnu terapiju. Najčešći uzročnici su bakterije. Najčešći uzročnici AM kod odraslih osoba su aerobni, mikroaerofilni i anaerobni streptokoki. Apsces mozga mogu izazvati mnogobrojni infektivni organizmi, prevladavaju anaerobni zbog čega je liječenje antibioticima teško. Antimikrobno liječenje sastavni je dio terapije AM, a izbor antibiotika treba prilagoditi mikroorganizmu koji mogu prouzročiti AM. Najčešća empirijska kombinacija antibiotika s kojom se počinje liječenje AM je kombinacija kloksaciklina, cefalosporina treće generacije (cefriakson) i metronidazol. Antimikrobno liječenje provodi se u trajanju od 6 do 8 tjedana, a ponekad i dulje [1,3]. Smrtnost je velika, dok kod preživjelih ostaju teške posljedice [3].

Hiperbarična oksigenoterapija u liječenju apscesa mozga se primjenjuje jer ima baktericidan učinak, pretežno na anaerobne mikroorganizme (glavne uzročnike ovog kliničkog stanja), djeluje sinergijski s antibioticima koji se primjenjuju u liječenju AM-a, smanjuje edem mozga koji okružuje apsces, snižava intrakranijalni tlak te olakšava prodor antibiotika u šupljinu apscesa [1].

Lampl i suradnici (1989.g.) primijenili su HBO kao dodatak u liječenju pacijenta s apscesom mozga. Svi pacijenti su se oporavili, trajni invaliditet ostao je samo kod jednog pacijenta [3]. Nadalje, Couch i suradnici (1988. g.) su kod dvojice pacijenta s apscesa mozga uzrokovan mukormikozom u liječenju koristili HBO. Bolest je napredovala unatoč agresivnim debridmanima, kirurškim zahvatima i antiobiotskom liječenju. Nakon uključivanja HBO u liječenje došlo je do značajnog poboljšanja, a napredovanje bolesti je zaustavljeno [3].

Liječenje moždanog apscesa provodi se pri tlakovima od 2,2 do 2,5 bara u trajanju od 60 do 90 minuta, jednom ili dva puta dnevno [1].

8. Hiperbarična oksigenacija u neinfektivnim bolestima

U ovom poglavlju ćemo pisati o indikacijama koje se liječe HBO a nisu infektivne bolesti kao što su dekompresijska bolest, plinska embolija moždanih arterija i iznenadna gluhoća.

8.1. Dekompresijska bolest

Dekompresijska bolest je oblik disbarizma koji se kao opći termin koristi za sve patološke promjene uzrokovane promjenama okolnog tlaka. DB uzrokuje plinska faza nastala snižavanjem okolišnog tlaka. Događa se prezasićenost plinova otopljenih u tkivima, a najvažniji je dušik. Od DB obolijevaju ronionci radnici koji rade u uvjetima povišenog tlaka, ali se može razviti i zbog naglog snižavanja normalnog barometarskog tlaka (u hiperbaričnoj komori ili u zrakoplovima na visini većoj od 5000 metara). Liječenje DB se provodi terapijskom rekompresijom [2,3]

Ciljevi rekompresije su:

- Smanjiti volumen mjehurića
- Prerasporediti i ponovno otopiti plin u tjelesnim tekućinama
- Smanjiti edem i hipoksiju tkiva [3]

Postupak rekompresije provodi se na radnom tlaku od 2,8 ATA uz disanje 100% kisika. Rano prepoznavanje i žurno zbrinjavanje pacijenata s DB od najveće je važnosti. Također, pravodobno provedeno specifično rekompresijsko liječenje smanjuje incidenciju kasnih komplikacija [2,3].

8.2. Plinska embolija moždanih arterija

Prodor zraka u venski ili arterijski krvotok može završiti plinskom embolijom moždanih arterija s teškim neurološkim ispadima. Najčešći uzroci su iatrogeni, odnosno embolija kao posljedica invazivnog medicinskog postupka ili kirurškog zahvata [2] .

Prva pomoć uključuje davanje 100% kisika kroz masku i prijevoz do hiperbaričnog središta. Najvažniji čimbenik zbrinjavanja je vrijeme. Što je odgađanje tretmana kraće to je krajnji ishod bolji [2,3].

Liječenje plinske embolije provodi se tlačanjem na 6 ATA s disanjem traka, ne duže od 30 minuta. Zatim se snižava tlak na 2,8 ATA uz disanje kisika [3].

Mehanizmi učinkovitosti HBO u plinskoj emboliji:

- Tlačanjem se smanjuje veličina mjehurića
- Visok parcijalni tlak kisika ublažava ishemijske i hipoksijske učinke opstrukcije krvnih žila

- Davanje 100% kisika ubrzava difuziju dušika iz mjehurića
- HBO u plinskoj emboliji moždanih arterija smanjuje edem mozga
- Vazokonstrikcija koju izaziva HBO otežava preraspoređivanje plinskih embolusa [3]

Ukupna smrtnost od plinske embolije bez primjene HBO je oko 30%. Smrtnost se može smanjiti i do 14% ako se HBO započne unutar 12 sati nakon incidenta. Nakon što se razviju nepovratna oštećenja, ovaj način liječenja ne daje nikakve rezultate. HBO se uspješno primjenjuje u slučajevima plinske embolije kao posljedice operacije na otvorenom srcu, endoskopije i transtorakalne perkutane biopsije [2,3].

8.3. Iznenađna gluhoća

Iznenađna naglušost je osjetilno-živčani poremećaj sluha. Razvija se kroz nekoliko sati do nekoliko dana. Patogeneza iznenađne naglušosti nije poznata, a kao uzrok se navodi insuficijencija krvnih žila zbog začepjenja arterije labirinta, ali nikada nije dokazano [2,3].

Lanon i Appoix i suradnici su prvi počeli proučavati ulogu HBO u liječenju bolesti unutrašnjeg uha. U istraživanju koje su proveli Lanon i Gersmann (1974. godine) najbolje rezultate su ostvarili kod iznenađne naglušosti s HBOT. Sluh se poboljšao kod više od 90% pacijenata, a kod 40% je ostvaren normalan sluh. HBO poboljšava rezultate konvencionalnog liječenja iznenađne naglušosti i da se najbolji rezultati postižu kada se liječenje započne rano nakon pojave simptoma [2,3].

Hiperbarična oksigenoterapija povećava parcijalni tlak kisika u unutarnjem uhu, poboljšava mikrocirkulaciju i reološka svojstva krvi, snižava vrijednost hematokrita i viskoznost pune krvi, a poboljšava i elastičnost eritrocita [2].

9. Sestrinske intervencije i uloga u baromedicini

Medicinske sestre strukovno su obrazovane i osposobljene za rad, te su uz neophodno obrazovanje duže pratiti i novitete u liječenju i tehnologiji, kako bi sestrinski postupci bili u skladu sa standardiziranim procesom liječenja [20].

Uloga i intervencije visokoeducirane medicinske sestre u baromedicini su:

- Medicinska sestra će educirati pacijenta i/ili obitelj o svrsi i ciljevima HBOT, o postupcima liječenja, prednostima terapije HBO, kao i potencijalnim opasnostima. Također će objasniti tijek tretmana, što pacijent treba očekivati. Daju se i pismene upute pacijentu.
- Medicinska sestra će psihički pripremiti pacijenta što bolje kako bi anksioznost bila minimalna. Sestra treba prepoznati znakove anksioznosti prije i tijekom liječenja (verbalno priznavanje tjeskobe, stiskanje šaka, pritužbe na mučninu i proljev, hiperventilacije, tahikardija). Intervencije sestre kod pacijenta s anksioznošću su: ostati u vidnom polju pacijenta, uvjeriti pacijenta da je na sigurnom, pacijenta umiriti tehnikama opuštanja, osigurati pacijentu medicinsku sestru koja će tijekom liječenja biti samo s njim, te obavijestiti liječnika. Pacijentu treba objasniti da neće biti sam za vrijeme postupka. Uz njega je osoblje koje je educirano za hitne postupke, te da se prekid liječenja može zatražiti u bilo kojem trenutku.
- Medicinska sestra treba educirati pacijenta o načinima izjednačavanja tlakova u središnjem uhu kako bi se spriječila barotrauma. Dva su načina izjednačavanja tlakova: 1. način je da se nosnice stisnu prstima, a usta se zatvore. Potom kratko i snažno se puhne zrak u nos, prilikom čega se čuje zrak kako ulazi u oba srednja uha uz karakterističan šum. Drugi način je žvakanjem, zijevanjem, gutanjem sline ili ispijanje malog gutljaja vode. Sestra mora prepoznati neverbalne znakove kada pacijent ne može izjednačiti tlakove.
- Medicinska sestra treba pratiti reakciju pacijenta prilikom liječenja, prepoznati simptome i znakove neadekvatne ventilacije. Objasniti pacijentu da treba disati normalno, spontano i bez forsiranja. Pomoći pacijentu prilikom stavljanja i skidanja maske za lice, te provjeriti nepropusnost kisika. U slučaju nepravilnog disanja obavijestiti liječnika [2,12].

Pacijent mora doći 30 minuta prije početka tretmana kako bi sestra obavila prozivanje pacijenata za planirani tretman, te evidentirati vrijeme dolaska i vrijeme trajanja HBO tretmana. Prije početka tretmana sestra mjeri krvni tlak i šećer. Pacijenti koji imaju ranu, rana se mora

previti prije početka tretmana. Neposredno prije ulaska u komoru pacijent treba obaviti sve fiziološke potrebe. Savjetuje se da pacijenti nose 100% pamučnu odjeću koja bi trebala biti čista bez masnih mrlja i ostataka parfema. Pacijentov zadnji obrok mora biti najkasnije sat i pol prije tretmana te treba biti lagan, bez namirnica koje nadimaju i bez gaziranih pića. Terapija se uzima redovito. Pacijent ne bi trebao pušiti dva sata prije i dva sata nakon HBOT. Po završetku terapije pacijent ostaje u prostorijama ordinacije najmanje 15 minuta pod nadzorom liječnika [2,12,13].

10. Zaključak

Hiperbarična oksigenacija je metoda liječenja u kojoj pacijent udiše 100%-tni kisik pri tlaku višem od 100 kPa. Liječenje se provodi u barokomori koja može biti jednomjesna ili višemjesna. U jednomjesnoj komori pacijent udiše kompromitirani čisti kisik, dok u višemjesnoj komori pacijenti su izloženi zraku pod tlakom, a čisti kisik udišu kroz masku. Visokoeducirane medicinske sestre su ključne u edukaciji i pripremi pacijenta za HBOT.

Hiperbarična oksigenoterapija djeluje protuupalno, smanjuje bolove, povećava djelovanje antibiotika, pojačava funkcije leukocita i makrofaga, te ubrzava proces zarastanja rana.

Neke indikacije za liječenje su kronične rane, poslijeoperacijske infekcije SŽS, apsces mozga, dekompresijska bolest, plinska embolija moždanih arterija i iznenadna gluhoća. Te sam indikacije obradila u radu te došla do zaključka da je primjenom HBO kod ovih indikacija došlo do smanjenja infekcija, pojačavanja djelovanja antibiotika, poboljšanja cijeljenja rana, smanjenja broja amputacija. Također, HBO pomaže i kod neinfektivnih bolesti.

U Varaždinu, 04.11.2019. Marina Stanušić



IZJAVA O AUTORSTVU
I
SUGLASNOST ZA JAVNU OBJAVU

Završni/diplomski rad isključivo je autorsko djelo studenta koji je isti izradio te student odgovara za istinitost, izvornost i ispravnost teksta rada. U radu se ne smiju koristiti dijelovi tuđih radova (knjiga, članaka, doktorskih disertacija, magistarskih radova, izvora s interneta, i drugih izvora) bez navođenja izvora i autora navedenih radova. Svi dijelovi tuđih radova moraju biti pravilno navedeni i citirani. Dijelovi tuđih radova koji nisu pravilno citirani, smatraju se plagijatom, odnosno nezakonitim prisvajanjem tuđeg znanstvenog ili stručnoga rada. Sukladno navedenom studenti su dužni potpisati izjavu o autorstvu rada.

Ja, MARINA STANUŠIĆ (ime i prezime) pod punom moralnom, materijalnom i kaznenom odgovornošću, izjavljujem da sam isključivi autor/ica završnog/diplomskog (obrisati nepotrebno) rada pod naslovom INFEKCIJE I DRUGE INDIKACIJE ZA LIJEČENJE HIPERBARIČNOM OKSIGENACIJOM (upisati naslov) te da u navedenom radu nisu na nedozvoljeni način (bez pravilnog citiranja) korišteni dijelovi tuđih radova.

Student/ica:
(upisati ime i prezime)

Stanusić Marina
(vlastoručni potpis)

Sukladno Zakonu o znanstvenoj djelatnosti i visokom obrazovanju završne/diplomske radove sveučilišta su dužna trajno objaviti na javnoj internetskoj bazi sveučilišne knjižnice u sastavu sveučilišta te kopirati u javnu internetsku bazu završnih/diplomskih radova Nacionalne i sveučilišne knjižnice. Završni radovi istovrsnih umjetničkih studija koji se realiziraju kroz umjetnička ostvarenja objavljuju se na odgovarajući način.

Ja, MARINA STANUŠIĆ (ime i prezime) neopozivo izjavljujem da sam suglasan/na s javnom objavom završnog/diplomskog (obrisati nepotrebno) rada pod naslovom INFEKCIJE I DRUGE INDIKACIJE ZA LIJEČENJE HIPERBARIČNOM OKSIGENACIJOM (upisati naslov) čiji sam autor/ica.

Student/ica:
(upisati ime i prezime)

Stanusić Marina
(vlastoručni potpis)

11. Literatura

1. Bilić, I. i Petri, N.M.; Hiperbarična oksigenacija u liječenju infekcija središnjeg živčanog sustava, *Infektološki glasnik*, Vol. 33 No. 4, 2013 str. 177-181
<https://hrcak.srce.hr/133443> Pristupljeno: 16.09.2019.
2. <http://oxy.hr/baromedicina/> Pristupljeno: 16.09.2019.
3. Hiperbarična medicina udžbenik, Kewal K. Jain, Poliklinika za baromedicinu i medicinu rada OXY, Pula, 2010.
4. Lam, Gretl, Fontaine, Rocky, Ross, Frank L., Chiu, Ernest S., Hyperbaric Oxygen Therapy, *Advances in Skin & Wound Care*; April 2017 – Volume 30- Issue 4- p 181-190
https://journals.lww.com/aswcjournal/fulltext/2017/04000/Hyperbaric_Oxygen_Therapy_Exploring_the_Clinical.8.aspx Pristupljeno: 16.09.2019.
5. Brazier Y., What is Hyperbaric oxygen therapy good for?, *Medical News Today*, August 2019. <https://www.medicalnewstoday.com/articles/313155.php> Pristupljeno: 16.09.2019.
6. Chander Y., Misra RN and Rai R., Hyperbaric oxygen therapy [HBOT], *Med J Armed Forces India*, 1995 Apr; 55(2): 89-90
<https://www.ncbi.nlm.nih.gov/pmc/articles/PMC5531790/> Pristupljeno: 16.09.2019.
7. Leach R M, Rees P J, Wilmshurst P, Hyperbaric oxygen therapy ; *BMJ*, 1998, Oct 24; 317(7166) 1140-3 <https://www.ncbi.nlm.nih.gov/pubmed/9784458> Pristupljeno: 16.09.2019.
8. <https://www.hopkinsmedicine.org/health/treatment-tests-and-therapies/hyperbaric-oxygen-therapy> Pristupljeno: 16.09.2019.
9. Mathiev, D., Marroni, A. and Kot, J., Thenth European Consensus Conference on Hyperbaric Medicine: recommendations for accepted and non-accepted clinical indications and practice of hyperbaric oxygen treatment; *Diving Hyper Med*, 2017 Mar; 47(1):24-32 <https://www.ncbi.nlm.nih.gov/pmc/articles/PMC6147240/> Pristupljeno: 17.09.2019.
10. Hronična rana, Huljev Dubravko, Panevropski Univerzitet Apeiran, BanjanLuka, 2013
11. <http://www.nalaz.org/v2/infekcije-hiruskih-rana-najcesca-postoperativna-komplikacija/> Pristupljeno: 17.09.2019.
12. <http://hyperbaricnurses.org/nursing-guidelines/> Pristupljeno: 17.09.2019.
13. <http://www.poliklinikaoxy.ba/uputstva.html> Pristupljeno: 17.09.2019.
14. Marinović, M., Fumić, N., Reinić, B., Borković, I., Marcucci, E., Brusić, J. i Bakota, B., Hiperbarična oksigenacija u Kliničkom bolničkom centru Rijeka, *Acta Med Croatica*, 70(2016) (Supl.1) 83-91

- https://hrcak.srce.hr/index.php?show=clanak&id_clanak_jezik=247643 Pristupljeno: 17.09.2019.
15. Latham, E., Hyperbaric Oxygen Therapy, Medscape, Oct 2018. <https://emedicine.medscape.com/article/1464149-overview> Pristupljeno: 17.09.2019.
 16. Passavanti G., Can Hyperbaric Oxygen Therapy (HOT) have a place in the treatment of some urological diseases. *Urologia*. 2010 Oct-Dec;77(4):257-62. <https://www.ncbi.nlm.nih.gov/pubmed/21234869> Pristupljeno: 17.09.2019.
 17. Opananon S., Pongsapich W., Taweepraditpol S., Suktitipat B., Chuangsuwanich A., Clinical Effectiveness of Hyperbaric Oxygen Therapy in Complex Wounds, *Journal of the American College of Clinical Wound Specialists* (2015) 6, 9–13 <https://www.ncbi.nlm.nih.gov/pubmed/26442206> Pristupljeno: 17.09.2019.
 18. Huljev D., Suvremeni pristup liječenju kroničnog venskog ulkusa, *Acta Med Croatica*, 66 (2012) 387-395 <https://hrcak.srce.hr/104183> Pristupljeno: 17.09.2019.
 19. <https://www.cancertherapyadvisor.com/home/decision-support-in-medicine/critical-care-medicine/infection-in-the-post-operative-patient/> Pristupljeno: 19.09.2019.
 20. Kurtović I., Zdravstvena njega bolesnika s kroničnom ranom, Završni rad, Dubrovnik, 2017. <https://repozitorij.unidu.hr/islandora/object/unidu%3A219/datastream/PDF/view> Pristupljeno: 19.09.2019.

Popis slika

Slika 2.1. Jednosmjerna komora Izvor: Medium.com <https://medium.com/@chloepaltrow/4-things-to-consider-before-buying-a-hyperbaric-chamber-204e9208d3b6>

Slika 2.2. Višemjesna komora Izvor: Legacyhealth.org <https://www.legacyhealth.org/our-legacy/stay-connected/story-center/stories/2016-stories/patients/2016-05-legacy-emanuel-hyperbaric.aspx>

Slika 2.3. Višemjesna komora- primjena maske za lice Izvor: Poliklinika OXY <http://oxy.hr/fotogalerija/lijecenje/galerija-poliklinike-oxy>

Slika 3.1. Put kretanja kisika Izvor: Kewal K. Jain; Hiperbarična medicina udžbenik, 2010.

Slika 5.1.1. Dijabetičko stopalo i Slika 5.1.2. Dijabetičko stopalo nakon primjene HBOT Izvor: Fotoarhiva Poliklinike “Oxy” OB Dubrovnik