

# Tumori dojke - epidemiološka analiza

---

Perko, Lara

Undergraduate thesis / Završni rad

2019

Degree Grantor / Ustanova koja je dodijelila akademski / stručni stupanj: **University North / Sveučilište Sjever**

Permanent link / Trajna poveznica: <https://um.nsk.hr/um:nbn:hr:122:277262>

Rights / Prava: [In copyright](#)/[Zaštićeno autorskim pravom.](#)

Download date / Datum preuzimanja: **2024-09-03**



Repository / Repozitorij:

[University North Digital Repository](#)





**Sveučilište  
Sjever**

**Završni rad br. 1193/SS/2019**

## **Tumori dojke – epidemiološka analiza**

**Lara Perko 1871/336**

Varaždin, rujan 2019. godine





# Sveučilište Sjever

**Odjel za biomedicinske znanosti**

**Završni rad br. 1193/SS/2019**

## **Tumori dojke – epidemiološka analiza**

### **Student**

Lara Perko, 1871/336

### **Mentor**

Prim. dr. sc. Biserka Pigac, dr. med., prof. v. š.

Specijalist patološke anatomije

Varaždin, rujan 2019. godine

# Prijava završnog rada

## Definiranje teme završnog rada i povjerenstva


ODJEL	Odjel za sestrinstvo		
STUDIJ	preddiplomski stručni studij Sestrinstva		
PRISTUPNIK	Lara Perko	MATIČNI BROJ	1871/336
DATUM	23.9.2019.	KOLEGIJ	Patologija
NASLOV RADA	Tumori dojke - epidemiološka analiza		
NASLOV RADA NA ENGL. JEZIKU	Breast Tumors - epidemiological analysis		
MENTOR	dr. sc. Biserka Pigac, dr. med.	ZVANJE	prof. v. š.
ČLANOVI POVJERENSTVA	1. doc.dr.sc. Diana Rudan, predsjednik		
	2. dr. sc. Biserka Pigac, mentor		
	3. doc.dr.sc. Tomislav Novinščak, član		
	4. Melita Sajko, mag.soc.geront., zamjenski član		
	5.		

## Zadatak završnog rada

BROJ	1193/SS/2019
OPIS	<p>Tumori dojke jedan su od najčešćih tumora koji se javljaju u žena. Masa tkiva koja se formira uslijed nenormalne diobe naziva se izraslina ili tumor. Oni se mogu podijeliti a dobroćudne (benigne) i zloćudne (maligne). Dobroćudni tumori iako rastu pod utjecajem nekontrolirane diobe stanica, nisu agresivni, ne metastaziraju i uglavnom ne ugrožavaju zdravlje bolesnika dok zloćudni tumori šire se vrlo agresivno, brzo rastu, metastaziraju i ugrožavaju zdravlje bolesnika. Zloćudni tumor dojke naziva se rak. Čini gotovo 25% tumora u žena i uzrokuje oko 15% smrti od raka. U Hrvatskoj se godišnje dijagnosticira oko 2 500 novih slučajeva, a oko 500 žena godišnje umre od raka dojke. U Hrvatskoj se rak dojke nalazi na prvom mjestu po incidenciji. Vrlo je važna prevencija kako bi se smanjila incidencija. Rizikni faktori nastanka tumora dojke su: dob, pozitivna obiteljska anamneza, starija dob pri prvom porodu, rana menarha i kasna menopauza, debljina, te oralna kontracepcija i hormonska terapija. Rana dijagnostika temeljni je cilj i preduvjet za liječenje tumora dojke. U RADU JE POTREBNO:</p> <ul style="list-style-type: none"><li>- Opisati dijagnozu i liječenje tumora dojke.</li><li>- Opisati cilj, metode i rezultate istraživanja.</li><li>- citirati literatura.</li></ul>

ZADATAK URUČEN

23. rujna 2019.



## **Predgovor**

Tema ovog preddiplomskog rada odabrana je, obrađena i pisana u suradnji s Prim. dr. sc. Biserkom Pigac, dr. med., prof. v. š., Specijalisticom patološke anatomije.

Preddiplomski rad izrađen je u Općoj bolnici Varaždin, na Odjelu za patologiju, citologiju i sudsku medicinu, pod vodstvom Prim. dr. sc. Biserke Pigac, dr. med., prof. v. š., Specijalisticom patološke anatomije i predan je na ocjenjivanje u akademskoj godini 2018./2019.

## **Zahvale**

Veliku zahvalnost dugujem svojoj mentorici Prim. dr. sc. Biserki Pigac, dr. med., prof. v. š., Specijalistici patološke anatomije na nesebičnoj stručnoj pomoći i potpori, te dragocjenim uputama, savjetima i izdvojenom vremenu.

Posebnu zahvalnost iskazujem svojim prijateljicama, koje su mi olakšale vrijeme studiranja i bili ugodno okruženje.

Najveću zaslugu za moje postignuće propisujem svojim roditeljima Ljubici i Dragi, bratu Davoru i sestri Mii, te suprugu Matiji, koji su mi uvijek pružili podršku, neovisno o teškim ili sretnim trenucima.

Bez Vas ovo ne bi bilo moguće!

## Sažetak

Tumori dojke jedan su od najčešćih tumora koji se javljaju u žena. Masa tkiva koja se formira uslijed nenormalne diobe naziva se izraslina ili tumor. Oni se mogu podijeliti na dobroćudne (benigne) i zloćudne (maligne). Dobroćudni tumori iako rastu pod utjecajem nekontrolirane diobe stanica, nisu agresivni, ne metastaziraju i uglavnom ne ugrožavaju zdravlje bolesnika dok zloćudni tumori šire se vrlo agresivno, brzo rastu, metastaziraju i ugrožavaju zdravlje bolesnika. Maligni tumori iz primarnog tumora mogu metastazirati i proširiti se krvlju ili limfom u druge dijelove tijela. Zloćudni tumor dojke naziva se rak. Čini gotovo 25% tumora u žena i uzrokuje oko 15% smrti od raka. U Hrvatskoj se godišnje dijagnosticira oko 2.500 novih slučajeva, a oko 800 žena godišnje umre od raka dojke. U Hrvatskoj se rak dojke nalazi na prvom mjestu po incidenciji. Vrlo je važna prevencija kako bi se smanjila incidencija. Rizični faktori nastanak tumora dojke su: dob, pozitivna obiteljska anamneza, starija dob pri prvom porodu, rana menarha i kasna menopauza, debljina, te oralna kontracepcija i hormonska terapija.

Rak dojke najčešće se očituje kao bezbolan čvor. Ostali klinički znakovi koji se mogu javiti jesu iscjedak iz dojke, upala u području tumora, promjene na bradavicama te uvlačenje kože. Ako su tumorom zahvaćeni i limfni čvorovi, oni se mogu vidjeti i palpirati u području aksile i supraklavikularne regije.

Postavljanje dijagnoze započinje anamnezom kojom ispitujemo postojanje izloženosti rizičnim čimbenicima te vrstu i trajanje simptoma. Zatim se pristupa pregledu dojki i limfnih čvorova aksile i supraklavikularne regije. Mamografija je radiološka pretraga koja koristi ionizirajuće zračenje, a primjenjuje se za procjenu lezija kod simptomatskih bolesnica i probir kod asimptomatskih žena. Cilj je mamografije kao metode probira otkrivanje karcinoma dojke u ranim fazama razvoja jer se na taj način smrtnost smanjuje za 30%. Preporuča se da svaka žena napravi prvi mamografski pregled u 40-oj godini, a nakon toga svake dvije do tri godine, ovisno o nalazu i obiteljskoj anamnezi. Ultrazvučni pregled dojki također se često primjenjuje u dijagnostici raka dojke. On je pogodniji za pregled mlađih žena i trudnica kod kojih je žljezdani parenhim dojki obilan. Nakon što je palpacijski, mamografski ili ultrazvučno utvrđena sumnja na rak dojke, dijagnozu je potrebno potvrditi patohistološki. Na temelju veličine tumora, zahvaćenosti limfnih čvorova te postojanja metastaza, tumor se klasificira prema TNM-klasifikaciji, te se definira stadij bolesti.

**Ključne riječi:** tumori dojke, benigni, maligni, prevencija, dijagnostičke metode



## Summary

Breast cancer is the most common cancer in women both in developed and less developed world. Breast cancer have frequency of 25% of all cancer in women population and 15% mortality rate. 2500 women are diagnosed with breast cancer every year and 800 women died of it. Breast cancer is disease in which cells in breast area grow out of the control and it can be malignant or benign. Benign breast cancer is one which is non-invasive and usually there is no risk of death of the patient on the other hand malignant cancers are invasive and patient life is in risk.

Prevention and early detection of breast cancer are very important and they can lower mortality. Breast cancer can be detected by checking breast and lymph nodes for lumps and other abnormalities. Also, breast cancer can be detected through several other symptoms: nipple discharge, changes in nipple shape and colour or any abnormal skin change.

Diagnosis start with anamnesis where risk assessment is being made, and symptoms and take in consideration. After anamnesis, breast and lymph nodes are being check. Mammographic techniques are very common as detection tools in early stages of breast cancer development, because it can reduce mortality for 30%. Very common suggestion is that every woman needs to be tested on mammographic instrument in her forties and then after that every two to three years (for each individual it can vary). Ultrasonic instrument scanning is also common in detection of breast cancers when young and pregnant women.

Breast cancer is segregated with TNM classification where variables are size of the cancer, affected, metastasis and cancer stages.

**Key words:** breast cancer, malignant, benign, mammograpich, ultrasonic, prevention, detection method

## **Popis korištenih kratica**

**RH** - Republika Hrvatska

**HPF** – Vidno polje velikog povećanja (engl. High Power Field)

**SZO** – Svjetska zdravstvena organizacija

**UZV** – Ultrazvučni pregled

**MRI** – Magnetska rezonanca

**Gy** – Grej – mjerna jedinica za apsorbiranje doze ioniziranog zračenja

**Ž** – Žensko – tj. žena

**M** – Muško – tj. muškarac

# Sadržaj

1.	Uvod.....	1
2.	Obrada zadatka.....	3
2.1.	Embriologija .....	3
2.2.	Anatomija .....	3
2.3.	Fiziologija.....	5
2.4.	Epidemiologija.....	6
2.5.	Etiologija .....	7
2.5.1.	Dob .....	7
2.5.2.	Pozitivna obiteljska anamneza .....	7
2.5.3.	Starija životna dob pri prvom porodu .....	8
2.5.4.	Nerotkinje.....	8
2.5.5.	Rana menarha i kasna menopauza .....	8
2.5.6.	Debljina .....	8
2.5.7.	Oralna kontracepcija .....	8
2.5.8.	Hormonska terapija .....	9
2.6.	Histološka klasifikacija tumora dojke .....	9
2.6.1.	Invazivni duktalni karcinom.....	11
2.6.2.	Invazivni lobularni karcinom .....	11
2.6.3.	Fibroadenom.....	12
2.7.	TNM klasifikacija tumora dojke.....	12
2.8.	Histološki gradus .....	14
2.9.	Simptomi .....	15
2.10.	Dijagnostičke metode .....	16
2.10.1.	Samopregled.....	16
2.10.2.	Mamografija .....	17
2.10.3.	Ultrazvučni pregled .....	17
2.10.4.	Magnetska rezonanca dojke .....	18
2.10.5.	Citološka punkcija.....	18
2.10.6.	Biopsija.....	19
2.10.7.	Patohistološka analiza .....	19

2.11.	Terapija i liječenje .....	20
2.11.1.	Liječenje lokalnog, primarno operativnog tumora dojke .....	20
2.11.2.	Radioterapija .....	21
2.11.3.	Hormonska terapija .....	21
2.11.4.	Kemoterapija .....	22
2.11.5.	Imunoterapija .....	22
2.11.6.	Liječenje lokalnog, primarno neoperabilnog tumora dojke .....	22
2.11.7.	Liječenje metastatske bolesti.....	23
2.12.	Prevenција .....	23
2.12.1.	Sestrinska skrb za pacijenta.....	26
2.12.2.	Sestrinske dijagnoze u prijeoperacijskom periodu .....	26
2.12.3.	Sestrinske dijagnoze u poslijeoperacijskom periodu .....	27
3.	Istraživanje .....	29
3.1.	Cilj istraživanja.....	29
3.2.	Materijali i metode.....	29
4.	Rezultati .....	30
4.1.	Spol.....	30
4.2.	Dob .....	30
4.2.1.	Rana menarha i kasna menopauza .....	31
4.2.2.	Broj poroda i vrijeme prvog poroda .....	32
4.2.3.	Pozitivna obiteljska anamneza .....	34
4.3.	Lokalizacija tumora dojke .....	34
4.4.	Veličina tumora .....	35
4.5.	Histološki tip tumora .....	36
4.6.	Histološki gradus tumora.....	37
4.7.	Limfovaskularna invazija .....	38
4.8.	Status hormonskih receptora .....	39
4.9.	Ki-67.....	40
4.10.	HER2 .....	41
4.11.	Surogatni molekularni tipovi tumora dojke (Imunofenotip tumora) .....	41
4.12.	Resekcijski rubovi .....	43
5.	Rasprava.....	44

6. Zaključak.....	48
Literatura.....	48
Popis slika .....	51

# 1. Uvod

Ljudsko tijelo sastavljeno je od mnogo različitih stanica koje grade tkiva i organe. Stanice se razmnožavaju diobom stanica uslijed čega dolazi do rasta tkiva te na taj način funkcionira naš organizam. U principu diobom stanica iz jedne stanice nastaju dvije iste stanice. Tumori se pojavljuju kada stanice počnu abnormalno funkcionirati i dijele se bez granice i reda [1].

Tumori dojke jedan su od najčešćih tumora koji se javljaju u žena. Masa tkiva koja se formira uslijed nenormalne diobe naziva se izraslina ili tumor. Oni se mogu podijeliti na dobroćudne (benigne) i zloćudne (maligne). Dobroćudni tumori iako rastu pod utjecajem nekontrolirane diobe stanica, nisu agresivni, ne metastaziraju i uglavnom ne ugrožavaju zdravlje bolesnika dok zloćudni tumori šire se vrlo agresivno, brzo rastu, metastaziraju i ugrožavaju zdravlje bolesnika. Maligni tumori iz primarnog tumora mogu metastazirati i proširiti se krvlju ili limfom u druge dijelove tijela. Najčešće metastazirane stanice možemo pronaći u pazušnim limfnim čvorovima, a mogu se proširiti u druge limfne čvorove, pluća, jetru i kosti. I to stanje naziva se metastatska bolest. Na taj način nastaje i najčešći zloćudni tumor dojke [1]. Zloćudni tumor dojke naziva se rak. Čini gotovo 25% tumora u žena i uzrokuje oko 15% smrti od raka. Svaka deseta žena će tijekom svog života dobiti rak dojke. U Hrvatskoj se godišnje dijagnosticira oko 2.500 novih slučajeva, a oko 800 žena godišnje umre od raka dojke. Rak dojke predstavlja veliki javnozdravstveni problem u zemljama zapadnog svijeta. U Hrvatskoj se rak dojke nalazi na prvom mjestu po incidenciji. Za razliku od Hrvatske u Japanu i zemljama Azije učestalost pojavnosti raka dojke vrlo je niska. Osim zemljopisnih varijacija učestalosti incidencije raka dojke, incidencija ovisi i o stupnju ekonomske razvijenosti. Razvijene zemlje imaju incidenciju raka dojke od 60 do 100/100.000 žena, dok slabo razvijene zemlje imaju incidenciju od 20 do 60/100.000 žena što bi moglo biti uzrokovano nekim rizičnim faktorima za nastanak tumora dojke [2]. Rak dojke u razvijenim je zemljama odgovoran za oko četvrtinu novootkrivenih malignih bolesti kod žena [3]. Rizični faktori nastanak tumora dojke su: dob, pozitivna obiteljska anamneza, starija dob pri prvom porodu, rana menarha i kasna menopauza, debljina, te oralna kontracepcija i hormonska terapija [1].

Više od polovice karcinoma dojke javljaju se u gornjem vanjskom kvadrantu dojke i izdancima žljezdanog tkiva usmjerenim prema aksili (50-57%). U užem području bradavice, odnosno centralnom dijelu dojke nastaje 15-20% karcinoma, u gornjem unutarnjem kvadrantu 12-15% i u oba donja kvadranta 5-10% karcinoma dojke. Najčešće se radi o jednostranoj pojavi

raka dojke, pri čemu se za 10 % češće javlja u lijevoj dojci. Istodobna obostrana pojava raka dojke nalazi se u 1-6% svih tumora dojke. Benignih promjena ima mnogo, a kreću se u rasponu od 24% do 77,5% , a najčešći su fibroadenomi [3].

Rak dojke najčešće se očituje kao bezbolan čvor. Ostali klinički znakovi koji se mogu javiti jesu iscjedak iz dojke, upala u području tumora, promjene na bradavicama te uvlačenje kože. Ako su tumorom zahvaćeni i limfni čvorovi, oni se katkada mogu vidjeti i palpirati u području aksile i supraklavikularne regije.

Postavljanje dijagnoze započinje anamnezom kojom ispituje postojanje izloženosti rizičnim čimbenicima te vrstu i trajanje simptoma. Zatim se pristupa pregledu dojki i limfnih čvorova aksile i supraklavikularne regije [1]. Mamografija je radiološka pretraga koja koristi ionizirajuće zračenje, a primjenjuje se za procjenu lezija kod simptomatskih bolesnica i probir kod asimptomatskih žena. Mamografija vrlo točno prikazuje tumore kod involutivnih dojki u kojima prevladava masno tkivo, a žljezdani je parenhim atrofičan. Vrlo je osjetljiva dijagnostička metoda pri otkrivanju mikroklasifikacija koje se nalaze u 30 do 40% svih invazivnih karcinoma dojke [4]. Cilj je mamografije kao metode probira otkrivanje karcinoma dojke u ranim fazama razvoja jer se na taj način smrtnost smanjuje za 30 %. Preporuča se da svaka žena napravi prvi mamografski pregled u 40-oj godini, a nakon toga svake dvije do tri godine ili češće, ovisno o nalazu i obiteljskoj anamnezi. Žene s pozitivnom obiteljskom anamnezom trebale bi započeti s probirom deset godina ranije od dobi u kojoj je njihovoj rođakinji dijagnosticiran rak dojke. Ultrazvučni pregled dojki također se često primjenjuje u dijagnostici raka dojke. On je manje specifičan i osjetljiv od mamografije, ali je pogodniji za pregled mlađih žena i trudnica kod kojih je žljezdani parenhim dojki obilan [1, 4]. U dijagnostici raka dojke može se primijeniti i magnetna rezonancija dojke [4]. Nakon što je palpacijski, mamografski ili ultrazvučno utvrđena sumnja na rak dojke, dijagnozu je potrebno potvrditi patohistološki. Na temelju veličine tumora, zahvaćenosti limfnih čvorova te postojanja metastaza, tumor se klasificira prema TNM- klasifikaciji, te se definira stadij bolesti [1].

## **2. Obrada zadatka**

### **2.1. Embriologija**

Dojka je modificirana žlijezda znojnica, koja se u žena razvija u funkcionalni organ, a u muškarca ostaje rudimentirana. Krajem prvog mjeseca embrionalnog razvitka, duž ventrolateralne strane trupa, od osnove ruke do osnove noge, razvijaju se mliječne pruge. Od njihovih kranijalnih dijelova razvijaju se mliječne žlijezde. Uraštanjem zadebljanog epidermisa u mezenhim iz njegovog distalnog dijela izrasta niz epitelnih tračaka (do 25), od kojih se razvijaju glavni odvodni kanali režnjeva mliječne žlijezde. Potkraj fetalnog života epitelni se tračci razgranavaju i u njima se pojavljuje lumen. Prema vani, režnjevi mliječnih žlijezda se otvaraju u udubinu, od koje se, kratko nakon rođenja, formira bradavica, proliferacijom mezenhima iz dubine [5].

Grananje epitelnih tračaka, koji predstavljaju buduće mliječne kanaliće, nastavlja se i nakon rođenja. Kod muškaraca, grananje prestane prije puberteta, pa mliječna žlijezda ostane nerazvijena. Kod žene se, u doba puberteta, dioba epitelnih tračaka nastavlja, uz istodobno gomilanje masnog tkiva. Konačno razgranjenje i formiranje žljezdanih dijelova i njihova diferencijacija u smjeru sekrecije, završava za vrijeme trudnoće, a u starosti nastupa senilna involucija [5].

### **2.2. Anatomija**

Dojka je simetrični parni organ, smješten na prednjoj strani prsnog koša. Normalnu veličinu doseže u dobi između šesnaeste i devetnaeste godine. Većinom je smještena između drugog i sedmog rebra, te između lateralnog ruba prsne kosti i srednje pazušne linije (regio mammalis). Korijen dojke (radix mammae) se nalazi u području ispod drugog rebra i nastavlja se u trup (corpus mammae). Dojka je obložena kožom koja u donjem dijelu čini oštar prijevoj, poput žlijeba (sulcus submammalis) i prelazi u kožu prsnog koša [6, 7].

Na vrhu dojke je bradavica (papilla mammae), koja je izbočena tvorba promjera i visine oko centimetar, kroz koju izlaze izvodni kanali mliječne žlijezde. Oko bradavice je kružno pigmentirano područje (areola mammae) [6, 7].



Dojku oblikuje žljezdano tkivo mliječne žlijezde (*glandula mammaria*) uloženo u vezivnu stromu i obloženo masnim tkivom. Mliječnu žlijezdu čini 10 do 20 alveotubuloznih žlijezda (*lobi glandulae mammariae*), od kojih svaka ima izvodni kanal (*ductus lactiferi*) koji se svaki posebno otvara na bradavici dojke. Režnjevi se dijele na režnjiće (*lobuli glandulae mammariae*), odijeljene vezivnim pregradama. Zato se mliječna žlijezda osjeća kao zrnata tvorba. Režnjevi i njihovi izvodni kanali poredani su zrakasto oko bradavice, pa otud pravilo da svaki rez dojke mora biti radijalan prema bradavici. Izvodni kanal proširuje se prije ulaska u bradavicu u 5 do 9 milimetara široki sinus (*sinus lactiferus*), nakon čega se opet suzuje prije otvaranja na bradavici [6].

Arterije dojke su sastoje se od triju arterija: unutrašnje arterije prsnog koša (*a. thoracica interna*), lateralne a. prsnog koša (*a. thoracica lateralis*) i međurebrene arterije (*aa. intercostales*). Medijalni dio dojke opskrbljuje arterijskom krvlju *a. thoracica interna*, od koje odlaze perforantni ogranci (*rr. perforantes*) koji probijaju međurebrene prostore. Od perforantnih grana odlaze ogranci za dojku (*rr. mammarii*). Lateralni dio dojke prokrvljen je ograncima *a. thoracica lateralis* (*rami mammarii laterales*). Duboki dio opskrbljuju ogranci interkostalnih arterija (*rr. mammarii*) [6].

Vene dojke čine gusti splet ispod kože, koji započinje oko areole Hallerovim prstenom (*plexus venosum areolaris*). Vene medijalnog dijela dojke ulijevaju se u unutrašnje vene prsnog koša (*vv. thoracicae internae*), a iz lateralnog dijela dojke, vensku krv odvede lateralna vena prsnog koša (*v. thoracica lateralis*) i međurebrene vene (*vv. intercostales*) [6].

Limfne žile dojke nalaze se na površini i u dubini dojke, čineći mreže. Najveći dio površnih limfnih žila ulijeva se u limfne čvorove pazuha (*nodi lymphatici axillares*). Neke od potkožnih limfnih žila ulijevaju se i u pazušne limfne čvorove suprotne strane, i to izravno ili posredno preko limfnih žila dojke suprotne strane. Limfa iz bradavice, areole i lateralnog dijela dojke ulijeva se u pazušne limfne čvorove duž donjeg ruba velikog prsnog mišića. Iz lateralnih dijelova limfne žile idu najprije u međurebrene limfne čvorove (*nodi lymphatici intercostales*), a zatim u pazušne limfne čvorove (*nodi lymphatici axillares*). Iz gornjih i dubokih dijelova dojke limfne žile teku uzduž fascije velikog prsnog mišića prema pazuhu. Na tom putu nalaze se prsni limfni čvorovi (*nodi lymphatici pectorales*). Drugi dio tih žila probija taj mišić i ulijeva se u infra i supraklavikularne limfne čvorove. Iz dubokih dijelova medijalne strane dojke limfne žile probijaju međurebrene mišiće i ulijevaju se u parasternalne limfne čvorove (*nodi lymphatici parasternales*). To su jedine limfne žile što potpuno mimoilaze aksilarne limfne čvorove [6].

Pazušni limfni čvorovi, kojih ima 30 do 40, dijele se na: limfne čvorove u vrhu pazušne jame (nodi lymphatici apicales), u središtu pazušne jame (nodi lymphatici centrales), duž medijalne strane pazušne vene (nodi lymphatici laterales), duž donjeg ruba velikog prsnog mišića (nodi lymphatici pectorales) i ispred subskapularnog mišića (nodi lymphatici subscapulares) [6, 8].

Dojku inerviraju međurebreni živci (nn. intercostales, II do VI). Gornji dio dojke inerviraju i ogranci supraklavikularnih živaca koji pripadaju vratnom spletu. U korijumu i potkožju dojke nalaze se Vater - Pacinijeva i Meissnerova osjetna tjelešca [6].

### **2.3. Fiziologija**

Dojka je u muškaraca gotovo beskoristan organ bez funkcija, a u žena je dio spolnog sustava, koji luči mlijeko i omogućava prehranu dojenčeta spregom niza hormona [9].

Estrogeni u pubertetu ciklički potiču rast strome i kanalića, kao i odlaganje masti koja povećava volumen dojke. Potpuni razvoj dojke događa se u trudnoći. Placenta u trudnoći luči velike količine estrogena, koji dovode do grananja i rasta sustava kanalića, povećanja strome i ulaganja masti. Na rast sustava kanalića utjecaj imaju još najmanje četiri hormona: hormon rasta, prolaktin, glukokortikoidi suprarenalne žlijezde i inzulin [9].

Pod utjecajem progesterona rastu režnjići, alveole pupaju, a alveolarne stanice poprimaju sekrecijska obilježja. To je analogno utjecaju progesterona na endometriju u drugoj polovini menstrualnog ciklusa. Estrogen i progesteron imaju i specifično inhibitorno djelovanje na lučenje mlijeka. Prolaktin koji luči hipofiza majke potiče lučenje mlijeka. Koncentracija mu se neprestano povećava od petog tjedna trudnoće do porođaja. Pri porodu koncentracija prolaktina je deset puta veća od normalne. Placenta na lučenje mlijeka utječe i lučenjem velike količine somatotropina koji djeluje blago laktogeno. Dojka do poroda izlučuje malene količine kolostruma koji za razliku od mlijeka ne sadrži masti. Nakon poroda prestaje lučenje estrogena i progesterona, što omogućava da dođe do izražaja laktogeni efekt prolaktina. Dva do tri dana nakon poroda počinje obilno lučenje mlijeka, za što je osim prolaktina potrebno postojanje sekrecije i ostalih hormona majke, od kojih su najvažniji hormon rasta, glukokortikoidi nadbubrežne žlijezde i paratiroidni hormon. Oni utječu na metabolizam aminokiselina, masnih kiselina, glukoze i kalcija potrebnih za stvaranje mlijeka [9].

Razina prolaktina pada poslije poroda na netrudničku razinu, ali svako dojenje izaziva deseterostruko povećanje lučenja prolaktina koje traje oko jedan sat, uslijed refleksnog djelovanja podražaja bradavice na hipotalamus. Taj prolaktin osigurava mlijeko za iduće dojenje. Ako se dojenje prekine, ili dođe do oštećenja hipotalamusa ili hipofize, dojka za nekoliko dana izgubi sposobnost stvaranja mlijeka. Mlijeko se neprekidno luči u alveole mliječnih žlijezda, a u kanaliće, tj. do dojenčeta, dolazi kombiniranim, neurogenim i hormonskim podražajem oksitocinom [9].

Oksitocin se luči istovremeno s prolaktinom, prijenosom impulsa somatičnim živcima kroz leđnu moždinu, u hipotalamus. Preko krvi dolazi u dojku i izaziva kontrakciju mioepitelnih stanica koje okružuju alveole, što dovodi do istiskivanja mlijeka u kanaliće. Ovaj proces započinje pola do jedne minute nakon što dijete počne sisati, a nastaje u obje dojke. Često je kao stimulacija dovoljno samo tetovanje djeteta ili dječji plač. Nasuprot ovome inhibicija lučenja oksitocina nastaje zbog mnogih psihogenih faktora, kao i generalizirane simpatičke stimulacije. Stoga je važno da majka ima nesmetan puerperij da bi dojila dijete [10].

## **2.4. Epidemiologija**

Rak dojke je najčešće sijelo raka u žena u Republici Hrvatskoj (RH), od kojeg obolijeva četvrtina žena novooboljelih od raka. U oko 80 % novih slučajeva bolest bude otkrivena u fazi ranog raka, a oko 20% u trenutku postavljanja dijagnoze bolest već bude u uznapredovaloj fazi. Prema posljednjim podacima Registra za rak u RH, u 2015. godini su zabilježene 2748 novooboljele žene (stopa 126,3/100.000), a od ove zloćudne bolesti su u 2017. godini umrle 853 žene (stopa 40,0/ 100.000). Redovitim pregledom koji uključuje samopregled, mamografiju i ultrazvučni pregled, rak dojke se može otkriti u ranom stadiju, kada su šanse za izlječenje i preživljenje mnogo veće. Rak dojke se najčešće javlja u dobi iznad 50 godina, ali se može javiti i kod mladih žena [11].

## **2.5. Etiologija**

Tumor dojke u razvijenim zemljama, uključujući i RH, najučestalija je maligna promjena u žena. Stopa učestalosti raka dojke u RH jest 61,74 na 100 000 stanovnika, a stopa smrtnosti 15,7. Rizični faktori za obolijevanje od raka dojke, utvrđeni epidemiološkim istraživanjem, jesu dob, nasljeđe, prehrana i način života, reproduktivna aktivnost, socioekonomski status i rasna pripadnost. Molekularno-genetičke studije upućuju na ulogu mutagenih čimbenika, spolnih hormona, slobodnih radikala i onkogeni. Rana menarhe, kasna menopauza, neradađanje ili kasno radađanje prvoga djeteta povećavaju rizik od obolijevanja od raka dojke. Predispozicija se nasljeđuje kao autosomno dominantnim putem. U obiteljima s visokom učestalošću raka dojke identificirane su mutacije dvaju tumorsupresornih gena – BRCA1 i BRCA2. S rakom dojke u svezi su još dva tumorsupresorna gena, p53 i PTEN, onkogen Ha - ras i geni za estrogenske receptore. Također utjecaj na pojavnost imaju i dob, debljina, oralna kontracepcija i hormonska terapija [12].

### **2.5.1. Dob**

Starija je životna dob vrlo važnu ulogu ima u pojavnosti nastanak raka dojke. Rak dojke iznimno je rijetka pojava u žena mlađih od 20 godina, u dobi od 80 godina oboli od raka dojke 200–300/100 000 žena. Pojavnost obolijevanja od raka dojke počinje učestalije rasti s dobi od 35 do 40 godina. Nakon toga incidencija kontinuirano raste [1].

### **2.5.2. Pozitivna obiteljska anamneza**

U europskim se zemljama oko 10% slučajeva raka dojke pripisuje nasljednoj predispoziciji. Predispozicija se nasljeđuje od oba roditelja kao autosomno dominantna značajka.

Žene kojima je majka ili teta oboljela od raka dojke imaju relativni rizik za nastanak raka 8 puta veći od populacije bez obiteljske anamneze. Rak dojke u takvih se obično dijagnosticira u mlađoj životnoj dobi. Otkrivena su dva supresorska gena; BRCA 1 i BRCA 2 (breast cancer gen 1 i 2) koji su dovedeni u izravnu vezu s nastankom nekih od obiteljskih tumora dojke. Žene s mutacijom jednog ili oba gena imaju vrlo visoku vjerojatnost da će oboljeti od raka dojke (90%) [1].

### **2.5.3. Starija životna dob pri prvom porodu**

Poznato je da ranija trudnoća i porođaj imaju protektivnu ulogu u nastanku raka dojke. Tako žene koje imaju prvi porođaj u dobi iznad 30 i 35 godina imaju 4 puta veći rizik nastanka raka dojke u odnosu prema populaciji žena koje su imale prvi porođaj u dobi od 20 do 25 godina. Broj porođaja je obrnuto proporcionalno povezan s nastankom raka, veći broj porođaja je pridružen s manjom vjerojatnošću nastanka raka [1].

### **2.5.4. Nerotkinje**

Žene koje nisu rađale imaju 4 puta veću učestalost raka dojke od žena koje su rađale djecu. Najveću važnost u procjeni redukcije rizika za nastanak raka dojke nosi dob prvog porođaja [1].

### **2.5.5. Rana menarha i kasna menopauza**

Žene s ranom prvom menstruacijom i kasnom menopauzom imaju povećani rizik nastanka raka dojke, dva do tri puta veći. Što je dulja izloženost djelovanju estrogena veća je vjerojatnost nastanka raka dojke. Stoga, kasna prva mjesečnica, rana menopauza, veći broj trudnoća i rana prva trudnoća zapravo smanjuju vjerojatnost nastanka raka dojke [1].

### **2.5.6. Debljina**

Postoji pozitivna sprega između pretilosti i nastanka raka dojke kod postmenopauzalnih žena. Patofiziološka podloga je u većoj izloženosti estrogenima kod pretilih žena. Estrogeni kod postmenopauzalnih žena nastaju perifernom konverzijom najvećim dijelom u masnom tkivu s pomoću aromataznog sustava [1].

### **2.5.7. Oralna kontracepcija**

Uzimanje oralne kontracepcije ima slabu vezu s nastankom raka dojke. Ipak, dokazano je da žene koje su uzimale oralne kontracepcije prije dobi od 25 godina i u vremenu duljem od 4 godine imaju povećanje vjerojatnosti nastanka raka za 84%. Uzimanje oralne kontracepcije u

kasnijoj životnoj dobi iznad dvadeset i pet godina nema uzročno - posljedičnu povezanost s nastankom raka dojke [1].

### **2.5.8. Hormonska terapija**

Nadomjesno uzimanje hormonske terapije povećava rizik nastanka raka za 36%. Prilikom procjene potrebe za uzimanjem nadomjesne hormonske terapije kod postmenopauzalnih žena treba u svakom pojedinačnom slučaju procijeniti korist i štetu od propisivanja navedene terapije (hormonska terapija smanjuje menstrualne tegobe i učestalost osteoporoze) [1].

## **2.6. Histološka klasifikacija tumora dojke**

Tumore dojke dijelimo na benigne i maligne tumore. Najčešći benigni tumor dojke je fibroadenom. Zloćudni mogu nastati iz dukalnog epitela ili iz lobularnog epitela. Duktalni i lobularni tumori se dijele na neinvazivne ili „in situ“ (koji nisu probili bazalnu membranu) i na invazivne (koji su probili bazalnu membranu). Tako su glavni oblici karcinoma dojke duktalni karcinom in situ, lobularni karcinom in situ, duktalni invazivni karcinom bez karakteristika određenog tipa, lobularni invazivni karcinom, medularni karcinom, koloidni karcinom, Pagetova bolest i tubularni karcinom [13].

Svjetska zdravstvena organizacija je 2012. godine predložila klasifikaciju tumora dojke obzirom na histološki tip tumora [13].

**Tabela 2.6.1. Histološka klasifikacija tumora dojke prema SZO, 2012. godine**

<b>EPITELNI TUMORI</b>	Intraduktalne proliferativne lezije
Invazivni duktalni karcinom, bez karakteristika određenog tipa	<ul style="list-style-type: none"> <li>○ Uobičajenih duktalnih hiperplazija</li> </ul>
Invazivni lobularni karcinom	<ul style="list-style-type: none"> <li>○ Ravne epitelne atipije</li> </ul>
Tubularni karcinom	<ul style="list-style-type: none"> <li>○ Atipične duktalne hiperplazije</li> </ul>
Invazivni cribriform karcinom	<ul style="list-style-type: none"> <li>○ Duktalni neinvazivni karcinom</li> </ul>
	Mikroinvazivni karcinom
Medularni karcinom	Intraduktalna papilarna neoplazija
Mucinozni karcinom	Benigne epitelne proliferacije
Neuroendokrini tumori	<ul style="list-style-type: none"> <li>○ Radijalni ožiljci/ kompleksna sklerozirajuća lezija</li> </ul>
Invazivni papilarni karcinom	<ul style="list-style-type: none"> <li>○ Adenomi</li> </ul>
Invazivni mikropapilarni karcinom	<b>MIOEPITELNE LEZIJE</b>
Apokrini karcinom	<b>MEZENHIMSKI TUMORI</b>
Metaplastični karcinom	<b>FIBROEPITENI TUMORI</b>
Karcinom bogat lipidima (Lipid-rich)	Fibroadenomi
Sekretorni karcinom	Filoidni tumori
Onkocitni karcinom (Oncocytic)	<ul style="list-style-type: none"> <li>○ Benigni</li> </ul>
Adenocistični karcinom	<ul style="list-style-type: none"> <li>○ Granični</li> </ul>
Karcinom acinskih stanica (žljezdanih st.)	<ul style="list-style-type: none"> <li>○ Maligni</li> </ul>
Karcinom sa jasnim stanicama bogate glikogenom	<b>TUMORI BRADAVICE</b>
Serozni karcinom	<b>MALIGNI LIMFOMI</b>
Upalni karcinom	<b>METASTATSKI TUMORI</b>
Lobularne neoplazije	<b>TUMORI MUŠKE DOJKE</b>
<ul style="list-style-type: none"> <li>○ Lobularni neinvazivni karcinom</li> </ul>	

### **2.6.1. Invazivni duktalni karcinom**

Invazivni duktalni karcinom je najčešći histološki tip invazivnog karcinoma dojke i čini 75% karcinoma dojke. Nazivamo ga još i duktalnim invazivnim karcinomom bez posebne oznake (engl. not otherwise specified, NOS). Tumor se najčešće otkriva kao palpabilni bezbolan čvor ili mamografski, kod žena u 50-im godinama. Makroskopski tumor je očito invazivan i umnožava okolno vezivno i masno tkivo, a ima tvrdo tkivo koje škripi kada se tumor struže nožem. Može uzrokovati uvlačenje kože, retrakciju bradavice ili fiksaciju za prsnu stjenku. Histološki se vidi čvrsta vezivna stroma u kojoj se nalaze razbacana žarišta ili tračci tumorskih stanica. Na rubovima tumora vidljive su tumorske stanice kako infiltriraju okolno tkivo. Prognoza invazivnog duktalnog karcinoma dojke je najlošija od svih invazivnih karcinoma dojke [7].

### **2.6.2. Invazivni lobularni karcinom**

Invazivni lobularni karcinom je na drugom mjestu po učestalosti među invazivnim karcinomima dojke i na njega otpada od 5–10% svih karcinoma dojke. Javlja se u širokom dobnom rasponu (26-86 god.), najčešće od 45. do 56. godine, kao neoštro ograničena masa ili nejasno zadebljanje, obično u gornjem vanjskom kvadrantu dojke. Kod ovih tumora često je zahvaćena i druga dojka (8–19% slučajeva). Veličina lobularnog karcinoma varira od mikroskopskih žarišta do difuzne zahvaćenosti čitave dojke. Najčešće se prezentira kao zvjezdoliki, sivkasto-bjelkasti, čvrsti čvor koji se teško može razlikovati od duktalnog invazivnog karcinoma, ali se mogu vidjeti i neke neobične forme, primjerice nejasno ograničena induracija dojke ili razbacani sitni, čvrsti čvorići poput zrna pijeska. U histološkoj pregledu uzorka dominiraju dvije osnovne karakteristike lobularnog invazivnog karcinoma - izgled stanica i način rasta - različito su izražene u pojedinim podtipovima.

Prognostički nema značajnije razlike u preživljenju između bolesnica s invazivnim duktalnim i lobularnim karcinomom. Prema veličini tumora nema razlike u učestalosti metastaza u pazušne limfne čvorove kod duktalnih i lobularnih invazivnih karcinoma [14].



### **2.6.3. Fibroadenom**

Fibroadenom je najčešći benigni tumor dojke koji se pojavljuje u žena između 20. i 50. godine života, a najčešće kod mladih žena i adolescenata. Nastaje kao kombinacija stromalne i žljezdane proliferacije. Obično se pojavljuju kao oštro ograničene bezbolne tvorbe, konzistencije kao gume. Lijeva dojka češće je pogođena od desne, a u najvećem broju slučajeva nalazi se u gornjem vanjskom kvadrantu. U 15% pacijentica javljaju se multiplo, u jednoj ili obje dojke. Fibroadenom je podložan hormonskim utjecajima te njegova veličina raste tijekom menstrualnog ciklusa, trudnoće, za vrijeme laktacije. Kao takav može se prezentirati kao palpabilna masa u dojci i povećanom gustoćom na mamografiji [15].

## **2.7. TNM klasifikacija tumora dojke**

Postavljanje dijagnoze započinje anamnezom kojom se ispituje da li postoje rizični čimbenici koji su mogli utjecati na pojavnost tumora dojke, te vrstu i trajanje simptoma. Zatim se pristupa pregledu dojke i limfnih čvorova aksile i supraklavikularne regije. Kod žena starijih od 40. godina koristi se mamografija kao dijagnostička tehnika, dok se kod mlađih žena za dijagnostiku koristi ultrazvuk. Preporuča se da svaka žena starija od 40. godina jednom na dvije godine pristupi mamografiji, kako bi se što prije otkrile moguće promjene na dojci. Žene s pozitivnom obiteljskom anamnezom trebale bi započeti s probirom deset godina ranije od dobi u kojoj je njihovoj rođakinji dijagnosticiran rak dojke. U dijagnostici raka dojke može se primijeniti i magnetna rezonancija dojke. Nakon što je palpacijski, mamografski ili ultrazvučno utvrđena sumnja na rak dojke, dijagnozu je potrebno potvrditi patohistološki. Na temelju veličine tumora, zahvaćenosti limfnih čvorova te postojanja metastaza, tumor se klasificira prema TNM-klasifikaciji (Tablica 2.7.1.) te se definira stadij bolesti [1].

**Tabela 1.7.1. TNM klasifikacija tumora dojke, podjela prema Međunarodnoj uniji za borbu protiv karcinoma (UICC - International Union Against Cancer)**

TNM	Promjene na Dojci
Tis	Karcinom in situ
T1	Karcinom dojke
T1a	Karcinom dojke
T1b	Karcinom dojke > 0,5 cm-1 cm.
T1c	Karcinom dojke > 1 cm-2 cm.
T2	Karcinom dojke > 2 cm-5 cm.
T3	Karcinom dojke > 5 cm.
T4	Prisutnost plućnih metastaza s ili bez sigurne prisutnosti tumora u genitalnom području.
T4a	Karcinom dojke koji se širi na stijenku toraksa.
T4b	Karcinom dojke koji zahvaća kožu: edem kože/ulceracije/satelitski čvorići na koži.
T4c	T4a+T4b
T4d	Karcinom dojke s upalnim promjenama.
N1	Povećani, pokretni aksilarni limfni čvorovi.
pN1	postoperativni nalaz: povećani pokretni aksilarni limfni čvorovi.
pN1a	postoperativni nalaz: mikrometastaze
pN1b	postoperativni nalaz: makrometastaze i 1-3 limfna čvora > 0,2-< 2 cm; ili >= 4 limfna čvora >0,2-< 2cm; ili zahvaćena kapsula limfnih čvorova < 2 cm ili limfni čvorovi >=2 cm.
N2	Fiksirani aksilarni limfni čvorovi
pN2	Postoperativni nalaz: fiksirani aksilarni limfni čvorovi
N3	Zahvaćeni limfni čvorovi duž a.mammaria int.
pN3	Postoperativni nalaz: zahvaćeni limfni čvorovi duž a. mammaria int.
M	Udaljene metastaze

Legenda za tablicu 2: T - označava lokalizaciju i opsežnost primarnog tumora, N - regionalne limfne čvorove, M - znači metastaze izvan regionalnog predjela.

## 2.8. Histološki gradus

Histološki gradus daje značajan doprinos važnim prognostičkim čimbenicima kao što su npr. veličina tumora i status aksilarnih limfnih čvorova, te također predstavlja i morfološku procjenu bioloških karakteristika samog tumor, on ujedno predstavlja i biološki potencijal tumora. Tumori višeg gradusa su „agresivniji“ od onih nižeg gradusa. Dok bi se po preporukama Američkog društva patologa (*College of American Pathologists*) histološki gradus trebao koristiti kao prognostički čimbenik, zbog varijabilnosti u svrstavanju tumora u histološke graduse različitih ustanova, on nije uvršten u kriterije za stupnjevanje karcinoma dojke. Prema istraživanjima, varijacije u podudarnosti histološkog gradusa kod različitih patologa kreću se u rasponu od 50% do 85%. Nottinghamski sustav stupnjevanja karcinoma dojke (modifikacija Scarff-Bloom-Richardson sustava prema Elston-Ellisu) unaprijedio je reproducibilnost određivanja histološkog gradusa. Ovaj sustav koristi kombinaciju nuklearnog pleomorfizma, formiranja tubula i broja mitozu na periferiji tumora pri čemu se svaki navedeni element boduje s 1-3 boda (Tablica 2.8.1.)[16].

**Tabela 2.8.1. Nottinghamski sustav stupnjevanja karcinoma dojke**

<b>BODOVI</b>	<b>1</b>	<b>2</b>	<b>3</b>
<b>Nukelarni plomorfizam</b>	Minimalna varijacija veličine i oblika jezgara	Umjerena varijacija veličine i oblika jezgara	Naglašena varijacija veličine i oblika jezgara
<b>Formiranje tubula</b>	>75% tumora	10–75% tumora	<10% tumora
<b>Broj mitozu</b>	0–9/10 HPF*	10–19/10 HPF	⇒ 20/10 HPF

HPF\* - vidno polje velikog povećanja (engl. High Power Field)

Prema ukupnom zbroju bodova, tumori se svrstavaju u histološke graduse: gradus 1 (dobro diferencirani, 3-5 bodova), gradus 2 (umjereno diferencirani, 6-7 bodova) ili gradus 3 (slabo diferencirani, 8-9 bodova). Tumori nižeg gradusa imaju bolju prognozu te je tako, neovisno o ostalim prognostičkim čimbenicima, kao što su stanje limfnih čvorova i veličina tumora, 10-godišnje preživljavanje 90–94% za bolesnice s najnižim brojem bodova, a 30–78% s najvišim brojem bodova. Dakle, histološki gradus tumora ima prognostičko značenje i primarno se koristi za donošenje odluka kod bolesnica s negativnim aksilarnim limfnim čvorovima i granično

velikim tumorom. Tako bolesnice s tumorima veličine 0,6 do 1,0 cm, s negativnim aksilarnim limfnim čvorovima i histološkim gradusom 3 imaju nepovoljniju prognozu od onih s histološkim gradusom 1 te je prema smjernicama National Comprehensive Cancer Network u toj skupini bolesnica opravdana primjena adjuvantne kemoterapije. Ipak, oko 30-60% karcinoma dojke se svrstava u histološki gradus 2 koji označava intermedijarni rizik od povrata bolesti te nije informativan u kliničkoj praksi. Zbog toga u posljednje vrijeme postoje nastojanja da se histološki gradus 2 redefinira kako bi se povećala njegova prognostička uloga [16].

## 2.9. Simptomi

Nema tipičnih simptoma za tumor dojke no, bol u dojci bez kvržice obično nije znak raka, premda oko 10% žena koje imaju ovaj rak osjećaju bol bez kvržice. Najčešće je prvi simptom kvržica, koja je na opip jasno drugačija od okolnog tkiva dojke. U više od 80% slučajeva raka dojke žena kvržicu otkriva sama. Razbacane, kvrgave promjene u dojci, obično u gornjem vanjskom području, obično nisu rak. Čvršće, jasnije zadebljanje koje se nalazi u jednoj dojci, a u drugoj ne, može biti znak raka.

U ranim stadijima, kvržica se slobodno pomiče ispod kože kad ju se pogurne prstima. U uznapredovalim stadijima, kvržica je obično prirasla za stjenku prsnog koša ili kožu iznad nje. U tim se slučajevima ona uopće ne može pomicati, ili se ne može micati odvojeno od kože koja ju prekriva. U uznapredovalim stadijima na koži se mogu razviti otečene kvрге ili inficirane rane. Koža iznad kvрге je ponekad uvučena i zadebljana te izgleda poput narančine kore. Kod upalnog raka dojke, osobito opasnog, ali rijetkog oblika raka, dojka djeluje inficirano; vruća je, crvena i otečena. Često se unutar dojke ne pipa kvrga [17].

Mogući simptomi tumora dojke kod kojih moramo reagirati su [18]:

- Bol u dojci
- Čvorić u dojci
- Crvenilo
- Bol u bradavici
- Iscjedak iz bradavice
- Uvlačenje bradavice
- Promjena oblika dojke
- Promjene na koži dojke
- Osjetljivost dojke

## **2.10. Dijagnostičke metode**

Vrlo je važno da se svako sumnjivo područje u dojci mora smatrati mogućim zloćudnim tumorom, dok se ne dokaže drugačije. To pravilo nalaže biopsiju svih takvih lezija. Dobro je upozoriti na neke lezije, koje se češće od drugih javljaju u pojedinim dobnim skupinama žena. U dobi do 35 godina najčešće su promjene u dojci cistična hiperplazija, fibroadenomi i mastitis. U dobi između 40 i 60 godina tumori dojke su najbrojniji. Stopa učestalosti raka dojke raste u starijim dobnim skupinama [19].

### **2.10.1. Samopregled**

Samopregled je dijagnostički postupak prilikom kojeg žena sama pregledava svoje dojke. Preporučeno ga je raditi svaki mjesec, između 8. i 12. dana od početka menstrualnog ciklusa. Tog perioda u mjesecu dojke su najmekše, opuštenije i nisu osjetljive. Samopregled nije zamjena za specijalističke dijagnostičke preglede, nego nadopuna uz mamografiju i ultrazvučni pregled dojke. Vremenski interval u kojem se vrši pregled je od nekoliko mjeseci do dvije godine. Prilikom samopregleda dojki, žena mora obratiti pozornost na promjene u veličini dojke i na bradavicama, udubljenja ili smežuranost dojke, ispupčenost vena, crvenilo na koži dojke, vlaženje iz bradavice, te čvor u dojci. Zapravo samopregledom moramo naučiti strukturu svoje dojke, i dok dođe do bilo kakve promjene u dojci lako ćemo ju prepoznati. Svaka žena pipanjem i pretraživanjem točno mora znati raspored svih struktura svoje dojke. Mora dobro napipati kvržice, kako bih između njih mogla pronaći novotvorinu. Samopregled sastoji se od inspekcije i palpacije [9].

#### **2.10.1.1. Inspekcija**

Inspekcijom se traže promjene na dojkama. Gleda se izgled dojki u cjelini, izgled kože i bradavica, te izbočine, udubine ili iscjedak. Potrebno je uvidjeti sve promjene koje mogu uslijediti kod uznapredovalih zloćudnih tumora dojke, kao što su retrakcija kože, promjene boje dojke (crvenilo), ulceracija, potkožni ili satelitski čvorići u koži, edem kože (izgled poput narančine kore) [20].

### 2.10.1.2. Palpacija

Ova pretraga i danas ima veliko značenje u otkrivanju infiltrativnih procesa u dojci. U najvećem postotku oboljelih od raka dojke pacijentice još uvijek same otkrivaju promjene u dojci. Povećanjem tumora raste i mogućnost njegova otkrivanja. Osim pregleda dojke u stojećem i sjedećem položaju to je moguće učiniti i u ležećem položaju. Treba također pregledati i obje pazušne i nadključne udubine. Najpovoljnije vrijeme za pregled je sredinom menstrualnog ciklusa. Bolesnicama se savjetuje i samopregled dojki jednom na mjesec čemu ih valja podučiti [20].

### 2.10.2. Mamografija

Mamografija je radiološka dijagnostička pretraga. Kod snimanja mamografije koriste se nisko energetske x-zrake. Mamografija se koristi za ranu dijagnostiku tumora dojke (nepalpabilnih tumora) i za potvrđivanje palpabilnog nalaza. Može se izvoditi u dvije ravnine, lateralnoj i kraniokaudalnoj ravnini. Mamografijom se smanjuje smrtnost za 30%. Preporučuje se da svaka žena pristupi dijagnostičkom postupku po prvi put sa 40 godina (ili u slučaju pozitivne obiteljske anamneze sa 35 godina). Nakon prve mamografije, daljnji pregledi obavljaju se svake 2-3 godine ili češće ako ima potrebe. Mamografija je metoda koja ima visoku osjetljivost (90%) i specifičnost (90%) u postmenopauzalnih žena, te smanjuje smrtnost od raka dojke žena starijih od 50 godina za 25%. U žena mlađih od 40 godina ne preporuča se obavljanje dijagnostičkog postupka mamografije. Negativna strana mamografije jest neugodnost kod 80% žena, što smanjuje njihovu suradnju i pristupanje postupku. Lažno pozitivan rezultat javlja se samo kod 1% testova. Tumori dojke mogu se pojaviti i u vremenu između dvije mamografije [1].

### 2.10.3. Ultrazvučni pregled

Ultrazvučni pregled (UZV) često se koristi za dijagnostiku tumora dojke. Manje je specifičan od mamografije u postavljanju rane dijagnoze tumora dojke. Razlog toga je u masnoj pretvorbi dojčanoga tkiva nakon menopauze (dolazi do prirodne atrofije žljezdanog perenhima, s masnom zamjenom). UZV dobro ne prodire kroz masno tkivo i distinkcijska mogućnost je u takvim slučajevima relativno slaba. UZV dojke metoda je izbora, uz klinički pregled, za ranu dijagnostiku tumora dojke premenopauzalnih pacijentica [1].

#### **2.10.4. Magnetska rezonanca dojke**

Magnetska rezonanca (MRI) je dijagnostička metoda koja nam pomaže u slučaju kada sumnjamo na multicentrični tumor kod mladih i premenopausalnih žena. Najkvalitetniji način izvođenja na supra-vodljivim magnetima visoke snage magnetskog polja je magnetska rezonanca dojke. Koriste se posebne zavojnice za dojke te aplikacija intravenoznih para-magnetskih kontrastnih sredstava. MRI dojke najosjetljivija je dijagnostička metoda oslikavanja i otkrivanju patologije u dojci. Također može biti i dodatna metoda koja će povećati senzitivnost mamografije i ultrazvuka pri otkrivanju promjena u dojci. Nedostatci MRI - ja su u tome da nije moguće prikazati 5-12% infiltrativnih karcinoma dojke, te 30–70% neinfiltrativnih karcinoma dojke, pa je ta metoda znatno inferiornija [1]. Magnetska rezonanca koristi se za [1]:

1. pacijentice koje imaju silikonske implatante
2. pacijentice čije je dojke teško prikazati mamografijom ili UZV, a koje su imale parcijalnu resekciju dojke, aksilarne metastaze u limfnim čvorovima zbog nepoznatog primarnog tumora, poslijeoperacijske ožiljke, ili su imale dokazani karcinom jedne dojke, a MRI se koristi za isključenje multicentriciteta.

#### **2.10.5. Citološka punkcija**

Citološka punkcija je metoda koja je jednostavna, gotovo bezbolna, pouzdana, brza i jeftina metoda. Citološka punkcija koristi se posljednjih 50-tak godina za dijagnostiku patoloških promjena u dojci. Najveće prednosti citološke punkcije su smanjenje broja kirurških zahvat kod benignih promjena dojke. Malene promjene dojke ovom pretragom mogu se lako punktirati tankom iglom, a kod žena s cistama na dojci punkcija je dijagnostički i terapijski postupak za evakuaciju sadržaja. Punkcija se u otkrivanju karcinoma dojke pokazala vrijednim dijagnostičkim postupkom, jer je dijagnostička točnost kod promjena dojke, kreće oko 92%. Komplikacije citološke punkcije vrlo su rijetke, a kao komplikacija može se javiti lokalna bol i osjetljivost mjesta punkcije ili lokalni hematoma [21].

## **2.10.6. Biopsija**

Biopsija je dijagnostički postupak kojim se uzima uzorak tkiva za mikroskopsku analizu. Postoji više načina za biopsiju tkiva dojke. Može se izvoditi na dva načina, a to su biopsija širokom iglom i otvorena biopsija ili kirurška biopsija dojke [8].

### **2.10.6.1. Biopsija širokom iglom**

Biopsija širokom iglom je postupak dijagnostike kod kojeg koristi deblja posebna igla i uređaj za okidanje koji u iglu uhvati mali komadić tkiva poput tankog čepa. Takav uzorak je mnogo sigurniji za analizu. Ožiljci koje stvara igla su minimalni [8].

### **2.10.6.2. Otvorena biopsija ili kirurška biopsija dojke**

Otvorena biopsija je manji operativni zahvat. Kirurški se pravi rez od nekoliko centimetara, te se uzima uzorak tkiva, tumora ili čitav tumor. Najčešće se vrše u manjim operacijskim salama za ambulantne pacijente i za „dnevne bolnice“. Nakon takve biopsije pacijentice ne borave u bolnici. Ako kirurg procjeni da će postupak biopsije biti složeniji ili će biti drugih zdravstvenih problema kod pacijenta (npr. bolesti pluća, srca itd.), tada se pacijenti borave u bolnici nekoliko dana [8].

## **2.10.7. Patohistološka analiza**

Patohistološka analiza pruža niz podataka koji osim u postavljanu dijagnoze mogu pomoći u određivanju prognoze i terapije bolesnika. Mikroskopskom pretragom dobiju se podaci o: uzorku, veličini uzorka, orijentaciji, markiranju tumora, fokalnosti tumora, makroskopskoj i mikroskopskoj udaljenosti tumora, histološkom gradusu, vaskularnoj invaziji, hormonskim receptorima, proliferacijskom indeksu, HER-2, imunofenotipu tumora, te o statusu limfnih čvorova [1].



## **2.11. Terapija i liječenje**

Kako bi na najbolji mogući način pristupili liječenju tumora dojke potrebno je odabrati odgovarajuću metodu, koja je ujedno i jedan od težih odluka u današnjoj kliničkoj medicini. Kako bi liječenje proveli što uspješnije potrebno je razmotriti pacijenta kao cjelinu sa emocionalnim, psihičkim, rehabilitacijskim čimbenicima i njegovu spremnost na edukaciju. Postoje različiti oblici liječenja. Dvije su skupine kirurškog liječenje, a to su radikalni i poštediti kirurški zahvati. Rani stadij karcinoma dojke od 5 mm liječi se segmentektomijom uz disekciju limfnih čvorova. Kod karcinoma koji se nalaze u I. ili II. stadiju koristi se poštediti kirurški zahvat kao što su segmentektomija, lumpektomija ili kvarantektomija s radikalnom disekcijom limfnih čvorova aksilarnog područja sa popratnom iradijacijom. Pacijentice koje se nalaze u III. ili IV. stadiju raka dojke liječenje ponajprije zahtijeva sistemsku terapiju kao što su radioterapija, hormonska terapija ili kemoterapija [1].

### **2.11.1. Liječenje lokalnog, primarno operativnog tumora dojke**

Kod lokaliziranog tumora provodi se kirurška terapija. Kirurški zahvat je primarno uklanjanje tumora, te presadnica koje su zahvatile limfne čvorove aksile. Od kirurških zahvata moguće je izvršiti [1]:

- mastektomiju
- kvadrantektomiju
- segmentektomiju.

Kvadrantektomija i segmentektomija su pošteditne operacije koje se najčešće i primjenjuju. Mastektomija se primjenjuje kod velikih tumora, multicentričnih tumora, starijih žena, pacijentica s kolagenim bolestima, te kod onih pacijentica koje ne žele dolaziti na poslijeoperacijsku radioterapiju. Kako bi liječenje bilo što bolje, provodi se biopsija limfnog čvora kojeg nazivaju „stražar“. Deset do dvadeset minuta prije operacijskog zahvata u kožu iznad tumora uštrcava se radioaktivni koloid ili plava boja. Nakon proteklog navedenog vremena definira se vrući limfni čvor te se pristupa kirurškom zahvatu. Pri zahvatu nam pomaže plava boja jer drenira plavu boju u navedeni čvor. Patolozi prilikom kirurškog zahvata definiraju zahvaćenost limfnih čvorova tumora. Ako se utvrdi da je čvor „stražar“ zahvaćen tumorom, evakuiraju se aksilarni limfni čvorovi. Primjenom te metode dolazi do smanjenja učestalosti edema, smanjenja pokretljivosti i oštećenja inervacije ruke. Nakon kirurškog zahvat i

patohistoloških nalaza procjenjuje se stadij bolesti, stupanj vjerojatnosti pojave lokalnog recidiva ili diseminacije tumora dojke. Kod pacijentica kod koji postoji visok rizik za ponovnu pojavu primjenjuje se adjuventna terapija. Adjuventna terapija se definira kao terapija koja se ordinira nakon primarnog zbrinjavanja tumora dojke radi uništenja mogućih pre postalih mikroasada tumora, lokoregionalnih ili sistemskih [1].

### **2.11.2. Radioterapija**

Metoda kojom se sprečava ponovna pojava tumora u operiranoj dojci ili regionalnoj limfnoj drenaži zove se radioterapija. Od strane liječnika ordinira se nakon pošteđenog kirurškog zahvata. Dojka i regionalna limfna drenaža zahvaćena su polja za provođenje zračenja. Ovom metodom se smanjuje pojavnost lokalnog recidiva s 30% na manje od 10%. U nekim slučajevima indicirane je nakon ordinirane mastektomije. Terapija se koristi u slučaju većih tumora, zahvaćenih aksilarnih čvorova i općenito visokog rizika za ponovnu pojavu bolesti. Radioterapija se indicira kod svih pacijentica kod svih pošteđenih zahvata sa pozitivnim limfnim čvorovima aksile. Tom se radioterapijom povećava vjerojatnost izlječenja za 7% [1].

### **2.11.3. Hormonska terapija**

Svaka pacijentica sa rakom dojke koja ima pozitivan nalaz hormonskih receptora treba koristiti hormonsku terapiju. Ta se metoda provodi nakon ordinirane kemoterapije i radioterapije. Usporednom primjenom radioterapije i kemoterapije, može doći do smanjenja učinkovitosti jedne od ordiniranih terapija. Kao „zlatni standard“ koristi se hormonska terapija kod premenopauzalnih pacijentica, unosi se tamoksifen u dozi od 20 mg na dan, tijekom 5 godina. Unosom te terapije dolazi do smanjenja rizika za smrt uzrokovanu rakom dojke za čak 26%. U liječenju premenopauzalnih žena također se i primjenjuje kastracija, koja ima jednaku učinkovitost. Kao sigurna metoda kod pacijentica s hormonski ovisnim tumorom primjenjuje se aromatazni inhibitori u trajanju od 5 godina. Njegovom se primjenom postiže dulji vijek preživljavanja bez znakova bolesti u usporedbi s tamoksifinom [1].

#### **2.11.4. Kemoterapija**

Kemoterapija najčešća je metoda za liječenje karcinoma. Koristi se za sve pacijentice sa srednjim i velikim rizikom za ponovnu pojavu bolesti. Pacijentice koje imaju dijagnosticiranu tumor s pozitivnim limfnim čvorovima u aksili također trebaju primiti kemoterapiju. Kemoterapija za svaku pacijenticu je individualna. Primjena kemoterapije temelji se na općem stanju pacijentice, dobi, bubrežnoj i srčanoj funkciji te prvenstveno samom stajalištu pacijentice. Ordinira se kao prva terapija izbora. Kod pacijentica sa srednjim rizikom za povratak bolesti propisuje se kemoterapija prema FEC protokolu kombinacija 5-fluorouracila, epirubicina i ciklifosfamida u trajanju od 6 ciklusa svakih 21 dan. Kod pacijentica većeg rizika za ponovnu pojavu raka dojke primjenjuje se terapija temeljena na taksanimu. Kod pacijentica koje su mlade i imaju visoki rizik za ponovnu pojavu primjenjuje se veća gustoća kemoterapija. Ordinira se svaka 2 tjedna uz podršku hematopoetičkim čimbenika rasta. Pacijentice sa povećanom hematološkom toksičnošću, povećava se izgled za izlječenje od tumora dojke. Primjena ordinirane kemoterapije smanjuje smrtnost od raka dojke za 30% [1].

#### **2.11.5. Imunoterapija**

Imunoterapija također se koristi kao terapija izbora kod pacijentica sa tumorom dojke. Imunoterapija u trajanju od jedne godine primjenjuje se kod pacijentica koje su pozitivne na HER-2 i s tumorom većim od 1 cm. Sa imunoterapijom počinje se nakon kemoterapije. Primjenjuje se istodobno s kemoterapijom koja uključuje taksane, te istodobno s radioterapijom i hormonskom terapijom ako su one indicirane [1].

#### **2.11.6. Liječenje lokalnog, primarno neoperabilnog tumora dojke**

Prilikom liječenja neoperabilnog tumora dojke III. stadija, koristi se kemoterapija ili hormonska terapija. Nakon što se smanji primarni tumor, radi se kirurški zahvat koji se zove mastektomija s evakuacijom regionalnih limfnih čvorova. Takva ordinirana terapija, kemoterapija ili hormonska terapija, naziva se neoadjuventom. Kirurg teži smanjenju veličine primarnog tumora i osigurava odgovarajući radikalni kirurški zahvat. Poslije primjene neoadjuvantne kemoterapije ili hormonske terapije, a u slučaju smanjenja tumora koji nije odgovarajući, treba se primijeniti primarna radioterapija u dozi od 65 do 70 Gy [1].

### **2.11.7. Liječenje metastatske bolesti**

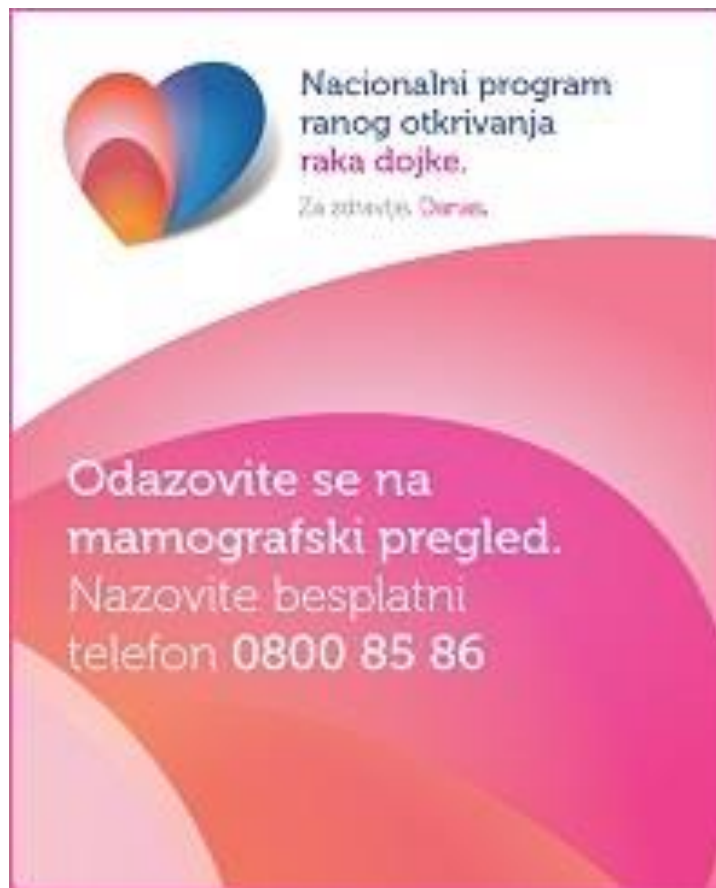Cilj kod pacijentica sa metastatskim tumorom dojke je zapravo maksimalno produžiti vijek preživljavanja. Primjenjuje se različita terapija: kemoterapija, hormonska terapija, imunoterapija i radioterapija. Vijek preživljavanja ovisi o stupnju diseminacije bolesti, zahvaćenosti parenhimnih organa, broju zahvaćenih organa, obilježjima tumora te o statusu i dobi pacijentice. Prosječno preživljavanje pacijentica sa metastatskom bolešću je 3 godine. Vrsta sistemnog liječenja ovisi o obilježjima tumora, stupnju proširenosti, pacijentičinom stanju, dobi i željama pacijentice. Ako je tumor hormonski ovisan liječenje će se započeti hormonskom terapijom. Hormonska se terapija ordinira se do progresije bolesti ili pojave neprihvatljive toksičnosti. Kemoterapija se primjenjuje kod trostruko negativnih tumora, te u liječenju svih ostalih tumora. Može se ordinirati kao polikemoterapija ili kao monoterapija. Pristup svakoj pacijentici je individualan, a ovisi o tumoru i stanju pacijentice. U drugoj liniji liječenja ordiniraju se citostatici koji nisu ordinirani u prvoj liniji liječenja. U liječenju metastatskog tumora dojke koriste se više, tri ili četiri linije kemoterapije. Također se koristi i palijativna radioterapija. U situaciji kada tumor zahvaća kosti i mozak primjenjuje se radioterapija i u velikom broju slučajeva ona sprečava napredak bolesti i moguće prijelome. Propisuje se doza od 36 Gy tijekom 12 frakcija. Na taj se način postiže znatno poboljšanje neurološkog stanja pacijentice, te produljenje preživljavanja [1].

### **2.12. Prevencija**

Za prevenciju nastanka tumora dojke koriste se metode dijagnostike pomoću gledanja u ogledalo, pomoću palpacije dojke, bilo u stojećem ili ležećem položaju. Ta metoda se zove samo pregled i preporuča se da žena radi samopregled barem jednom u mjesec dana. Palpacija dojke može se vršiti u kružnom smjeru, po kvadrantima ili spiralnim pokretima i pipanjem dojke. Najbolje je da žena obavi pregled tjedan ili dva nakon početka mjesečnice, a ako žena nema mjesečnicu onda će ona najbolje znati odrediti jedan dan u mjesecu kada će učiniti samopregled. Prilikom samopregleda posebnu pozornost treba obratiti na sljedeće znakove: otkrivanje kvržice pri opipu, zadebljanje u dojci, povećanje jedne dojke, bilo kakve promjene na koži bradavica i dojki, iscjedak iz bradavice, bolovi u dojci. Ako žena uoči bilo koji od navedenih simptoma, obavezno se treba obratiti liječniku [1, 11].

Kao preventivna metoda koriste se i mamografija kod žena starijih od 40 godina (ako ima pozitivnu anamnezu i prije) ili kod mlađih žena koristi se ultrazvuk. Redovan odlazak na

preglede vrlo je bitan, kako bih se na vrijeme započelo liječenje nastanak neke promjene na dojci. Mamografija je rendgenski pregled dojki kojim se otkrivaju tumori i druge promjene dojke koje su premalene da bi se mogle napipati. Dokazano je da mamografija bilježi promjene na dojci oko dvije godine ranije od kliničkog pregleda zasnovanog na pojavi simptoma ili opipljive kvržice. Mamografija se kod žena s mjesečnicom obavlja u razdoblju od petog do desetog dana ciklusa, brojeći od prvog dana zadnje mjesečnice. Kao obavijest ženama da izvrše pregled mamografije šalje se na kućnu adresu poziv od Nacionalnog programa za rano otkrivanje raka dojke u RH. Nacionalnim programom ranog otkrivanja raka dojke obuhvaćene su sve žene u RH u dobi od 50-69 godina. U okviru programa žene se pozivaju na besplatni mamografski pregled svake dvije godine. Mamografija je rendgenski pregled dojki kojim se mogu otkriti promjene na dojci i do dvije godine ranije od pojave kliničkih simptoma (promjene na koži dojke, pojave iscjetka ili kvržice). Prvi mamografski pregled svaka žena treba napraviti između 38-40. godine života, a žene s pozitivnom obiteljskom anamnezom za rak dojke i ranije. Cilj programa je otkriti rak dojke u što ranijoj fazi te smanjiti smrtnost od raka dojke za 25-30 %, odnosno otkriti rak u početnom stadiju u većem postotku nego danas te poboljšati kvalitetu života bolesnica s rakom dojke [1, 11].



*Slika 2.12.1. Plakat Nacionalnog programa za rano otkrivanje raka dojke,  
Izvor: <https://www.hzjz.hr/sluzba-epidemiologija-prevencija-nezaraznih-bolesti/preventivni-program-za-zdravlje-danas/#rak-dojke>*

### **2.12.1. Sestrinska skrb za pacijenta**

U procesu liječenja tumora dojke sudjeluju liječnici, onkolozi, psiholozi, radiolozi, anesteziolozi, no veliku ulogu u skrbi ima medicinska sestra. Rad medicinske sestre temelji se na provođenju procesa zdravstvene njege. Proces zdravstvene njege temelji se na prikupljanju podataka, planiranju i provođenju zdravstvene njege, evaluacije i sestrinskih dijagnoza. Planiranje zdravstvene njege provodi se kod svih pacijenata neovisno o njihovoj dijagnozi [1].

### **2.12.2. Sestrinske dijagnoze u prijeoperacijskom periodu**

**Nedostatak znanja i informiranosti u/s osnovnom bolešću i prognozom bolesti, te mogućim nastalim komplikacijama što se očituje nedovoljnim znanjem i neadekvatnom percepcijom zdravstvenog stanja i pogrešnom interpretacijom informacija.**

**Cilj:** Pacijentica će znati tumačiti svoju osnovnu bolest i prognozu bolesti. Znati će objasniti sve uzroke mogućih novonastalih komplikacija. Pacijentica će postavljati pitanja i znati će verbalizirati svoje strahove.

**Sestrinske intervencije:** Poticanje pacijentice na postavljanje pitanja, poticati pacijenticu na verbaliziranje strahova, omogućiti pisanje materijale o bolesti, uključivanje tima stručnjaka radi smanjenja razine straha i proširenja pacijentičinog znanja u vezi s osnovnom bolešću, objasniti pacijentici stanje u kojem će se nalaziti nakon kirurškog zahvata, u koji položaj će se smjestiti, uputiti pacijenticu u vježbe disanja, pružiti joj podršku.

**Evaluacija:** Pacijentica ima znanje o vlastitom stanju vezano uz osnovnu bolest i prognozu bolesti, zna objasniti uzroke nastanka mogućih komplikacija, pacijentica postavlja pitanja i informirana je, te verbalizira svoje strahove. Cilj je postignut [22].

**Anksioznost u/s osnovnom bolešću i nepoznavanjem procesa kirurškog zahvata što se očituje osjećajem bespomoćnosti i zabrinutosti.**

**Cilj:** Pacijentica će razumjeti proces izvršenja kirurškog zahvata, postavljati će pitanja o kirurškom zahvatu, te će verbalizirati manju razinu anksioznosti.

**Sestrinske intervencije:** Pacijentici objasniti proces izvršenja kirurškog zahvata, primijeniti tehnike relaksacije, omogućiti pacijentici da izrazi svoje osjećaje vezane uz dijagnozu, omogućiti uključivanje obitelji u proces liječenja i razgovor s pacijenticom.

**Evaluacija:** Pacijentica razumije proces izvršenja kirurškog zahvata, postavlja pitanja vezana uz kirurški zahvat, pacijentica verbalizira manju razinu anksioznosti. Cilj je postignut [22].

**Neupućenost u/s prijeoperacijskom pripremom i prijeoperacijskom tijeku liječenja što se očituje napetošću i unutarnjim nemirom.**

**Cilj:** Pacijentica će znati prijeoperacijsku pripremu i prijeoperacijsko liječenje, te postupke njihova provođenja.

**Sestrinske intervencije:** Objasniti pacijentici važnost provođenja prijeoperativne pripreme, pacijentici objasniti tijek prijeoperacijskog liječenja i provođenja postupaka, položaj koji će zauzeti nakon kirurškog zahvata, objasniti pacijentici postupak i funkciju drenaže, uputiti ju u moguće komplikacije kirurškog zahvata, te uputiti pacijenticu u provođenje vježbi disanja.

**Evaluacija:** Pacijentica razumije postupke prijeoperativne pripreme i prijeoperativni tijek liječenja, te poslijeoperacijske postupke koji će se provoditi. Cilj je postignut [22].

### **2.12.3. Sestrinske dijagnoze u poslijeoperacijskom periodu**

**Bol u/s kirurškim zahvatom što se očituje procjenom boli sa 6 na skali boli od 1 do 10.**

**Cilj:** Pacijentica će osjećati bol manjeg intenziteta i ocijenit će bol sa 2, na skali boli od 1 do 10.

**Sestrinske intervencije:** Procijeniti razinu boli kod pacijentice sa skalom boli od 1 do 10, procijeniti i zabilježiti karakteristike boli (jačinu, lokalizaciju, učestalost, trajanje), primijeniti propisanu analgeziju, poticati pacijenticu na provođenje vježba za relaksaciju.

**Evaluacija:** Pacijentica osjeća bol manjeg intenziteta i ocjenjuje ga sa 2, na skali boli od 1 do 10. Cilj je postignut [22].

**Smanjenja mogućnost brige o sebi (SMBS) u/s kirurškim zahvatom što se očituje nemogućnošću samostalnog obavljanja svakodnevnih aktivnosti samozbrinjavanja.**

**Cilj:** Pacijentica će imati viši stupanj samostalnosti u izvođenju svakodnevnih životnih aktivnosti.



**Sestrinske intervencije:** Pacijentici omogućiti pomagala, omogućiti joj privatnost, poticati pacijenticu na provođenje svakodnevnih životnih aktivnosti, pružati podršku i pomoć, staviti zvono na dohvat ruke.

**Evaluacija:** Pacijentica ima viši stupanj samostalnosti u izvođenju svakodnevnih životnih aktivnosti. Cilj je postignut [22].

**Narušenost self- imagea u/s kirurškim zahvatom što se očituje nedostatkom samopoštovanja.**

**Cilj:** Pacijentica će prihvatiti promjene koje su se dogodile tijekom izvršenja kirurškog zahvata, te će održati samopoštovanje.

**Sestrinske intervencije:** Poticati pacijenticu na verbaliziranje osjećaja, pružiti pacijentici psihosocijalnu podršku, uključivanje obitelji u razgovor s pacijenticom, edukacija pacijentice i obitelji, omogućiti pacijentici pomagala, poticati pacijenticu u uključivanje u grupe.

**Evaluacija:** Pacijentica će prihvatiti promjene na svom tijelu koje su se dogodile tijekom izvršenja kirurškog zahvata, te održava samopoštovanje. Cilj je postignut [22].

**Visok rizik za infekciju u/s operacijskim zahvatom.**

**Cilj:** Tijekom boravka u bolnici pacijentica neće razviti infekciju.

**Sestrinske intervencije:** Mjeriti i bilježiti vitalne znakove kod pacijentice, kontrolirati operacijsku ranu, kontrolirati zavoj na operacijskom području, pridržavati se i provoditi aseptične postupke prilikom previjanja rane.

**Evaluacija:** Pacijentica tijekom boravka u bolnici nije razvila znakove infekcije. Cilj je postignut [22].

**Smanjena pokretljivost ruke u/s kirurškim zahvatom što se očituje bolom.**

**Cilj:** Pacijentica će osjećati bol manjeg intenziteta i neće imati poteškoće prilikom pokretanja ruke.

**Sestrinske intervencije:** Primjena propisane analgezije, poticati na što ranije ustajanje i provođenje vježbi ruku, poticanje na provođenje vježbi relaksacije.

**Evaluacija:** Pacijentica osjeća bol manjeg intenziteta i nema poteškoće prilikom pokretanja ruke. Cilj je postignut [22].

## **3. Istraživanje**

### **3.1. Cilj istraživanja**

Cilj ovog rada je prikazati epidemiološku analizu tumora dojke.

### **3.2. Materijali i metode**

Izvor podataka mog istraživanja bili su već gotovi podaci dobiveni iz retrospektivne studije provedene u Općoj bolnici Varaždin, na Odjelu za patologiju, citologiju i sudsku medicinu u razdoblju od 2015. godine do 2018. godine.

Istraživanje je obuhvaćalo 31 pacijenata, od čega je bilo 30 žena i 1 muškarac.

Raspon dobi je od 31 do 84 godina. Najmlađi pacijent ima 31 godinu, a najstariji 84 godine. Prosječna dob pacijenata je 66,16 godina, kod žena prosječna dob iznosi 66,13 godina, a pošto je u istraživanju samo jedan muškarac njegova dob iznosi 67 godina.

S obzirom na dob pacijenti su razvrstani u dobne skupine.

S obzirom na neke karakteristike tumora dojke rezultati su podijeljeni prema: lokalizaciji, veličini tumora, histološkom tipu tumora, histološkom gradusu, limfovaskularnoj invaziji, perineuralnoj invaziji, statusu hormonskih receptora, Ki – 67, HER2, surogatnim tipovima tumora, resekcijskim rubovima.

U svom istraživanju promatrani su još neki čimbenici: uzimanje hormonske terapije, prva menstruacija, zadnja menstruacija, broj poroda i životna dob prilikom prvog poroda, pozitivna obiteljska anamneza.

## 4. Rezultati

### 4.1. Spol

U istraživanju obuhvaćeno je 31 pacijenata, od toga 30 žena i 1 muškarac. (Tablica 4.1.1.)

SPOL	BROJ	POSTOTAK
Ž	30	96,77%
M	1	3,23%
UKUPNO	31	100,00%

Tablica 4.1.1. Raspodjela pacijenata po spolu. Izvor: Autor

### 4.2. Dob

Najmlađa pacijentica imala je 31 godinu, dok je najstarija pacijentica imala 84 godine.

Prosječna dob je 66,16 godina, dok je kod žena 66,13 godina, kod jedinog muškarca ovog istraživanja dob je 67 godina.

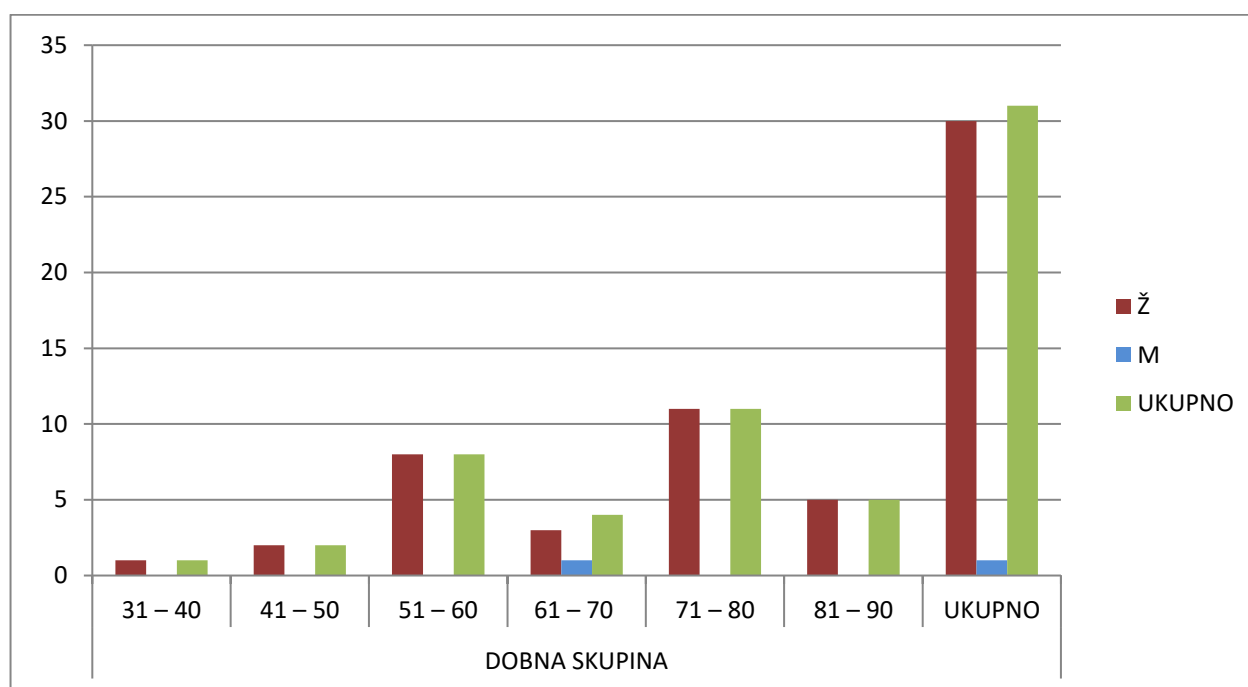
Podaci u postotcima o broju pacijenata prema dobnim skupina prikazani su od ukupnog broja pacijenata u tekstu.

Kod žena najviše pacijentica bilo je dobi između 71 i 80 godine, to njih 11. U dobi između 31-40 godina bila je samo 1 pacijentica (3,23%), u dobi između 41-50 godina bile su 2 pacijentice (6,45%), u dobi između 51-60 godina bilo je 8 pacijentica (25,81%), u dobi između 61-70 godina bilo je 3 žena i 1 muškarac (zajedno iznosi 12,90%), u dobi od 71-80 bilo je 11 pacijentica (35,48%) i u dobi između 81-90 godina bilo je 5 pacijentica (16,13%).

(Tablica 4.2.1., Grafički prikaz 4.2.1.)

SPOL	DOBNA SKUPINA						UKUPNO
	31–40	41–50	51–60	61–70	71–80	81–90	
<b>Ž</b>	1 (3,33%)	2 (6,67%)	8 (26,67%)	3 (10,00%)	11 (36,67%)	5 (16,66%)	30 (100%)
<b>M</b>	0 (0,00%)	0 (0,00%)	0 (0,00%)	1 (100%)	0 (0,00%)	0 (0,00%)	1 (100%)
<b>UKUPNO</b>	1 (3,23%)	2 (6,45%)	8 (25,81%)	4 (12,90%)	11 (35,48%)	5 (16,13%)	31 (100%)

Tablica 4.2.1. Raspodjela pacijenata po dobnim skupinama i spolu. Izvor: Autor



Grafički prikaz 4.2.1. Grafički prikaz podataka po dobnim skupinama i spolu. Izvor: Autor

#### 4.2.1. Rana menarha i kasna menopauza

Za dijagnostiku vrlo je bitno da znamo i kada je pacijentica imala prvu menarhu, a kada je ušla u menopauzu. Žene s ranom menarhom ili kasnom menopauzom imaju dva do tri puta veći rizik za nastanak tumora dojke. (Tablica 4.2.1.1.)

<b>PRVA MENARHA</b>		<b>ZADNJA MJESEČNICA</b>	
<b>11–15 godina</b>	3	<b>41–55 g.</b>	19
<b>16–20 godina</b>	0	<b>56–70 g.</b>	3
<b>UKUPNO</b>	3	<b>UKUPNO</b>	22
<b>NEPOZNATO</b>	27	<b>NEPOZNATO</b>	8

#### 4.2.1.1. Prikaz podataka o prvoj menarhi i o zadnjoj mjesečnici. Izvor: Autor

Prikazom u tablici može se utvrditi da malo pacijentica iznijelo podatke o prvom mjesečnici, a za zadnju mjesečnicu također imamo podatke za samo 13 pacijentica. Prvu menarhu u dobi od 10–15 godina prema poznatim podacima imalo je samo 3 pacijentice, dok sa 16–20 godina prema podacima nemamo ni jednu pacijenticu. Podatke o zadnjoj mjesečnici imamo za 22 pacijentice od toga 19 pacijentica imale su zadnju menarhu 41–55 godina, dok je njih 3 imalo zadnju mjesečnicu sa 56–70 godina. (Tablica 4.2.1.1.)

#### 4.2.2. Broj poroda i vrijeme prvog poroda

Poznato je da ranija trudnoća i porođaj imaju protektivnu ulogu u nastanku tumora dojke. Prema tome žene koje imaju prvi porod u dobi između 30 i 35 godine života imaju 4 puta veći rizik za nastanak tumora dojke u odnosu na žene koje su imale prvi porod u dobi između 20 i 25 godine života. Također i žene koje su nerotkinje imaju 4 puta veći rizik za nastanak tumora dojke od žena koje su rađale [1]. (Tablica 4.2.2.1., Tablica 4.2.2.2.)

BROJ PORODA	BROJ PACIJENTICA
1	3
2	11
3	5
5	1
11	1
<b>UKUPNO</b>	<b>21</b>
<b>NEROTKINJE</b>	<b>3</b>
<b>NEPOZNATO</b>	<b>6</b>
<b>ABORTUS</b>	<b>1</b>

Tablica 4.2.2.1. Prikaz broja poroda i vrijeme poroda, te broj nerotkinja i abortusa. Izvor: Autor

GODINE STAROSTI	BROJ PACIJENTICA
16–20	8
21–25	8
26–30	1
<b>UKUPNO</b>	<b>17</b>
<b>NEROTKINJE</b>	<b>3</b>
<b>NEPOZNATO</b>	<b>10</b>

Tablica 4.2.2.2. Godine starosti pacijentica prilikom prvog poroda. Izvor: Autor

Uvidom u tablicu može se utvrditi da je najviše pacijentica imalo 2 poroda i to njih 11 od 21. 1 porod imalo je 3 pacijentice, 3 poroda imalo je 5 pacijentica, 1 pacijentica imala je 5 poroda, te također 1 pacijentica 11 poroda, no ona je također imala i 1 abortus koji je prikazan u tablici. Dob žena kod prvog poroda u dobi 16-20 g. bilo je 8 pacijentica, 8 pacijentica u dobi 21-25 godina, 1 žena u dobi 26-30 godina, 3 žene bile su nerotkinje i podaci za 10 žena su nepoznati.

### 4.2.3. Pozitivna obiteljska anamneza

U europskim zemljama 10 % slučajeva tumora dojke propisu je se nasljednim čimbenicima. Predispozicija se nasljeđuje od oba roditelja kao autosomno dominantna značajka. Žene kojima je majka ili teta oboljela od tumora dojke imaju relativni rizik za nastanak tumora dojke 8 puta veći od populacije bez tumora obiteljske anamneze. (Tablica 4.2.3.1.)

<b>OBITELJSKA ANAMNEZA</b>	<b>BROJ PACIJENATA</b>
<b>POZITIVNA</b>	6
<b>NEGATIVNA</b>	25
<b>UKUPNO</b>	31

Tablica 4.2.3.1. Određivanje pozitivne ili obiteljske anamneze po broju pacijenata. Izvor: Autor

Uvidom u tablicu može se uvidjeti da je samo 6 pacijenata koji su oboljeli od tumora dojke da pozitivnom obiteljskom anamnezom, ostalih 25 pacijenata ima negativnu anamnezu.

### 4.3. Lokalizacija tumora dojke

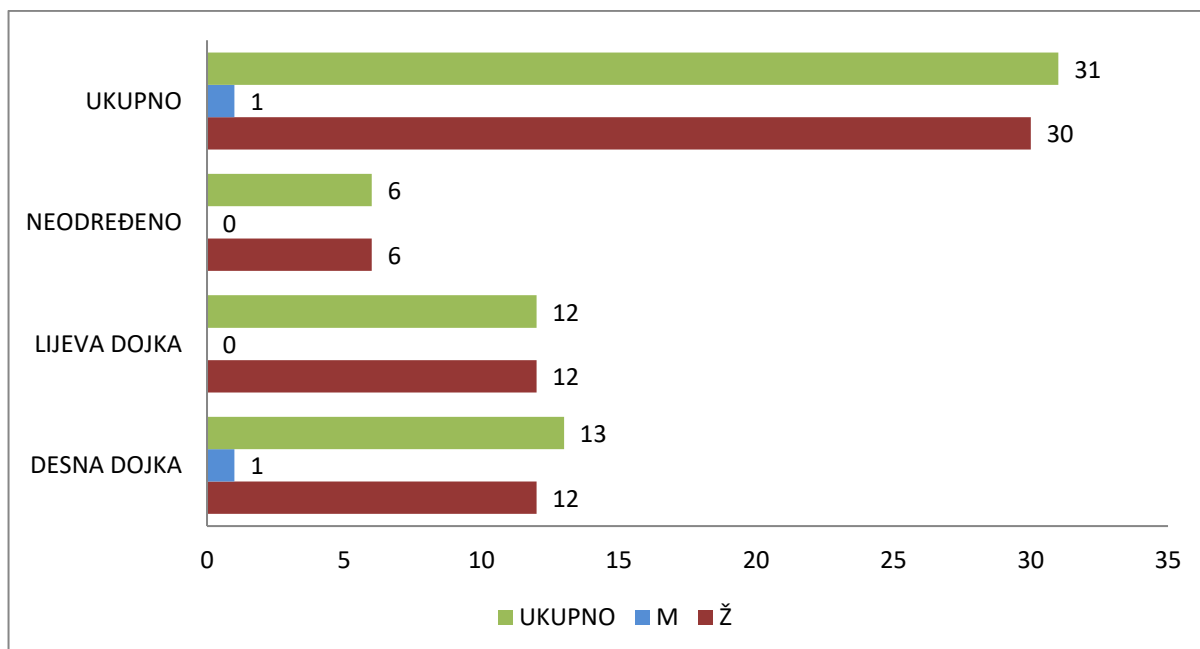
Ovisno o lokalizaciji tumora dojke pacijente se može podijeliti prema zahvaćenosti tumora da li lijeve ili desne dojke. Lokalizaciju tumora dojke prema kvadrantima nije moguće podijeliti zbog nedostatka podataka na povijesti bolesti pacijenata. (Tablica 4.3.1.)

<b>LOKALIZACIJA</b>	<b>Ž</b>	<b>%</b>	<b>M</b>	<b>%</b>	<b>UKUPNO</b>	<b>%</b>
<b>DESNA DOJKA</b>	12	40,00%	1	100%	13	41,94%
<b>LIJEVA DOJKA</b>	12	40,00%	0	0,00%	12	38,71%
<b>NEODREĐENO</b>	6	20,00%	0	0,00%	6	19,35%
<b>UKUPNO</b>	30	100%	1	100%	31	100%

Tablica 4.3.1. Lokalizacija tumora dojke prema spolu. Izvor: Autor

Uvidom u podatke o pojavnost tumora dojke kod pacijentica, pojavnost na desnoj dojci je kod 12 pacijentica, te također na lijevoj dojci kod 12 pacijentica, a kod jedinog muškog pacijenta

možemo uvidjeti da je pojavnost tumora dojke bio na desnoj dojci. Za 6 pacijentica nemamo dostupne podatke da li tumora nalazio na lijevoj ili desnoj dojci. (Tablica 4.3.1., Grafikon 4.3.1.)



Grafikon 4.3.1. Grafički prikaz lokalizacije tumora dojke prema spolu. Izvor: Autor

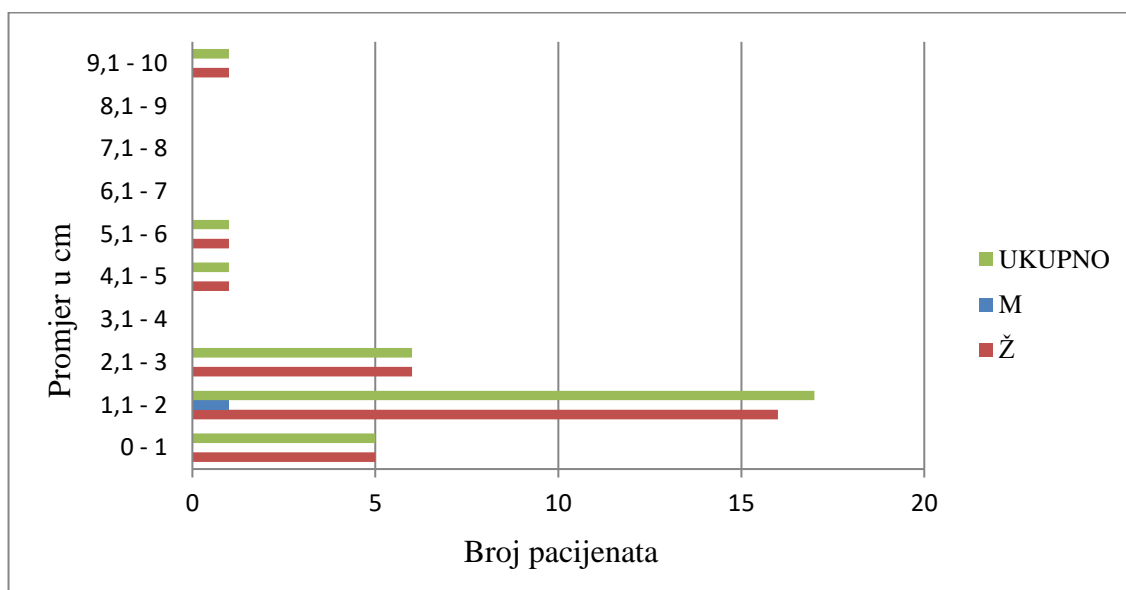
#### 4.4. Veličina tumora

Tumore dojke podijeljeni su prema veličini promjera tumora koji su se pojavljivali kod pacijenata. Najviše tumora bilo je veličine 1,1 do 2 cm u promjeru i to čak 17 pacijenata, od tog 16 pacijentica i 1 pacijent muškog spola. U veličini 0-1,1 cm bilo je 5 tumora, u veličini od 1,1-2 cm bilo je 17 tumora, 2,1-3 cm bilo je 6 tumora, u veličini od 3,1-4 nije bio ni jedan tumor, 4,1-5 cm bio je 1 tumor, u veličini 5,1-6 bio je također 1 tumor, 6,1-7 cm, 7,1-8 cm, 8,1-9 cm nije bilo ni jednog tumora, i od 9,1-10 cm pojavio se jedan tumor. (Tablica 4.4.1.)

VELIČINA TUMORA										
Promjer u cm	0-1	1,1-2	2,1-3	3,1-4	4,1-5	5,1-6	6,1-7	7,1-8	8,1-9	9,1-10
Ž	5	16	6	0	1	1	0	0	0	1
M	0	1	0	0	0	0	0	0	0	0
UKUPNO:	5	17	6	0	1	1	0	0	0	1

Tablica 4.4.1. Veličina tumora izražena u promjeru (u cm) prema spolu. Izvor: Autor





Grafikon 4.4.1. Veličina tumora izražena u promjeru (u cm) prema spolu. Izvor: Autor

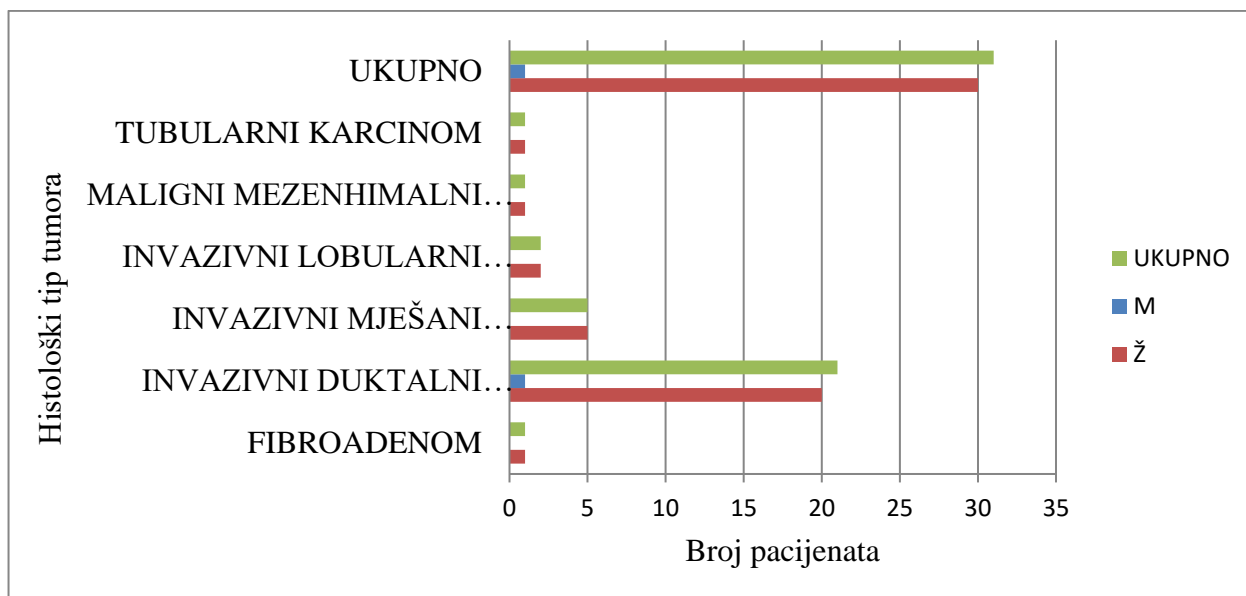
#### 4.5. Histološki tip tumora

Tumore dojke dijelimo na benigne i maligne tumore. Najčešći benigni tumor je fibroadenom. Maligni tumori mogu nastat iz duktalnog epitela ili iz lobularnog epitela. Dok se duktalni i lobularni tumori dijele na neinvazivne (koji nisu probili bazalnu membranu) i na invazivne (koji su probili bazalnu membranu) [13]. Neke vrste tumora biti će obrađene u tablici prema pojavnosti kod pacijenata. (Tablica 4.5.1.)

HISTOLOŠKI TIP TUMORA	Ž	M	UKUPNO
FIBROADENOM	1	0	1
INVAZIVNI DUKTALNI KARCINOM	20	1	21
INVAZIVNI MJEŠANI KARCINOM (DUKTALNI + LOBULARNI)	5	0	5
INVAZIVNI LOBULARNI KARCINOM	2	0	2
MALIGNI MEZENHIMALNI TUMOR	1	0	1
TUBULARNI KARCINOM	1	0	1
UKUPNO	30	1	31

Tablica 4.5.1. Histološka tipovi tumora dojke prema pojavnosti kod pacijenata ženskog i muškog spola. Izvor: Autor

Prilikom pregleda tablice može se utvrditi da je najveća pojavnost invazivnog dukalnog karcinoma dojke i to kod čak 21 pacijenta od 31-nog koji su obuhvaćeni ovim istraživanjem, 1 pacijentica imala je fibroadenom, 5 pacijentica imalo je invazivni mješani karcinom, 2 pacijentice imale su maligni mezenhimalni karcinom, te 1 pacijentica tubularni karcinom. (Tablica 4.5.1., Grafikon 4.5.1)



Grafikon 4.5.1. Histološki tipovi tumora dojke prema pojavnosti kod pacijenata ženskog i muškog spola. Izvor: Autor

#### 4.6. Histološki gradus tumora

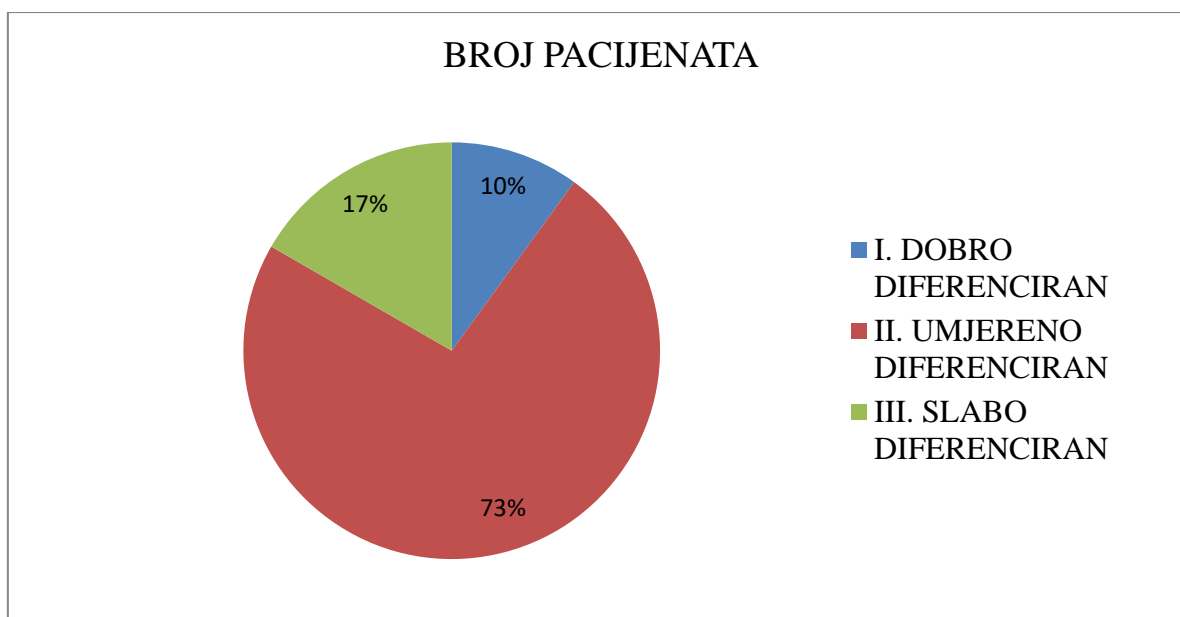
Histološki gradu daje značajan doprinos važnim prognostičkim čimbenicima kao što su veličina tumora i status aksilarnih limfnih čvorova, te predstavlja i biološki potencijal tumora. Tumori višeg gradusa su zapravo „agresivniji“ od onih nižeg gradusa. Zapravo nam daje odgovor koliko tumorske stanice nalikuju stanicama normalnog tkiva iz kojeg su nastale. Histološki gradus određuje se samo za maligne tumore [16]. (Tablica 4.6.1., Grafikon 4.6.1.)

Histološki gradu podijeljen je u 3 razreda [16]:

- I. – Dobro diferencirani tumori
- II. – Umjereno diferencirani tumor
- III. – Slabo diferencirani tumor

HISTOLOŠKI GRADUS		BROJ PACIJENATA
I.	DOBRO DIFERENCIRAN	3
II.	UMJERENO DIFERENCIRAN	22
III.	SLABO DIFERENCIRAN	5

Tablica 4.6.1. Podjela pacijenata prema histološkom gradusu po diferenciranosti. Izvor: Autor



Grafikon 4.6.1. Podjela pacijenata prema histološkom gradusu po diferenciranosti. Izvor: Autor

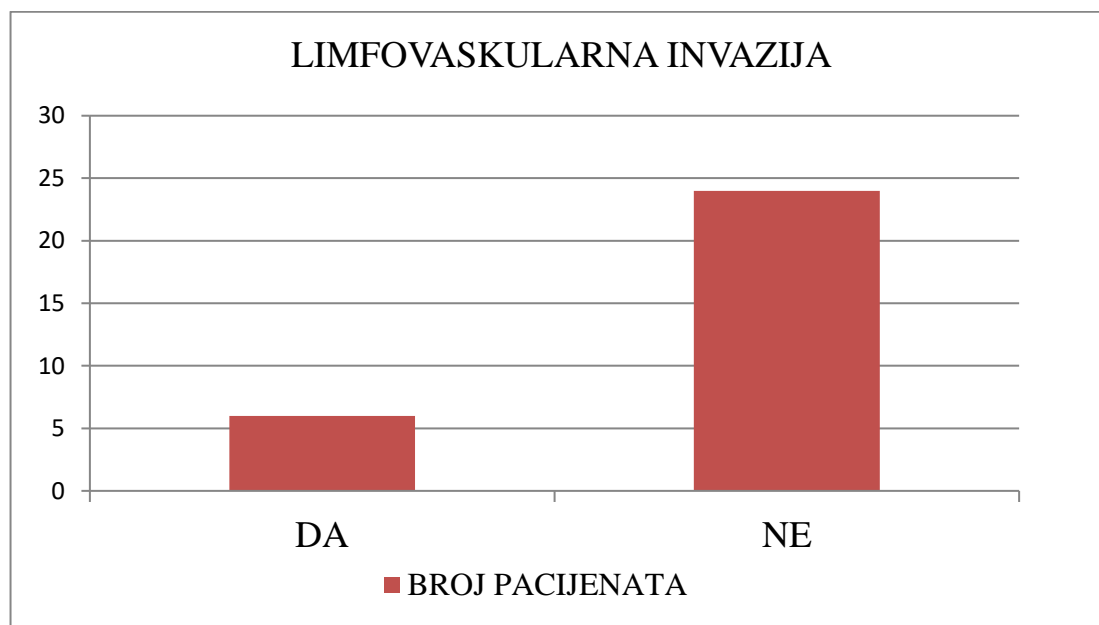
Prema podacima koji su svrstani u tablicu najveći broj pacijenata ima tumor koji je umjereno diferenciran i to njih 22 (73%), dok je njih 3 sa tumorom koji je dobro diferenciran i 5 njih koji imaju slabo diferenciran tumor.

## 4.7. Limfovaskularna invazija

Limfovaskularna invazija označava kolika je prisutnost tumorskog tkiva unutar limfnih žila. Limfovaskularna invazija je preduvjet za diseminaciju tumorskih stanica koje prolaze limfnim sustavom, te povećava petogodišnji rizik od recidiva bolesti za 15%. Limfne žile se ne nalaze unutar tumora, nego uz rubove tumora. Prisutnost limfovaskularne invazije omogućava identifikaciju pacijenata s povećanim rizikom za zahvaćenost aksilarnih limfnih čvorova i udaljene metastaze [23]. (Tablica 4.7.1., Grafikon 4.7.1.)

LIMFOVASKULARNA INVAZIJA	BROJ PACIJENATA
DA	6
NE	24

Tablica 4.7.1. Prikaz limfovaskularne invazije prema broju pacijenata. Izvor: Autor



Grafikon 4.7.1. Prikaz limfovaskularne invazije prema broju pacijenata. Izvor: Autor

Promatrajući tablicu može se uvidjeti da 6 pacijenata od njih 30 ima limfovaskularnu invaziju, dok ostatak pacijenata njih 24 nema limfovaskularnu invaziju.

#### 4.8. Status hormonskih receptora

Estrogenski receptori (ER) i progesteronski receptori (PR) su intracelularni peptidi koji na sebe vežu estrogen i progesteron, te ga prenose u jezgru gdje provociraju specifičnu ekspresiju gena. Prisutnost ER i PR je prognostički i predikativni čimbenik za karcinom dojke. Neke studije navode da pacijentice s ER – pozitivnim karcinomom imaju bolje petogodišnje preživljavanje od pacijentica s ER–negativnim karcinomom (92% u odnosu na 66%). Često se ER i PR koriste kao predikativni čimbenik za procjenu koristi od adjuventne terapije. Pacijentice kao adjuventnu terapiju uzimaju tamoksifen, koji u roku od pet godina smanjuje rizik za ponovno oboljenje (47%) i mortalitet za 26% u pacijentica s pozitivnim ER [16]. (Tablica 4.8.1.)

<b>STATUS HORMONSKIH RECEPTORA</b>				
	<b>ER / PR</b>	<b>ER/PR</b>	<b>ER/ PR</b>	<b>ER/PR</b>
	<b>+/+</b>	<b>+/-</b>	<b>-/-</b>	<b>NEPOZNATO</b>
<b>BROJ PACIJENATA</b>	21	1	4	4

Tablica 4.8.1. Prikaz statusa hormonskih receptora prema broju pacijenata. Izvor: Autor

U ovom istraživanju 21 pacijent ima pozitivan estrogenski i progesteronski receptor, 1 pacijent ima negativan estrogenski receptor, a pozitivan progesteronski receptor, 4 njih imaju negativan estrogenski i progesteronski receptor, a 4 njih nema određene estrogenske i progesteronske receptore u patohistološkom nalazu.

#### **4.9. Ki-67**

Ki-67 je proliferacijski indeks. Ki-67 je nuklearni antigen koji je prisutan u jezgri stanice u svim fazama staničnog ciklusa, ali nije izražen kad je stanica u mirovanju. Pripada skupini tzv. proliferacijskih biljega. Visoke vrijednosti Ki-67 ukazuju na lošiju prognozu bolesti, odnosno veći rizik povrata bolesti i metastaziranja [24]. (Tablica 4.9.1.)

<b>PROLIFERACIJSKI INDEKS ( Ki-67)</b>	<b>BROJ PACIJENATA</b>
DO 10%	5
11– 20%	6
21– 30%	6
31– 40%	4
41– 50%	0
51– 60%	3
<b>UKUPNO</b>	<b>24</b>
NEODREĐENO	6

Tablica 4.9.1. Prikaz proliferacijskog indeksa (Ki-67) po postotku pozitivnih stanica prema broju pacijenata. Izvor: Autor

Tumačenjem tablice može se uvidjeti da je vrijednost proliferacijskog indeksa do 10% imamo 5 pacijenata, 11-20% imalo je 6 pacijenata, 21-30% imalo je također 6 pacijenata,

vrijednost 31-40% imalo je 4 pacijenata, 41-50% nije imao nitko, a vrijednost 51-60% imalo je 3 pacijenata. Zbog nedostatka podataka u patohistološkom nalazu 6 pacijenata nije imalo određen proliferacijski indeks.

#### 4.10. HER2

HER2 je protoonkogen lociran na kromosomu 17q21 i kodira transmembranski glikoprotein koji je član receptora epidermalnih faktora rasta. Prekomjerna ekspresija ovog onkogen se nalazi u oko 30% karcinoma dojke i povezana je s agresivnijim kliničkim tijekom, bržim rastom tumora, većim rizikom za razvoj metastaza i lošijom prognozom kod bolesnica s pozitivnim limfnim čvorovima, dok je njegov prognostički utjecaj u bolesnica s negativnim limfnim čvorovima varijabilniji [16]. (Tablica 4.10.1.)

HER2	BROJ PACIJENATA
NEGATIVAN (0, 1+)	23
NEUTRALAN (2+)	1
POZITIVAN (3+)	2
UKUPNO	26
NEODREĐENO	5

Tablica 4.10.1. Prikaz statusa HER2 prema pojavnosti kod pacijenata. Izvor: Autor

Pregledom tablice može se utvrditi da je najviše pacijenata, njih 23 imalo negativnu vrijednost protoonkogen HER2. Neutralnu vrijednost imamo je samo 1 pacijent, a pozitivan HER2 imalo je 2 pacijenata.

#### 4.11. Surogatni molekularni tipovi tumora dojke (Imunofenotip tumora)

Imunofenotip tumora dijeli se na: Luminalni A, Luminalni B, HER2+ i trostruko negativan („Basal – like“) [16].

Luminalni podtipovi (A i B) su karakterizirani ekspresijom gena koji su povezani s epitenim stanicama normalnog tkiva dojke i podudaraju se s karcinomima dojke koji imaju pozitivan ER.

Luminalni podtipovi A i B obuhvaćaju karcinome s pozitivnim ER, no oni se međusobno vrlo razlikuju. Luminal A tumori čine oko 40% svih karcinoma dojke i oni su obilježeni boljim prognostičkim tijekom. Obilježeni su visokom ekspresijom ER skupine gena, sa niskom ekspresijom gena HER2 i skupine povezane s proliferacijom. Sa Luminat B čini oko 20% tumora dojke, koji su povezani s nižom ekspresijom ER skupine gena, varijabilnom ekspresijom HER2 skupinom i visokom ekspresijom proliferacijske skupine. Tako da tumori koji imaju Luminat B imaju lošiju prognozu od tumora sa Luminalom A [16].

HER2 podtip obuhvaća oko 10%-15% karcinoma dojke. Karakteristike ovog tipa tumora su ekspresija HER2 i proliferacijske skupine gena, te niska ekspresija luminalne i bazalne skupine. Tumori HER2 podtipa najčešće imaju negativne ER i PR, te prekomjernu ekspresiju HER2. No HER2 podtip nije sinonim za klinički HER2 pozitivan karcinom dojke. Polovina HER2 pozitivnih karcinoma dojke spada u HER2 podtip, a druga polovina u Luminal B2 podtip. Tumori HER2 podtipa su osjetljivi na liječenje, no generalno imaju lošu prognozu [16].

„Basal - like“ podtip je dobio ime zbog sličnosti u ekspresiji gena s bazalnim epitelnim stanicama normalnog tkiva dojke. Ovaj podtip obuhvaća oko 15%-20% karcinoma dojke. Karakteriziran je niskom ekspresijom luminalne i HER2 skupine gena. Zbog toga ovi karcinomi najčešće imaju negativne ER, PR i HER2 te se nazivaju još i „trostruko negativni“ tumori. Ovo su tumori sa nepovoljnom prognozom, no istraživanja pokazuju da im prognoza nije uniformno nepovoljna, a pokazalo se i da su osjetljivi na kemoterapiju temeljenu na spojevima platine [16]. (Tablica 4.11.1.)

SUROGATNI MOLEKULARNI TIPOVI TUMORA DOJKE	BROJ PACIJENATA
LUMINALNI A	11
LUMINALNI B sa HER2 -	9
LUMINALNI B sa HER2 +	3
TROSTRUKO NEGATIVAN	1
UKUPNO	24
NEODREĐENO	6

Tablica 4.11.1. Pojavljivanje surogatnih molekularnih tipova tumora dojke kod pacijenata. Izvor: Autor

U tablici nalaze se podatke o surogatnom molekularnom tipu tumora dojke za 24 pacijenata. Njih 11 ima Luminalni A surogatni molekularni tip tumora dojke, Luminalnih B sa HER2

negativnim ima 9 pacijenata, a sa Luminalnim B sa HER2 pozitivnim ima 3 pacijenata. Samo 1 pacijent ima trostruko negativan surogatni molekularni tip tumora dojke. Za 6 pacijenata nije određen surogatni molekularni tip tumora dojke.

#### 4.12. Resekcijski rubovi

Resekcijski rubovi ili površine napravi kirurg. Patolozi mjere udaljenost između tumora i resekcijских rubova iz dijela tkiva koje je izvađeno. Kirurški rubovi vrlo su važni jer pozitivnost rubova korelira s recidivom bolesti.

Resekcijski rubovi određuju koja je udaljenost tumora od ruba i određuju se kao pozitivni koji su manji od 0,5 cm ili kao negativan koji je veći od 0,5 cm. (Tablica 4.12.1.)

RESEKCIJSKI RUBOVI	BROJ PACIJENATA
< 0,5 cm - POZITIVAN	24
> 0,5 cm - NEGATIVAN	2
UREDNI RUBOVI	5
UKUPNO	31

##### 4.12.1. Broj pacijenata prema određenim resekcijским rubovima. Izvor: Autor

Pregledom tablice može se utvrditi da 24 pacijenata ima pozitivne resekcijske rubove, dok njih 2 imaju negativne resekcijske rubove. Prema odredbi 5 pacijenata imaju uredne resekcijske rubove.



## 5. Rasprava

Tumori dojke jedan su od najčešćih tumora koji se javljaju u žena [1].

Tumor je zapravo izraslina koja se formira uslijed nenormalne diobe stanica [1].

Tumore dojke dijelimo na benigne i maligne. Dobroćudni iako rastu pod utjecajem nekontrolirane diobe stanica, nisu agresivni, ne metastaziraju i ne ugrožavaju zdravlje, dok se maligni tumori šire vrlo agresivno, brzo rastu, metastaziraju i ugrožavaju zdravlje bolesnika [1].

Zloćudni tumori dojke čine gotovo 25% tumora u žena i uzrokuje oko 15% smrti [11].

U RH se godišnje dijagnosticira oko 2.500 novih slučajeva zloćudnih tumora, a oko 800 žena godišnje umire od tumora dojke [11].

Tumori dojke najčešće se javljaju u dobi iznad 40 godina, a nakon toga incidencija kontinuirano raste [1].

Na pojavnost tumora utječu različiti čimbenici kao što su: dob, pozitivna obiteljska anamneza, starija životna dob pri prvom porodu, nerotkinje, rana menarha i kasna menopauza, debljina, oralna kontracepcija, te hormonska kontracepcija [1].

Tumori se dijele prema histološkoj klasifikaciji tumora dojke. Osnovna podjela je na benigne i maligne. Tako je najčešći benigni tumor dojke fibroadenom. Maligne tumore dijelimo da one koji su nastali iz dukalnog epitela ili iz lobularnog epitela. Obje vrste dijele se na one koji su probili bazalnu membranu (invazivni) i na one koji nisu probili bazalnu membranu (neinvazivni). Tako su glavni oblici karcinoma dojke duktalni neinvazivni tumor, lobularni neinvazivni tumor, duktalni invazivni tumor, lobularni invazivni, medularni tumor, koloidni tumor, te tubularni tumor [1].

Kako bi se što prije dijagnosticirao tumor, potrebno je da žena izvršava samopregled svojih dojki. Preporuča ga se raditi između 8. i 12. dana od početka menstrualnog ciklusa. Uz samopregled kao dopunu prilikom primjećivanja neke promjene na dojci, potrebno je pristupiti i specijalističkim dijagnostičkim postupcima, mamografiji i UZV dojke [1].

U ovom mom istraživanju promatrali smo pojavnost tumora prema više parametra: spol, dob, rana menarha i kasna menopauza, broj poroda i vrijeme poroda, pozitivna obiteljska anamneza, lokalizacija, veličina tumora, histološki tip tumora, histološki gradus tumora, limfovaskularnu invaziju, status hormonskih receptora, Ki-67, HER2, surogatni molekularni tip tumora dojke, te resekcijske rubove.

Ovo istraživanje obuhvaćalo je 31 pacijenata, od toga je 30 žena i 1 muškarac (Tablica 4.1.1.). Prosječna dob pacijenata bila je 66,16 godina (Tablica 4.2.1.). 1 pacijentica imala je benigni tumor, fibroadenom, dok su svi ostali pacijenti imali maligne tumore i od toga je najčešći invazivni duktalni karcinom.

Ovim istraživanjem možemo potvrditi Tablica 4.2.1., studije koje govore da se tumori najčešće javljaju nakon 40-te godine života žena i da s porastom godina incidencija raste, a da mlade žene rijetko obolijevaju, te da je najčešći tumor koji se pojavljuje invazivni duktalni karcinom dojke [1].

Pojavnost broja poroda kod žena bilo je najčešće 2 poroda i to kod 11 žena od 21, podaci iz Tablice 4.2.2.1. Uvidom u Tablicu 4.2.2.2. može se utvrditi da je najviše žena pri prvom porodu bilo starosti između 16 i 25 godina, dok su 3 žene nerotkinje, a za 10 pacijentica nemamo podataka. Te da je pojava broja poroda kod žena najčešće 2 poroda i to kod 11 žena od 21.

Podacima iz Tablice 4.2.3.1. se može potvrditi da pozitivna obiteljska anamneza utječe na pojava tumora dojke, no također se može potvrditi i da neki drugi čimbenici utječu na pojava tumora npr. rana menarha, kasna menopauza, kasni prvi porod, nerotkinje, hormonska terapija [1].

Neka istraživanja prikazuju da se najčešće radi o jednostranoj pojavi tumora dojke, dok je pojava tumora dojke češći za 10% u lijevoj dojci [3]. Ovim istraživanjem uvidom u Tablicu 4.3.1. završnog rada ne možemo to potvrditi, iako su podaci o pacijentima uzimani retrospektivno. Za potvrđivanje postavljene studije iz svjetskih istraživanja, potrebno je uzeti veći uzorak pacijenata.

Prilikom pregleda tablice 4.5.1. može se utvrditi da je najveća pojava invazivnog dukalnog karcinoma dojke i to kod čak 21 pacijenta od 31-nog koji su obuhvaćeni ovim istraživanjem, 1 pacijentica imala je fibroadenom, 5 pacijentica imalo je invazivni mješani

karcinom, 2 pacijentice imale su maligni mezenhimalni karcinom, te 1 pacijentica tubularni karcinom. Time potvrđujemo i teorijski dio koji nas upućuje da je invazivni duktalni tumor najčešći histološki tip invazivnog tumora koji se pojavljuje i čini 75% karcinoma dojke [7].

Prema podacima u Tablici 4.6.1. najveći broj pacijenata ima tumor koji je umjereno diferenciran (II.) i to njih 22 (73%), dok je njih 3 sa tumorom koji je dobro diferenciran (I.) i 5 njih koji imaju slabo diferenciran tumor (III.). Tumori višeg gradusa su zapravo „agresivniji“ od onih nižeg gradusa.

Promatrajući tablicu 4.7.1. može se uvidjeti da 6 pacijenata ima limfovaskularnu invaziju što znači da su to pacijenti sa povećanim rizikom za zahvaćenost limfnih čvorova i udaljenih metastaza, dok preostalih 24 pacijenata nema limfovaskularnu invaziju i nema rizika za udaljene metastaze.

U ovom istraživanju prema Tablici 4.8.1. 21 pacijent ima pozitivan estrogenski i progesteronski receptor, 1 pacijent ima negativan estrogenski receptor, a pozitivan progesteronski receptor, 4 njih imaju negativan estrogenski i progesteronski receptor, a 4 njih nema određene estrogenske i progesteronske receptore u patohistološkom nalazu.

Tumačenjem Tablice 4.9.1. može se uvidjeti da je vrijednost proliferacijskog indeksa do 10% imamo 5 pacijenata, 11–20% imalo je 6 pacijenata, 21–30% imalo je također 6 pacijenata, vrijednost 31–40% imalo je 4 pacijenata, 41–50% nije imao nitko, a vrijednost 51–60% imalo je 3 pacijenata. Zbog nedostatka podataka u patohistološkom nalazu 6 pacijenata nije imalo određen proliferacijski indeks. Što je veći postotak, to je veća vjerojatnost za ponovnu pojavu tumora ili metastaza.

Pregledom Tablice 4.10.1. može se utvrditi da je najviše pacijenata, njih 23 imalo negativnu vrijednost protoonkogeno HER2. Neutralnu vrijednost imamo je samo 1 pacijent, a pozitivan HER2 imalo je 2 pacijenata. Prema podaci utvrđujemo da samo 2 pacijenta imaju agresivan tijek razvoja tumora, sa brzim rastom, te visokim rizikom metastaziranja.

U Tablici 4.11.1. nalaze se podatke o surogatnom molekularnom tipu tumora dojke za 24 pacijenata. Njih 11 ima Luminalni A surogatni molekularni tip tumora dojke, koji ima od svih ima bolji prognozu, Luminalnih B sa HER2 negativnim ima 9 pacijenata, a sa Luminalnim B sa HER2 pozitivnim ima 3 pacijenata. To znači da 9 pacijenata imaju Luminalni B sa HER2

negativnim koji nije toliko agresivan, dok njih 3 imaju Luminalni B sa HER2 pozitivnim koji je vrlo agresivan, sa brzim rastom i velikom mogućnosti metastaziranja. Samo 1 pacijent ima trostruko negativan surogatni molekularni tip tumora dojke koji ima također vrlo nepovoljan tijek. Za 6 pacijenata nije određen surogatni molekularni tip tumora dojke.

Pregledom Tablice 4.12.1. može se utvrditi da 24 pacijenata ima pozitivne resekcijske rubove, dok njih 2 imaju negativne resekcijske rubove. Prema odredbi 5 pacijenata imaju uredne resekcijske rubove.

## 6. Zaključak

Na temelju retrospektivnog istraživanja provedenog u Općoj bolnici u Varaždinu na Odjelu za patologiju, citologiju i sudsku medicinu može se zaključiti sljedeće:

1. Tumori dojke javljaju se najčešće kod žena, benigni prije 40-tih godina, a maligni nakon 40-te godine života, te nakon toga incidencija kontinuirano rase.

2. Prosječna dob oboljelih od tumora dojke (njih 31) bila je 66,16 godine, od toga je prosjek prosječna dob žena bila je 66,13, a samo je jedan muškarac obuhvaćen istraživanjem u dobi od 67 godina.

3. Najčešća veličina tumora bila je od 1,1 cm do 2 cm i to kod 17 pacijenata od 31 koji su obuhvaćeni istraživanjem.

4. Najčešći tumor koji se pojavljivao kod pacijenata bio je invazivni duktalni karcinom dojke (kod 21 pacijenta od 31 koji su obuhvaćeni istraživanjem), a nakon njega pojavljuje se invazivni miješani karcinom tumora (kod 5 pacijenata od 31 pacijenta).

5. Ovim istraživanjem ne možemo potvrditi veću incidenciju pojavnosti tumora na lijevoj dojci za 10%, jer su nam podaci za obje dojke jednako raspoređeni.

Rano otkrivanje tumora dojke je temeljni cilj i preduvjet za uspješno liječenje, a postavlja se na temelju samopregleda, anamneze, kliničkog pregleda, specijalističkih dijagnostički metoda kao što su mamografija i UZV dojke, na temelju magnetske rezonance dojke, citološke punkcije, biopsije (biopsije širokom iglom ili otvorena biopsija), po potrebi izvršenje mastektomije, kvadrantektomije i segmentektomije. Maligni tumori dojke koji se otkriju u početnoj fazi imaju produktivno liječenje kemoterapijom, radioterapijom, hormonskom terapijom, imunoterapijom ili kirurškom terapijom. Stoga je potrebno poticati žene na samopregled i odlazak na specijalističke dijagnostičke preglede kako bi se provela uspješna prevencija nastanka tumora dojke.

U Varaždinu,

## Literatura

- [1] Vrdoljak E, Šamija M, Kusić Z, Petković M, Gugić D, Krajina Z. Klinička onkologija. 1.izd. Zagreb: Medicinska naklada; 2013
- [2] Strnad M. Epidemiologija raka dojke u Hrvatskoj. Drugi kongres hrvatskog senološkog društva Dubrovnik. Zbornik radova. 2003;3-8.
- [3] Znaor A. Rak dojke u Hrvatskoj – kako stojimo i što očekujemo? HČJZ. 2008;4:13-15
- [4] Hebrang A, Klarić-Čustović R. Radiologija. 3.izd. Zagreb: Medicinska naklada; 2007
- [5] Rak dojke, Preuzeto sa: <http://rakdojke.kbsplit.hr/literatura.htm>, Dostupno: 21.03.2019.
- [6] Nikolić V. Dojka, mamma. U: Krmpotić-Nemanić J. Anatomija čovjeka. Zagreb: Jumea; 1992. p. 524-8.
- [7] Netter FH. Zbirka medicinskih ilustracija Ciba. Svezak 2. Reproductivni sustav. New York: Ciba; 1970. p. 243-266.
- [8] Maričić Ž, Nola P, Rudan N. Dojka. U: Piljac G. Rak klinička onkologija. Čakovec: TIZ Zrinski; 1977. str. 499-522.
- [9] Nikolić V. Dojka, mamma. U: Krmpotić-Nemanić J. Anatomija čovjeka. Zagreb: Jumea; 1992. p. 524-8.
- [10] Nacionalni program ranog otkrivanja raka dojke, Hrvatski zavod za javno zdravstvo, 2018. godine, Preuzeto sa: <https://www.hzjz.hr/aktualnosti/nacionalni-program-ranog-otkrivanja-raka-dojke/> Dostupno: 22.03.2019.
- [11] Etiologija i patogeneza tumora dojke, Milivoj Boranić, Klinička bolnica Osijek, Članak – HRČAK, Preuzeto sa: <https://hrcak.srce.hr/191054>, Dostupno: 22.03.2019.
- [12] Lakhani SR, Ellis IO, Schnitt SJ, Tan PH, van de Vijver MJ, ur. WHO Classification of Tumours of the Breast, 4. izd. Lyon: IARC Press; 2012.
- [13] Rosen PP. Invasive lobular carcinoma. U: Rosen's breast pathology. Philadelphia:Lippincott Williams & Wilkins, 2001;627-652.
- [14] Šamija, Mirko; Strnad, Marija; Ebling, Zdravko, Kako spriječiti i rano otkriti rak, Preuzeto sa: <https://www.bib.irb.hr/357282>, Dostupno: 21.05.2019.
- [15] Ana Marija Alduk, Povezanost morfoloških i kinetičkih osobitosti dukalnoga invazivnoga karcinoma dojke dobivenih magnetnom rezonancijom s patohistološkim prognostičkim pokazateljima, Disertacija, Medicinski fakultet u Zagrebu, Preuzeto sa: <http://medlib.mef.hr/2586/> , Dostupno 21.05.2019.

- [16] Medicinski priručnik, Preuzeto sa: <http://www.msd-prirucnici.placebo.hr/msd-za-pacijente/specifne-bolesti-zena/bolesti-dojke/rak-dojke> Dostupno: 22.05.2019.
- [17] Onkologija. hr, Preuzeto sa: [www.onkologija.hr/rak-dojke7kako-otkriti-rak-dojke](http://www.onkologija.hr/rak-dojke7kako-otkriti-rak-dojke) Dostupno: 22.05.2019.
- [18] Margaritoni M. Rak dojke. 1. izd. Zagreb: Školska knjiga; 1993.
- [19] Fajdić J. i sur. Suvremena dijagnostika bolesti dojke. Medicinska naklada, Zagreb; 2001. str. 42-49
- [20] Poliklinika Sunce, Uloga citologa u ranom otkrivanju karcinoma dojke, dr. sc. Irena Ranogajec, dr. med., Preuzeto sa: <https://www.poliklinika-sunce.ba/wp-content/uploads/2014/10/Citologija.pdf> , Dostupno: 11.06.2019.
- [21] Skupina autora, Sestrinske dijagnoze, Zagreb, HKMS, 2011., Preuzeto sa: [http://www.hkms.hr/data/1316431501\\_827\\_mala\\_sestrinske\\_dijagnoze\\_kopletno.pdf](http://www.hkms.hr/data/1316431501_827_mala_sestrinske_dijagnoze_kopletno.pdf), Dostupno: 04.08.2019.
- [22] Hoda SA, Brogi E, Koerner FC, Rosen PP, ur. Rosen's Breast Pathology. 4. izd. Philadelphia: Lippincott Williams and Wilkins; 2014: str. 437. Preuzeto sa: [https://www.jpatholm.org/upload/pdf/jptm\\_v51n4\\_full.pdf](https://www.jpatholm.org/upload/pdf/jptm_v51n4_full.pdf) Dostupno: 05.08.2019.
- [23] Znanjem protiv raka dojke, Astrazeneza, Preuzeto sa: [http://hlpr.hr/images/uploads/RAK\\_DOJKE\\_za\\_web.pdf](http://hlpr.hr/images/uploads/RAK_DOJKE_za_web.pdf) Dostupno 05.08.2019.

## Popis slika

Slika 2.12.1. Plakat Nacionalnog programa za rano otkrivanje raka dojke, Izvor: <https://www.hzjz.hr/sluzba-epidemiologija-prevencija-nezaraznih-bolesti/preventivni-program-za-zdravlje-danas/#rak-dojke>.....25





IZJAVA O AUTORSTVU  
I  
SUGLASNOST ZA JAVNU OBJAVU

Završni/diplomski rad isključivo je autorsko djelo studenta koji je isti izradio te student odgovara za istinitost, izvornost i ispravnost teksta rada. U radu se ne smiju koristiti dijelovi tuđih radova (knjiga, članaka, doktorskih disertacija, magistarskih radova, izvora s interneta, i drugih izvora) bez navođenja izvora i autora navedenih radova. Svi dijelovi tuđih radova moraju biti pravilno navedeni i citirani. Dijelovi tuđih radova koji nisu pravilno citirani, smatraju se plagijatom, odnosno nezakonitim prisvajanjem tuđeg znanstvenog ili stručnoga rada. Sukladno navedenom studenti su dužni potpisati izjavu o autorstvu rada.

Ja, LARA PERKO (ime i prezime) pod punom moralnom, materijalnom i kaznenom odgovornošću, izjavljujem da sam isključivi autor/ica završnog/diplomskog (obrisati nepotrebno) rada pod naslovom TUMORI DOJKE - EPIDEMIOLOŠKA ANALIZA (upisati naslov) te da u navedenom radu nisu na nedozvoljeni način (bez pravilnog citiranja) korišteni dijelovi tuđih radova.

Student/ica:  
(upisati ime i prezime)

Perko Lara  
(vlastoručni potpis)

Sukladno Zakonu o znanstvenoj djelatnosti i visokom obrazovanju završne/diplomske radove sveučilišta su dužna trajno objaviti na javnoj internetskoj bazi sveučilišne knjižnice u sastavu sveučilišta te kopirati u javnu internetsku bazu završnih/diplomskih radova Nacionalne i sveučilišne knjižnice. Završni radovi istovrsnih umjetničkih studija koji se realiziraju kroz umjetnička ostvarenja objavljuju se na odgovarajući način.

Ja, LARA PERKO (ime i prezime) neopozivo izjavljujem da sam suglasan/na s javnom objavom završnog/diplomskog (obrisati nepotrebno) rada pod naslovom TUMORI DOJKE - EPIDEMIOLOŠKA ANALIZA (upisati naslov) čiji sam autor/ica.

Student/ica:  
(upisati ime i prezime)

Perko Lara  
(vlastoručni potpis)