

Sestrinska skrb kod rekonstrukcije dojke

Premuš, Karla

Undergraduate thesis / Završni rad

2019

Degree Grantor / Ustanova koja je dodijelila akademski / stručni stupanj: **University North / Sveučilište Sjever**

Permanent link / Trajna poveznica: <https://um.nsk.hr/um:nbn:hr:122:687827>

Rights / Prava: [In copyright](#)/[Zaštićeno autorskim pravom.](#)

Download date / Datum preuzimanja: **2025-03-14**



Repository / Repozitorij:

[University North Digital Repository](#)





Sveučilište Sjever

Završni rad br.1190/SS/2019

Sestrinska skrb kod rekonstrukcije dojke

Karla Premuš, 1856/336

Varaždin, listopad 2019. godine

Prijava završnog rada

Definiranje teme završnog rada i povjerenstva

ODJEL Odjel za sestrinstvo

STUDIJ preddiplomski stručni studij Sestrinstva

PRISTUPNIK Karla Premuš

MATIČNI BROJ 1856/336

DATUM 23.09.2019.

KOLEGIJ Zdravstvena njega odraslih II

NASLOV RADA Sestrinska skrb kod rekonstrukcije dojke

NASLOV RADA NA ENGL. JEZIKU Nursing care of the patient with breast reconstruction

MENTOR dr.sc. Marijana Neuberg

ZVANJE docent

ČLANOVI POVJERENSTVA

1. Nikola Bradić, dr.med., predsjednik
2. doc.dr.sc. Marijana Neuberg, mentor
3. Ivana Herak, mag.med.techn., član
4. Valentina Novak, mag.med.techn., zamjenski član
- 5.

Zadatak završnog rada

BROJ 1190/SS/2019

OPIS

Rekonstrukcijska kirurgija dojke kirurška je tehnika kojom se ženama rekonstruira uklonjena dojka. Cilj rekonstrukcije jest napraviti novu dojku koja će izgledom i veličinom biti najprikladnija uz drugu dojku. Rekonstrukciju dojke moguće je učiniti silikonskim protezama, protezama punjenim fiziološkom otopinom, tkivnim ekspanderima te uporabom vlastitog tkiva tj. rekonstrukcija režnjem.

Cilj ovog rada je prikazati koju važnost rekonstrukcija dojke predstavlja ženama oboljelih od raka dojke. Kirurškim zahvatom rekonstrukcije dojke ženama se vraća osjećaj ženstvenosti, umanjuje se psihološka trauma, vraća se povjerenje u vlastito tijelo i samouvjerenost.

U radu je potrebno: objasniti karcinom dojke, kliničku sliku, prevenciju te dijagnostičke metode

- opisati pojam rekonstrukcija
- opisati vrste rekonstrukcije te njezine prednosti i nedostatke
- opisati život bolesnice nakon rekonstrukcije
- objasniti važnost sestrinske skrbi

ZADATAK URUČEN

25.09.2019



POTPIS MENTORA

M. Neuberg



Sveučilište Sjever

Odjel za Sestrinstvo

Završni rad br. 1190/SS/2019

Sestrinska skrb kod rekonstrukcije dojke

Student

Karla Premuš, 1856/336

Mentor

doc. dr. sc. Marijana Neuberg

Varaždin, listopad 2019. godine

Predgovor

Na početku završnog rada željela bih iskazati zahvalnost svojoj mentorici doc. dr. sc. Marijani Neuberg na ukazanom povjerenju, strpljenju, mentorstvu i stručnoj pomoći pri izradi mog završnog rada. Također se zahvaljujem se svim profesorima na Sveučilištu Sjever na pružanju novih znanja i vještina koje će mi uvelike koristiti u daljnjem životu, ali i u radu u struci.

Veliko hvala svim mojim kolegama koji su mi bili podrška u teškim trenucima te mi uljepšali moje studentske dane. Najveće hvala mojoj obitelji koja mi je bila najveći oslonac i pružila mi podršku u ostvarenju mog cilja.

Sažetak

Rak dojke u današnje vrijeme je najčešćizloćudni tumor kod žena u svijetu pa tako i u Hrvatskoj. Liječenje raka dojke izaziva jedan od najvećih strahova kod žena, a to je gubitak jedne ili obje dojke. Zbog negativnog psihološkog učinka ove bolesti sve veći broj žena odlučuje se za rekonstrukciju dojke. Zadnjih dvadesetak godina bilježi se napredak u rekonstrukcijskim tehnikama i metodama. Rekonstrukcija dojke kirurška je tehnika kojom se ženama rekonstruira uklonjena dojka. Cilj rekonstrukcije jest napraviti novu dojku koja je izgledom i veličinom najprikladnija uz drugu dojku. Ovim kirurškim zahvatom ženama se vraća osjećaj ženstvenosti, umanjuje se psihološka trauma, vraća se povjerenje u vlastito tijelo i samouvjerenost.

Takva vrsta kirurškog zahvata obavlja se u specijaliziranim centrima i u području je rada kirurga opće, plastične, rekonstrukcijske i estetske kirurgije. Plastični kirurzi educirani su rekonstruirati dojku raznim metodama. Rekonstrukciju dojke moguće je učiniti uz uporabu silikonskih proteza, proteza punjenih fiziološkom otopinom, primjenom tkivnih ekspandera koji se postavljaju pod prsni mišić ili pak uporabom vlastita tkiva (režanj). Kontinuiran rad medicinskih sestara/tehničara na svim razinama zdravstvene zaštite, posebno u primarnoj zdravstvenoj zaštiti, od velike je važnosti za žene koje su oboljele od raka dojke i koje su se odlučile na rekonstrukciju dojke. Vrlo su važne intervencije medicinske sestre/ tehničara koje su usmjerene na provođenje metoda za prevenciju raka dojke, rano otkrivanje, liječenju i oporavku bolesnice.

Ključne riječi: dojka, rak dojke, rekonstrukcija dojke, kirurgija, medicinska sestra

Popis korištenih kratica

PHD	Patohistološka dijagnoza
CT	Kompjuterizirana tomografija
SSM	Skinsparingmastectomy- Mastektomija uz poštedu kože
TNM	Tumor, Node, Metastasis
TRAM	Transversusrectusabdominis-Rekonstrukcija dojke režnjem
LDR	Latissimusdorsi-Rekonstrukcija dojke režnjem

Sadržaj

1.	Uvod.....	1
2.	Rak dojke	3
2.1.	Čimbenici rizika za rak dojke.....	3
2.2.	Prevenција raka dojke	4
2.3.	Stadiji raka dojke.....	5
2.4.	Dijagnostičke metode za otkrivanje raka dojke	6
2.5.	Simptomi raka dojke	6
2.6.	Liječenje raka dojke	8
3.	Rekonstrukcija dojke	9
3.1.	Metode rekonstrukcije dojke	10
3.2.	Primarne i sekundarne rekonstrukcije dojke	12
3.3.	Prednosti nedostaci rekonstrukcije dojke	13
3.4.	Trošak rekonstrukcije dojke	14
3.5.	Život nakon rekonstrukcije dojke.....	15
4.	Sestrinska skrb bolesnice nakon rekonstrukcije dojke.....	16
6.	Rak dojke i rekonstrukcija dojke u Republici Hrvatskoj.....	20
7.	Zaključak.....	22
8.	Literatura.....	23
	Popis slika	25
	Popis tablica.....	26

1. Uvod

Rak dojke je najčešća zloćudna bolest žena u razvijenom svijetu, čini trećinu svih zloćudnih tumora kod žena. U posljednjih nekoliko godina ponajprije zbog sve šire primjene mamografije, broj novootkrivenih raka dojke porastao je više od pet puta i raste sve brže. Od raka dojke najčešće oboljevaju žene iznad pedesete godine života, oboljevaju i muškarci ali rjeđe nego žene. Rak dojke kod žena ostavlja negativne posljedice na njihovo duhovno zdravlje i ponašanje te uzrokuje pad samopouzdanja i osjećaja manje vrijednosti. Postoje razni čimbenici koji imaju utjecaj na pojavu raka dojke te je važno da svaka žena bude upoznata sa njima. Žene koje imaju više čimbenika rizika za razvoj raka dojke u većoj su mogućnosti da ga dobiju, ali mogu poduzeti mjere prevencije i najvažnije se imati redovne preglede dojki. Kod žena je bitno da pregledavaju svoje dojke, te ukoliko na vrijeme uoče kakve promjene da se poduzmu dijagnostičke metode za otkrivanje raka dojke. Simptomi nastanka raka dojke razlikuju se od žene do žene, tako da čim se osjeti promjena koja nije uobičajena, obavezno treba potražiti pomoć od liječnika. Sve više žena nakon izgubljene dojke osjećaju se nezadovoljno i odlučuju se ne klinički zahvat tj. rekonstrukciju dojke[1].

Rekonstrukcijska kirurgija dojke kirurška je tehnika kojom se ženama rekonstruira uklonjena dojka. Rekonstrukcija dojke danas je sastavni dio operacije karcinoma dojke i cilj je da bude dostupna svim bolesnicama koje to žele. U posljednjih nekoliko godina rekonstruktivna je kirurgija dojke doživjela niz inovativnosti, tako da liječnici imaju na raspolaganju niz rekonstrukcijskih metoda. Cilj rekonstrukcije jest napraviti novu dojku koja će izgledom i veličinom biti najprikladnija uz drugu dojku. Rekonstrukciju dojke moguće je učiniti silikonskim protezama, protezama punjenim fiziološkom otopinom, tkivnim ekspanderima te uporabom vlastitog tkiva. Ukoliko sama bolest ne dozvoljava primarnu rekonstrukciju, sekundarna rekonstrukcija može se napraviti nakon što je onkološkim liječenjem bolest stavljena pod kontrolu [2].

Pacijentice oboljele od raka dojke odlučuju se na rekonstrukciju dojke najviše zbog boljeg estetskog izgleda jer tako ne osjećaju značajni fizički manjak. Iako se svakim zahvatom rekonstruira dojka da bude slična drugoj, treba biti svjestan nemogućnosti stvaranja dviju posve jednakih dojki, te da će osjet dojki biti različit. Rekonstrukcija dojke nakon mastektomije može biti primarna ili sekundarna. Primarna znači da se radi rekonstrukcija u istom zahvatu kao i odstranjenje tkiva dojke s tumorom. Kod sekundarne rekonstrukcije drugačiji je postupak nego kod primarne. Prvo se napravi mastektomija, a nakon toga rekonstrukcija kada kontrola bolesti dozvoli ili se bolesnica odluči na rekonstrukciju[3].

Nakon rekonstrukcije vrlo je važna rehabilitacija čiji postupci moraju biti individualno prilagođeni, u tom segmentu veliku važnost ima medicinska sestra/tehničar. Rekonstrukcijom se nakon operacije ne dobije normalan osjet, iako se može djelomično vratiti, da može potrajati i godinu do dvije, dok tkivo u cijelosti zacijeli i ožiljci izbljedu. Također je neko vrijeme nakon zahvata normalno osjećati umor i bol u dojka. Potrebno je istaknuti medicinske sestre koje su iznimno važne bolesnicama i obitelji, ne samo u području skrbi u užem smislu nego i u području informiranja, savjetovanja, podrške za prihvaćanje liječenja te stvaranja ozračja optimizma i osjećaja sigurnosti [4].

Na kraju samog rada prikazano je stanje bolesti raka dojke u Hrvatskoj, te upoznatost i primjena rekonstrukcije dojke. U Republici Hrvatskoj, rak dojke ima visku smrtnost., godišnje u Republici Hrvatskoj oko 2500 žena dobije dijagnozu raka dojke. Rak dojke treći je uzrok ukupne smrtnosti u ženskoj populaciji, a na vodećem je mjestu smrtnosti od maligne bolesti[10]. U Hrvatskoj ima nekoliko visokospecijaliziranih ustanova u koje nude rekonstrukciju dojke, te imaju na raspolaganju sve tehnike kojima se radi rekonstrukcija dojke vlastitim tkivom kao i kombinirane tehnike uporabe vlastitog tkiva i implantata ili samo implantata. U Hrvatskoj je rekonstrukcija dojke, kao standardni kirurški postupak i nastavak liječenja raka dojke, u cijelosti pokrivena troškovima HZZO-a[2].

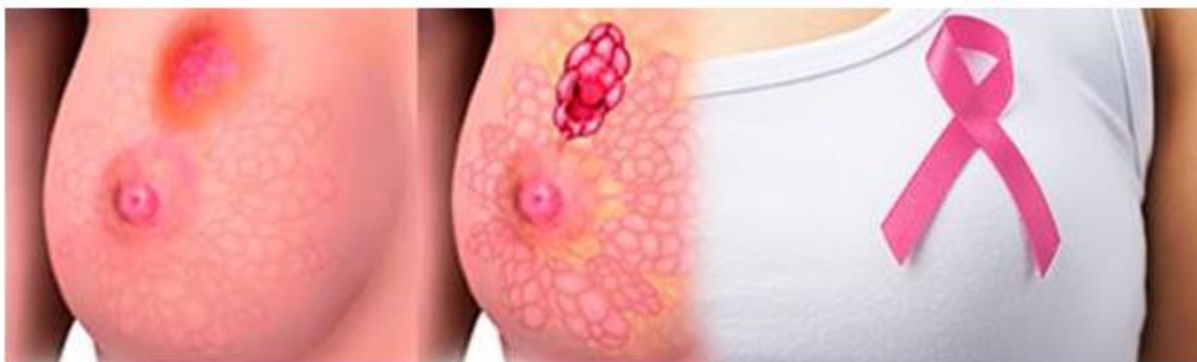Uvodni dio rada započinje kratkim opisom raka dojke, njegovim simptomima, čimbenicima rizika, prevencijom te dijagnostičkim metodama za otkrivanje raka dojke. Nakon kratkog opisa raka dojke slijedi glavni dio rada u kojem je detaljno obrađena glavna tema rekonstrukcija dojke. U glavnom djelu definiran je zahvat rekonstrukcije dojke, kako se izvodi, koji načini rekonstrukcije postoje, njezine prednosti i nedostatci, metode rekonstrukcije dojke, trošak rekonstrukcije dojke i život bolesnice nakon rekonstrukcije dojke. U samom radu obrađena je i važnost uloge medicinske sestre kod bolesnice kod koje je primijenjena rekonstrukcija dojke. Nakon teorijskog dijela u zadnjem poglavlju prikazan je prikaz slučaja, primjer žene koja je oboljela od raka dojke i odlučila se na rekonstrukciju dojke. Na kraju samog rada je zaključak cijelog rada, te popis korištenih slika i tablica.

2. Rak dojke

Rak dojke je najčešći zloćudni tumor kod žena u svim razvijenim zemljama svijeta. Svaka će deseta žena dobiti rak dojke tijekom svog života. Rak dojke dostupan je kod mnogih žena i čini oko 30% svih tumora i čak 15% uzrokuje smrt kod ženske populacije [1].

Manifestira se pojavom nove tvorbe u području dojke. Tumorske stanice se mogu odvojiti od tumora u dojci te putem krvi ili limfe dospjeti do udaljenih dijelova tijela, gdje se zaustave i počinju daljnji rast i razmnožavanje, odnosno stvaraju novi tumor. Tada, govorimo o nastanku presadnica ili metastaza, odnosno o metastatskom raku dojke[4].

Rak dojke kod žena ostavlja posljedice na njihovo duhovno zdravlje i ponašanje te uzrokuje pad samopouzdanja i osjećaja manje vrijednosti. Suočavanje s dijagnozom najvažniji je problem [5]. U nastavku rada na slici 2.slijedi slikovni prikaz raka dojke



Slika 2.1. Prikaz raka dojke

Izvor: Onkologija.hr, Dostupno na: <http://www.onkologija.hr/rak-dojke>

2.1. Čimbenici rizika za rak dojke

Dob tj.veća životna dob je važan čimbenik rizika za rak dojke. Oko 60% raka dojke razvija se u žena iza 60 godina života. Opasnost je najveća nakon dobi od 75 godina. U najvećoj su opasnosti žene koje su preboljele rak ili invazivni rak dojke. Nakon odstranjenja zahvaćene dojke, opasnost od razvoja raka u drugoj dojci je oko 0,5% do 1,0% za svaku slijedeću godinu. Važan čimbenik je i obiteljska predispozicija pa rak kod majke, sestre ili kćeri povećava opasnost za dva do tri puta. Po svemu sudeći, izgleda da je opasnost od razvoja raka dojke u žena s dobroćudnom bolešću dojke povećana samo ako imaju povećan broj mliječnih kanalića. Čak i u tih žena, opasnost je umjerena osim ukoliko se tijekom biopsije ne nađe nenormalno tkivo ili ukoliko žena nema obiteljsku predispoziciju rakom dojke. Kao čimbenike rizika mogu se spomenuti i menstruacija prije dobi od 12 godine, menopauzu nakon 55 godina i prvu trudnoću

nakon 30 godina. Većina istraživanja ne pokazuje nikakvu povezanost između uzimanja oralnih kontraceptiva i kasnijeg razvoja raka dojke, osim možda u žena koje su ih uzimale tijekom dugog niza godina. Nakon menopauze, uzimanje nadomjesnog liječenja estrogenom tijekom 10 do 20 godina može malo povećati opasnost. Uzimanje hormonskog nadomjesnog liječenja koje kombinira estrogen s progesteronom može također povećati opasnost. Opasnost je nešto veća kod pretilih žena. Žene koje imaju više čimbenika rizika za razvoj raka dojke u većoj su mogućnosti da ga dobiju, ali mogu poduzeti mjere prevencije poput redovitih pregleda dojki. Jedina metoda za smanjivanje opasnosti od smrti uzrokovane rakom dojke, a čija je vrijednost dokazana, je redovito obavljanje mamografije nakon 50 godina života. Međutim, nedavna istraživanja ukazuju da rizik od razvoja raka dojke može smanjiti redovita tjelovježba, osobito tijekom adolescencije i mlađe životne dobi[6].

2.2. Prevencija raka dojke

Najbolji način borbe protiv zloćudnih bolesti je eliminirati njihove uzroke i tako ih spriječiti u nastajanju. U prevenciji raka dojke možemo govoriti o primarnoj i sekundarnoj prevenciji.

Provođenje mjera primarne prevencije uvelike ovisi o spremnosti pojedinca da čuva svoje zdravlje ili da ga barem svjesno ne ugrožava[6]. Primarna prevencija uključuje promicanje zdravlja i zdravog stila života tako da uopće ne dođe do razvoja raka. Postoje dokazi da prehrana koja sadržava puno masnoće i ima niski udio vlakana povećava rizik obolijevanja od raka dojke. S druge strane, smatra se da konzumacija voća i povrća smanjuje rizik obolijevanja[8].

Kao primjere preventivnih mjera prevencije raka dojke možemo spomenuti:

- prestanak pušenja
- redukcije pretilosti
- zdrava i raznovrsna prehrana[7].

Nedovoljna tjelesna aktivnost faktor je rizika od karcinoma dojke, ali jedan je od rijetkih poznatih faktora rizika koji se može mijenjati. Procjene stručnjaka pokazuju da je tjelesna neaktivnost odgovorna za gotovo 20% svih slučajeva raka dojke. U prosjeku, žene koje imaju visoku razinu tjelesne aktivnosti imaju 10 – 25% manji rizik od karcinoma dojke[8].

Druga mjera prevencije je sekundarna prevencija. Kod sekundarne prevencije se podrazumijeva identifikacija i liječenje premalignih lezija te dijagnosticiranje tumora u početnom stadiju. Tipičan primjer sekundarne prevencije je mamografsko snimanje- javno zdravstveni program koji imamo u Hrvatskoj pod nazivom “Mamma”[8].

Velika je važnost i primarne i sekundarne prevencije jer se aktivnim stavom može pridonijeti da uopće ne dođe do pojave raka, ako i dođe, da se on otkrije u što ranijoj i izlječivoj fazi.

2.3. Stadiji raka dojke

Osnovna klasifikacija TNM koristi se za dijagnostiku stadija bolesti. Za kriterije se uzima veličina primarnog tumora, broj zahvaćenih limfnih čvorova i metastaze u udaljenim organima. Prema navedenim parametrima rak dojke se određuje u stadije I do IV, odnosno u podstadije[9].

Detaljniji opis svih stadija i podstadija raka dojke obrazložen je u tablici 2.3.

Stadij	Promjene
I	Tumor je manji od 2 cm u promjeru i nije se proširio na okolna tkiva.
IIA	Tumor je manji od 2 cm, ali se proširio na limfne čvorove u području pazuha.
IIB	Tumor je velik od 2 do 5 cm s mogućim širenjem na limfne čvorove; ili je tumor veći od 5 cm i nije se proširio na limfne čvorove u pazuhu.
IIIA	(Lokalno uznapredovali rak dojke) Tumor je bilo koje veličine sa zahvaćenim limfnim čvorovima koji su pričvršćeni međusobno ili za okolno tkivo.
IIIB	Tumor je bilo koje veličine i proširio se na kožu ili stjenku prsnog koša te okolne limfne čvorove.
IIIC	Tumor bilo koje veličine s metastazama u limfne čvorove oko ključne kosti sa ili bez širenja u limfne čvorove pazuha.
IV	Tumor se (bez obzira na veličinu) proširio na mjesta udaljena od dojke, primjerice jetru, kosti ili limfne čvorove (metastatska bolest).

Tablica 2.3.1. Prikaz stadija raka dojke

Izvor: autor K.P. prema: Onkologija.hr, Dostupno na

<http://www.onkologija.hr/rak-dojke/rak-dojke-stadiji/>

2.4. Dijagnostičke metode za otkrivanje raka dojke

Vrlo je važno da svaka osoba bude upoznata sa svojim tijelom, kod žena je bitno da pregledavaju svoje dojke, te ukoliko na vrijeme uoče kakve promjene da se poduzmu dijagnostičke metode za otkrivanje raka dojke. Samopregled je jedna od metoda za otkrivanje raka dojke, ali za nju možemo reći da nije dostatna metoda kontrole. Metodu samopregleda potrebno je raditi od rane mladosti jer žena može uočiti promjenu (kvržicu) ako dobro upozna vlastito tkivo. Nakon 25. godine života sve bi žene jednom mjesečno trebale pregledati dojke i to neposredno poslije mjesečnice, odnosno od 8-12 dana ciklusa. Samopregled dojki korisno je učiniti tijekom tuširanja [10].

Nakon samopregleda treba potražiti stručnu pomoć koja će nas uputiti na neku od metoda za otkrivanje raka dojke. Postoji više metoda za otkrivanje raka dojke, te je važno da svaka žena bude upoznata sa njima, u nastavku rada navedene su dijagnostičke metode i detaljnije metode za otkrivanje raka dojke .

Najčešće dijagnostičke metode su:

- klinički pregled (palpacija)
- mamografija.
- ultrazvuk dojki[10].

Detaljnije pretrage koje se rjeđe koriste su:

- magnetna rezonancija
- kompjuterizirana tomografija (CT)
- scintigrafija[3].

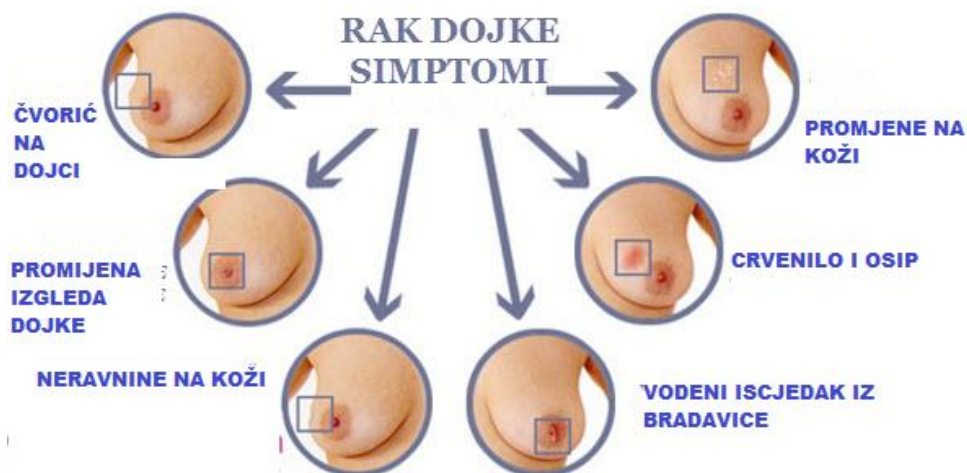
2.5. Simptomi raka dojke

Rak dojke može rasti vrlo sporo i širiti se u ostale dijelove tijela, tj. metastazirati. Može biti i agresivniji, rastući i širiti se brzo. Simptomi nastanka raka dojke razlikuju se od žene do žene, tako da čim se osjeti promjena koja nije uobičajena, obavezno se treba obratiti liječniku[11].

U nastavku rada bit će navedeni simptomi koji upućuju na rak dojke.

- kvržica ili veća masa u dojci primijećena kod samopregleda dojki koja je obično bezbolna i čvrsta
- kvržica ili veća masa u pazušnoj jami
- promjena u veličini ili obliku dojke
- iscjedak iz bradavice, obično krvava ili bistra do žuta tekućina, može izgledati kao gnoj
- crvenilo
- ispupčene vene na površini dojke
- moguća pojava ranica na koži
- promjena u izgledu ili osjećaju bradavice, uvučena dojka, povećanje ili svrbež dojke
- nelagodnost u dojci samo na jednoj strani
- povećanje dojke samo na jednoj strani
- bol u kostima
- gubitak težine[11].

Neki od navedenih simptoma raka dojke prikazani su na slici 2.5.1.



Slika 2.5.1. Prikaz simptoma raka dojke

Izvor: autor K.P. prema: Onkologija.hr

Dostupno na: Onkologija.hr, <http://www.onkologija.hr/rak-dojke/>

2.6. Liječenje raka dojke

Kod liječenja bolesnica s rakom dojke vrlo važnu ulogu ima liječnik opće prakse. Tijekom primjene liječenja-adjektivne terapije, hormonske terapije ili radioterapije liječnik opće prakse treba redovito kontrolirati pacijenticu. Moguće neželjene posljedice koje nastaju kao posljedica primjene kemoterapije i radioterapije kao što su mučnina, povraćanje, proljev, infekcije, opća slabost i anemija liječnik opće prakse liječi s kliničkim onkologom [1].

Liječenje raka dojke ovisi o stadiju bolesti, a najvažniji podatak je upravo veličina tumora i proširenost na limfne čvorove. Rano otkriven rak najčešće na mamografiji, dok još nije palpabilan ima najbolju prognozu. Liječenje raka dojki je multidisciplinarno. Kombinacija kirurškoga liječenja, zračenja i sistemskoga liječenja osigurava najveću učinkovitost. Vrsta i redoslijed pojedinih načina liječenja prije početka liječenja svake bolesnice moraju biti planirani u multidisciplinarnoj skupini kirurga-onkologa, radioterapeuta i internista- onkologa. Samo takav pristup osigurava najbolje mogućnosti liječenja svakoj bolesnici [13].

Postoje tri metode liječenja raka dojke koje su prikazane pomoću tablice 2.5. Izbor metode liječenja ovisi o stadiju bolesti.

1. KIRURŠKI ZAHVAT	Kirurško odstranjivanje dojke-mastektomija
2. RADIOTERAPIJA	Zračenje
3. TERAPIJA	Kemoterapija ili Hormonska terapija

Tablica 2.6.1.. Prikaz metoda liječenja raka dojke

Izvor: autor K.P. prema: M. Šamadija, E. Vrdoljak, Z. Krajina: Klinička Onkologija, Medicinska naklada, Zagreb, 2006.

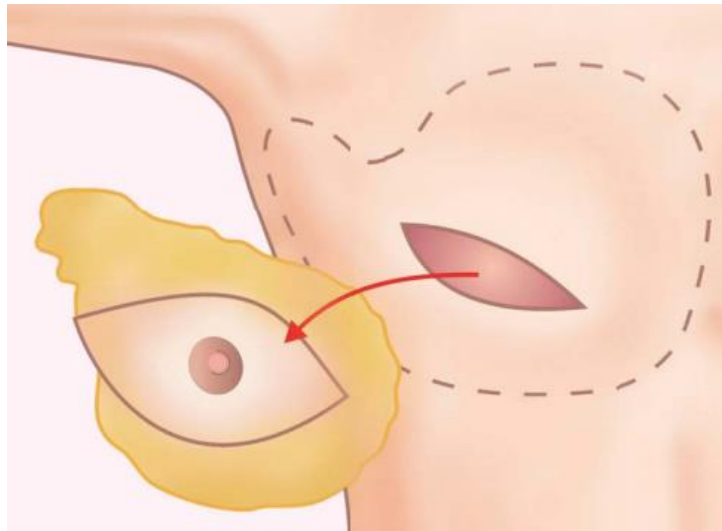
3. Rekonstrukcija dojke

Rekonstrukcijska kirurgija dojke kirurška je tehnika kojom se ženama rekonstruira uklonjena dojka. Cilj rekonstrukcije jest napraviti novu dojku koja će izgledom i veličinom biti najprikladnija uz drugu dojku. Rekonstrukciju dojke moguće je učiniti silikonskim protezama, protezama punjenim fiziološkom otopinom, tkivnim ekspanerima te uporabom vlastitog tkiva tj. rekonstrukcija režnjem[2].

U današnje vrijeme zahvaljujući napretku koji je postignut u dijagnostici, liječenju te spoznajama o raku dojke, sve je veći broj poštenih operacija dojke. Poštene operacije kirurški su zahvati kojima nastojimo očuvati zdravo tkivo dojke radi smanjena morbiditeta, te postizanja boljega estetskog rezultata. Rekonstrukciju dojke mogu primijeniti sve bolesnice kojima je dijagnosticiran rak dojke. Rekonstrukcijom dojke cilj je postići što prirodniji oblik dojke. Kako bi se e to učinilo treba obratiti pažnju na sljedeće elemente:

- Volumen dojke
- Položaj inframamarne brazde
- Projekciju
- Spuštena dojka
- Simetriju s preostalom dojkom
- Rekonstrukciju bradavice i areole [15].

Prvi korak u svakoj primarnoj rekonstrukciji jest mastektomija s poštedom kože i/ili bradavice. Mastektomija uz poštedu kože (SSM) kirurški je pristup pri kojemu se žljezdano tkivo dojke uklanja kroz rez oko areole uz poštedu kože. Mjesto uklonjenoga tkiva može se nadomjestiti implantatom, peteljkastim ili slobodnim režnjem kojim se nanovo vraća prirodan izgled dojci. Mastektomija s poštedom dojke e s onkološkog gledišta posve je sigurna kirurška tehnika koja ne povećava rizik lokalnog povrata kod karcinoma u početnom stupnju, multicentričnih tumora i duktalnog karcinoma in situ. Prijeoperacijska i poslijeoperacijska iradijacija nije kontraindikacija za navedeni zahvat. Kod profilaktičkih mastektomija SSM je uzoran način kirurškog zbrinjavanja. U odabраних bolesnica, kada baza mamile nije pozitivna na tumor, zahvat se može obaviti uz poštedu bradavica mamila kompleksa [16].



Slika 3.1. Prikaz mastektomije uz poštedu kože

Izvor: Hlpr.hr, Dostupno na:

http://hlpr.hr/images/uploads/liga_protiv_raka_BOOKLET_rekonstrukcija.pdf

3.1. Metode rekonstrukcije dojke

U posljednjih nekoliko godina rekonstruktivna je kirurgija dojke doživjela niz inovativnosti, tako da liječnici imaju na raspolaganju niz rekonstrukcijskih metoda.[15]Plastični kirurzi educirani su rekonstruirati dojku raznim metodama. Dojka se može rekonstruirati na nekoliko načina - postavljanjem implantata, rekonstrukcijom vlastitim tkivom - režnjem, ili kombinacijom tih dviju metoda. Rekonstrukciju dojke moguće je učiniti uz uporabu:

- silikonskih proteza
- proteza punjenih fiziološkom otopinom
- primjenom tkivnih ekspandera
- uporabom vlastita tkiva (režanj)[16].

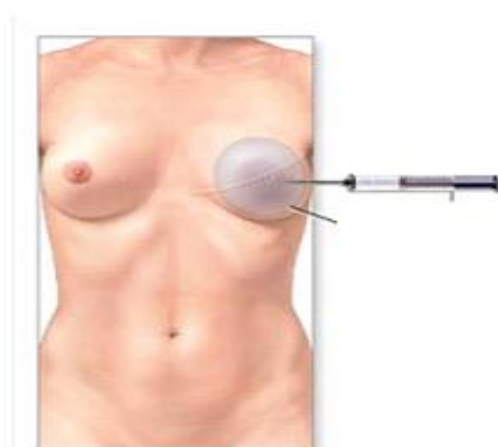
Rekonstrukcija dojke ugradnjom implantata jednostavna je operacija korištena kod bolesnica sa srednjom težinom, malim dojkama i sa dobrom kožom [19]. Kod metode postavljanja implantata najčešće se upotrebljavaju silikonski implantati koji u tijelu ne izazivaju nikakve promjene i ne štete. Mogu se postaviti u istom operacijskom aktu, ako se može odstraniti tkivo dojke s očuvanjem kože. Ako se dojka mora odstraniti u cijelosti, onda se u prvom aktu na mjesto gdje će se dojka rekonstruirati postavlja tkivni ekspander, tj. „balon” ispod prsnog mišića i u određenim vremenskim intervalima puni fiziološkom otopinom, tako da se povećanjem volumena ekspandera postupno rasteže tkivo iznad njega. Kad se dobije dovoljna količina tkiva, ekspander se najčešće zamjenjuje trajnim silikonskim implantatom[16].

Rekonstrukcija pomoću proteze se postavlja ispod mišića na prsnoj stijenci. Taj način rekonstrukcije prikladan je za žene s manjim dojkama. Prednost toga zahvata je kratkotrajnost operacije ali zbog nepovoljnog utjecaja zračenja na protezu, rekonstrukcija protezom ne preporučuje ženama koje će najvjerojatnije biti zračene[19].

Oko 10% svih slučajeva raka dojke je nasljedno. Rekonstrukcija dojke protezama je metoda izbora kod žena koje se zbog preventivnih razloga odluče ukloniti obje dojke. U tu skupinu spadaju sve žene kojima je dokazana mutacija gena BRCA1 i BRCA2. Osobe s takvom mutacijom imaju povećani rizik za nastanak raka dojke i on iznosi do 70. godine života 45-85%. [16].

Rekonstrukcija ekspanderom upotrebljava se kod sekundarnih rekonstrukcija, kad je dojka već uklonjena i potrebno je ekspanirati kožu na prsima kako bi kirurg dobio zadovoljavajući volumen dojke. Rekonstrukcija dojke tkivnim ekspanderom primijenjena je kod bolesnica sa malim dojkama i dobrim kvalitetom kože grudnog koša. U sljedećih nekoliko tjedana ili mjeseci nakon operacije, kroz maleni ventil koji se nalazi ispod kože, uštrcava se fiziološka otopina kojom se postupno puni ekspander. Nakon što se koža u predjelu iznad ekspandera dovoljno proširi, ekspander se tijekom kirurškog zahvata zamjenjuje trajnom protezom [19].

Treba istaknuti da su neki ekspanderi rađeni tako da trajno ostanu u dojci. Bradavica i zatamnjeno područje kože koje je okružuje naknadno se rekonstruira. Ovom metodom također izbjegavamo invazivniji kirurški zahvat, no potrebno je duže vrijeme kako bi se postigao željeni estetski rezultat. Osjećaj nelagode prisutan je nakon svakog punjenja ekspandera. Također valja istaknuti da je primjenom ove metode rezultat lošiji ako je već provedeno zračenje torakalne stjenke[18].



Slika 3.1.1. Prikaz rekonstrukcije ekspanderom

Izvor: Poliklinika ekljuga.hr Dostupno na: <http://poliklinika-eljuga.hr/rekonstrukcijska-kirurgija/zagreb/rekonstrukcija-dojke-proteзом-ispod-misica>

Rekonstrukcija dojke vlastitim tkivom najbolja je i najzastupljenija metoda rekonstrukcije dojke, ali zahtijeva izuzetno educiranog i iskusnog plastičnog i rekonstruktivnog kirurga, koji vlada i mikrokirurškom tehnikom i estetskom kirurgijom radi kasnijeg izjednačavanja eventualne asimetrije suprotne dojke.

Prednosti rekonstrukcije vlastitim tkivom nad rekonstrukcijama implantatima su:

- dostupnost dovoljne mase vlastitog tkiva
- implantati nisu neophodni, a time su izbjegnute komplikacije vezane za njihovo korištenje
- dobri estetski rezultati
- vlastito tkivo može dobro da podnese poslijeoperacijsku radioterapiju [18].

Najčešće korišteni režnjevi su: *latissimusdorsirežanj* (LDR) i *transverzalni rectusabdominismišićnokožni režanj* (TRAM)

Rekonstrukcija TRAM – režnjem je rekonstrukcije kožom donjeg trbuha i pravim mišićem prednjega trbušnog zida. Moguće je učiniti rekonstrukciju dojke i bez upotrebe pravoga trbušnog mišića, ali je tada neophodno poznavanje mikrokirurške tehnike. U tim se slučajevima postižu najbolji estetski rezultati[16]. Nedostaci ove tehnike su kompleksnost operacije, rizici parcijalnog ili totalnog gubitka režnja, kao i rizici nastanka poslijeoperacijskih kilograma [19].

Latissimusdorsi režanj može se koristiti za rekonstrukciju malih dojki, jer režanj nije toliko masivan pa mu je to i najveći nedostatak. Prednost korištenja ovog režnja je u sigurnosti metode i relativno jednostavnoj operacijskoj tehnici, naravno za dobro uvježbanu ekipu kirurga. Danas se češće koristi u kombinaciji sa implantatima [19].

3.2. Primarne i sekundarne rekonstrukcije dojke

Rekonstrukcija dojke nakon mastektomije može biti primarna ili sekundarna. Primarna znači da se radi rekonstrukcija u istom zahvatu kao i odstranjenje tkiva dojke s tumorom. Primarna rekonstrukcija dojke ograničena je uglavnom na rane stadije bolesti, kao i na tumore određenih lokalizacija. Primarna rekonstrukcija dojke predstavlja značajan napredak u liječenju raka dojke jer smanjuje negativan psihički učinak gubitka dojke. Za kirurga, zahvat je zahvalniji zbog neoštećenog tkiva nakon provedenog zračenja ili nastalih ožiljaka, odnosno tehnički je operacija lakša jer ima manje komplikacija [18]. Primarne rekonstrukcije imaju obično bolji estetski izgled jer nema značajnog manjka kože kao u slučaju kad se napravi prvo modificirana radikalna mastektomija, a nakon toga rekonstrukcija[19].

Kod sekundarne rekonstrukcije drugačiji je postupak nego kod primarne. Prvo se napravi mastektomija, a nakon toga rekonstrukcija kada kontrola bolesti dozvoli ili se bolesnica odluči na

rekonstrukciju. Sekundarne rekonstrukcije izvode se poslije završetka liječenja i između liječenja i rekonstrukcije treba proći minimalno šest mjeseci. Prije sekundarne rekonstrukcije učine se kompletne pretrage zdravlja pacijentice, s naglaskom na osnovnu bolest. Kod sekundarne rekonstrukcije veća je vjerojatnost komplikacija koje bi mogle odgoditi sistemsku terapiju[18]. Glavne značajke i usporedba primarne i sekundarne rekonstrukcije prikazane su u tablici 3.2.

PRMARNNA REKONSTRUKCIJA	SEKUNDARNA REKONSTRUKCIJA
U istom zahvatu odstranjeni tumor i rekonstruktuirana dojka što pridonosi manjem broju operacija, manjim troškovima, i kraćem boravku u bolnici	Metoda izbora ako je planirano zračenje
Dobar psihološki učinak koji donosi više samopouzdanja i manja je vjerojatnost pojave depresije	Za neodlučne i psihološki slabije pripremljene bolesnice
Bolji estetski ishod i bolja osjetljivost kože	Može se izvesti bilo kada nakon zahvata
Bez utjecaja na planiranu kemoterapiju	Po završetku liječenja bolesnica ima vremena da utječe na čimbenike kao što su opće zdravstveno stanje, regulacija šećera, prestanak pušenja i sl.

Tablica 3.2.1. Usporedba primarne i sekundarne rekonstrukcije dojke

Izvor: A. Uruš: Rak dojke i suvremeni načini rekonstrukcije, Školska knjiga, Zagreb, 2015.

3.3. Prednosti nedostaci rekonstrukcije dojke

Pacijentice oboljele od raka dojke odlučuju se na rekonstrukciju dojke najviše zbog boljeg estetskog izgleda jer tako ne osjećaju značajni fizički manjak. Rekonstrukcija same dojke nudi niz prednosti za svaku pacijenticu koje su navedene u nastavku

- Nema potrebe za nošenjem vanjske proteze
- U odjeći ili u kupaćem kostimu izgled će biti sličan onome prije kirurškog zahvata
- Čak i bez odjeće s novom dojkom pacijentice se osjećaju sigurnije
- Povećava se osjećaj samopoštovanja, ženstvenosti i privlačnosti[2].

Naravno uz navedene prednosti, možemo spomenuti i sa druge strane neke neželjene ishode

Iako se svakim zahvatom rekonstruktira dojka da bude slična drugoj, treba biti svjestan nemogućnosti stvaranja dviju posve jednakih dojki. Također treba biti svjestan da će i osjet dojki biti različit. Kod nekih žena potrebno je nekoliko kirurških zahvata kako bi se postigao zadovoljavajući izgled nove dojke. Katkad je potreban kirurški zahvat i na drugoj dojci radi postizanja simetrije (smanjenje, podizanje, povećanje). Rekonstrukcija bradavice je zahvat kojemu se pristupa u zadnjem aktu, u lokalnoj anesteziji. Postoji i mogućnost komplikacije na mjestu uzimanja režnja (nekroza režnja, upala, gubitak režnja, trbušne kile). Na kraju zahvata ostaju ekstenzivni ožiljci[15].

3.4. Trošak rekonstrukcije dojke

Rekonstrukcijska kirurgija usko je specijalizirana grana plastične kirurgije za koju se može reći da nije povoljna. Prije konačne odluke o vrsti rekonstrukcijskog zahvata važno je detaljno se informirati u Udrugama koje okupljaju žene operirane od raka dojke te u specijaliziranim ustanovama koje se bave rekonstrukcijskom kirurgijom dojke u onkologiji[15].

Sve žene koje imaju karcinom dojke i obave mastektomiju imaju pravo i na rekonstrukciju grudi preko HZZO-a. Tehnički i teoretski, svaka žena može biti kandidatkinja za rekonstrukciju dojke nakon mastektomije, ali ipak postoji niz faktora koji na kraju budu presudni u odluci hoće li se takav zahvat obaviti. Rekonstrukciju liječnici neće preporučiti ženi kod koje je bolest uznapredovala i ne očekuje se poboljšanje. Jednako tako kandidatkinja neće biti niti jedna žena koju bi zahvat mogao ugroziti zbog, primjerice, drugih bolesti od kojih boluje (poput dijabetesa) i koje dovode u pitanje njezinu sigurnost[20].

Dobar dio žena nije informiran o tome da nakon mastektomije imaju pravo na rekonstrukciju dojke, niti da troškove zahvata iznosi Hrvatski zavod za zdravstveno osiguranje. Prema mišljenju brojnih liječnika u RH relativno mali broj žena se odlučuje za rekonstrukciju dojke zbog slabe informiranosti o tome kakve je zahvate uopće moguće izvesti te da li same iznose troškove zahvata i poslijeoperacijskog liječenja. Hrvatski zavod za zdravstveno osiguranje pokriva troškove zahvata i poslijeoperacijskog liječenja bolesnica kod rekonstrukcije dojke nakon mastektomije, te rekonstrukcije nakon teških ozljeđivanja. Žena sama snosi troškove estetskih zahvata kod povećanja dojke implantatima, kada to čini svojevrijedno i bez medicinske indikacije[20].

3.5. Život nakon rekonstrukcije dojke

Ovisno o tipu operacije hospitalizacija traje od nekoliko dana do tjedan dana. Poslijeoperacijski oporavak traje od šest do osam tjedana ako je obavljena rekonstrukcija režnjem, a oko tri tjedna ako je riječ o rekonstrukciji s implantatom. Rekonstrukcijom se nakon operacije ne dobije normalan osjet, iako se može djelomično vratiti, da može potrajati i godinu do dvije, dok tkivo u cijelosti zacijeli i ožiljci izblijede[5]. Neko vrijeme nakon zahvata normalno je osjećati umor i bol u dojkama te dijelu tijela s kojeg je uziman režanj. Vrijeme oporavka mnogo je duže pri rekonstrukciji režnjem nego pri uporabi proteza. Lijekovima se navedeni simptomi mogu umanjiti. Rekonstrukcija dojke ne povećava rizik od ponovne pojave bolesti. Ne utječe na poslijeoperacijsku kemoterapiju, imunoterapiju ili hormonsku terapiju. Ako se očekuje poslijeoperacijsko zračenje dojke, potrebno je, u dogovoru s kirurgom, izabrati optimalnu metodu rekonstrukcije. Kod kontrolnih mamografija važno je upozoriti doktora medicinske radiologije o prisutnosti proteze u dojci ako je primijenjena ta metoda rekonstrukcije. Javljati se na dogovorene kontrolne preglede onkologu radi praćenja te kirurgu radi uklanjanja eventualnih neželjenih estetskih posljedica. Žene nakon rekonstrukcije dojke osjećaju olakšanje zbog same spoznaje da ponovno imaju dojku te da će se opet moći osjećati ženstveno. Odmah nakon zahvata pacijentica mora mirovati neko vrijeme, smanjiti napor i stres. Važni su redoviti pregledi i kontrole te izbjegavanje jačeg fizičkog napora, poput dizanja utega. Prva kontrola je za otprilike osam dana od zahvata, kada vade šavovi. Sljedeća je za mjesec dana zbog mogućeg nakupljanja seruma i tekućine u pazuhu, iduće kontrole su između 3-6 mjeseci, te za godinu dana. Ostale kontrole planiraju se individualno i u koordinaciji s onkologom. Pacijentice koje su bile podvrgnute rekonstrukciji silikonskim implantatima najčešće su zadovoljne svojim novim izgledom. Nakon rekonstrukcije potpuni fizički oporavak ne dolazi od jednom. Promjenom životnih navika žene same mogu doprinijeti što bržem oporavku. Održavanje tjelesne težine, tjelesna aktivnost, zdrava prehrana te naravno ograničen unos alkohola uvelike pomažu. Za vrijeme i nakon liječenja vrlo je važna pravilna prehrana, da bi se osjećale dobro i pune energije. Preporučljivo je unošenje puno tekućine, jesti nekoliko manjih obroka tijekom dana (umjerene porcije bjelanjčevina, hranu bogatu vlaknima te ograničiti referirane šećere). Preporuča se i smanjenje alkoholnih pića te izbjegavanje uzimanja nadomjesne prehrane ako ih nije propisao onkolog. Ženama je potrebno vrijeme da shvate da su izgubile svoju dojku zbog bolesti te da sada imaju implantate. Nakon dijagnoze raka dojke žene postanu depresivne, smanjuje im se samopouzdanje i gube vjeru u sebe. Nakon rekonstrukcije ponovno im se vraća samopouzdanje te se smatraju ponovno lijepima. Vrlo je važna rehabilitacija čiji postupci moraju biti individualni prilagođeni te fizioterapeut ima zadatak pokazati osnove vježbe[2].

4. Sestrinska skrb bolesnice nakon rekonstrukcije dojke

Kvaliteta života bolesnica oboljelih od raka dojke koje su podvrgnute operacijskoj metodi liječenja karcinoma važan je indikator uspješne/neuspješne edukacije članova zdravstvenog tima u prije i poslijeoperacijskom tijeku liječenja. Kad žena prođe sve faze u prihvaćanju bolesti, tada postaje spremna uporabiti sve poznate metode za poboljšanje stupnja kvalitete života. Kako bi bolesnice bile osposobljene za izvršavanje svakodnevnih aktivnosti, u edukaciju bolesnica potrebno je uključiti sve članove zdravstvenog tima specijaliziranoga za liječenje bolesnica s malignim bolestima dojke. Članovi zdravstvenog tima svojim stručnim savjetima i potporom poboljšavaju kvalitetu života bolesnicima, njihovim partnerima i članovima obitelji. Tijekom hospitalizacije na kirurškom odjelu važnu ulogu ima medicinska sestra kao član zdravstvenog tima. U prijeoperacijskom i poslijeoperacijskom periodu provodi intervencije koje su usmjerene na psihičku i fizičku pripremu bolesnica za kirurški zahvat. Dobrom interakcijom između medicinske sestre i bolesnica osigurava se više uzajamnog povjerenja, bolesnica neće izgubiti samopoštovanje, što će omogućiti bolji tijek poslijeoperacijskog oporavka. Uvažavajući bolesnicu/ka kao aktivna sudionika u provođenju zdravstvene njege, medicinska sestra usmjerava proces zdravstvene njege te uporabom holističkog pristupa prevenira nastanak i rješava postojeće probleme. Opisanom uporabom procesa zdravstvene njege radi ispunjenja zadanih ciljeva, bolesnici će biti pripremljeni na sve izazove poslijeoperacijskog tijeka liječenja. Uporabom znanstveno verificiranih metoda edukacije članova zdravstvenog tima, bolesnici su odgovarajuće pripremljeni za suočavanje s promjenom načina života i usvajanjem potrebnih, novih životnih navika. S novim spoznajama bolesnici se mogu uključiti u aktivnosti koje su obavljali i prije provedenog kirurškog liječenja [5].

Kontinuiran rad medicinskih sestara/tehničara na svim razinama zdravstvene zaštite, posebno u primarnoj zdravstvenoj zaštiti, od velike je važnosti za pravovremeno otkrivanje karcinoma dojke. Značajan broj oboljelih, novi postupci i metode liječenja, produljenje tijeka života oboljelih uzrokuje potrebu provođenja trajnih metoda edukacije u sestrinskoj zajednici u RH. Intervencije medicinske sestre/tehničara usmjerene su na provođenje metoda prevenciju raka dojke, rano otkrivanje, rješavanje problematike u sestrinskoj zajednici pri dijagnostičkim postupcima, liječenju i tijekom oporavka. Medicinska sestra/tehničar danas mora posjedovati visoki stupanj znanja i vještine za provođenje edukacije opće populacije. Neprekidnim ukazivanjem na važnost kontroliranja osobnog zdravlja, redovitim odlaskom na liječničke preglede i mamografiju te povećanjem pozitivnog stava pojedinaca prema samopregledu postiže se značajno poboljšanje u stupnju rane detekcije malignih bolesti dojke [14].

Žene oboljele od raka, kao, uostalom, i drugi bolesnici, izložene su stalnim pretragama, muči ih neizvjesnost kakvi će biti rezultati, ne poznaju dovoljno dobro zdravstveni sustav i ne snalaze se u njemu, anksiozne su i pojačano osjetljive. Na svojem putu liječenja i kontrola dolaze u kontakt sa zdravstvenim osobljem različitih specijalnosti i razina. Iznimno je važno da i zdravstveni djelatnici imaju barem najosnovnije spoznaje o stanju takvih bolesnika i načinima komunikacije jer su uključeni u proces njihova liječenja u širem smislu. Također je važno da imaju spoznaju o svojevrsnoj moći i utjecaju koju imaju na bolesnike koji o njima na neki način ovise. Tim se utjecajem moraju koristiti odgovorno. Stoga je od posebnog značaja edukacija medicinskog osoblja svih razina i specijalnosti u ovom području. S tom je edukacijom u teorijskom, praktičnom i iskustvenom smislu potrebno započeti u procesu školovanja zdravstvenih radnika [22].

Potrebno je istaknuti medicinske sestre koje su iznimno važne bolesnicama i obitelji, ne samo u području skrbi u užem smislu nego i u području informiranja, savjetovanja, podrške za prihvaćanje liječenja te stvaranja ozračja optimizma i osjećaja sigurnosti [21].

Medicinska sestra u poslijeoperacijskoj skrbi ima i sljedeće zadatke:

- mjerenje vitalnih funkcija (puls, tjelesna temperatura, krvni tlak, zasićenost krvi—kisikom)
- nakon tri dana dva puta na dan kontroliranje kirurške rane na rekonstruiranoj dojci
- praćenje količine tekućine koja se izlučuje putem drena
- kontrola položaja urinarnog katetera i bilježenje izlučenog urina
- praćenje balansa tekućina
- primjena terapije prema uputama liječnik
- pomoć bolesnici pri održavanju osobne higijene
- uzimanje krvi za laboratorijske pretrage [23].

Medicinska sestra zadužena je za praćenje stanja i izgleda bolesnice nakon operacije. Vrlo bitno je prepoznavanje poslijeoperacijskih poteškoća i komplikacija te pravovremeno reagiranje na iste. Jedna od najčešćih poteškoća koja se javlja gotovo kod svih bolesnica je bol. Važno je prikupiti podatke o trajanju, karakteru i lokalizaciji boli, zamoliti bolesnicu da na skali za bol procjeni intenzitet svoje boli. Medicinska sestra zatim pokušava otkloniti čimbenike koji uzrokuju bol, primijeniti propisane analgetike te pratiti da li će se intenzitet boli smanjiti. Također jedne od češćih poteškoća su mučnina i povraćanje koje se javljaju zbog primjene anestetika, nakupljanja sadržaja u želucu te uzimanja hrane i tekućine prije nego što se uspostavi peristaltika. Medicinska sestra promatra bolesnicu i provodi postupe koji će umanjiti, odnosno

ukloniti mučninu. Potrebno je ukloniti neugodne mirise koji izazivaju povraćanje, uputiti bolesnicu da duboko diše, ograničiti uzimanje tekućine i hrane na usta dok postoje znaci mučnine, obavijestiti liječnika te primijeniti ordiniranu terapiju. Vrlo često nakon operacije javljaju se i poteškoće s mokrenjem. Ako bolesnica spontano ne mokri, mokrenje se pokušava izvesti različitim postupcima: promjenom položaja, stavljanjem toplog termofora, otvaranjem slavine, osiguranjem ugodne i intimne atmosfere [23].

5. Prikaz slučaja bolesnice nakon rekonstrukcije dojke

Bolesnica R.B. 57 godina primjer je žene oboljele od raka dojke i koja se odlučila na rekonstrukciju dojke. U nastavku rada prikazana je njezina priča i dojmovi nakon rekonstrukcije dojke. Ispričala je kako živi sa svojim ožiljcima, nakon što je pobijedila rak dojke.

„Ono što nas čini ženama i jesu grudi, isto kao što je glava i ruke i srce. Ostati bez tog jednog dijela tijela, sigurno nije jednostavno“, Na proljeće 2015. saznala je da ima karcinom na lijevoj dojci, operirana je u lipnju. Postojala je mogućnost da joj se u istoj operaciji nakon odstranjivanja, napravi rekonstrukcija dojke. Prihvatila je to. “ Meni je jako tužno kad žene vele – više mi to ne treba! Zašto ne, takve jesmo“, priča. Operacija je trajala devet sati, skidali su joj masno tkivo s trbuha, što joj je ostavilo velik rez od boka do boka. „Ja to gledam pozitivno da sam dobila i liposukciju i rekonstrukciju“. Kada se pogleda vidi mali rez oko bradavice i veliki na trbuhu [24].

Na svoje tijelo gleda kao na mali spomenik. Da joj nije uspjela operacija, da više nema dojku, kaže da bi bila jednako sretna. Ne bi se sramila svog tijela. „To je još uvijek velika stigma. Ožiljci i to da žena nema jednu dojku, ljudi bulje. Jako ružno se kaže – odrezali su joj sisu.“Shvatila je da žene koje pogotovo imaju problema s rekonstrukcijom i ožiljcima su one koje dolaze iz manjih sredina. „Što bi ona išla na rekonstrukciju, kaj joj to treba. Samo su neki komentari, i ja sam doživjela nešto slično od jednog poznanika“, kaže i dodaje da nije napravila ništa loše niti nezakonito. Žao joj je što se o tome malo priča. “Pitao me jedan čovjek, zašto sam išla na to, zar mi nije bilo dosta ovo drugo. Pitala sam ga da njemu odrežu testise i ima mogućnost rekonstrukcije, bi li to odbio. – A to nije isto! Odgovorio je on meni : “ja taj mali rez tako volim da vam ne mogu objasniti. Svaki put kad ga pogledam pomislim si: „E pobijedila si ga!“ Mislim da ni jedan dio tijela ne volim kao taj rez. To je moja pobjeda. Rez na trbuhu je moja odluka, a rez na dojci moja pobjeda.“ [24].

Uz ovu priču postoje još mnogobrojni primjeri takvih žena koje su prošle isto. Na kraju ove priče možemo zaključiti kako je R. prebrodila krizno razdoblje svoga života od kako je saznala za svoju bolest. Rekonstrukcija dojke ostavila joj je fizički ožiljak ali učinila je sretnijom i samouvjerenijom.

6. Rak dojke i rekonstrukcija dojke u Republici Hrvatskoj

U Republici Hrvatskoj, rak dojke još uvijek ima visoku smrtnost. Godišnje u Republici Hrvatskoj oko 2500 žena dobije dijagnozu raka dojke. Rak dojke treći je uzrok ukupne smrtnosti u ženskoj populaciji, a na vodećem je mjestu smrtnosti od maligne bolesti[11]-

Prema podacima Registra za rak, od raka dojke je u Hrvatskoj na godinu oboli oko 2500 žena, a od iste bolesti umre na godinu oko 1000 žena. U Hrvatskoj se prati stalni porast i učestalosti i smrtnosti raka dojke. Rak dojke je najčešća maligna bolest u žena (25% svih malignih bolesti), glavni je uzrok smrtnosti (18% svih smrtnosti uzrokovanih rakom), a vrhunac učestalosti je oko 60. godine života. U Hrvatskoj je vjerojatnost da žena oboli od raka dojke u svom životnom vijeku 1:8. Po učestalosti i smrtnosti raka dojke Hrvatska se uklapa u europski prosjek[8].

Kako u cijelom svijetu tako i Hrvatskoj svake godine se na temu raka dojke organizira dan ružičaste vrpce. To je humanitarna akcija koja ima za cilj upozoriti na važnost ranog otkrivanja raka dojke budući da se više od 90 posto oboljelih žena može izliječiti ako je bolest otkrivena u početnom stupnju bolesti. Danas je u ovaj humanitarni projekt uključeno više od 30 zemalja svijeta. U Hrvatskoj ovu manifestaciju organizira Hrvatski forum protiv raka dojke “Europa Donna Hrvatska”[12].



Slika 6.1. Prikaz ružičaste vrpce kao simbola raka dojke

Izvor: Nismosame.com, Dostupno na: <https://www.nismosame.com/vijesti/europa-donna-hrvatska-obiljezava-18-dan-ruzicaste-vrpce/>

U Hrvatskoj kao sekundarna mjera prevencije organiziran je Nacionalni program za rano otkrivanje raka dojke „Mamma“ koji uključuje sve žene u Republici Hrvatskoj u starosnoj dobi od 50 do 69 godina. Program sadržava pregled dojki mamografijom svake dvije godine. Ženama na kućnu adresu stiže poziv za besplatan pregled. Cilj je programa smanjiti smrtnost od raka dojke za 25% do 30%, otkriti rak u početnom stadiju te poboljšati kvalitetu života bolesnica s rakom dojke[14].

Rekonstrukcijska kirurgija usko je specijalizirana grana plastične kirurgije i njome se bave educirani kirurzi u području onkološke kirurgije dojke uz poznavanje mikrokirurške tehnike. Većina kirurga koji obavljaju takve zahvate nalaze se u svega nekoliko visokospecijaliziranih ustanova u Hrvatskoj. U Hrvatskoj su na raspolaganju sve tehnike kojima se radi rekonstrukcija dojke vlastitim tkivom kao i kombinirane tehnike uporabe vlastitog tkiva i implantata ili samo implantata [2].

U Hrvatskoj je rekonstrukcija dojke, kao standardni kirurški postupak i nastavak liječenja raka dojke, u cijelosti pokrivena troškovima HZZO-a. Ali ipak postoje problemi s naplatom kvalitetnijih implantata ili kirurškog postupka na drugoj dojci radi postizanja simetričnosti [20]. KB Dubrava Zagreb može se pohvaliti statusom jedne od rijetkih bolnica u svijetu koja češće vrši mastektomiju s poštedom kože i areole, kao trenutno najnaprednije i najuspješnije tehnike koja kombinira onkološku i rekonstruktivnu kirurgiju[14].

7. Zaključak

Na kraju samog rada može se zaključiti da je rak dojke najčešća zloćudna bolest kod žena međutim, smrtnost od raka dojki počela se sve više smanjivati. Razlozi tome su u boljem ranom otkrivanju bolesti i u učinkovitijem liječenju. Rak dojki sve više se otkriva u ranom stadiju, kad još nije opipljiv i kada su mogućnosti izlječenja velike. Rano otkrivanje provodi se redovitim pregledima i mamografskim snimanjima dojki. Najčešća metoda liječenja raka dojke jest kirurški zahvat tj. odstranjivanje dojke.

Sve više žena se nakon kirurškog zahvata odstranjivanja dojki odlučuje na rekonstrukciju dojki čije troškove u Hrvatskoj pokriva Hrvatski zavod za zdravstveno osiguranje. Rekonstrukcija dojke danas je sastavni dio liječenja i rehabilitacije žena sa rakom dojke, to jest kirurški zahvat kojim se rekonstruira uklonjena dojka. Rekonstrukcijska kirurgija usko je specijalizirana grana plastične kirurgije i njome se bave plastični kirurzi. Glavni cilj rekonstrukcije jest uspostaviti simetriju dojki da bi se nakon toga uklonile psihičke poteškoće nastale zbog odstranjene dojke. Neposredna rekonstrukcija daje najbolje estetske rezultate i smanjuje troškove liječenja.

Važnu ulogu za bolesnicu ima i medicinska sestra kojoj je zadatak da brine o bolesnici te joj pruža podršku, kontrolira operacijski rez, brine o pojavi i sprečavanju infekcija te kontrolira vitalne funkcije. Pristup rehabilitaciji mora biti usmjeren na socijalni i psihički oporavak jednako kao i na fizički oporavak bolesnice. Bolesnicama je svakako i od velike pomoći razumijevanje i potpora partnera, članova obitelji, prijatelja i suradnika. Osim glavnog cilja rekonstrukcije dojke važno je da se pacijentica nakon rekonstrukcije osjeća sretnije i samouvjerenije.

8. Literatura

- [1] M. Šamadija, E.Vrdoljak, Z. Krajina: Klinička Onkologija, Medicinska naklada, Zagreb, 2006.
- [2] <http://poliklinika-eljuga.hr/rekonstrukcijska-kirurgija>, dostupno 15.07.2019.
- [3] http://poliklinika-eljuga.hr/medicinska-pitanja/zagreb/sto_je_rak_dojke, dostupno 15.07.19.
- [4] Casin K.: Kvaliteta života bolesnica poslije operacije karcinoma dojke, Hrčak, Opća bolnica Karlovac, Služba za kirurgiju, Karlovac, 2013. Str. 29-32
- [5] <http://www.onkologija.hr/rak-dojke/>, dostupno 15.07.2019.
- [6] Casin K.: Kvaliteta života bolesnica poslije operacije karcinoma dojke, Hrčak, Opća bolnica Karlovac, Služba za kirurgiju, Karlovac, 2013. Str. 29-32
- [7] <http://www.msd-prirucnici.placebo.hr/msd-za-pacijente/specificne-bolesti-zena/bolesti-dojke/rak-dojke>, dostupno 15.07.2019.
- [8] <https://www.vasezdravlje.com/zensko-zdravlje/prevenција-raka-dojke>, dostupno 18.07.2019.
- [9] <https://poliklinika-aviva.hr/zdravisavjeti/rak-dojke/>, dostupno 18.07.2019.
- [10] A.Uruš: Rak dojke i suvremeni načini rekonstrukcije dojke, Medicinska naklada, Zagreb, 2015.
- [11] <http://poliklinika-eljuga.hr/mamografija/zagreb/dijagnosticke-metode-za-otkrivanje-raka-dojke>, dostupno 15.07.2019.
- [12] <https://www.plivazdravlje.hr/bolest-clanak/bolest/74/Zlocudni-tumor-dojke.html#22958>, dostupno 15.07.2019.
- [13] Č. Tanja: Rak dojke, Hrčak, Medicus, Ljubljana 2001., str .173 – 178
- [14] <https://www.nismosame.com/vijesti/europa-donna-hrvatska-obilježava-18-dan-ruzicaste-vrpce/>, dostupno 25.07.2019.
- [15] Šiško I, Šiško N.: Preventivni programi za rano otkrivanje raka dojke u Republici Hrvatskoj, Hrčak, Zagreb,2017. Str.107-110
- [16] J. FajdićDžepinaI.: Kirurgija dojke, Školska knjiga, Zagreb, 2006.
- [17] D. Eljuga: Rekonstrukcijska kirurgija dojke, Zagreb, 2010.
- [18] <https://www.vasezdravlje.com/bolesti-i-stanja/pravo-zene-na-obje-dojke>, dostupno 26.07.2019.
- [19] <http://www.zjzpgz.hr/nzl/85/ljepota.htm>, dostupno 26.07.2019.
- [20] Višnjić M. i sur.: Rekonstrukcija dojke posle amputacije zbog karcinoma, Hrčak, Klinički centar Niš, Srbija, 2009. Str. 427-432
- [21] <http://www.hzzo.hr/obvezno-osiguranje/opseg-prava-na-zdravstvenu-zastitu/>, dostupno 05.08.2019.

- [22] VukotaLj. i sur.: Sustavna psihološka i psihosocijalna podrška ženama oboljelima od raka dojke, JAHS, Zagreb, 2015.
- [23] Đorđević V, Braš M.: Komunikacija u medicini, Medicinska naklada, Zagreb.;2011.
- [24] U. Ahčan: Rak dojke i suvremeni načini rekonstrukcije, Kad se život okrene naglavačke, Medicinska naklada, Zagreb, 2015.
- [25] <https://100posto.jutarnji.hr/zivot/kako-zivimo-sa-svojim-oziljcima-na-grudima-nakon-sto-smo-pobijedile-karcinom>, dostupno 05.08.2019.

Popis slika

Slika 2.1. Prikaz raka dojke , Dostupno na: http://www.onkologija.hr/rak-dojke/	3
Slika 2.5.1. Simptomi raka dojke , Dostupno na: http://www.onkologija.hr/rak-dojke/	8
Slika 3.1.1. Prikaz rekonstrukcije ekspanaderom , Dostupno na: http://poliklinika-eljuga.hr/rekonstrukcijska-kirurgija/zagreb/rekonstrukcija-dojke-proteзом-isпод-misica	13
Slika 6.1. Ružičasta vrpca kao simbol raka dojke , Dostupno na: https://www.nismosame.com/vijesti/europa-donna-hrvatska-obiljezava-18-dan-ruzicaste-vrpce/	23

Popis tablica

[Tablica 2.3.1. Stadiji raka dojke](http://www.onkologija.hr/rak-dojke/), Dostupno na:<http://www.onkologija.hr/rak-dojke/> 6

[Tablica 2.6.1. Metode liječenja raka dojke](#), Izvor: M. Šamadija, E.Vrdoljak, Z. Krajina: Klinička Onkologija, Medicinska naklada, Zagreb, 2006.<http://www.onkologija.hr/rak-dojke/>..... 9

[Tablica 3.2.1. Usporedba primarne i sekundarne rekonstrukcije dojke](#), Izvor: A.Uruš: Rak dojke i suvremeni načini rekonstrukcije, Školska knjiga, Zagreb, 2015..... 13



IZJAVA O AUTORSTVU
I
SUGLASNOST ZA JAVNU OBJAVU

Završni/diplomski rad isključivo je autorsko djelo studenta koji je isti izradio te student odgovara za istinitost, izvornost i ispravnost teksta rada. U radu se ne smiju koristiti dijelovi tuđih radova (knjiga, članaka, doktorskih disertacija, magistarskih radova, izvora s interneta, i drugih izvora) bez navođenja izvora i autora navedenih radova. Svi dijelovi tuđih radova moraju biti pravilno navedeni i citirani. Dijelovi tuđih radova koji nisu pravilno citirani, smatraju se plagijatom, odnosno nezakonitim prisvajanjem tuđeg znanstvenog ili stručnoga rada. Sukladno navedenom studenti su dužni potpisati izjavu o autorstvu rada.

Ja, KARLA PREMUS (ime i prezime) pod punom moralnom, materijalnom i kaznenom odgovornošću, izjavljujem da sam isključivi autor/ica završnog/diplomskog (obrisati nepotrebno) rada pod naslovom SESTRINSKA SKRB KOD REKONSTRUKCIJE DOLKE (upisati naslov) te da u navedenom radu nisu na nedozvoljeni način (bez pravilnog citiranja) korišteni dijelovi tuđih radova.

Student/ica:
(upisati ime i prezime)

Karla Premus

(vlastoručni potpis)

Sukladno Zakonu o znanstvenoj djelatnosti i visokom obrazovanju završne/diplomske radove sveučilišta su dužna trajno objaviti na javnoj internetskoj bazi sveučilišne knjižnice u sastavu sveučilišta te kopirati u javnu internetsku bazu završnih/diplomskih radova Nacionalne i sveučilišne knjižnice. Završni radovi istovrsnih umjetničkih studija koji se realiziraju kroz umjetnička ostvarenja objavljuju se na odgovarajući način.

Ja, KARLA PREMUS (ime i prezime) neopozivo izjavljujem da sam suglasan/na s javnom objavom završnog/diplomskog (obrisati nepotrebno) rada pod naslovom SESTRINSKA SKRB KOD REKONSTRUKCIJE DOLKE (upisati naslov) čiji sam autor/ica.

Student/ica:
(upisati ime i prezime)

Karla Premus

(vlastoručni potpis)