

# Uloga i zadaci medicinske sestre tijekom zbrinjavanja hitnih stanja ORL područja

---

Moharić, Samanta

Undergraduate thesis / Završni rad

2019

Degree Grantor / Ustanova koja je dodijelila akademski / stručni stupanj: **University North / Sveučilište Sjever**

Permanent link / Trajna poveznica: <https://um.nsk.hr/um:nbn:hr:122:909637>

Rights / Prava: [In copyright](#) / [Zaštićeno autorskim pravom.](#)

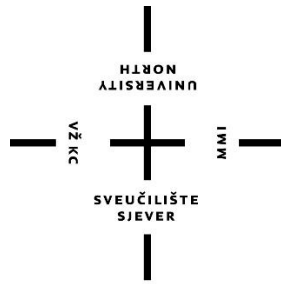
Download date / Datum preuzimanja: **2024-07-29**



Repository / Repozitorij:

[University North Digital Repository](#)





**Sveučilište  
Sjever**

**Završni rad br. 1225/SS/2019**

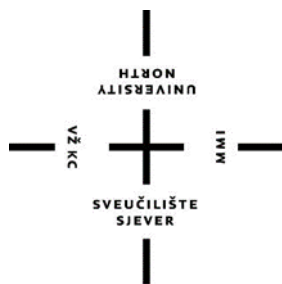**Uloga i zadaci medicinske sestre tijekom zbrinjavanja hitnih stanja ORL područja**

**Samanta Moharić, 1852/336**

Varaždin, prosinac 2019. godine







**Sveučilište  
Sjever**

**Odjel za Sestrinstvo**

**Završni rad br. 1225/SS/2019**

**Uloga i zadaci medicinske sestre tijekom zbrinjavanja hitnih stanja ORL područja**

**Student**

Samanta Moharić, 1852/336

**Mentor**

Doc.dr.sc. Marin Šubarić

Varaždin, prosinac 2019. godine



# **Predgovor**

Zahvaljujem se svom mentoru, doc.dr.sc. Marinu Šubariću na nesebičnoj pomoći, strpljenju i susretljivosti prilikom izrade ovog završnog rada.

Također se zahvaljujem svim profesorima i mentorima Sveučilišta Sjever na suradnji i poticaju za učenjem, stjecanjem znanja i vještina.

Zahvaljujem se svojoj obitelji, prijateljima i kolegama s posla na pruženoj podršci i razumijevanju tijekom studiranja na Sveučilištu Sjever.

Veliko hvala svima koji su bili potpora za vrijeme studiranja i hvala svima koji su pomogli u izradi ovog završnog rada.

## Sažetak

Hitna stanja u otorinolaringologiji zahtijevaju posebnu pažnju kako bi se umanjila mogućnost propusta, razvoja potencijalnih komplikacija i posljedičnog nepovoljnog ishoda s porastom morbiditeta i mortaliteta. Epistaksa predstavlja krvarenje iz nosa te jednu od najdramatičnijih i ponekad životno ugrožavajućih stanja u rinologiji. Kod epistakse, većina krvarenja potječe iz njegovog prednjeg dijela, odnosno iz krvožilnog spleta koji se nalazi u prednjem donjem dijelu nosnog septuma. Prilikom epistakse bitno je zaustaviti krvarenje pa je stoga važno poznavanje anatomije i vaskularizacije nosa. Jedna od najvažnijih uloga i zadaća medicinske sestre kod hitnih stanja u ORL je uzimanje SAMPLE anamneze. Dispneja ili zaduha definira se kao subjektivni osjećaj nedostatka zraka koji se sastoji od posebnih osjetilnih iskustava različitog intenziteta. Dispneja nastaje kao posljedica višestrukih fizioloških, psiholoških, društvenih i ekoloških čimbenika. Bitno je znati da dispneja nije bolest, već simptom, a kako bi se ona mogla adekvatno i dugoročno zbrinuti važno je otkriti i liječiti uzroke njenog nastanka. Endotrahealna intubacija je postupak zbrinjavanja dišnog puta pri čemu se endotrahealni tubus postavlja direktno u traheju. Konikotomija se izvodi u slučajevima prijetećeg gušenja uz inspiratorni stridor te se najčešće izvodi u izvanbolničkim uvjetima. Traheotomija je zahvat kojim se otvara dišni put u slučaju inspiratornog stridora, ako se opstrukcija nalazi iznad predviđenog otvora, a izvodi se u bolničkim uvjetima. Strana se tijela mogu javiti u orofarinku, hipofarinku, jednjaku, larinksu i traheji. Strana tijela u faringolaringološkoj regiji dijagnosticiraju se pomoću uzete anamneze, kliničke slike te kliničkog pregleda bolesnika. Kardiopulmonalna reanimacija predstavlja kombinaciju mjera oživljavanja koje se poduzimaju da bi se bolesniku, koji je doživio zastoj disanja ili rada srca, ponovno uspostavila funkcija srca i disanja. Posebnu pažnju treba obratiti na udisanje dima ili toksičnih kemikalija iz vatre koje mogu uzrokovati ozbiljne komplikacije u dišnom sustavu. Kod opekline najprije treba zbrinuti dišni put i nadoknadu volumena cirkulirajuće krvi te imobilizirati vratnu kralježnicu ako postoji mogućnost traume u predjelu vrata.

**Ključne riječi:** epistaksa, dispneja, traheotomija, opstrukcija dišnih puteva



## **Popis korištenih kratica**

**ORL** Otorinolaringologija

**HMS** Hitna medicinska služba

**SAMPLE** Symptoms, Allergies, Medications, Past history, Last meal, Event  
Simptomi, alergije, lijekovi, povijest bolesti, posljednji obrok, događaj

**KOPB** Kronična opstruktivna plućna bolest

**SpO<sub>2</sub>** Saturacija krvi kisikom

**EKG** Elektrokardiogram

**CO<sub>2</sub>** Ugljikov dioksid

**I.V.** Intravenozno

# Sadržaj

1. UVOD .....	1
2. ANATOMIJA I FIZIOLOGIJA UHA, NOSA I GRILA .....	3
2.1. Anatomija i fiziologija uha .....	3
2.2. Anatomija i fiziologija nosa.....	5
2.3. Anatomija i fiziologija grla.....	6
2.3.1. Anatomija i fiziologija ždrijela.....	6
2.3.2. Anatomija i fiziologija grkljana.....	6
2.3.3. Anatomija i fiziologija dušnika .....	7
3. HITNA STANJA U OTORINOLARINGOLOGIJI .....	8
3.1. Epistaksa .....	8
3.1.1. Dijagnostički postupci i pretrage kod epistakse .....	9
3.1.2. Zbrinjavanje i uloga medicinske sestre kod epistakse.....	9
3.2. Dispneja .....	13
3.2.1. Dijagnostički postupci i pretrage kod dispneje.....	14
3.2.2. Zbrinjavanje i uloga medicinske sestre kod dispneje .....	15
3.3. Opstrukcija dišnih puteva stranim tijelom .....	21
3.3.1. Dijagnostički postupci i pretrage kod opstrukcije dišnih puteva stranim tijelom ...	22
3.3.2. Zbrinjavanje, uloga i zadaće medicinske sestre kod opstrukcije dišnih puteva stranim tijelom.....	22
3.4. Opekline dišnih puteva .....	25
3.4.1. Dijagnostički postupci i pretrage kod opeklina dišnih puteva.....	25
3.4.2. Zbrinjavanje i uloga medicinske sestre kod opeklina dišnih puteva .....	25
4. ZAKLJUČAK .....	27
5. LITERATURA.....	30
POPIS SLIKA.....	32
POPIS TABLICA .....	33

# 1. UVOD

Otorinolaringologija je specijalistička grana medicine koja se bavi dijagnosticiranjem i liječenjem bolesti uha, nosa i grla. S obzirom na iznimnu važnost i uzajamnu fizičku povezanost ovih organa razvila se specijalizacija koja se bavi i konzervativnim i operativnim medicinskim zahvatima u području glave i vrata [1].

Poznavanje anatomije i patofiziologije ključno je za postavljanje dobre dijagnoze i ispravnog tretmana. U području koje obuhvaća otorinolaringologija nalaze se vitalne strukture poput gornjih dišnih puteva i neurovaskularnih struktura, ali i osjetilni organi (sluh, ravnoteža, miris i okus) čije narušavanje može prouzročiti velike poteškoće u svakodnevnom životu [2].

Hitna stanja u otorinolaringologiji zahtijevaju posebnu pažnju kako bi se umanjila mogućnost propusta, razvoja potencijalnih komplikacija i posljedičnog nepovoljnog ishoda s porastom morbiditeta i mortaliteta [3].

O hitnim stanjima kod uha zaključuje se na temelju uzete anamneze, simptoma i kliničkog pregleda. U jedno od hitnih stanja u otorinolaringologiji spada i komplikacija upale srednjeg uha, pri čemu se uz tipične simptome upale poput osjećaja punoće i začepljenosti, boli, smanjenog sluha i iscjetka, javljaju još i vrtoglavica te šum. Također u hitna stanja kod uha spadaju i krvarenja koja mogu biti uzrokovana ozljedama zvukovoda, ali i frakturom temporalne kosti [2,4].

Ozljede uha su najčešće lacerokontuzne ozljede uške što uključuje ozljede poput običnih oguljotina, manjih ili većih rana bez ili s gubitkom tkiva. Ozljede uha koja predstavljaju hitna stanja u otorinolaringologiji su othematom, ruptura bubnjića i fraktura temporalne kosti [2].

Bitno je da se hitna stanja kod uha na vrijeme prepoznaju. Iako neka stanja poput rupture bubnjića i iznenadne naglušnosti mogu i samostalno bez medicinskih intervencija samostalno zarasti, uvijek treba provesti dobre dijagnostičke postupke i adekvatne načine liječenja kako bi se izbjegle kasnije neželjene komplikacije [2,4].

Kao i kod hitnih stanja kod uha, tako i kod hitnih stanja nosa se na temelju anamneze i simptoma određuje hitnost nekog stanja. Običan alergijski rinitis obično je praćen obostranim iscjetkom iz nosa, dok jednostrani iscjedak iz nosa zahtijeva veću pažnju i obradu, kao i bilo koja druga asimetrija u otorinolaringološkoj regiji. Kod bistre jednostrane rinoreje uvijek treba isključiti likvoreju i pitati bolesnika o eventualnoj traumi glave [2].

Posebnu pažnju treba obratiti na strana tijela u nosu pri čemu je veoma bitno da se na pravilan način strano tijelo izvadi iz nosa. Važnost adekvatnog odstranjenja stranog tijela je u tome jer može doći do aspiracije stranog tijela u donje dišne puteve te prouzročiti još veće komplikacije [2].

U faringolaringološka hitna stanja spadaju dispneja, krvarenje, ozljede vrata, prisutnost stranih tijela i komplikacije upalnih procesa u tom području. Treba imati na umu da je dispneja simptom, a ne bolest i da ona može biti rezultat različitih uzroka. Dispneja se može javiti zbog različitih bolesti srca, KOPB-a, astme, pneumonije, pneumotoraksa, opstrukcije gornjih dišnih puteva i slično. Dispneja je jedno od najhitnijih stanja u otorinolaringologiji i ono zahtijeva hitnu intervenciju što znači da zahtijeva brzo osiguranje dišnog puta što uključuje intubaciju, konikotomiju ili traheotomiju [2,5].

Postavljanje endotrahealnog tubusa omogućuje odgovarajuću oksigenaciju i ventilaciju bolesnika, razdvaja dišni put od probavnog pa sprječava rizik od aspiracije, omogućuje davanje 100% kisika kao i primjenu anestezioloških plinova, primjenu lijekova intrapulmonalno te traheobronhalnu sukciju [6].

Konikotomija se obično izvodi u izvanbolničkim uvjetima, na terenu. Postupak konikotomije je takav da se na prednjoj strani vrata vrši rez ili incizija te se postavlja cijevčica kako bi se otvorio dišni put i kako bi bolesnik ponovo mogao adekvatno disati i zadovoljiti potrebe za kisikom [2].

Traheotomija je zahvat sličan konikotomiji, a ono se izvodi u općoj anesteziji i u bolničkim uvjetima. Bitno je da se nakon konikotomije bolesnik transportira u ustanovu kako bi se izvršila naknadna traheotomija. Otvor koji se načini traheotomijom naziva se traheostoma, a ona može biti privremena ili trajna [2].

Cilj ovog rada je upoznati se sa hitnim stanjima u otorinolaringologiji, njihovom dijagnostikom te načinima liječenja i zbrinjavanja, također cilj rada je i upoznati se sa intervencijama i zadaćama medicinskih sestara pri hitnim stanjima u području uha, grla i nosa.

U ovom radu opisuje se što su to hitna stanja u otorinolaringologiji te anatomija i fiziologija uha, nosa i grla. Također opisana su hitna stanja u području nosa, uha i grla te su opisani načini dijagnostike i liječenja hitnih stanja u otorinolaringologiji. Nadalje, u radu su opisani i načini zbrinjavanja tih hitnih stanja, kao i intervencije te zadaće medicinske sestre kod hitnih stanja u otorinolaringologiji.

## 2. ANATOMIJA I FIZIOLOGIJA UHA, NOSA I GRCLA

### 2.1. Anatomija i fiziologija uha

Sustav osjetila sluha i ravnoteže smješten je u piramidnome dijelu sljepoočne kosti. Cijeli organ čini uho, *auris*, koje se dijeli na vanjsko, srednje i unutarnje [7].

#### a) Vanjsko uho

Vanjsko uho, *auris externa*, započinje uškom koja nalikuje na slovo C, a oblikuje ju vlaknasta elastična hrskavica obložena kožom. Na uški se nalaze brojni nabori koji usmjeruju zvučne valove prema otvoru vanjskog zvukovoda [7].

Vanjski zvukovod dugačak je oko 2-3 centimetra i širok oko 6-8 milimetra, a dijelom je građen od hrskavice i nastavlja se na koštani kanal sljepoočne kosti. U medijalnom kutu zvukovoda nalazi se bubnjišna brazda u kojoj je uložen bubnjić. Vanjski zvukovod obložen je kožom u kojoj se nalaze dlačice i žlijezde lojnice koje izlučuju ušnu mast, *cerumen* [7].

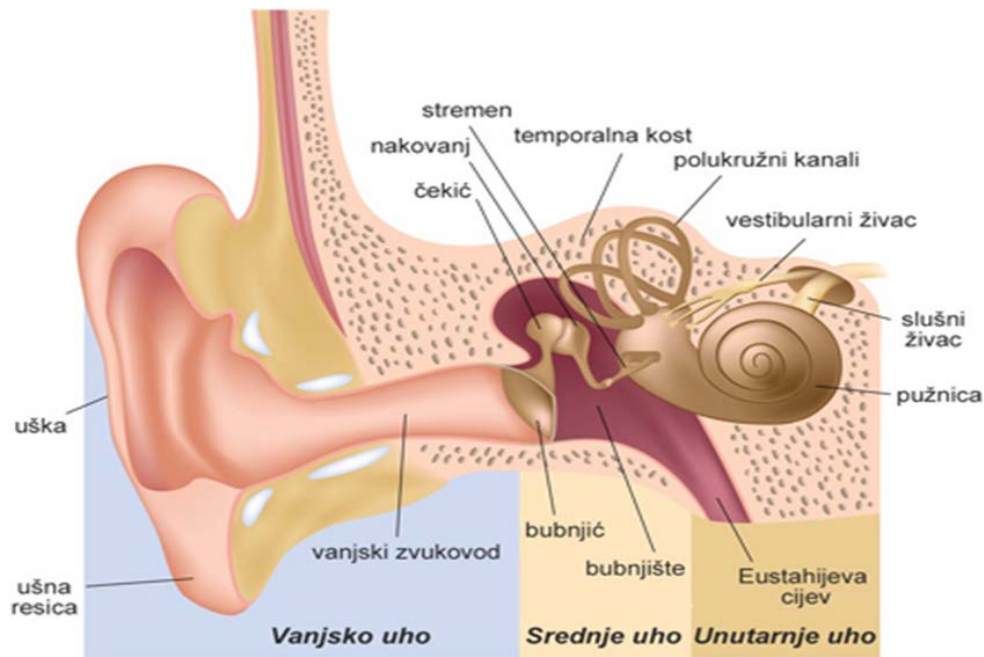
Bubnjić, *membrana tympanica*, je tanka, u koso postavljena vezivna opna koju s obje strane oblaže epitel, a ona zatvara vanjski zvukovod i odjeljuje vanjsko od srednjeg uha [7].

#### b) Srednje uho

Srednje uho, *auris media*, šupljina je u sljepoočnoj kosti obložena epitelom i ispunjena zrakom. Na unutarnju stranu bubnjića nadovezuje se niz od triju sitnih koščica, a to su čekić (*malleus*), nakovanj (*incus*) i stremen (*stapes*). Prilikom slušanja zračni titraji stavljaju bubnjić u titranje koje slušne koščice prenose na prozor predvorja [7].

#### c) Unutarnje uho

Unutarnje uho, *auris interna*, smješteno je iza prozora predvorja te ima tri djela: pužnicu, predvorje i polukružne cijevi kojih je tri, a one počinju i završavaju u predvorju [7].



Slika 2.1.3.1. Anatomski prikaz uha (izvor: <https://net.hr/magazin/zdravlje/upala-srednjeg-uha-uzroci-simptomi-i-nacini-lijecenja-ove-teske-i-dugotrajne-infekcije>, dostupno 18.10.2019.)

Osjetilo sluha nalazi se u pužnici unutarnjeg uha, a za adekvatan sluh potrebni su i vanjsko i srednje uho. Vanjsko uho svojim oblikom služi za usmjeravanje zvučnih valova prema bubnjiću, a zatim bubnjić prenosi energiju zvučnih valova na slušne košćice u srednjem uhu, a one je prenose na tekućinu koja se nalazi u pužnici [8].

Kada zvuk dođe do bubnjića tada bubnjić i slušne košćice zatitraju. Preko osnovice stremena ti se titraji prenose na tekućinu u pužnici, a putem nje na niti bazalne opne, pri čemu sve niti ne titraju jednako. Najjače titraju niti koje imaju frekvenciju rezonancije istovjetnu frekvenciji zvuka, što omogućuje razlikovanje zvukova različite visine [8].

Iz unutarnjeg uha impulsi se preko slušnog živca prenose u mozak pa ti impulsi završavaju u slušnim centrima koji su smješteni u kori gornjeg dijela sljepoočne vijuge pri čemu se razlikuju primarno i asocijacijsko slušno područje, a ona služe za interpretaciju informacija koje su iz unutarnjeg uha stigle u slušnu moždanu koru [8].

## 2.2. Anatomija i fiziologija nosa

Nos ima oblik piramide i zbog toga se često koristi i naziv nosna piramida. Gornji priključni dio nosa uz čelo naziva se korijen nosa, *radix nasi*, a slobodni donji dio naziva se nosni vršak, *apex nasi*. Nosnice su otvorene prema dolje, a odijeljene su prednjim dijelom nosne pregrade koji se naziva kolumela. Osnovu nosa čini koštano-hrskavična struktura [7].

Koštani dio nosa čini [7]:

- nosne kosti
- nosni nastavak čeonih kosti
- čeonih nastavak gornje čeljusti

Hrskavice nosa su [7]:

- parne triangularne hrskavice
- alarne hrskavice
- kvadriangularna hrskavica

Nosna pregrada, *septum nasi*, sastoji se od devet sastavnih dijelova koji su međusobno povezani u funkcijski jednu cjelinu. Hrskavični dio septuma čini kvadrangularna hrskavica, a glavninu koštanog dijela čine *lamina perpendicularis* etmoidalne kosti i vomer [7].

Nos čini početni dio dišnog sustava, a njegova anatomska građa omogućava mnoge važne funkcije poput disanja i filtracije zraka te njušne funkcije i vokalne rezonancije. Zrak kroz vestibulum ulazi u nosnu šupljinu, prolazeći najvećim dijelom kroz srednji nosni hodnik. Prilikom prolaska zraka kroz nos infektivni, alergijski, iritativni ili otrovni materijali se filtriraju i izbacuju djelovanjem sluznice i mukoznog prekrivača koji sluznica nosa producira. Također nos je zaslužan i za regulaciju temperature udahnutog zraka, zagrijavajući ga na temperaturu od 37°C i na taj način se stvaraju pogodni uvjeti za alveolarnu izmjenu plinova. Toplina potrebna za zagrijavanje za vlaženje ambijentalnog zraka dobiva se iz vlažne, gusto vaskularizirane sluznice gornjega dišnog puta [8].

Nos ima i važnu ulogu prilikom fonacije pri čemu nosna šupljina ima važnu ulogu kao rezonantni prostor i to u stvaranju glasova: m, n, k, g, h [8].

Osim toga nos ima i olfaktornu funkciju, a glavni preduvjet koji omogućuje uredno održanu olfaktornu funkciju nosa je pritjecaj molekula različitih vrsta čestica zračnom strujom do osjetila

mirisa. Osjetilo mirisa nalazi se na gornjem dijelu nosnog septuma, a svaka osjetna stanica odgovara poticaju više vrsta molekula mirisnih tvari [8].

## **2.3. Anatomija i fiziologija grla**

### **2.3.1. Anatomija i fiziologija ždrijela**

Ždrijelo, *pharynx*, predstavlja prostor iza usne šupljine, a križište dišnog i probavnog sustava. Ždrijelo se dijeli na nosni i usni dio, a najdonji dio ždrijela nalazi se iza grkljana, a nastavlja se u jednjak. Ždrijelo oblikuje dobro razvijeno snažno ždrijelno mišićje koje omogućuje gutanje. Ždrijelna sluznica sadrži mnoštvo žlijezda koje izlučuju sluz te time vlaže zalogaj i omogućuju njegovo lakše prolaženje kroz probavni sustav [7].

Ždrijelo svojim anatomskim položajem pripada dijelom dišnom, ali i dijelom probavnom sustavu [8].

Ždrijelo ima višestruke uloge, a to su [8]:

- probavna (digestivna) funkcija: gutanje i salivacija
- respiratorna funkcija: omogućava protok zraka prilikom disanja
- obrambena funkcija: refleks kašlja, zaštitna uloga limfnog sustava
- govorna funkcija: rezonancija i artikulacija

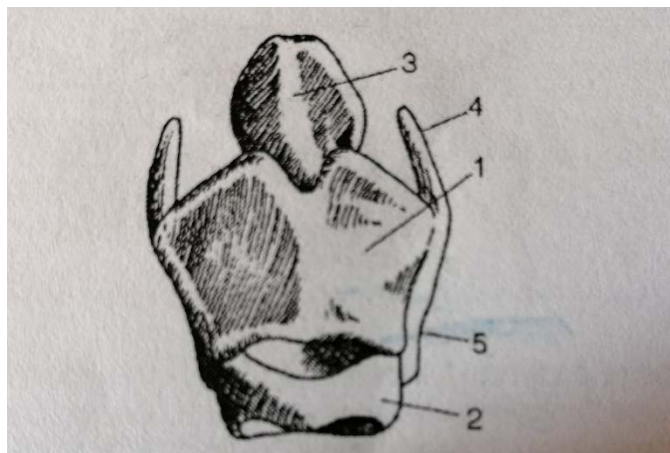
### **2.3.2. Anatomija i fiziologija grkljana**

Grkljan, *larynx*, je prošireni gornji kraj dišne cijevi smješten između ždrijela i dušnika, a oblikuju ga četiri hrskavice. Najveća je štitasta hrskavica koja se na prednjoj strani vrata ispućuje kao Adamova jabučica. Ispod štitaste hrskavice nalazi se prstenasta hrskavica, a na stražnjoj i gornjoj strani prstenaste hrskavice nalaze se dvije glasničke vrčolike hrskavice. Iznad grkljana nalazi se zasebna hrskavica koja zatvara ulaz u grkljan i sprečava ulazak hrane u dišne puteve, a naziva se grkljanski poklopac, *epiglottis* [7].

Unutrašnjost grkljana oblaže sluznica koja oblikuje dva tanka nabora-glasnice, *plicae vocales*, a njihovu osnovu čine glasnične sveze i mišić, a između njih nalazi se glasnična pukotina [7].



Funkcije grkljana su disanje i govor te zaštitna funkcija. Na mehanizam disanja aktivno utječe reguliranjem širine svog otvora, a najaktivnije sudjeluje u proizvodnji glasa i govora. Također ima i znatnu ulogu u zaštiti dušnika i organa za disanje od upadanja stranih tijela koje se provodi brzim zatvaranjem epiglotisa, a kašljanjem izbacuje nepoželjni sadržaj iz unutrašnjosti organa za disanje i zaustavlja disanje prilikom gutanja [9].



Slika 2.3.2.1. Prikaz grkljanskih hrskavica: 1- štitasta hrskavica, 2- prstenasta hrskavica, 3- grkljanski poklopac, 4- gornji rogovi štitaste hrskavice, 5- donji rogovi štitaste hrskavice (izvor: P. Keros, M. Pećina, M. Ivančić-Košuta: Temelji anatomije čovjeka, Zagreb, 1999. )

### 2.3.3. Anatomija i fiziologija dušnika

Dušnik, *trachea*, je cijev promjera od 15 milimetara koja se nastavlja na grkljan, a oblikuje ju 16 do 20 potkovastih hrskavica. Te hrskavice su međusobno povezane elastičnim prstenastim svezama, a njihova je zadaća da dušnik uvijek drže otvorenim za prolazak zraka. Iznutra je dušnik obložen trepetljikastim epitelom s obiljem žlijezda koje vlaže udahnuti zrak. Dušnik se nalazi ispred jednjaka, a u razini četvrtog prsnog kralješka se rašlja na lijevu i desnu dušnicu [7].

Dušnik ima važnu zaštitnu, respiracijsku i fonacijsku funkciju. U dušniku se nastavlja vlaženje i zagrijavanje zraka koje je bilo započeto u nosu. trepetljikasti epitel u dušniku omogućava izbacivanje prašine i sluzi. Održavajući lumen stalno otvorenim, dušnik omogućava nesmetan prolaz zraku. Pri inspiriju dušnik se proširuje i produžuje kako bi prošlo što više zraka, dok se kod ekspirija skraćuje i smanjuje [8].

### 3. HITNA STANJA U OTORINOLARINGOLOGIJI

#### 3.1. Epistaksa

Epistaksa predstavlja krvarenje iz nosa te jednu od najdramatičnijih i ponekad životno ugrožavajućih stanja u rinologiji [2].

Samo krvarenje može biti slabo, ali i jako, a njegove posljedice od mogu biti od blage neugode do po život opasno krvarenje. Prilikom epistakse moguće je i gutanje krvi, a progutana krv nadražuje želudac, tako da bolesnici mogu opisivati da povraćaju krv [10].

Kod epistakse, većina krvarenja potječe iz njegovog prednjeg dijela, odnosno iz krvožilnog spleta koji se nalazi u prednjem donjem dijelu nosnog septuma. Krvarenja iz stražnjeg dijela nosa su rjeđa, ali i opasnija, a potječu iz stražnjeg dijela septuma iznad vomera ili lateralnog dijela iznad donje ili srednje nosne školjke. Kod bolesnika sa od prije postojećom aterosklerozom ili poremećajima krvarenja te kod bolesnika koji su bili podvrgnuti operacijama nosa ili sinusa se javlja krvarenje iz stražnjeg dijela nosa [10].

SISTEMSKI UZROCI EPISTAKSE	LOKALNI UZROCI EPISTAKSE
<ul style="list-style-type: none"><li>• Hipertenzija</li><li>• Poremećaji koagulacije</li></ul>	<ul style="list-style-type: none"><li>• Trauma</li><li>• Upala sluznice</li><li>• Anatomske varijacije</li><li>• Neoplazme</li><li>• Ijatrogeni uzroci</li></ul>

Tablica 3.1.1.1. Sistemski i lokalni uzroci epistakse [10]

Kod epistakse posebnu pažnju treba obratiti na [10]:

- znakove hipovolemije ili hemoragijskog šoka (koža orošena znojem, hladna koža, blijeda koža, hipotenzija, tahikardija, oligurija ili anurija, mogući poremećaji svijesti)
- primjenu antikoagulanasa
- krvarenje koje se ne zaustavlja neposrednim pritiskom niti pomoću obloga natopljenih vazokonstriktorskom tvari (adrenalinska obloga)
- višestruke recidive

### **3.1.1. Dijagnostički postupci i pretrage kod epistakse**

S obzirom na to da su dva najčešća uzroka krvarenja hipertenzija i poremećaji koagulacije, prvi korak u obradi i dijagnostici epistakse je mjerenje krvnog tlaka te prema potrebi njegovo smanjivanje sublingvalnom primjenom antihipertenziva. Slijedi anamneza o poremećajima koagulacije pri čemu bolesnika treba pitati koristi li antikoagulanse te nesteroidne antireumatike koji se često koriste u protuupalne i antipiretičke svrhe, a također dovode do poremećaja zgrušavanja. U sklopu obrade recidivirajuće epistakse, preporučeno je učiniti jetrene probe radi isključivanja bolesti jetre [11].

### **3.1.2. Zbrinjavanje i uloga medicinske sestre kod epistakse**

Prilikom epistakse bitno je zaustaviti krvarenje pa je stoga važno poznavanje anatomije i vaskularizacije nosa. Pri zaustavljanju krvarenja bolesnika se smješta u uspravni sjedeći položaj s glavom nagnutom prema naprijed s čime se smanjuje otjecanje krvi u usta te njeno gutanje i povraćanje. Također je potrebno čvrsto stisnuti nosna krila radi pritiska na prednje trećine septuma te staviti hladni oblog oko vrata radi smanjivanja dotoka krvi u područje glave i nosa. Prilikom pritiska na nosna krila potrebno je i stavljanje obloga natopljenih vazokonstriksijskom tvari, pri čemu se najčešće koriste adrenalinske obloge. Ako se krvarenje ne smiri, slijedi pregled i lokalizacija mjesta krvarenja [2].

Pri krvarenjima prednje trećine septuma, uz vidljivu dilataciju kapilarnog spleta, kapilare je moguće koagulirati otopinama poput  $\text{AgNO}_3$  (srebrov nitrat) ili elektrokauterizacijom, dok krvarenja iz dubljih dijelova zahtijevaju tamponadu nosa [11].

Prije tamponade, prednje ili stražnje, bolesnik mora dobro ispuhati nos i izbaciti sve ugruške. Prilikom izvođenja tamponade nosa bolesnikova glava je fleksirana s bradom na prsima, a tampon se usmjerava prema epifarinksu, slijedeći dno nosne šupljine. Tampon se drži u nosu četiri do pet dana. Nakon prednje tamponade, krvarenje najčešće staje, a bolesnika se promatra još 20 minuta te se ga otpušta na kućnu njegu. Prije otpusta provjerava se ima li krvi u ispljuvku te se špatulom provjerava cijedi li se i dalje svježa krv iz epifarinksa niz stražnju stijenku ždrijela [11].

Ako u izvanbolničkim uvjetima nije u mogućnosti zaustaviti krvarenje, prije transporta u specijalističku ustanovu bolesniku je potrebno postaviti venski put i infuziju fiziološke otopine radi prevencije hipovolemijskog šoka. [2].

Ako nakon postavljanja prednje tamponade krv nije stala, potrebno je učiniti stražnju tamponadu nosa, što zahtijeva hospitalizaciju. Ukoliko ni nakon stražnje tamponade nosa krvarenje ne staje potrebna je daljna obrada i traženje mjesta krvarenja pa se tada krvarenje zaustavlja pomoću endoskopske kauterizacije mjesta krvarenja, a prema potrebi se radi i septoplastika ili druge kirurške intervencije poput podvezivanja arterija [2,11].

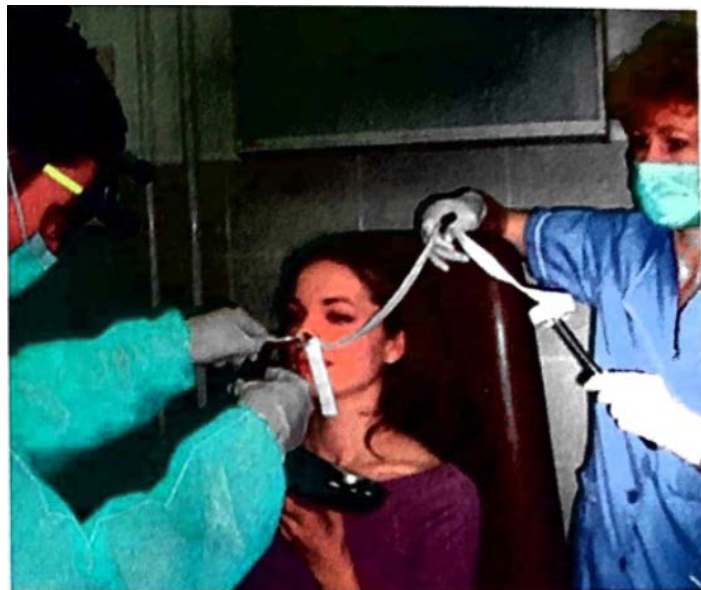Jedna od najvažnijih uloga i zadaća medicinske sestre kod hitnih stanja u ORL je uzimanje SAMPLE anamneze. Uzetu anamnezu potrebno je u potpunosti dokumentirati, a u mnogim slučajevima dobro uzeta anamneza predstavlja polazište za postavljanje dijagnoze [12].

SAMPLE	OPIS
S (signs, symptoms)	<ul style="list-style-type: none"> <li>• sadašnje tegobe zbog čega je pozvana HMS</li> <li>• anamneza sadašnje tegobe</li> <li>• izravna pitanja o pridruženim simptomima i znakovima</li> </ul>
A (allergies)	<ul style="list-style-type: none"> <li>• alergije koje su prisutne kod bolesnika ako ih ima</li> </ul>
M (medications)	<ul style="list-style-type: none"> <li>• lijekovi koje bolesnik uzima (koji lijek, koliko dugo ga uzima, kolika je dnevna doza lijeka)</li> </ul>
P (past history)	<ul style="list-style-type: none"> <li>• povijest bolesti</li> <li>• obiteljska anamneza</li> <li>• socijalna anamneza</li> </ul>
L (last meal)	<ul style="list-style-type: none"> <li>• posljednji obrok (kada i što je bolesnik posljednje konzumirao)</li> </ul>
E (event)	<ul style="list-style-type: none"> <li>• što se dogodilo</li> </ul>

Tablica 3.1.2.1. Opis uzimanja SAMPLE anamneze [12]

Ostale uloge i zadaće medicinske sestre pri zbrinjavanju epistakse su [13]:

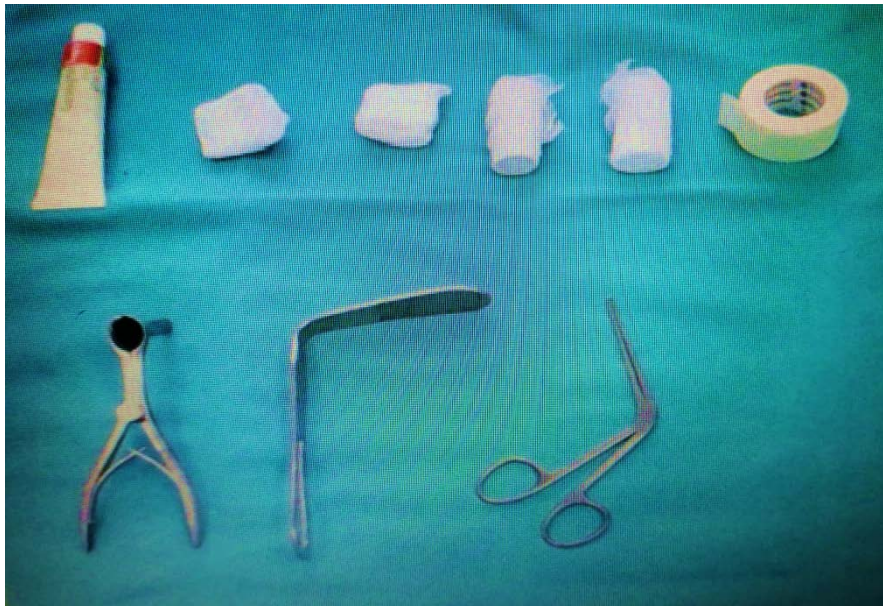- uočiti znakove hipovolemije ili hemoragijskog šoka (koža orošena znojem, hladna koža, blijeda koža, hipotenzija, tahikardija, oligurija ili anurija, mogući poremećaji svijesti)
- izmjeriti krvni tlak
- opipati bilo
- umiriti bolesnika i aktivno ga uključiti u suradnju
- zatražiti da snažno ispuhne jednu pa drugu stranu nosa
- u nos uštrcati površinski anestetik ili vazokonstriktorske kapi, adrenalinski oblog
- učiniti digitalnu kompresiju kroz 2-10 minuta na područje nosnica
- osigurati pravilni položaj bolesnika za vrijeme digitalne kompresije
- primijeniti hladni oblog na zatiljak bolesnika
- uspostaviti venski put i prema odredbi liječnika primijeniti infuziju fiziološke otopine
- monitoring bolesnika za vrijeme transporta u ustanovu
- primjena propisane terapije
- pripremiti sav potreban pribor za prednju tamponadu nosa
- pripremiti sav potreban pribor za stražnju tamponadu nosa



Slika 3.1.2.1. Prikaz pravilnog položaja kod tamponade nosa  
(izvor: R. Mladina i sur.: Otorinolaringologija, Školska knjiga, 2008)

Pribor koji je potreban za prednju tamponadu nosa je [13]:

- tampon za tamponadu nosa ili gaza širine 1,25 cm
- vazelin
- rukavice
- dezinfekcijsko sredstvo
- kompresa
- mikropor
- bubrežasta zdjelica
- špatula za potiskivanje jezika
- škare, spekulum za nos, koljenasta hvataljka

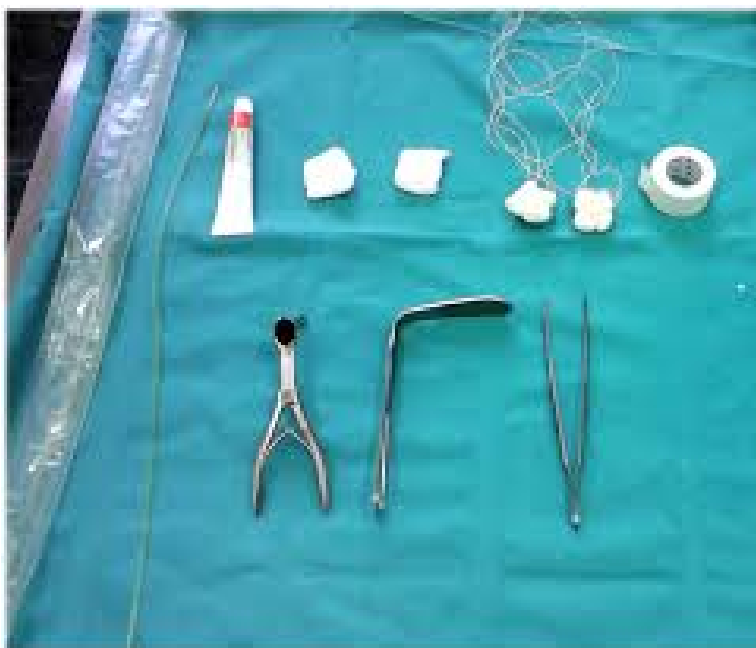

Slika 3.1.2.1. Pribor potreban za prednju tamponadu nosa

(izvor: <https://opcabolnica.ba/images/stories/RADOVI%20IZ%20KUCE/Tamponada%20nosa.pdf>, dostupno: 30.10.2019.)

Pribor koji je potreban za stražnju tamponadu nosa [13]:

- anestetik, antiseptik
- pribor za šivanje,
- gaza, kompresa
- aspirator i aspiracijski kateter
- škare
- kisik (nosni kateter ili maska)
- špatula
- rukavice
- bubrežasta zdjelica
- vazelin
- koljenasta hvataljka



Slika 3.1.2.2. Pribor potreban za stražnju tamponadu nosa

(izvor: <https://opcabolnica.ba/images/stories/RADOVI%20IZ%20KUCE/Tamponada%20nosa.pdf>, dostupno: 30.10.2019.)

### 3.2. Dispneja

Dispneja ili zaduha definira se kao subjektivni osjećaj nedostatka zraka koji se sastoji od posebnih osjetilnih iskustava različitog intenziteta. Dispneja nastaje kao posljedica višestrukih

fizioloških, psiholoških, društvenih i ekoloških čimbenika. Učestalost bolesnika koji se javljaju u hitnu službu pod dijagnozom dispneje iznosi između 3 do 6%. Uzroci dispneje su mnogobrojni i složeni, a bolesnici je različito doživljavaju i opisuju. Uzroci dipneje mogu biti plućne ili kardiovaskularne bolesti poput astme, KOPB-a, plućni edem, plućna embolija, infarkt miokarda, akutni koronarni sindrom, različite srčane mane, anafilaksija i slično [5].

Simptomi i znakovi koji se javljaju kod dispneje su [12]:

- otežano i nepravilno disanje
- cijanoza
- niska SpO<sub>2</sub>
- čujni stridor
- hripanje, kreptacije

### **3.2.1. Dijagnostički postupci i pretrage kod dispneje**

Prilikom obrade dispneje potrebno je obratiti pažnju na [2]:

- lokalizaciju
- stupanj dispneje
- trajanje dispneje

Dispneja se češće javlja kod odraslih i starijih osoba, a njezini uzroci mogu biti različiti. Pri utvrđivanju uzroka dispneje u dječjoj dobi, osim anamnestičkih podataka, pomaže i dob djeteta. Kod djece mlađe od 6 mjeseci, prvenstveno treba posumnjati na anatomske malformacije poput laringomalacije ili traheomalacije zbog nezrelosti hrskavičnih struktura ili membrane larinksa. Kod djece starije od 6 mjeseca najčešći uzroci inspiratorne dispneje su akutni laringitisi [2].

U odrasloj dobi najčešći uzroci laringealne dispneje su uznapredovali tumori larinksa i ozljede navedene regije [2].

Pri postavljanju dijagnoze dispneje potrebno je uzeti anamnezu koja uključuje [12]:

- utvrditi kako dugo bolesnik ima poteškoće s disanjem
- iznenadan ili postupan nastup dispneje
- utvrditi postoji li bol kod disanja
- utvrditi prisutnost kašlja
- pogoršava li se stanje uz neki određeni položaj



- obratiti pažnju na specifične dišne probleme poput astme, KOPB-a, plućne embolije
- utvrditi da li je bolesnik pušač

### **3.2.2. Zbrinjavanje i uloga medicinske sestre kod dispneje**

Bitno je znati da dispneja nije bolest, već simptom, a kako bi se ona mogla adekvatno i dugoročno zbrinuti važno je otkriti i liječiti uzroke njenog nastanka. Pri nastanku dispneje najprije se uvodi antiedematozna terapija, a zatim ovisno o stupnju hitnoće, lokalizaciji i uzroku gušenja provodi se endotrahealna intubacija i konikotomija u izvanbolničkim uvjetima, a u bolničkim uvjetima traheotomija [2].

Kod dispneje je važno da se bolesnik u što kraćem roku transportira u ustanovu na daljnju dijagnostičku obradu i liječenje, a prilikom transporta važno je održavanje vitalnih funkcija i dišnog puta [12].

Prilikom transporta bolesnika sa dispnejom uloga medicinske sestre je [12]:

- staviti bolesnika u pravilan položaj (Fowlerov položaj)
- mijeriti kapnometriju i kapnografiju (nadzirati izdahnuti zrak i CO<sub>2</sub> )
- uspostaviti venski put
- snimiti 12 kanalni EKG
- stalno nadzirati srčani ritam bolesnika
- primijeniti oksigenaciju
- mjeriti SpO<sub>2</sub>

#### a) Endotrahealna intubacija i intervencije medicinske sestre

Endotrahealna intubacija je postupak zbrinjavanja dišnog puta pri čemu se endotrahealni tubus postavlja direktno u traheju. Postavljanje endotrahealnog tubusa omogućuje odgovarajuću oksigenaciju i ventilaciju bolesnika, razdvaja dišni put od probavnog pa sprječava rizik od aspiracije, omogućuje davanje 100% kisika kao i primjenu anestezioloških plinova, primjenu lijekova intrapulmonalno te traheobronhalnu sukciju [6].

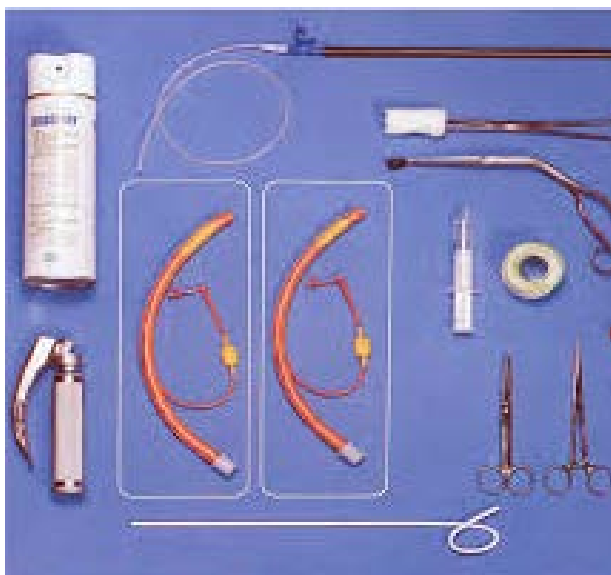
Uloge i zadaće medicinske sestre pri postavljanju endotrahealnog tubusa su [14]:

- postavljanje bolesnika u položaj za intubaciju (lagano fleksiran vrat s ekstenziranom glavom)

- priprema pribora potrebnog za intubaciju
- provjera položaja tubusa
- asistiranje liječniku prilikom izvođenja zahvata

Pribor koji je potreban za endotrahealnu intubaciju je [14]:

- laringoskop
- endotrahealni tubus, vodilica za tubus
- šprica, rukavice, stetoskop
- anestetik
- kisik i Ambu balon
- Magilova hvataljka
- oprema za aspiraciju
- zavoj ili flaster za fiksiranje tubusa



Slika 3.2.2.1. Pribor potreban za endotrahealnu intubaciju

(izvor: <https://www.obs.ba/images/stories/RADOVI%20IZ%20KUCE/Intubacija.pdf>, dostupno: 30.10.2019.)

b) Konikotomija i uloga medicinske sestre

Konikotomija se izvodi u slučajevima prijetećeg gušenja uz inspiratorni stridor te se najčešće izvodi u izvanbolničkim uvjetima [2].

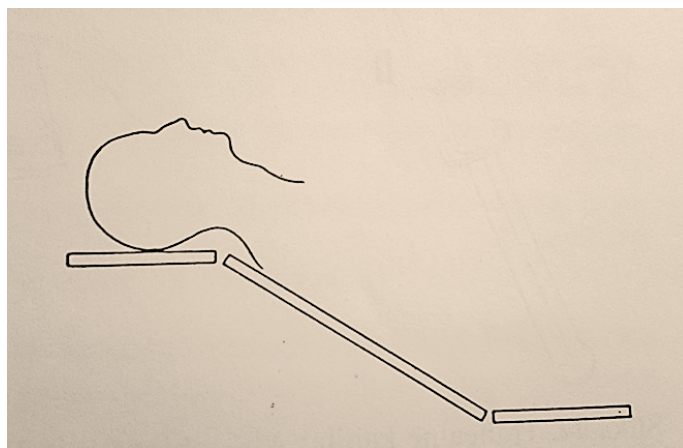
Konikotomijom se otvara konični ligament koji se nalazi između tiroidne i krikoidne hrskavice. Konikotomija se vrši punkcijom ili incizijom krikotireoidne membrane. Zarezivanje se vrši konikotomom ili nekim oštrim instrumentom poput skalpela ili noža, a u otvor se postavlja struktura s lumenom kao što je kemijska olovka, slamka i kanila ukoliko je prisutna. Ta cijevčica omogućava napravljeni otvor održavati otvorenim te na taj način održava dišni put [2,14].

Konikotomiju izvodi liječnik. Pri izvođenju konikotomije bolesnik leži na leđima sa zabačenom glavom. Prst ruke stavi se na Adamovu jabučicu, koja se povlači dok se ne napipa udubinu (to je mjesto incizije odnosno punkcije). Rez se radi poprečno, tako da bude udaljen od medijalne linije najviše 1 cm na obje strane. Skalpelom se ubode u sredinu krikotireoidne membrane u dubinu oko 0,5 cm pa se prvo napravi rez prema sebi dug do 1 cm, a zatim se izvlači skalpel, okreće se oštrica od sebe te se rez produži na drugu stranu, najviše 1cm. U načinjeni otvor treba umetnuti trahealnu kanilu odgovarajuće veličine ili endotrahealni tubus, te napuhati balončić, a kanila se fiksira trakom oko vrata [14].

Nakon konikotomije bolesnika je potrebno uputiti u ustanovu u kojoj će se izvršiti naknadna traheotomija [2].

Uloge i zadaće medicinske sestre pri izvođenju konikotomije su [13,14]:

- osiguranje pravilnog položaja bolesnika za vrijeme izvođenja konikotomije (bolesnik leži na leđima sa zabačenom glavom)
- priprema potrebnog pribora za izvođenje konikotomije
- transport bolesnika do ustanove
- praćenje vitalnih znakova bolesnika
- asistencija liječniku prilikom izvođenja zahvata
- primjena oksigenacije i održavanje dišnog puta



Slika 3.2.2.2. Pravilan položaj bolesnika za izvođenje konikotomije (izvor: R. Mladina i sur.: Otorinolaringologija, Školska knjiga, 2008.)

Pribor koji je potreban za izvođenje konikotomije je [13,14]:

- i.v. kanila većeg promjera
- skalpel ili nož
- gaza
- trahealna kanila sa vodilicom ili neka cijevčica poput kemijske olovke
- konektor za spajanje sa samoširećim balonom ili respiratorom
- škare
- trake za učvršćivanje kanile ili zavoj
- dezinfekcijsko sredstvo
- rukavice

#### c) Traheotomija i uloga medicinske sestre

Traheotomija je kirurško otvaranje traheje na prednjoj strani vrata. Traheotomija je zahvat kojim se otvara dišni put u slučaju inspiratornog stridora, ako se opstrukcija nalazi iznad predviđenog otvora, a izvodi se u bolničkim uvjetima. Obavezna je primjena traheotomije nakon konikotomije jer se traheotomijom povećava otvor što olakšava uspostavljanje i održavanje dišnog puta. Pri nižim opstrukcijama dišnih puteva ovaj zahvat nije od koristi [2,15].

Hitna traheotomija izvodi se u lokalnoj anesteziji, a prethodno se postavlja venski put i primjenjuje se ordinirana antiedematozna terapija kortikosteroidima kako bi se smanjio edem i olakšao zahvat [2].

Sam zahvat traheotomije se izvodi u operacijskoj sali u sterilnim uvjetima. Bolesnik leži, uz defleksiju glave i postavljanje plahte ili komprese ispod torakalnog dijela leđa radi postizanja što boljeg pristupa laringotrahealnim strukturama [15].

Traheotomija se izvodi zarezivanjem vrata u medijanoj liniji, pri čemu kao orijentacija služi laringealna prominencija ispod koje se palpira krikoidna hrskavica i trahealni prstenovi [2].

Otvor na traheji može se ovisno o anatomskim odnosima i patologiji učiniti ispod istmusa (donja traheotomija), iznad istmusa (gornja traheotomija), no obično se izvodi kroz istmus u razini druge ili treće trahealne hrskavice [15].

Traheotomijom se zaobilazi mjesto poremećaja disanja, sprječava se aspiracija, omogućuje čišćenje donjih dišnih putova od sekreta, smanjuje se anatomske mrtvi prostor, kreira se mjesto za provođenje endotrahealne anestezije te se omogućuje jednostavna upotreba respiratora [13].

Osim kirurške ili klasične traheotomije, postoji i perkutana traheotomija koja se izvodi posebnim instrumentarijem u jedinicama intenzivnog liječenja [2].

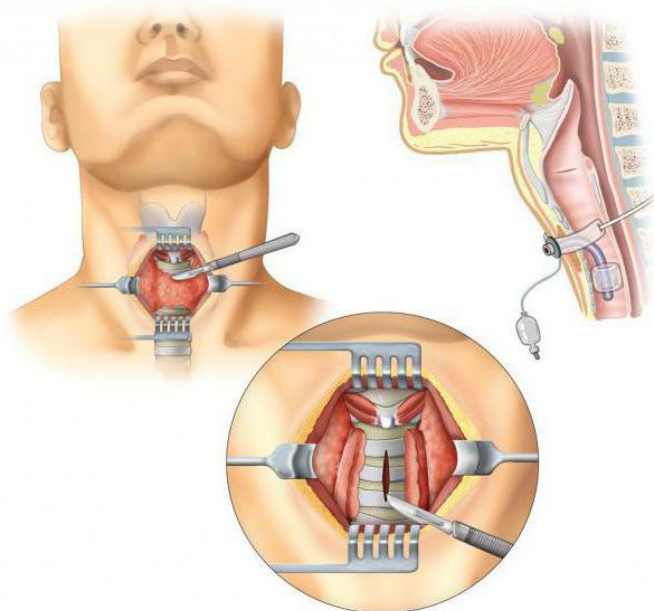
Otvor koji se formira traheotomijom naziva se traheostoma koja može biti privremena i trajna. Privremena traheostoma je ako očekujemo normalizaciju stanja te mogućnost ponovnog nesmetanog disanja kroz gornje dišne puteve. Trajna traheostoma ostaje kod stanja nakon kojih više nije moguća uspostava disanja kroz gornje dišne puteve [2].

U traheostomu se za disanje postavlja trahealna kanila. Postoje različite vrste kanila, ovisno o indikacijama: metalne, silikonske, plastične, s kafom ili bez kafa [2].

Uloga i zadaće medicinske sestre pri traheotomiji su [16]:

- psihička priprema bolesnika za zahvat
- priprema pribora za izvođenje traheotomije
- asistencija liječniku prilikom izvođenja traheotomije
- edukacija bolesnika i njegove obitelji o traheostomi
- mjerenje vitalnih funkcija
- osiguranje prohodnosti kanile i dišnih puteva
- toaleta trahealne kanile
- sprečavanje infekcije

- prepoznavanje komplikacija
- osiguranje povoljnih mikroklimatskih uvjeta i pravilne prehrane
- osigurati pravilan položaj bolesnika u krevetu (Fowlerov položaj)
- osiguranje integriteta kože oko traheostome



Slika 3.2.2.3. Prikaz traheotomije (izvor: <https://hr.vision1cyclings.com/zdorove/115083-traheotomiya-eto-chto-takoe-tehnika-vypolneniya-traheotomii.html>, dostupno: 21.10.2019.)

Pribor potreban za izvođenje traheotomije je [16]:

- dezinfekcijsko sredstvo
- vate, gaze, rukavice
- skalpel
- trahealna kanila
- vrpca za fiksiranje trahealne kanile
- aspirator i aspiracijski kateter
- igle, šprice
- bubrežasta zdjelica

### 3.3. Opstrukcija dišnih puteva stranim tijelom

Strana se tijela mogu javiti u orofarinksu, hipofarinksu, jednjaku, larinksu i traheji. U odraslih najčešći uzrok opstrukcije dišnih puteva je hrana, a većina ovakvih slučajeva događa se za vrijeme jela, a bolesnik se počne hvatati za vrat. Pojava znakova i simptoma gušenja razlikuje se ovisno o stupnju opstrukcije dišnih puteva [17].

Strana tijela koja nalazimo u orofaringealnoj regiji obično nastaju zaostajanjem hrane i to najčešće u tonzilama ili bazi jezika. Glavni simptomi koji se javljaju kod stranog tijela u orofaringealnoj regiji su bol i blaža disfagija. Bolesnik obično točno locira bolno mjesto i navodi osjet probadanja [2].

Strana tijela hipofarinksa obično se nalaze u piriformnim sinusima, a osim očitog stranog tijela sumnju pobuđuje zatvoreni ili slinom ispunjeni piriformni sinus. Simptomi su slični stranim tijelima orofarinksa, uz obično jaču disfagiju, dok bolesnik slabije može locirati točno mjesto boli [2].

Pri stranom tijelu jednjaka simptomi variraju od laganog grebanja do više ili manje otežanog gutanja. Kod jačih opstrukcija bolesnici imaju nagon na povraćanje ili povraćaju, a u ustima nalazimo puno sline koju nisu u mogućnosti progutati. Bolesnik nije u mogućnosti progutati niti čašu vode. Bitno je razlučiti radi li se o hrani u kojoj ima kosti što može dovesti do perforacije jednjaka [2].

Udisaj stranog tijela najčešći je kod djece od 6 mjeseci do 5. godine uz najveću incidenciju u 2. godini života. Dijagnostika se bazira na kliničkoj slici tzv. "sindroma penetracije" [2].

Tipični sindrom penetracije opisuje se kao [2]:

- nagli nastanak gušenja uz cijanozu
- eksplozivni kašalj
- epizode kratke apneje
- spontana rezolucija i faza bez simptoma
- faza pulmoloških komplikacija (u vidu bronhitisa, atelektaza i jednostranih pneumonija, bronhiektazija, a ponekad i teških komplikacija poput pneumotoraksa)

Strano tijelo larinksa izuzetno je rijetko, a prezentira se laringealnom dispnejom uz epizode spazma i prigušeni glas. Simptomi se obično jave iznenadno. Kod odraslih osoba opisani su slučajevi inhaliranih stranih tijela u glasnice ili subglotično tkivo poput travki, iglica bora i slično, uz intermitentne napadaje izrazite laringealne dispneje, respiratornog distresa i kašlja te razdoblja normalnog disanja nakon popuštanja spazma [2].

Strano tijelo traheje životno je ugrožavajuće stanje te predstavlja hitnoću prvog reda. Radi se o stranim tijelima koja su dovoljno velika da prođu subglotis, ali prevelika da uđu u jedan od glavnih bronha. Tipičan znak stranog tijela u traheji su respiratorne smetnje u vidu intermitentnih napadaja laringealne dispneje u alteraciji s ekspiratornom dispnejom koje su prouzročene promjenom položaja stranog tijela zbog refleksnog pokušaja ekspanzije. Najveća opasnost ove lokalizacije jest uklještenje stranog tijela u subglotičnu regiju uslijed napada kašlja, što može dovesti do rapidnog pogoršanja dispneje ili čak i do asfiksije [2].

### **3.3.1. Dijagnostički postupci i pretrage kod opstrukcije dišnih puteva stranim tijelom**

Strana tijela u faringolaringološkoj regiji dijagnosticiraju se pomoću uzete anamneze, kliničke slike te kliničkog pregleda bolesnika. Dijagnostiku upotpunjuju radiološka i endoskopska obrada koje su indicirane kada postoji opravdana sumnja na strano tijelo unatoč izostanku očitih simptoma [2].

### **3.3.2. Zbrinjavanje, uloga i zadaće medicinske sestre kod opstrukcije dišnih puteva stranim tijelom**

Pri prisutnosti stranog tijela orofarinksa bolesnika je potrebno zaštititi antibioticima. Ukoliko je strano tijelo vidljivo ono se ekstirpira posebnim hvataljkama. Strana tijela tonzila obično ne predstavljaju problem te se lako odstranjuju, dok strana tijela baze jezika su teže dohvatljiva te zahtijevaju obradu specijaliste. U slučajevima izrazitog nagona na povraćanje ili nesuradnje bolesnika, potrebno je pričekati 4 sata od obroka pa uz pomoć lokalne anestezije izvaditi strano tijelo [2].

Strana tijela jednaka zahtijeva hitnu endoskopsku obradu i ekstrakciju koja je potrebna i kod oštrih predmeta, kovanica i u drugim slučajevima svake opstrukcije koja izaziva značajne simptome. U slučaju blažih simptoma moguće je davanjem spazmolitika dovoljno relaksirati



jednjak te potaknuti spontanu pasažu. Strana tijela jednjaka se vade posebnim instrumentarijem, najčešće endoskopskom ekstrakcijom [2].

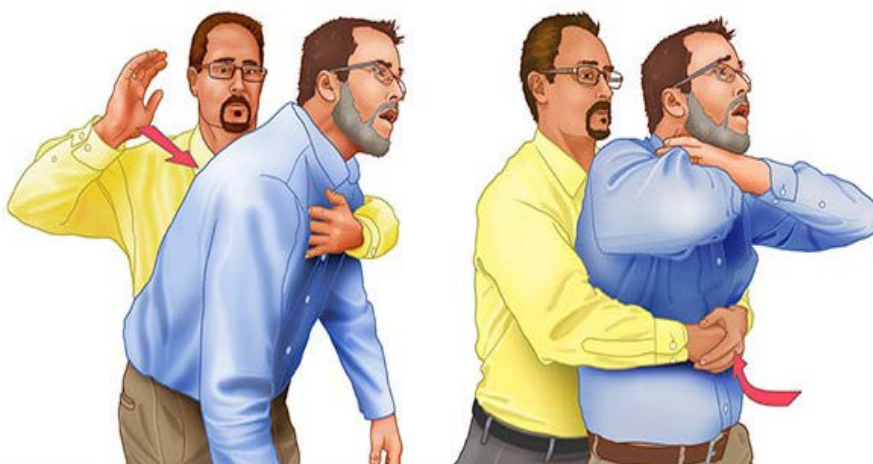U prevenciji stranih tijela je bitno izbjegavanje davanja kikirikija i sličnih sjemenki djeci mlađoj od četiri godine te kontrolirati igru sitnim igračkama, a male predmete držati izvan dohvata djece [2].

Uloga i zadaće medicinske sestre kod znakova blaže opstrukcije dišnih putova su [18]:

- potaknuti pacijenta da kašlje, ali ne činiti ništa drugo
- pažljivo promatrati pacijenta
- brzo ga prevesti do bolnice

Uloga i zadaće medicinske sestre kod znakova teške opstrukcije dišnih putova kada je bolesnik pri svijesti su [18]:

- primijeniti do pet udaraca u leđa i nakon svakog udarca provjeriti je li opstrukcija uklonjena
- primijeniti do pet potisaka na pacijentov trbuh (Heimlichov hvat)
- ako se opstrukcija ne ukloni ni potiskom na pacijentov trbuh, nastaviti naizmjenice s po pet udaraca u leđa i pet potisaka na pacijentov trbuh

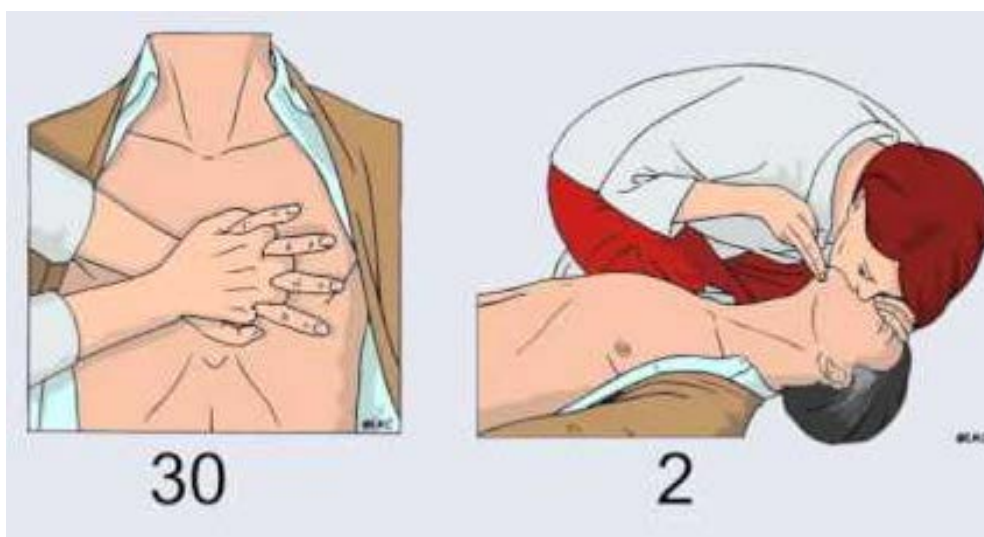


Slika 3.3.2.1. Prikaz zbrinjavanja bolesnika kod znakova teške opstrukcije dišnih puteva kada je bolesnik pri svijesti (izvor: <https://alternativa-zas.com/index.php/clanak/article/heimlichov-zahvat>, dostupno: 30.10.2019.)

Uloga i zadaće medicinske sestre kod znakova teške opstrukcija dišnih putova kada bolesnik nije pri svijesti [18]:

- započeti s osnovnim održavanjem života bez provjere pulsa
- za vrijeme kardiopulmonalne reanimacije, svaki put kad se dišni putovi otvaraju treba brzo provjeriti pacijentova usta kako bi se utvrdilo je li strano tijelo možda izbačeno

Kardiopulmonalna reanimacija predstavlja kombinaciju mjera oživljavanja koje se poduzimaju da bi se bolesniku, koji je doživio zastoj disanja ili rada srca, ponovno uspostavila funkcija srca i disanja. Glavni cilj izvođenja mjera kardiopulmonalne reanimacije je osigurati dostatnu količinu kisika mozgu, srcu i drugim vitalnim organima, sve dok se ne uspostavi adekvatna srčana akcija i spontano disanje. CPR se sastoji od kompresija, odnosno masaže srca i umjetnog disanja. Prilikom kardiopulmonalne reanimacije najprije je potrebno položiti bolesnika na leđa, na čvrstu podlogu te zabaciti glavu te provjeriti dišne puteve i disanje. Zatim je potrebno položiti svoje dlanove na sredinu bolesnikovog prsnog koša i započeti sa 30 kompresija prsnog koša pri čemu je bitno snažno pritisnuti prsni koš, najmanje 5 centimetara u dubinu sa frekvencijom od najmanje 100 potiska u minuti. Nakon 30 kompresija ravnomjerno se upuhuje zrak dok se ne odigne prsni koš, a nakon spuštanja prsnog koša ponovo se upuhne zrak. Omjer kompresija i upuhivanja zraka u postupku CPR-a je 30:2 [19].



Slika 3.3.2.2. Kardiopulmonalna reanimacija

(izvor: [https://www.google.com/search?q=kardiopulmonalna+reanimacija&safe=active&sxsrf=ACYBGNTpw\\_vI4wx40HOtqmSSNzkJZPkY0A:1572450442573&source=lnms&tbm=isch&sa=X&ved=0ahUKEwiRu7mwqsTIAhUus4sKHWzJCVkQ\\_AUIEigB&biw=1366&bih=608#imgrc=val4cWwOGUmxnM](https://www.google.com/search?q=kardiopulmonalna+reanimacija&safe=active&sxsrf=ACYBGNTpw_vI4wx40HOtqmSSNzkJZPkY0A:1572450442573&source=lnms&tbm=isch&sa=X&ved=0ahUKEwiRu7mwqsTIAhUus4sKHWzJCVkQ_AUIEigB&biw=1366&bih=608#imgrc=val4cWwOGUmxnM;)); dostupno: 30.10.2019.)

### **3.4. Opekline dišnih puteva**

Opekline često nastaju u različitim nesrećama, a mogu biti i udružene s raznim drugim ozljedama ili prethodno postojećim poremećajima. Opekline mogu biti uzrokovane parom ili tekućinom, plamenom te mogu biti kemijske i električne [18].

Posebnu pažnju treba obratiti na udisanje dima ili toksičnih kemikalija iz vatre koje mogu uzrokovati ozbiljne komplikacije u dišnom sustavu. Udisanje prezagrijanog dima, pare ili plinova iz vatre dovodi do edema dišnih puteva i opstrukcije disanja. Prethodne bolesti kao što su kronični bronhitis ili emfizem, ozbiljno će pogoršati ishod opekline dišnih puteva [18].

#### **3.4.1. Dijagnostički postupci i pretrage kod opekline dišnih puteva**

Pri dijagnosticiranju opekline u otorinolaringologiji potrebno uzeti SAMPLE anamnezu i izvršiti procjenu što znači da treba posebnu pažnju obratiti na dišne puteve te uočiti čađu u nosnoj i usnoj šupljini, kašalj i promuklost, iskašljavanje crnog sputuma, otežano gutanje i disanje, mjehure oko usta i jezika, izgorenu kosu, obrve ili dlačice na licu, brzinu, dubinu i moguće teškoće s disanjem te odrediti saturaciju krvi kisikom [18].

Također važno je uzeti anamnezu te procijeniti postotak i stupanj opekline. U obzir se uzima cijela opečena površina uključujući crvenilo. Sam stupanj opekline nije potrebno točno odrediti, dovoljna je gruba procjena jer u ranim fazama nije moguća točna procjena [18].

#### **3.4.2. Zbrinjavanje i uloga medicinske sestre kod opekline dišnih puteva**

Kod opekline najprije treba zbrinuti dišni put i nadoknadu volumena cirkulirajuće krvi te imobilizirati vratnu kralježnicu ako postoji mogućnost traume u predjelu vrata. Osim toga potrebno je primijeniti i endotrahealnu intubaciju ili umjetno disanje ako postoji opstrukcija dišnih putova ili je poremećena ventilacija te dati kisik [18].

Intervencije i zadaće medicinske sestre pri zbrinjavanju opekline u otorinolaringologiji [18]:

- umiriti bolesnika
- uspostaviti venski put i započeti s nadoknadom volumena prema odredbi liječnika
- primijeniti oksigenaciju

- primijeniti propisanu analgeziju
- ukoliko IV put nije dostupan primijeniti intraosealni put
- primijeniti obloge
- mjeriti vitalne znakove
- provoditi sestrinsku dokumentaciju

## 4. ZAKLJUČAK

Hitna stanja u otorinolaringologiji česta su u medicinskoj praksi te se javljaju neovisno o dobi bolesnika. Stanja u otorinolaringologiji koja životno ugrožavaju bolesnike su svakako epistaksa, odnosno krvarenje iz nosa, prisutnost dispneje, opstrukcija dišnih puteva te opekline dišnih puteva.

Krvarenje iz nosa se pojavilo barem jednom u životu kod svake osobe i obično se to krvarenje brzo zbrinjava te se rijetko bolesnici javljaju liječnicima i u hitnu medicinsku službu upravo iz tog razloga. Međutim ukoliko krvarenje ne stane nakon pritiska na nosnice tada se epistaksa smatra životno ugrožavajućim stanjem koje može dovesti do hipovolemije ili hemoragijskog šoka zbog opsežnog krvarenja.

Dispneja nije bolest već simptom koji nastaje zbog različitih uzroka, a ona predstavlja jedno od najhitnijih i najugrožavajućih stanja u otorinolaringologiji, stoga je bitno brzo i pravilno reagiranje kako bi se spriječila opstrukcija dišnih puteva.

Dišni putevi mogu se opstruirati i stranim tijelom pri čemu je vrlo bitno da medicinska sestra, a i tim hitne medicinske službe budu dobro educirani kako bi pravilno zbrinuli bolesnika sa opstrukcijom dišnih puteva stranim tijelom.

Prilikom opekline uvijek treba obratiti pažnju na dišni sustav te tražiti eventualne znakove i simptome opekline dišnih puteva jer samo udisanje dima ili pare može uzrokovati teške opekline dišnih puteva, a samim time i otežati proces disanja ili dovesti do opstrukcije.

Svakako je bitno da medicinska sestra i liječnik djeluju kao tim i na taj način pridonesu rješavanju hitnih stanja u otorinolaringologiji i bolesnikovom oporavku.

U Varaždinu, 02. prosinac 2019.

Moharić Samanta



IZJAVA O AUTORSTVU

I

SUGLASNOST ZA JAVNU OBJAVU

Završni/diplomski rad isključivo je autorsko djelo studenta koji je isti izradio te student odgovara za istinitost, izvornost i ispravnost teksta rada. U radu se ne smiju koristiti dijelovi tuđih radova (knjiga, članaka, doktorskih disertacija, magistarskih radova, izvora s interneta, i drugih izvora) bez navođenja izvora i autora navedenih radova. Svi dijelovi tuđih radova moraju biti pravilno navedeni i citirani. Dijelovi tuđih radova koji nisu pravilno citirani, smatraju se plagijatom, odnosno nezakonitim prisvajanjem tuđeg znanstvenog ili stručnoga rada. Sukladno navedenom studenti su dužni potpisati izjavu o autorstvu rada.

Ja, MOHARIĆ SAMANTA (ime i prezime) pod punom moralnom, materijalnom i kaznenom odgovornošću, izjavljujem da sam isključivi autor/ica završnog/diplomskog (obrisati nepotrebno) rada pod naslovom ULOGA I ZADACI MEDICINSKE SESTRE U PRUŽAVANJU HIGIJENIČKIH I ORL PODRUČJA (upisati naslov) te da u navedenom radu nisu na nedozvoljeni način (bez pravilnog citiranja) korišteni dijelovi tuđih radova.

Student/ica:

(upisati ime i prezime)

Moharić Samanta  
(vlastoručni potpis)

Sukladno Zakonu o znanstvenoj djelatnosti i visokom obrazovanju završne/diplomske radove sveučilišta su dužna trajno objaviti na javnoj internetskoj bazi sveučilišne knjižnice u sastavu sveučilišta te kopirati u javnu internetsku bazu završnih/diplomskih radova Nacionalne i sveučilišne knjižnice. Završni radovi istovrsnih umjetničkih studija koji se realiziraju kroz umjetnička ostvarenja objavljuju se na odgovarajući način.

Ja, MOHARIĆ SAMANTA (ime i prezime) neopozivo izjavljujem da sam suglasan/na s javnom objavom završnog/diplomskog (obrisati nepotrebno) rada pod naslovom ULOGA I ZADACI MEDICINSKE SESTRE U PRUŽAVANJU HIGIJENIČKIH I ORL PODRUČJA (upisati naslov) čiji sam autor/ica.

Student/ica:

(upisati ime i prezime)

Moharić Samanta  
(vlastoručni potpis)

# Prijava završnog rada

## Definiranje teme završnog rada i povjerenstva

ODJEL Odjel za sestринство

STUDIJ preddiplomski stručni studij Sestrinstva

PRISTUPNIK Samanta Moharić

MATIČNI BROJ 1852/336

DATUM 08.11.2019

KOLEGIJ Otorinolaringologija

NASLOV RADA Uloga i zadaci medicinske sestre tijekom zbrinjavanja hitnih stanja ORL područja

NASLOV RADA NA ENGL. JEZIKU The nurse role and task during the management of emergencies in the ear, nose and throat region.

MENTOR dr.sc. Marin Šubarić

ZVANJE docent

ČLANOVI POVJERENSTVA

1. Nikola Bradić, dr.med., predsjednik
2. doc.dr.sc. Marin Šubarić, mentor
3. Ivana Herak, mag.med.techn., član
4. dr.sc. Jurica Veronek, zamjenski član
5. \_\_\_\_\_

## Zadatak završnog rada

BROJ 1225/SS/2019

OPIS

Hitna stanja u otorinolaringologiji zahtijevaju posebnu pažnju kako bi se umanjila mogućnost propusta, razvoja potencijalnih komplikacija te posljedičnog nepovoljnog ishoda s porastom morbiditeta i mortaliteta.

Cilj ovog rada je upoznati se s hitnim stanjima u otorinolaringologiji, njihovom dijagnostikom kao i načinima liječenja i zbrinjavanja. Cilj rada bio je također i upoznati se s ulogama i zadaćama medicinskih sestara u hitnim stanjima područja uha, nosa i grla.

U radu je bilo potrebno:

- opisati anatomiju i fiziologiju uha, nosa i grla
- definirati pojmove: epistaksa, dispneja, opstrukcija dišnih puteva stranim tijelom i opeklina dišnih puteva.
- opisati načine zbrinjavanja hitnih stanja ORL područja
- navesti uloge i zadaće medicinske sestre tijekom zbrinjavanja hitnih stanja ORL područja.

ZADATAK URUČEN

26. 11. 2019.



## 5. LITERATURA

- [1] <http://www.poliklinika-lacic.hr/djelatnosti/otorinolaringologija>, dostupno: 18.10.2019.
- [2] T. Braut, M. Kujundžić, B. Marijić: Hitna stanja u otorinolaringologiji, MedRi, Rijeka, 2018.
- [3] T. Baudoin, L. Kalogjera, V. Bedekovic, P. Drvis, M. Misir: Infectious diseases as an emergency at an ear-nose-throat pediatric division, Acta Clin Croat 40(4), 2001., str: 281–285.
- [4] <http://www.zzjzpgz.hr/nzl/6/otorina.htm>, dostupno: 18.10.2019.
- [5] V. Nesek Adam: Dispneja – čest problem u odjelima hitne medicinske službe, Sestrinski glasnik, Vol. 22, No. 1, 2017., str: 13-17.
- [6] M. Babajić: Endotrahealna intubacija, 8. Međunarodni kongres HDMSARIST-a, Šibenik, travanj 2015.
- [7] P. Keros, M. Pećina, M. Ivančić-Košuta: Temelji anatomije čovjeka, Zagreb, 1999.
- [8] I. Andreis, D. Jalšovec: Anatomija i fiziologija, Školska knjiga, 2009.
- [9] <https://vasa-enciklopedija.blogspot.com/2014/02/ljudsko-grlo.html>, dostupno: 19.10.2019.
- [10] T.O. Gifford, R.R. Orlandi: Epistaxis, Otolaryngologic Clinics of North America, Vol. 41, Issue 3, lipanj 2008., str: 525-536.
- [11] <https://mozaikmedici.com/clanak/nmk-6>, dostupno: 21.10.2019.
- [12] I. Bošan-Kilibarda, R. Majhen-Ujević i sur.: Smjernice za rad izvanbolničke hitne medicinske službe, Zagreb, 2012.
- [13] R. Mladina i sur.: Otorinolaringologija, Školska knjiga, 2008.
- [14] <http://neuron.mefst.hr/docs/katedre/anesteziologija/Modul%20D-di%C5%A1ni%20put,%20VJS%204.04.2011.pdf>, dostupno: 21.10.2019.
- [15] B. Laurović: Pregledni članak - Proces zdravstvene njege bolesnika s traheostomom, Nursing Journal, br. 18, 2013., str: 208-214.
- [16] N. Prlić, V. Rogina, B. Mak: Zdravstvena njega 4, Školska Knjiga, 2008.
- [17] G.D. Perkins, A.J. Handley, R.W. Koster, M. Castren, M.A. Smyth, T. Olasveengen, K.G. Monsieurs, V. Raffay, J.T. Grasner, V. Wenzel, G. Ristagno, J. Soar: Adult basic life support and



automated external defibrillation section Collaborators, European Resuscitation Council Guidelines for Resuscitation, 2015.

[18] G. Antić, M. Čanađija, S. Čoralić, K. Kudrna – Prašek, R. Majhen – Ujević, A. Simić: Izvanbolnička hitna medicinska služba, Kontinuirano stručno osposobljavanje radnika u djelatnosti hitne medicine, Zagreb, 2018.

[19] N. Prić: Zdravstvena njega kirurških bolesnika-opća, Školska knjiga, 2014.

## POPIS SLIKA

- Slika 2.1.3.1. Anatomski prikaz uha, izvor: <https://net.hr/magazin/zdravlje/upala-srednjeg-uha-uzroci-simptomi-i-nacini-lijecenja-ove-teske-i-dugotrajne-infekcije>, dostupno 18.10.2019. ....4
- Slika 2.3.2.1. Prikaz grkljanskih hrskavica: 1- štitasta hrskavica, 2- prstenasta hrskavica, 3- grkljanski poklopac, 4- gornji rogovi štitaste hrskavice, 5- donji rogovi štitaste hrskavice, izvor: P. Keros, M. Pećina, M. Ivančić-Košuta: Temelji anatomije čovjeka, Zagreb, 1999. ....7
- Slika 3.1.2.1. Pribor potreban za prednju tamponadu nosa, izvor: <https://opcabolnica.ba/images/stories/RADOVI%20IZ%20KUCE/Tamponada%20nosa.pdf>, dostupno: 30.10.2019. ....12
- Slika 3.1.2.1. Prikaz pravilnog položaja kod tamponade nosa (izvor: R. Mladina i sur.: Otorinolaringologija, Školska knjiga, 2008).....11
- Slika 3.1.2.2. Pribor potreban za stražnju tamponadu nosa, izvor: <https://opcabolnica.ba/images/stories/RADOVI%20IZ%20KUCE/Tamponada%20nosa.pdf>, dostupno: 30.10.2019. ....13
- Slika 3.2.2.1. Pribor potreban za endotrahealnu intubaciju, izvor: <https://www.obs.ba/images/stories/RADOVI%20IZ%20KUCE/Intubacija.pdf>, dostupno: 30.10.2019. ....16
- Slika 3.2.2.2. Pravilan položaj bolesnika za izvođenje konikotomije, izvor: R. Mladina i sur.: Otorinolaringologija, Školska knjiga, 2008. ....17
- Slika 3.2.2.3. Prikaz traheotomije, izvor: <https://hr.vision1cyclings.com/zdorove/115083-traheotomiya-eto-chto-takoe-tehnika-vypolneniya-traheotomii.html>, dostupno: 21.10.2019. ...19
- Slika 3.3.2.1. Prikaz zbrinjavanja bolesnika kod znakova teške opstrukcije dišnih puteva kada je bolesnik pri svijesti, izvor: <https://alternativa-za-vas.com/index.php/clanak/article/heimlichov-zahvat>, dostupno: 30.10.2019. ....23
- Slika 3.3.2.2. Kardiopulmonalna reanimacija, izvor: <https://www.google.com/search?q=kardiopulmonalna+reanimacija&safe=active&sxsrf=ACYBG>

NTPw\_vI4wx40HOtqmSSNzkJZPkY0A:1572450442573&source=lnms&tbn=isch&sa=X&ved=0ahUKEwiRu7mwqsTIAhUus4sKHWzJCVkQ\_AUIEigB&biw=1366&bih=608#imgrc=val4cWwOGUmxnM.; dostupno: 30.10.2019. ....24

## POPIS TABLICA

Tablica 3.1.1.1. Sistemski i lokalni uzroci epistakse, izvor: T.O. Gifford, R.R. Orlandi: Epistaxis, Otolaryngologic Clinics of North America, Vol. 41, Issue 3, lipanj 2008., str: 525-536. ....8

Tablica 3.1.2.1. Opis uzimanja SAMPLE anamneze, izvor: I. Bošan-Kilibarda, R. Majhen-Ujević i sur.: Smjernice za rad izvanbolničke hitne medicinske službe, Zagreb, 2012. ....10