

Hitna stanja u abdominalnoj kirurgiji

Strmecki, Maja

Master's thesis / Diplomski rad

2020

Degree Grantor / Ustanova koja je dodijelila akademski / stručni stupanj: **University North / Sveučilište Sjever**

Permanent link / Trajna poveznica: <https://um.nsk.hr/um:nbn:hr:122:018520>

Rights / Prava: [In copyright](#)/[Zaštićeno autorskim pravom.](#)

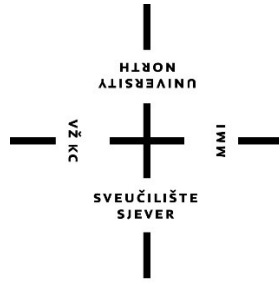Download date / Datum preuzimanja: **2024-08-11**



Repository / Repozitorij:

[University North Digital Repository](#)





**Sveučilište
Sjever**

Diplomski rad br.026/SSD/2020

Hitna stanja u abdominalnoj kirurgiji

Maja Strmecki, 0878/336D

Varaždin, rujan 2020. godine



Sveučilište Sjever

Menadžment u sestrinstvu

Diplomski rad br.026/SSD/2020

Hitna stanja u abdominalnoj kirurgiji

Student

Maja Strmecki, 0878/336D

Mentor

prof. dr. sc. Ino Husedžinović

Varaždin, rujan 2020. Godine

Prijava diplomskog rada

Definiranje teme diplomskog rada i povjerenstva

ODJEL	Odjel za sestrinstvo		
STUDIJ	diplomski sveučilišni studij Sestrinstvo – menadžment u sestrinstvu		
PRISTUPNIK	Maja Vujić Stmecki	MATIČNI BROJ	0878/336D
DATUM	23.06.2020.	KOLEGIJ	Prava i obveze u zdravstvenoj struci
NASLOV RADA	Hitna stanja u abdominalnoj kirurgiji		
NASLOV RADA NA ENGL. JEZIKU	Emergencies in abdominal surgery		
MENTOR	Prof. dr.sc. Ino Husedžinović	ZVANJE	redoviti profesor u trajnom zvanju
ČLANOVI POVJERENSTVA	1. izv.prof.dr.sc. Karlo Houra, predsjednik 2. prof. dr.sc. Ino Husedžinović, mentor 3. doc.dr.sc. dc.dr.sc. Duško Kardum, član 4. doc.dr.sc. Marin Šubarić, zamjenski član 5. _____		

Zadatak diplomskog rada

BROJ 026/SSD/2020

OPIS

U ovom radu naglasak se stavlja na hitna stanja iz abdominalne kirurgije. Cilj rada je opisati najčešće dijagnoze hitnih stanja u kirurgiji uz njihov opis, simptome, dijagnostiku i liječenje. Početni dio rada obuhvatiti će anatomiju abdomena, nakon čega slijedi etiologija i epidemiologija hitnih stanja iz navedenog područja. Najčešća hitna stanja iz područja abdominalne kirurgije su: akutna upala crvuljka, perforirani vried želuca i dvanaesnika, akutna upala žučnjaka, akutna upala gušterače, ileus, ukliještena kila, te ozljede slezene. Sva hitna stanja zahtijevaju dobro stručno teorijsko i praktično znanje, specifičan i multidisciplinarni pristup svakom pacijentu te pripremu pacijenta za operacijski zahvat i poslijeoperacijski tijek.

U radu je potrebno:

- navesti hitna stanja iz područja abdominalne kirurgije
- objasniti prijeoperacijsku pripremu pacijenta
- objasniti poslijeoperacijsku edukaciju pacijenta
- ukazati na važnost sestrinskih intervencija

ZADATAK URUČEN

29. 07. 2020.



[Handwritten signature]

Predgovor

Zahvaljujem svom mentoru prof. dr. sc. Ini Husedžinoviću na ukazanom povjerenju i pruženoj pomoći tijekom izrade diplomskog rada.

Zahvaljujem se svojim radnim kolegama, prijateljima, a povrh svega svojoj obitelji na pruženoj pomoći i podršci tijekom studiranja.

Sažetak

Hitna stanja u abdominalnoj kirurgiji su za pacijenta često vitalno opasna i zahtijevaju hitni operativni zahvat. U radu je opisana anatomija i fiziologija abdominalnog područja, najčešća hitna stanja, dijagnostika i liječenje te sestrinske intervencije kroz predoperativnu i postoperativnu fazu u procesu liječenja kirurškog pacijenta. Bolovi u truhu i dalje predstavljaju dijagnostički izazov za kliničare hitne medicine. U mnogim je slučajevima diferencijalna dijagnoza široka, u rasponu od benignih do po život opasnih stanja. Uzroci uključuju medicinske, kirurške, intraabdominalne i ekstraabdominalne bolesti. Pridruženim simptomima često nedostaje specifičnosti, a česte su atipične prezentacije uobičajenih bolesti, što dodatno komplicira stvari.

Ključne riječi: abdomen, abdominalna kirurgija, operativni zahvat, uloga medicinske sestre.

Popis korištenih kratica

Itd. I tako dalje

PUD Peptic ulcer disease

Peptična ulkusna bolest

NSAID Nonsteroidal anti-inflammatory drugs

Nesteroidni protuupalni lijekovi

ERCP Endoscopic retrograde cholangiopancreatography

Endoskopska retrogradna kolecistopankreatografija

KOPB Kronična opstruktivna plućna bolest

CT Komputed tomography

Komjutorizirana topografija

RTG Rendgen

MRCP Magnetic resonance cholangiopancreatography

Magnetska rezonancija kolangiopankreatografija

MRI Magnetska rezonancija

PACU Postanesthesia care unit

Postanestezijska odjelna jedinica

JIL Jedinica intenzivnog liječenja

Sadržaj

1. UVOD	1
2. ANATOMIJA I FIZIOLOGIJA ABDOMENA	2
2.1. Struktura i funkcija	2
2.2. Embriologija	3
2.3. Opskrba krvlju i limfatika.....	4
2.4. Živci.....	5
2.5. Mišići	5
2.6. Fiziološke varijante.....	5
2.7. Kirurška razmatranja	6
2.8. Klinički značaj	7
3. ETIOLOGIJA NAJČEŠĆIH HITNIH STANJA U ABDOMINALNOJ KIRURGIJI	9
4. EPIDEMIOLOGIJA NAJČEŠĆIH HITNIH STANJA U ABDOMINALNOJ KIRURGIJI	12
5. NAJČEŠĆA HITNA STANJA U ABDOMINALNOJ KIRURGIJI – OPIS, SIMPTOMI DIJAGNOSTIKA, LIJEČENJE	15
5.1. Akutna upala crvuljka.....	15
5.1.1. Simptomi.....	15
5.1.2. Dijagnostika	16
5.1.3. Liječenje.....	17
5.2. Perforirani vried želuca i dvanaesnika	17
5.2.1. Simptomi.....	18
5.2.2. Dijagnostika	19
5.2.3. Liječenje.....	19
5.3. Akutna upala žučnjaka.....	20
5.3.1. Simptomi.....	21

5.3.2. Dijagnostika	22
5.3.3. Liječenje.....	23
5.4. Akutna upala gušterače.....	23
5.4.1. Simptomi.....	24
5.4.2. Dijagnostika	25
5.4.3. Liječenje.....	26
5.5. Ileus	26
5.5.1. Simptomi.....	27
5.5.2. Dijagnoza	27
5.5.3. Liječenje.....	28
5.6. Uklještena kila	28
5.6.1. Simptomi.....	29
5.6.2. Dijagnostika	29
5.6.3. Liječenje.....	31
5.7. Ozljede slezene	31
5.7.1. Simptomi.....	31
5.7.2. Dijagnoza	31
5.7.3. Liječenje.....	32
6. ULOGA MEDICINSKE SESTRE	33
6.1. Predoperativna edukacija.....	33
6.2. Predoperativna priprema pacijenta za kirurški zahvat.....	35
6.3. Postoperativna zdravstvena njega nakon operativnog zahvata.....	36
6.4. Uloga medicinske sestre u postoperativnim komplikacijama	38
6.5. Sestrinske dijagnoze	43
6. ZAKLJUČAK	46
7. LITERATURA	47

1. UVOD

Bolovi u trbuhu i dalje predstavljaju dijagnostički izazov za kliničare hitne medicine. U mnogim je slučajevima diferencijalna dijagnoza široka, u rasponu od benignih do po život opasnih stanja. Uzroci uključuju medicinske, kirurške, intraabdominalne i ekstraabdominalne bolesti. Pridruženim simptomima često nedostaje specifičnosti, a česte su atipične prezentacije uobičajenih bolesti, što dodatno komplicira stvari.

Starije odrasle osobe, osobe s oslabljenim imunitetom i žene u rodnoj dobi predstavljaju posebne dijagnostičke izazove. Stariji i dijabetičari često imaju nejasne, nespecifične pritužbe i netipične prezentacije stanja potencijalno opasnih po život što dovodi do dugotrajne obrade. Imunokompromitirani pacijent može patiti od širokog spektra bolesti, uključujući neuobičajena stanja i stanja povezana s terapijom. Trudnoća dovodi do fizioloških i anatomskih promjena koje utječu na prikaz uobičajenih bolesti.

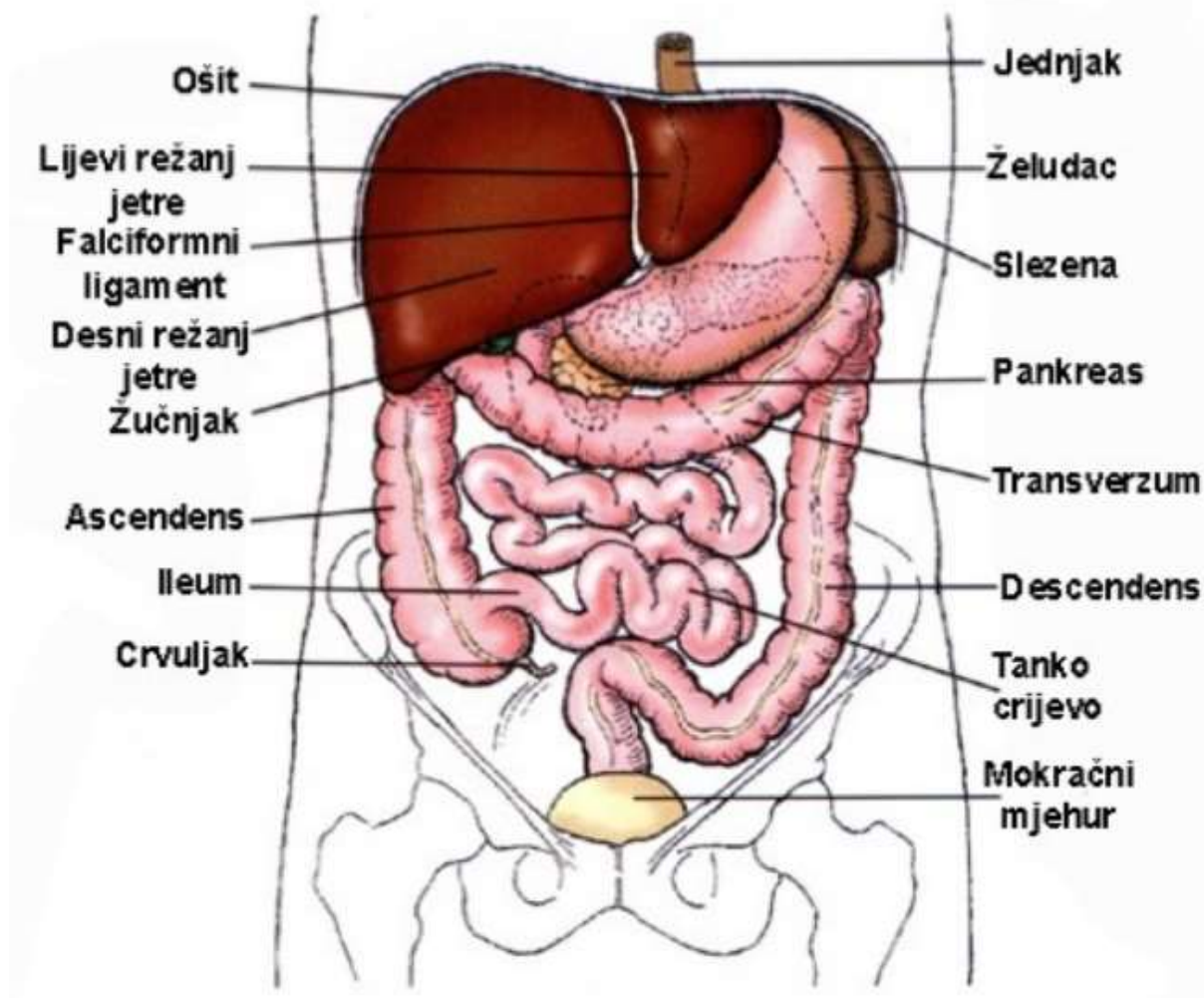
Hitno upravljanje i stabilizacija abdominalnog kirurškog zahvata ima dva opća načina: kirurški zahvat kao sredstvo za stabilizaciju i intenzivna skrb prije kirurškog zahvata za stabiliziranje pacijenta. Prije operativne intervencije dva važna stanja ne bi trebala biti podvrgnuta stabilizaciji u jedinici intenzivnog liječenja: okluzivna mezenterična ishemija i nekrotizirajuća infekcija mekih tkiva. Ova dva općenita kirurška stanja zahtijevaju operaciju za kontrolu temeljnog procesa i čovjek ne može prijeći postupak reanimacije prije operacije. Gotovo svi ostali uvjeti mogu imati koristi od boravka u jedinici intenzivnog liječenja prije konačnog djelovanja, pošto je velika većina pacijenata povezana s opstruktivnim, upalnim ili infektivnim procesima.

Uloga medicinske sestre je širokog spektra djelovanja s obzirom da pacijenta najčešće „preuzme“ medicinska sestra u timu hitne medicinske pomoći koja nakon pružene hitne pomoći transportira pacijenta u hitni bolnički odjel. Ovisno o situaciji i trijažnom postupku pacijent se dalje transportira u operacijsku salu te potom prima na jedinicu intenzivnog liječenja, a na kraju na kirurški odjel opće bolnice ili klinike. Važno je pravovremeno reagirati te uvijek pokazivati profesionalni i holistički pristup prema pacijentu. Osim fizičkog dijela zdravstvene njege, važno je i psihološki djelovati na pacijenta tako da se otkloni eventualna anksioznost. Pacijentu se ne smije davati lažne informacije, već prikladno objasniti realno stanje.

2. ANATOMIJA I FIZIOLOGIJA ABDOMENA

2.1. Struktura i funkcija

Trbuh služi kao šupljina za smještaj vitalnih organa probavnog, mokraćnog, endokrinog, egzokrinog, krvožilnog i dijelova reproduktivnog sustava. Prednji zid trbuha ima devet slojeva. Od vanjskog do najdubljeg, to su koža, potkožno tkivo, površinska fascija, vanjski kosi trbušni mišić, unutarnji kosi trbušni mišići, transversus abdominis, transversalis fascia, preperitonealno masno i areolarno tkivo i peritoneum. Peritoneum je jedna kontinuirana membrana; međutim, klasificiran je kao visceralni (obloga organa) ili parijetalni (obloga zida trbušne šupljine). Stoga se formira peritonealna šupljina i ispunjava izvanstaničnom tekućinom koja se koristi za podmazivanje površina radi smanjenja trenja. Peritoneum se sastoji od sloja jednostavnih pločastih epitelnih stanica. Potkožno tkivo prednjeg trbušnog zida ispod pupka također se odvaja u dva različita sloja: površinski masni sloj poznat kao Camperova fascija i dublji opnasti sloj poznat kao Scarpina fascija. Ovaj opnasti sloj kontinuiran je s Colles fascia unutar perinealnog područja inferiorno. Prava trbušna šupljina (prikazana na Slika 2.1.) sastoji se od želuca, dvanaesnika (prvi dio), jejunuma, ileuma, jetre, žučnog mjehura, repa gušterače, slezene i poprečnog debelog crijeva. Stražnji zid trbušne šupljine poznat je kao retroperitoneum. Retroperitonealne strukture uključuju suprarenalne žlijezde, aortu i donju šuplju venu, duodenum (dijelovi od 2 do 4), gušteraču (glava i tijelo), uretre, debelo crijevo (silazno i uzlazno), bubrege, jednjak (torakalni) i rektum [1,2].



Slika 2.1. Anatomija abdominalne šupljine

2.2. Embriologija

Trbuh potječe od tri primarna sloja sjemena kao zametak. To su ektoderm koji tvori epidermu, somatski i crijevni mezoderm koji tvore koštani mišić trbušnog zida, odnosno glatki mišić crijeva i endoderm koji čini većinu probavnog kanala. Embriološki se gastrointestinalni sustav razvija kao prednje, srednje i stražnje crijevo. Prednje crijevo: jednjak do proksimalnog duodenuma gdje ulazi žučni kanal. Srednje crijevo: distalni duodenum do proksimalnih dvije trećine poprečnog debelog crijeva. Zadnje crijevo: distalna trećina poprečnog debelog crijeva do analnog kanala iznad pektinatne linije [1].

2.3. Opskrba krvlju i limfatika

Središnji trbušni zid prokrvljuje gornja epigastrična arterija (grana unutarnje torakalne arterije) iznad pupka, a donja epigastrična arterija (grana vanjske ilijačne arterije) ispod pupka. Venska drenaža vrši se preko unutarnjih i bočnih torakalnih vena superiorno, a površinski epigastrični (ogranak bedrene vene) i inferiorni epigastrični (ogranak vanjskih ilijačnih) vena inferiorno. Limfna drenaža iznad pupka izvodi se uglavnom preko aksilarnih limfnih čvorova, ali odvodi male količine u paraternalne limfne čvorove. Ispod pupka limfa se odvodi u površinske ingvinalne limfne čvorove. Iznutra trbuh sadrži dvije glavne krvne žile - aortu i donju šuplju venu. Aorta ima tri glavne grane koje služe za opskrbu organa gastrointestinalnog trakta, što uključuje celijakiju, gornju mezenteričnu i inferiornu mezenteričnu arteriju. Te se arterije granaju od aorte prema naprijed, dok se arterije koje opskrbljuju ne-gastrointestinalni trakt granaju ili bočno ili straga. Primjeri takvih uključuju bubrežne ili spolne arterije. Opskrba krvi gastrointestinalnog trakta prati embrionalna crijevna područja:

- Celijakijska arterija opskrbljuje prednje crijevo.
- Gornja mezenterična arterija opskrbljuje srednja crijeva.
- Donja mezenterična arterija opskrbljuje stražnja crijeva.

Napomena: Savijanje slezene poznato je kao "slivno" područje zbog dvostruke opskrbe krvlju iz grana distalne arterije, što može rezultirati ishemijom debelog crijeva.

Venska drenaža iz organa za probavu odvija se kroz portalni sustav, dok se neprobavna venska drenaža događa kroz donju šuplju venu i njene pritoke. Portalni venski sustav sastoji se od gornje mezenterične vene, donje mezenterične vene (zajedno s gornjom rektalnom venom) i slezinske vene i njezinih pritoka, koje se sve spajaju i čine portalnu venu. Ligamentum teres, koji sadrži ostatak pupčane vene, od kliničkog je značaja zbog svoje povezanosti portalnog sustava s trbušnom stjenkom. U okruženju portalne hipertenzije, pacijenti mogu doživjeti širenje periumbilikalnih vena, nazvanih caput medusae. Uz to, gastrointestinalni karcinomi mogu metastazirati na prednji trbušni zid kroz limfne kanale koji paralelno idu s venskom drenažom, nazvani čvor Marije sestre Josipa [1].

2.4. Živci

Važni dermatomi uključuju xiphoidni proces na T6, pupkovinu na T10 i pupčani nabor na L1. Koža i mišići trbušnog zida svoju inervaciju dobivaju prednjim i bočnim kožnim granama torakoabdominalnih živaca (T7-T11), subkostalnim živcem (T12), iliohipogastričnim živcem (L1, osjet na nadpubičnu regiju) i ilioingvalni živac (L1, osjet na ipsilateralnu medijalnu natkoljenu i skrotum). Visceralno, vagusni živac služi za parasimpatičku inervaciju velike većine gastrointestinalnog trakta, uključujući prednja i srednja crijeva. Stražnja crijeva primaju parasimpatički ulaz iz sakralnih korijena S2, S3 i S4. Prednje crijevo prima simpatičku inervaciju iz većeg prsnog crijevnog živca. Srednje crijevo prima simpatičku inervaciju iz manjeg torakalnog crijevnog živca. Stražnja crijeva primaju simpatičku inervaciju iz lumbalnih crijevnih živaca. Važno je napomenuti da su visceralni peritoneum i temeljni organi neosjetljivi na dodir, temperaturu ili razderotinu, već bol opažaju putem istežanja i kemijskih receptora. Zbog inervacije organa, bol je slabo lokalizirana i odnosi se na dermatome kralježničkih ganglija koji pružaju osjetna vlakna. Slijedom toga, bolovi u prednjem crijeva obično se upućuju na epigastrij, u srednjem crijevu do pupka, a stražnja crijeva na stidnu regiju [1].

2.5. Mišići

Trbušni mišići pomažu u procesu disanja, štite unutarnje organe, pružaju posturalnu potporu i služe za savijanje, rastežanje i okretanje trupa tijela.

Četiri glavne skupine trbušnih mišića, od unutarnje do vanjske: Transversus abdominis, unutarnji kosi trbušni mišići, rectus abdominis i vanjski kosi mišići. Srednja linija raphe, linea alba, nastaje od ispreplitanja aponeuroza vanjskog kosog, unutarnjeg kosog i transversus abdominis. Aponeuroza unutarnjeg kosog mišića razdvaja se kako bi inkapsulirala mišiće rektus abdominis iznad lučne linije, međutim, ispod lučne linije, i aponeuroza unutarnjeg kosog i transversus abdominis ispred su rectus abdominis [1].

2.6. Fiziološke varijante

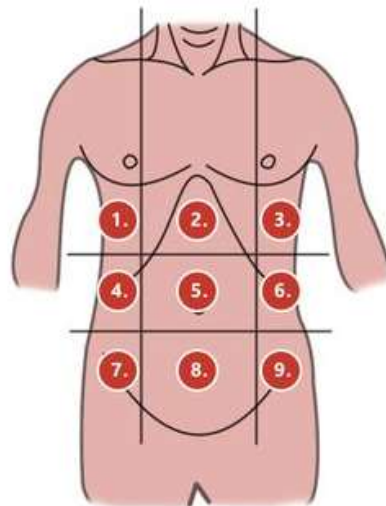
Mogu se pojaviti razne urođene mane anatomije trbuha. Primjeri uključuju, ali nisu ograničeni na, gastroshizu, omfalocelu, urođenu pupčanu kilu, crijevnu atreziju, hipertrofičnu

piloričnu stenozu, prstenastu gušteraču, Hirschsprungovu bolest, maltaciju, agenezu i tako dalje [1].

2.7. Kirurška razmatranja

Klinički je trbuh grubo podijeljen u devet regija sa dvije sagitalne ravnine od srednje klavikularne linije do srednje ingvinalne linije i dvije poprečne ravnine, jedna na subkostalnoj liniji i jedna na ilijačnim tuberkulama. Pupak služi u središtu devet regija. Svaka regija i s njom povezani organi detaljno su opisani u nastavku i prikazani na Slika 2.2.:

1. Desni hipohondrij: jetra, žučni mjehur
2. Epigastrij: želudac, jetra, gušterača, dvanaesnik, nadbubrežne žlijezde
3. Lijevi hipohondrij: slezena, debelo crijevo, gušterača
4. Regija desne građe: uzlazno crijevo, desni bubreg
5. Rep pupka: pupak, tanko crijevo
6. Lijeva lumbalna legija: silazno debelo crijevo, lijevi bubreg
7. Desna ilijačna jama: slijepo crijevo, slijepa crijeva
8. Hipogastrični: mokraćni mjehur, sigmoidno debelo crijevo, ženski reproduktivni
9. Lijeva ilijačna jama: silazno debelo crijevo, sigmoidno debelo crijevo



Slika 2.2. Topografija abdomena

Kirurški je portalna trijada unutar hepatoduodenalnog ligamenta od značajnog značaja i uključuje pravilnu hepaticnu arteriju, zajednički žučni kanal i portalnu venu. Pringleov je manevar kada se na ovaj ligament vrši pritisak radi kontrole krvarenja [3].

2.8. Klinički značaj

Abdominalni znakovi i simptomi mogu biti iz širokog spektra bolesti, uključujući vaskularne, zarazne, traumatske, autoimune, mišićno-koštane, idiopatske, neoplastične, kongenitalne itd. Dolje navedeni detalji ne bi trebali služiti kao iscrpan popis; međutim, trebali bi služiti kao vodič za čestu patologiju u njihovim odgovarajućim kvadrantima i može pomoći u donošenju kliničkih odluka, posebno u pogledu snimanja i kirurgije [1].

Bol u desnom gornjem kvadrantu

Često zbog želučanog refluksa, bolesti žučnog mjehura, hepatitisa, peptičnog ulkusa, pankreatitisa, pijelonefritisa, bubrežnih kamenaca, retrocekalnog upala slijepog crijeva ili začepljenja crijeva [1].

Bol u desnom donjem kvadrantu

Često zbog slijepog crijeva, Crohnove bolesti, cekalnog divertikulitisa, ektopične trudnoće, endometrioze, ingvinalne kile, ishemijskog kolitisa, ciste jajnika, torzije jajnika, upalne bolesti zdjelice, apscesa psoasa, torzije testisa ili bubrežnih kamenaca [1].

Bol u lijevom gornjem kvadrantu

Često zbog želučanog refluksa, peptičnog ulkusa, pankreatitisa, infarkta ili puknuća slezene, pijelonefritisa, opstrukcije crijeva ili disekcije aorte [1].

Bol u lijevom donjem kvadrantu

Često zbog divertikulitisa, bubrežnih kamenaca, pijelonefritisa, ektopične trudnoće, upalnih bolesti crijeva, ingvinalne kile, cista na jajnicima, torzije jajnika, upalne bolesti zdjelice, apscesa psoasa, torzije testisa, aneurizme trbušne aorte, sindroma iritabilnog crijeva ili opstrukcije tankog crijeva [1].

Pektinatna crta

Pektinatna (dentatna) linija također ima kliničko značenje. Iznad pektinatne linije mogu se očekivati unutarnji hemoroidi i adenokarcinom. Unutarnji hemoroidi nisu bolni zbog visceralne inervacije. Ispod pektinatne crte mogu se očekivati vanjski hemoroidi, analne pukotine i karcinom skvamoznih stanica. Vanjski hemoroidi su bolni zbog svoje somatske inervacije [1].

Ingvinalne kile

Kila, koja je izbočenje trbušnog sadržaja kroz otvor, može prouzročiti ekstremnu bol, zatvaranje i potencijalno davljenje. Postoje dvije vrste ingvinalnih kila - izravna i neizravna. Ako je hernija medijalna na epigastričnim krvnim žilama, onda je to izravna ingvinalna kila. Međutim, ako je kila bočna od epigastričnih krvnih žila, to je indirektna ingvinalna kila. Izravne ingvinalne kile, obično u starijih muškaraca, pokrivene su samo vanjskom spermatičnom fascijom i prolaze samo kroz vanjski ingvinalni prsten. Indirektne ingvinalne kile strše kroz unutarnji i vanjski ingvinalni prsten i u mošnjju. Prekriveni su sa sva tri spermatična fascijalna sloja: unutarnji, kremasterni i vanjski [1].

3. ETIOLOGIJA NAJČEŠĆIH HITNIH STANJA U ABDOMINALNOJ KIRURGIJI

Među najčešća hitna stanja u abdominalnoj kirurgiji spadaju:

- Akutna upala crvuljka
- Perforirani vried želuca i dvanaesnika
- Akutna upala žučnjaka
- Akutna upala gušterače
- Ileus
- Uklještena kila
- Ozljede slezene

Uzrok upale crvuljka obično je zbog začepjenja lumena slijepog crijeva. To može biti iz slijepog crijeva (kamen slijepog crijeva) ili neke druge mehaničke etiologije. Tumori slijepog crijeva poput karcinoidnih tumora, crijevnih parazita i hipertrofiranog limfnog tkiva poznati su uzroci opstrukcije slijepog crijeva i slijepog crijeva. Često nije poznata točna etiologija akutne upale crvuljka. Kad se lumen slijepog crijeva začepi, u slijepom crijevu nakupljaju se bakterije i uzrokuju akutnu upalu s perforacijom i stvaranjem apscesa [4].

Peptična ulkusna bolest (PUD): Infekcija *Helicobacter pylori* i nesteroidni protuupalni lijekovi (NSAID) dva su glavna uzroka PUD-a, a nakon toga i perforacije vrieda dvanaesnika. Iako se učestalost PUD-a smanjila posljednjih godina, on je i dalje glavni uzrok perforacije dvanaesnika. Pušenje, fiziološki stres, prethodna povijest PUD-a i kortikosteroidi drugi su čimbenici rizika za perforirani vried na želucu ili dvanaesniku [5].

Etiologija akutne upale žučnjaka je, prema definiciji, blokada cističnog kanala, što uzrokuje upalu. Obično se žuč stvara u jetri i putuje niz žučni kanal te se pohranjuje u žučni mjehur. Nakon jedenja određene hrane, posebno začinjene ili masne hrane, žučni mjehur stimulira se da žuč žučnog mjehura isprazni kroz cistični kanal niz žučni kanal u dvanaesnik. Ovaj postupak pomaže u probavi hrane. Žučni mjehur ne samo da čuva žuč, već je može i koncentrirati. Koncentrirana žuč osjetljiva je na taložine koje stvaraju kamence kada se poremeti homeostaza, koja se može dogoditi zbog zastoja žuč, zasićenja kolesterola i lipida iz

jetre, poremećaja u procesu koncentracije i nukleacije kristala kolesterola. Kada je začepljenje cističnog kanala uzrokovano kamenom, naziva se akutni kalkulozni kolecistitis. Važno je znati, čovjek može imati bol zbog privremene prepreke žučnim kamencima, a to se naziva žučna kolika. Dijagnoza žučne kolike nadograđuje se na akutni kalkulozni kolecistitis ako bol ne nestane u šest sati. Ako nije utvrđen nijedan kamen, naziva se akutni bezalkulozni kolecistitis. Bez obzira na uzrok začepljenja, edem stjenke žučnog mjehura na kraju će uzrokovati ishemiju zida i postati gangrenozan. Gangrenozni žučni mjehur može se zaraziti organizmima koji stvaraju plinove, uzrokujući akutni emfizematozni kolecistitis; svi ti uvjeti mogu brzo postati opasni po život, a ruptura ima visoku stopu smrtnosti. Oko 95% ljudi s akutnom upalom žučnjaka ima žučne kamence [6].

Dva najčešća uzroka akutne upale gušterače su kamenci u žuči (35% do 40% slučajeva) i upotreba alkohola (30% slučajeva). Međutim, uzroci su opsežni i uključuju, ali nisu ograničeni na sljedeće: autoimuni pankreatitis, hipertrigliceridemija, post-endoskopska retrogradna kolangiopankreatografija (ERCP), genetski rizik (dobitak mutacija funkcije u PRSS1, mutacije u genima CFTR i SPINK1), ozljeda kanala gušterače i lijekovi. Lijekovi koji su najjače povezani s akutnom upalom gušterače su azatioprin, 6-merkaptopurin, didanozin, valproična kiselina, inhibitori angiotenzin-konvertirajućeg enzima i mesalamin. Ostali rijetki uzroci uključuju bilijarni mulj i mikrolitijazu, bilijarnu opstrukciju, hiperkalcemiju, infekcije (zaušnjaci, koksaki virus, hepatitis B, citomegalovirus, između ostalih), toksini, ishemija gušterače koja uzrokuje vaskularne bolesti, anatomske abnormalnosti poput holedokalnih cista i idiopatski uzroci [7].

Ileus, osim kao postoperativni ileus nastaje i zbog intraperitonealne i retroperitonealne upale (npr. apendicitis, divertikulitis, perforirani čir dvanaesnika), retroperitonealnog ili intraperitonealnog hematoma (npr. rupturirana aneurizma abdominalne aorte, kompresivni prijelom metabolizma kralježničnog metabolizma. (npr. opiodi, antikolinergici, ponekad blokatori kalcijevih kanala). Ileus se ponekad javlja i u sklopu bubrežnih ili torakalnih poremećaja (npr. prijelom donjih rebara, pneumonija donjih lobusa, infarkt miokarda). Poslije abdominalnog kirurškog zahvata uobičajeni su poremećaji motiliteta želuca i debelog crijeva. U pravilu je tanko krivo najslabije zahvaćeno pa se motilitet i apsorpcija normaliziraju već nakon nekoliko sati od operacija. Pražnjenje želuca promijenjeno je oko 24 ili više sati; debelo crijevo uglavnom je najzahvaćenije i ostaje neaktivno od 48-72 sata ili više [8].

Postoji nekoliko uzroka kila. Hernija može biti uzrokovana urođenim predispozicijama ili stečena slabljenjem trbušnog zida uslijed rezanja ili traume. Umbilikalne i ingvinalne kile često su prisutne pri rođenju i s vremenom se mogu povećati. Incizijske kile mogu nastati iz jatrogene slabosti trbušnog zida iz prethodnih operacija. One se mogu razviti na bilo kojem rezu, uključujući mjesta trokara preko 5 mm od laparoskopske kirurgije. Faktori pacijenta mogu utjecati na stvaranje kila. Pacijenti s kolagenom vaskularnom bolešću i poremećajima vezivnog tkiva (Marfanov sindrom, Ehlers Danlos) imaju slabu čvrstoću tkiva i imaju povećani rizik za stvaranje kila. Hernije se oblikuju u bolesnika s povišenim trbušnim tlakom, uključujući trudnoću, naprezanje zbog zatvora, kroničnu opstruktivnu plućnu bolest (KOPB) ili kronični kašalj. Kontroverzno je jesu li ljudi koji se redovito bave teškim dizanjem pod povećanim rizikom od stvaranja kila [9].

Ozljede slezene mogu se podijeliti u dvije glavne kategorije: traumatična i netraumatična ruptura. Najzastupljeniji glavni mehanizam u traumatičnoj ozljedi (50% do 75%) rezultat je ozljede motornih vozila. Izravni trbušni udarci i padovi preostali su glavni uzroci traumatične rupture. Uz to, traumatična ruptura može se pojaviti odmah nakon ozljede ili se može odgoditi. Netraumatična ruptura slezene vrlo je neuobičajena, iako može biti povezana s osnovnim patološkim stanjima ili može biti idiopatska. Međutim, ne-traumatična ruptura, kad se dogodi, nosi smrtnost od oko 12%. Jedan od često citiranih primjera spontanog puknuća slezene, koji se javlja u samo 0,1 posto bolesnika s ovim stanjem, povezan je s infekcijom mononukleozom [10].

4. EPIDEMIOLOGIJA NAJČEŠĆIH HITNIH STANJA U ABDOMINALNOJ KIRURGIJI

Akutna upala crvuljka jedna je od najčešćih akutnih kirurških hitnih intervencija na abdomenu. Učestalost je manja u populacijama u kojima se konzumira dijeta bogata vlaknima. Ukupni životni rizik od razvoja akutnog upala slijepog crijeva iznosi 8,6% za muškarce i 6,7% za žene; doživotni rizik od slijepog crijeva je oko 12% u muškaraca i 23% u žena. Globalno, objedinjena učestalost upala slijepog crijeva ili slijepog crijeva iznosi oko 100 na 100 000 osoba godišnje. Podaci ukazuju na brzi porast učestalosti u novo industrijaliziranim zemljama. Stanje se najčešće opaža kod pacijenata u dobi između ranih tinejdžera i kasnih 40-ih godina. Neznatno prevladavaju muškarci u odnosu na žene (1,3: 1) [4].

Godišnje PUD pogađa 4 milijuna ljudi širom svijeta, sa stopom incidencije od 1,5% do 3%. Oko 5% bolesnika s PUD-om doživi perforaciju tijekom svog života. Smanjene stope PUD-a mogu se objasniti liječenjem eradikacije *Helicobacter pylori* i uporabom inhibitora protonске pumpe. Međutim, perforacija čir na želucu još uvijek zabrinjava. Starenje stanovništva, prekomjerna upotreba NSAID, interakcija NSAID s selektivnim inhibitorima ponovnog preuzimanja serotonina i steroidima mogući su razlozi koji mogu objasniti visoku učestalost perforacije. Nadalje, studije pokazuju da se prevalencija *Helicobacter pylori* kreće od 50% do 80% u bolesnika s perforiranim čirom dvanaesnika. Studije pokazuju da se više perforacija čira događa ujutro, a mehanizam je objašnjiv cirkadijanskim varijacijama u lučenju kiseline. Izvještene su post-endoskopske retrogradne kolangiopankreatografske perforacije duodenuma sa stopama u rasponu od 0,09% do 1,67%. Sfinkter Oddijeve disfunkcije, starost, anatomske abnormalnosti i ubrizgavanje kontrastnog medija faktori su koji uzrokuju povećani rizik od perforacija dvanaesnika nakon ERCP. Manje od 2% traumatičnih trbušnih ozljeda zahvaća dvanaesnik. Manje od 1% unesenih stranih tijela može uzrokovati gastrointestinalne perforacije [5].

Bolest žučnog mjehura javlja se u muškaraca i žena, s tim da su joj određene populacije sklonije. Rizik od bolesti žučnog mjehura raste kod žena, pretilih pacijenata, trudnica i pacijenata u 40-ima. Drastičan gubitak kilograma ili akutne bolesti također mogu povećati rizik. Stvaranje žučnih kamenaca i ovo stanje može se dogoditi u obiteljima. Ostala stanja koja

uzrokuju razgradnju krvnih stanica, na primjer, bolest srpastih stanica, također povećavaju učestalost žučnih kamenaca [6].

Akutna upala gušterače s čini oko 275 000 prijema u bolnicu godišnje. Osamdeset posto pacijenata primljenih s pankreatitisom obično ima blagu bolest i može se otpustiti u roku od nekoliko dana. Ukupna smrtnost od akutnog pankreatitisa iznosi približno 2%. Stopa recidiva akutnog pankreatitisa je između 0,6% i 5,6%, a to ovisi o etiologiji pankreatitisa. Stopa recidiva najveća je kada je pankreatitis posljedica uzimanja alkohola. Kronični pankreatitis ima godišnju stopu incidencije od 5 do 12 na 100 000 ljudi. Prevalencija kroničnog pankreatitisa je 50 na 100 000 ljudi. Najčešća dobna skupina je 30 do 40 godina, a javlja se više kod muškaraca nego kod žena [7].

Incidencija ileusa uvelike varira, često ovisi o vrsti kirurškog zahvata, količini manipulacije crijevima i preoperativnim popratnim bolestima. Operacije donjeg dijela trbuha, posebno kod velikih otvorenih rezova i povećane manipulacije crijevima, povezane su s većim rizikom od ileusa. Suprotno tome, laparoskopjska kirurgija s minimalnom manipulacijom crijevima, poput holecistektomije, donosi manji rizik. Literatura pokazuje oko 10-20% šanse za pojavu ileusa ovisno o postupku [8].

Hernije su česte, a procjenjuje se da će 5% osoba tijekom života razviti kilu trbušnog zida. Inguinalne hernije približno su sedam puta zastupljenije u muškaraca nego u žena. Najčešća vrsta hernije prepona kod muškaraca i žena je neizravna ingvinalna kila. Iako su ingvinalne kile također najčešće kod žena, femoralne i pupčane kile češće se javljaju u žena nego u muškaraca. Preponske kile javljaju se češće s desne strane zbog embriološkog odgođenog ili neuspjelog zatvaranja vaginalnog procesusa. Femoralne hernije također su češće s desne strane, što je možda posljedica nedostatka sigmoidnog kolona koji pokriva femoralni kanal. Kile se s godinama povećavaju i vremenom se opterećuju trbušni zid. Rizik da kila ostane zatvorena ili uklještena procjenjuje se između 1% do 3% tijekom čovjekova života. Femoralne kile mogu se zatvoriti do 30% tijekom vremena i uvijek ih treba kirurški popraviti kad se pronađu [9].

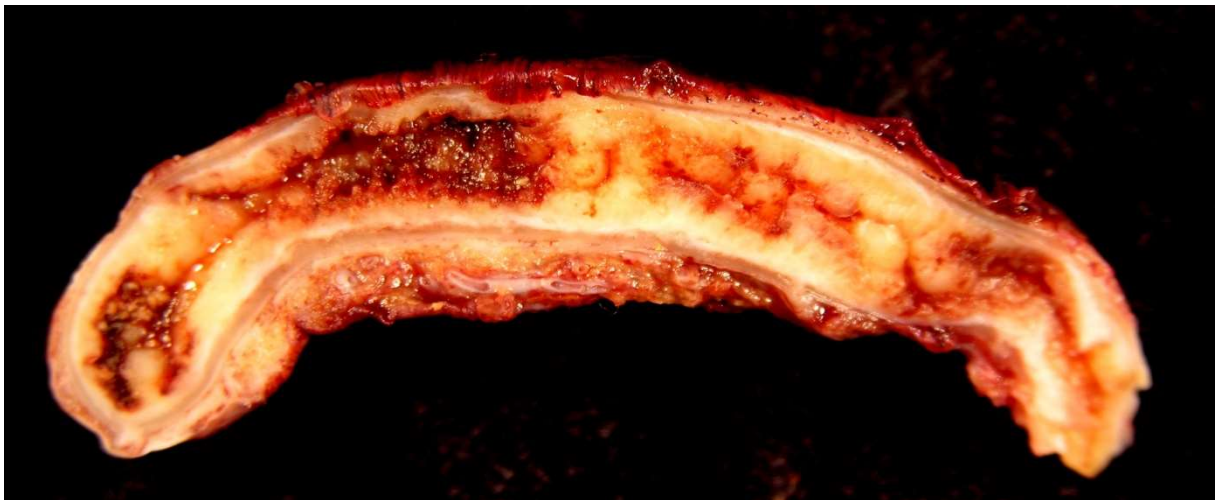
Učestalost puknuća slezene nije široko zabilježena u literaturi. Mehanizam većine traumatičnih ruptura i dalje predstavlja ozljedu od motornih vozila, praćenu izravnim udarcima u trbuh. Sportovi poput nogometa, hokeja i biciklizma povećavaju rizik od abdominalnih ozljeda, a time i ozljede i puknuća slezene. Jedno istraživanje sugerira da se traumatične ruptуре slezene češće javljaju u muškaraca (2: 1 muškarac na ženu) u dobi od 18 do 34 godine. Slijedi

šest glavnih uzroka netraumatične ruptуре: neoplazma 30%, infekcija 30%, upalna bolest 15%, lijekovi i liječenje - 10%, mehanički uzroci - 7%, idiopatski - 7% [10].

5. NAJČEŠĆA HITNA STANJA U ABDOMINALNOJ KIRURGIJI – OPIS, SIMPTOMI DIJAGNOSTIKA, LIJEČENJE

5.1. Akutna upala crvuljka

Upala crvuljka [lat. appendicitis]. prikazana na Slika 2.3. jedna je od najčešćih bolesti kod koje je potrebno kirurško liječenje. To je upala crvolikog izdanka (lat. appendix vermiformis) na samom početku debelog crijeva (lat.caecum, slijepo crijevo). Laici ovaj crvoliki izdanak pogrešno nazivaju slijepim crijevom. Upala crvuljka je najčešći uzrok akutne boli u abdomenu, tzv. akutnog abdomena [11].



Slika 5.3. Akutna upala crvuljka

5.1.1. Simptomi

Bolovi u trbuhu primarna su žalba pacijenata s akutnim upalama crvuljka. Dijagnostički slijed boli u središnjoj trbušnoj stjeci praćen povraćanjem s migracijom boli u desnu ilijačnu jamu prvi je opisao Murphy, ali on može biti prisutan samo u 50% bolesnika. Tipično, pacijent opisuje peripubikalnu kolikalnu bol, koja se pojačava tijekom prva 24 sata, postajući stalna i oštra, te migrira u desnu ilijačnu jamu. Početna bol predstavlja upućenu bol koja je posljedica visceralne inervacije srednjeg crijeva, a lokalizirana bol uzrokovana je zahvaćenošću parijetalnog peritoneuma nakon napredovanja upalnog procesa. Gubitak apetita često je dominantno obilježje, a često su prisutni zatvor i mučnina. Obilno povraćanje može ukazivati

na razvoj generaliziranog peritonitisa nakon perforacije, ali je rijetko glavno obilježje jednostavne upale crvuljka [4].

5.1.2. Dijagnostika

Pacijent je često crvene boje kože, suhog jezika i pridruženog fetor orisa. Česta je prisutnost pireksije (do 38 ° C) s tahikardijom. Pregledom trbuha otkrivaju se lokalna osjetljivost i ukočenost mišića nakon lokalizacije boli u desnoj ilijačnoj jami. Prisutna je povratna osjetljivost, ali je ne treba izazivati kako bi se izbjeglo uznemirivanje pacijenta. Pacijenti često otkrivaju da kretanje pogoršava bol, a ako se od njih zatraži da kašlju, bol će često biti lokalizirana u desnoj ilijačnoj jami. Često se kaže da je mjesto maksimalne osjetljivosti preko McBurneyjeve točke koja leži dvije trećine puta duž crte povučene od pupka do prednje gornje ilijačne kralježnice. Nalazi po rektalnom i vaginalnom pregledu mogu biti normalni, iako osjetljivost na desno može biti prisutna posebno u slijepom crijevu. Osjetljivost kod rektalnog pregleda može biti sugestivna, ali nije dijagnostika upale crvuljka. Osjetljivost na udaraljke, čuvanje i Blumbergov znak najpouzdaniji su klinički nalazi koji ukazuju na dijagnozu akutneupalw crvuljka. Daljnje tehnike ispitivanja koje mogu pomoći u dijagnozi upale slijepog crijeva su Rovsingov znak (palpacija lijeve ilijačne jame uzrokuje bol u desnoj ilijačnoj jami), znak rastezanja psoas-a i znak zatvarača [4].

Iako klinička dijagnoza može biti jednostavna kod pacijenata s klasičnim znakovima i simptomima, atipični prikazi mogu rezultirati dijagnostičkom zbrkom i odgodom liječenja. Bolovi u trbuhu primarna su žalba pacijenata s akutnim upalama slijepog crijeva. Mučnina, povraćanje i anoreksija javljaju se u različitim stupnjevima. Pri pregledu trbuha otkrivaju se lokalizirana osjetljivost i ukočenost mišića nakon lokalizacije boli u desnoj ilijačnoj jami. Laboratorijski podaci nakon prezentacije obično otkrivaju povišenu leukocitozu s pomakom ulijevo. Mjerenje C-reaktivnog proteina najvjerojatnije će biti povišeno. Napredak imaginološke tendencije umanjuje lažno pozitivnu ili negativnu dijagnozu. Radiografska slika slike fekalnog opterećenja u slijepom crijevu ima osjetljivost od 97% i negativnu prediktivnu vrijednost od 98%. U iskusnim rukama ultrazvuk može imati osjetljivost od 90%, a specifičnost veću od 90%. Spiralna komjutorizirana topografija (CT) zabilježila je osjetljivost koja može doseći 95%, a specifičnost višu od 95% [12].

5.1.3. Liječenje

Kod ranog zahvata mortalitet je <1% i brz i potpun oporavak je uobičajen. Uz komplikacije (ruptura i razvoj apscesa ili peritonitisa) prognoza je lošija tj. mogu uslijediti ponovne operacije te dug oporavak.

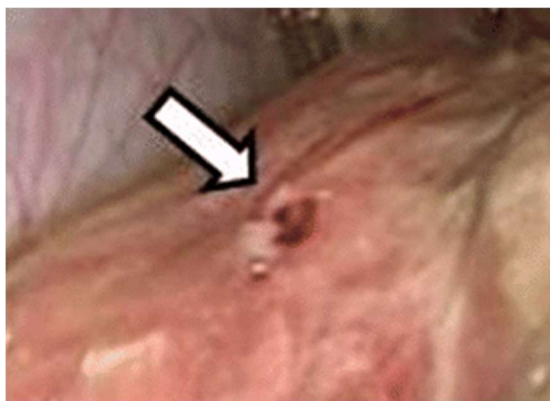
Akutna upala slijepog crijeva rješava se apendektomijom; kako odgođeno liječenje povećava smrtnost prihvaća se do 10% negativnih apendektomija. Kirurg može ukloniti crvuljak i kad je perforirao. Ponekad je crvuljak teško locirati; u tom slučaju najčešće leži iza cekuma, ileuma ili mezenterija desnog kolona. Kontraindikaciju za apendektomiju predstavlja upalna bolest crijeva koja zahvaća cekum. Ipak, u slučajevima terminalnog ileitisa s normalnim cekumom, crvuljak treba ukloniti [13].

Apendektomiji trebaju prethoditi IV antibiotici. Izbor su cefalosporini treće generacije. Za neperforirani apendicitis daljnji antibiotici nisu potrebni. Ukoliko je crvuljak perforirao, s antibioticima treba nastaviti dok se temperatura i broj leukocita ne normaliziraju [obično pet dana]. Ukoliko je nemoguće operirati, antibiotici iako nisu kurativni značajno poboljšavaju stopu preživljenja. Bez operacije i antibiotika smrtnost iznosi >50% [13].

Kada se nađe velika upalna masa koja uključuje crvuljak, terminalni ileum i cekum izbor je u resekciji cijele tvorbe i formiranju ileostome. U kasnom tijeku bolesti, kada se već formirao perikolični apsces, isti se drenira ultrazvučno navođenim perkutanom kateterom ili kirurški (uz apendektomiju koja slijedi kasnije). Meckelov divertikul prilikom apendektomije treba ukloniti, ukoliko upala u okolini crvuljka ne sprječava postupak [13].

5.2. Perforirani vrijed želuca i dvanaesnika

Peptična ulkusna bolest [PUD]. rezultat je neravnoteže između želučane kiseline-pepsina i obrambenih barijera sluznice. Perforacija je ozbiljna komplikacija PUD-a i pacijenti s perforiranim vrijedom želuca ili dvanaesnika [Slika 2.4.]. često su prisutni s akutnim abdomenom koji nosi visok rizik za morbiditet i smrtnost [5].



Slika 5.4. 5 mm perforirani vried na dvanaesniku

5.2.1. Simptomi

Iznenadna pojava bolova u trbuhu ili akutnog pogoršanja trajne boli u trbuhu tipična je za perforirani vried. Bolovi obično nikad ne popuštaju unatoč uobičajenim lijekovima i tjeraju pacijenta da potraži liječničku pomoć. Kemijski peritonitis zbog izljeva gastroduodenalnog sadržaja i jakih bolova dovodi do tahikardije. Klasična trijada iznenadnih pojava bolova u trbuhu, tahikardije i ukočenosti trbuha obilježje je perforiranog vrieda [5].

Klinička manifestacija može se podijeliti u tri faze. U početnoj fazi unutar 2 sata od početka karakteristični su bolovi u epigastriju, tahikardija i hladni udovi. U drugoj fazi (unutar 2 do 12 h) bol se generalizira i pogoršava se pri kretanju. Mogu se uočiti tipični znakovi poput ukočenosti trbuha i osjetljivosti desnog donjeg kvadranta [kao rezultat praćenja tekućine duž desnog parakoličnog žlijeba]. U trećoj fazi (više od 12 h) mogu biti očigledne distenzije trbuha, pireksija i hipotenzija s akutnim kolapsom cirkulacije. Studija koja je uključivala 84 pacijenta s perforiranim vriedom izvijestila je da su najčešći simptomi iznenadna pojava jake epigastrične boli (97,6%), otezanje trbuha (76,2%) i povraćanje (36,9%) [5].

Jaka bol, sustavni upalni odgovor zbog kemijskog peritonitisa i deficit tekućine zbog lošeg unosa ili povraćanja ili pireksije dovodi do kompenzacijske tahikardije. U pacijenata koji odgađaju potragu za liječnikom dolazi do hipotenzije zbog ukupnog manjka vode u tijelu. Ako se ne liječi; to napreduje do mentalne zamućenosti i akutne ozljede bubrega. To dovodi do stanja u kojem pacijent postaje fiziološki nesposoban za operativnu intervenciju koja je prijeko potrebna. Stoga je važno uspostaviti brzu potvrđnu dijagnozu [5].

5.2.2. Dijagnostika

Hitno rendgensko snimanje grudnog koša i serumska amilaza / lipaza osnovni su osnovni test kod pacijenta s akutnom boli u gornjem dijelu trbuha. U moderno doba nije razborito izvoditi istraživačku laparotomiju i uspostaviti dijagnozu akutnog pankreatitisa. Sedamdeset i pet posto perforiranog vrijeda ima slobodan zrak ispod dijafragme na uspravnom rendgenu (RTG-) prsnog koša. Mogu se pokazivati znakovi kao što su pojava plina s obje strane zida crijeva (Riglerov znak), velika količina slobodnog plina što rezultira velikim okruglim crnim područjem (nogometni znak)], i plin koji ocrta strukturu mekih tkiva poput ruba jetre ili srpastog ligamenta. Praksa je da se RTG abdomena ne radi na pacijentima sa sumnjama na perforirani vrijed kad RTG prsnog koša ne pokazuje slobodan zrak ispod dijafragme. CT se preporučuje, jer ima dijagnostičku točnost do 98%. Osim toga, CT skeniranje može isključiti akutni pankreatitis koji ne bi trebao kiruršku intervenciju. CT se izvodi u ležećem položaju, a slobodni zrak obično se vidi sprijeda odmah ispod prednjeg trbušnog zida. Lažni oblik ligamenta ponekad može biti vidljiv kada je zrak prisutan s obje strane. U zdravstvenim ustanovama siromašnim resursima, oralni gastrografin može se koristiti za dijagnozu perforiranog vrijeda. Vodotopivi kontrast koji curi u peritonealnu šupljinu može potvrditi dijagnozu. Odsutnost curenja ne isključuje perforirani vrijed jer se perforacija mogla spontano zapečatiti. Ispitivanje barija kontraindicirano je kod perforacije probavnog sustava i treba ga izbjegavati kao alat za dijagnozu perforiranog vrijeda. Ne preporučuje se tradicionalna praksa ukapavanja zraka kroz nazogastričnu sondu i ponavljanja uspravnog rendgenskog snimanja prsnog koša nakon nekoliko minuta, osim u objektima sa siromašnim resursima. Korisnost CT pregleda opravdana je kada klinička prezentacija nije specifična za patologiju gornjeg dijela probavnog sustava ili se sumnja na malignost i hemodinamika pacijenta nije poremećena. U bolesnika s akutnom ozljedom bubrega, bezkontrastna CT pretraga dovoljna je za viđenje slobodnog zraka. Oralni kontrast uz CT skeniranje koristan je alat i ako se vidi slobodno curenje, dijagnoza je sigurna [5].

5.2.3. Liječenje

Upravljanje perforiranim vrijedom dvanaesnika prvenstveno je kirurško i opisane su različite šavne tehnike za zatvaranje perforacije. Johan Mikuliczradecki izjavio je da „svaki liječnik koji je suočen s perforiranim čirom želuca ili dvanaesnika mora razmotriti otvaranje trbuha, zašivanje rupe i izbjegavanje moguće upale pažljivim čišćenjem trbušne šupljine“.

1992. godine Feliciano također je opisao 5 točaka odluke koje kirurg mora uzeti u obzir. Te odluke uključuju [5].:

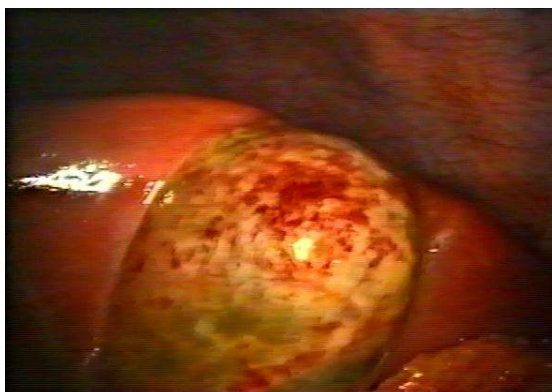1. Je li operacija indicirana?
2. Je li dovoljan omentalni flaster ili je indicirana konačna operacija čira?
3. Je li pacijent dovoljno stabilan da se podvrgne konačnoj operaciji čira?
4. Koju operaciju čira treba učiniti?
5. Bi li dostupnost novijih medicinskih mogućnosti trebala utjecati na odabir operacije?
6. Treba li postupak izvoditi laparoskopski?

Razvojem laparoskopske operacije u posljednjih nekoliko desetljeća predlaže se šesta točka odluke. Roscoe Graham opisao je da perforirani vrijed nije lokalna bolest već lokalna manifestacija konstitucionalne smetnje [5].

Metode kirurškog liječenja su resekcija želuca (operacijsko odstranjenje dijela želuca), vagotomija (presijecanje živca vagusa) s istodobnom piloroplastikom ili gastrojejunostomozom (resekcijom antralnog dijela želuca) [14].

5.3. Akutna upala žučnjaka

Akutni kolecistitis upala je žučnjaka koja se razvija satima, obično zato što žučni kamen začepљуje cistični kanal. Simptomi uključuju bol i osjetljivost desnog gornjeg kvadranta, ponekad popraćene vrućicom, drhtavicom, mučninom i povraćanjem (Slika 2.5.) [15].



Slika 5.5. Akutna upala žučnjaka

5.3.1. Simptomi

Većina pacijenata imala je prethodne napade bilijarnih kolika ili akutni kolecistitis. Bolovi kod kolecistitisa slični su po kvaliteti i položaju kao žučna kolika, ali traju dulje (tj. > 6 sati) i jači su. Povraćanje je često, kao i osjetljivost desne podrebrne kosti. U roku od nekoliko sati razvija se Murphyjev znak (duboko udisanje pogoršava bol tijekom palpacije desnog gornjeg kvadranta i zaustavlja izdahnuće) zajedno s nehotičnim čuvanjem gornjih trbušnih mišića s desne strane. Česta je vrućica, obično niskog stupnja. U starijih bolesnika prvi ili jedini simptomi mogu biti sistemski i nespecifični (npr. anoreksija, povraćanje, malaksalost, slabost, vrućica)]. Ponekad se groznica ne razvije [15].

Bez liječenja, 10% bolesnika razvija lokaliziranu perforaciju, a 1% razvija slobodnu perforaciju i peritonitis. Povećavanje bolova u truhu, visoka temperatura i rigoroznost s povratnom osjetljivošću ili ileusom sugeriraju empiem [gnoj]. u žučnoj kesi, gangreni ili perforaciji. Kada akutni kolecistitis prati žutica ili kolestaza, vjerojatna je djelomična opstrukcija zajedničkog kanala, obično zbog kamenja ili upale [15].

Ostale komplikacije uključuju sljedeće:

Mirizzijev sindrom: Rijetko se žučni kamen udara u cistični kanal i komprimira i ometa zajednički žučni kanal, uzrokujući kolestazu.

Žučni kamen pankreatitisa: Žučni kamenci prelaze iz žučnog mjehura u bilijarni trakt i blokiraju kanal gušterače.

Kolecistoenterična fistula: Rijetko veliki kamen nagriža stjenku žučnog mjehura, stvarajući fistulu u tankom crijevu [ili negdje drugdje u trbušnoj šupljini].; kamen može slobodno prolaziti ili ometati tanko crijevo [žučni kamenac ileus] [15].

5.3.2. Dijagnostika

Sumnja se na akutni kolecistitis na temelju simptoma i znakova. Transabdominalna ultrasonografija najbolji je test za otkrivanje žučnih kamenaca. Test također može izazvati lokalnu trbušnu osjetljivost na žučni mjehur (ultrasonografski Murphyjev znak).

Periholecistična tekućina ili zadebljanje stijenke žučnog mjehura ukazuje na akutnu upalu. Kolescintigrafija je korisna kad su rezultati dvosmisleni; neuspjeh radionuklida da napuni žučni mjehur upućuje na začepljeni cistični kanal (tj. na udarni kamen). Lažno pozitivni rezultati mogu biti posljedica sljedećeg [15].

- Kritična bolest
- Potpuna parenteralna prehrana bez oralne hrane (jer zastoje žučnog mjehura sprječava punjenje)
- Teška bolest jetre (jer jetra ne luči radionuklid)
- Prethodna sfinkterotomija (koja olakšava izlazak u duodenum, a ne u žučni mjehur)
- Provokacija morfijem, koja povećava tonus u Oddijevom sfinkteru i pojačava punjenje, pomaže u uklanjanju lažno pozitivnih rezultata.
- CT abdomena utvrđuje komplikacije poput perforacije žučnog mjehura ili pankreatitisa.

Laboratorijski testovi se rade, ali nisu dijagnostički. Leukocitoza s pomakom ulijevo česta je. U nekomplikiranom akutnom kolecistitisu, jetreni testovi su normalni ili su tek povišeni. Česte su blage holestatske abnormalnosti ([bilirubin do 4 mg / dL i blago povišena alkalna fosfataza), što vjerojatno ukazuje na upalne medijatore koji utječu na jetru, a ne na mehaničku opstrukciju. Značajnije povećanje, posebno ako je lipaza (amilaze manje specifična) povišena > 3 puta, sugerira opstrukcija žučnih kanala. Prolazak kamena kroz bilijarni trakt povećava aminotransferaze [alanin, aspartat]. [15].

5.3.3. Liječenje

Kolecistektomija liječi akutni kolecistitis i ublažava bol u žuči. Općenito se daje prednost ranoj holecistektomiji, a najbolje je to učiniti tijekom prvih 24 do 48 sati u sljedećim situacijama:

Dijagnoza je jasna, a pacijenti su pod malim kirurškim rizikom. Pacijenti su stariji ili imaju dijabetes te su stoga izloženi većem riziku od zaraznih komplikacija. Pacijenti imaju empijem, gangrenu, perforaciju ili bezalkulozni kolecistitis.

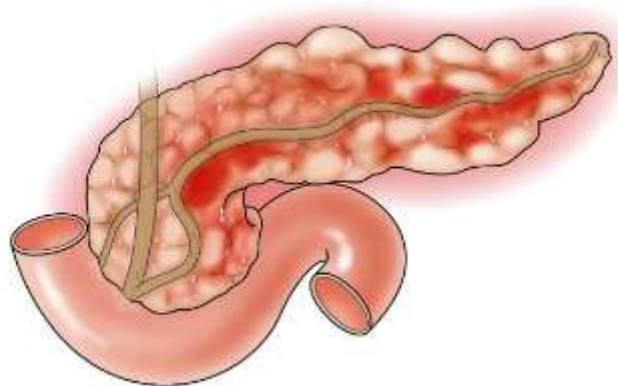
Operacija se može odgoditi kada pacijenti imaju osnovni ozbiljni kronični poremećaj ([npr. Kardiopulmonalna bolest) koji povećava kirurški rizik. U takvih bolesnika holecistektomija se odgađa dok medicinska terapija ne stabilizira komorbidne poremećaje ili

dok kolecistitis ne nestane. Ako se holecistitis povuče, može se napraviti holecistektomija ≥ 6 tjedana kasnije. Odgođena operacija nosi rizik od ponavljajućih bilijarnih komplikacija.

Perkutana kolecistostomija je alternativa holecistektomiji za pacijente s vrlo visokim kirurškim rizikom, poput starijih, onih s bezalkuloznim kolecistitisom i onih na intenzivnoj njezi zbog opekline, traume ili zatajenja dišnog sustava [15].

5.4. Akutna upala gušterače

Akutni pankreatitis (Slika 2.6.) je akutna upala gušterače (i ponekad susjednih tkiva). Najčešći okidači su kamenci u žuči i unos alkohola. Ozbiljnost akutnog pankreatitisa klasificira se kao blaga, umjereno teška ili teška na temelju prisutnosti lokalnih komplikacija i prolaznog ili trajnog zatajenja organa. U težim slučajevima akutni pankreatitis može uzrokovati krvarenje, ozbiljna oštećenja tkiva, infekciju i ciste. Teški pankreatitis također može naštetiti drugim vitalnim organima kao što su srce, pluća i bubrezi [16].



Slika 5.6. Akutna upala gušterače

5.4.1. Simptomi

Akutni napad pankreatitisa uzrokuje postojanu, upornu bol u gornjem dijelu trbuha, obično dovoljno jaku da zahtijeva parenteralne opioide. Bolovi zrače prema leđima u oko 50% pacijenata. Bol se obično naglo razvija kod žučnog kamenca pankreatitisa; kod alkoholnog pankreatitisa, bol se razvija tijekom nekoliko dana. Bol obično traje nekoliko dana. Sjedenje i nagib prema naprijed mogu smanjiti bol, ali kašalj, snažno kretanje i duboko disanje mogu je

naglasiti. Mučnina i povraćanje su česti. Pacijent djeluje akutno bolesno i znojno. Puls je obično 100 do 140 otkucaja u minuti. Disanje je plitko i ubrzano. Krvni tlak može biti privremeno visok ili nizak, sa značajnom posturalnom hipotenzijom. Temperatura u početku može biti normalna ili čak subnormalna, ali se može povećati na 37,7 do 38,3 ° C u roku od nekoliko sati. Sensorij može biti otupljen do točke polukoma. Ikterus sklera povremeno je prisutan zbog začepljenja žučnog kanala žučnim kamenom ili upale i otekline glave gušterače. Pluća mogu imati ograničenu dijafragmatičnu ekskuziju i dokaze o atelektazi. Pacijenti mogu imati ileus što rezultira smanjenim zvukovima crijeva i rastezanjem trbuha. Javlja se izrazita osjetljivost trbuha, najčešće u gornjem dijelu trbuha. Rijetko, jaka iritacija peritoneuma rezultira krutim trbuhom nalik dasci. Poremećaj kanala gušterače može uzrokovati ascites (ascites gušterač)]. Grey Turnerov znak [ekhimoze bokova], i Cullenov znak (ekhimoze pupčane regije) ukazuju na ekstravazaciju hemoragičnog eksudata, javljaju se u <1% slučajeva i najavljuju lošu prognozu [16].

Treba sumnjati na infekciju gušterače ili u susjednoj kolekciji tekućine ako pacijent ima općenito otrovani izgled s povišenom temperaturom i povišenim brojem bijelih krvnih stanica ili ako pogoršanje slijedi nakon početnog razdoblja stabilizacije. Pacijenti s ozbiljnom bolešću mogu razviti multiorgansko zatajenje (kardiovaskularni, bubrežni i respiratorni) [16].

5.4.2. Dijagnostika

Niti jedan test krvi ne dokazuje dijagnozu akutnog pankreatitisa, ali određeni testovi to sugeriraju. Razina dva enzima u gušterači u krvi - amilaze i lipaze - obično se povećavaju prvog dana bolesti, ali se normaliziraju za 3 do 7 dana. Ako je osoba imala druge pojave (napadaje ili napade) pankreatitisa, međutim, razina tih enzima možda se neće značajno povećati, jer je toliko gušterače možda uništeno da je ostalo premalo stanica za oslobađanje enzima. Obično se povećavaju broj bijelih krvnih stanica i razina dušika uree u krvi (biljeg funkcije bubrega) [17].

Rendgenske snimke abdomena mogu pokazati proširene petlje crijeva ili, rijetko, jedan ili više žučnih kamenaca. Rentgen prsnog koša može otkriti područja urušenog plućnog tkiva ili nakupine tekućine u prsnoj šupljini. Ultrazvuk abdomena može pokazati žučne kamence u žučnom mjehuru ili ponekad u zajedničkom žučnom kanalu, a također može otkriti oticanje gušterače. Ovaj se test radi kod svih ljudi koji imaju akutni pankreatitis kako bi se osiguralo da nema prisutnih kamenaca u žuči koji bi mogli uzrokovati daljnji pankreatitis [17].

CT je posebno koristan za otkrivanje upale gušterače i koristi se kod osoba s teškim akutnim pankreatitisom. Za ovo skeniranje ljudima se također ubrizgava kontrastno sredstvo. Sredstvo je tvar koja se može vidjeti na x-zrakama. Budući da su slike tako jasne, CT pretraga pomaže liječniku da postavi preciznu dijagnozu i identificira komplikacije pankreatitisa [17].

Magnetska rezonancija kolangiopankreatografija (MRCP), specijalni test magnetske rezonancije (MRI), također se može napraviti kako bi se pokazao kanal gušterače i žučnog kanala i utvrdilo postoji li širenje, začepljenje ili sužavanje kanala [17].

Endoskopska retrogradna kolangiopankreatografija omogućuje liječnicima pregled žučnog kanala i kanala gušterače. Tijekom ovog testa liječnici mogu ukloniti iz žučnog kanala žučne kamence koji uzrokuju začepljenje [17].

5.4.3. Liječenje

Na primjer, kirurški se može ublažiti pankreatitis koji je nastao zbog ozljede ili se kirurškim pregledom može razjasniti nejasna dijagnoza. Ponekad, ako se stanje osobe pogoršava nakon prvog tjedna bolesti, učini se operacija da se ukloni inficirano tkivo gušterače, koje ne funkcionira [18].

Infekcija upaljene gušterače je rizik, naročito nakon prvog tjedna bolesti. Ponekad liječnik posumnja na infekciju zbog toga što se bolesnikovo stanje pogoršava, a nakon što se ostali simptomi počinju povlačiti. Zapaža se povišena temperatura i povećani broj bijelih krvnih stanica. Dijagnoza se postavlja kulturom uzoraka krvi i CT-om. Liječnik može uzeti uzorak inficiranog materijala iz gušterače uvođenjem igle kroz kožu (perkutano) u gušteraču. Infekcije se liječe antibioticima i kirurški [18].

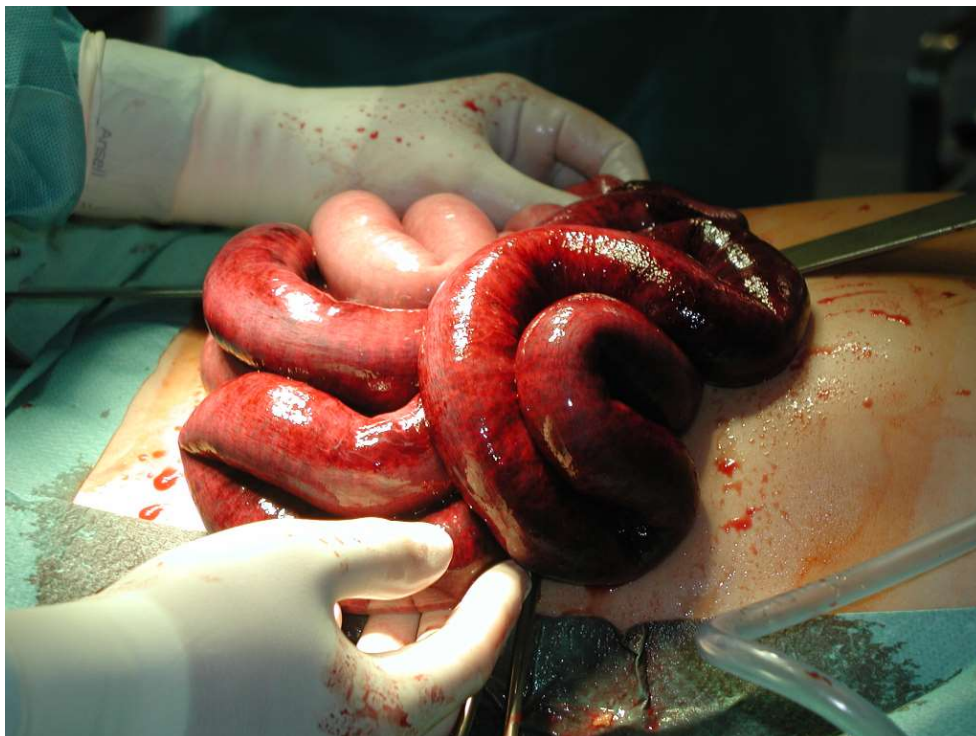Ponekad se u gušterači stvori pseudocista koja se puni pankreatičkim enzimima, tekućinom i propalim tkivom i proširi poput balona. Ako pseudocista sve više raste i uzrokuje bol ili druge simptome, liječnik će je dekomprimirati. Potreba za smanjivanjem tlaka u cisti je posebno hitna, ako se cista naglo širi, postane inficirana, krvari ili se sprema puknuti. Ovisno o smještaju pseudociste, smanjenje tlaka u njoj postiže se ili uvođenjem katetera kroz kožu kroz koji se pseudocista prazni tijekom nekoliko tjedana, ili kirurškim zahvatom [18].

Kada akutni pankreatitis nastane zbog žučnih kamenaca, liječenje ovisi o težini. Ako je pankreatitis blag, uklanjanje žučnog mjehura se obično može odgoditi dok se simptomi ne

povuku. Teški pankreatitis uzrokovan žučnim kamencima može se liječiti endoskopski ili kirurški. Kirurški postupak se sastoji od uklanjanja žučnog mjehura i čišćenja vodova. U starijih ljudi s drugim bolestima, kao što je srčana bolest, često se najprije radi endoskopija, ali ako to liječenje ne uspije, treba intervenirati kirurški [18].

5.5. Ileus

Ileus, također poznat kao paralitički ileus ili funkcionalni ileus, javlja se kada dođe do nemehaničkog smanjenja ili zaustavljanja protoka crijevnog sadržaja. Opstrukcija crijeva je mehanička blokada crijevnog sadržaja masom, adhezijom, hernijom ili nekom drugom fizičkom blokadom. Ove dvije bolesti mogu se slično predstaviti, ali liječenje može biti vrlo različito, ovisno o osnovnoj patologiji. Ileus je često neizbježna posljedica abdominalne ili retroperitonealne kirurgije, ali se može naći i kod teško bolesnih bolesnika s septičkim šokom ili mehaničkom ventilacijom. Ileus se obično manifestira od trećeg do petog dana nakon operacije i obično traje 2 do 3 dana, pri čemu se tanko crijevo najbrže vraća u funkciju (0 do 24 sata), a slijedi ga želudac (24 do 48 sati), i na kraju debelo crijevo (48 do 72 sata). Produljeni ileus dijagnosticira se ako ileus pređe 2 do 3 dana uz kontinuirano odsustvo znakova opstrukcije [7].



5.7. Gangrena crijeva zbog gangrenoznog ileusa

5.5.1. Simptomi

Simptomi i znakovi su distenzija abdomena, povraćanje i neodređena nelagoda. Bol rijetko ima klasičan količki karakter poput one kod mehaničke opstrukcije. Može se javiti opstipacija ili pasaža manje količine prolijevaste stolice. Auskultacijom se zamjećuje tihi abdomen ili minimalna peristaltika. Abdomen nije osjetljiv, osim ako osnovni uzrok nije upala. Okluzija debelog crijeva može dugo ostati asimptomatska, dok će u gornjem dijelu tankog crijeva to rano dovesti do povraćanja. Tipični znak ileusa je povraćanje fekalijama ili kopremeza, kao i visoki metalni zvukovi iz crijeva [19].

5.5.2. Dijagnoza

Najvažnije je razlučiti ileus od opstrukcije crijeva. U oba stanja RTG pokazuje plinsku distenziju izoliranih segmenata crijeva. Ipak, u poslijeoperativnom ileusu zrak se može više nakupljati u debelom nego u tankom crijevu. Postoperativno nakupljanje zraka u tankom crijevu prije upućuje na razvoj komplikacije (npr. opstrukcija, peritonitis). Kod drugih tipova ileusa rendgenski nalaz je sličan opstrukciji; razlikovanje može biti otežano osim ako klinička slika jasno ne ukazuje na jedan ili drugi. U diferenciranju mogu pomoći i vodotopiva kontrastna sredstva [8].

5.5.3. Liječenje

Hitna operacija je indicirana za uklještenje ileusa. Mehanički ileus bez vaskularnog zahvaćanja općenito također zahtijeva operaciju, ali ne s istom hitnošću. Ako CT pregled s oralnim kontrastnim medijem pokaže razmak u promjeru tankog crijeva, nije vjerojatno da će se poboljšati bez operacije. Operativno liječenje dolazi u obzir ukoliko se ne uspostavi crijevena funkcija na konzervativno liječenje, treba ukloniti uzrok opstrukcije i ocijeniti je li zahvaćena crijeva vijuga dobro očuvana (uredan izgled i peristaltika), te ako je segment crijeva promijenjen toliko da prijete prsnuće ili kasnije komplikacije, potrebno ga je resekirati (odstraniti) [20, 21].

5.6. Ukliještena kila

Kila je posljedica slabosti trbušnih mišića koji drže organe na mjestu. Kad ti mišići postanu preslabi, tkivo organa može se progurati kroz mišić, stvarajući tako primjetnu izbočinu na koži. Ova izbočina može nestati ili postati manja kad osoba legne. Hernije također mogu biti osjetljive na dodir i mogu uzrokovati nelagodu u gornjem ili donjem dijelu trbuha ili prepona, posebno kod dizanja, kašljanja ili savijanja. Ukliještena kila je komplikacija kile koja nastaje kada se prekine dotok krvi u hernirano tkivo. Ovo zadavljeno tkivo može osloboditi toksine i infekciju u krvotok, što može dovesti do sepse ili smrti. Ukliještene kile hitni su medicinski slučajevi [22].

Ovo priklještenje tankog crijeva može dovesti do crijevne perforacije, šoka ili gangrene (smrti) isturenog tkiva, što može dovesti do smrti.

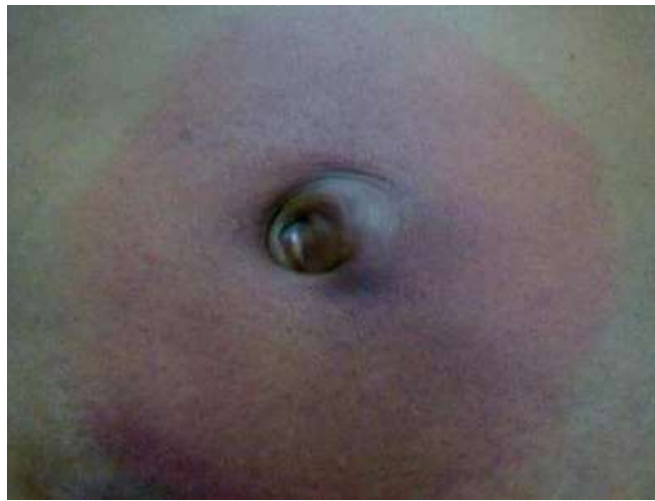5.6.1. Simptomi

Osnovni simptom kod ukliještene kile je nagla i jaka bol na mjestu kile koja do tada nije bila bolna. Ovaj simptom je veoma značajan, jer pacijenti obično već duže vremena znaju za kilu i nerijetko točno osjete kada je došlo do uklještenja. Ukliještena kila je obično veća nego što je do tada bila i to povećanje nastupa polako. Ukoliko kilni sadržaj čini neka od vijuga crijeva, postoje svi simptomi mehaničkog ileusa (mučnina, izostanak stolice i vjetrova, meteorizam, povraćanje). Ostali simptomi uklještenne kile su mučnina, povraćanje, vrućica, iznenadna bol u truhu ili preponama koja se pogoršava, izbočina ispod kože koja postaje crvena, ljubičasta ili tamna, izbočina koja brzo raste ili otvrdne, nemogućnost prolaska stolice ili plina, unatoč nagonima [23].

5.6.2. Dijagnostika

Kad postoji uklještenje, pacijent se može pojaviti sa simptomima začepljenja crijeva, uključujući mučninu, povraćanje i ometanje. Ako je prisutna ishemija crijeva, pacijent će imati jake bolove i može se javiti sa sepsom (hipotenzija, tahikardija). Prije palpiranja trbušnog zida važno je vizualno pregledati kožu koja prekriva herniju. Svaka pojava eritematozne ili sumračne kože predstavlja moguću uklještenu kilu. Ako se primijete promjene na koži, prije pokušaja smanjenja kile treba potražiti hitnu kiruršku konzultaciju. Prilikom procjene pacijenta

na herniju, nužno je zatražiti od pacijenta da poveća trbušni tlak Valsalvinim manevrom. Pacijenta treba promatrati i u sjedećem i u stojećem položaju. Opipati područje trbušnog zida u vezi s hernijom tijekom Valsalve, a treba uzeti u obzir izbočenje ili slabljenje trbušne muskulature. Kad procjenjujete ingvinalne kile kod muškaraca dok stoje, invaginirajte mošnju i stavite prst unutar vanjskog ingvinalnog prstena kako biste palpali izbočinu. Kad pacijent izvodi Valsalvin manevar, trebao bi se pritisnuti prst. Velike kile u području prepona mogu se pojaviti kao masa u predjelu bedrene kosti u blizini žila ili masa skrotuma. Kile koje su akutno zatvorene izgledat će eritematozne, stisnute, natečene i bolne pri palpaciji [Slika 2.8.].



Slika 5.8. Uklještena Richterova pupčana kila s eritemom

Kada se unutar defekta kile nalazi crijevo, može se osjetiti peristaltiks tekućine u hernijskoj vrećici. Ako je prisutno uklještenje crijeva, pacijent na pregledu može imati žarišni ili generalizirani peritonitis [9].

U bolesnika koji imaju pregled zbog uklještenene kile, važno je isključiti ishemiju crijeva. Treba provjeriti kompletnu krvnu sliku i osnovnu metaboličku ploču na leukocitozu i metaboličke abnormalnosti. Razina laktata može biti od pomoći, iako s akutnim uklještenim crijevima ta razina može biti lažno normalna i do 8 sati dok je opskrba krvlju ugrožena. Ultrazvuk je najbolji početni test u određivanju je li hernija prisutna, posebno ako postoji zabrinutost zbog etiologije testisa boli pacijenta. CT abdomena i zdjelice mogu pomoći u ocrtavanju anatomije i utvrđivanju je li crijevo uklješteno unutar kile. MRI je osjetljiviji test od CT skeniranja u dijagnostici okultnih kila i može utvrditi postoje li pridružene ozljede mišićno-koštanog sustava, ali nije toliko koristan u akutnom okruženju. Sljedeća tehnika koja

je korisna za dijagnosticiranje okultnih kila je dijagnostička laparoskopija, iako to obično nije potrebno [9].

5.6.3. Liječenje

Kirurški popravak ukliještene kile ovisit će o operativnoj vještini i izboru kirurga. Studije su pokazale uspjeh laparoskopskom ili robotskom tehnikom za procjenu ukliještenog crijeva. Ovisno o vještini i iskustvu kirurga, resekcija crijeva također se može izvesti minimalno invazivnom tehnikom. Za kirurge koji nemaju iskustva s laparoskopskim pristupima, otvoreni pristupi su jednako uspješni. Crijevo se mora adekvatno vizualizirati i procijeniti kako bi se utvrdila održivost prije zatvaranja nedostatka [9].

5.7. Ozljede slezene

Budući da slezena leži u gornjem lijevom dijelu trbuha, jaki udarac u područje želuca može slezenu razderati, trgajući njen pokrov i unutarnje tkivo. Razdor slezene je najčešća teška komplikacija trbušne ozljede u automobilskim nesrećama, sportskim nezgodama ili tučnjavama. Kada dođe do razdora slezene, u trbuh se može izliti velika količina krvi. Vanjska gruba čahura slezene može prolazno zadržati krvarenje, ali je odmah potreban kirurški zahvat da spriječi po život opasan gubitak krvi [24].

5.7.1. Simptomi

Razdor slezene čini trbuh bolnim i osjetljivim. Krv u trbuhu djeluje nadražujuće i uzrokuje bol; trbušni se mišići refleksno stegnu i pod prstima se osjećaju ukočenima. Ako se krv cijedi postupno, ne moraju se javiti simptomi sve dok količina krvi u tjelesnom krvotoku [u krvnim žilama] nije tako mala da padne krvni tlak ili se kisik ne može prenositi u mozak i srce. U takvoj situaciji bolesniku hitno treba dati transfuziju krvi da se održi odgovarajući krvni optok, te izvršiti operaciju da bi se zaustavilo daljnje istjecanje krvi iz slezene. Bez tih terapijskih mjera osoba može pasti u šok i umrijeti [24].

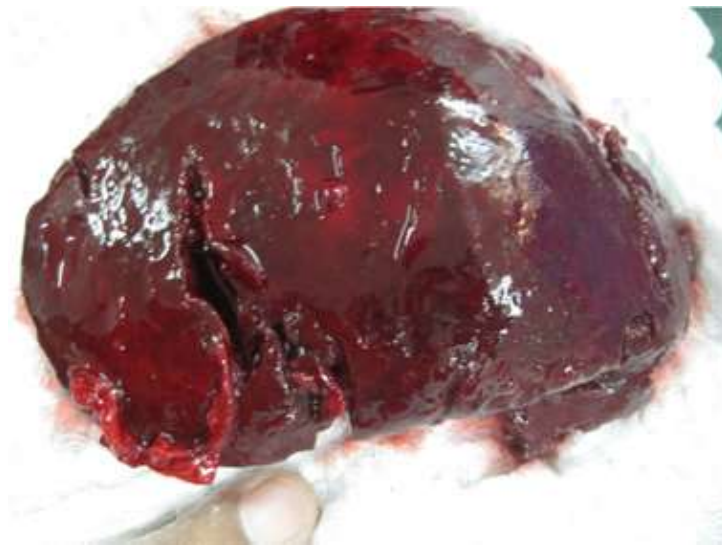5.7.2. Dijagnoza

Rendgensko snimanje trbuha se radi u svrhu određenja je li razdor slezene uzrok simptoma, a ne nešto drugo. Mogu se napraviti snimci (scintigrami) uz pomoć radioaktivnih

tvari da se prati tok krvi i nađe mjesto gdje krv istječe, tj. mjesto gdje je slezena razderana, ili se tekućinu iz trbuha izvuče iglom i u uzorku pogleda je li krvava [24].

5.7.3. Liječenje

Kada liječnici jako sumnjaju da je došlo do razdora slezene, osoba mora hitno na operaciju da bi se zaustavio gubitak krvi koji može dovesti do smrti. Obično se ukloni čitava slezena, ali katkada kirurzi mogu manji razdor zatvoriti i slezenu spasiti. Prije i nakon uklanjanja slezene potrebne su neke mjere opreza da bi se spriječilo infekcije. Na primjer, kada je god moguće prije splenektomije daju se cjeviva protiv pneumokoka, a nakon splenektomije se preporučuju godišnja cijepljenja protiv influence. Mnogi liječnici preporučuju i zaštitno davanje antibiotika [24].



Slika 5.10. Rupturirana slezena

6. ULOGA MEDICINSKE SESTRE

Medicinske sestre imaju razne uloge i funkcije u zdravstvenoj njezi kirurškog pacijenta. Medicinske sestre pružaju skrb o pacijentu prije, tijekom i nakon kirurške operacije, što se zajednički naziva perioperativna njega. Odsutnost ili ograničenje predoperativne pripreme i podučavanja povećava potrebu za postoperativnom podrškom uz upravljanje osnovnim zdravstvenim stanjima [24].

Kod hitnih stanja u abdominalnoj kirurgiji medicinske sestre koje se prve susreću sa pacijentima u akutnom stanju su djelatnici hitne pomoći ili hitnog bolničkog odjela koje sudjeluju u trijažnom postupku, a koji je jedan od ključnih točaka u procesu liječenja odnosno zbrinjavanja pacijenta. Nakon obrade u hitnom bolničkom odjelu, pacijent se obično seli u operacijsku salu, ovisno o trenutnoj kliničkoj slici gdje su medicinske sestre „instrumentarke“ koje sudjeluju u operativnom zahvatu. Nakon operacije pacijenta primaju kirurške sestre koje provode postoperativnu zdravstvenu njegu. Ako je pacijent prvo premješten na odjel tada medicinske sestre provode i preoperativnu pripremu pacijenta. Važno je savjesno i profesionalno obavljati posao i pridržavati se svih pravila asepsa, posebno jer su operirani pacijenti skloni intrahospitalnim infekcijama koje kasnije mogu prerasti u ozbiljan problem.

6.1. Predoperativna edukacija

Za zakazane kirurške zahvate, predoperativna edukacija se obično pruža dan prije operacije i nastavlja se dalje do samog operativnog zahvata. Preoperativna edukacija o abdominalnoj kirurgiji je važna jer povećava znanje pacijenta u vezi s pripremom za operaciju, smanjuje anksioznost u vezi s iskustvom, poboljšava sposobnost suočavanja s perioperativnim iskustvom i oporavkom te može smanjiti rizik od postoperativnih komplikacija, posebno kao rezultat učenja postoperativnih vježbi. [25].

Preoperativna edukacija uključuje podučavanje pacijenta o njegovoj specifičnoj operaciji u području abdomena, koji su rizici i koristi od abdominalne kirurgije; kako se pripremiti za operaciju na trbuhu; što očekivati tijekom hospitalizacije, uključujući samu operaciju i početno razdoblje oporavka u bolnici; strategije za prevenciju potencijalnih postoperativnih komplikacija (npr. bol, ograničenja u pokretljivosti, atelektaza, upala pluća,

infekcija i loše zacjeljivanje rana), uključujući upute u vezi s postoperativnim vježbama; i resurse zajednice i na mreži namijenjene podršci pacijentima nakon operacija trbuha [25].

Aktivnosti učenja i motivacije (npr. izravna poduka, pisani materijali, demonstracije, internet i druge računalno posredovane mogućnosti) mogu se koristiti prilikom podučavanja pacijenata o pripremama za operaciju abdomena. Najučinkovitija strategija za pružanje preoperativne edukacije pacijenta je individualizacija informacija kombinacijom učenja i motivacijskih aktivnosti te rasprava o temama koje pacijent prepoznaje kao relevantne za svoju zdravstvenu situaciju. Edukacija o pripremi za abdominalnu operaciju često započinje u ambulanti ili u preoperativnoj klinici, a nastavlja se nakon prijema u bolnicu ili ambulantni kirurški centar za abdominalnu kirurgiju. Pružanje dosljednih informacija kroz kontinuitet zdravstvene njege je vrlo važno. Predoperativnoj edukaciji prije operativnog zahvata se pristupa kroz timski rad koji uključuje medicinske sestre, liječnika i pacijenta. Liječnici često daju početne preoperativne informacije o kirurškim zahvatima tijekom razgovora s pacijentom o dijagnozi i potencijalnim mogućnostima liječenja. Predoperativna edukacija rutinski je dio skrbi o pacijentima za medicinske sestre i druge (npr. fizioterapeute) koji rade u kirurškom okruženju. Predoperativna edukacija obuhvaća slične informacije kada se daje u stacionarnim i ambulantnim uvjetima, s naglaskom na ono što će pacijent doživjeti prije i nakon operacije. Bez obzira na to hoće li pacijent biti na oprezu, uspavan ili pod anestezijom, tijekom operacije, pacijenti i članovi obitelji također mogu željeti informacije o tome što će se dogoditi tijekom izvedbe kirurškog zahvata. Pacijenti i članovi obitelji u neposrednom predoperativnom razdoblju često imaju prisutnu anksioznost koja im može ometati sposobnost obraćanja pozornosti i upijanja informacija prezentiranih tijekom predoperativne nastave. Iz tog razloga, usmeno i pismeno pružene informacije prije dana operacije pacijent i obitelj mogu cjelovitije razumjeti; razumijevanje predoperativnog podučavanja tada se može pojačati dodatnim usmenim i pisanim materijalom na dan operacijskog zahvata. U slučaju ambulantne kirurgije, obilazak kirurške ustanove prije prihvata može pomoći u smanjenju predoperativne anksioznosti pacijenata i članova obitelji. Sva edukacija trebala bi biti usmjerena na pacijenta i utemeljena na dokazima. Edukativne informacije trebaju se pružati na kulturološki osjetljiv način, na jeziku i na razini koja to može biti lako razumljiv pacijentu. Učinkovitost tiskanog materijala razlikuje se ovisno o ukupnoj razumljivosti, vizualnoj privlačnosti, čitljivosti, stilu teksta, tip slova, veličina i izgled. Jedna od strategija za poboljšanje upotrebe Interneta od strane pacijenata je pružanje popisa web stranica s informacijama o postoperativnom liječenju i vježbama za koje se smatra da su točne, aktualne i razumljive. Za sve pacijente treba koristiti

jednostavan, nemedicinski jezik, posebno kada se procjenjuje niska razina pismenosti. Prije operativna edukacija pacijenata o postoperativnim vježbama može biti korisna za smanjenje rizika od postkirurških komplikacije nakon kirurških zahvata. Vježbe za kašalj i duboko disanje smanjuju rizik od plućnih komplikacija (npr. Atelektaza, upala pluća). Postavljanje koljena i prsa olakšava zadržavanje crijevnih plinova i sprječava pojačanu bol i nelagodu zbog natezanja trbuha; pomoću kretanja stolice za ljuljanje može smanjiti postoperativni ileus. Vježbe za noge i stopala smanjuju rizik od komplikacija cirkulacije (npr. duboke venske tromboze), pada stopala i deformacije nogu [25].

Abdominalni kirurški zahvati često rezultiraju umjerenom do jakom postoperativnom boli koja može ometati mišiće koji se koriste za duboko disanje. Uz farmakološke metode ublažavanja boli, nefarmakološke metode ublažavanja boli mogu se koristiti za usmjeravanje pozornosti, olakšavanje disanja i promicanje opuštanja. Vježbe opuštanja mogu se izvoditi radi smanjenja postoperativne boli. Ova se nefarmakološka strategija može koristiti neovisno ili zajedno s lijekovima protiv bolova kako bi se povećao učinak analgetika. Edukacija pacijenata o prednostima slušanja glazbe nakon operacije omogućuje im odabir glazbe unaprijed i proaktivno planiranje korištenja ove strategije nakon operacije [25].

6.2. Predoperativna priprema pacijenta za kirurški zahvat

Uloga medicinske sestre u predoperativnoj pripremi pacijenta za kirurški zahvat osim edukacije je i obavljanje fizikalnog pregleda pacijenta, davanje informativnog pristanka, vađenje rutinskih laboratorijskih pretraga, davanje premedikacije i priprema operativnog polja brijanjem, postavljanje intravenoznog puta te na kraju transport pacijenta u operacijsku salu [26].

Informirani pristanak je zakonski propisan, etički opravdan dokument kojim bolesnik potvrđuje da je informiran o svojem zdravstvenom stanju i da je odluku o dijagnostičkim ili terapijskim postupcima donio autonomno, bez pritiska. Dobar informirani pristanak obuhvaća davanje potpune informacije bolesniku i poštovanje prava bolesnika da odluči o prihvaćanju dijagnostičkih i/ili terapijskih postupaka, ili da ih odbije. Ako bolesnik ne dopušta neke postupke, mora se točno naznačiti koje postupke bolesnik dopušta, a koje ne dopušta (npr. bolesnik pristaje na kirurško liječenje, ali ne želi primiti krv ili krvne pripravke). Kad treba primijeniti medicinske postupke, a bolesnik nije sposoban odlučiti o postupcima, treba naći

osobu koja će u bolesnikovu interesu odlučiti o predloženim postupcima. Za odrasle osobe odluku donose: pravno određeni zastupnik, članovi najuže obitelji, odvjetnik, osoba koju je odredio sud ili liječnici u bolnici kada nema vremena da se čeka na odluku. Ako liječnik procijeni da odluka nije u bolesnikovu interesu, može zatražiti preispitivanje takve odluke. Ukoliko se može čekati s odlukom, tada treba pričekati da bolesnik ponovno zadobije kapacitet odlučivanja pa da on odluči o medicinskim postupcima [26].

Fizikalni pregled trebao bi se temeljiti na podacima dobivenim iz anamneze, no za svakog je bolesnika u sklopu prijeoperacijske procjene obavezno učiniti najmanje pregled dišnih putova te procjenu funkcije srca i pluća. Bolesnicima se postavljaju pitanja o toleranciji stresa i fizičkog napora, što vrlo dobro kolerira s kardiovaskularnom rezervom, perioperacijskim rizikom i potrebom za daljnjim srčanim testiranjima [26].

Rutinske pretrage koje je potrebno obaviti prije operacije su:

- Analiza urina
- Kompletna krvna slika
- Krvna grupa i Rh-faktor
- RTG-prikaz prsnog koša
- 12-odvodni EKG

Prije operativnog zahvata pacijentu se daje premedikacija. Premedikacije je uporaba lijekova prije anestezije kako bi se pacijenta što bolje pripremilo za anesteziju i kako bi se postigli optimalni uvjeti za kirurški zahvat. Ciljevi premedikacije su anksioliza, analgezija, amnezija, smanjenje sekrecije, smanjenje želučanog volumena i regulacija pH želučanog sadržaja, sprječavanje postoperativne mučnine i povraćanja, sprječavanje vagalnog refleksa prilikom intubacije te specifični postupci [26].

6.3. Postoperativna zdravstvena njega nakon operativnog zahvata

Sestrinske intervencije uključuju praćenje vitalnih znakova, prohodnosti dišnih putova i neurološkog statusa; upravljanje boli; procjena mjesta kirurškog zahvata; procjena i održavanje ravnoteže tekućina i elektrolita; i pružanje temeljitog izvješća o statusu pacijenta medicinskoj sestri koja prima na jedinici, kao i pacijentovoj obitelji. Pacijent mora biti stabilan

i bez simptoma komplikacija kako bi se prebacio iz PACU u bolnički odjel ili dom. Međutim, potencijal za razvoj komplikacija nadilazi neposrednu postoperativnu fazu, a trajna procjena njege također je bitna na postoperativnom sestrinskom planu [27].

PACU bi se trebao nalaziti u blizini operacijskih sala. Obično je to velika otvorena soba podijeljena u pojedinačne prostore za njegu pacijenta. Obično ima 1,5 do 2 prostora za njegu pacijenta po operacijskoj sali. Svaki prostor za njegu pacijenta opskrbljen je uređajem za nadzor krvnog tlaka, srčanim monitorom, pulsним oksimetrom, kisikom, opremom za upravljanje dišnim putovima i usisom. Oprema za hitne slučajeve i lijekovi često su u središtu mjesta. Duljina boravka u PACU-u određuje se od slučaja do slučaja, ne postoji obvezni minimalni boravak. Medicinske sestre u PACU pokazuju dubinsko znanje o reakcijama pacijenata na anestetička sredstva, kirurškim postupcima, liječenju boli i potencijalnim komplikacijama [27].

Postoje tri faze njege postanestezije:

Faza 1 je neposredno razdoblje nakon anestezije, kada pacijent izlazi iz anestezije i zahtijeva individualnu njegu. Medicinska sestra u PACU procjenjuje razinu svijesti, zvukove daha, respiratorni napor, zasićenje kisikom, krvni tlak, srčani ritam i snagu mišića. Pacijent se priprema za prelazak u fazu 2, JIL ili stacionarnu njegu [27].

Faza 2 je nastavak oporavka; kada se pacijentova svijest vrati na početno stanje i pacijent ima stabilno plućno, srčano i bubrežno funkcioniranje. Mnogi pacijenti zaobilaze fazu 1 i izravno prelaze iz operacijske sale u fazu 2; taj je postupak poznat pod nazivom "brzo praćenje". Pacijent se zatim premješta u fazu 3, dom ili ustanovu za proširenu njegu [27].

Faza 3 kontinuirana je skrb za pacijente kojima je potrebno produženo promatranje i intervencija nakon faze 1 ili 2, poput 23-satne jedinice za promatranje ili bolničke jedinice. Njega se nastavlja sve dok se pacijent potpuno ne oporavi od anestezije i operacije i bude spreman za samopomoć [27].

Medicinska sestra iz PACUa primit će detaljno usmeno izvješće od medicinske sestre koja cirkulira ili / i anesteziologa koji dovodi pacijenta na oporavak. Medicinska sestra provodi neposrednu procjenu pacijentovog dišnog, respiratornog i cirkulacijskog statusa, a zatim se usredotočuje na temeljitiju procjenu. Neposredna njega nakon anestezije (faza 1) usredotočena je na održavanje ventilacije i cirkulacije, praćenje oksigenacije i razine svijesti, sprečavanje šoka i upravljanje bolovima. Medicinska sestra treba često procjenjivati i dokumentirati respiratorne, krvožilne i neurološke funkcije [27].

Neurološke funkcije mogu se procijeniti prema pacijentovom odgovoru na verbalne podražaje, reakciji učinka na svjetlost i prilagodbu, sposobnosti pomicanja svih ekstremiteta te snazi i jednakosti stiska ruke. Korisna je i razina procjene svijesti, poput AVPU ljestvice ili Glasgowove ljestvice kome. Ljestvica AVPU procjenjuje je li pacijent budan i orijentiran, reagira li na glas, reagira li na bol ili ne reagira. Glasgowska ljestvica kome objektivan je način bilježenja svjesnog stanja pacijenta, ispitivanjem očnih, verbalnih i motoričkih reakcija. Najniža moguća ocjena je 3, što ukazuje na duboku komu ili smrt, dok je najviša ocjena 15, potpuno budna osoba [27].

Procjena respiratornog statusa može uključivati pulsnu oksimetriju, plinove arterijske krvi i RTG snimke prsnog koša. Komplikacije dišnog sustava postoje za sve pacijente i uključuju opstrukciju dišnih putova, hipoksemiju, hipoventilaciju, aspiraciju i laringospazam. Opstrukcija dišnih putova ozbiljna je komplikacija nakon opće anestezije, a obično je rezultat pomicanja jezika u stražnje ždrijelo; promjene u tonusu ždrijela i grkljana; ili laringospazam, edem i izlučevine tekućine koja se skuplja u ždrijelu, bronhijalnom stablu ili dušniku. Simptomi uključuju kloktanje, piskanje, stridor, povlačenja, hipoksemiju i hiperkapniju. Liječenje uključuje davanje 100% kisika, usisavanje sekreta, manevar potiskivanja čeljusti radi održavanja dišnih putova i uvođenje oralnog ili nosnog dišnog puta. Ako niti jedna od ovih intervencija nije uspješna, tada će možda biti potrebna endotrahealna intubacija, krikotiroidotomija ili traheostomija. Pacijenti s opstruktivnom apnejom za vrijeme spavanja imaju potpuni ili djelomični kolaps ždrijela tijekom nadahnuća te su u povećanom riziku od začepjenja dišnih putova od učinaka anestezije. Oni su također izloženi riziku od hipoksemije zbog preostalih učinaka anestetičkih sredstava. Medicinska sestra bi trebala nadzirati pacijenta zbog apneje i disritmije i kontinuirano nadgledati zasićenje kisikom [27].

6.4. Uloga medicinske sestre u postoperativnim komplikacijama

Hipoksemija je česta komplikacija u neposrednom postoperativnom razdoblju kada je pulsna oksimetrija manja od 90%, a PO₂ manja od 60 mmHg po ABG. To može biti rezultat hipoventilacije, vezan uz:

- Opioidi - uzrokuju depresiju respiratornog centra
- Opća anestezija

- Nedovoljna promjena živčano-mišićnih blokatora - što rezultira rezidualnom paralizom mišića

- Povećana rezistencija tkiva - od emfizema ili infekcija

- Smanjena usklađenost pluća i zida prsnog koša - od upale pluća

- Pretilost ili natezanje želuca i trbuha

- Mjesto reza blizu dijafragme

- Konstriktivni oblozi

- Postoperativna bol

Aspiracija je stanje u kojem se želučani sadržaj ili krv udišu u traheobronhijalni sustav. Obično je uzrokovana regurgitacijom; međutim, krv može proizaći iz traume ili kirurške manipulacije. Rizik od aspiracije razlog je zbog kojeg pacijenti moraju biti NPO prije operacije, tako da u želucu nema ništa. Aspiracija želučanog sadržaja može uzrokovati pneumonitis, kemijsku iritaciju, uništavanje traheobronhijalne sluznice i sekundarnu infekciju [27].

Laringospazam je još jedna respiratorna komplikacija, kod koje se mišićno tkivo grkljana grči i uzrokuje potpuno ili djelomično zatvaranje glasnica, što rezultira opstrukcijom dišnih putova. Ako se ne liječi, laringospazam može rezultirati hipoksijom, oštećenjem mozga i smrću. Ako se pacijent prebrzo ekstubira, postoji rizik od spazma dišnih putova, aspiracije, kašlja i opstrukcije dišnih putova. Ako se opetovano usisava i nadražuje endotrahealnu cijev ili umjetni dišni put, laringospazam se može dogoditi nakon ekstubacije. Simptomi laringospazma uključuju dispneju, zvukove kukavice, hipoksemiju i hiperkapniju. Liječenje uključuje uklanjanje nadražujućeg podražaja, hiperekstendiranje vrata pacijenta, uzdizanje glave kreveta, davanje kisika, usisavanje ako je potrebno i ventilaciju pozitivnim tlakom vrećicom i maskom. Mogu se dati lijekovi za smanjenje otekline i iritacije dišnih putova ili će biti potreban mišićni relaksant. Ponovno intubiranje vrši se samo u krajnjem slučaju [27].

Održavanje cirkulacije i procjena srčanih komplikacija u neposrednom postoperativnom razdoblju prioritet je sestrinske skrbi. Kardiovaskularne komplikacije koje se najčešće susreću su hipotenzija, hipertenzija i srčane aritmije koje se javljaju kao rezultat anestezije koji utječu na središnji živčani sustav, miokardij i periferni krvožilni sustav. Znakovi hipotenzije uključuju povećani broj otkucaja srca, sistolički tlak od 90 mmHg ili manje,

zmanjeni urin, blijede udove, zbunjenost i nemir. Čest uzrok postoperativne hipotenzije je gubitak krvi ili neadekvatna nadoknada tekućine. Medicinska sestra PACU trebala bi biti spremna vratiti pacijenta u OR ako dođe do prekomjernog krvarenja ili krvarenja [27].

Hipertenzija se također može pojaviti postoperativno, zbog bolova, već postojeće hipertenzije, simpatičke stimulacije, napuhavanja mjehura, anksioznosti ili refleksne vazokonstrikcije zbog hipoksije, hiperkarbije ili hipertermije. Neliječena hipertenzija može dovesti do srčanih poremećaja ritma, zatajenja lijeve klijetke, ishemije i infarkta miokarda, plućnog edema i cerebrovaskularne nesreće. Hipertenzija se mora adekvatno liječiti prije nego što se pacijent otpusti iz PACU-a. Srčane poremećaji ritma koji se često javljaju u neposrednom postoperativnom razdoblju uključuju sinusnu tahikardiju, sinusnu bradikardiju i supraventrikularne i ventrikularne poremećaje ritma. Medicinska sestra treba procijeniti prohodnost dišnih putova, odgovarajuću ventilaciju i primjenjivati lijekove i dodatni kisik po potrebi. Medicinska sestra u PACU također je odgovorna za praćenje temperature pacijenta, jer je normalna termoregulacija često poremećena zbog lijekova, anestezije i stresa zbog operacije. Mnogi pacijenti imaju hipotermiju, koja može produžiti oporavak, odgoditi zacjeljivanje rana i povećati postoperativni morbiditet. Drhtavica povećava potrebu za kisikom i do 400%, što rezultira povećanom brzinom metabolizma i opterećenjem miokarda. Hipotermija također narušava koagulaciju, uzrokuje smanjeni moždani protok krvi i vazokonstrikciju. Znakovi hipotermije uključuju drhtanje, tahipneju i tahikardiju. Ponovno zagrijavanje neophodno je u neposrednoj postoperativnoj skrbi za pacijenta u PACU-u. Hipertermiju, kad temperatura jezgre prijeđe 102,2 stupnja F, može uzrokovati infekcija, sepsa ili zloćudna hipertermija, koja se može dogoditi 24-72 sata nakon operacije. Ako se ne prepozna ili ne liječi, maligna hipertermija rezultira smrću. Tekućina se tijekom operacije gubi gubitkom krvi, hiperventilacijom i otvorenim površinama kože. Volumen se može zamijeniti tekućinama za IV, a pretjerani gubitak krvi nadomjestiti krvlju, krvnim proizvodima, koloidima ili kristaloidima. Tijelo prirodno zadržava tekućinu najmanje 24 do 48 sati nakon operacije, zbog stimulacije antidiuretskog hormona kao dijela reakcije na stres i učinaka anestezije. Pacijenta treba nadzirati zbog neravnoteže tekućine i elektrolita, plućnog edema i intoksikacije vodom. Unos tekućine obično premašuje izlaz tijekom prva 24 do 48 sati. Čak i ako je IV unos tekućine 2000-3000 ml, prva praznina ne smije biti veća od 200 ml, a ukupna količina mokraće za operativni dan može biti manja od 1500 ml. Kako se tijelo stabilizira, ravnoteža tekućina i elektrolita vraća se u normalu u roku od 48 sati. Mučnina i povraćanje čest su postoperativni problem, a također mogu dovesti do neravnoteže tekućine i elektrolita. Često je uzrokovan

učincima opće anestezije, abdominalnih operacija, opijatskih analgetika i povijesti bolesti kretanja. Mučnina i povraćanje obično se javljaju u prva 24 sata, s najvećom učestalošću u prva 2 sata. Može produžiti vrijeme oporavka, što ponekad rezultira neplaniranim prijemom u bolnicu za ambulantnog pacijenta. [27].

Abdominalna distezija i paralitički ileus su vrlo slične komplikacije. Pacijent će se žaliti na bolove u trbuhu i neće moći proći flatus. Uz napuhani trbuh mogu osjetiti mučninu i povraćanje. Ti se simptomi javljaju kada se crijevna peristaltika uspori ili zaustavi, što uzrokuje stagnaciju sadržaja crijeva. Ponekad se to može spriječiti ranom mobilizacijom, međutim, nakon što se dogodi, pacijent ništa ne uzima na usta, a možda će mu trebati i isprazniti želučani sadržaj umetanjem nazogastrične sonde [28].

Retencija urina. Mnogo je čimbenika koji mogu pridonijeti smanjenju funkcije mokraćne nakon operacije, što rezultira zadržavanjem mokraćne. To uključuje bol, lijekove i depresivni refleks mikcije uzrokovan određenim anestetičkim sredstvima, spinalnim anestetikom ili epiduralom anestezijom [28].

Intervencije kod retencije urina:

- Poticanje ambulacije;
- Zauzimanje normalnog položaja;
- Osiguravanje odgovarajućeg unosa tekućine;
- Dvostruko pražnjenje;
- Pružanje senzorne stimulacije kao što je puštanje vode na slavinu
- Kateterizacija (u krajnjem slučaju).

Postoperativni zatvor je uzrokovan poremećajem pacijentove normalne prehrane, smanjenom pokretljivošću, smanjenim unosom tekućine, lijekovima poput narkotika i depresivnim učincima anestetičkih sredstava. To nije nešto što treba shvatiti olako; zatvor može potencijalno dovesti do začepljenja crijeva i pacijenta na daljnjim operacijama. Simptomi zatvora:

- Potreba za rjeđim otvaranjem crijeva;
- Tvrda, suha stolica koja bi teško mogla proći;
- Bolno naprezanje kako bi stolica prošla;
- Osjećaj kao da postoji blokada koja sprječava pražnjenje crijeva;
- Dugotrajno sjedenje na toaletu;
- Osjećaj da se crijevo nije potpuno ispraznilo nakon pokreta;
- Nadutost u abdominalnoj šupljini;
- Grčevi u abdominalnoj šupljini [28].

Bol je česta pojava nakon većine svih vrsta kirurških zahvata i vjerojatno je najznačajniji postoperativni problem iz aspekta pacijenta. Brzo i adekvatno ublažavanje boli ključna je sestrinska intervencija. Neriješena akutna bol ima mnogo negativnih učinaka, uključujući više komplikacija, dulji boravak u bolnici, veće invalidnosti i potencijal za kroničnu bol. Postoji veza između visokih rezultata boli i mučnine, respiratornih komplikacija, sporijeg povratka GI funkcije i povećanog rizika od DVT-a. Učinkovite metode postoperativnog ublažavanja boli uključuju preventivnu analgeziju (koja se daje prije operacije ili prije boli), davanje 24-satnih analgetika, PCA (analgezija koju kontrolira pacijent, doziranje PRN-a (prema potrebi), upravljanje probojnom boli i nefarmakološke intervencije. Procjena boli pacijenta prvi je prioritet. Izvještaj pacijenta najpouzdaniji je pokazatelj intenziteta boli, a upotreba numeričke ljestvice ili ljestvice ocjene boli pouzdan je alat [29].

Tijekom boravka pacijenta u PACU-u, medicinska sestra dokumentira sve procjene i intervencije. Pacijenti obično ostaju u PACU-u sve dok njihovi vitalni znakovi nisu stabilni i dok se razumno ne mogu sami brinuti. Ispuštanje iz PACU-a obično se određuje numeričkim sustavom bodovanja; najčešći u upotrebi je Aldreteov rezultat. Postoji Aldreteov rezultat 1. faze koji mjeri aktivnost, disanje, cirkulaciju, svijest i zasićenost kisikom (ili boju). Svako mjerenje ocjenjuje se od 0 do 2, s ukupnim rezultatom 9 ili 10 koji ispunjavaju uvjete za ispuštanje iz PACU-a. Anesteziolog često otpušta pacijenta iz faze I. Rezultat Aldreteove faze II koristi se za pacijente koji su pri svijesti ili za one koji su primili lokalnu ili regionalnu anesteziju, a prešli su iz faze I. Pacijent će tada biti otpušten kući, kratko jedinica za boravak ili stacionarna

jedinica. Ako pacijent boravi u bolničkoj jedinici, medicinska sestra PACU podnosi izvještaj medicinskoj sestri na stacionaru koja će preuzeti brigu o pacijentu [29].

Kad se pacijent preseli u stacionarnu jedinicu ili jedinicu za kraći boravak, u 3. je fazi postanestezijske njege - trajna postoperativna skrb.

6.5. Sestrinske dijagnoze

Sestrinska dijagnoza: Anksioznost u/s neizvjesnim ishodom bolesti 2°akutni abdomen

Cilj: Za vrijeme hospitalizacije pacijent će moći prepoznati i nabrojiti znakove i čimbenike rizika anksioznosti

Sestrinske intervencije:

- Stvoriti profesionalan empatijski odnos s pacijentom.
- Opažati neverbalne izraze anksioznosti, izvijestiti o njima.
- Redovito informirati pacijenta o tretmanu i planiranim postupcima.
- Potaknuti pacijenta da izrazi svoje osjećaje.
- Potaknuti pacijenta da prepozna činitelje koji potiču anksioznost.

Evaluacija: Cilj je postignut. Pacijent prepoznaje znakove anksioznosti i verbalizira ih.

Sestrinska dijagnoza: Visok rizik za infekciju u/s operativnom ranom

Cilj: Tijekom hospitalizacije neće biti znakova i simptoma infekcije.

Sestrinske intervencije:

- Mjeriti vitalne znakove te izvijestiti o temperaturi većoj od 37°.
- Pratiti promjene vrijednosti laboratorijskih nalaza i izvijestiti o njima.

- Održavati higijenu ruku prema standardu.
- Aseptičko previjanje rana. Pratiti pojavu simptoma i znakova infekcije.

Evaluacija: Cilj je postignut. Tijekom hospitalizacije nije došlo do infekcije

Sestrinska dijagnoza: Visok rizik za opstipaciju u/s operativnim zahvatom na abdomenu

Cilj: Za vrijeme hospitalizacije pacijent će imati formiranu stolicu 3x tjedno.

Sestrinske intervencije:

- Osigurati privatnost.
- Poticati pacijenta da dnevno unese 1500 do 2000 ml tekućine, ukoliko nije kontraindicirano.
- Omogućiti dostupnost potrebne ili propisane tekućine pacijentu nadohvat ruke.
- Poticati pacijenta da dnevno unosi barem 20 g prehrambenih vlakana.
- Primijeniti ordinirani laksativ, klizmu ili supozitorij.

Evaluacija: Cilj je postignut. Pacijent tijekom hospitalizacije ima redovitu stolicu 3x tjedno.

Sestrinska dijagnoza: Smanjeno podnošenje napora u/s bolovima što se očituje izjavom pacijenta "ne mogu, jako me boli".

Cilj: Za vrijeme hospitalizacije pacijent će bolje podnositi napor.

Sestrinske intervencije:

- Izbjegavati nepotreban napor.
- Ukloniti činitelje koji imaju negativan utjecaj na podnošenje napora.
- Poticati pozitivno mišljenje "ja mogu, ja želim".
- Osigurati dovoljno vremena za izvođenje planiranih aktivnosti.
- Pasivnim vježbama održavati mišićnu snagu i kondiciju.

Evaluacija: Cilj je postignut. Pacijent izvodi dnevne aktivnosti sukladno svojim mogućnostima [30].

Sestrinska dijagnoza: Bol u/s operativnim zahvatom što se očituje procjenom boli sa 7 bodova na skali od 1-10

Cilj: Pacijentu će se za 2 dana bol smanjiti sa 7 bodova na 4 boda.

Sestrinske intervencije:

- Ukloniti čimbenike koji mogu pojačati bol.
- Izbjegavati pritisak i napetost bolnog područja.
- Podučiti pacijenta tehnikama relaksacije.
- Primijeniti farmakološku terapiju prema propisanoj odredbi liječnika.
- Odvrćati pažnju od boli.

Evaluacija: Cilj je postignut. Pacijent na skali boli iskazuje nižu jačinu boli [30].

6. ZAKLJUČAK

Postoji širok niz patologija koje uzrokuju akutni abdomen i važno je razlikovati hitne od sekundarnih. Rutinski nalaz krvi i početno snimanje mogu pomoći u uspostavljanju dijagnoze. Postupci liječenja ovisie o osnovnom uzroku problema, no potrebno je biti spreman i u najhitnijoj situaciji jer kod hitnih stanja u abdominalnoj kirurgiji i minute mogu igrati ulogu te o njima ovisi ishod situacije. Gastrointestinalni trakt je toliko kompleksan i kritičan za ljudsko postojanje i nije ga lako operirati. Kliničke značajke pacijenata u abdominalnj kirurgiji varirat će ovisno o primarnoj dijagnozi.

Hitna stanja u abdominalnoj kirurgiji su vrlo ozbiljna stanja i često teške kliničke slike koje najčešće završe operativnim zahvatom. Uloga medicinske sestre je od iznimne važnosti kroz proces primitka pacijenta te sve do otpusta. Ovisno o situaciji, medicinska sestra sudjeluje u procesu liječenja kroz hitni prijem, operacijsku salu pa sve do jedinice intenzivnog liječenja i na kraju bolničkog odjela abdominalne kirurgije. Jedan od najvažnijih aspekata u procesu zdravstvene njege kod kirurškog pacijenta je antiseptički način rada radi visokog rizika za infekciju, posebice kod otvorene rane. Briga o rani zahtjeva znanje, iskustvo te savjestan način rada kako bi se pacijent što prije oporavio i otpustio kući. Medicinska sestra od primitka pa do otpusta pacijenta mora konstantno educirati pacijenta; o čuvanju rane, o edukaciji glede prehrane, naprezanja, fizičke aktivnosti, stresa te mu pružiti emocionalnu potporu radi moguće anksioznosti radi hospitalizacije. Hitna stanja u abdominalnog kirurgiji za uzrok često imaju prethodno nezdrav način života, odnosno neuravnotežene prehrane, nedovoljne fizičke aktivnosti, prekomjerne tjelesne težine i kontinuiranog stresa. Nakon što se pacijent otpušta potrebno je razgovarati s njim o mogućem uzroku problema i rizičnog ponašanja te mu pružiti savjete kako eventualno promijeniti stil života i tako preventivno djelovati na eventualne slične situacije u budućnosti.

7. LITERATURA

- [1]. C.I. Wade, M.J. Streitz; Anatomy, Abdomen and Pelvis, Abdomen, StatPearls, 2020.
- [2]. G. Lambert G, N.S. Samra: Anatomy, Abdomen and Pelvis, Retroperitoneum, StatPearls, 2020.
- [3]. J.M. Thomas, K. Van Fossen: Anatomy, Abdomen and Pelvis, Foramen of Winslow [Omental, Epiploic]., StatPearls, 2020.
- [4]. D.J. Humes, J. Simpson: Acute appendicitis. *BMJ*, 2006, str. 530-534
- [5]. K.T. Chung, V.G. Shelat: Perforated peptic ulcer - an update, *World J Gastrointest Surg.* 2017. str. 1-12
- [6]. M.W. Jones,R. Genova, M.C. O'Rourke: Acute Cholecystitis, StatPearls, 2020.
- [7]. N. Mohy-ud-din, S. Morrissey: Pancreatitis, StatPearls, 2020.
- [8]. , dostupno 09.09.2020.
- [9]. A. Pastorino, A.A. Alshuqayfi: Strangulated Hernia, StatPearls, 2020.
- [10]. T. Akoury, D.R. Whetstone: Splenic Rupture, StatPearls, 2020.
- [11]. [https://hr.wikipedia.org/wiki/Upala_crvuljka#Crvuljak_\[Appendix_vermiformis\].](https://hr.wikipedia.org/wiki/Upala_crvuljka#Crvuljak_[Appendix_vermiformis].), dostupno 11.09.2020.
- [12]. , dostupno 12.09.2020.
- [13]. , dostupno 12.09.2020.
- [14]. Posavec: Uloga medicinske sestre u zdravstvenoj njezi i liječenju bolesnika s akutnim abdomenom, Završni rad, Sveučilište Sjever, Varaždin, 2015.
- [15]. , dostupno 20.09.2020.
- [16]. , dostupno 20.09.2020.
- [17]. <https://www.merckmanuals.com/home/digestive-disorders/pancreatitis/acute-pancreatitis#v755278>, dostupno 20.09.2020.

[18]. , dostupno 21.09.2020.

[19]. , dostupno 20.09.2020.

[20]. , dostupno 20.09.2020.

[21]. , dostupno 20.09.2020.

[22]. <https://www.medicalnewstoday.com/articles/320888#hernia-types>, dostupno 20.09.2020.

[23]. , dostupno 20.09.2020.

[24]. <https://nurseslabs.com/13-surgery-perioperative-client-nursing-care-plans/>, dostupno 21.09.2020.

[25]. Z. Engelke, M. Woten: Preoperative Teaching: Preparing Patients for Abdominal Surgery, EBSCO, 2017.

[26]. A. Mihelčić: Anesteziološke smjernice za pripremu bolesnika za hitne kirurške operacije, Diplomski rad, Medicinski fakultet, Zagreb, 2015.

[27]. <https://www.mometrix.com/academy/postoperative-nursing-care/>, dostupno 20.09.2020.

[28]. <https://www.ausmed.com/cpd/articles/postoperative-complications>, dostupno 20.09.2020.

[29]. <https://www.mometrix.com/academy/postoperative-nursing-care/>, dostupno 19.09.2020.

[30]. S. Šepec, B. Kurtović, T. Munko, M. Vico, D. Abou Aldan, Babić, A. Turina: Sestrinske dijagnoze, Zagreb, 2011.

Slika 2.1. Anatomija abdominalne šupljine Izvor: , dostupno 22.09.2020.....4

Slika 2.2. Topografija abdomena Izvor: , dostupno 22.09.2020.....7

Slika 2.3. Akutna upala crvuljka Izvor:

[https://hr.wikipedia.org/wiki/Upala_crvuljka#Crvuljak_\[Appendix_vermiformis\]](https://hr.wikipedia.org/wiki/Upala_crvuljka#Crvuljak_[Appendix_vermiformis])., dostupno 22.09.2020.

.....16

Slika 2.4. 5 mm perforirani vrijed na dvanaesniku Izvor: , dostupno

22.09.2020.....19

Slika 2.5. Akutna upala žučnjaka Izvor: , dostupno

22.09.2020.....21

Slika 2.6. Akutna upala gušterače Izvor: ,

dostupno 22.09.2020.....24

Slika 2.7. Gangrena crijeva zbog gangrenoznog ileusa Izvor: ,

Dostupno 22.09.2020.....27

Slika 2.8. Uklještena Richterova pupčana kila s eritemom Izvor: ,

dostupno 22.09.2020.....30

Slika 2.9. Rupturirana slezena nakon ulanjanja Izvor: , dostupno

22.09.2020.....32

IZJAVA O AUTORSTVU
I
SUGLASNOST ZA JAVNU OBJAVU

Završni/diplomski rad isključivo je autorsko djelo studenta koji je isti izradio te student odgovara za istinitost, izvornost i ispravnost teksta rada. U radu se ne smiju koristiti dijelovi tuđih radova (knjiga, članaka, doktorskih disertacija, magistarskih radova, izvora s interneta, i drugih izvora) bez navođenja izvora i autora navedenih radova. Svi dijelovi tuđih radova moraju biti pravilno navedeni i citirani. Dijelovi tuđih radova koji nisu pravilno citirani, smatraju se plagijatom, odnosno nezakonitim prisvajanjem tuđeg znanstvenog ili stručnoga rada. Sukladno navedenom studenti su dužni potpisati izjavu o autorstvu rada.

Ja, MAJA STRMECKI (ime i prezime) pod punom moralnom, materijalnom i kaznenom odgovornošću, izjavljujem da sam isključivi autor/ica završnog/diplomskog (obrisati nepotrebno) rada pod naslovom HTNA STANJA U ABDOMINALNOJ KIRURGIJI (upisati naslov) te da u navedenom radu nisu na nedozvoljeni način (bez pravilnog citiranja) korišteni dijelovi tuđih radova.

Student/ica:

(upisati ime i prezime)


(vlastoručni potpis)

Sukladno Zakonu o znanstvenoj djelatnosti i visokom obrazovanju završne/diplomske radove sveučilišta su dužna trajno objaviti na javnoj internetskoj bazi sveučilišne knjižnice u sastavu sveučilišta te kopirati u javnu internetsku bazu završnih/diplomskih radova Nacionalne i sveučilišne knjižnice. Završni radovi istovrsnih umjetničkih studija koji se realiziraju kroz umjetnička ostvarenja objavljuju se na odgovarajući način.

Ja, MAJA STRMECKI (ime i prezime) neopozivo izjavljujem da sam suglasan/na s javnom objavom završnog/diplomskog (obrisati nepotrebno) rada pod naslovom HTNA STANJA U ABDOMINALNOJ KIRURGIJI (upisati naslov) čiji sam autor/ica.

Student/ica:

(upisati ime i prezime)


(vlastoručni potpis)