

# Kompresivna terapija kod pacijenata s venskim ulkusima

---

**Babić, Martina**

**Undergraduate thesis / Završni rad**

**2021**

*Degree Grantor / Ustanova koja je dodijelila akademski / stručni stupanj:* **University North / Sveučilište Sjever**

*Permanent link / Trajna poveznica:* <https://um.nsk.hr/um:nbn:hr:122:530843>

*Rights / Prava:* [In copyright](#) / [Zaštićeno autorskim pravom.](#)

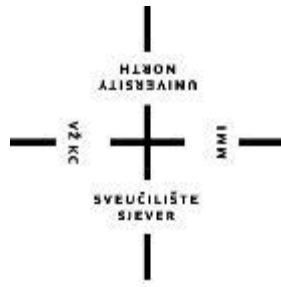*Download date / Datum preuzimanja:* **2025-02-27**



*Repository / Repozitorij:*

[University North Digital Repository](#)





**Sveučilište  
Sjever**

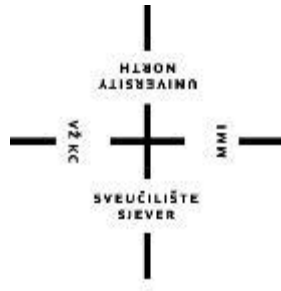*Završni rad br. 1397/SS/2020*

## **Kompresivna terapija kod pacijenata s venskim ulkusima**

**Martina Babić, 0605/336**

Varaždin, siječanj 2021. godine





**Sveučilište  
Sjever**

**Odjel za Sestrinstvo**

**Završni rad br. 1397/SS/2020**

# **Kompresivna terapija kod pacijenata s venskim ulkusima**

**Student**

Martina Babić, 0605/336

**Mentor**

dr.sc. Tajana Borlinić, predavač

Varaždin, siječanj 2021. godine

# Prijava završnog rada

## Definiranje teme završnog rada i povjerenstva

ODJEL Odjel za sestrinstvo

STUDIJ preddiplomski stručni studij Sestrinstva

PRISTUPNIK Martina Babić

MATIČNI BROJ 0605/336

DATUM 19.11.2020.

KOLEGIJ Dermatologija

NASLOV RADA Kompresivna terapija kod pacijenata s venskim ulkusima

NASLOV RADA NA ENGL. JEZIKU Compression therapy for venous ulcers

MENTOR dr.sc. Tajana Borlinić

ZVANJE predavač

ČLANOVI POVJERENSTVA

1. dr.sc. Jurica Veronek, predsjednik
2. dr.sc. Tajana Borlinić, mentor
3. doc.dr.sc. Tomislav Novinščak, član
4. Ivana Herak, mag.med.techn., zamjenski član
- 5.

## Zadatak završnog rada

BROJ 1397/SS/2020

OPIS

Venske ulkuse smatramo kroničkim ranama nastalim kao posljedica neadekvatnog liječenja kronične venske bolesti. Kronične rane su one rane koje nisu uspješno provedene kroz sve uobičajene faze cijeljenja, već su ušle u stanje patološke upale. Rezultat tog stanja je odgođeno cijeljenje, loš anatomske i funkcionalni rezultat koji vodi prema sve većoj invalidnosti, stoga su troškovi takvog liječenja značajni. Pri liječenju vrlo je važno sagledati bolesnika u cijelosti i osim same rane liječiti i uzrok nastanka, u ovom slučaju kroničnu vensku bolest. Najbolji način popravka kronične venske bolesti između ostalog je kompresivna terapija.

Pristupnica će u radu:

- definirati kroničnu vensku bolest, objasniti uzroke nastanka, opisati tijek bolesti i kliničku sliku
- razraditi metode liječenja kronične venske bolesti
- definirati kronične rane te opisati kliničku sliku
- opisati obloge za koji se koriste za liječenje venskih ulkusa
- opisati vrste kompresivne terapije te objasniti metode postavljanja
- ukazati na ulogu medicinske sestre u edukaciji i postavljanju kompresivne terapije
- navesti sestrinske dijagnoze

ZADATAK URUČEN

03.12.2020.

POTPIS MENTORA



## **Predgovor**

Ovim putem želim zahvaliti mentorici, dr. med. Tajani Borlinić spec. dermatologije i venerologije na mentorstvu, vođenju, informacijama, savjetima, a najviše na strpljenju koje mi je pružila tokom izrade ovog rada.

Želim se zahvaliti i svojoj obitelji, suprugu i djeci na podršci koja mi je dala snagu da privedem ovaj studij kraju. Također i hvala za sva odricanja koja su imali tokom cijelog mog školovanja.

## **Sažetak**

Venski ulkus je kronična rana. Posljedica je neadekvatnog liječenja kronične venske bolesti. Kroničnim ranama se nazivaju rane koje, uz sve provedene postupke liječenja, ne uspiju zacijeliti, već su ušle u patološko stanje upale. Rezultat tog stanja je odgođeno cijeljenje, loš anatomske i funkcionalni rezultat koji vodi prema većoj invalidnosti, stoga su troškovi takvog liječenja značajni. Pri liječenju vrlo je važno sagledati bolesnika u cijelosti i osim same rane liječiti i uzrok nastanka, u ovom slučaju kroničnu vensku bolest. Najbolji način popravka kronične venske bolesti između ostalog je kompresivna terapija.

U ovome radu definirana je kronična venska bolest, objašnjeni su uzroci nastajanja, opisan tijek bolesti i klinička slika, razrađene su metode liječenja kronične venske bolesti, definirane kronične rane te opisana klinička slika. Također su opisane obloge koje se koriste za liječenje venskog ulkusa, te vrste kompresivne terapije. Objasnjene su metode postavljanja i ukazana uloga medicinske sestre u edukaciji i postavljanju kompresivne terapije.

**Ključne riječi:** kronična venska bolest, venski ulkus, kompresivna terapija

## Summary

Venous ulcer is consequence of inadequate treatment of chronic venous disease. Chronic ulcers are those sores that cannot be healed even after the administered treatment and therefore are in pathological state of chronic inflammation. The results of such inflammation include delayed healing, poor anatomic and functional outcome that leads towards higher of disability. Therefore the cost of such a treatment is substantial. During venous ulcer treatment, extremely important is to treat a patient as a whole; besides treating the wound itself, the cause of wound formation should be treated as well. In this case it is chronic venous disease. The best way to treat chronic venous disease is, among other treatment, an adequate compressive therapy.

In this paper, chronic venous disease is defined, the causes are explained, the course of the disease and the clinical picture are described, methods of treatment of chronic venous disease are developed, chronic wounds are defined and the clinical picture is described. Also described are dressings used to treat venous ulcers, and types of compression therapy. The methods of placement and the role of the nurse in the education and placement of compression therapy are explained.

**Key words:** chronic venous disease, venous ulcer, compression therapy



## Popis korištenih kratica

<b>KVB</b>	kronična venska bolest
<b>CEAP</b>	klasifikacija kronične venske bolesti (od engl. clinical, etiologic, anatomic, pathophysiological)
<b>mm</b>	milimetar
<b>HbA1c</b>	glikozilirani hemoglobin, dio hemoglobina koji nastaje vezanjem glukoze u molekuli hemoglobina
<b>mmHg</b>	milimetar živina stupca, mjerna jedinica za mjerenje tlaka

# Sadržaj

1.	Uvod.....	1
1.1.	Kronična venska bolest .....	1
1.1.1.	Uzroci nastajanja KVB .....	2
1.1.2.	Klinička slika KVB.....	3
1.1.3.	Dijagnoza i liječenje KVB .....	3
2.	Obrada podataka .....	5
2.1.	Kronične rane .....	5
2.1.1.	Dekubitus .....	5
2.1.2.	Dijabetičko stopalo .....	6
2.1.3.	Arterijski ulkus.....	7
2.1.4.	Venski ulkus.....	8
2.2.	Zbrinjavanje venskih ulkusa.....	9
2.2.1.	Debridman.....	9
2.2.2.	Obloge kod liječenja venskog ulkusa .....	10
3.	Kompresivna terapija kod kronične venske bolesti .....	15
3.1.	Kontraindikacije kompresivne terapije .....	15
3.2.	Vrste kompresivnih pomagala.....	16
3.2.1.	Kratko elastični zavoji .....	16
3.2.2.	Dugo elastični zavoji.....	21
3.2.3.	Kompresivne čarape.....	24
4.	Analiza rezultata .....	25
4.1.	Uloga medicinske sestre u edukaciji i postavljanju kompresivne terapije.....	25
4.2.	Sestrinske dijagnoze vezane uz primjenu kompresivne terapije .....	26
5.	Zaključak.....	28
6.	Literatura.....	29



# 1. Uvod

## 1.1. Kronična venska bolest

Kronični poremećaj u venskom krvotoku koji obuhvaća različite simptome od strane krvnih žila naziva se „Kronična venska bolest“ (KVB). Najčešće je posljedica duboke tromboze vena nogu ili kasni stadij primarnih varikoziteta [1].

Kronična venska bolest vrlo je česta i procjenjuje se da pogađa 13% odrasle populacije u svijetu. Paučinaste i retikularne vene prisutne su vrlo rano i ima ih do 75% ljudi s kroničnom venskom bolesti. Varikozne vene ima između 25-50% odrasle populacije, od toga 5-15% ima teži oblik varikoznih vena. U starijoj populaciji velika je učestalost potkoljeničnog ulkusa, najteže manifestacije KVB, koja se obično ne pojavljuje prije 60. godine života [2].

Postoji nekoliko predloženih klasifikacija za KVB. Danas je opće prihvaćena klasifikacija Američkog Venskog Foruma (American Venous Forum) koji je predložio klasifikaciju poznatu pod nazivom CEAP (tablica 1.0) temeljenu na kliničkim, etiološkim, anatomskim i patofiziološkim značajkama. Većina bolesnika nalazi se u početnom stadiju bolesti (C1-C3), te imaju teleangiektazije, retikularne i varikozne vene. Kronična se venska bolest pojavljuje u bolesnika s edemom, oteklinom kože ili venskim ulkusom (C3-C6). Klasifikacija se temelji na sljedećim kriterijima: [2]

- Klinička klasifikacija: odnosi se na klasifikaciju stupnja ozbiljnosti, od potpuno zdravih nogu (0. stupanj) do aktivnih ulkusa (6. stupanj)
- Etiološka klasifikacija: označuje prirodu venske bolesti- one mogu biti urođene, primarne i sekundarne
- Anatomska klasifikacija: odnosi se na smještaj vena, jesu li zahvaćene površinske, duboke ili perforantne vene
- Patofiziološka klasifikacija: određuje prisutnost patološkog refluksa u venama, kao i prisutnost opstrukcije tijeka krvi

Stupanj 0.	Nevidljivi ili palpabilni znakovi KVB
Stupanj 1.	Telangiektazije ili retikularne vene
Stupanj 2.	Varikozne vene
Stupanj 3.	Edem
Stupanj 4.	Kožne promjene opisane kod venskih bolesti (pigmentacija, lipodermatoskleroza, venski edem)
Stupanj 5.	Kožne promjene opisane u 4. stupnju samo s izliječenim ulkusom
Stupanj 6.	Kožne promjene kao u 4. stupnju, ali s aktivnim ulkusom

*Tablica 1.0 CEAP klasifikacija KVB*

(Izvor: A. Basta-juzbašić i suradnici: Dermatovenerologija, Medicinska naklada, Zagreb, 2014.)

### **1.1.1. Uzroci nastajanja KVB**

Kronična venska bolest započinje pokretanjem niza događaja koji uzrokuju patološke promjene u venama i okolnom tkivu, a posljedica kojih je kronična venska hipertenzija, koja zatim ima glavnu ulogu u patofiziologiji venskog ulkusa. Osnovu patogenog i patofiziološkog mehanizma čini neadekvatan valvularni sustav. Oštećeni venski zalisci dopuštaju retrogradni tok krvi u venama, i razvoj visokog tlaka na periferiji, što dovodi do dilatacije vena i valvularne dilatacije, tj. do razvoja varikoziteta [3].

Visoki venski tlak periferije izravno se prenosi u površinske vene koje dreniraju insuficijentne perforantne vene i potkožno tkivo. Direktno površinske vene ulijevaju se u duboke kroz mišićne fascije, a preveliko širenje venske stijenke na polazištu vena iz površinskog venskog sustava dovodi do dilatacije tih vena. Povišeni tlak uzrokuje transudaciju i stvaranje otoka, povećanu permeabilnost kapilara i izlazak eritrocita i plazme u intersticij zbog čega se javlja promjena boje, dermatoskleroza, te destrukcija tkiva u obliku ulkusa. To je osobito izraženo u području medijalnog maleola, gdje zbog visokog tlaka nastaje transudacija seruma i propuštanje plazme, elektrolita, fibrinogena, eritrocita i makromolekula u intersticijski prostor, a perivaskularna depozicija fibrina smanjuje opskrbu kože kisikom. Kao posljedica nastaje edem, hipoksija tkiva, hemosiderinske pigmentacije na koži i nastanak ulkusa [3].

Nekoliko je teorija kojima se pokušava objasniti nastanak ulkusa: [2]

- Teorija manžeta fibrina (Fibrin cuff theory): barijera perfuzije tkiva i nutritivnih tvari zbog oštećenja kapilara i fibrinskih naslaga

- Teorija hvatanja bijelih stanica (White cell trapping theory): adheriranje leukocita na stanice endotela i uzrokovanjem tkivne ishemije te vaskularnog oštećenja oslobađanjem proteolitičkih enzima

### **1.1.2. Klinička slika KVB**

Kliničku sliku i simptomatologiju određuje stupanj težine bolesti, koji se povećava tijekom progresije KVB [1].

Prema već spomenutoj CEAP klasifikaciji u nultom stupnju nema vidljivih simptoma, ali postoje selektivni simptomi u smislu osjećaja teških nogu. U prvom stupnju javljaju teleangiektijaze (paučinaste vene) i retikularne vene. Teleangiektijaze su proširene intradermalne venule, manje od 1 mm, dok su retikularne vene (plave vene) proširene potkožne vene promjera od 1-3 mm. Pojava vidljivih vena na koži drugi je stupanj KVB. Varikoziteti su potkožne proširene vene 3 mm ili više u uspravnom stavu. Edem se javlja u trećem stupnju, vidljivo je povećanje volumena tekućine u koži i potkožnom tkivu. Taj edem odnosi se na noge, zglob i stopalo, povezan je s vidljivim refluksom ili opstrukcijom u venama na mjestu otekline. Promjene kože u vidu pigmentacije, lipodermatoskleroze s venskim edemom je četvrti stupanj. Smečkasto tamnjenje kože vidljivo je u području zgloba, no može se proširiti i na stopalo ili potkoljenu. Erozivni dermatitis može napredovati do ekcematizacije zbog istjecanja tekućine ili superinfekcije, a klinički se očituje edemom, erozijama, krustoznim naslagama i ljuskanjem. Lipodermoskleroza odnosno lokalizirana kronična upala i fibroza (ožiljkavanje) kože i potkožnog tkiva, znak je ozbiljnog KVB-a. Bijela atrofija su lokalna, okrugla, bjelkasta atrofična područja na koži, okružena proširenim kapilarnim točkama i hiperpigmentacijom. Peti stupanj su sve opisane kožne promjene s izliječenim ulkusom, dok je šesti stupanj stanje s aktivnim ulkusom. Venski ulkus je područje diskontinuiteta kože, smješteno u distalnim dijelovima potkoljenice, različite veličine i oblika. Katkad može obuhvatiti i cijelu cirkumferenciju ekstremiteta [2].

### **1.1.3. Dijagnoza i liječenje KVB**

U dijagnostici kronične venske bolesti potrebno je napraviti klinički pregled, zatim UZV Color doppler vena, provesti mjerenje AB indeksa (sistolički tlak u predjelu gležnja/sistolički tlak na nadlaktici). Ako ima odstupanja potrebno je napraviti i Color Doppler arterijske cirkulacije radi isključenja aterosklerotskog procesa i eventualne značajne stenoze kao kontraindikacije za primjenu elastično kompresivne terapije [4].

Liječenje kronične venske bolesti ovisi o stupnju bolesti kao i općem zdravstvenom stanju bolesnika. U terapiji je vrlo važna primjena općih mjera: liječenje primarne bolesti i stanja koje otežavaju cijeljenje ulkusa poput dijabetesa, srčane dekompenzacije. Najvažniji dio liječenja i prevencije je svakodnevna primjena adekvatne elastično kompresivne terapije u obliku elastičnih zavoja ili čarapa. Stupanj kompresije se određuje ovisno o kliničkoj slici i izraženosti simptoma KVB. Od sustavne terapije najčešće se primjenjuju vaskularni protektori - flavonoidi koji mogu ubrzati čak i cijeljenje venskog ulkusa. Ukoliko je okolna koža ulkusa ekcematizirana, indicirana je kratkotrajna primjena lokalnih kortikosteroidnih krema ili kombiniranih kortikosteroidnih i antibakterijskih krema [4].

U slučaju pojave ulkusa osnovni cilj je dovesti ranu u stanje fiziološkog cijeljenja, pretvoriti kroničnu ranu u akutnu. Debridman je proces uklanjanja nekrotičnog i devitaliziranog tkiva kojem je cilj smanjenje broja bakterija u rani. U terapiji venskih ulkusa primjenjuju se obloge za vlažno cijeljenje, koje se određuju ovisno o stanju ulkusa, odnosno postoji li na rani nekrotično tkivo, upala, granulacija ili je ulkus u stanju epitelizacije. Obloge su u kombinaciji sa kompresivnom terapijom vrlo učinkovito sredstvo liječenja venskog ulkusa [4].

## **2. Obrada podataka**

### **2.1. Kronične rane**

Pod kroničnom ranom podrazumijevamo ranu koja uz standardne postupke liječenja ne zacjeljuje unutar 8 tjedana [5].

Kronične rane mogu biti tipične i atipične. U tipične se ubrajaju: ishemijske rane, neuropatski ulkus, venski ulkus, dekubitus i dijabetičko stopalo. Kronične rane na potkoljenicama su u oko 80% slučajeva posljedica kronične venske insuficijencije, u 5-10% su arterijske etiologije, dok ostatak otpada uglavnom na neuropatske ulkuse. Atipične rane javljaju se u manje od 5% slučajeva i mogu biti uzrokovane autoimunim poremećajima, infektivnim bolestima, bolestima krvnih žila, metaboličkim i genetskim bolestima, malignim bolestima, vanjskim uzrocima, psihičkim bolestima, reakcijama na lijekove [6].

Lokalizacija rane može ukazivati na uzrok, pa se tako dekubitalni ulkusi javljaju u glutealnoj regiji i kuku te stopalima, dok venski ulkusi nastaju u području potkoljenica. Neuropatski ulkusi često su na natkoljenici, a hematogeni i neurogeni ulkusi u području pete [5].

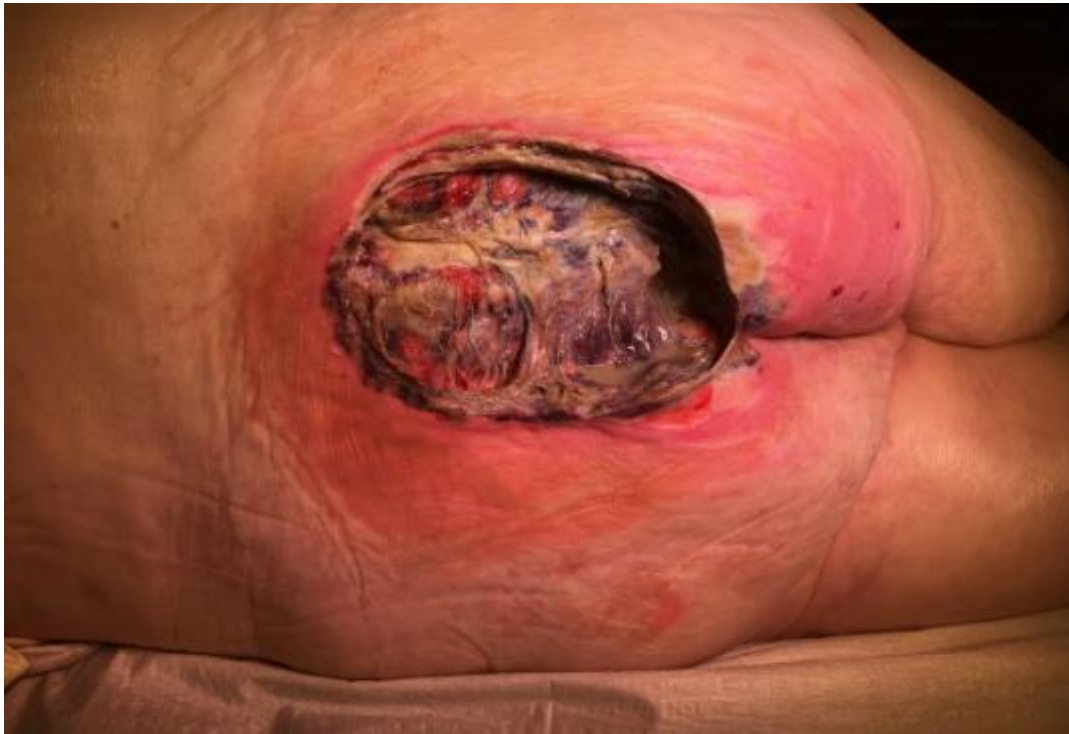#### **2.1.1. Dekubitus**

Dekubitus nastaje kao posljedica brojnih čimbenika. Među njima najčešće dominiraju pritisak, vlažne sile i ishemija uz nepokretnost i inkontinenciju. U kronične rane smješta ga se zbog samog patofiziološkog procesa, poremećaja u cijeljenju, odnosno necijeljenje te zbog kompliciranog liječenja s neizvjesnim ishodom. Međutim, iako je liječenje vrlo komplicirano, pravilno provođenje preventivnih postupaka smanjuje rizik od razvoja dekubitusa za 30% [7].

Dekubitus nastaje kod stalog djelovanja sile na tkivo koje se nalazi neposredno iznad izraženih koštanih izdanaka. Javlja se kod bolesnika koji dugo leže, pa se smatra jednim od indikatora kvalitete zdravstvene njege [5].

Zbog nastanka ishemije na mjestima pritiska tijela na podlogu dolazi do teškog oštećenja tkiva na tim mjestima i nastanka nekrotičnih promjena koje se protežu u različite dubine (slika 2.1.1.1.).





*Slika 2.1.1.1 Dekubitus 4.stupnja*

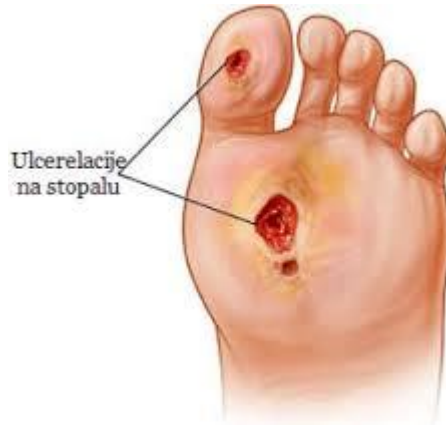(Izvor: <https://flexikon.doccheck.com/de/Dekubitus>, 06.03.2020.)

Ireverzibilne promjene kože i dubljih struktura mogu nastati već nakon 2 sata neprekidnog pritiska. U pokretnih bolesnika kod kojih je očuvan osjet, rane zbog pritiska obično ne nastaju, kad dođe do kritične ishemije zdravi ljudi se okrenu. Stanja koja povećavaju mogućnost nastanka dekubitusa su pothranjenost, razne prateće bolesti, kontrakture, hipotermija i anemija. Danas je prihvaćena klasifikacija prema Savjetodavnom vijeću za ulkuse (National Pressure Ulcer Advisory Panel) koja ima 4 stupnja u ovisnosti o dubini rane. Prvi stadij predstavlja intaktnu kožu sa znacima prijeteće ulceracije; koža je crvena i topla te crvenilo prilikom pritiska nestaje, ali se ponovno javlja nakon prestanka pritiska. U drugom stadiju nastaju oštećenja kože s bulama ili ljuštenjem dijela epidermisa ili čak dijela dermisa. Nastaje površna rana. Kod trećeg stupnja vidi se gubitak cijele debljine kože i progresija nekroze u potkožnom tkivu. Četvrti stadij zahvaća kožu i potkožno tkivo, te se širi na mišiće, kosti, tetive i zglobove. Javljaju se znakovi osteitisa, te je izražena značajna podminiranost rubova rane [7].

### **2.1.2. Dijabetičko stopalo**

Dijabetičko stopalo je prema Svjetskoj zdravstvenoj organizaciji naziv za stopalo pacijenta koji boluje od dijabetesa melitusa s potencijalnim rizikom od niza patoloških posljedica. To uključuje

infekciju, ulceraciju (slika 2.1.2.1.) i/ili destrukciju dubokih tkiva povezanu s neurološkim abnormalnostima, različitim stupnjevima periferne vaskularne bolesti i/ili metaboličkim komplikacijama dijabetesa u donjem ekstremitetu. Sindrom dijabetičkog stopala podrazumijeva svaku patologiju stopala koja je direktni rezultat dijabetesa ili njegovih dugotrajnih komplikacija [8].



*Slika 2.1.2.1. dijabetička ulceracija na stopalu*

(Izvor: <https://www.topvita.info/dijabeticko-stopalo-simptomi-i-prirodno-lecenje/>,

06.03.2020.)

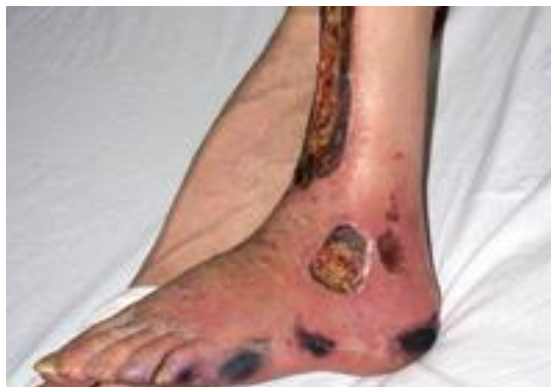Mnogi su uzroci nastanka dijabetičkog stopala, a od specifičnih bitno je spomenuti perifernu neuropatiju, dugotrajni dijabetes, nekontrolirana hiperglikemija, biomehaničku disfunkcija, traume, perifernu vaskularnu bolest, ranije ulceracije/amputacije, visoke vrijednosti HbA1c, lošu kontrolu glikemije. Od općih dodatno utječu pretilost, dob, spol, rasa, slabovidnost, samački život. Najčešće se radi o različitim kombinacijama brojnih rizičnih čimbenika. Ulkus, infekcija i osteoartropatija često dovode do gangrene i posljedične amputacije [8].

### **2.1.3. Arterijski ulkus**

Arterijske ulceracije nastaju zbog smanjene opskrbe donjih udova arterijskom krvlju. Najčešći je ateroskleroza srednjih i velikih arterija. Od ostalih uzroka tu su: dijabetes, trombangitis, vaskulitis, pyoderma gangrenosum i srpasta anemija. Zbog kronične hipertenzije dolazi do oštećenja unutarnjeg sloja arterijske stijenke. Insuficijentna opskrba arterijskom krvlju dovodi do ishemije i oštećenja tkiva. Faktori rizika uključuju pušenje, hiperlipidemiju, hipertenziju, dijabetes i pretilost, kao i slabu fizičku aktivnost [5].

Arterijske se ulceracije tipično pojavljuju na prstima, petama i koštanim izbočenjima na stopalima. Ulkus ima nejasne rubove, često nekrotizirajuće dno bez granulacijskog tkiva. Okolna

koža može biti tamno crvena i hladna na dodir, tanka, krhka i sjajna. Nokti na nožnim prstima su stanjeni, neprozirni te mogu i otpasti. Na ekstremitetima se može pojaviti i gangrena (slika 2.1.3.1.).



*Slika 2.1.3.1 Arterijski ulkus potkoljenice*

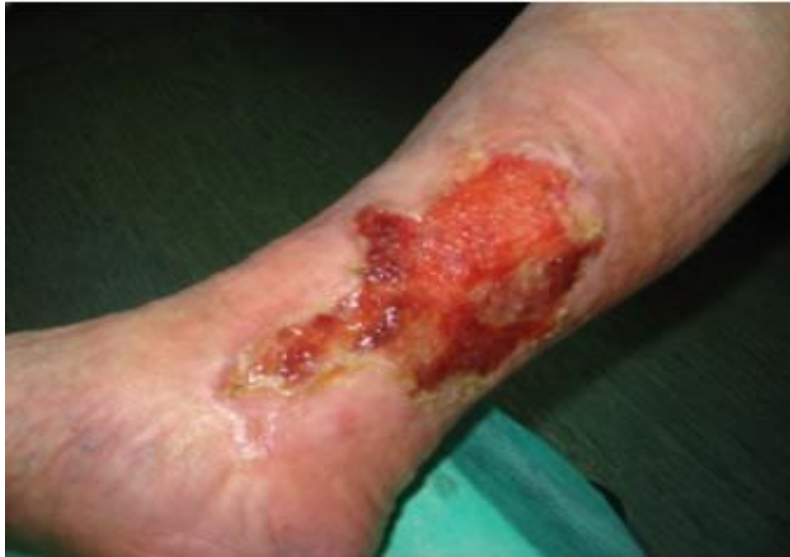(Izvor:

<http://hr.mymedinform.com/surgery/arterial-trophic-ulcers.html>, 06.03.2020.)

Palpacijom dorzalne ili stražnje tibijalne arterije dobije se oslabljen ili pak potpuno odsutan puls. Bolesnici koji boluju od arterijske ulceracije imaju produženo kapilarno punjenje. Kod normalnog kapilarnog punjenja nakon pritiska na nožni palac ili dorzum stopala od nekoliko sekundi, boja kože treba se normalizirati za manje od 2-3 sekunde. Produženo vrijeme normalizacije boje kože ukazuje na vaskularnu insuficijenciju. Za postavljanje dijagnoze najbolji izbor je Color Doppler arterija ili arteriografija. Najučinkovitije liječenje postiže se pojačanjem perifernog protoka krvi npr. rekonstruktivnom kirurgijom (kod difuznih oboljenja) ili angioplastikom (kod lokaliziranih stenoza). Indikacije za operaciju kroničnih ishemijskih bolesti su: ulkus koji ne zacjeljuje, gangrena, bolovi u mirovanju. Način tretiranja rane ovisi o samoj prirodi rane [5].

#### **2.1.4. Venski ulkus**

Venske ulceracije noge nastaju zbog kronične venske hipertenzije koja rezultira kroničnom venskom insuficijencijom. Kod normalnog se venskog krvotoka tlak smanjuje vježbanjem, tj. aktivnošću mišićne pumpe. Kad se mišići opuste, zalisci perforantnih vena, koji povezuju površinski venski krvotok s dubokim, sprečavaju refluks (povratak krvi) i tako tlak ostaje nizak. Međutim, ako su zalisci nefunkcionalni, tlak ostaje visok. Venske ulceracije javljaju se u 95% slučajeva na potkoljenici, karakteristično oko medijalnog maleola (slika 2.1.4.1.) [5].



*Slika 2.1.4.1. Venski ulkus*

(Izvor: <https://www.centarzdavlja.hr/zdrav-zivot/zdravlje-opcenito/klinicka-klasifikacija-kronicne-venske-bolesti/>, 06.11.2020.)

Ako se pojavljuju u proksimalnoj polovici potkoljenice ili na stopalu, vjerojatnije je da su druge etiologije. Promjene mogu biti diskretne, ali i zahvaćati cijeli opseg potkoljenice. Često su prekrivene fibrinskim slojem i granulacijskim tkivom, okružene nepravilnim uzdignutim rubom. Također je i nerijetko prisutan i edem koji može prethoditi ulceraciji. Može se pojaviti i stazički dermatitis [5].

## **2.2. Zbrinjavanje venskih ulkusa**

Liječenje kroničnog venskog ulkusa odvija se u dvije faze. U prvoj fazi je potrebno očistiti ranu, odnosno njeno dno. Zatim u drugoj fazi odgovarajućim postupcima, oblogama i drugim potpornim terapijama, pospješiti fazu stvaranja granulacijskoga tkiva i reepitelizaciju [9].

### **2.2.1. Debridman**

Debridman je proces uklanjanja mrtvog tkiva i bakterija iz rane, a cilj mu je pretvaranje kronične rane u akutnu ranu i poticanje cijeljenja. To je osnovni postupak u liječenju svake rane, ali i tretman koji se mora ponavljati u ovisnosti o stvaranju nekrotičnog tkiva. Devitalizirano tkivo usporava ili u potpunosti onemogućuje zarastanje rane te ga se mora odstraniti. Postoji više načina debridmana, a to su kirurški, autolitički, kemijski, enzimski, mehanički i biološki. Sve više se

uvode i nove metode debridiranja vodenim mlazom pod tlakom, te ultrazvučno asistirani tretman rana. Metoda debridmana ovisi o količini devitaliziranog tkiva prisutnog u rani, veličini i dubini rane, osnovnoj bolesti, te zdravstvenom stanju pacijenta. Često se metode debridmana međusobno kombiniraju kako bi se postiglo što bolje uklanjanje devitaliziranog tkiva [10].

Kirurškim debridmanom uklanja se mrtvo tkivo kirurškim nožem ili drugim oštrim kirurškim instrumentom (škare, kireta), elektrokauterom ili laserom i to je standardni tretman pri uklanjanju mrtvog tkiva iz rane. To je brz, agresivan i učinkovit debridman, no nemoguće je točno odrediti granicu između vitalnog i devitaliziranog tkiva, tako da se često tijekom debridmana odstrani i zdravo tkivo, ili zaostane devitalizirano tkivo. Najbolja indikacija za kirurški debridman je rana s velikom količinom devitaliziranog i inficiranog tkiva [10].

Autolitički debridman koristi potencijale same rane za odstranjivanje devitaliziranog tkiva. To je debridman koji djeluje samo na devitalizirano tkivo i ne oštećuje vitalno tkivo. Sam se postupak postiže uz pomoć potpornih obloga npr. hidrokolooidnih obloga i transparentnih biofilmova uz po potrebi dodatnom aplikacijom hidrogela. Indiciran je kod rana s fibrinskim naslagama i slabom ili umjerenom sekrecijom [9,10].

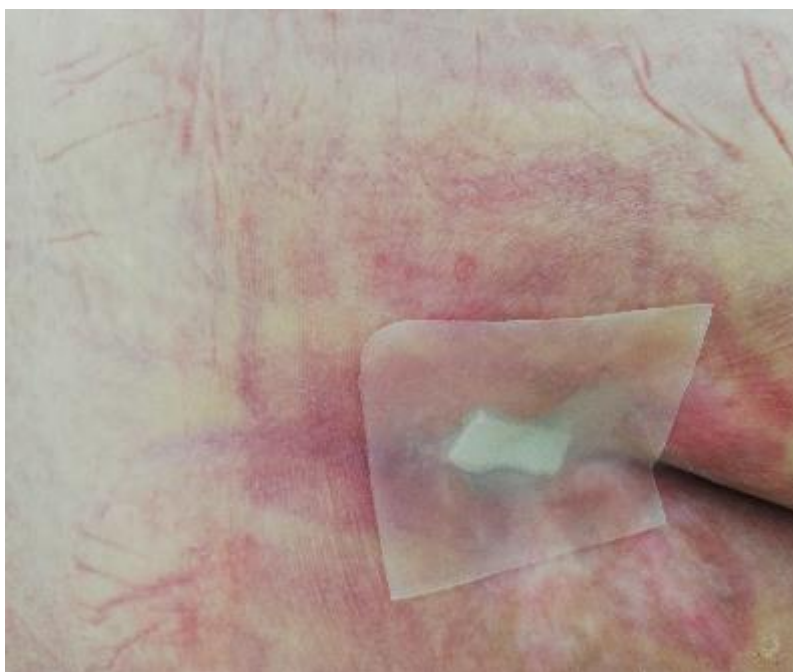
Enzimski debridman se izvodi pomoću egzogenih enzima. Najčešće su kombinacija streptokinaze i streptodornaze, kolagenaza, kombinacija papain/ureja i fibrinolizin. Preparati se moraju injicirati ciljano na nekrotično tkivo, u nekrotično tkivo ili neposredno ispod nekrotičnog tkiva. Ne smije se nanositi na zdravo tkivo, a indiciran je kod rana s velikom količinom devitaliziranog tkiva [9,10].

### **2.2.2. Obloge za vlažno liječenje venskog ulkusa**

U suvremenom pristupu liječenju kroničnih rana, pa tako i venskih ulkusa usvojeni su principi takozvanog vlažnog cijeljenja rane. Time se rani osiguravaju odgovarajući uvjeti za cijeljenje. Uz vlažnost rani je potrebna i uvijek stalna temperatura. Kada se rana ohladi privremeno se zaustavljaju svi aktivni procesi, te se tako usporavaju faze cijeljenja rane. Osim vlažnosti i stalne temperature bitna je i regulacija acidobazne ravnoteže u rani, koja je veoma značajna za normalni tijek cijeljenja. Sve to omogućuju suvremene obloge za previjanje, a sama rana u takvom prevoju zaštićena je i od utjecaja vanjskih čimbenika i sredine. Oblogama se ujedno smanjuje i bol, previjanje se prorjeđuje, bolesnici brže postaju aktivni, smanjuju se ukupni troškovi liječenja. Obloge su podijeljene na primarne i sekundarne. Primarne su one obloge koje stupaju u neposredan kontakt s površinom rane, a sekundarne obloge imaju ulogu fiksiranja primarne obloge na pravom mjestu, a istodobno štite površinu rane od utjecaja vanjske sredine [11].

Postoji više vrsta obloga:

**Hidrokoloidi** su upijajuće primarne i/ili sekundarne obloge (slika 2.2.2.1.). Odlikuju se sposobnošću upijanja i kada stupe u dodir s eksudatom iz rane stvaraju gel žuto-smečkaste boje čime se u rani održavaju povoljni uvjeti (vlažnost, pH, temperatura) koji pomažu njenom zarastanju. Uglavnom se koriste za rane koje se odlikuju manjom ili srednjom količinom sekreta. Koriste se u svim fazama cijeljenja, no ne preporučaju se za inficirane rane. Pri postavljanju na ranu moraju doseći barem dva centimetra preko ruba rane na zdravu kožu. Na rani mogu ostati do sedam dana odnosno ovisno o stanju same rane i kože u okolini rane, a obvezno se mijenjaju kada sekreti iz rane stignu do ruba rane. Većina hidrokoloidnih obloga ima ljepljive rubove, pa nije potreban zavoj. Te se obloge primjenjuju u fazi granulacije [11].

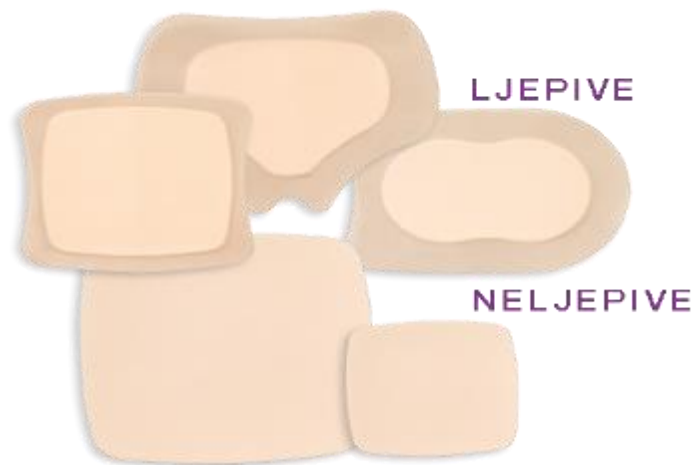


*Slika 2.2.2.1 Hidrokoloid kao sekundarna obloga*

(Izvor: autor)

**Poliuretanska pjena** koristi se kao primarna ili sekundarna obloga. Napravljena je od poliuretanske pjene koju su karakterizira visoki kapacitet upijanja, te se preporučuju za upotrebu kod rana koje imaju manju ili veću sekreciju, u svim fazama zarastanja rane. Te obloge mogu biti jednoslojne ili višeslojne s ljepljivim rubovima ili bez njih (slika 2.2.2.3.). Gornja površina pokrivena je poliuretanskim filmom, te propušta plinove, ali ne i eksudat, čime se održava optimalna vlažnost u rani. Pjena se zbog svoje mekoće lako i jednostavno prilagođava površini


rane, te se zamjenjuje kada je pokrov popunjen sekretom do rubova. Obično u roku od dva ili tri dana [11].



*Slika 2.2.2.2. Poliuretanska pjena*

(Izvor: <https://stoma-medical.hr/aquacel-pjenasta-obloga-proizvod-56/>, 06.03.2020.)

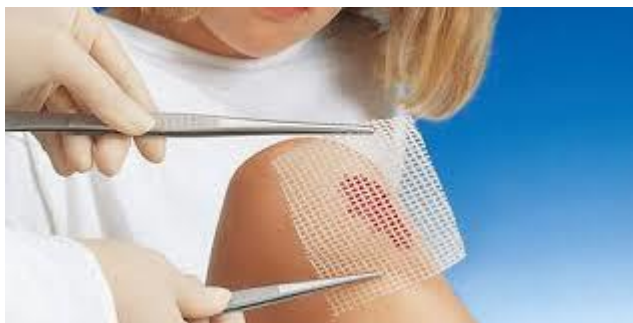**Alginati** su prirodne, primarne, sterilne, mekane obloge s visokim kapacitetom za upijanje tekućine. Napravljene su posebnih vrsta morskih algi. Sastoje se od vlakana koja se pretvaraju u gel kada stupe u kontakt sa ekskretima. Ova vrsta pokrova omogućava brže cijeljenje rane, a imaju i hemostatsku ulogu. Ova obloga namijenjena je za površne i duboke rane s umjerenim i velikom eksudacijom, kao i za inficirane rane, posebno one u kojima je prisutno kapilarno ili mikrocirkulatorno krvarenje. Nisu dobri za liječenje suhe rane (slika 2.2.2.4.). Obloge se postavljaju na ranu tako da ne prelaze preko rubova rane na okolnu kožu. Zamjenjuju se dva do tri dana nakon primjene odnosno onda kada se vlakna u cijelosti pretvore u gel. Potrebna je i sekundarna obloga, koja može biti bilo koje vrste pod uvjetom da ima sposobnost upijanja tekućine [11].



*Slika 2.2.2.3. Alginat*

(Izvor: <https://www.coloplast.hr/proizvodi/njega-rana/>, 06.03.2020.)

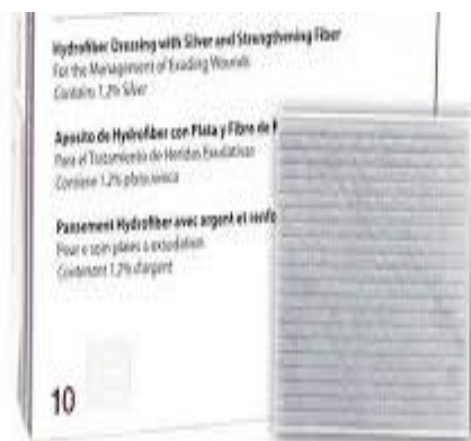
**Neljepljive kontaktne mrežice** se prave od različitih tkanih materijala, koji se ne lijepe za ranu, jer su impregnirane neutralnim kremama. Omogućavaju izlazak sekreta iz rane, ali sprječavaju neposredan kontakt upijajućeg sekundarnog pokrova s ranom. Namijenjene su za zaštitu dna rane i granulacijskog tkiva, a na rani mogu ostati do sedam dana (slika 2.2.2.5.) Po potrebi se zamjenjuju samo sekundarne obloge svaki drugi do treći dan [11].



*Slika 2.2.2.4. Neljepljiva kontaktna mrežica*

(Izvor: <https://hartmann.info/hr-hr/products/zbrinjavanje-rana/kontaktne-mre%5%beice/kontaktne-mre%5%beice/grassolind%2%ae#products>, 06.03.2020.)

**Obloge s dodacima** su obloge za rane različitih kemijskih struktura i sadrže različite dodatke, koji se koriste za liječenje i cijeljenje kontaminiranih i inficiranih rana. Oblogama su najčešće dodani antiseptici, najčešće je to ionsko srebro (slika 2.2.2.6.), zatim povidon jodid, aktivni ugljen, klorheksidin acetat, Ringerov laktat [11].



*Slika 2.2.2.5 Obloga s dodatkom srebra*

(Izvor: <https://www.omc.hr/prodajni-program/njega-bolesnika/obloge-za-rane/>, 06.03.2020.)

Obloge s mekanim silikonom mogu biti primarne i sekundarne obloge. Imaju ljepljivu površinu prema rani koja je presvučena perforiranim mekim silikonskim slojem. Silikonski sloj nježno prijanja na suhu neoštećenu kožu, a ne prijanja na ranu i maceriranu vlažnu kožu. Kombiniraju se



s različitim materijalima – poliamidima i poliuretanskim pjenama. Namijenjeni su cijeljenju različitih vrsta rana, posebno onih s umjerenim ili obilnim eksudatom i koriste se u svim fazama zarastanja. Mogu biti na rani i do četrnaest dana [11].

### **3. Kompresivna terapija kod kronične venske bolesti**

Kompresivna terapija indicirana je u svim stadijima KVB-a. U početnim fazama KVB najjednostavnija metoda korekcije venskog tlaka je smještaj bolesnika u ležeći položaj uz podizanje donjih ekstremiteta iznad razine srca. Napredovanjem bolesti elevacija postaje nedovoljna, pa je potrebno primijeniti kompresivnu terapiju [12].

Kompresivna terapija izvodi se tako da se vrši vanjski pritisak na donje ekstremitete nekim od kompresivnih pomagala. Tako se povećava venski ili limfni protok što rezultira smanjenjem edema. Potreba za kompresijom vena mijenja se ovisno o tome je li bolesnik vezan za krevet ili se može kretati, zato jer je tlak u venskom sustavu puno viši u stanju kada bolesnik stoji. Tlak je u venskom sustavu puno niži ako je osoba u ležećem položaju podignutih nogu. Kod kompresivne terapije bolesnika u ležećem položaju potrebno je postići niži tlak, i to od 10 do 30 mmHg, dok je kod uspravnog položaja i pokretnih bolesnika potreban viši vanjski tlak od 40 do 50 mmHg [12].

Kompresivna terapija na više načina djeluje na KVB: [13]

- poboljšava djelovanje mišićne pumpe,
- ubrzava venski protok,
- ubrzava limfni protok, mikrocirkulaciju, koagulaciju,
- smanjuje obrnuti toka krvi u insuficijentnim venama i otok nogu,
- redistribuira volumen krvi u centralne dijelove tijela.

U liječenju kompresivnom terapijom imamo dvije faze liječenja. Prvoj odnosno akutnoj fazi cilj je smanjiti edem i pospješiti cijeljenje venskog ulkusa. Zbog toga je u toj fazi potrebno osigurati snažnu kompresiju, što se može postići samo kratko elastičnim zavojem, kao i više komponentnim sustavima ili adaptivnim zavojima. U ovoj se fazi zavoji moraju mijenjati češće nego u fazi održavanja. Druga faza je faza održavanja, ona ima zadatak da prevenira pojavu recidiva. Kompresija tijekom faze održavanja trebala bi biti dovoljno jaka da spriječi ponovno nastajanje edema [12].

#### **3.1. Kontraindikacije kompresivne terapije**

Kontraindikaciju za primjenu kompresivne terapije je arterijska okluzivna bolest, te ju je potrebno isključiti prije primjene. Za procjenu arterijske cirkulacije koristan je test po Ratschowu u kojem se jednu minutu provocira ishemija donjih ekstremiteta, i nakon toga se promatra brzina nastupa hiperemije kože i venskog punjenja spuštenih stopala. Patološke vrijednosti su duže od 12

sekundi. Precizniji pokazatelj ishemije je omjer sistoličkog tlaka jedne od arterija gležnja i brahijalne arterije, takozvani gležanjski indeks ASPI (ankle systolic pressure indeks) ili AB-indeks (ankle-brachial index) koji je fiziološki manji od 1, a smanjuje se sa smanjenjem sistoličkog tlaka u donjim udovima, sukladno težini stenoze. Mjerenje se provodi pomoću klasičnog tlakomjera i portabilnog doplera [12].

Apsolutne kontraindikacije za kompresivnu terapiju osim periferne arterijske bolesti s su i bakterijske upalne bolesti kao što su celulitis i erizipel, dekompenzacija srca, trofičke promjene kože kod dijabetičkog stopala, progresivna sistemska skleroza s atrofijom kože, oštećenje senzibiliteta udova. Zatim pacijenti koji su nepokretni, koji su osjetljivi na neke od komponenti kompresijskih materijala, koji imaju zloćudne i maligne bolesti [12].

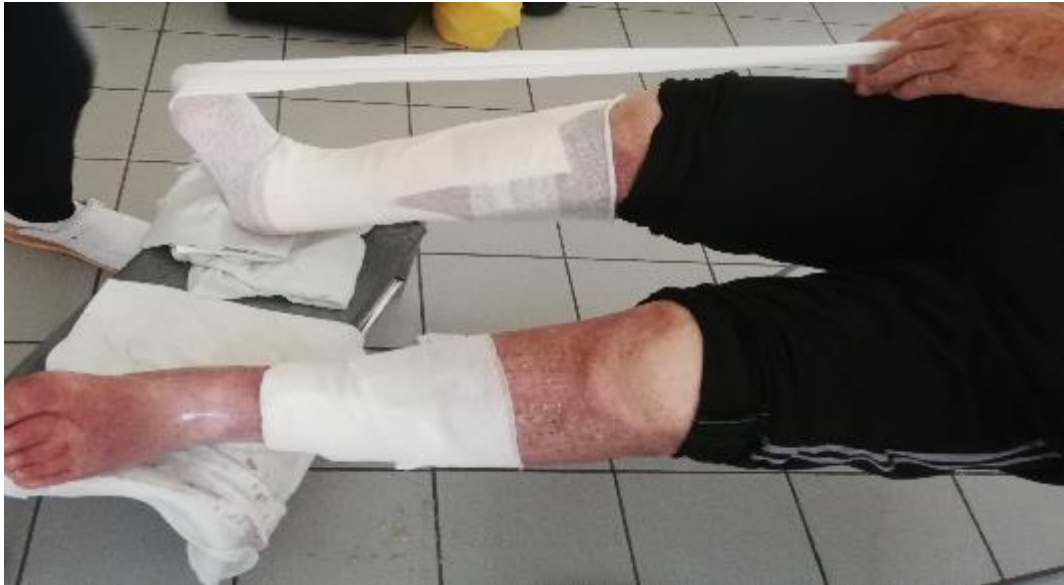## **3.2. Vrste kompresivnih pomagala**

Na tržištu postoje raznoliki raspoloživi materijali i sustavi koji omogućuju gotovo svim pacijentima primjenu individualno prilagođene kompresivne terapije.

### **3.2.1. Kratko elastični zavoji**

Karakteriziraju ih visoki radni i niski pritisak u mirovanju, pa ih se može primjenjivati i u mirovanju i stoga se mogu nositi tijekom noći i dana, do 7 dana . Obično se izrađuju od pamuka, takvi kompresijski zavoji dostupni su u širinama od 6, 8, 10 i 12 cm i duljinama od 5, 6, 7 i 10 m. Primjereni su u uznapredovalim stadijima bolesti koji se manifestiraju kožnim promjenama i ulceracijama. Djeluju na duboki venski sustav prilikom kontrakcije mišića. Omogućuju bolje pražnjenje vena, sprječavaju povrat krvi i vensku stazu [13].

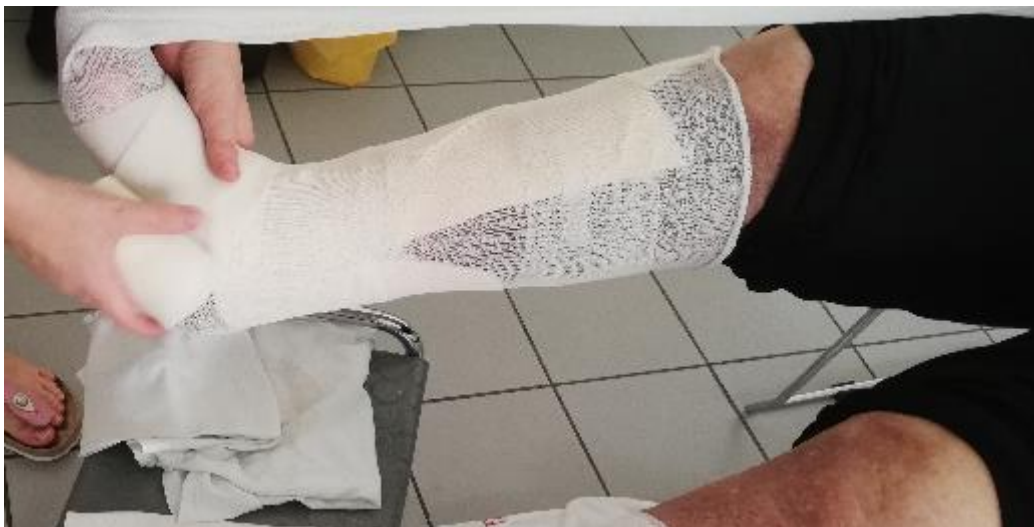Primjer postavljanja kratko elastičnog sustava zavoja:



*Slika 3.2.1.1*

(Izvor: autor)

1. Cjevasti zavoj izmjerimo i odrežemo na 3,5 puta dužinu nožni prsti-peta-koljeno. S polovicom te dužine obučemo potkoljenicu, dok višak cjevastog zavoja bolesnik drži u ruci. Položaj stopala mora biti cijelo vrijeme pod pravim kutom u odnosu na potkoljenicu (slika 3.2.1.1.).

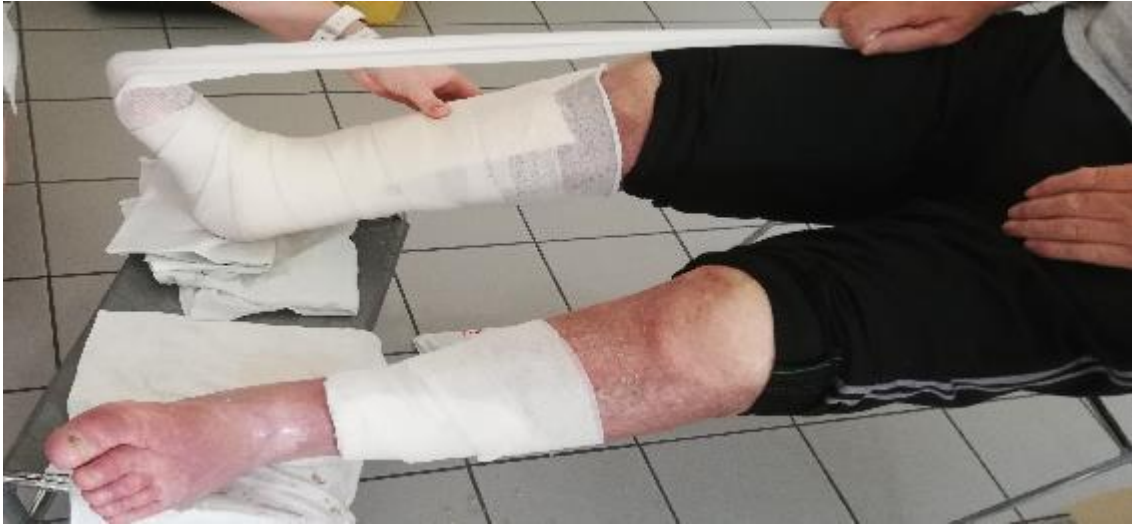

*Slika 3.2.1.2*

(Izvor: autor)

2. Poliuretanskom pjenom počinjemo povijati na dorzumu stopala, kod malog prsta.

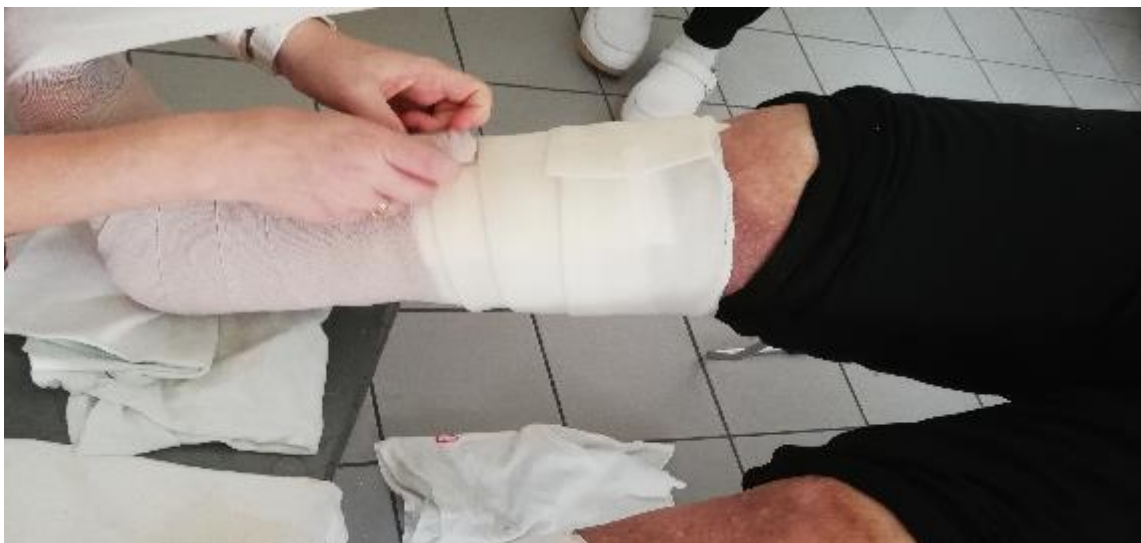Povijanje nastavljamo prema peti, tako da svaki sljedeći navoj seže najviše 2 cm preko donjeg (slika 3.2.1.2.). Zatim idemo zavojem kroz sredinu pete, slijedi namotaj preko zadnjeg dijela stopala, tako da pokrijemo donji dio zavoja koji smo namjestili preko pete. Slijedi namotaj preko gležnja, koji pokriva gornji rub zavoja koji smo namjestili preko pete. Na taj način na peti dobijemo trokut.



*Slika 3.2.1.3*

(Izvor: autor)

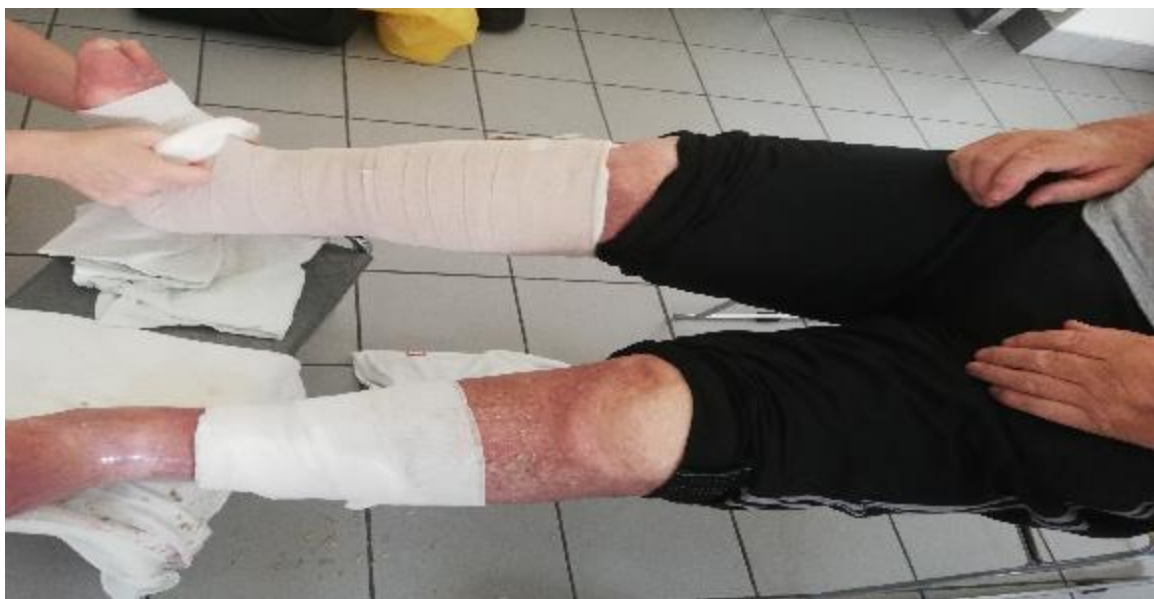3. Kružno ili u obliku osmice jednakomjerno povijamo cijelu potkoljenu sve do ispod koljena. (slika 3.2.1.3), ili do ingvinuma.



*Slika 3.2.1.4.*

(Izvor: autor)

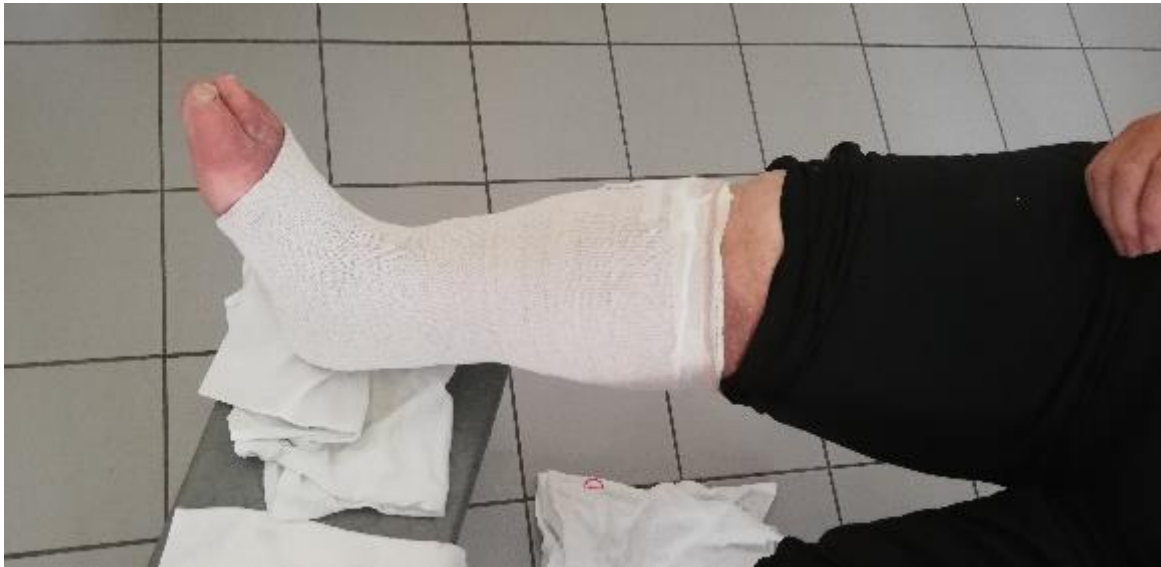4. Na poliuretansku pjenu omatamo kratko-elastični zavoj. Povijati počinjemo na dorzumu stopala, kod malog prsta. Zavoj povijamo tako da glava zavoja cijelo vrijeme klizi po nozi (ne odvajamo zavoj od noge). Povijanje nastavljamo prema peti i kroz sredinu pete (svaki sljedeći navoj neka seže najviše 2 cm preko donjeg). Vratimo se natrag do sredine stopala i zatim ponovo preko gležnja (trokut – peta) i nastavljamo do 1/3 potkoljenice. Slijedi povijanje kratko-elastičnim zavojem u obliku osmice ili kružno (slika 3.2.1.4.), jednakomjerno sve do ispod koljena. Sa ljepljivom trakom prema potrebi oblijepimo predjele pete, prstiju i početka drugog zavoja da se povoj ne gužva.



*Slika 3.2.1.5.*

(Izvor: autor)

5. Ostatak odrezanog cjevastog zavoja koji je bolesnik držao, navučemo preko zavoja, u smjeru koljena (slika 3.2.1.5.). Nožni prsti moraju biti slobodni. Višak iznad koljena preklopimo natrag (slika 3.2.1.6.).



*Slika 3.2.1.6*

(Izvor: autor)

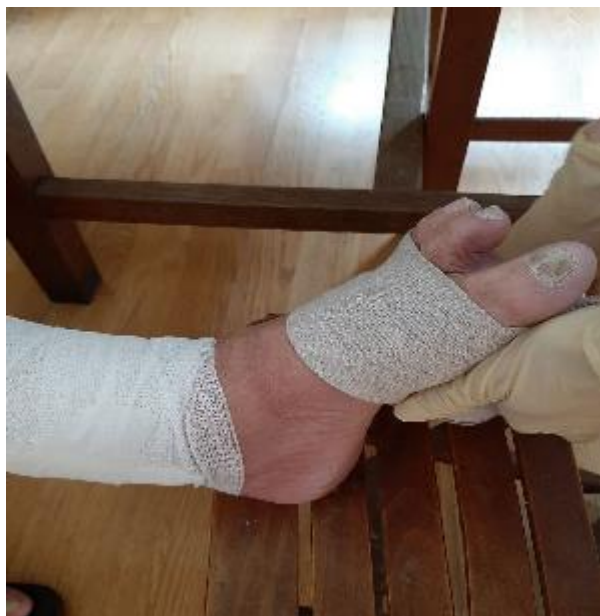Kratko elastični sistemi mogu biti postavljeni tako dugo dok ne postoji potreba za promjenom pokrivala za rane, a ovisi o vrsti pokrivala i količini eksudacije. To može biti čak i pet do sedam dana. Nakon postavljanja tih zavoja, bolesnik mora hodati najmanje pola sata da se zavoji rastegnu i prilagode nozi, da ga ne tiskaju. Za vrijeme dok bolesnik ima zavoje na nozi izrazito je potrebno da se čim više kreće. Zavoje postavljaju educirani zdravstveni radnici, ali i osposobljeni članovi obitelji bolesnika [12].

### 3.2.2. Dugo elastični zavoji

Karakterizira ih visoka elastičnost (više od 100%), kao i visoki tlak kod mirovanja i visoki radni tlakovi, pa zbog toga ti zavoji rade dobru kompresiju površinskih vena i sprječavaju njihovo punjenje u mirovanju. Kompresijska terapija dugo elastičnim kompresijskim zavojima preporuča se i u akutnoj fazi liječenja, za redukciju edema i u fazi održavanja, za prevenciju recidiva. Visoki radni tlakovi, koji nastaju u kretanju, aktivacijom mišićne crpke zajedno s jakom kompresijom površinskih vena izvana omogućavaju bolje pražnjenje vena i sprječavaju povrat krvi i vensku stazu. Zato je osnovno djelovanje dugo-elastičnih zavoja na površinski venski sustav u mirovanju i u kontrakciji. Zavoj se postavlja direktno na kožu, no ako na ekstremitetu postoji vrijed koji jako secernira, preporuča se preko osnovne obloge aplicirati pamučni krep zavoj pa preko toga dugo-elastični kompresijski zavoj. Dugo-elastični kompresijski zavoj potrebno je skinuti navečer ili prije dužeg odmaranja, jer se zbog jake vanjske kompresija kod dužeg mirovanja može javiti bol u nozi uzrokovana kompresijom arterija i posljedičnom ishemijom. Nakon odmaranja potrebno je zavoj opet postaviti, prije početka aktivnosti ili kretanja. Zbog jednostavnog postavljanja te zavoje, osim medicinskog osoblja, mogu postaviti i sami bolesnici, odnosno netko iz njihove obitelji. [12,13].

Primjer postavljenja dugo elastičnog zavoja: [13]

Povijati treba uvijek od stopala prema gore. Prvi navoj započinje od prstiju (slika 3.2.2.1.)

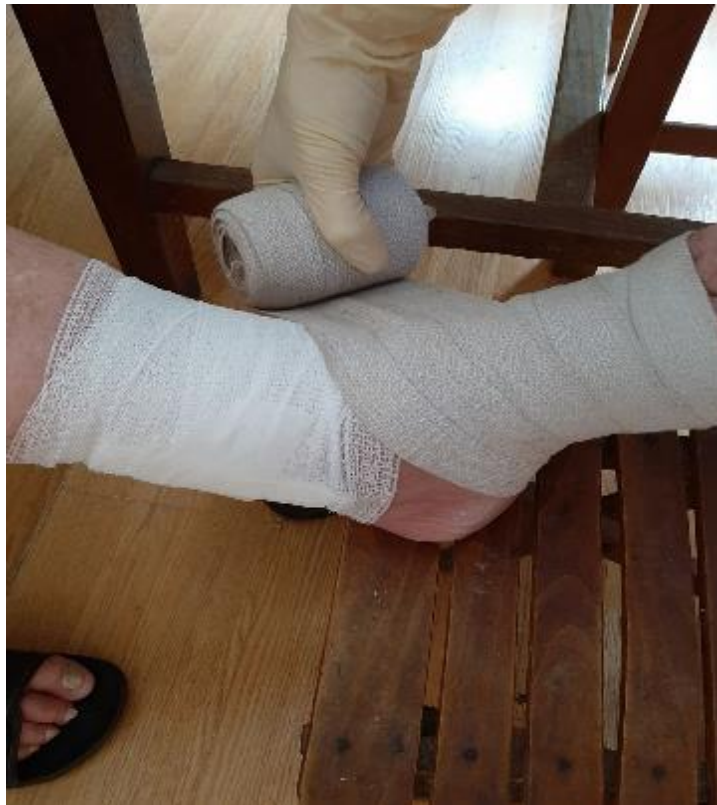

*Slika 3.2.2.1.*

(Izvor: autor)



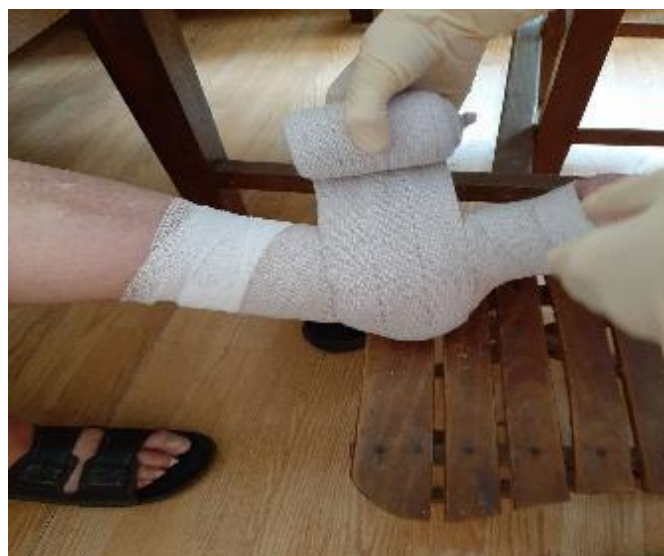Svaki sljedeći namotaj neka seže najviše 2-2,5 cm preko donjeg, približno jednu četvrtinu širine zavoja (slika 3.2.2.2.).



*Slika 3.2.2.2.*

(Izvor: autor)

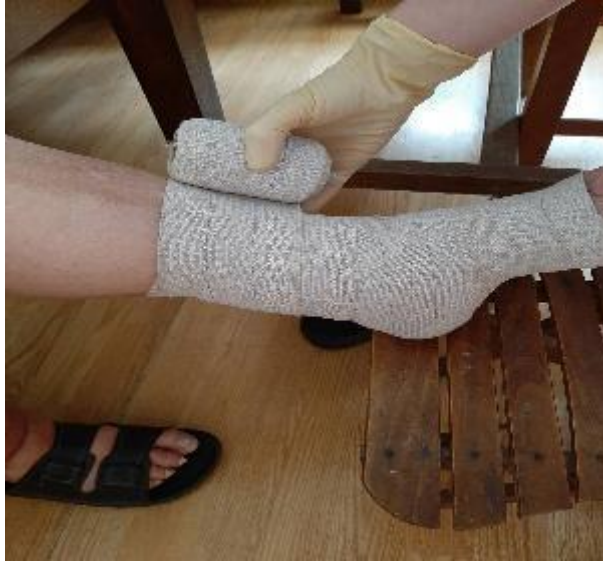Povoj mora biti povijen preko pete najmanje tri puta (slika 3.2.2.3.).



*Slika 3.2.2.3.*

(Izvor: autor)

Povija se ravnomjernim, umjerenim natezanjem zavoja, tako da ga se polaže na kožu u obliku osmice ili kružno (slika 3.2.2.4).



*Slika 3.2.2.4.*

(Izvor: autor)

Paziti da su razmaci među navojima jednakomjerni, pritisak po cijeloj potkoljenici treba biti jednakomjeren. Ako je potkoljenica valjkastog oblika tada pritisak tik za prstima i u donjem dijelu potkoljenice treba biti najveći, a prema gore popuštajući. Noga mora biti povijena jednakomjerno sve do ispod koljena (slika 3.2.2.5.).

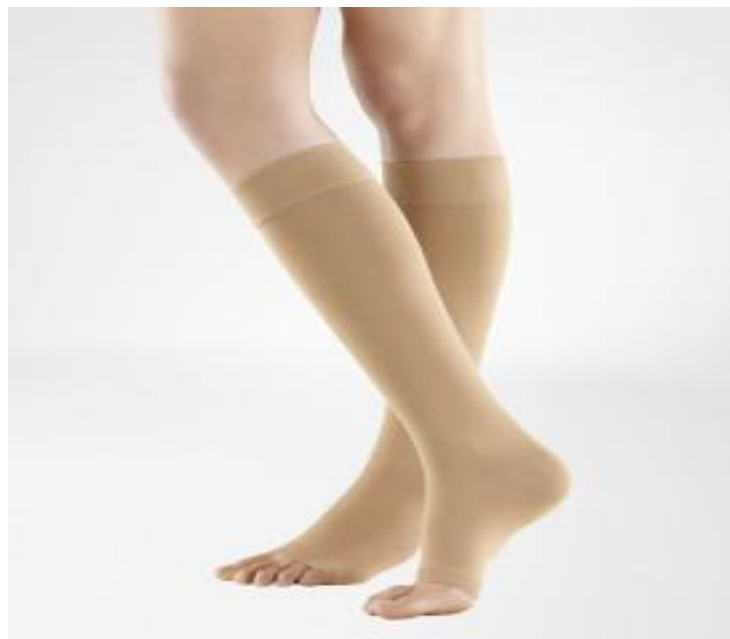

*Slika 3.2.2.5.*

(Izvor: autor)

### **3.2.3. Kompresivne čarape**

Djeluju na površinski venski sustav i segmentalno raspoređenim pritiscima imitiraju fiziološku raspodjelu venskog tlaka, preporučuju se u terapiji održavanja u svim stadijima kronične venske bolesti.



*Slika 3.2.3.1. Kompresivna čarapa*

(Izvor: <https://bauerfeind.hr/kompresivne-carape/>, 06.03.2020.)

## **4. Analiza rezultata**

Indikaciju za kompresivnu terapiju donosi liječnik uvažavajući kontraindikacije, a provode je zdravstveni djelatnici različitih razina obrazovanja: medicinske sestre, fizioterapeuti, radni terapeuti. Liječenje venskog ulkusa započinjemo koristeći kratko elastične sisteme koji na nozi mogu ostati do 7 dana, tijekom sva 24 sata, budući da ostvaruju visoke radne pritiske, a u mirovanju gotovo nema pritiska ispod zavoja. Na taj su način skrb o rani i kompresivna terapija u potpunosti kontrolirana od zdravstvenih djelatnika, bilo u ordinaciji bilo u kući bolesnika.

### **4.1. Uloga medicinske sestre u edukaciji i postavljanju kompresivne terapije**

Tijekom liječenja medicinska sestra priprema bolesnika za samostalno provođenje kompresivne terapije, daje mu informacije o osnovama terapije, mogućim problemima i upute u slučaju nastanka nuspojava. Ako bolesnik nije u mogućnosti samostalno nastaviti kompresivnu terapiju medicinska sestra mora educirati nekog tko će pacijentu pomoći, a to mogu biti članovi obitelji, susjedi, prijatelji. Također mora pronaći načine kako motivirati bolesnika za kompresivnu terapiju tijekom liječenja ulkusa, a isto tako i nakon cijeljenja rane. Medicinska sestra mora biti upućena u dobrobit kompresivne terapije, imati znanje, stav i vještinu, što se postiže edukacijom i praktičnom primjenom [15].

Jedna od važnijih uloga medicinske sestre u primjeni kompresivne terapije je suradnja s pacijentom i njegova motivacija. Kod primjene kompresivne terapije jedan od češćih problema koje ima pacijent je bol, a najčešći uzrok je nepravilna primjena iste. Medicinska sestra mora pacijentu ukazati greške, te mu pokazati pravilan način postavljanja i zajedno s njim, ako je potrebno i više puta ponoviti postupak. Kad pacijent savlada tehniku postavljanja, vrlo je bitno pohvaliti ga.

Kod primjene kratko elastičnih sistema, bitno je educirati pacijenta, potrebno je objasniti mu kako oni mogu biti postavljeni tako dugo dok ne postoji potreba za promjenom pokrivala za rane, a to ovisi o vrsti pokrivala i količini eksudacije. Nakon postavljanja zavoja, bolesnik mora hodati najmanje pola sata da se zavoji rastegnu i prilagode nozi, da ga ne tiskaju, te se time izbjegne nelagoda i bol.

Kod primjene dugo-elastičnih kompresijskih zavoja potrebno je educirati pacijenta kako ih mora skinuti navečer ili prije dužeg odmaranja, jer se zbog jake vanjske kompresije kod dužeg mirovanja može javiti bol u nozi uzrokovana kompresijom arterija i posljedičnom ishemijom. Nakon odmaranja potrebno je zavoj opet postaviti, prije početka aktivnosti ili kretanja.

Učinkovita i sigurna kompresijska terapija ovisi o ispravnoj primjeni, koja uključuje odgovarajuću teorijsku i praktičnu pripremu medicinskih sestara.

Kompresivna terapija povećava stopu cijeljenja venskog ulkusa u usporedbi s liječenjem istog bez kompresivne terapije, s time da su višekomponentni sustavi učinkovitiji od jednokomponentnih. Višekomponentni sustavi koji sadrže elastični zavoj su učinkovitiji od onih koji se sastoje uglavnom od neelastičnih sastavnih dijelova [16] .

## **4.2. Sestrinske dijagnoze vezane uz primjenu kompresivne terapije**

### **1. Bol u svezi s nepravilnom primjenom kompresivnog zavoja**

Cilj: pacijent će izvijestiti manji stupanj boli ili prestanak boli nakon pravilne primjene kompresivnog zavoja

Sestrinske intervencije:

- Zamoliti pacijenta neka procjeni bol prema skali za intenzitet boli
- Primijeniti propisane analgetike
- Educirati pacijenta o pravilnoj primjeni kompresivnog zavoja

Evaluacija: na skali od 1 do 10 bolesnik navodi razinu boli 1.

### **2. Neupućenost u način postavljanja kompresivne terapije**

Cilj: pacijent će znati pravilno postaviti kompresivni zavoj

Sestrinske intervencije:

- Edukacija pacijenta o pravilnom načinu postavljanja kompresivnog zavoja
- Poticanje pacijenta neka pokuša sam postaviti kompresivni zavoj
- Poticanje pacijenta neka postavi pitanja
- Provjeriti znanje pacijenta

Evaluacija: pacijent pravilno postavlja kompresivnu terapiju s pravilnim stupnjem kompresije.

### **3. Bol kod previjanja u svezi s kroničnom ranom**

Cilj: pacijent će izvijestiti manji stupanj boli kod previjanja

Sestrinske intervencije:

- Zamoliti pacijenta neka procjeni bol na skali od 1 do 10
- Educirati pacijenta o pravilnom načinu previjanja i primjeni obloga za rane

- Po potrebi primijeniti propisane analgetike

Evaluacija: pacijent prilikom previjanja izvještava o manjoj razini boli

#### 4. Neupućenost u način primjene obloga za vlažno cijeljenje

Cilj: Pacijent će pravilno primijeniti obloge za vlažno cijeljenje rane

Sestrinske intervencije:

- Edukacija pacijenta o pravilnoj primjeni obloga za rane
- Poticati pacijenta neka pokuša sam primijeniti obloge
- Poticati pacijenta neka postavi pitanja
- Provjeriti znanje pacijenta

Evaluacija: pacijent je upućen u primjenu obloga za vlažno cijeljenje

## 5. Zaključak

Kompresivna terapija je uz pravilnu primjenu obloga jako važna u liječenju venskih ulkusa. Također je bitno prilikom previjanja napraviti dobar debridman odnosno čišćenje rane, jer time osim što se rana očisti od nekroza i bakterija, potičemo i stimuliramo granulaciju i epitelizaciju. Obloge koje se koriste za previjanje ulkusa omogućuju vlažno cijeljenje rane, te se njima mogu postići idealni uvjeti za cijeljenje ulkusa. Kompresivna terapija djeluje tako da se njome uz pomoć raznih pomagala vrši pritisak na ekstremitete, koji su zbog KVB najčešće edematozni. Tako se povećava venski ili limfni protok, što rezultira smanjenjem edema. Od raznih kompresivnih pomagala koja postoje na tržištu za liječenje venskog ulkusa najboljom se pokazao sustav kratko elastičnog zavoja, koji po istraživanjima ima najbolje rezultate.







### IZJAVA O AUTORSTVU I SUGLASNOST ZA JAVNU OBJAVU

Završni rad isključivo je autorsko djelo studenta koji je isti izradio te student odgovara za istinitost, izvornost i ispravnost teksta rada. U radu se ne smiju koristiti dijelovi tuđih radova (knjiga, članaka, doktorskih disertacija, magistarskih radova, izvora s interneta, i drugih izvora) bez navođenja izvora i autora navedenih radova. Svi dijelovi tuđih radova moraju biti pravilno navedeni i citirani. Dijelovi tuđih radova koji nisu pravilno citirani, smatraju se plagijatom, odnosno nezakonitim prisvajanjem tuđeg znanstvenog ili stručnoga rada. Sukladno navedenom studenti su dužni potpisati izjavu o autorstvu rada.

Ja, Martina Babić pod punom moralnom, materijalnom i kaznenom odgovornošću, izjavljujem da sam isključiva autorica završnog rada pod naslovom **Kompresivna terapija kod pacijenata s venskim ulkusima** te da u navedenom radu nisu na nedozvoljeni način (bez pravilnog citiranja) korišteni dijelovi tuđih radova.

Student/ica:  
Martina Babić

Martina Babić

Sukladno Zakonu o znanstvenoj djelatnosti i visokom obrazovanju završne/diplomske radove sveučilišta su dužna trajno objaviti na javnoj internetskoj bazi sveučilišne knjižnice u sastavu sveučilišta te kopirati u javnu internetsku bazu završnih radova Nacionalne i sveučilišne knjižnice. Završni radovi istovrsnih umjetničkih studija koji se realiziraju kroz umjetnička ostvarenja objavljuju se na odgovarajući način.

Ja, Martina Babić neopozivo izjavljujem da sam suglasna s javnom objavom završnog rada pod naslovom **Kompresivna terapija kod pacijenata s venskim ulkusima** čiji sam autorica.

Student/ica:  
Martina Babić

Martina Babić

(vlastoručni potpis)

## 6. Literatura

- [1] G. Rassner: Dermatologija, Naklada Slap, 2004.
- [2] A. Basta-juzbašić i suradnici: Dermatovenerologija, Medicinska naklada, Zagreb, 2014.
- [3] J. Lipozenčić, S. Marinović Kulišić: Etiologija i patogeneza potkoljениčnog vrijeda, Acta Medica Croatica, 2009, str. 9-11
- [4] S. Rezaković, A. Lamza Jović, M. Georgieva: Kronična venska insuficijencija i venski ulkus – klinička prezentacija, liječenje i prevencija  
dostupno na: <https://hcjz.hr › index.php › hcjz › article › download> (01.03.2020.)
- [5] J. Hančević, T. Antoljak: Rana, Naklada Slap, 2000.
- [6] M. Šitum: Definicija i podjela atipičnih rana, Acta Medica Croatica, 2012  
dostupno na: <https://hrcak.srce.hr/97596> (01.03.2020.)
- [7] Ciril Triller i Dragica Maja Smrke: Dekubitus – klasifikacija, ljestvice, problemi, Acta Medica Croatica, 2008 (Supl.2) 5-8  
dostupno na: [http://huzr.tvz.hr/wp-content/uploads/2014/06/1\\_ACTA\\_tlacni-vrijed.pdf](http://huzr.tvz.hr/wp-content/uploads/2014/06/1_ACTA_tlacni-vrijed.pdf)  
(05.03.2020.)
- [8] T. Novinščak: Sindrom dijabetičkog stopala, Acta Medica Croatica, 64 (Supl. 1) (2010) 11-14  
dostupno na: [http://huzr.tvz.hr/wp-content/uploads/2014/06/3\\_ACTA\\_dijabeticko-stopalo.pdf](http://huzr.tvz.hr/wp-content/uploads/2014/06/3_ACTA_dijabeticko-stopalo.pdf) (05.03.2020.)
- [9] D. Huljev: Suvremeni pristup liječenju kroničnog venskog ulkusa, Acta Medica Croatica, 66 (2012) 387-395
- [10] D. Huljev, A. Gajić: Uloga debridmana u liječenju kroničnih rana, Acta Medica Croatica, 66 (2012) (Supl. 1) 79-84
- [11] C. Triller, D. Huljev i D. M. Smrke: Primjena suvremenih obloga u liječenju kroničnih rana, Acta Medica Croatica, 66 (Supl. 1) (2012) 65-70
- [12] S. Marinović Kulišić, J. Lipozenčić: Suvremeno liječenje venskog vrijeda – kompresivna terapija, dostupno na: [http://www.kardio.hr/wp-content/uploads/2011/09/Medix%2092-93\\_230-233.pdf](http://www.kardio.hr/wp-content/uploads/2011/09/Medix%2092-93_230-233.pdf) (06.03.2020.)
- [13] S. Marinović Kulišić: Primjena kompresivne terapije u liječenju limfedema, Acta Medica Croatica, 69 (2015) (Supl. 1) 11-18

- [14] J. Dissemond, B. Assenheimer: Kompresivna terapija u bolesnika s venskim ulkusima na nogama <https://onlinelibrary.wiley.com/doi/10.1111/ddg.13091> (22.12.2019)
- [15] T. Sinožić, J. Kovačević. Rezultati primjene kompresivne terapije u obiteljskoj medicini. *Acta Med Croatica*, 69 (2015) (Supl. 1) 35-41
- [16] O'Meara, Cullum, Nelson: Kompresija za venske ulkuse na nogama, dostupno na: <https://www.ncbi.nlm.nih.gov/pubmed/19160178/> (06.03.2020.)

## Popis slika

1. Slika 2.1.1.1. Dekubitus 4.stupnja, izvor: <https://flexikon.doccheck.com/de/Dekubitus>, dostupno 06.03.2020.
2. Slika 2.1.2.1. Ulceracija na stopalu, izvor: <https://www.topvita.info/dijabeticko-stopalo-simptomi-i-prirodno-lecenje/>, dostupno 06.03.2020.
3. Slika 2.1.3.1. Arterijski ulkus potkoljenice, izvor: <http://hr.mymedinform.com/surgery/arterial-trophic-ulcers.html>, dostupno 06.03.2020.
4. Slika 2.1.4.1. Venski ulkus, izvor: <https://www.centarzdavlja.hr/zdrav-zivot/zdravlje-opcenito/klinicka-klasifikacija-kronicne-venske-bolesti/>, dostupno 06.11.2020.
5. Slika 2.2.2.1. Hidrokolid kao sekundarna obloga, izvor: autor
6. Slika 2.2.2.2. Poliuretanska pjena, izvor: <https://stoma-medical.hr/aquacel-pjenasta-obloga-proizvod-56/>, dostupno 06.03.2020.
7. Slika 2.2.2.3. Alginat, izvor: <https://www.coloplast.hr/proizvodi/njega-rana/>, dostupno 06.03.2020.
8. Slika 2.2.2.4. Neljepljiva kontaktna mrežica, izvor: <https://hartmann.info/hr-hr/products/zbrinjavanje-rana/kontaktne-mre%c5%beice/kontaktne-mre%c5%beice/grassolind%c2%ae#products>, dostupno 06.03.2020.
9. Slika 2.2.2.5 Obloga s dodatkom srebra, izvor: <https://www.omc.hr/prodajni-program/njega-bolesnika/obloge-za-rane/>, dostupno 06.03.2020.
10. Slika 3.2.1.1. Izvor: autor
11. Slika 3.2.1.2. Izvor: autor
12. Slika 3.2.1.3. Izvor: autor
13. Slika 3.2.1.4. Izvor: autor
14. Slika 3.2.1.5. Izvor: autor
15. Slika 3.2.1.6 Izvor: autor
16. Slika 3.2.2.1. Izvor: autor
17. Slika 3.2.2.2. Izvor: autor
18. Slika 3.2.2.3. Izvor: autor
19. Slika 3.2.2.4. Izvor: autor
20. Slika 3.2.2.5. Izvor: autor
21. Slika 3.2.3.1. Kompresivna čarapa, izvor: <https://bauerfeind.hr/kompresivne-carape/>, dostupno 06.03.2020.