

Postoperativna fizikalna terapija nakon ugradnje endoproteze kuka

Cesarec, Melani

Undergraduate thesis / Završni rad

2021

Degree Grantor / Ustanova koja je dodijelila akademski / stručni stupanj: **University North / Sveučilište Sjever**

Permanent link / Trajna poveznica: <https://um.nsk.hr/um:nbn:hr:122:660331>

Rights / Prava: [In copyright](#) / [Zaštićeno autorskim pravom.](#)

Download date / Datum preuzimanja: **2024-09-21**



Repository / Repozitorij:

[University North Digital Repository](#)





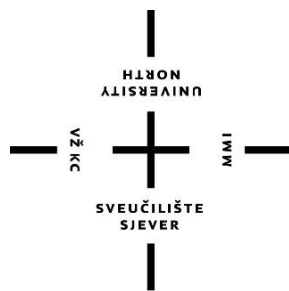
Sveučilište Sjever

Završni rad br. 002/FIZ/2021

Postoperativna fizikalna terapija nakon ugradnje endoproteze kuka

Melani Cesarec, 3122/336

Varaždin, lipanj 2021. godine



Sveučilište Sjever

Odjel za fizioterapiju

Završni rad br. 002/FIZ/2021

Postoperativna fizikalna terapija nakon ugradnje endoproteze kuka

Student

Melani Cesarec, 3122/336

Mentor

doc. dr. sc. Željko Jeleč, dr.med.

Varaždin, lipanj 2021. godine

Prijava završnog rada

Definiranje teme završnog rada i povjerenstva

ODJEL	Odjel za fizioterapiju		
STUDIJSKI PROGRAM	preddiplomski stručni studij Fizioterapija		
POSREDOVAČ	Melani Cesarec	IBAN	0011164410
ODJEL	28.06.2021	KOLEGIJ	Klinička medicina I
NASLOV RADA	Postoperativna fizikalna terapija nakon ugradnje endoproteze kuka		
NASLOV RADA NA ENGL. JEZIKU	Postoperative physical therapy after hip arthroplasty		
MENTOR	dr. sc. Željko Jelač	POSREDOVAČ	docent
ČLANOV POKRETNOSTI	1. doc.dr.sc. Irena Čančuga, predsjednik		
	2. doc.dr.sc. Željko Jelač, mentor		
	3. Jasminka Potočnjak, mag.physioth, pred., član		
	4. Anica Kuzmić, predavač, mag.physioth, pred., zamjenik član		
	5.		

Zadatak završnog rada

BR. 002/FIZ/2021

Tema završnog rada obuhvaća prikaz fizikalne terapije nakon ugradnje endoproteze kuka. U radu su navedene i objašnjene anatomske i biomehančke značajke samog zgloba kuka. Kirurški postupak ugradnje endoproteze, odnosno umjetnog zgloba značajno poboljšava kvalitetu života pacijenta. Indikacije za endoprotezu mogu biti degenerativne promjene, razne traume ili neki prirođeni poremećaji. S obzirom da je ugradnja endoproteze kirurški zahvat, ovisno o načinu izvođenja zahvata ovise i rehabilitacija nakon ugradnje. Rehabilitacija nakon zahvata se provodi u ustanovi za fizikalnu terapiju, a prati se po jednim. Smatra se da se u periodu od tri do četiri mjeseca nakon operacije pacijent može vratiti gotovo svim aktivnostima svakodnevnog života od ranije. Cilj rada bio je detaljno prikazati protokol rehabilitacije s određenim mjerama predostrožnosti te naglasiti važnu ulogu fizioterapeuta u oporavku bolesnika.

Za datum: 01.07.2021.



[Handwritten signature]

Zahvala

Zahvaljujem se svom mentoru doc.dr.sc. Željku Jeleču na neizmjernoj potpori, strpljivosti i pomoći prilikom pisanja završnog rada. Zahvaljujem se za sve savjete i smjernice koje su pridonijele u stvaranju ovog završnog rada.

Posebnu zahvalu upućujem svojoj obitelji i prijateljima koji su bili konstantna podrška tijekom studiranja.

Sažetak

Kirurški postupak ugradnje endoproteze, odnosno umjetnog zgloba značajno poboljšava kvalitetu života pacijenta. Zglob kuka zbog svojih anatomskih karakteristika i biomehaničkih odnosa najvažniju ulogu ima za održavanje tijela u ravnoteži kao i pravilan hod. Kao i svaki zglob u tijelu, podložan je promjenama koje mogu značajno narušiti svakodnevicu, te samim tim mogu zahtijevati intervencije na zglobu. Kada je funkcija zgloba kuka bitno narušena, pristupa se ugradnji endoproteze. Indikacije za endoprotezu mogu biti degenerativne promjene, razne traume ili neki prirođeni poremećaji. Degenerativna promjena koksartroza gotovo uvijek dovodi do kirurškog zahvata zbog svoje progresije. Ovisno o operateru te pacijentu, zahvat je moguće provesti na više načina ovisno o odabranom pristupu na kuk. Danas se najviše koriste direktan prednji pristup, lateralni te stražnji pristup. Razlika je u mjestu ulaska u zglob te oštećenjima mišića samim zahvatom. Nakon zahvata, neophodna je fizikalna terapija. Proces fizikalne terapije počinje odmah postoperativno, već prvi dan nakon zahvata. Pacijenta se educira o novonastalim ograničenjima, te što i kako smije raditi s obzirom na zahvat. Provode se vježbe disanja, vježbe jačanja i fleksibilnosti, propriocepcije te se uči pravilan obrazac hoda. Primjenjuju se i fizikalne metode poput elektroterapije te krioterapije. Rehabilitacija nakon zahvata se provodi u ustanovi za fizikalnu terapiju, a prati se po tjednima. Smatra se da se u periodu od tri do četiri mjeseca nakon rehabilitacije pacijent može vratiti gotovo svim aktivnostima svakodnevnog života od ranije, naravno uz pregled i konzultaciju s liječnikom.

Ključne riječi: Endoproteza, zglob kuka, rehabilitacija, fizioterapija

Summary

The surgical procedure of implanting an endoprosthesis (artificial joint), significantly improves patient's quality of life. Due to its anatomical and biomechanical characteristics the hip joint plays the most important role in maintaining the body in balance and proper gait. Hip joint changes over time and that can significantly disrupt everyday life. Therefore may require interventions on the joint. When the function of the hip joint is significantly impaired, the implantation of an endoprosthesis is needed. Indications for endoprosthesis can be degenerative changes, various traumas or some congenital disorders. A degenerative disease, coxarthrosis, is the most common cause of endoprosthesis implantation. Depending on the operator and the patient, the procedure can be performed in several ways. Today, the most commonly used procedures are direct anterior, lateral and posterior approach. The difference is in the place of entry into the joint and the damage to the muscles by the procedure itself. After the procedure, physical therapy is necessary. The process of physical therapy begins immediately postoperatively, on the first day after the surgery. The patient is educated about the new limitations, and what and how he can do with regard to the procedure. Physiotherapist conducts diaphragmatic breathing exercises, strengthening, flexibility and proprioception exercises with the patient. Rehabilitation also includes re-learning proper gait. Physical methods such as electrotherapy and cryotherapy are also used. Rehabilitation after the procedure is performed in a physical therapy facility, and is monitored weekly. It is believed that in the period from three to four months after the rehabilitation, patient can return to almost all activities of daily life from before.

Keywords: Endoprosthesis, hip joint, rehabilitation, physiotherapy

Popis korištenih kratica

m. - lat.musculus/mišić

n. – lat.nervous/živac

Sadržaj

1. Uvod.....	1
2. Anatomija zgloba kuka	3
3. Biomehanika zgloba kuka.....	9
4. Endoproteza zgloba kuka.....	13
4.1. Vrste endoproteza	13
4.2. Indikacije za ugradnju endoproteze zgloba kuka	14
4.3. Kirurški zahvati ugradnje endoproteze.....	15
5. Fizikalna terapija nakon operacijskog zahvata ugradnje endoproteze kuka.....	17
5.1. Preoperativna rehabilitacija	17
5.2. Postoperativna rehabilitacija.....	19
6. Zaključak.....	32
7. Literatura.....	33

1. Uvod

Tematika ovog završnog rada odnosi se na rehabilitacijski proces nakon ugradnje endoproteze kuka. Kako bi se razumio sam postupak ugradnje i kasnije rehabilitacije, potrebno je proučiti anatomsku građu te biomehaničke zakonitosti kojima podliježe zglob kuka. Anatomski gledano, zglob kuka čini zdjelični obruč, po građi je kuglasti zglob, što znači da je u zglobu moguće učiniti pokret fleksije, ekstenzije, abdukcije, adukcije, vanjske i unutarnje rotacije, ali i kombinaciju navedenih pokreta. Zglob ima svoje konkavno tijelo acetabulum, i konveksno tijelo glavu bedrene kosti čije međudjelovanje omogućuje pokrete zgloba [1, 2].

U ovom završnom radu objašnjeno je kako su mišići bitna komponenta svakog pokreta. Kako bi fleksija kuka bila moguća, potrebna je aktivacija iliopsoasa, glutealnih mišića, aduktora ali i natkoljenih mišića. Glavni ekstenzor kuka je gluteus maximus koji uz pomoć stražnje natkoljene muskulature izvodi pokret ekstenzije, iznimno bitne za normalan hod. Abduktori kuka zaduženi su za održavanje stabilnosti same zdjelice, najvažniji su gluteus minimus i medius, a ako abduktori značajno oslabe dolazi do pojave naginjanja zdjelice u stranu suprotne od oslabljenih mišića, što se naziva pozitivan Trendelenburgov znak [2,3].

Ukratko se spominje i dijagnostika zgloba kuka, od velike važnosti je kolodijafizarni kut, koji prikazuje vezu glave, vrata i dijafize bedrene kosti. Određeno odstupanje od normalne vrijednosti, smatra se patologijom. Biomehanički, zglob kuka je značajan za normalan hod. Pri uspravnom stavu, svaka strana zgloba kuka prihvaća polovicu tjelesne težine, dok pri iskoraku aduktorno mišićje se suprotstavlja sili gravitacije i tako omogućuje ravnotežu zdjelice. Ako nastupi određena patologija, kao što su degenerativne bolesti, traume ili prirođena razvojna oštećenja koje uvelike utječu na zadovoljstvo svakodnevnim životom potrebno je učiniti određene intervencije [4,5,6].

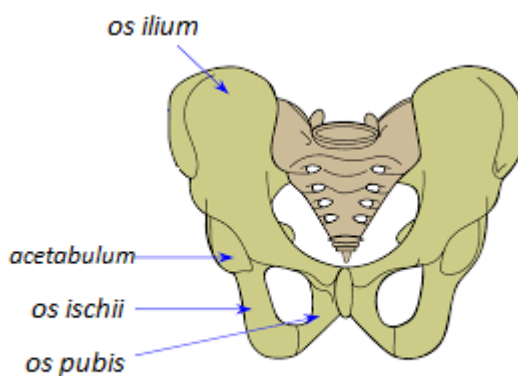
U radu se spominju indikacije za kirurško liječenje, odnosno ugradnju endoproteze kod već uznapredovalih bolesti i stanja kuka. Endoproteze su umjetni zglobovi, a njihova ugradnja smatra se iznimnim postignućem današnjice. Totalna endoproteza označava zamjenu acetabularnog i femoralnog dijela zgloba, dok parcijalna označava zamjenu samo jednog segmenta zgloba. Ako će se endoproteza stabilizirati koštanim cementom, nazivat će se cementna, dok bescementna u sebi ne sadrži koštani cement [6,7,8].

Rad objašnjava i određene kirurške zahvate ugradnje, odnosno različite pristupe na zglob kuka. Zahvati koji se koriste podijeljeni su s obzirom na način intervencije, tako se razlikuju prednji, stražnji i lateralni pristup. Odabir pristupa ovisi o mogućnosti operatera ali i pacijentu [9,10].

Najvažniji dio ovog rada odnosi se na rehabilitaciju nakon ugradnje umjetnog zgloba kuka. Fizikalna terapija provodi se odmah isti ili dan nakon zahvata. Započinje se vježbama disanja, te statičkim odnosno izometričkim vježbama za snaženje mišićne mase. Pacijenta se podiže, te ohrabruje da učini par koraka uz pomoć pomagala pod nadzorom fizioterapeuta. Nakon otpusta iz ustanove u kojoj je zahvat učinjen, daljnja rehabilitacija nastavlja se u ustanovi za fizikalnu terapiju. Važno je da je pacijent upoznat sa svim ograničenjima koja su nastala kao posljedica ugradnje endoproteze, te da aktivno sudjeluje u procesu rehabilitacije. U prvim tjednima, primjenjuju se fizikalni postupci krioterapije kako bi se smanjio edem, elektroterapija koja ima analgetski učinak, te vježbe jačanja i fleksibilnosti, ali i vježbe propriocepcije te pravilnog hoda s pomagalima. Već od četvrtog tjedna na dalje, vježbe napreduju, uključuju se i neke aktivnosti poput vožnje bicikla, te hod s jednom štakom. Ovisno o pacijentu, već nakon tri do četiri mjeseca može se očekivati povratak svakodnevnim aktivnostima [11, 12, 15, 19, 20].

2. Anatomija zgloba kuka

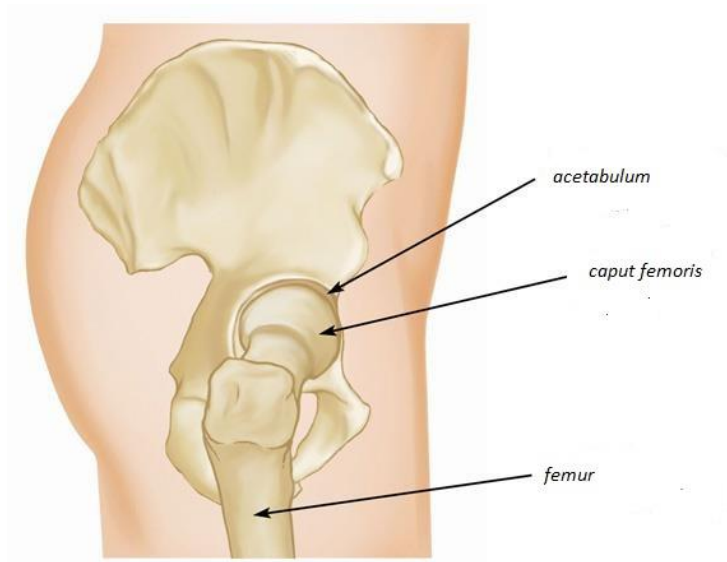
Ljudsko tijelo dijelimo na: trup (*truncus*), gornje udove (*membra superiora*) i na donje udove (*membra inferiora*). Zdjelčni obruč predstavlja granicu između trupa i donjih udova [1]. Zdjelčni obruč (*cingulum pelvicum*) građen je od četiri kosti. Čine ga dvije zdjelčne kosti (*os coxae*), križna kost (*os sacrum*) i trtična kost (*os coccygeum*). Sa stražnje strane zdjelčne kosti spojene su s bočnom stranom križne kosti, a na prednjoj strani tvore preponsku simfizu. Parna zdjelčna kost (*os coxae*) sačinjena je od tri kosti koje se nazivaju: pubična kost (*os pubis*), bočna kost (*os ilium*) i sjedna kost (*os ischii*) [2]. Ove tri kosti povezuju se na mjestu koje se naziva zglobna udubina odnosno *acetabulum* [Slika 2.1.].



Slika 2.1. Prikaz parne zdjelčne kosti (*os coxae*)

(izvor: <https://healthenergy.in/wp-content/uploads/2020/06/Pelvic-girdle.png>)

Zglob kuka (*articulatio coxae*) građeni je od konkavnog zglobnog tijela koje se naziva acetabulum, oblika je polukugle te se unutar njega nalazi okruglasta glava (*caput femoris*) ujedno i konveksno zglobno tijelo, koje čini proksimalni dio bedrene kosti (*femur*) [Slika 2.2.]. Vezivno-hrskavično tkivo *labrum acetabuli* dodatno pojačava i proširuje konkavno zglobno tijelo, dok se smatra da je *lig.iliofemorale* najsnažnija spona u čovjekovu tijelu, što je razlog zašto se ovaj zglob smatra izrazito stabilnim [1].

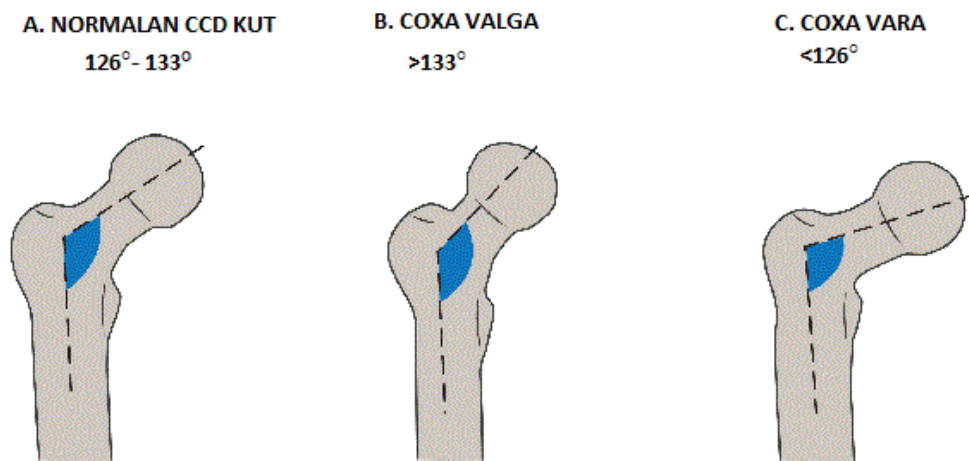


Slika 2.2. Prikaz konkavnog i konveksnog zglobnog tijela

(izvor: <https://orthoinfo.aaos.org/globalassets/figures/a00511f13.jpg>)

Ovakva vrsta zgloba naziva se kuglasti zglob (*articulation spheroidea*) ili zglob s tri osi, međutim zglob kuka svrstava se u posebnu skupinu kuglastih zglobova, tzv. zdjelični zglob u kojem je gotovo pola okruglaste glave (*caput femoris*) obuhvaćeno *acetabulumom* [2].

S obzirom na građu, mogući su trodimenzionalni prikazi zgloba kod dijagnostičkih postupaka. U frontalnoj ravnini se određuje kolodijafizarni kut, odnosno CCD-kut (*centrum capitis femoris, collum femoris i diaphysis femoris*) koji se mjeri između središta glave, uzdužne osi vrata bedrene kosti i dijafize femura. U odraslih osoba normalna vrijednost CCD kuta je 126° - 133° , no moguća su određena odstupanja. Ako je ta vrijednost veća dolazi do pojave coxa valga, ako je vrijednost kuta manja dolazi do pojave coxa vara [Slika 2.3.]. Tijekom života kut je podložan promjenama vrijednosti [3].

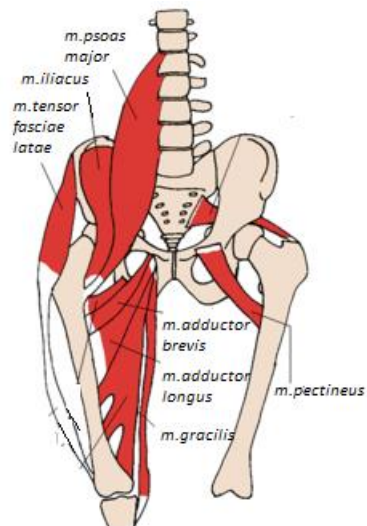


Slika 2.3. Prikaz vrijednosti CCD kuta

(izvor: <https://mobilephysiotherapyclinic.in/wp-content/uploads/2018/02/Coxa-Vara-Coxa-Valga-Normal.gif>)

U zglobu kuka mogući su pokreti fleksije, ekstenzije, abdukcije, adukcije, rotacije ali i kombinacije navedenih pokreta. Aktivan dio lokomotornog sustava čine mišići. Zdjelični mišići mogu se podijeliti na prednju i stražnju skupinu mišića, ali za pokrete zdjelice potrebni su i mišići natkoljenice [1, 2].

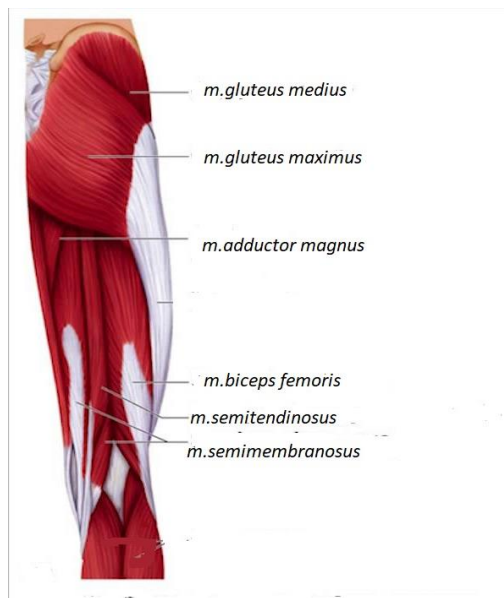Mišić *iliopsoas* kojeg čine *m.psoas major* i *m.iliacus* glavni je fleksor kuka, ali za pokret fleksije u zdjeličnom zglobu sudjeluju i *m.tensor fasciae late*, *m.pectineus*, *m.adductor longus*, *m.adductor brevis* i *m.gracilis* [Slika 2.4.] te natkoljeno mišićje *m.rectus femoris* i *m.sartorius*. Pojava kljenuti *m.iliopsoasa* kao glavnog fleksora kuka, utječe na fleksiju natkoljenice koja tada neće biti moguća [1, 2].



Slika 2.4. Mišići fleksori kuka

(izvor: <https://docplayer.biz.tr/docs-images/93/112918684/images/21-1.jpg>)

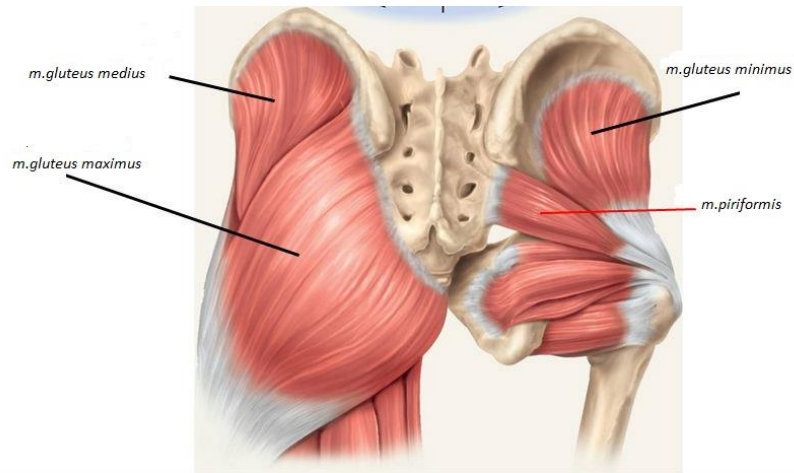
Mišić *gluteus maximus* glavni je ekstenzor, a uz njega u zdjeličnom zglobu aktiviraju se i stražnja vlakna *m. gluteus medius* i *m. gluteus minimus*, *m. adductor magnus* i *m. piriformis*. Od natkoljenih mišića značajni su *m. semimembranosus*, *m. semitendinosus* i duga glava *m. biceps femoris* [Slika 2.5.]. Ako se pojavi kljenut glavnog ekstenzora kuka, ravan hod kao ni ustajanje iz sjedećeg položaja neće biti moguće [1, 2].



Slika 2.5. Mišići ekstenzori kuka

(izvor: <https://docplayer.info/docs-images/68/58608966/images/55-0.jpg>)

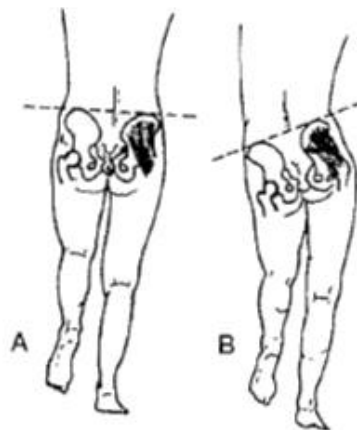
Mišići *gluteus medius* i *gluteus minimus* glavni su abduktori kuka [Slika 2.6.], a pokret potpomažu *m.tensor fasciae latae*, *m.piriformis* i *m.obturatorius internus* [1, 2].



Slika 2.6. Glavni mišići abduktori kuka

(izvor: <https://i0.wp.com/test.classconnection.s3.amazonaws.com/27/flashcards/50027/png/gluteus.png>)

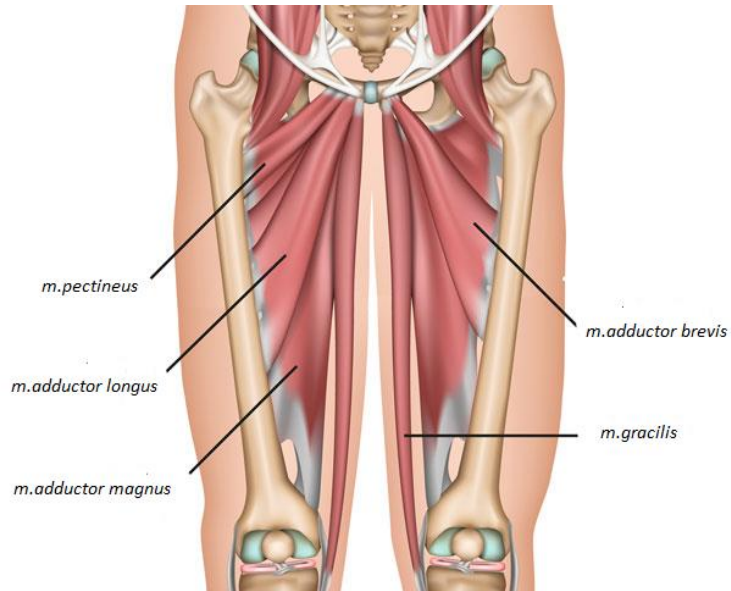
Kljenutost abduktora kuka uzrokuje nemogućnost održavanja zdjelice u ravnotežnom položaju. Provođenjem Trendelenburgovog testa, gdje osoba stoji na jednoj nozi, dok drugu odiže od podloge, može se zaključiti jesu li abduktorni mišići dovoljno snažni. Ako se pri opterećenju jedne noge, zdjelica počne spuštati na suprotnu stranu, može se zaključiti kako je Trendelenburgov znak pozitivan, te je abduktorno mišićje zdjelice znatno oslabljeno [Slika 2.7.] [1, 2].



Slika 2.7. A - Zdjelica u ravnotežnom položaju, B - Pozitivan Trendelenburgov znak

(izvor: M.Pećina i suradnici: *Ortopedija*, Naklada Ljevak, Zagreb, 2004.)

Adukciju zgloba kuka obavljaju mišići *adductor magnus*, *adductor brevis*, *adductor longus* i *gracilis*. Za vanjsku rotaciju najznačajniji su *m.obturatorius internus* i *m.gluteus maximus* i *m.quadratus femoris* dok su za unutarnju rotaciju najvažniji *m.tensor faciae latae*, prednji dijelovi *m.gluteus medius* i *m.gluteus minimus* [1, 2].

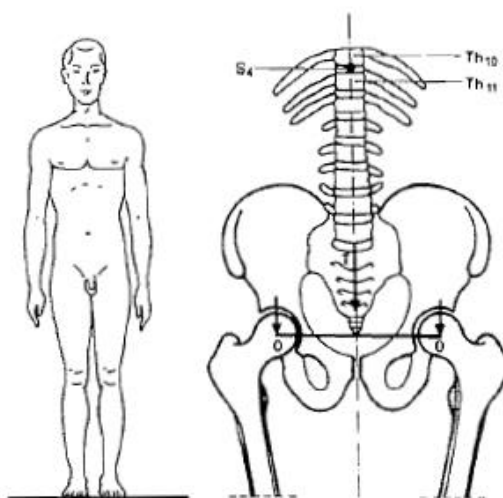


Slika 2.8. Aduktorno mišićje zgloba kuka

(izvor: <https://www.sportsinjuryclinic.net/wp-content/uploads/2019/01/groin-muscles700.jpg>)

3. Biomehanika zgloba kuka

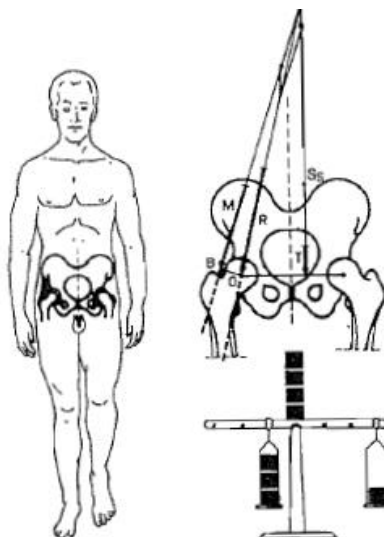
Biomehanika kao znanost obuhvaća djelovanje sila na organizam. Zglob kuka od velike je važnosti kada govorimo o normalnom hodu. Normalan hod omogućen je ako je i pokretljivost zgloba kuka uredna. Prilikom hoda razlikujemo dva načina oslonca, prva faza, gdje se s obje noge oslanjamo na površinu te druga faza prilikom koje samo jedna noga dotiče podlogu. U momentu kada čovjek stoji uspravno, te opterećuje obje noge podjednako, tjelesna težina se prenosi na oba zgloba kuka. Svaki kuk prihvaća polovicu tjelesne mase, a težište je na sredini zdjelice [Slika 3.1.] [3]



Slika 3.1. Opterećenje kuka prilikom stajanja na obje noge

(izvor: M.Pećina i suradnici: Ortopedija, Naklada Ljevak, Zagreb, 2004.)

Međutim, u momentu opterećenja jedne noge pri hodu događa se niz promjena kako bi zdjelica ostala u ravnoteži. Abduktorno mišićje zajedno sa silom težine tijela daje protusilu gravitacijskoj sili i tako omogućava ravnotežu zdjelice [3].



Slika 3.2. Opterećenje kuka prilikom stajanja na jednoj nozi

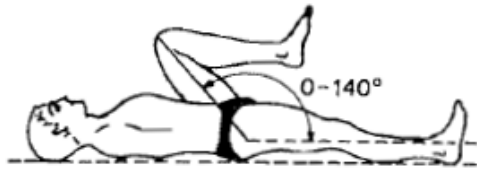
(izvor: M.Pećina i suradnici: *Ortopedija, Naklada Ljevak, Zagreb, 2004.*)

Kretnje u navedenom zglobu moguće je izvesti u svim pravcima uz neka ograničenja. Konkavna zglobna ploha ograničava pokrete zajedno sa naprezanjem sveza i ovojnica koje podupiru zdjelicu. Pokreti se izvode oko tri zamišljene osi. Pokret fleksije i ekstenzije u zglobu kuka izvodi se oko poprečne osi, pokreti abdukcije i adukcije natkoljenice izvode se oko sagitalne osi i pokreti vanjske i unutarnje rotacije natkoljenice izvode se oko uzdužne osi. Navedeni pokreti mogu se mjeriti u nekoliko položaja, no najčešće se primjenjuje ležeći položaj na leđima i trbuhu. Važno je znati koliko iznosi normalan opseg pokreta u kuku za navedene pokrete, kako bi se mogla na vrijeme pokrenuti određena intervencija [Tablica 3.1.] [2,3]

FLEKSIJA	0-140°
EKSTENZIJA	0-10°
ABDUKCIJA	0-45°
ADUKCIJA	0-30°
VANJSKA ROTACIJA	0-40°
UNUTARNJA ROTACIJA	0-50°

Tablica 3.1. Normalan opseg pokreta u zglobu kuka. Prema: M.Pećina i sur.2004

Kada bolesnik leži na leđima fleksija kuka promatra se kutom što pri fleksiji formira uzdužna os natkoljenice i uzdužna os tijela [Slika 3.3.a)]. Ekstenzija kuka mjeri se najčešće kada je bolesnik u proniranom položaju [Slika 3.3.b)] [3] .



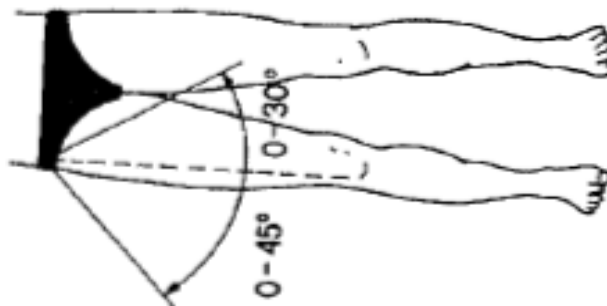
Slika 3.3 a) fleksija zgloba kuka



b) ekstenzija zgloba kuka

(izvor: M.Pećina i suradnici: Ortopedija, Naklada Ljevak, Zagreb, 2004.)

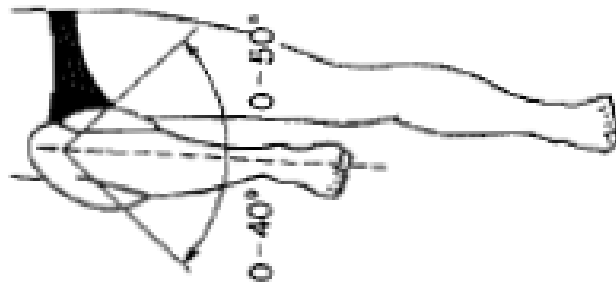
Abdukcija je ograničena pubofemoralnom svezom, mjerenje se provodi s bolesnikom u ležećem položaju na leđima koji odmiče cijelu nogu u stranu dok fizioterapeut fiksira zdjelicu na prednjoj ilijačnoj spini. Mjeri se kut između uzdužne osi noge i tijela [Slika 3.4.]. Adukcija je ograničena iliofemoralnom svezom, a mjerenje se izvodi tako da se donji ekstremitet prebaci preko središnje osi tijela [Slika 3.4.] [2,3].



Slika 3.4. Abdukcija i adukcija zgloba kuka

(izvor: M.Pećina i suradnici: Ortopedija, Naklada Ljevak, Zagreb, 2004.)

Vanjsku rotaciju ograničavaju pubofemoralne i iliofemoralne sveze, mjeri se kada je kuk flektiran. Potkoljenica se odmiče prema unutra, jer tada glava i vrat bedrene kosti stoje prema van. Unutarnja rotacija ograničena ishiofemoralnom svezom, potkoljenica se odmiče prema van, pa tako glava i vrat bedrene kosti idu prema unutra. Kut koji se promatra je između uzdužne osi potkoljenice i osi tijela [2,3].



Slika 3.5. Vanjska i unutarnja rotacija zgloba kuka

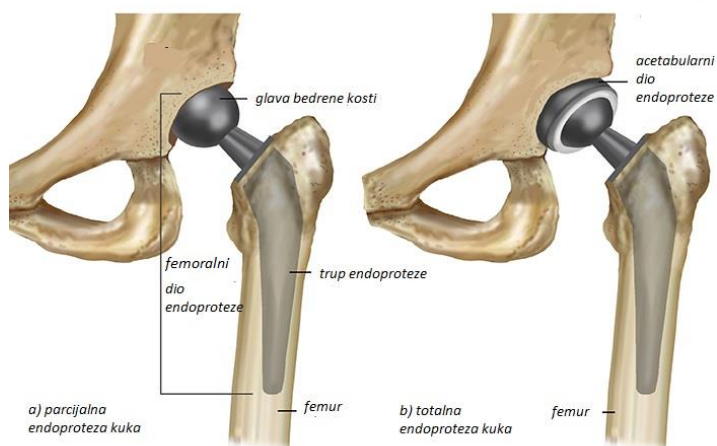
(izvor: M.Pećina i suradnici: Ortopedija, Naklada Ljevak, Zagreb, 2004.)

4. Endoproteza zgloba kuka

Endoproteza označava umjetni zglob koji se implantira na mjesto patološki oštećenih zglobova kirurškim zahvatom koji se naziva artroplastika. Ugradnja endoproteze kuka smatra se jednim od najvećih dostignuća ortopedije. Kirurški zahvat primjenjuje se kao opcija kod bolesnika s većim ograničenjem opsega pokreta te jakom bolnosti, dakle kada je značajno narušena kvaliteta svakodnevnog života [3].

4.1. Vrste endoproteza

Ovisno o načinu podjele endoproteza, koristi se više naziva. Prva podjela odnosi se na broj dijelova koje čine endoprotezu, pa tako se razlikuje parcijalna i totalna endoproteza kuka. Kod ugradnje parcijalne endoproteze zamjenjuje se samo dio zgloba, točnije femoralna komponenta koja oponaša glavu i vrat bedrene kosti, dok se kod totalne endoproteze zamjenjuje i femoralna i acetabularna komponenta zgloba [Slika 4.1.] [5].



Slika 4.1. a) parcijalna endoproteza kuka b) totalna endoproteza kuka

(izvor: <https://lirp.cdnwebsite.com/466a7b1555b1486b9b1e7ac2a3e50fd2/dms3rep/multi/opt/HipReplacement-SM-500x300-960w.jpg>)

Sljedeća podjela ovisi o primjeni koštanog cementa, ako će se endoproteza u koštano ležište učvrstiti koštanim cementom bit će cementna, ako se neće učvrstiti koštanim cementom bit će bescementna endoproteza. Plastična masa naziva metil-metakrilat je koštani cement koji se ugrađuje u koštano udubljenje čija je osnovna uloga povećanje kontaktne površine između endoproteze i koštanog cementa kako bi se smanjio pritisak na kontaktnu površinu. Cementne endoproteze karakterizira glatka površina, dok kod bescementnih

endoproteza koštano tkivo urasta direktno na hrapavu femoralnu odnosno acetabularnu komponentu endoproteze te tako učvršćuje umjetni zglob koji je u kosti [3].

Ugradnja cementne endoproteze kuka indicirana je najčešće kod osoba starije životne dobi zbog smanjene kvalitete kostiju, što može rezultirati lošim koštanim urastanjem. Koštani cement osigurava čvrstoću proteze i samim tim dugotrajnost same proteze. Kod mlađih i aktivnijih pacijenata najčešće se ugrađuje bescementna endoproteza. Zbog dobi i kvalitete kostiju dolazi do stvaranja koštanog tkiva oko same proteze što omogućava fiksaciju. Ovisno o vrsti endoproteze, fizioterapeut planira daljnju rehabilitaciju. Kod ugradnje cementnih endoproteza, pacijent kada stoji, gotovo odmah može opteretiti nogu, dok kod ugradnje bescementnih endoproteza prvih četiri do šest tjedana potpuno opterećenje nije dopušteno, već se postepeno dozira opterećenje, sugerira se minimalan kontakt s površinom ili samo doticaj prstima o podlogu [5,6,7].

4.2. Indikacije za ugradnju endoproteze zgloba kuka

Indikacije za ugradnju endoproteze su primarne i sekundarne degenerativne promjene, nekroza glave bedrene kosti, traume, reumatski upalni procesi, a u mlađoj životnoj dobi razvojni poremećaji [5]. Koksartroza se navodi kao najčešći uzrok ugradnje endoproteze kuka. Faktori nastanka koksartroze mogu se podijeliti na primarne i sekundarne. Pretežno primarni faktori su starija životna dob, povećana tjelesna težina, anomalije nastale tijekom rasta, posttraumatska oštećenja i sl. Sekundarni faktori kao što su razne upale i stanja nakon preboljelog septičkog artritisa nastavljaju se na već primarne čimbenike i time tvore artroze koje su deformirajuće [3].

Ovisno o stadiju bolesti javljaju se određeni simptomi. U početnoj fazi javlja se umor i bolnost zgloba pri većem opterećenju, no često se simptomi zanemaruju jer nestaju nakon kratkog odmora. U idućoj fazi bolesnik razvija problem ustajanja i hoda, a zglob je sve manje mobilan. U ovoj fazi moguća je pojava tzv. antalgicnog šepanja, biomehanička refleksna pojava naginjanja tijela na bolnu stranu kako bi se težište tijela približilo središtu i sveukupno opterećenje zgloba kuka smanjilo. Moguća je i pojava bolnosti u koljenu, natkoljenici i stopalu. Korištenjem odgovarajuće obuće, te pomagala kao što je štap koji se nosi na strani suprotnoj od oštećenja znatno rasterećuje kuk zbog prijenosa težine preko štapa. U odmakloj fazi koksartroze opseg pokreta je sve manji, javlja se ograničenost unutarnje rotacije i abdukcije zajedno s hipotrofijom mišića. Antalgično šepanje je i dalje prisutno te izrazito naglašeno. U posljednjoj vrlo razvijenoj fazi bolesti najčešće je indiciran kirurški zahvat

ugradnje endoproteze kuka zbog naglašene bolnosti, nemogućnosti normalnog hoda te općenito loše kvalitete života [3, 8]

4.3. Kirurški zahvati ugradnje endoproteze

Prije nego što se operacija realizira, potrebno je napraviti kvalitetnu procjenu funkcionalnog statusa, radiološku snimku kuka u ležećem položaju i plan operacije. Nekoliko tjedana prije zahvata započinje se proces pripreme. Potrebno je dostaviti sve potrebne nalaze, posebice one o prethodnim bolestima, prijašnjim operacijama, uzimanju lijekova i sl. Nakon što se uzme nešto detaljnija anamneza može se i planirati koja vrsta anestezije će se koristiti. Za zahvat ugradnje endoproteze najčešće se koristi spinalna anestezija ali po potrebi i opća anestezija. Liječnik priprema površinu kuka te uklanja oštećene dijelove zgloba. Pri kirurškom zahvatu ugradnje endoproteze moguće je intervenirati direktno prednjim pristupom, stražnjim, te lateralnim pristupom [9, 10].

Smith-Petersen je prvi put opisao prednji odnosno anteriorni pristup na kuk 1917. godine. Tijekom sljedećih desetljeća napravljeno je nekoliko modifikacija njegove tehnike, zajedno s razvojem novih instrumenata kako bi je učinili manje invazivnom i lakšom za izvođenje. Danas se direktno anteriorni pristup smatra minimalno invazivnim pristupom kuku zbog njegove prirode koja štedi mišiće. Ovim pristupom mišići se ne režu, već se pristupa između njih što uvelike olakšava kasniju rehabilitaciju. Na ovaj način, pristup na kuk je u međumišićni prostor između *m. sartorioiusa* i *m. tensor fasciae latae*, dok se u dubini pristupa između *m. gluteus medius* i *m. rectus femoris*. Rez je znatno manji, no ujedno mana ovog zahvata je nemogućnost produživanja samog reza ako tijekom operacije nastupi komplikacija poput loma femura, što znači da se sam pristup na kuk tada mora promijeniti [8,9]. Modifikacija navedenog zahvata naziva se anterolateralni pristup na kuk, a prvi ju je opisao Watson Jones 1936. godine. Kao i kod direktnog anteriornog (prednjeg) pristupa, kod anterolateralnog pristupa ne dolazi do lezije mišića ili tetiva. Za pristup se koristi interval između *m. gluteus mediusa* i *m. tenor fasciae latae*. Zahvat se izvodi u položaju bolesnika na leđima, kao glavne prednosti ovog pristupa navodi se mogućnost dobrog pozicioniranja acetabularne komponente, vrlo mali postotak dislokacija te mali postotak tromboembolija i neurovaskularnih oštećenja [11].

Stražnji pristup prvi je opisao von Langenbeck 1874. godine, iako je njegov pristup bio pošteđan, imao je neka ograničenja zbog pristupa na zglobnu čahuru. Zahvat se provodio između mišića *m. piriformis* i *m. gluteus medius* bez oslobađanja tetivnih hvatišta.

Unaprijedio ga je Osborne manjim promjenama, a modifikacija zahvata kakva se danas najčešće koristi naziva se Mooreov pristup (1957.), po A. Mooreu koji je unaprijedio tehniku izvođenja. Zahvat uključuje intervenciju direktno na mišiće *m.tensor fasciae latae*, *m.gluteus maximus* i vanjske rotatore kuka. Moore je rez postavio nešto niže, a pacijent je za vrijeme operacije na boku. Prednost ovog pristupa jest poštediti abduktorne mišićne mase, čime se značajno smanjuje i šepanje nakon ugradnje, no pojava stražnje luksacije odnosno iščašenja je nešto češća zbog slabljenja mišićne mase [9,10].

Lateralni pristup modificiran je kroz nekoliko verzija otkako su McFarland i Osborne opisali svoj zahvat 1954. godine, kojim su odmicali hvatište *m. gluteus mediusa* od velikog trohantera. Već 1979. godine R. Bauer razvija ideju o modifikaciji pristupa kroz tetivno hvatište glutealne mišićne mase i *m.vastus lateralis*. Ovakvim pristupom smanjena je mogućnost oštećenja ishijadičnog živca ali i mogućnost luksacije endoproteze. Moderan lateralni pristup popularizirao je Hardinge 1982. godine. Ova vrsta zahvata često se naziva i "Hardinge" ili "Transglutealni" pristup, a smatra se kako je drugi najčešći kirurški pristup koji se koristi širom svijeta za ugradnju endoproteze kuka. Transglutealnim pristupom po Hardingeu na kuk se pristupa sa stražnje strane hvatišta *m. gluteus mediusa*. Kako ne bi nastalo oštećenje *n.gluteus superior*, pristupa se pet centimetara od vrha velikog trohantera usmjereno kranijalno [9,10]

Kod svakog kirurškog zahvata postoji mogućnost razvoja komplikacija. Komplikacije za vrijeme operacije mogu biti anesteziološke prirode, neurovaskularne smetnje, te obilno krvarenje. Postoperacijske rane komplikacije mogu biti opće i lokalne. U opće komplikacije se uvrštava razvoj tromboze te razne alergijske reakcije, dok su lokalne pojava hematoma, luksacija endoproteze, infekcije. Nešto kasnije mogu se razviti i druge komplikacije kao što su prijelom i nestabilnost endoproteze, te sistematske dugotrajne komplikacije [5].

5. Fizikalna terapija nakon operacijskog zahvata ugradnje endoproteze kuka

Fizikalna terapija teži unapređivanju, očuvanju i održavanju funkcionalne sposobnosti pojedinca. Fizioterapija odnosno fizikalna terapija provodi se po određenim smjernicama koje uključuju fizioterapijsku procjenu, funkcionalnu dijagnozu, plan terapije, potrebne mjere (intervencije) i analizu (evaluaciju) [12]. Fizioterapeut je zdravstveni djelatnik koji provodi fizikalnu terapiju preporučenu od strane liječnika s ciljem očuvanja mišićne jakosti, agilnosti i koordinacije. Postupcima terapije značajno želi utjecati na svakodnevne aktivnosti kao što su hod, transferi (primjerice: krevet-kolica) i ravnoteža [4].

5.1. Preoperativna rehabilitacija

Već i prije kirurškog zahvata fizioterapeut ima značajnu ulogu u edukaciji pacijenta. Kako bi pacijent bio pripremljen, potrebno je popričati s pacijentom o nekim osnovnim anatomskim značajkama zgloba, educirati o postojećoj patologiji, razmotriti raspored rehabilitacije nakon operacije s očekivanim ciljevima oporavka i progresije te što može očekivati od same operacije [13]. Pacijenta je potrebno upoznati sa pomagalima koja će mu biti potrebna nakon zahvata (hodalice, štake) te koje je mjere predostrožnosti potrebno poduzeti nakon operacije [14].

Mjere predostrožnosti obuhvaćaju pravila kojih bi se pacijent nakon operacije trebao pridržavati, a to je sljedeće [15]:

- operirani kuk ne smije se pregibati, odnosno flektirati više od 90 stupnjeva
- nije dopušteno križanje noge preko noge
- trebalo bi obratiti posebnu pozornost da sjedala i ležajevi ne budu niski i mekani zbog povećane fleksije u kuku koju takva sjedala izazivaju
- ne smiju se podizati ni prenositi predmeti veće težine
- poželjno je izbjeći kretanje po nestabilnom i skliskom tlu.

Navedene mjere opreza odnose se na općenite smjernice i preporuke pacijentima, ali one se mogu razlikovati s obzirom na odabrani kirurški način pristupa na kuk [16].

Mjere opreza za stražnji (posteriorni) pristup:

- Nije dopuštena fleksija kuka iznad 90 °
- Zabranjeno je križanje nogu (adukcija kuka više od neutralnog položaja)
- Postavljanje jastuka između nogu kod ležanja na boku
- Nije dopuštena unutarnja rotacija kuka više od neutralnog položaja

Mjere opreza za prednji (anteriorni) pristup [16,17]

- Nema ekstenzije kuka
- Ne preporučuje se ležanje na trbuhu.
- Nije dopušteno da se noga operiranog kuka rotira prema van (nema vanjske rotacije operiranog kuka)
- Pri sjedenju nije dozvoljeno križati noge ili sjediti s nogom operiranog kuka položenom na koljeno druge noge
- Tijekom ležanja koristi se jastuk između nogu

Mjere opreza za lateralni pristup [18]:

- Spavanje je preporučeno na leđima s jastukom između nogu
- Jastuk se postavlja ispod gležnja kako bi noga ostala ravna
- Nema aktivnih vježbi abdukcije
- Ne smije se ravno odizati noga
- Nije dopuštena fleksija kuka više od 90 stupnjeva
- Nije dopuštena vanjska rotacija više od 30 stupnjeva
- Adukcija se ne izvodi preko neutralnog položaja

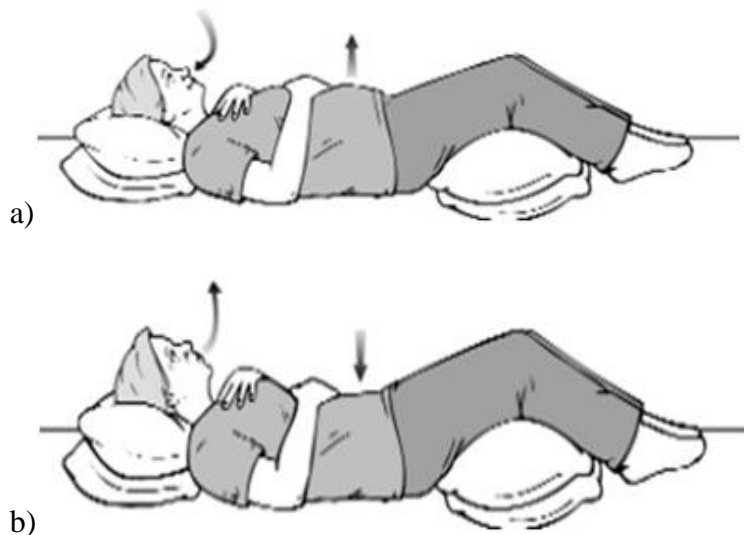Također, fizioterapeut daje preporuku pacijentu za poželjne promjene u domu kako bi poboljšao sigurnost, te prilagodio životne aktivnosti što uključuje:

- spavanje na leđima s jastukom između koljena prvih 6 tjedana nakon operacije
- upotrebu povišene toaletne školjke te pomagala za ulazak u tuš kabinu
- upotreba pomagala za hod
- korištenje elastičnih čarapa

Bitno je napomenuti kako nakon ugradnje endoproteze neke sportske aktivnosti nisu preporučljive, kao što je dugo trčanje, izvođenje dubokih čučnjeva te sudjelovanje u nekim timskim sportovima u kojima se puno skače, te naglo ubrzava i usporava kao što je košarka. Međutim poželjna je vožnja bicikla, plivanje i šetnje [15].

5.2. Postoperativna rehabilitacija

Postoperativna rehabilitacija počinje već dan nakon same operacije u bolnici. Najprije se provode vježbe disanja, kako se ne bi razvile postoperativne infekcije pluća. Potrebno je naučiti pacijenta kako pravilno abdominalno disati. Vježbe se provode u bolesničkom krevetu, pacijent leži na leđima, te ga se potiče da pri udahu na nos, širi zrak u trbušnu šupljinu, a pri izdisaju na usta da stvori usnu prepreku izgovorom slova S kako bi u potpunosti iskoristio kapacitet pluća [19,20,21].



Slika 5.2.1 Prikaz dijafragmalnog disanja a) pravilan udah b) pravilan izdah

(izvor: <https://my.clevelandclinic.org/-/scassets/a11627bfcfb24f838791d6bcc66f859f.ashx>
<https://my.clevelandclinic.org/-/scassets/0c008e6643c5496fbef6982a9bfa1e9f.ashx>)

Nakon nekoliko ponavljanja, pacijent kreće s izvođenjem izometričkih vježbi za oslabljenu muskulaturu kuka i donjih ekstremiteta. Izometričkim vježbama dolazi do kontrakcije mišića bez samog pokreta u zglobovima, što je za postoperativno razdoblje poželjno kako bi se dodatno stabilizirao zglob. Vježbe uključuju jačanje mišića kvadricepsa, glutealnih mišića i potkoljenice. Dovoljno je da pacijent stegne u ležećem položaju navedene mišiće te ih zadrži u kontrakciji nekoliko sekundi. Primjenjuju se i izometrički setovi vježba za aduktore (pritisak jastuka/lopte između nogu) i abduktore (odmicanje i zadržavanje noge u

stranu). U cilju sprječavanja nastanka tromboze koja se spominje kao moguća komplikacija provode se i cirkulatorne vježbe [19, 22, 23]. Vježbe su vrlo jednostavne, bolesnik ih provodi u ležećem položaju na krevetu, sa stopalom izvodi pokrete dorzalne i plantarne fleksije, a može i samo ekstenirati i flektirati nožne prste. Primjena elastičnih čarapa ili kompresivnih zavoja također je preporuka kako bi se smanjio edem [19, 21]. Pacijent bi trebao i ustati te učiniti par koraka. Kako bi to bilo moguće, potrebno je pacijenta naučiti pravilnom ustajanju.

Prilikom ustajanja, pacijent se tijelom mora približiti rubu kreveta, nogu neoperiranog kuka postaviti ispod noge operiranog kuka, podlakticama se osloniti na krevet, te polagano spustiti na pod nogu neoperirane strane kuka zajedno sa operiranom. Neoperirana strana odnosno noga je flektirana u koljenu, dok je noga operirane strane opružena. Poželjna je primjena jastuka između koljena prilikom ustajanja u sjedeći položaj, kako bi se dodatno spriječila mogućnost križanja nogu, odnosno pretjerana adukcija noge operirane strane kuka. U narednim danima rehabilitacije unutar ustanove provode se aktivne i aktivno potpomognute vježbe za oslabljeno mišićje kuka, koljena i gležnja. Uključuju se i vježbe stabilizacije trupa i gornjih ekstremiteta kako bi bolesnik bio stabilan za korištenje pomagala za hod. Ako se pacijent dobro oporavlja već unutar sedam dana postoperativno se otpušta iz bolnice i šalje na daljnju rehabilitaciju. No unutar tih sedam dana, potrebno je pacijenta postaviti na noge te naučiti pravilnom hodu s pomagalima. Također, pacijenta je potrebno dodatno educirati o pravilnom hodu po stepenicama [19, 22, 23].

Upute za pravilan hod uz/niz stepenice:

Hod uz stepenice:

1. Puni oslonac na štake
2. Iskorak nogom neoperiranog kuka na višu stepenicu
3. Pridruživanje štaka na stepenicu
4. Iskorak nogom operiranog kuka do štaka i noge na stepenici

Hod niz stepenice:

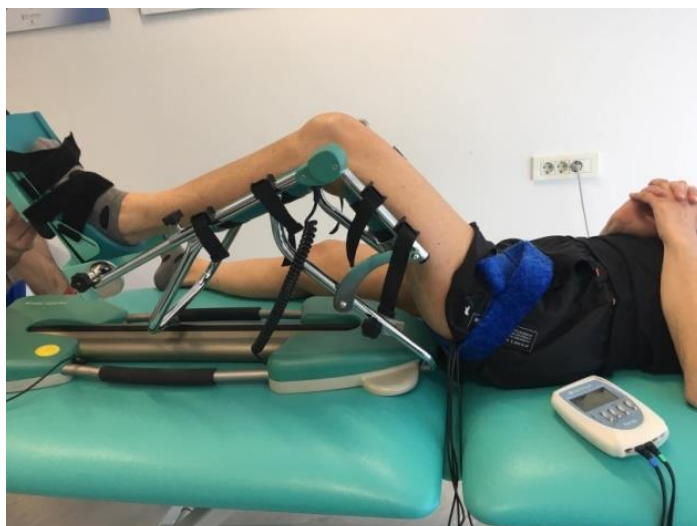1. Postavljanje štaka na stepenicu niže
2. Iskorak nogom operiranog kuka na nižu stepenicu
3. Iskorak nogom neoperiranog kuka do štaka i noge na stepenici

Pacijenti na početku najčešće koriste dvije podlaktne štake. Važno je da je pacijent upoznat s dopuštenim opterećenjem operirane noge, te da provodi trotaktni hod.

Također, potrebno je prilagoditi štake, tako da bi njihov gornji dio trebao biti barem 5 centimetara ispod lakta, laktovi blago savijeni te oslonac tijela na štake [19, 22].

U periodu od drugog do četvrtog tjedna cilj rehabilitacije je minimizirati bol i oteklinu. Tehnika manualne limfne drenaže pomaže u bržem rješavanju otekline uz analgetski učinak, jer se pravilnim pokretima i pritiscima potiskuje limfa koja odvodi štetne tvari iz organizma. Uz navedeno djelovanje, primjenjiva je i za tretiranje ožiljka, pravilnim izvođenjem, ožiljkasto tkivo može značajno omekšati te se smanjuje mogućnost nastanka priraslica na ožiljku koje dodatno smanjuju elastičnost tkiva. Primjena krioterapije također je jedna od metoda bržeg rješavanja otekline. Cilj ovog perioda je i poboljšanje funkcionalne snage i izdržljivosti, ponovno učenje obrasca normalnog hoda, dakle ponovno učenje jednake duljina koraka i prijenos težine peta-prsti [19, 20].

Ovisno o načinu kirurškog zahvata, odbacivanje jedne štake kod primjerice, anteriornog pristupa na kuk, može se očekivati već nakon dva do tri tjedna od početka rehabilitacije. Važno je napomenuti kako je izradi plana rehabilitacije potrebno pristupiti individualno svakom pacijentu s obzirom na njegove fizičke mogućnosti. U rehabilitaciji se koristi i uređaj za pasivno razgibavanje koji omogućuje neprekinuti pokret u zadanom opsegu. Navedeni uređaj znatno pridonosi bržem oporavku, cijeljenju ali i smanjuje bolnost. Uz krioterapiju i limfnu drenažu primjenjuje se i postupak elektroterapije. Najčešća indikacija za primjenu elektroterapije, odnosno elektrostimulacije je mišićna atrofija. Elektrostimulacija djeluje na mišićna vlakna i tako izaziva mišićnu kontrakciju. Kod pacijenata s ugrađenom endoprotezom kuka indicirana je elektrostimulacija kvadricepsa. Kvadriceps ima značajnu ulogu u hodu, a stimulacijom se želi prevenirati ili ubrzati liječenje mišićne atrofije nakon operacije. Kako bi se dodatno potaknula prokrvljenost i ubrzao proces cijeljenja ožiljka koristi se i program kapilarizacije [4, 23, 24].



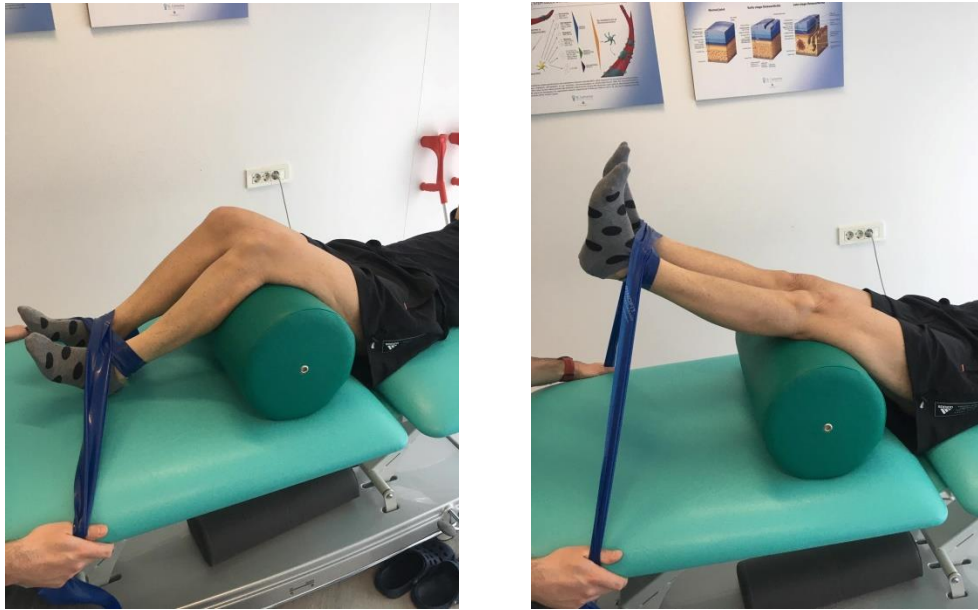
Slika 5.2.2. Uređaj za pasivno razgibavanje i primjena elektroterapije

(izvor: privatna arhiva)

Od četvrtog do šestog tjedna i dalje je u cilju povećanje opsega pokreta, povećanje snage donjih ekstremiteta i trupa, ali i trening propriocepcije i ravnoteže koji mogu pomoći za izvođenje funkcionalnih aktivnosti, kao što je posjedanje ili stajanje. Vježbe propriocepcije poželjno je uključiti u program što ranije, uz primjenu pomagala elastičnih traka i lopte. Vježbe progrediraju, u ovom periodu preporuka je i vožnja sobnog bicikla, te uvođenje opterećenja odnosno utega. Vožnjom sobnog bicikla snaži se najviše kvadriceps i glutealni mišići koji su izrazito bitni za daljnji napredak rehabilitacije. Provođi se daljnja edukacija pravilnog hoda, te odbacivanja štaka [23, 24].

Primjeri vježba jačanja muskulature navedeni su u daljnjem tekstu.

Vježba 1. Jačanje mišića kvadricepsa uz otpor

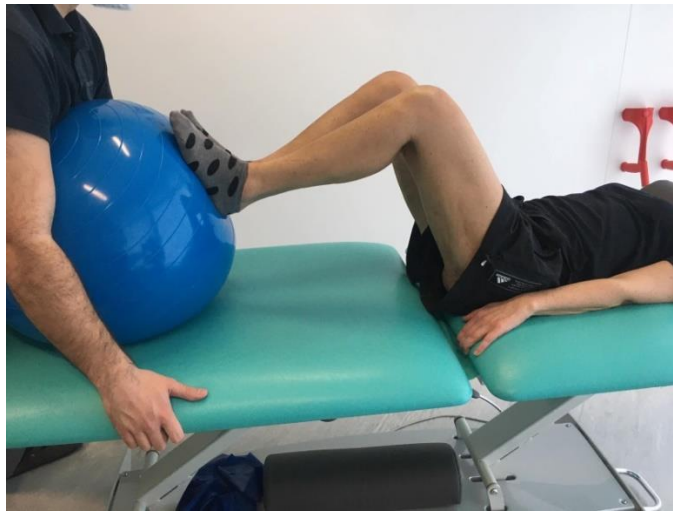

Slika 5.2.3. Jačanje mišića kvadricepsa

(izvor: privatna arhiva)

Izvođenjem vježbe prikazane na slici 5.2.3. pacijent ekscentrično aktivira kvadriceps, odnosno mišić se isteže. Pacijent pritišće valjak ispod koljena istovremeno dajući otpor elastičnoj traci, te zadržava položaj nekoliko sekundi. Glava kvadricepsa *m.rectus femoris* bitna je pri fleksiji kuka, pa je osim zdjeličnih mišića bitan fokus i na mišićima natkoljenice. Vježba se može izvoditi u prvim tjednima postoperativno, ovisno o samom pacijentu [24]

Vježba 2. Jačanje mišića stražnje strane natkoljenice i glutealne regije

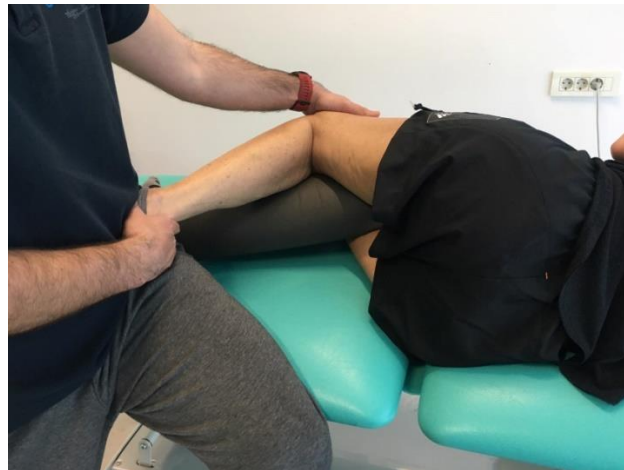

Slika 5.2.4. Jačanje mišića stražnje strane natkoljenice i glutealne regije

(izvor: privatna arhiva)

Fizioterapeut pruža otpor na loptu dok pacijent stopalima pokušava odgurnuti loptu. Ovom vježbom jačaju se mišići stražnje strane natkoljenice i glutealne regije. Vježba je pogodna za izvođenje u prvim tjednima postoperativno [24].

Vježba 3. Jačanje mišića glutealne regije uz istezanje *m.iliopsoasa* i kvadricepsa

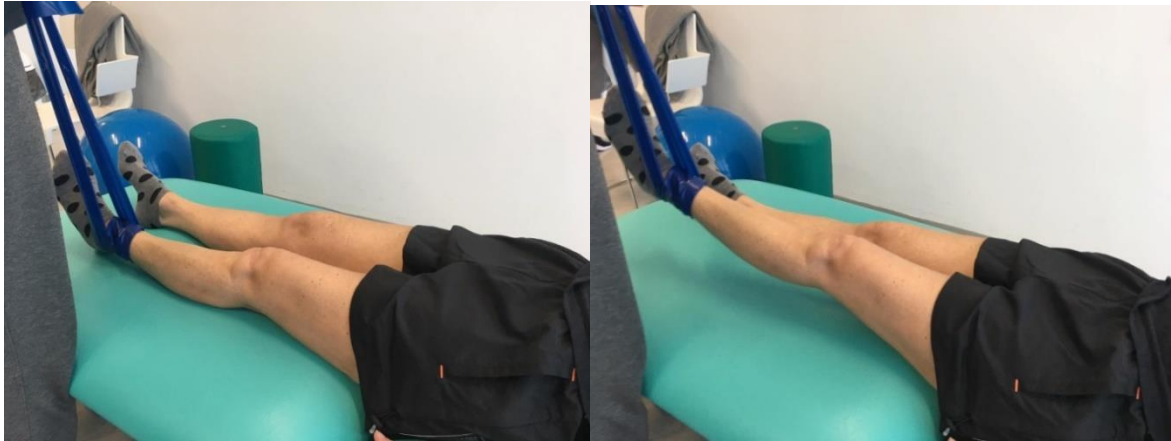

*Slika 5.2.5. Jačanje mišića glutealne regije uz istezanje *m.iliopsoasa* i kvadricepsa*

(izvor: privatna arhiva)

Na slici 5.2.5. prikazan je pacijent koji leži na boku, te vrši pritisak stopalom na fizioterapeuta. Ovom vježbom isteže se kvadriceps, posebice njegova glava *m.vastus medialis* te isteže se i *m. iliopsoas* uz aktivaciju glutealne muskulature [23, 24].

Vježba 4. Jačanje fleksora kuka

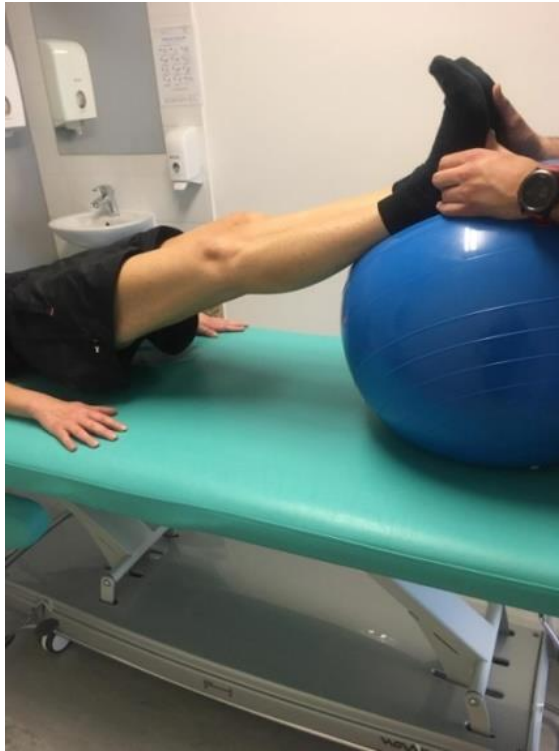

Slika 5.2.6. Jačanje fleksora kuka

(izvor: privatna arhiva)

Vježba se izvodi s elastičnom trakom. Noga se ravno odigne gore, fizioterapeut pruža otpor s trakom dok pacijent spušta nogu ravno nazad na podlogu te zadržava poziciju na podlozi par sekundi. Bitno je zategnuti stopalo kako bi se dobila ekstenzija koljena a samim tim i bolja kontrola pokreta, ovom vježbom jačaju se fleksori kuka. Vježba se može modificirati, može se izvoditi i bez elastične trake u početnim stadijima rehabilitacije, no za daljnju progresiju rehabilitacije primjena trake je značajna [23, 24].

Vježba 5. Jačanje mišića stražnje strane natkoljenice i glutealne regije

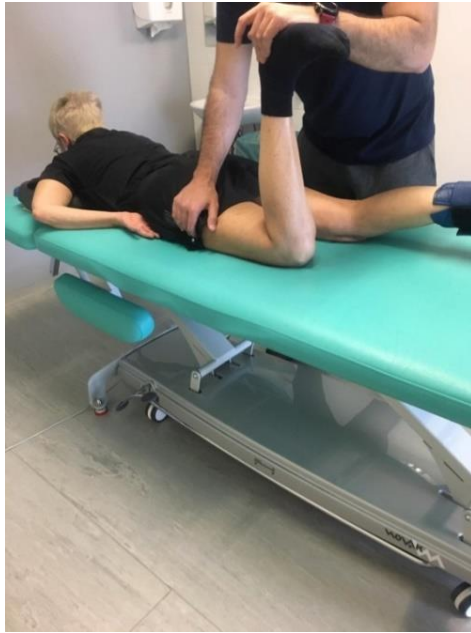

Slika 5.2.7. Jačanje mišića stražnje strane natkoljenice i glutealne regije

(izvor: privatna arhiva)

Na slici 5.2.7. prikazan je pacijent kako odiže kukove, te ih zadržava u povišenom položaju nekoliko sekundi. Na taj način jača glutealne mišiće i mišiće stražnje strane natkoljenice. Glutealni mišići sudjeluju u ekstenziji i abdukciji, dok su mišići stražnje strane natkoljenice uključeni u ekstenziju kuka. Lopta kao nestabilna podloga može poslužiti i za vježbu propriocepcije, ali i vježbu stabilnosti trupa jer pacijent mora zadržati položaj na lopti te uključiti i abdominalno mišićje [22, 24].

Vježba 7. Jačanje mišića unutarnjih rotatora i stražnje strane natkoljenice

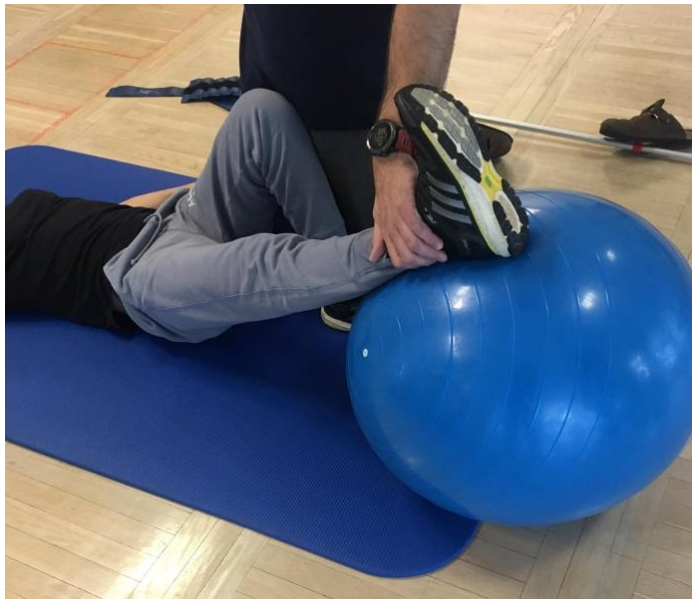

Slika 5.2.8. Jačanje mišića unutarnjih rotatora i stražnje strane natkoljenice

(izvor: privatna arhiva)

Kod izvođenja ove vježbe važno je pripaziti da se ne dogodi vanjska rotacija. Fizioterapeut primjenjuje otpor na petu i želi privući nogu prema sebi, dok pacijent pruža otpor. Tako jačaju unutarnji rotatori kuka ali i mišići stražnje strane natkoljenice. Kod degenerativnih promjena u zglobu kuka često slabe unutarnji rotatori pa se javlja nestabilnost u nogama [23, 24].

Vježba 7. Jačanje abduktora



Slika 5.2.9. Jačanje mišića abduktora

(izvor: privatna arhiva)

Pacijent leži na podlozi dok fizioterapeut pruža otpor pokretu. Na taj način aktiviraju se abduktori kuka, ali i vježba propriocepcija s obzirom na nestabilnu površinu [23, 24].

Vježba 8. Izdržaj



Slika 5.2.10. Izdržaj uz pomoć fizioterapeuta

(izvor: privatna arhiva)

U periodu od četvrtog do šestog tjedna, ako pacijent dobro napreduje, može se uključiti i vježba izdržaja uz pomoć fizioterapeuta koji svojim stopalima podupire stopala pacijenta. Zbog fleksijskog obrasca koji se javlja kao posljedica promjena na kuku, dolazi i do skraćanja mišića stopala, korisna je i za stabilizaciju trupa i jačanja abdominalne muskulature [23, 24].

U nastavku rehabilitacije i dalje se primjenjuju gore navedene vježbe te vježbe istezanja, posebice fleksora kuka. Vježbe propriocepcije postaju nešto zahtjevnije, primjenjuje se i pomagalo BOSU balans daska. Ako je rez dobro zacijelio, preporučuje se izvođenje vježbi u vodi, šetnje, te hod po ravnim i neravnim podlogama. Nakon 3 do 4 mjeseca postoperativno pacijent se gotovo potpuno može vratiti svojim svakodnevnim aktivnostima uz napomenu da se ne izvode rotacije na operiranoj strani te da se ne podižu teške stvari [22, 23]. Skraćeni prikaz postoperativnog protokola rehabilitacije prikazan je u tablici 5.2.1.

Postoperativna rehabilitacija u bolnici nakon provedene operacije	
1. DAN	<ul style="list-style-type: none"> - Vježbe disanja (abdominalno disanje) - Vježbe cirkulacije - Izometričke vježbe za kvadriceps, glutealne mišiće, mišiće potkoljenice <p>Vježbe se provode u ležećem položaju</p> <ul style="list-style-type: none"> - Posjedanje
2. DAN	<ul style="list-style-type: none"> - Izometričke vježbe kvadricepsa, glutealnih mišića, mišića potkoljenice, abduktornog i aduktornog mišićja kuka - Aktivno potpomognute vježbe za povećanje opsega pokreta kuka, koljena i gležnja <p>Vježbe se provode u ležećem položaju</p> <ul style="list-style-type: none"> - Vertikalizacija i hod s dvije podlaktne štake
3. DAN	<ul style="list-style-type: none"> - Izometričke vježbe kvadricepsa, glutealnih mišića, mišića potkoljenice, abduktornog i aduktornog mišićja kuka - Aktivno potpomognute vježbe opsega pokreta kuka, koljena i gležnja <p>Vježbe se provode u ležećem položaju</p> <ul style="list-style-type: none"> - Hod uz dvije podlaktne štake
4.–7. DAN	<ul style="list-style-type: none"> - Izometričke vježbe kvadricepsa, glutealnih mišića, mišića potkoljenice, abduktornog i aduktornog mišićja kuka - Aktivno i aktivno potpomognute vježbe za opseg pokreta kuka, koljena, gležnja - Aktivne vježbe za snaženje trupa i gornjih ekstremiteta <p>Vježbe se provode u ležećem i sjedećem položaju</p> <ul style="list-style-type: none"> - Hod s dvije podlaktne štake - Hod uz/niz stepenice
<p>Primjenjivati i postupke krioterapije, elektrostimulacije kvadricepsa, primjena kompresivnih zavoja</p> <p>Cilj: samostalnost u posjedanju (vertikalizaciji), smanjenje bolnosti, pravilan hod s pomagalicama, smanjenje edema</p>	

Nastavak postoperativne rehabilitacije	
2. – 4. TJEDAN	<ul style="list-style-type: none"> - Nastaviti provoditi izometričke vježbe i vježbe aktivno i aktivno potpomognute za povećanje opsega pokreta kuka, koljena i gležnja - Vježbe se provode ležeći, sjedeći, stojeći - Primjena krioterapije, limfne drenaže, elektrostimulacije kvadricepsa - Primjena uređaja za pasivno razgibavanje - Hod – mogućnost odbacivanja jedne štake ili nastaviti hod s dvije štake
Cilj: povećanje opsega pokreta i snage, pravilan obrazac hoda s dvije/ili jednom štakom	
4.- 6. TJEDAN	<ul style="list-style-type: none"> - Training propriocepcije i ravnoteže s pomagalima (elastične trake, lopte) - Aktivne vježbe za povećanje opsega pokreta kuka, koljena i gležnja uz opterećenje (uteg) - Vožnja sobnog bicikla - Hod – s jednom štakom, mogućnost potpunog odbacivanja štaka - Daljnja edukacija pravilnog hoda
Cilj: povećanje opsega pokreta, pravilan obrazac hoda s jednom štakom/ili bez štake	
Nakon 6 tjedana	<ul style="list-style-type: none"> - Napredniji trening propriocepcije i ravnoteže (BOSU balans daska) - Aktivne vježbe jačanja mišićne mase kuka, koljena i gležnja s otporom i opterećenjem (utezi) - Vožnja sobnog bicikla - Vježbe istezanja
Cilj: vraćanje svakodnevnim aktivnostima, povećanje opsega pokreta, pravilan obrazac hoda	

Tablica 5.2.1. Primjer protokola nakon ugradnje endoproteze kuka

VAŽNE NAPOMENE:

- Zabranjena fleksija operiranog kuka više od 90 stupnjeva, križanje noge preko noge (adukcija)
- Sjedala i ležajevi ne smiju biti niski i mekani
- Ne podizati ni prenositi predmeti veće težine
- Izbjeći kretanje po nestabilnom i skliskom tlu
- Poželjna vožnja sobnog bicikla, plivanje, šetnja. Timski sportovi poput nogometa i košarke nisu dozvoljeni

6. Zaključak

Ugradnja endoproteze zgloba kuka izvodi se kirurškim zahvatom, zbog čega je kvalitetna fizioterapijska rehabilitacija nakon zahvata od iznimne važnosti. Program rehabilitacije izrađuje se individualno, uz pridržavanje općenitih pravila ograničenja karakterističnih za ugradnju endoproteze. Rehabilitacija koja se provodi u ustanovi za fizikalnu terapiju, usmjerena je na jačanje oslabljene muskulature, sanaciju otekline te pravilan hod s pomagalima i bez. Vježbe napreduju iz tjedna u tjedan, a pacijenta se educira kako da se prilagodi novonastalim okolnostima, te kako i aktivnosti poput plivanja, šetnje, vožnje sobnog bicikla mogu unaprijediti proces rehabilitacije. Uz pridržavanje rehabilitacijskog protokola, redovnu vježbu i dobru suradljivost bolesnika, već unutar četiri mjeseca od operacije bolesnik može očekivati povratak svakodnevnim aktivnostima. Smatram kako je ugradnja endoproteza zgloba kuka značajno poboljšala kvalitetu života osoba koje su zbog bolesti bile ograničene u izvršavanju određenih svakodnevnih potreba.

7. Literatura

- [1] W.Platzer: Priručni anatomski atlas, Prvi svezak: Sustav organa za pokretanje, Medicinska Naklada, Zagreb, 2011.
- [2] J.Krmpotić-Nemanić, A.Marušić: Anatomija čovjeka, Medicinska Naklada, Zagreb, 2007.
- [3] M.Pećina i suradnici: Ortopedija, treće izmijenjeno i dopunjeno izdanje, Naklada Ljevak, Zagreb, 2004.
- [4] B.Čurković i suradnici: Fizikalna i rehabilitacijska medicina, Medicinska Naklada, Zagreb, 2004.
- [5] Kolundžić R, Orlić D. Četrdeset godina ugradnje totalne endoproteze zgloba kuka u Hrvatskoj, u klinici za ortopediju Zagreb – ortopedska operacija 20. stoljeća. Liječnički vjesnik; 2011 133(9-10):0-0. [Internet] Dostupno na: <https://hrcak.srce.hr/171859> [pristupljeno 03.01.2021.]
- [6] Ng, Zhaowen Dennis, and Lingaraj Krishna. "Cemented versus Cementless Hemiarthroplasty for Femoral Neck Fractures in the Elderly." Journal of Orthopaedic Surgery, Aug. 2014, pp. 186–189 [Internet] Dostupno na: <https://journals.sagepub.com/doi/pdf/10.1177/230949901402200214> [pristupljeno: 20.04.2021]
- [7] Medscape: Total Joint Replacement Rehabilitation. Restrictions on Weight Bearing and Exercise. [Internet]. Dostupno na: <https://emedicine.medscape.com/article/320061-overview#a7> [pristupljeno 26.05.2021]
- [8] Marčić A, Medved M, Lončar E. Aktualne odrednice u rehabilitacijskom postupku bolesnika s koksartrozom. Fizikalna i rehabilitacijska medicina 1999;16(3-4):94-100. [Internet]. Dostupno na: <https://hrcak.srce.hr/164330> [pristupljeno 21.04.2021.]
- [9] Tudor A, Jurković H, Mađarević T, Šestan B, Šantić V, Legović D. Razvoj minimalno invazivne endoprotetike kuka kroz povijest. Medicina Fluminensis 2013 49(3):260-270. [Internet]. Dostupno na: <https://hrcak.srce.hr/106929> [pristupljeno 21.04.2021.]

- [10] Moretti VM, Post ZD. "Surgical Approaches for Total Hip Arthroplasty." Indian journal of orthopaedics vol. 51,4 (2017) 368-376. [Internet]. Dostupno na: 10.4103/ortho.IJOrtho_317_16 [pristupljeno 21.4.2021].
- [11] Henky, P. The anterolateral Watson Jones approach in total hip replacement in the supine position. Interact Surg 2, 138–143 (2007). [Internet] Dostupno na: <https://doi.org/10.1007/s11610-007-0056-0> [pristupljeno: 17.05.2021]
- [12] Hrvatska komora fizioterapeuta: Što je fizikalna terapija?: [Internet]. Dostupno na: <https://www.hkf.hr/pocetna-stranica/o-struci/sto-je-fizikalna-terapija/> [pristupljeno: 22.04.2021.]
- [13] Sanford Health: Anterior Total Hip Arthroplasty Rehabilitation Guideline. [Internet]. Dostupno na: <https://www.sanfordhealth.org/-/media/org/files/medical-professionals/resources-and-education/anterior-total-hip-guideline-final.pdf?la=en&hash=E44C655F75561C1EA5BA48B9C6A945EBA8FE760C> [pristupljeno: 22.04.2021]
- [14] Choosept: Physical Therapy Guide to Total Hip Replacement (Arthroplasty). [Internet]. Dostupno: <https://www.choosept.com/symptomsconditionsdetail/physical-therapy-guide-to-total-hip-replacement-arthroplasty> [pristupljeno: 22.04.2021.]
- [15] OrthoNC: Orthopedic Specialists of North Carolina: Galland/Kirby total hip arthroplasty post-surgical precautions. [Internet]. Dostupno na: https://orthonc.com/uploads/pdf/THA_Post-Operative_Precautions.pdf [pristupljeno: 25.04.2021].
- [16] Medscape: Total Joint Replacement Rehabilitation. Total Hip Replacement Exercise Protocol. [Internet]. Dostupno na: <https://emedicine.medscape.com/article/320061-overview#a9> [pristupljeno: 23.05.2021.]
- [17] Duke Orthopaedic Surgery: Anterior Hip Precautions. [Internet]. Dostupno na: <https://ortho.duke.edu/sites/ortho.duke.edu/files/u18/Anterior%20Hip%20Precautions.pdf> [pristupljeno: 25.05.2021]
- [18] OrthoNC: Orthopedic Specialists of North Carolina: Galland/Kirby total hip arthroplasty lateral approach post-surgical rehabilitation protocol. [Internet]. Dostupno na: https://orthonc.com/uploads/pdf/THA_Lateral_Approach.pdf [pristupljeno: 25.05.2021]

- [19] Nikolić T., Aljinović A, Filipčić A, Jakšić M, Čop R., Bobek D: Smjernice za rehabilitaciju bolesnika nakon prijeloma u području proksimalnog okrajka bedrene kosti, Fizikalna i rehabilitacijska medicina 2015; 27 (3-4) str. 212-236
- [20] Sunnybrook Health Sciences Centre: Postoperative exercises. [Internet]. Dostupno na: <https://sunnybrook.ca/content/?page=musculoskeletal-hip-replacement-postop-exercise> [Pristupljeno: 27.05.2021]
- [21] Myhealth.alberta.ca: Deep Breathing, Coughing, and Moving After Surgery. [Internet]. Dostupno na: <https://myhealth.alberta.ca/Alberta/Pages/deep-breathing-coughing-after-surgery.aspx> [pristupljeno: 27.05.2021]
- [22] Sunnybrook Health Sciences Centre: Walking and early activity. [Internet]. Dostupno na: <https://sunnybrook.ca/content/?page=musculoskeletal-hip-replacement-walking> [pristupljeno: 27.05.2021]
- [23] OrthoNC: Orthopedic Specialists of North Carolina: Galland/Kirby hip arthroscopy post-surgical rehabilitation protocol. [Internet]. Dostupno na: https://orthonc.com/uploads/pdf/Hip_Arthroscopy.pdf [pristupljeno 25.04.2021]
- [24] Specijalna bolnica za ortopediju, kirurgiju, internu medicinu, neurologiju i fizikalnu medicinu i rehabilitaciju Sveta Katarina, Trpinjska 7, 10 000 Zagreb, 2021

Popis tablica

Tablica 3.1. Normalan opseg pokreta u zglobu kuka. Prema: M.Pećina i sur.2004 10

Tablica 5.2.1. Primjer protokola nakon ugradnje endoproteze kuka 31

UNIVERSITET
SIEVER

Sveučilište
Sjever



UNIVERSITET
SIEVER

IZJAVA O AUTORSTVU
I
SUGLASNOST ZA JAVNU OBJAVU

Završni/diplomski rad isključivo je autorsko djelo studenta koji je isti izradio te student odgovara za istinitost, izvornost i ispravnost teksta rada. U radu se ne smiju koristiti dijelovi tuđih radova (knjige, članci, doktorskih disertacija, magistrskih radova, izvora s interneta, i drugih izvora) bez navedenja izvora i autora navedenih radova. Svi dijelovi tuđih radova moraju biti pravilno navedeni i citirani. Dijelovi tuđih radova koji nisu pravilno citirani, smatraju se plagijatom, odnosno nezakonitim prihvajanjem tuđeg stvarstvenog ili stručnoga rada. Sukladno navedenom, studentu su dužni postupiti izjavu o autorstvu rada.

Ja, MELANI CESAREC (ime i prezime) pod punom moralnom, materijalnom i kaznenom odgovornošću, izjavljujem da sam isključivi autor/ica završnog/diplomskog (obrisati nepotrebno) rada pod naslovom POSTERIZACIJA POLJOPRIVREDA IZ OBLASTI VEŠTAČENJA (upisati naslov) te da u navedenom radu nisu na nedozvoljeni način (bez pravilnog citiranja) korišteni dijelovi tuđih radova.

Student/ica:

(upisati ime i prezime)

MELANI CESAREC

Melani Cesrec

(vlastoručni potpis)

Sukladno Zakonu o stvarstvenoj djelatnosti i visokom obrazovanju završne/diplomske radove sveučilišta su dužna objaviti na javnoj internetskoj bazi sveučilišne knjižnice u sustavu sveučilišta te kopirati u javnu internetsku bazu završnih/diplomskih radova Nacionalne i sveučilišne knjižnice Zavišću račve, istovrsnih umjetničkih studija, koji se realiziraju kroz umjetnička ostvarenja objavljuju se na odgovarajuć način.

Ja, MELANI CESAREC (ime i prezime) neopozivo izjavljujem da sam suglasan/na s javnom objavom završnog/diplomskog (obrisati nepotrebno) rada pod naslovom POSTERIZACIJA POLJOPRIVREDA IZ OBLASTI VEŠTAČENJA (upisati naslov) čiji sam autor/ica.

Student/ica:

(upisati ime i prezime)

MELANI CESAREC

Melani Cesrec

(vlastoručni potpis)