

# Fizioterapijski proces kod artroze koljena

---

**Pintarić, Martina**

**Undergraduate thesis / Završni rad**

**2021**

*Degree Grantor / Ustanova koja je dodijelila akademski / stručni stupanj:* **University North / Sveučilište Sjever**

*Permanent link / Trajna poveznica:* <https://um.nsk.hr/um:nbn:hr:122:994662>

*Rights / Prava:* [In copyright](#)/[Zaštićeno autorskim pravom.](#)

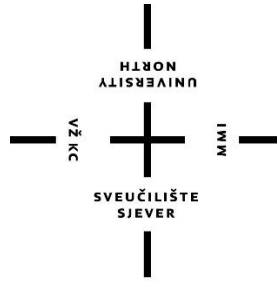
*Download date / Datum preuzimanja:* **2024-07-29**



*Repository / Repozitorij:*

[University North Digital Repository](#)





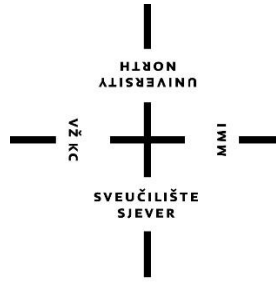
# Sveučilište Sjever

Završni rad br. 021/FIZ/2021

## Fizioterapijski proces kod artroze koljena

Martina Pintarić, 3184/336

Varaždin, lipanj 2021.godine



# Sveučilište Sjever

Odjel za fizioterapiju

Završni rad br. 021/FIZ/2021

## Fizioterapijski proces kod artroze koljena

### Student

Martina Pintarić

### Mentor

Anica Kuzmić, mag. physioth

Varaždin, lipanj 2021.godine

# Prijava završnog rada

## Definiranje teme završnog rada i povjerenstva

ODJEL	Odjel za fizioterapiju		
STUDIJ	preddiplomski stručni studij Fizioterapija		
PRISTUPNIK	Martina Pintarić	JMBAG	0336029987
DATUM	02.07.2021.	KOLEGIJ	Fizioterapija u traumatologiji
NASLOV RADA	Fizioterapijski proces kod artroze koljena		
NASLOV RADA NA ENGL. JEZIKU	Physiotherapy process in osteoarthritis of the knee		
MENTOR	Anica Kuzmić, mag.physioth.	ZVANJE	predavač
ČLANOVI POVJERENSTVA	1. izv.prof.dr.sc. Tomislav Meštrović, predsjednik		
	2. Anica Kuzmić, mag.physioth. mentor		
	3. Doc.dr.sc. Irena Canjuga, član		
	4. Jasminka Potočnjak, mag.physioth., zamjenski član		
	5.		


## Zadatak završnog rada

BROJ	021/FIZ/2021
OPIS	<p>U prvom djelu rada opisana je anatomija koljenskog zgloba, dijagnostički postupci i simptomatologija artroze koljena. U drugom djelu navedeni su načini liječenja artroze koljena. Nadalje u radu je opisana fizioterapija koja uključuje fizioterapijsku procjenu po modelu SOAP, načini korištenih različitih testova pokretljivosti, snage miškulature kod artroze. Isto tako navedeni su fizioterapijski postupci u liječenju artroze koljena koristeći različite modalitete iz područja fizikalnih čimbenika. Prije same fizioterapijske intervencije potrebno je provesti detaljnu procjenu koja se sastoji od subjektivnog i objektivnog pregleda. U sklopu objektivnog pregleda provode se inspekcija, palpacija, goniometrija, antropometrijska mjerenja, MMT i procjena hoda. U procjeni se koriste i funkcionalni testovi te skale boli. Na temelju dobro provede procjene radimo plan i program za daljnju fizioterapijsku intervenciju. Najvažniji dio fizioterapije je kineziterapija, odnosno liječenje pokretom.</p>

ZADATAK URUČEN

12.07.2021

POTPIS MENTORA



## **Predgovor**

Zahvaljujem se svojoj mentorici Anici Kuzmić, mag. physioth na razumijevanju, dostupnosti, savjetima te stručnoj pomoći u izradi završnog rada.

Posebno se zahvaljujem svojim roditeljima, baki, bratu i sestrama koji su me podupirali i davali mi snagu za savladavanje svih prepreka tijekom školovanja.

Zahvaljujem se prijateljici i kolegici Luciji koja mi je dala motivaciju za upis na studij te mi pomogla svaki puta kada sam negdje zapela i omogućila mi da nastavim dalje.

Zahvaljujem se svim prijateljima, sestričnima i teti na podršci, na svakoj riječi utjehe i za svaki pruženi osmijeh.

I na kraju se želim zahvaliti kolegi Dini i kolegicama Dorijani, Nives i Danijeli koji su mi uljepšali i olakšali svo vrijeme provedeno na Sveučilištu i danas ostali jako dobri prijatelji.

## Sažetak

Artoza dolazi od grčke riječi „arthr“ što znači zglob i „ose“ što u prijevodu znači bolest. Artoza može zahvatiti bilo koji zglob, ali najčešće zahvaća nosive zglobove, među kojima je i koljeno. Artozu koljena dijelimo na primarne i sekundarne artroze. Primarnim gonartrozama ne možemo objasniti nastanak poznatim uzročnim čimbenicima, a sekundarnim gonartrozama uvijek prethodi neka druga bolest ili ozljeda koljena te postojanje osovinskog deformiteta. Gonartrozu karakterizira bol nakon velikog napora, duljeg hodanja i hodanja po stepenicama te nakon rada čučajući i klečeći. Osim bolova javlja se oteklina koljena, krepitacije, deformacije, kretnje postaju sve manje, a kvadriceps je u hipotrofiji. Dijagnoza se postavlja na temelju kliničkog i rendgenološkog nalaza, a od dijagnostičkih metoda koriste se još i magnetska rezonanca i artroskopija. Liječenje možemo podijeliti na konzervativno i operativno. Konzervativno liječenje se sastoji od mjera kojima se rasterećuje koljeno, medikamentoznog liječenja te metoda fizioterapije. Operativno liječenje dijeli se na palijativno i kauzalno liječenje, aloartroplastiku te artrodezu. Najvažniji dio liječenja je fizioterapija, no prije same fizioterapijske intervencije potrebno je provesti detaljnu procjenu koja se sastoji od subjektivnog i objektivnog pregleda. U sklopu objektivnog pregleda provode se inspekcija, palpacija, goniometrija, antropometrijska mjerenja, MMT i procjena hoda. U procjeni se koriste i funkcionalni testovi te skale boli. Na temelju dobro provede procjene radimo plan i program za daljnju fizioterapijsku intervenciju. Najvažniji dio fizioterapije je kineziterapija, odnosno liječenje pokretom. Provode se statičke i dinamičke vježbe, vježbe istezanja, vježbe propriocepcije te hidrokineziterapija. Od ostalih metoda fizioterapijskog pristupa provode se metode termoterapije i krioterapije, elektroterapija, magnetoterapija i laseroterapija. Uloga fizioterapeuta je i provođenje edukacije pacijenta o samoj bolesti, korištenju pomagala te o promjeni štetnih životnih navika.

**KLJUČNE RIJEČI:** gonartroza, bol, procjena, fizioterapijska intervencija

## Summary

Arthrosis comes from the Greek word “arthr” which means joint and the word “ose” which in translation means disease. Arthrosis can affect any joint, but most commonly affects the supporting joints, including the knee. Knee arthrosis is divided into primary and secondary. Primary gonarthrosis cannot be explained by the known causal factors, and secondary gonarthrosis is always preceded by another disease or injury of the knee and the existence of an axial deformity. Gonarthrosis is characterized by pain after strenuous exertion, prolonged walking and walking up stairs, but also after work which includes squatting and kneeling. In addition to pain, there is swelling of the knee, crepitation, deformity, movements become less and less, and the quadriceps is in hypotrophy. The diagnosis is made on the basis of clinical and radiological findings, and magnetic resonance imaging and arthroscopy are also used as diagnostic methods. Treatment can be divided into conservative and operative. Conservative treatment consists of measures to relieve the knee, medication and physiotherapy methods. Operative treatment is divided into palliative and causal treatment, alloarthroplasty and arthrodesis. The most important part of treatment is physiotherapy, but before the physiotherapy intervention itself, it is necessary to conduct a detailed assessment consisting of a subjective and objective examination. As part of the objective examination, inspection, palpation, goniometry, anthropometric measurements, MMT and gait assessment are performed. Functional tests and pain scales are also used in the assessment. Based on a well-conducted assessment, we are working on a plan and program for further physiotherapy intervention. The most important part of physiotherapy is kinesitherapy, is movement therapy. Static and dynamic exercises, stretching exercises, proprioception exercises and hydrokinesitherapy are performed. Other methods of physiotherapy approach include thermotherapy and cryotherapy, electrotherapy, magnetotherapy and laser therapy. The role of the physiotherapist is to educate patients as well. It is very important to educate patients about the disease itself, the use of aids and the change of harmful life habits.

**KEY WORDS:** gonarthrosis, pain, evaluation, physiotherapy intervention

## **Popis korištenih kratica**

cm- centimetar

CP- kratki period

cm<sup>2</sup>- centimetar kvadratni

DF-dvofazno fiksiran

DDS- dijadinamske struje

Hz- herc

IFS- interferentne struje

K/Na- kalij/natrij

lig.-ligamentum

LP- dugi period

m.- musculus

mm.- musculii

MF- monofazno fiksiran

MMT- manualni mišićni test

MHz- megaherc

ms- milisekunda

mT- militesla

mW- milivat

npr.- na primjer

RTG- radiografija

sl.- slično

s- svjetlosna energija

tj.- to jest

TENS- transkutana električna nervna stimulacija

V/m- volt po metru

VAS- vizualno analogna skala



# Sadržaj

1. Uvod.....	1
2. Anatomija koljena .....	2
2.1. Zglob, zglobne sveze i menisci .....	2
2.2. Burze.....	4
2.3. Mišići .....	4
3. Biomehanika.....	6
4. Etiologija i patogeneza .....	7
4.1. Primarne (idiopatske) gonartroze.....	8
4.2. Sekundarne gonartroze .....	8
5. Klinička slika.....	10
6. Prognoza .....	12
7. Dijagnostičke metode .....	12
7.1. RTG pregled koljena .....	13
7.2. Artroskopija.....	13
7.3. Magnetska rezonanca .....	14
8. Liječenje .....	14
8.1. Konzervativno liječenje.....	15
8.2. Operativno liječenje.....	16
8.2.1. Palijativno liječenje .....	16
8.2.2. Kauzalno liječenje .....	16
8.2.3. Aloartroplastika .....	16
8.2.4. Artodeza .....	16
9. Fizioterapijska procjena.....	17
9.1. Subjektivni pregled.....	17
9.2. Objektivni pregled .....	17

9.2.1. Inspekcija .....	18
9.2.2. Palpacija .....	18
9.2.3. Goniometrija .....	18
9.2.4. Antropometrijska mjerenja .....	19
9.2.5. MMT .....	20
9.2.6. Procjena hoda.....	23
9.2.7. Lequesneov funkcionalni indeks .....	23
9.2.8. Skale boli.....	24
10. Fizioterapijska intervencija .....	25
10.1. Kineziterapija .....	25
10.1.1. Izometričke vježbe.....	26
10.1.2. Dinamičke vježbe .....	28
10.1.3. Vježbe istezanja .....	31
10.1.4. Vježbe propriocepcije .....	32
10.2. Hidrokineziterapija .....	34
10.3. Termoterapija / krioterapija.....	36
10.3.1. Terapijski UZV .....	36
10.3.2. Kriomasaža .....	37
10.4. Elektroterapija .....	38
10.4.1. Interferentne struje (IFS).....	38
10.4.2. Dijadinamske struje (DDS).....	39
10.4.3. TENS .....	40
10.4.4. Elektrostimulacija.....	41
10.5. Magnetoterapija .....	42
10.6. Laser .....	43
10.7. Edukacija pacijenta.....	44
11. Zaključak .....	45

12. Literatura .....	46
13. Popis slika.....	48
14. Popis tablica .....	50

## 1. Uvod

Artroza dolazi od grčke riječi „arthr“ što znači zglob i „-ose“ što u prijevodu znači bolest. Kada kažemo artroza, mislimo na bolesne promjene koje se javljaju na jednom ili više zglobova koje ne počinju uvijek oštećenjem hrskavice te nisu primarno izazvane upalom. Imamo puno faktora koji uzrokuju oštećenje hrskavice, kao što je krivo opterećenje zgloba, odnosno njegovo preopterećenje. Osim toga, urođeni defekt i nezgode također dovode do prijevremenog propadanja hrskavice. Ako jednom započet proces bez liječenja nezaustavno napreduje, posljedica toga je potpun nestanak hrskavičnog sloja i deformacija kosti koja se nalazi ispod hrskavice te promjene na sluznici koja oblaže zglob. Svi ti procesi povezani su s deformacijom zgloba, jakim bolovima i ograničenom pokretljivošću zgloba koja u nekim slučajevima dovodi do potpunog ukočenja zgloba. Do sad se smatralo da od artroze boluju samo starije osobe, međutim zbog promijenjenog načina života, artroza se često javlja i kod mladih osoba. Artroza može zahvatiti bilo koji zglob, ali najčešće zahvaća nosive zglobove. Gonartroza, odnosno artroza koljena, spada među zglobove koji su najčešće zahvaćeni [1].

Artroza koljena u početku je karakterizirana promjenama na zglobnoj hrskavici, a kasnije se te promjene šire na ostale strukture zgloba. Koljeno je najsloženiji zglob u tijelu, sastoji se od tibiofemoralne i femoropatelarne komponente i svaka ta komponenta može biti zahvaćena degenerativnim promjenama, odnosno artrozom. Osim što je najsloženiji zglob, koljeno spada također i u zglobove u opterećenju. To znači da je prilikom stajanja i hodanja koljeno stalno opterećeno, izloženo je djelovanju mehaničkih sila. Složena građa koljena i njegovo stalno opterećenje razlog su što artroza najčešće zahvaća upravo koljenski zglob. Simptomi koji se javljaju su promjenjivi. U početku se javljaju blaži simptomi kao što su bol i zamor, a kako bolest napreduje pojačavaju se i simptomi, pa u krajnjem slučaju može doći i do blokade koljena [2]. U radu je opisana dijagnostika te liječenje artroze koljena, a naglasak je stavljen na rehabilitaciju. Opisane su metode fizioterapijskog pristupa koje se provode s ciljem ublažavanja simptoma, sprječavanja daljnjih komplikacija te poboljšanja kvalitete života pacijenta s artrozom koljena.

## 2. Anatomija koljena

Koljeni zglob, *articulatio genus*, najveći je zglob našeg tijela koji povezuje donji kraj bedrene kosti i gornji kraj goljениčne kosti, a pripada mu i sezamska kost iver (patela) [3].

### 2.1. Zglob, zglobne sveze i menisci

Konveksno zglobno tijelo čine kondili femura koji su odijeljeni međučvornom udubinom i zavijeni su od sprijeda prema natrag. Sprijeda su zavijeni po većem polumjeru, a straga po manjem, a pošto se rubovi zglobne plohe na lateralnom kondilu razilaze prema naprijed, ploha je šira sprijeda nego straga. Na stranama kondila bedrene kosti nalaze se koštane izbočine koje služe kao hvatište zglobnih sveza i tetiva okolnih mišića (*epicondylus medialis et lateralis*). Zglobne plohe kondila pokrivene su zglobnom hrskavicom. Konkavno zglobno tijelo čine kondili tibije i također je pokriveno zglobnom hrskavicom [3].

Zglobna tijela koljenskoga zgloba učvršćena su ligamentima (*ligamentum patellae*, medijalni i lateralni kolateralni ligament, prednja i stražnja ukrižena sveza).

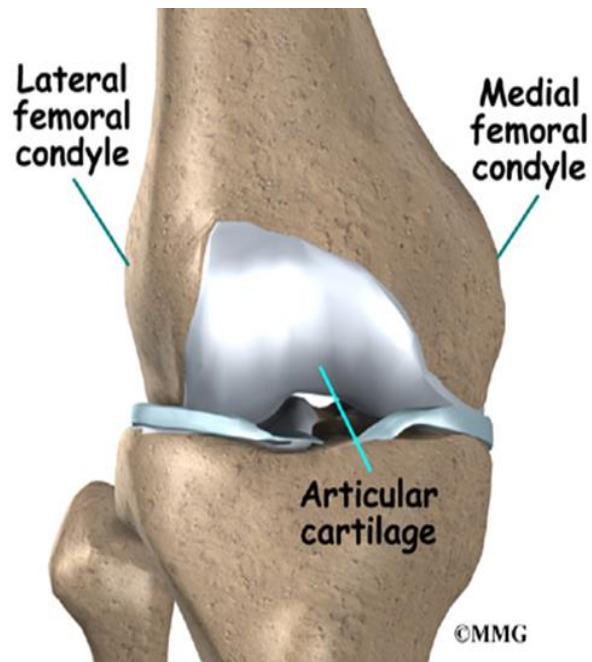
Između zglobnih tijela nalaze se vezivno-hrskavične polumjesečaste tvorbe koje nazivamo medijalni i lateralni menisk. Vanjski rub meniska je zadebljan i vezan uz zglobnu čahuru. Prema sredini zgloba menisci se stanjuju i završavaju tankim rubom. Menisci imaju krvne žile samo na perifernome vanjskom rubu, pa taj menisk može zacijeliti pogotovo ako se sašije. Zadaća meniska je mnogostruka, osiguravaju sukladnost zglobnih ploha femura i tibije, ublažavaju opterećenja koja se prenose na potkoljenice i stopala te povećavaju stabilnost zgloba [3].

Zglobna čahura je tanka, obilna i napeta fascijom latom, tetivama i ligamentima oko zgloba. Membrana fibrosa zglobne čahure veže se na femur ispod epikondila, a sprijeda se veže dalje od ruba zglobne hrskavice nego na bočnim stranama i straga. Na tibiji se zglobna čahura veće uz rub zglobne hrskavice. Prednju stranu čahure pojačava *ligamentum patellae* koji se proteže od ruba patele do *tuberositas tibiae*, sa strane patele (*retinacula*), a sa stražnje su u čahuru utkani kosa i lučna zakoljenska sveza. *Membrana synovialis* oblaže zglobnu čahuru s unutrašnje strane, ali ne i straga. Sinovijalna membrana se od fibrozne opne odvaja u području međučvorne udubine i prelazi na ukrižene sveze, koje oblaže sprijeda i s lateralnih strana. Sinovijalna membrana s prednje strane daje izdanke koji oblikuju zatone, donji i gornji recensus i širi se sa svake strane patele ispod aponeuroze *m.vastus medialis* i *m.vastus lateralis*. Na prednjoj strani zglobne čahure između fibronoznoga i sinovijalnoga sloja, nalaze se jastučići masnog tkiva. Na tom mjestu sinovijalna membrana se izbočuje u šupljinu zgloba i oblikuje

parni nabor (*plicae alares*), a osim njega postoji i treći nabor (*plica synovialis infrapatellaris* i veže se u međučvornu udubinu. Masni jastučići sprječavaju da u zglobu nastane zrakoprazni prostor, npr. pri ekstenziji potkoljenice iver se pomiče proksimalno, a oni popune zglobni prostor ispred ukriženih sveza [3].

Kolateralni ligamenti osiguravaju stabilnost koljenog zgloba. Lateralni kolateralni ligament polazi s lateralnog epikondila femura, a veže se za prednji i lateralni dio gornjega kraja fibule. Medijalni kolateralni ligament polazi s medijalnoga epikondila femura, prolazi preko zglobne čahure i veže se za medijalni kondil tibije i medijalnu površinu tibije. Za duboki dio sveze veže se za medijalni menisk. Ukrižene sveze (*ligamenta cruciata genus*) dvije su snažne intraartikularne sveze. Prednji ukriženi ligament veže se s prednje strane za interkondilarnu eminenciju tibije, usmjeren je prema natrag i veže se na medijalnu i stražnju površinu lateralnog kondila femura. Stražnji ukriženi ligament snažniji je od prednjeg križnog ligamenta i polazi od lateralne plohe medijalnoga kondila femura, te seže do *area intercondylaris posterior* [4]. Ukrižene sveze osiguravaju unutarnju čvrstoću koljenskoga zgloba i služe vođenju kretnji. *Ligament patellae* nastavak je tetive mišića kvadricepsa i polazi od patele do *tuberositas tibiae* [3].

Zglobna hrskavica (*cartilago articularis*) hijalina je hrskavica koja oblaže zglobne površine (Slika 2.1.1). Zglobna hrskavica je obložena sinovijalnom tekućinom koja je produkt sinovijalne membrane zglobne čahure. Vitalnost hrskavice direktno je ovisna o količini i kvaliteti sinovijalne tekućine. Debljina hrskavice kreće se od 3 do 5 milimetara, najtanja je u središnjem dijelu konveksnog zglobnog tijela i perifernom dijelu konkavnog zglobnog tijela [5]. Zglobna hrskavica može podnositi maksimalna opterećenja iako ima samo nekoliko milimetara. Tu sposobnost zahvaljuje hidro-elastičnom sustavu koji se temelji na visokoj sposobnosti vezanja vode u njezinu strukturu i zahvaljujući osnovnoj arhitekturi njezine mreže kolagenih niti. Kada je hrskavica opterećena iz nje se istiskuje voda i ulazi u sinovijski prostor, a kada je rasterećena tekućina se usiše natrag u hrskavicu. Osim apsorpcije pritiska, zglobnu hrskavicu karakterizira olakšavanje međusobnog klizanja zglobnih tijela, ne sadrži krvne žile i živce, te ima sposobnost resorpcije [6].



Slika 2.1.1. Zglobna hrkavica

[Izvor: <https://www.concordortho.com/patient-resources/patient-education/topic/012077823dc43e100421f8573e812bd0>]

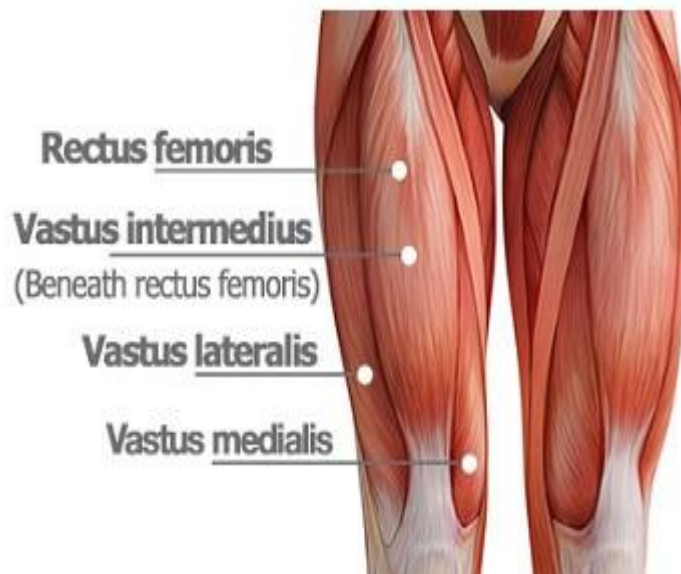
## 2.2. Burze

U području koljena postoji 11 burzi. Velika prepatelarna burza leži između prednje površine ivera i kože. Mala superficialna infrapatelarna burza smještena je između kože i proksimalnoga dijela patelarnog ligamenta. *Bursa subtendinea m.gastrocnemii medialis* nalazi se ispod tetive medijalnog gastroknemiusa i u većini slučajeva je spojena s burzom *m.semimembranosus* koja je smještena na stražnjoj površini koljena, između semimembranoznoga mišića i medijalne glave gastroknemialnoga mišića. *Bursa anserina* nalazi se na medijalnoj strani koljena te leži između kolateralnoga medijalnoga ligamenta i tetiva *m.sartorius*, *m.gracilis*, *m. semitendinosus* [3].

## 2.3. Mišići

Najvažnijim mišićima u području koljena pripada *m.quadriceps femoris* koji osigurava stabilnost koljenskoga zgloba. *M. quadriceps femoris* pokriva cijelu prednju stranu bedra i ima četiri dijela. Ravni mišić, *m.rectus femoris*, počinje iznad zdjelične čaške i okomito se spušta prema koljenu. Preostala 3 široka mišića, *mm.vastus lateralis, intermedius et medialis* počinju s bedrene kosti. Sva četiri mišića spajaju se u zajedničku tetivu koja prelazi ispred koljena i u nju je uložena patela (Slika 2.3.1.). Čvrsta patelarna sveza, *lig.pattellae*, veće je ispod koljena

za hrapavost na prednjoj strani goljениčne kosti. Sve četiri mišićne glave izvode ekstenziju potkoljenice u koljenom zglobu, ravni mišić još izvodi i fleksiju natkoljenice u zglobu kuka [7].



Slika 2.3.1. *M. quadriceps femoris*

[Izvor: <https://www.knee-pain-explained.com/pulled-quad.html>]

Fleksiju potkoljenice izvode *m. biceps femoris*, *m. semitendinosus*, *m. semimembranosus* koji su smješteni na stražnjoj strani potkoljenice.

*M. biceps femoris* ima dvije glave, dugu i kratku. Duga glava (*caput longum*) polazi s lateralne strane sjedne izbočine (*tuber ischiadicum*). Kratka glava (*caput breve*) polazi s donjeg dijela hrapave pruge (*linea aspera*) bedrene kosti. Mišićna vlakna prelaze u trbuh i spuštaju se po stražnjoj lateralnoj strani bedrene kosti te se tetivom vežu na lateralni dio glavice lisne kosti i lateralni kondil goljениčne kosti. Obje glave zajedno flektiraju potkoljenicu te ju obrće prema van kad je ona malo flektirana [7].

*M. semitendinosus* polazi od sjedne izbočine (*tuber ischiadicum*), prelazi u trbuh u kojem je umetnuta tetiva te se veže na medijalni kondil goljениčne kosti na stražnjoj strani. *M. semimembranosus* polazi od sjedne izbočine (*tuber ischiadicum*), a hvata se tetivno na medijalni kondil goljениčne kosti te na poplitealnu fasciju. Oba mišića ekstenziraju natkoljenicu, flektiraju potkoljenicu te izvode unutarnju rotaciju potkoljenice kada je ona malo flektirana [7].



### 3. Biomehanika

Koljeni zglob je složeni zglob koji ima karakteristike kutnog i obrtnog zgloba/*trochogynglimus*). Pošto ima 2 kondila, može se nazvati i dvostrukim kondilarnim ili elipsoidnim zglobom, *art.bicondylaris*. Pokreti u koljenu izvode se oko poprječne i uzdužne osi. Oko poprječne osi izvode se fleksija i ekstenzija koljena, a oko uzdužne osi rotacija potkoljenice prema unutra i prema van [8].

Funkcionalno se koljeni zglob može podijeliti na četiri dijela:

1. Meniskofemoralni medijalni dio zgloba koji je smješten između medijalnog kondila bedrene kosti i gornje plohe medijalnog meniska. U tom su dijelu zgloba mogući svi pokreti (fleksija, ekstenzija, vanjska i unutarnja rotacija) jer je medijalni kondil zakrivljen [8].

2. Meniskotibijalni medijalni dio zgloba nalazi se između donje plohe medijalnog meniska i medijalne zglobne plohe goljenične kosti. U tom dijelu zgloba normalno nema kretnji. Ako se izvodi samo fleksija potkoljenice bez unutarnje rotacije ili ekstenzija bez vanjske rotacije potkoljenice, u tom dijelu zgloba izvode se kompenzatorna vanjska rotacija prilikom izvođenja fleksije te unutarnja rotacija potkoljenice pri ekstenziji [8].

3. Meniskofemoralni lateralni dio zgloba nalazi se između lateralnog kondila bedrene kosti i gornje plohe lateralnog meniska. U tom dijelu zgloba izvode se fleksija i ekstenzija potkoljenice zato što je lateralni kondil bedrene kosti zavijen samo od prednje strane prema stražnjoj [8].

4. Meniskotibijalni lateralni dio zgloba nalazi se između donje plohe lateralnog meniska i lateralne zglobne plohe goljenične kosti. U tom dijelu zgloba moguća je i rotacija, goljenična kost se rotira prema lateralnom menisku, koji se kreće zajedno s kondilom femura [8].

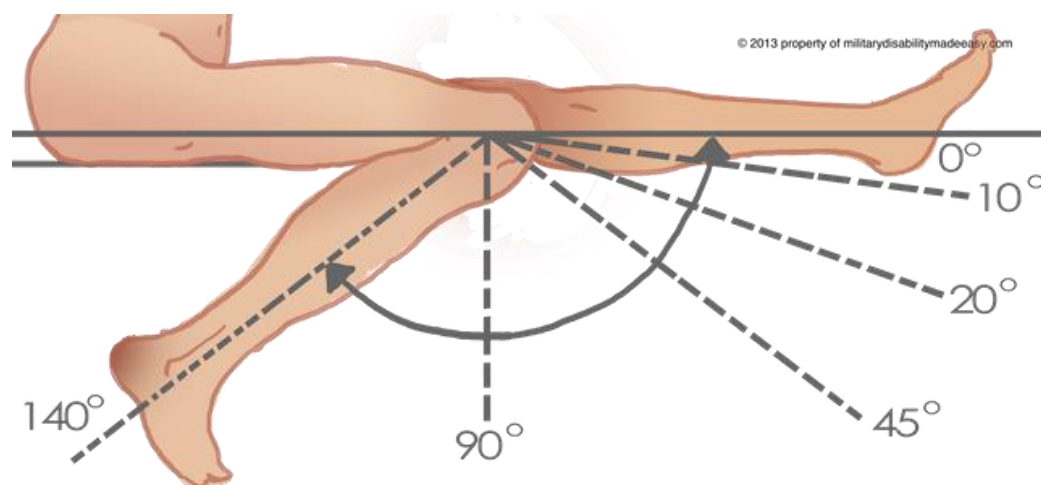
Poprječna os koljenog zgloba prolazi kroz epikondile bedrene kosti. Aktivna fleksija je moguća 120-130° od nultog položaja (Slika 3.1.), a pasivna fleksija ide do 160°. Raspon između aktivne i pasivne fleksije naziva se mrtvim mišićnim prostorom. Ekstenzija je moguća do ispruženog kuta (Slika 3.1.), a ograničavaju je pobočne sveze, prednji dio prednje i stražnji dio stražnje ukrižene sveze. U koljenu se može izvesti i hiperekstenzija do 5° od nultog položaja. Prilikom izvođenja ekstenzije, istodobno se zbiva i rotacija potkoljenice prema van za oko 5°, zbog zatezanja prednje ukrižene sveze, a prilikom izvođenja fleksije je mehanika suprotna, pa postoji i unutarnja rotacija potkoljenice za oko 5°. Ako se izvodi fleksija potkoljenice bez

unutarnje rotacije, na primjer u čučnju, kada je stopalo fiksirano, tada se u meniskotibijalnom medijalnom dijelu zgloba odvija kompenzatorna vanjska rotacija potkoljenice. Isto tako pri ekstenziji potkoljenice bez rotacije prema van u tom dijelu zgloba odvija se kompenzatorna unutarnja rotacija potkoljenice [8].

Prilikom stajanja pobočne sveze su napete pa je rotacija potkoljenice u koljenom zglobu gotovo nemoguća. U srednjem položaju opseg rotacije potkoljenice je najveći jer u tom položaju kolateralne sveze nisu napete. U srednjem položaju koljenoga zgloba koljeno je u fleksiji od  $30^\circ$  do  $20^\circ$ . Pri fleksiji potkoljenice od  $90^\circ$  moguća je i unutarnja rotacija potkoljenice za  $10^\circ$ , a vanjska rotacija za  $40^\circ$ . Unutarnju rotaciju ograničavaju obje ukrižene sveze i medijalna kolateralna sveza, a vanjsku rotaciju stražnji dio stražnje ukrižene sveze i lateralna kolateralna sveza [8].

Pri svakom pokretu u koljenu, sudjeluju zglobni menisci. Oni se pri ekstenziji pomiču prema naprijed, pri fleksiji prema natrag, a pri rotaciji potkoljenice ili pokretima udruženim s rotacijom kreću se s kondilima bedrene kosti [8].

U mehanici koljenoga zgloba, važnu ulogu također ima i patela. Ona štiti koljeno od izravnih udaraca, povećava duljinu ekstenzorne tetive i sprječava uklještenje zglobne ovojnice među zglobnim tijelima u fleksijskom položaju. Patela je prilikom fleksije smještena u udubini ispred ukriženih sveza, prilikom djelomične fleksije leži na vlastitoj zglobnoj plohi bedrene kosti, a prilikom ekstenzije se povlači sa zglobne plohe na bedrenoj kosti prema gore na bedrenu kost (Slika 3.1.) [8].



Slika 3.1. Raspon pokreta fleksije i ekstenzije u zglobu koljena  
[Izvor: <https://boneandspine.com/knee-range-of-motion/>]

## 4. Etiologija i patogeneza

Zglob koljena je svakodnevno izložen stalnim opterećenjima pa uopće ne čudi što se „izlizje“ kod puno ljudi prije vremena. Procjenjuje se da se kod 90% ljudi iznad šezdesete javlja gonartroza, a češće se javlja kod žena nego kod muškaraca [1]. Artrozu koljena s obzirom na epidemiologiju dijelimo na primarne i sekundarne gonartrozu [2].

### 4.1. Primarne (idiopatske) gonartroze

Više od 50% gonartroza spada u primarne gonartroze, tj. artroze kojima ne možemo objasniti nastanak poznatim uzročnim čimbenicima. Kod pacijenta koji ima primarnu gonartrozu nema upale ni ozljede, kongruentnost zglobnih tijela je dobra, osovina opterećenja je uredna, pacijent kroz život nije bio izložen teškom fizičkom naporu ni povećanoj tjelesnoj težini. Smatra se da se kod ovakvih artroza radi o primarnoj pogrješci u kvaliteti i strukturi zglobne hrskavice koljena koja ne može izdržati ni normalno, a pogotovo jače naprezanje ili opterećenje zglobnih tijela. Riječ je o nesrazmjeru djelovanja mehaničkih čimbenika na slab hrskavični matriks. Kod primarnih artroza, normalan fizički stres je prejak za oslabljenu zglobnu hrskavicu. Idiopatske artroze zahvaćaju lateralnu i medijalnu stranu koljena kao i femoropatelarni zglob, a iako se artroze često javljaju na oba koljena, postoje i slučajevi u kojima je drugo koljeno sasvim uredno. Takva situacija još više unosi nejasnoće u etiologiju idiopatskih artroza. Ono što je konstanta u primarnih gonartroza je relativno visoka dob bolesnika (od 6. desetljeća na dalje), te da se bolest javlja 3 puta češće kod žena nego kod muškaraca [2].

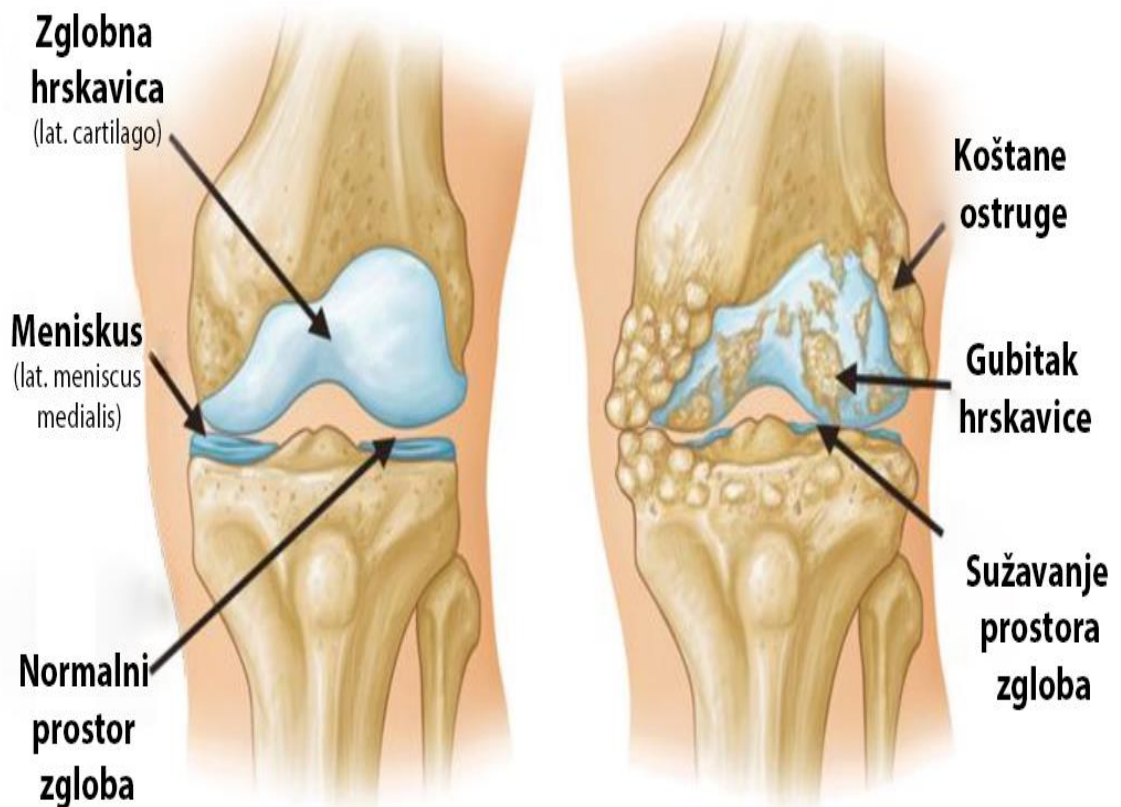
### 4.2. Sekundarne gonartroze

Preostala polovica gonartroza spada u grupu sekundarnih gonartroza. Sekundarnim gonartrozama uvijek prethodi neka druga bolest ili ozljeda koljena te postojanje osovinskog deformiteta, pa njihov nastanak smatramo objašnjivim. Najčešće se radi o pacijentima koji su imali oštećenje zgloba, natkoljениčne ili potkoljениčne kosti, zatim o pacijentima koji su kroz život radili teške fizičke poslove, ljudima posebnih zanimanja i sportašima. Bolesti upalnog reumatizma završavaju s teškim artrotskim promjenama na oba koljena, a razne infekcije, posebno gnojne, oštećuju zglobna tijela i dovode do sekundarne artroze. Stanja nakon ozljede ligamenata, menisectomy, prijeloma fibule, tibije i zglobnih tijela dovode do inkongruentnosti zglobnih tijela, pa također dovode do sekundarne gonartroze [2]. Na posebno mjesto stavljamo sekundarne gonartroze koje su nastale zbog osovinskih deformiteta donjih

ekstremiteta (X i O koljena) bilo koje etiologije. Za ove deformitete je karakteristično da mehanička osovina noge, koja ide iz središta kuka, ne prolazi sredinom koljenskog zgloba i dijafizom tibije do sredine gornjeg nožnog zgloba. Ova osovina kod valgus deformacije pomaknuta je lateralno, a kod varus deformacije medijalno od sredine koljenskog zgloba, te prolazi kroz lateralne odnosno medijalne kondile femura i tibije. U većini slučajeva osovina uopće ne dodiruje koljenski zglob, nego prolazi izvan njega s medijalne ili lateralne strane koljena [2]. Posljedično, sile opterećenja nisu raspoređene po cijeloj površini zglobnih tijela na oba kondila tibije i femura, nego samo na vanjskom ili unutarnjem dijelu tibiofemoralnog zgloba. Površina opterećenja u koljenu je smanjena i po nekoliko puta, odnosno nekoliko puta je povećana sila po jedinici površine. Zbog toga dolazi do ubrzanog propadanja zglobne hrskavice vanjskih ili unutarnjih kondila (nikad i jednih i drugih) i zglobne hrskavice patele koja se pomiče lateralno kod valgusa i medijalno kod varusa. Suprotni (rasterećeni) dio koljenskog zgloba se „otvara“, dolazi do rastezanja ligamentarnog aparata i zglobne čahure pa se pacijentove tegobe još više pojačavaju. Sekundarne gonartroze koje su nastale zbog poremećaja osovine opterećenja karakterizira i nalaz preartroze zgloba. To je stanje koje najavljuje artrozu kliničkim i RTG nalazom i traži intervenciju kako bi se osovina popravila i kako bi se zaustavilo daljnje napredovanje artroze [2].

Patološki proces počinje na hrskavici koja nakon toga propada, dolazi do degenerativnih promjena, stvaraju se pukotine koje se šire, zglobni prostor se počinje sužavati, zglobna tijela gube svoju glatkoću i pri pokretu se čuju krepitacije (Slika 4.2.1.). Osim hrskavice promjenama je obuhvaćena i subhondralna kost koja se nalazi ispod hrskavice, ona počinje bujati i nastaju osteofiti. Osim stvaranja osteofita, dolazi do remodeliranja subhondralne kosti što dovodi do sklerozacije i zadebljanja. Zglobna čahura hipertrofira te se komadić hrskavice može otkinuti i zauzeti zglobni prostor. U završnoj fazi hrskavica propadne u potpunosti, između kostiju dolazi do trenja, a pokreti su ograničeni i bolni [9]. Bol est asimptomatski napreduje zbog toga što degenerativne promjene počinju na hrskavici koja nije inervirana. Bol se javlja tek onda kada se u patološki proces uključi subhondralna kost i okolne zglobne strukture, a nastaje zbog bogate mreže osjetilnih vlakana koje sadrži pokosnica subhondralne kosti. Upravo zbog toga već postoje ireverzibilne promjene kada se pacijent javi doktoru. U hrskavici dolazi i do biokemijskih promjena u koje su uključeni kolagen tipa 1 i proteoglikan. Kod ovakvih promjena dolazi do razrjeđenja hrskavičnoga proteoglikana. Taj patološki proces u početku uopće e dolazi do izražaja zbog djelovanja kompenzatornog mehanizma hondrocita. Hondrociti popravljaju nastalu štetu, ali tu funkciju mogu obavljati do kada ne dođe do prorjeđenja proteoglikana, a

ako je došlo do prorijeđenosti, dolazi do gubitka hrskavičnog matriksa. Osim oštećenja proteoglikana dolazi i do oštećenja kolagena tipa 2, te porasta sadržaja kolagena tipa 1 koji djelomično zamjenjuje kolagen tipa 2 [9].



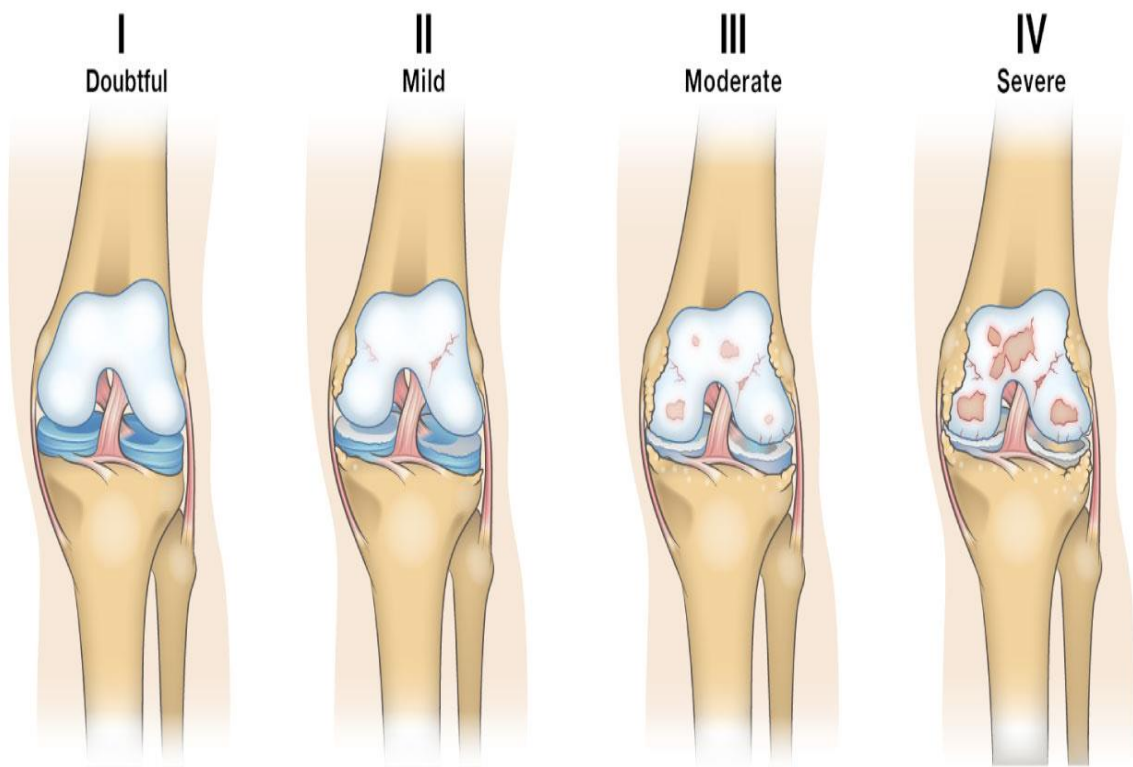
Slika 4.2.1. Degenerativne promjene u zglobu koljena  
[Izvor: <https://acuraflex.hr/zglobovi/>]

## 5. Klinička slika

Klinička slika artroze koljena ovisi o vrsti artroze (primarna ili sekundarna), dobi pacijenta, zanimanju, životnim navikama i njegovom općem stanju. U samom početku se javlja povremena bol i to većinom nakon velikog napora, duljeg hodanja i hodanja po stepenicama. Bol je osobito jaka nakon rada čučajući ili klečeći, a nakon nekog vremena pojavi se i šepanje. Može doći i do otekline koljena zbog sinovijalne reakcije. Kasnije bol postaje sve češća i sve jača, dulje traje i javlja se i kod malih fizičkih napora bez prevelikog opterećenja zgloba. Sve češći postaju i izljevi u zglob [2]. Karakteristična bol javlja se u momentu ustajanja i početku hodanja dok se koljeno ne razgiba. Nakon toga bol popušta, ali se nakon nekog vremena opet javi pa pacijent mora stati. Kretanje koljena postaju sve manje, pacijent ne može do kraja ispružiti koljeno (fleksijska kontraktura) ili ga ne može do kraja savinuti (ekstenzijska kontraktura). Najčešće se javlja smanjena fleksija i ekstenzija istovremeno. Kretanje u koljenu su praćene krepitacijama koje pacijent osjeća, a njegova okolina ih može čuti. Krepitacije se mogu i osjetiti ako se stavi ruka na koljeno prilikom izvođenja fleksije i ekstenzije [2]. Koljeno zahvaćeno artrozom je deformirano, recesusi su često izbočeni zbog izljeva, a kvadriceps je u hipotrofiji. Često dolazi i do zadebljanja masnog tkiva u predjelu sluzne vreće pes anserinusa koja može biti i upaljena te do nazočnosti Bakerove ciste. Deformitetu pridonose i poremećena osovina (varus ili valgus deformitet). Pacijentu je teško ustati, čučnuti, ustati iz čučnja, hodati po stepenicama, a često pokazuje prstom na zglobnu pukotinu, na medijalnu kod varus i lateralnu kod valgus artroze [2]. U nekim slučajevima, ali rijetko, dogodi se blokada koljena zbog uklještenja slobodnih koštano hrskavičnih zglobnih tijela. Nakon određenih kretanja blokada može nestati. Artroza se s vremenom pogoršava pa dolazi i do pojačanja pacijentovih smetnji, bol postaje jača i češća, a šepanje je sve izraženije pa zbog toga pacijent mora koristiti štap ili štake. Pacijent se zbog bolova sve rjeđe kreće, dobiva na tjelesnoj težini i pogoršava stanje gonartroze [2].

## 6. Prognoza

Degenerativni proces u koljenu nastaje postepeno i klinički se manifestira dosta kasno. Taj proces je kroničan i progresivan, a tijekom bolesti je postupan (slika 6.1.). Artrotske promjene mogu biti ubrzane dodatnim patogenetskim i provokativnim faktorima, primjerice povišenom tjelesnom temperaturom, tjelesnom težinom i prevelikim opterećenjem zgloba na radnom mjestu. Karakteristike artroze te njezin nastanak i progresija patoloških procesa razlikuju se od osobe do osobe i zbog toga je bitno svakom pacijentu pristupiti individualno [10].



Slika 6.1. Progresija patoloških procesa

[Izvor: <https://springloadedtechnology.com/guide-to-severe-knee-osteoarthritis/>]

## 7. Dijagnostičke metode

Dijagnoza gonartroze se postavlja na temelju kliničkog i rendgenološkog nalaza. Karakteristike koje su vidljive kliničkim pregledom su: bol prilikom izvođenja pokreta, bol pri palpaciji, krepitacije pri pokretima, zadebljanje zgloba, izljev, ograničen opseg pokreta, trofičke promjene okolne muskulature. Radiološki je vidljivo suženje zglobne pukotine, reaktivna subhondralna skleroza, osteofiti i ciste u subhondralnoj kosti. U dijagnostici se mogu još koristiti i artroskopija i magnetska rezonanca, ali se u praksi najčešće oslanjamo na klinički nalaz i rendgenološke snimke koljena u oba smjera [11].

### 7.1. RTG pregled koljena

RTG pregled koljena je nezamjenjiva dijagnostička pretraga. Inače se izvodi u ležećem položaju pacijenta, ali ako postoji poremećena osovina koljena ovu pretragu je bolje učiniti u stojećem položaju pacijenta i to oba koljena istovremeno. Potrebno je prikazati najmanje polovicu natkoljenica i polovicu potkoljenica, kako bi se lakše i točnije odredila osovina nogu i lakše izmjerili femorotibijalni kutovi. Poremećeni femorotibijalni kut (valgus ili varus koljeno) govori je li riječ o primarnoj ili sekundarnoj artrozi. Nakon utvrđivanja osovine noge i femorotibijalnog kuta promatramo zglobna tijela i širinu zglobne pukotine [2]. Zglobna pukotina je kod artroze uvijek sužena, a ako je osovina noge uredna, suženje se nalazi s unutarnje strane zgloba (medijalna artroza) ili vanjskog dijela zgloba (lateralna artroza). Suženje zglobne pukotine je jače što je degenerativni proces jači. *Eminentia intercondylica tibiae* je gotovo uvijek ušiljena i znak je rane artroze, a posebno ako je udružena s osteofitima na rubovima zglobnih tijela, u prvom dijelu tibije. Sklerozacija kosti uz degenerativne ciste su česta pojava kod uznapredovalih artroza koljena. U koljenskome zglobu često se vide slobodna zglobna tijela, koštano-hrskavične građe, okruglasta, najčešće smještena u zakoljenskoj jami. Kod primarnih gonartroza zahvaćen je i unutarnji i vanjski dio zgloba, dok je kod sekundarnih artroza uzrokovanih osovinskim deformitetima zahvaćena samo jedna strana zgloba [2].

### 7.2. Artroskopija

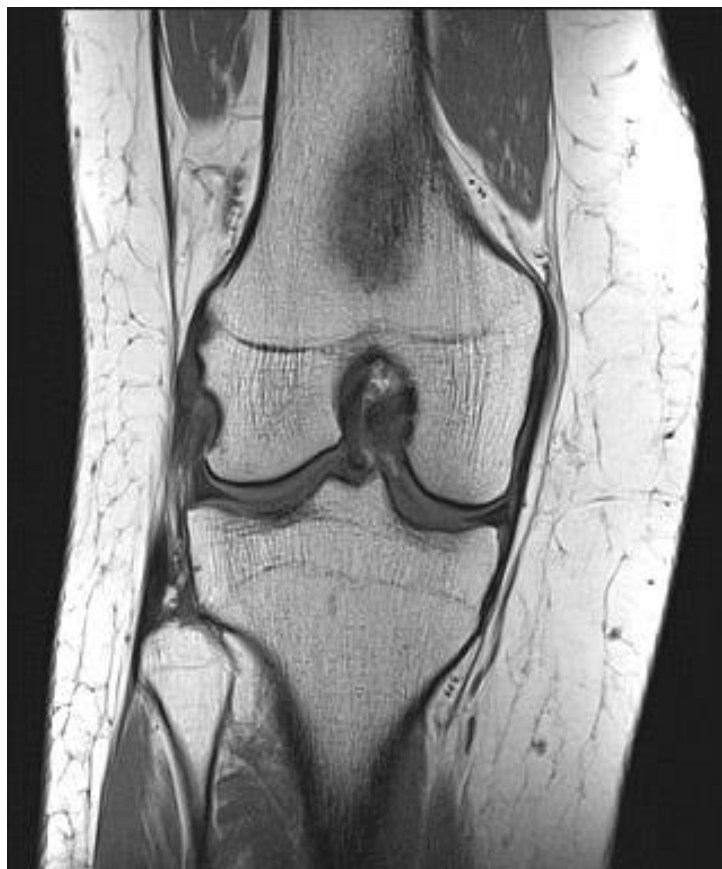Artroskopija je endoskopska metoda kojom se artroskop uvodi u zglobnu šupljinu radi dijagnostike i liječenja bolesti i ozljeda zgloba. Zahvat se izvodi u operacijskoj sali uz pridržavanje svih kirurških principa asepse i u općoj anesteziji, uz mogućnost primjene i lokalne anestezije. U današnje vrijeme dijagnostička artroskopija ima mogućnost i operacijskog



liječenja. Indikacije za artroskopiju su ozljede i bolesti intraartikularnih struktura (zglobna hrskavica, sinovijalna membrana, menisci i ukriženi ligamenti koljena) [12].

### 7.3. Magnetska rezonanca

Magnetska rezonanca (Slika 7.3.1.) je neinvazivna pretraga s vrlo malo neugodnosti za pacijenta. Prednosti magnetske rezonance u usporedbi sa standardnom rendgenskom pretragom su odsutnost ionizirajućeg zračenja i jasnije razlikovanje mekih tkiva. Ona se često rabi prilikom procjene ozljeda ili oštećenja koljena jer se vrlo dobro prikazuju hrskavica zgloba i njezine promjene [12].



Slika 7.3.1. Prikaz magnetske rezonance koljena  
[Izvor: <https://www.akromion.hr/usluge/radiologija/magnetska-rezonanca/>]

## 8. Liječenje

Liječenje gonartroze u većini slučajeva trebalo bi biti kauzalno, osteotomijom bi trebalo ispraviti pogrešne mehaničke odnose u koljenu i izbjeći daljnje širenje degenerativnih promjena. Međutim, katkad je potrebno provoditi simptomatsko liječenje jer uvijek treba računati na to da je gonartroza progresivna bolest čiji se razvoj može usporiti, a simptomi ublažiti. Liječenje gonartroze možemo se podijeliti u 2 skupine: konzervativno i operativno [12].

### 8.1. Konzervativno liječenje

Konzervativno liječenje sastoji se od mjera kojima se rasterećuje koljeno. To znači da pacijent mora regulirati način života, kontrolirati tjelesnu težinu, smanjiti fizičke aktivnosti i prilagoditi ih stvarnim mogućnostima svoga koljena. Pacijent mora izbjegavati hodanje po stepenicama, čučanje, klečanje i slično, a ako predugo sjedi onda mora raditi vježbe ekstenzije koljena, dok bol može liječiti odmaranjem. Konzervativno liječenje još možemo podijeliti na medikamentozno liječenje te liječenje fizikalnom terapijom, a konzervativnom liječenju još možemo pridružiti i korištenje štapa ili štaka [12].

Kod medikamentoznog liječenja koriste se nesteroidni antireumatici, a u slučajevima kada ovi lijekovi ne daju rezultate, mogu se davati intraartikularne injekcije depo preparata kortikosteroida zajedno s lokalnim anestetikom koje daju prolazno poboljšanje. Kod davanja spomenutih lijekova treba biti vrlo oprezan. Ovakvi lijekovi se daju najčešće svakih 15 dana, 3 puta u jednoj kuni i to najčešće pacijentima koji su stariji od 60 godina. Ako se dogodi predoziranje kortikosteroidima, dolazi do omekšavanja hrskavice i do pogoršanja stanja. Kod mlađih pacijenata ne preporučuje se davanje kortikosteroida, njima je bolje davati intraartikularne injekcije koje su na bazi hijaluronske kiseline. Ovi lijekovi kod nekih pacijenata mogu imati dugoročan efekt i čuvaju zglobnu hrskavicu [2].

Fizikalna terapija također ima bitnu ulogu u liječenju artroze koljena. Od metoda fizikalne terapije mogu se koristiti različite metode termoterapije, elektroterapije, hidroterapije te kineziterapije. Kineziterapija omogućava jačanje hipotrofične muskulature, doprinosi poboljšanju kliničke slike te je vrlo bitna i kod preoperativnog i postoperativnog liječenja gonartroze [11,12]. Uz sve navedene metode, bitna je i edukacija pacijenta.

## **8.2. Operativno liječenje**

Ako konzervativno liječenje nije dalo zadovoljavajuće rezultate, prelazi se na operativno liječenje. Operativno liječenje se kod mlađih osoba može napraviti i prije većih degenerativnih promjena [2]. Kirurško liječenje uključuje palijativno liječenje, kauzalno liječenje, aloartroplastiku te artrodezu.

### **8.2.1. Palijativno liječenje**

Palijativno liječenje se poduzima kod mlađih ljudi s primarnom artozom ili u situacijama kada su degenerativne promjene previše napredovale, a bolesnikovo stanje ne dopušta veći kirurški zahvat, te želimo smanjiti bol i poboljšati zglobnu funkciju. Metode palijativnog liječenja osnivaju se na promjeni lokalne cirkulacije te odstranjenju degenerativnog tkiva. Sve se to postiže perforacijom ili abrazijom zglobnih tijela i toaletom zgloba, što se u današnje vrijeme najčešće izvodi artroskopijski [12].

### **8.2.2. Kauzalno liječenje**

U slučajevima kada je prekomjerno opterećenje zgloba nastalo zbog promijenjenih stato-dinamičkih odnosa i uzrokovalo nastanak gonartroze, liječenjem ne možemo utjecati na otpornost tkiva, ali možemo mijenjati opterećenje, a to se postiže korektivnim osteotomijama. Prvo se napravi crtež na temelju rentgenograma koljena i točnog izračunavanja osi koljena, a nakon toga slijedi kirurški zahvat. Kirurškim zahvatom radi se izrezivanje klina s bazom medijalno (kod genu valgum) ili bazom lateralno (kod genu varum) u distalnom dijelu femura ili proksimalnom dijelu tibije. Osteotomije su najoptimalnije kada se izvode kao preventivni kirurški zahvat. Primjerice, genu valgum treba korigirati prije nego nastanu degenerativne promjene zbog poremećenoga opterećenja zgloba [12].

### **8.2.3. Aloartroplastika**

Osim totalnih proteza koljena (cementne, bescementne), koje danas daju vrlo dobre rezultate na duži rok, primjenjuju se i takozvane unikondilarne proteze samo za medijalni ili lateralni dio zgloba [12].

### **8.2.4. Artrodeza**

Artrodeza se danas primjenjuje kod teških infekcija koljenskoga zgloba te kao jedino rješenje kod neuspjele endoproteze koljena. Kompresivna artrodeza uz uporabu vanjskih fiksatora izvodi se nakon štedljive resekcije zglobnih tijela [12].

## **9. Fizioterapijska procjena**

Prije svake fizioterapijske intervencije nužna je provedba fizioterapijske procjene pacijenta, dakle procjena je početak fizioterapijskog procesa. Procjena uključuje anamnezu, opservaciju, mjerenja i testiranja na temelju kojih se identificiraju oštećenja i ograničenja u funkciji. Svrha procjene je otkrivanje uzroka disfunkcije, dokumentiranje subjektivnih i objektivnih nalaza, utvrđivanje glavnih problema, određivanje ciljeva, na temelju kojih se radi terapijski plan i program [13].

### **9.1. Subjektivni pregled**

Subjektivni pregled naziva se drugim riječima postupak uzimanja anamneze, odnosno intervju s pacijentom. Ovaj pregled daje pacijentu mogućnost da opiše vlastito stanje ili bolest, kako ta bolest utječe na njegov svakodnevni život te kako se to stanje mijenja. Kvaliteta i istinitost dobivenih informacija ovise o kvaliteti komunikacije s pacijentom. Bitno je da pacijentu postavljamo kratka i jasna pitanja, da postavljamo jedno po jedno pitanje, da govorimo polako i razgovijetno bez medicinske terminologije koja je pacijentu strana te da je razgovor usmjeren na ključne elemente [13].

Na početku same anamneze pacijente pitamo opće podatke, ime i prezime, spol, dob i zanimanje. Ti podaci, posebno dob i zanimanje mogu se povezati sa nastankom artroze. Nakon općih podataka prelazimo na pacijentove simptome i probleme. Pacijenti nam često navode kako se javlja ukočenost nakon dužeg mirovanja, bol u koljenu, posebno kod penjanja po stepenicama ili brdima, te osjećaj nesigurnosti kada hodaju po ravnoj podlozi te nam često i pokazuju prstom točno mjesto boli. Kod boli je bitno procijeniti kakvog je intenziteta pa u tu svrhu koristimo vizualno-analognu ili numeričku skalu boli. Osim simptoma pacijenta pitamo je li ranije imao kakve probleme s koljenom i je li imao kakav operativni zahvat, ima li kakve druge zdravstvene probleme, koje lijekove uzima i sl. [13].

### **9.2. Objektivni pregled**

Objektivni pregled je proces kojim se prikupljaju podaci kroz inspekciju, palpaciju, korištenje mjernih postupaka i testova. Objektivnom pregledu mogu se dodati i podaci iz anamneze, ali ne na temelju razgovora s pacijentom, nego iz dostupne medicinske dokumentacije [13].

### **9.2.1. Inspekcija**

Inspekcijom možemo otkriti različite abnormalnosti u području koljena: oteklinu zgloba, oteklinu burze, upalu, atrofiju kože i mišića te deformitete koljenskoga zgloba. Deformiteti koljena su genu varum, genu valgum i genu recurvatum. Ako postoji lateralni pomak u femorotibijalnom zglobu radi se o genu varum (X položaj), a ako je pomak medijalno onda se radi o genu valgum (O položaj). Primijetimo li hiperekstenziju u zglobu tada se radi o genu recurvatum, a ako pacijent ne može napraviti punu ekstenziju, radi se o fleksornoj kontrakturi [3]. Promatramo i način pacijentova hoda (zbog artroze često je šepanje) te njegovu konstituciju. Možemo zatražiti da pacijent čučne, ali on obično traži nešto za što se može uhvatiti rukama, jer čučanj teško može izvesti bez pomoći ruku, a u nekim slučajevima uopće ne može čučnuti. Bitno je primijetiti i koristi li pacijent pomagalo za kretanje [2].

### **9.2.2. Palpacija**

Palpacijom provjeravamo stanje kože i potkožnog tkiva, mišića, tetiva, tetivnih ovojnica, burzi te dostupnih dijelova kostiju i zglobova. Palpacijom otkrivamo razlike u temperaturi kože, procjenjujemo otpor prema pokretanju tkiva, razlike u tonusu, napetosti, elastičnosti i debljini tkiva. Možemo identificirati palpabilne anomalije tkiva te utvrditi granice i područja pojačane ili izostale osjetljivosti. Kod koljena bitno je palpirati kvadriceps jer je poznato da ako pacijent šteti koljeno duže od tjedan dana, nastaje hipotrofija kvadricepsa, i to najprije m. vastusa medijalisa [2].

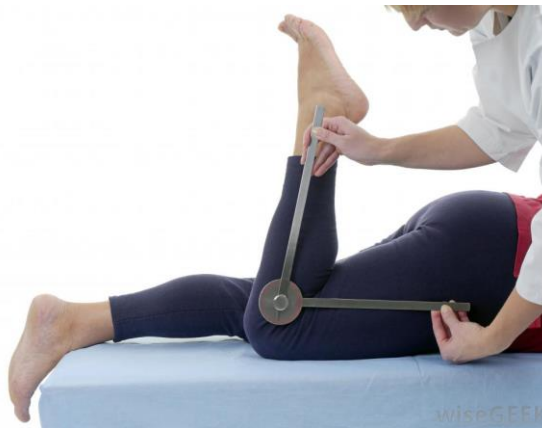### **9.2.3. Goniometrija**

Goniometrija je postupak kojim se mjere kutovi koje stvaraju kosti odnosno segmenti zgloba. Važan je dio fizioterapijske procjene, a služi za određivanje položaja zgloba i mjerenje opsega pokreta u zglobu. Za mjerenje se koristi mjerni uređaj, goniometar, koji se sastoji od 2 kraka i tijela. Goniometrijski procjenjujemo aktivan i pasivan pokret u zglobu [13].

U zglobu koljena mjeri se opseg fleksije i ekstenzije. Za mjerenje su potrebna 2 fizioterapeuta, dok jedan stabilizira natkoljenicu, drugi postavlja goniometar. Centar goniometra postavlja se sa lateralne strane koljena, nepomični krak postavlja se na natkoljenicu i mora pratiti femur, dok se pomični krak postavlja na potkoljenicu i mora pratiti lateralne maleole potkoljenice (Slika 9.2.3.1). Prvo se mjeri pasivni pokret kojeg izvodi fizioterapeut, a zatim aktivni kojeg izvodi pacijent. Aktivna ekstenzija u koljenu je izvediva do položaja 0°, pasivna hiperekstenzija moguća je do 5°, a patološka hiperekstenzija više od 15°. Aktivna

fleksija u koljenom zglobu izvodi se do položaja 0-135°, a pasivno se može povećati do 160°. Raspon između 135°-160° nazivamo mrtvim mišićnim prostorom [14].

Ishod mjerenja opsega pokreta bilježi se u numeričke tablice. U tablici su navedeni pokreti karakteristični za određeni zglob, a izmjerena vrijednost unosi se u predviđenu kolonu. Važno je naznačiti opseg izmjerenog pokreta od početne do završne vrijednosti. Ako prilikom mjerenja pacijent ne može zauzeti nulti položaj iz kojeg se izvodi mjerenje, takvu situaciju možemo naglasiti znakom minus, dok u slučaju hiperobilnosti zgloba možemo koristiti znak plus [13].



Slika 9.2.3.1. Mjerenje fleksije koljena goniometrom

[Izvor : <https://www.infobloom.com/what-is-a-goniometer.htm> ]

#### 9.2.4. Antropometrijska mjerenja

Antropometrijska mjerenja su vrlo bitna u fizioterapijskoj procjeni-Služe za praćenje rasta i razvoja, rocjenu općeg zdravstvenog stanja te za procjenu koštane, zglobne, mišićne i neurološke funkcije. Potrebna mjerenja kod gonartroze su svakako mjere opsega koljenskog zgloba i mjere obujma mišića natkoljenice. Najčešći mišić kod kojega se mjeri obujam je *m. quadricepsa* ( Tablica 9.2.4.1; Tablica 9.2.4.2.) [13]. Mjere longitudinalnosti odnosno dužine segmenata tijela služe kao pokazatelj rasta i razvoja pravilnih proporcija tijela, dok mjere cirkularnosti služe kao pokazatelj utjecaja fizioterapije na trofiku mišića ili utjecaja na zglobnu funkciju kroz smanjenje upalnih procesa i edema zgloba [13].

Tablica 9.2.4.1 Prikaz načina mjerenja opsega koljenskog zgloba. Izvor: (I. Klaić, L. Jakuš., Fizioterapijska procjena, 2017).

MJERENJE OPSEGA KOLJENSKOGA ZGLOBA
Mjeri se centimetarskom vrpcom (koljeno u ekstenziji, sredina patele, iznad gornjeg ruba patele te ispod donjeg ruba patele)
Mjerenje se provodi na oba koljena kako bismo mogli usporediti zdrav zglob sa bolesnim zglobom (edem)

Tablica 9.2.4.2. Prikaz načina mjerenja obujma kvadricepsa. Izvor: (I. Klaić, L. Jakuš., Fizioterapijska procjena, 2017).

MJERENJE OBUJMA KVADRICEPSA
Za mjerenje nam je potrebna centimetarska traka te olovka kojom ćemo si označiti točke.
Izmjerimo 10 ili 15 cm od gornjeg ruba patele, označimo si olovkom točku te na tom mjestu izmjerimo opseg mišića.
Obavezno moramo izmjeriti i mišić na zdravoj nozi te mjere zapisati u karton.

## 9.2.5. MANUALNI MIŠIĆNI TEST

Manualni mišićni test je postupak procjene funkcije korisnika kroz izvedbu aktivnog pokreta protiv sile gravitacije, kroz svladavanje dodatnog manualnog otpora i kroz palpaciju mišića. Mišićna aktivnost ocjenjuje se ocjenama od 0 do 5. Manualni mišićni test započinjemo ocjenom 3 koju dajemo ako mišić može pokrenuti segment protiv sile gravitacije kroz puno opseg pokreta. Ako je mišić sposoban izvesti puni opseg pokreta antigravitacijski i savladati jaki submaksimalni otpor bez popuštanja kontrakcije, tada dajemo ocjenu 4. Ako je mišić sposoban izvesti pun opseg pokreta antigravitacijski i savladati maksimalni otpor bez popuštanja kontrakcije, dodjeljujemo ocjenu 5. Za ocjenu 2 mišić mora izvesti pun opseg pokreta u rasteretnim uvjetima, a ako pokret u potpunosti izostaje, ali vidimo i palpiramo napetost tetive ili kontrakciju mišića, tada se radi o ocjeni 1. Ocjena 0 znači da vizualno i palpacijom izostaju bilo kakvi tragovi kontrakcije. Prilikom mjerenja bitno je stabilizirati jedno od hvatišta mišića (kost ili segment s kojeg agonistički mišić polazi) [13].

## MMT ZA MIŠIĆE POTKOLJENICE

### 1. Fleksija potkoljenice:

#### Ocjena 3

Pacijent je u ležećem položaju na trbuhu, noga je ekstenzirana, fizioterapeut stabilizira zdjelicu, a pacijent izvodi pokret fleksije potkoljenice sa rotacijom prema van i prema unutra antrigravitacijski [15].

#### Ocjena 4 i 5

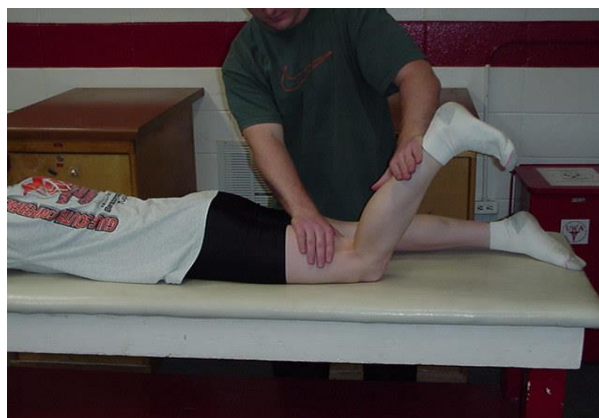Pacijent je u istom položaju kao za ocjenu 3 te savladava slabiji otpor za ocjenu 4 ili jači otpor za ocjenu 5. Za *m.biceps femoris* otpor se pruža u smjeru ekstenzije i unutarnje rotacije, a za *m.semitendinosus* i *m.semimembranosus* u smjeru ekstenzije i vanjske rotacije (Slika 9.2.5.1.) [15].

#### Ocjena 2

Pacijent je u ležećem položaju na boku, na strani noge koja se testira, suprotnu nogu pridržava ispitivač, a ujedno i fiksira natkoljenicu ispitivane noge. Pokret se izvodi rasteretno i u punom obimu. Drugi način izvođenja je da pacijent leži na boku zdrave noge, testirana noga je u rukama ispitivača, pokret se izvodi rasteretno [15].

#### Ocjena 1

Pacijent je u ležećem položaju na trbuhu, potkoljenica je u laganoj fleksiji i na rukama ispitivača, pri pokušaju pokreta *m.biceps femoris* palpira se na lateralnoj strani koljena, a ostala 2 agonista na medijalnoj strani koljena [15].



Slika 9.2.5.1. MMT za fleksore potkoljenice (ocjene 4,5)

[Izvor: <http://at.uwa.edu/mmt/knee.htm>]



## 2. Ekstenzija potkoljenice

### Ocjena 3

Pacijent je u položaju ležećem na leđima, potkoljenica koja se testira je preko ruba kreveta, natkoljenica se fiksira, te pacijent izvodi ekstenziju potkoljenice. Za testiranje m. *vastusa* (*medialis, lateralis, intermedius*) pacijent je u sjedećem položaju, dok su potkoljenice flektirane preko ruba kreveta [15].

### Ocjene 4 i 5

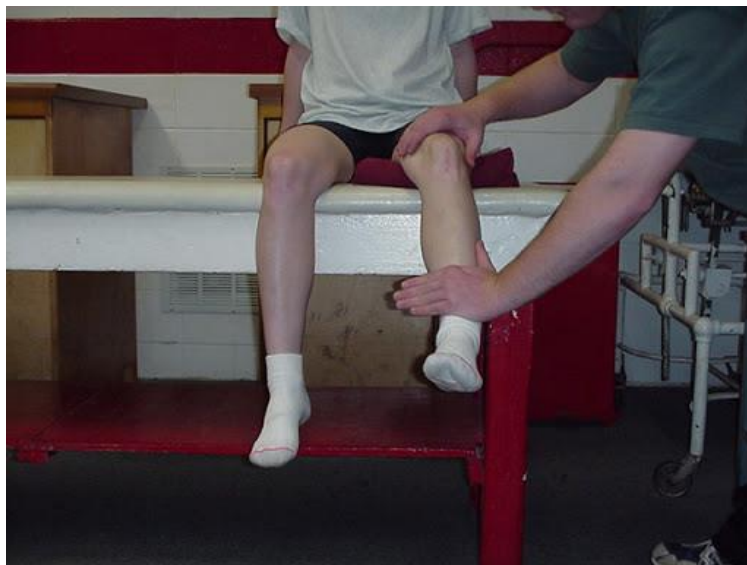Pacijent je u istom položaju te savladava manji otpor za ocjenu 4 i maksimalni otpor za ocjenu 5. Otpor se primjenjuje iznad nožnog zgloba u smjeru fleksije (Slika 9.2.5.2.) [15].

### Ocjena 2

Pacijent je u položaju ležeći na boku noge koja se testira, suprotnu nogu pridržava ispitivač koji fiksira natkoljenicu, ili je na boku zdrave noge, a testirana noga je u rukama ispitivača i pacijent izvodi pokret rasteretno [15].

### Ocjena 1

Pacijent je u položaju ležećem na leđima, potkoljenica je lagano flektirana i na rukama ispitivača, pri pokušaju pokreta palpira se hvatište tetive kvadricepsa [15].



Slika 9.2.5.2. MMT za ekstenzore potkoljenice (ocjene 4,5),  
[Izvor: <http://at.uwa.edu/mmt/knee.htm>]

### 9.2.6. Procjena hoda

Kod ograničenja opsega pokreta koljena u ekstenziji, pacijent radi kompenzaciju na 3 načina, a očituju se u prilagodbi funkcionalno preduge noge, posebno pri fazi njihanja, pri iskoraku te pri opterećenju jedne noge. Načini kompenzacije su: podizanje zdjelice na strani ankiloze, hodanje na prstima suprotne noge i hod djelomičnom cirkumdukcijom noge u kuku. Ukoliko postoji antalglično kočenje pokreta koljena u ekstenziji, dolazi do smanjenja intenziteta i skraćanja vremena opterećenja bolesne noge. Koljeno se nalazi u ekstenziji, tijelo se nagiba prema naprijed i na stranu opterećenja noge. Uslijed slabosti kvadricepsa femorisa centar gravitacije kod punog opterećenja premješta se ispred središta koljenog zgloba. Zbog nemogućnosti ispužanja tibije težište se nalazi iza središta koljena, pa dolazi do propadanja koljena prema naprijed a kompenzacija je moguća na 2 načina. Pacijent premješta težište tijela ispred koljena, naginje trup prema naprijed, koljeno je cijelo vrijeme ispuženo i savija se u fazi njihanja. Kompenzaciju vrši *m.gluteus maximus* i kod pacijenta je izražena lumbalna lordoza. Drugi način kompenzacije je kod fleksornog ograničenja pokreta većeg od 30 stupnjeva, pacijent si uz fleksiju trupa pomaže i rukom zadržavajući koljeno da ne propadne prema naprijed [13].

### 9.2.7. Lequesneov funkcionalni indeks

Lequesneov funkcionalni indeks (Tablica 9.2.7.1) obuhvaća specifične simptome osteoartritis i tjelesno funkcionalne poteškoće. Koristi se za utvrđivanje ozbiljnosti bolesti i kao pomoć pri donošenju odluke o potrebama izvođenja operativnog zahvata. Analizira se bol, aktivnosti svakodnevnoga života i maksimalna distanca hoda [16].

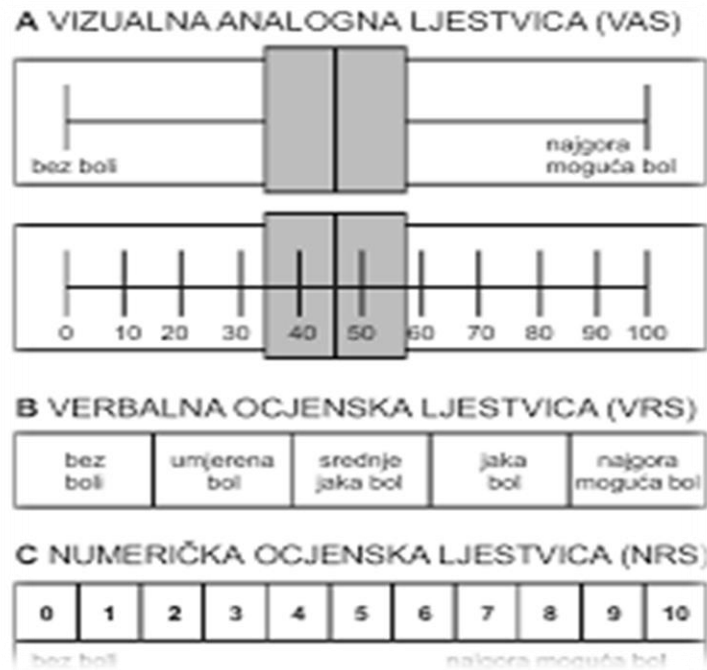
Tablica 9.2.7.1. Lequesneov funkcionalni indeks za osteoartritis koljena, Izvor: Đ. Babić-Naglić: Fizikalna i rehabilitacijska medicina, 2013.

BOL ILI NELAGODA		
NOĆU		
bez bolova ili bolovi zanemarivi	0	
samo kod pokreta ili nekih položaja	1	
u mirovanju	2	
UJUTRO NAKON USTAJANJA (ZAKOČENOST ILI BOLOVI)		
<1 min	0	
1-15 min	1	
≤ 15 min		
NAKON 30 MINUTA STAJANJA		
da ili ne	0 ili 1	

<b>ZA VRIJEME HODA</b>		
bezbolno	0	
bol nakon savladavanja neke udaljenosti	1	
bol od početka hoda i pogoršanje tijekom hoda	2	
<b>BOL ILI NELAGODA USTAJANJA IZ SJEDUĆEG POLOŽAJA BEZ POMOĆI RUKU</b>		
da ili ne	0 ili 1	
<b>MAKSIMALNA UDALJENOST (UZ BOLOVE)</b>		
neograničena	0	
veća od 1 km, ali ograničena	1	
oko 1 km za 15 km	2	
500-900 m z 8-15 min	3	
300-500 m	4	
100-300 m	5	
< 100 m	6	
uz pomoć jednoga štapa ili štake	1	
uz pomoć dva štapa ili štake	2	
<b>AKTIVNOSTI SVAKODNEVNOGA ŽIVOTA</b>	0= bez poteškoća 1= s poteškoćama 2= nesposoban	
hod uz stube/uzbrdo		
hod niz stube/nizbrdo		
čučanj		
hod po neravnini		
zbroj		

### 9.2.8. Skale boli

U praksi upitnici i skale za mjerenje boli moraju biti jednostavni, brzo primjenjivi i lako razumljivi za pacijente. Najčešće se upotrebljava skala boli koja može biti vizualna, verbalna i numerička. VAS skala boli sastoji se od linije s vrijednostima od 0 do 10 (0-100 mm) (Slika 9.2.8.1.). Krajnje lijeva strana označava odsutnost boli, a krajnje desna strana označava bol koja je neizdrživa. Vizualna skala boli sastoji se od slika ekspresije boli na licu. Najčešće se upotrebljava kada bolesnik ne može riječima pojasniti bolnost. Verbalna skala sadrži riječi kojima se opisuje bol, kao što su blaga bol, srednje jaka bol i neizdrživa bol, dok numerička skala služi za brojčanu kvantifikaciju jačine boli u dužini od 0 do 10 cm [17].



Slika 9.2.8.1. Prikaz skale boli

[Izvor: Č. Marić: Uloga medicinske sestre u tretiranju boli kod palijativnih pacijenata, 2017.]

## 10. Fizioterapijska intervencija

Kod artroze koljena treba započeti s fizioterapijom odmah po postavljanju dijagnoze. Cilj fizioterapijskih postupaka je što prije smanjiti ili ukloniti simptome te uspostaviti ili održati maksimalnu funkciju zgloba i okolnih mekih tkiva. Jedan od najvažnijih dijelova fizioterapije je kineziterapija, odnosno program vježbi koji se provodi kod oboljelih od artroze koljena. Na samom početku je važno održati opseg pokreta u koljenskom zglobu, a kasnije je bitno zadržati trajnu fizičku aktivnost koja ne smije dodatno ozljeđivati hrskavicu koja je već oštećena, ali u isto vrijeme mora održavati snagu i fleksibilnost mišića, cirkulaciju zglobne tekućine i prehranu same hrskavice. Fizioterapijske procedure koje se još koriste kod artroze koljena su različite metode termoterapije, hidroterapije i elektroterapije [18].

### 10.1. Kineziterapija

Vježbe je bitno provoditi kako bi se povećala mišićna snaga, stabilnost i izdržljivost trupa i donjih ekstremiteta te kako bi se pomoglo mišićima da apsorbiraju utjecaj sile i opterećenja na zahvaćeni zglob. Kod artroze koljena, adekvatna mišićna snaga i stabilnost za vrijeme faze oslonca u hodu i aktivnostima svakodnevnog života daju pacijentu sredstvo za

ublažavanje sila koje prolaze kroz koljeno uzrokovane zamahom, silom reakcije i gravitacijom. Cilj kineziterapije je naučiti pacijente vježbe funkcionalnog jačanja i vježbe ravnoteže kako bi pacijent mogao izvoditi veće aktivnosti bez simptoma te neutralizirati štetu i poboljšati biomehaničke cjeline oko koljena i cijelog kinetičkog lanca. Kod artroze koljena provode se izometričke vježbe, dinamičke vježbe, vježbe istežanja te vježbe propriocepcije [19].

### **10.1.1. Izometričke vježbe**

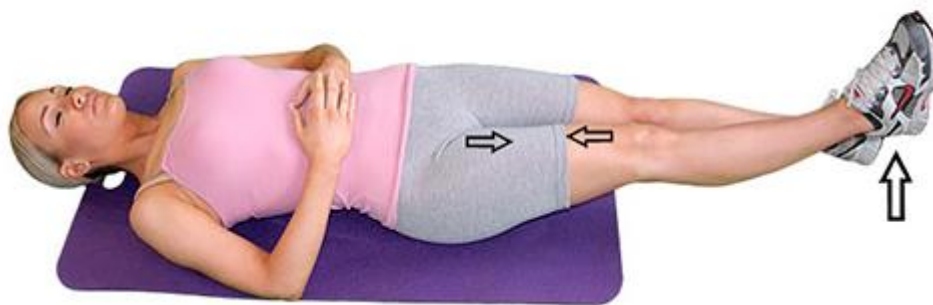Izometričke (statičke) vježbe snaženja izvode se bez pokreta u zglobu. Za povećanje mišićne snage, kontrakcija mora biti zadržana najmanje 6 sekundi, a odmor između pojedinih kontrakcija iznosi 15-20 sekundi. Vježbe se izvode više puta na dan u serijama od 5 do 20 ponavljanja. Kod statičkih vježbi moramo biti oprezni ako pacijent ima srčane bolesti ili povišeni krvni tlak jer vježbe mogu povisiti krvni tlak. Prednosti izometričkih vježbi su: primjena u ranoj rehabilitaciji, povećanje izometričke snage mišića, usporavanje mišićne atrofije te mogućnost izvođenja posvuda. Kod izvođenja vježbe pacijent treba pravilno izvoditi vježbe disanja [16].

#### **VJEŽBA 1**

Pacijent je u ležećem položaju na leđima, noge su ispružene. Zateže stopala prema sebi, koljena pritišće u podlogu, zateže sjedne mišiće te zadržava kontrakciju 4-5 sekundi, zatim opušta koljena i stopala. Vježbu ponavlja 10 puta [20].

#### **VJEŽBA 2**

Položaj je isti, pacijent podiže potpuno ispruženu nogu sa zategnutim koljenom i stopalom u zrak do visine prstiju drugog stopala, zadržava kontrakciju 4-5 sekundi i polagano spušta nogu na podlogu (Slika 10.1.1.1). Isto to ponavlja s drugom nogom i tako naizmjenično 10 puta [20].

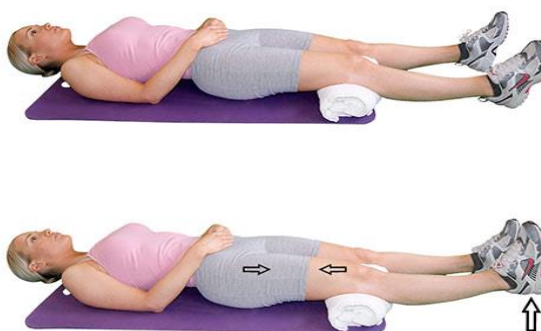


Slika 10.1.1.1. Prikaz statičke vježbe za kvadriceps

[Izvor: <https://www.rehabmypatient.com/media/rmpexercises/K126P.jpg?v=1468603072> ]

### VJEŽBA 3

Pacijent je u položaju ležećem na leđima, ispod koljena postavljamo jastuk. Pacijent pritišće koljenima jastuk i zateže stopala prema sebi te zadržava kontrakciju 5 sekundi, a zatim opušta stopalo i koljeno (Slika 10.1.1.2.). Vježbu ponavlja 10 puta [20].



© rehabmypatient.com

Slika 10.1.1.2. Prikaz izvođenja statičke vježbe sa jastukom ispod koljena

[Izvor: <https://www.rehabmypatient.com/media/rmpexercises/K126P.jpg?v=1468603072>]

### VJEŽBA 4

Pacijent je u ležećem položaju na leđima, koljena su savijena te između njih postavljamo loptu. Pacijent zateže stopala prema sebi te pritišće koljenima loptu 5 sekundi, a zatim opušta koljeno i stopalo (Slika 10.1.1.3.). Vježbu ponavlja 10 puta [20].



Slika 10.1.1.3. Prikaz izvođenja statičke vježbe s loptom  
[Izvor: <https://www.youtube.com/watch?v=pNsiAiFLF68>]

### 10.1.2. Dinamičke vježbe

Aktivne dinamičke vježbe se temelje na izotoničkim kontrakcijama kod kojih dolazi do povećanja poprečnoga presjeka mišića i do promjene udaljenosti između polazišta i hvatišta mišića, a mišićni tonus se ne mijenja. Dinamičke vježbe se provode lako i jednostavno, ali moraju biti pravilno indicirane i planirane s određenom svrhom. Svrha aktivnih dinamičkih vježbi je dobivanje snage, izdržljivosti, koordinacije, opsega pokreta i brzine izvođenja pokreta.

Kad se izvrši pokret, potrebno je položaj zadržati 3-5 sekundi, a stanka između pokreta mora trajati koliko i pokret. Prilikom vježbanja potrebno je pacijenta naučiti i pravilnom disanju, na izdah kroz usta se izvršava pokret, a na udah kroz nos se relaksira [21]. Svaku vježbu ponavljamo 10 puta.

#### VJEŽBA 1

Pacijent je na leđima, noge su ispružene te savija naizmjenično jedno pa drugo koljeno (Slika 10.1.2.1) [21].



Slika 10.1.2.1. Aktivno dinamička vježba savijanja koljena  
[Izvor: <https://www.mskdorset.nhs.uk/knee-pain/>]

#### VJEŽBA 2

Pacijent je u položaju ležeći na leđima, podiže naizmjenično jednu pa drugu ispruženu nogu prema gore [21].

#### VJEŽBA 3

Pacijent je u položaju ležeći na leđima, ispruženu bolesnu nogu podiže, savija u koljenu, ispruža prema gore te spušta na strunjaču [21].

#### VJEŽBA 4

Pacijent je na zdravom boku, ispruženu nogu savija u koljenu, podiže ispruženu prema gore i spušta dolje (Slika 10.1.2.2.) [21].





Slika 10.1.2.2. Izvođenje aktivno dinamičke vježbe na boku  
[Izvor: [https://tiosorthosports.com/education/exercise/strengthening\\_exercises.html](https://tiosorthosports.com/education/exercise/strengthening_exercises.html)]

#### VJEŽBA 5

Pacijent je u položaju na trbuhu, naizmjenično savija jedno pa drugo koljeno [21].

#### VJEŽBA 6

Pacijent je u položaju na trbuhu, naizmjenično podiže ispruženu nogu prema gore (Slika 10.1.2.3) [21].



Slika 10.1.2.3. Izvođenje aktivno dinamičke vježbe na trbuhu  
[Izvor: <https://trendytarzan.com/exercises-to-strengthen-knees/>]

#### VJEŽBA 7

Pacijent je u četveronožnom položaju, povlači bolesnu nogu savijenu u koljenu dvaput prema naprijed, i jednom je, s ispruženim koljenom, isteže prema natrag [21].

#### VJEŽBA 8

Pacijent je u stojećem položaju, izvodi čučnjeve ne odijući pete od podloge (Slika 10.1.2.4.) [21].



Slika 10.1.2.4. Izvođenje aktivno dinamičke vježbe u stojećem položaju  
[Izvor: <https://personallevelfitness.com/squat-proper-form/> ]

### 10.1.3. Vježbe istezanja

Vježbe istezanja čine svi pokreti kojima se istežu mišići preko njihove duljine koju imaju tijekom mirovanja tijela. Prije izvođenja vježbi istezanja može se provesti zagrijavanje npr. trčanjem u mjestu ili primjenom neke od fizikalnih procedura. Pacijenta je potrebno postaviti u odgovarajući početni položaj za istezanje željene mišićne skupine te ga uputiti da duboko udahne i tijekom izdaha zauzme položaj u kojem osjeća blago zatezanje i taj položaj zadrži 10 do 30 sekundi. Svaku vježbu ponavlja 5-10 puta za određenu mišićnu skupinu. Vježbe istezanja služe za održavanje, uspostavljanje te podizanje prirodne pokretljivosti skraćenih mišića [21].

#### VJEŽBA 1

Pacijent je u stojećem položaju te savija koljeno noge koju želimo istegnuti. Savijenu potkoljenu uhvati rukom i isteže *m. quadriceps femoris* (Slika 10.1.3.1.). Položaj mora zadržati oko 10 sekundi uz normalan ritam disanja te vježbu ponavlja 3 put [22].

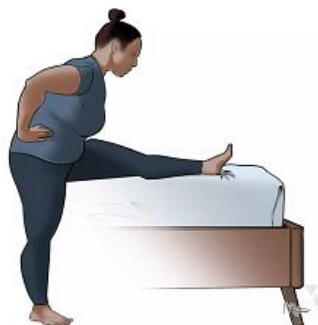

Slika 10.1.3.1. Vježba istežanja kvadricepsa

[Izvor: <https://www.verywellfit.com/pilates-knee-stretches-4766861>]

## VJEŽBA 2

Pacijent je u stojećem položaju i nogu postavlja na povišeni položaj u razini kuka ili ispod kuka (noga na krevetu ili stolu). Prsti noge koju pacijent isteže okrenuti su prema gore, a prsti stojeće noge moraju biti okrenuti prema naprijed. Koljena obje noge su u ekstenziji, a lumbalni dio leđa mora biti ravan, pacijent gura trup prema naprijed (Slika 10.1.3.2.). Pacijent ovom vježbom isteže fleksore koljena [22].



Slika 10.1.3.2. Istežanje fleksora koljena

[Izvor: <https://www.spine-health.com/wellness/exercise/easy-hamstring-stretches>]

## VJEŽBA 3

Pacijent sjedi s nogama ispruženim na podlozi, te se povuče prema naprijed tako da koljena ostanu ravno. Bitno je da lice drži okrenuto prema prstima, a ne prema koljenima te da leđa održava što je više moguće ravnima. U slučaju jakih bolova u leđima ovom vježbom nije moguće pravilno istegnuti mišiće stražnje lože [22].

### 10.1.4. Vježbe propriocepcije

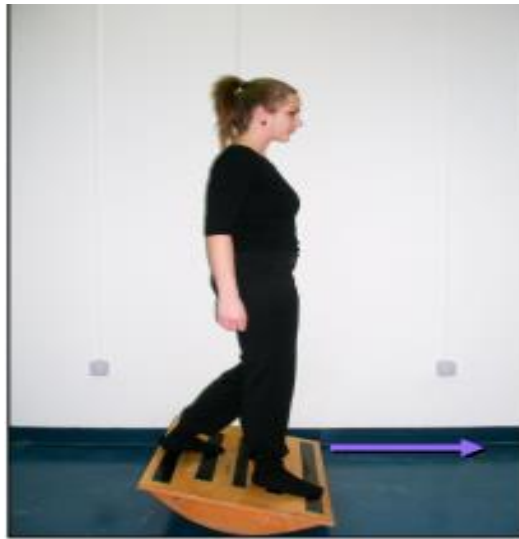Proprioceptivne vježbe su vježbe kojima se povećava proprioceptivna funkcija ligamenata, tetiva, zglobova i mišića. Provode se nakon učestalih uganuća nožnoga zgloba, pri

slabosti ligamentarnog aparata koljena te kod nestabilnog ramena itd. Vježbe propriocepcije provodimo na balansnoj dasci, na nestabilnim podlogama i uporabom lopte i elastičnih vrpca [21].

### VJEŽBE NA BALANS PLATFORMI

#### VJEŽBA 1

Pacijent je u blagom raskoraku, prednja noga je ispružena, a stražnja je savijena. Pacijent zadržava balans platformu u položaju naprijed (Slika 10.1.4.1) [20].



Slika 10.1.4.1. Vježba zadržavanja balans platforme prema naprijed  
[Izvor: [http://www.kbd.hr/fileadmin/Arhiva/Dokumenti/FIZ-Vjezbe\\_za\\_koljena.pdf](http://www.kbd.hr/fileadmin/Arhiva/Dokumenti/FIZ-Vjezbe_za_koljena.pdf) ]

#### VJEŽBA 2

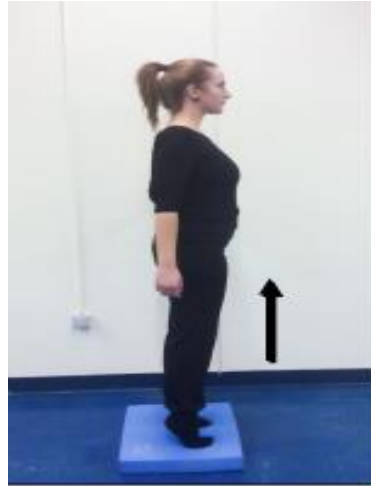Pacijent je u istom položaju te zadržava balans platformu u položaju prema nazad [20].

#### VJEŽBA 3

Pacijent je u raskoraku, naizmjenice savija noge te zadržava balans platformu na strani ispružene noge [20]

#### VJEŽBA 4

Pacijentove noge su lagano razmaknute, odiže se na prste pa na pete (Slika 10.1.4.2.) [20].



Slika 10.1.4.2. Odizanje na prste na balans platformi

[Izvor: [http://www.kbd.hr/fileadmin/Arhiva/Dokumenti/FIZ-Vjezbe\\_za\\_koljena.pdf](http://www.kbd.hr/fileadmin/Arhiva/Dokumenti/FIZ-Vjezbe_za_koljena.pdf) ]

## 10.2. Hidrokineziterapija

Hidrokineziterapija dolazi od grčkih riječi hydro-voda, kinesis-kretanje te therapeia-liječenje, a označava vježbanje u vodi koje se koristi za liječenje različitih bolesti i stanja i za poboljšanje fizioloških performansa mišićno-koštanog sustava. Fizikalna svojstva vode kao što su gustoća, hidrostatski tlak, sila uzgona, temperatura vode, otpor trenja vode i otpor kretanja kroz vodu omogućuju njezino korištenje u različitim fazama bolesti. Sila uzgona djeluje suprotno sili gravitaciji pa olakšava izvođenje pokreta u vodi prema gore, a izvođenje pokreta prema dolje otežava. Na taj način se postiže rasterećenje i stabilizacija zglobova te jačaju mišići. Hidrostatski tlak djeluje na kardiovaskularni i pulmonalni sustav u smislu njihovog opterećenja i dovodi do otplavlivanja mliječne kiseline pa dolazi do boljeg oporavka mišića. Površinska napetost je sposobnost molekula da se drže zajedno i stvaraju otpor na površini koji je veći nego u dubini, pa je izvođenje vježbi ispod površine vode lakše nego na površini. Ta karakteristika je vrlo povoljna kod vježbi s otporom za jačanje vrlo slabih mišića. Pri pokretanju tijela u vodi savladava se i otpor vode koji nastaje zbog njezine gustoće i viskoznosti. Vježbanjem u vodi jača se više mišićnih skupina pri čemu se izbjegava mišićni disbalans. Termička svojstva vode ne mogu se izbjeći, a to njezina specifična toplina i termalna vodljivost te kapacitet čuvanja topline [23]. Vježbe se provode u terapijskim bazenima (Slika 10.2.1.) ili u sklopu balneoterapije. Optimalna temperatura vode u bazenima je od 20 do 30°, a vježbe traju 30 minuta. Grupne vježbe se u pravilu izvode u skupinama od 6 do 10 bolesnika, ovisno o veličini bazena, uz stručni nadzor fizioterapeuta koji se nalazi uz rub bazena [24].

## VJEŽBA 1

Pacijent je u vodi dubine do struka ili prsa. Napravi 10-20 koraka naprijed, a zatim hoda unatrag. Postepeno povećava brzinu kako bi se povećao otpor, a zatim izvodi lagano trčanje na mjestu. Izmjenjuje 30 sekundi trčanja i 30 sekundi hodanja kroz 5 minuta [25].

## VJEŽBA 2

Pacijent je uz rub bazena i hoda u stranu tako da je licem okrenut prema zidu. Pacijent mora napraviti 10-20 koraka u jednom smjeru, a zatim u drugom, 2 puta [25].

## VJEŽBA 3

Pacijent je naslonjen na rub bazena s obje noge na podu. Podiže jedno koljeno do razine kuka, a zatim to isto koljeno mora ispružiti. Nastavlja savijanje i izravnavanje koljena 10 puta, pa ponavlja s drugom nogom [25].

## VJEŽBA 4

Pacijent je uz rub bazena s obje noge na podu i radi čučnjeve. Izvodi 10 čučnjeva u 3 serije [25].



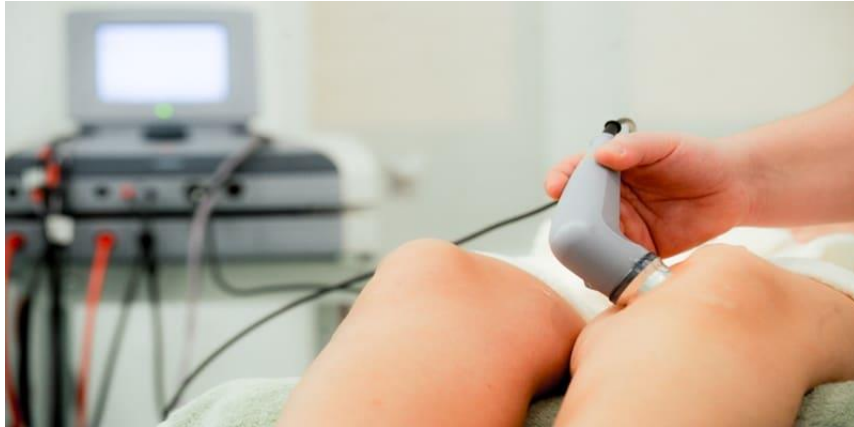Slika 10.2.1. Vježbe u terapijskom bazenu  
[Izvor: <https://www.tz-lipik.hr/1/clanak/220/plivanje-i-kupanje.html>]

### **10.3. Termoterapija / krioterapija**

Termoterapija je primjena topline, a krioterapija hladnoće u svrhu liječenja. Izvori topline mogu biti kemijski, mehanički ili elektromagnetski. Doživljaj topline ili hladnoće ovisi o broju receptora koji su podraženi. Receptori su slobodni živčani završeci osjetnoga neurona koji prenosi podražaj do stražnjih rogova leđne moždine pa odavde do središnjeg živčanog sustava. Receptori za toplo i hladno nalaze se u dubokim tkivima, koži i u središnjem živčanom sustavu. U fizikalnoj terapiji toplina ili hladnoća primjenjuju se lokalno gdje izazivaju promjene u metabolizmu, cirkulaciji, tonusu mišića, vezivnim strukturama, živčanim i ožiljnim tkivima [16].

#### **10.3.1. Terapijski UZV**

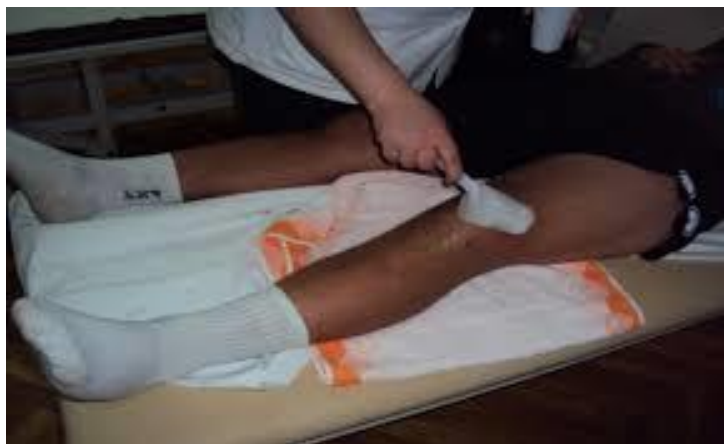Ultrazvuk je konverzivna metoda termoterapije u kojoj se ultrazvučne vibracije pretvaraju u toplinu. Ultrazvuk ima termalne i biostimulirajuće učinke na regeneraciju vezivnoga tkiva, proizvodi mikrostrujanje u stanici i oko stanice te ima ugodan učinak mikromasaže. Preko glave ultrazvuka usmjerava se ultrazvučni snop prema dijelu tijela koji se tretira te izaziva određene efekte (Slika 10.3.1.1.). Piezoelektrični kristal se nalazi u polju djelovanja visokofrekventne struje i tada se u rezonantnoj frekvenciji stvaraju mehaničke oscilacije kristala koji se preko ultrazvučne glave unose u pacijenta. Na mjestu djelovanja ultrazvučnog snopa dolazi do kompresije i dekompresije čestica i oslobađanja topline. Djelovanje ultrazvuka je najizraženije na granici dvaju tkiva različite gustoće, na hvatištima mišića i tetiva za kost, gdje se longitudinalni valovi reflektiraju, a jedan dio u kosti pretvara se u transverzalne valove [16]. Terapijske frekvencije ultrazvuka kreću se u rasponu od 0,5 do 5 MHz, a u praksi upotrebljavamo ultrazvučne glave od 1 do 3 MHz. Ultrazvučni snop može biti kontinuiran i isprekidan. Kontinuiran je primjeren kada se žele postići i termalni i netermalni učinci, a isprekidan kada se želi ubrzati cijeljenje i regeneracija bez porasta temperature tkiva. Kod najčešće, kontaktne primjene na kožu se nanosi gel da se izbjegne i najmanji sloj zraka između sonde i kože. Terapijski intenzitet izražava se u  $W/cm^2$  površine ultrazvučne glave u rasponu od 0,25 do 2  $W/cm^2$ . Ultrazvučnom terapijom temperatura tkiva povećava se za najviše  $4-5^\circ$  na dubini od 5 cm. Trajanje i broj procedura je individualan, a opće pravilo je da se ultrazvuk primjenjuje 1 minutu po površini ultrazvučne glave pa primjena traje 4-8 minuta [16].



Slika 10.3.1.1. Primjena terapijskog UZV na koljeno  
[Izvor: <https://fizikalna-terapija.hr/relaksacijski-tretmani/anticelulitni-ultrazvuk/> ]

### 10.3.2. Kriomasaža

Kriomasaža je najčešći način primjene krioterapije. Tijekom tretmana pacijent osjeća 4 senzacije-hladnoću, pečenje, bol i analgeziju. Nakon lokalne vazokonstrikcije nastupa vazodilatacija, a temperatura kože pada do 15°. Plastične čaše se napune vodom, stavi se drveni štapić u sredinu i zaledi se voda. Nakon toga dobijemo led na dršku i njime radimo kružne i uzdužne pokrete (Slika 10.3.2.1.). Postupak traje 10 minuta ili dok se ne postigne analgezija [26]. Učinci kriomasaže su: smanjenje metaboličke aktivnosti, smanjenje edema i aktivnosti motoričkih i osjetnih živaca, vazokonstrikcija, povećanje viskoznosti krvi i smanjenje lokalnog protoka krvi [14]. Kriomasaža se ne smije primjenjivati kod pacijenata koji su preosjetljivi na hladnoću, kod alergije na hladnoću, oštećenja cirkulacije i osjeta, Raynaudovog fenomena, krioglobulinemije, paralize živaca, neregulirane hipertenzije i angine pectoris [26].



Slika 10.3.2.1. Izvođenje kriomasaže koljena  
[Izvor: <https://epodravina.hr/krioterapija-lijecenje-hladnocom/>]

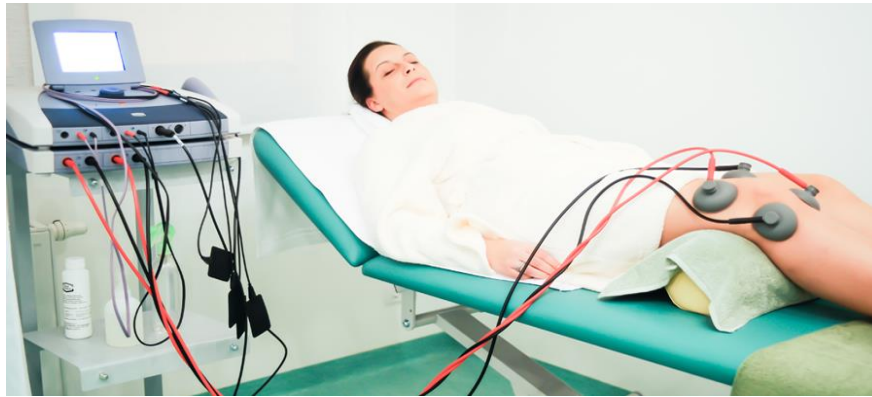

## **10.4. Elektroterapija**

Elektroterapija je primjena električne struje u svrhu liječenja. Standardnu elektroterapiju koristimo kako bismo postigli analgeziju koja nastaje zbog inhibicije nociceptora, modulacije prijenosa boli na razini leđne moždine i povećanja razine endogenih endorfina. Elektroterapiju koristimo i zbog smanjenja otekline, poboljšanja prokrvljenosti tkiva i poboljšanja lokalne cirkulacije [27]. Kod artroze koljena primjenjujemo interferentne struje, dijadinamske struje, TENS i elektrostimulaciju.

### **10.4.1. Interferentne struje (IFS)**

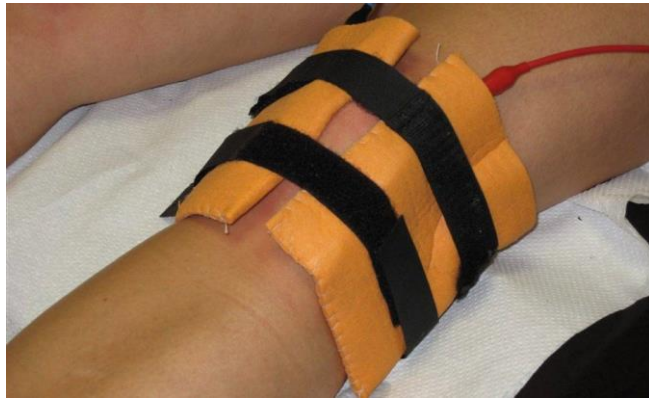Interferentne struje su struje srednje frekvencije oko 4000 Hz čija amplituda se smanjuje i povećava u ritmu niskih frekvencija 1-250 Hz. U terapijskom smislu interferentne struje nastaju preklapanjem dviju srednjefrekventnih struja od kojih jedna ima frekvenciju od 4000 Hz, a druga frekvencija 4000-4200 Hz. Za većinu stanja učinkovita je frekvencija 50-100 Hz. Maksimalni učinak je u dubini, odnosno u mjestu preklapanja dviju struja. Ove struje imaju analgetski, vazodilacijski, protuupalni i antiedemski učinak, pomažu mišićnu kontrakciju i pospešuju cijeljenje kosti. Interferentne struje se mogu primjenjivati kvadripolarno i bipolarno, odnosno prilikom primjene kvadripolarnih interferentnih struja koristimo 4 elektrode (2 para) različitih frekvencija, a kod bipolarne primjene koriste se 2 elektrode (1 par). Postoje i vakuumske elektrode koje imaju specijalnu izradu jer na principu vakuuma prijanjaju na tijelo (Slika 10.4.1.1.). Intenzitet se određuje individualno za svakog pacijenta po načelu snažno, ali ugodno, no izbjegava se prilagođavanje intenziteta prema jakosti bez povratne informacije. S obzirom na indikaciju i željeni učinak bira se učinkovita frekvencija (bol i upala > 100 Hz, mišićna kontrakcija 20-50 Hz, vazodilacija 1-200 Hz, te cijeljenje kosti 10-20 Hz). Postupak traje 10-30 minuta. Interferentne struje ne smiju se primjenjivati kod bolesti vena i arterija, malignoma, sklonosti krvarenjima, pace makera, trudnica i infektivnih bolesti. Prednosti IFS struja je i to što se mogu primjenjivati i kod prisutnosti metala u tijelu [26].



Slika 10.4.1.1. Primjena interferentnih struja vakuumskim elektrodama na koljeno  
[Izvor: <https://fizikalna-terapija.hr/fizikalna-terapija/interferentne-struje/>]

#### **10.4.2. Dijadinamske struje (DDS)**

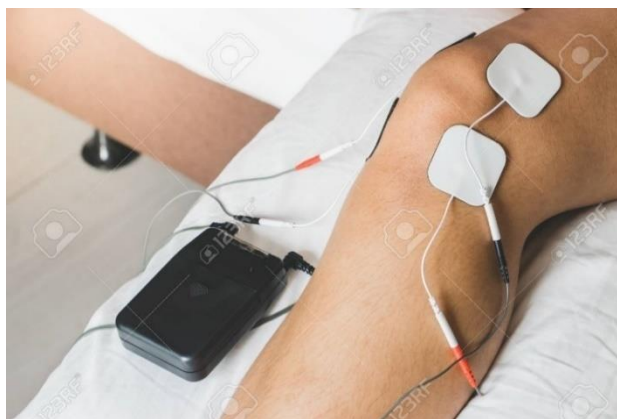Dijadinamske struje su niskofrekventne, impulsne, sinusoidne, punovalno ili poluvalno usmjerene frekvencije od 50-100 Hz. Kod dijadinamskih struja imamo 4 osnovne modulacije (DF, MF, CP, LP). Modulacija 1 (DF) je punovalno usmjerena struja koja ima frekvenciju 100 Hz. Modulacija 2 (MF) je poluvalno usmjerena struja frekvencije 50 Hz. Modulacija 3 (CP) je ritmična izmjena modulacije 1 i 2, bez stanke. Modulacija 4 (LP) je kombinacija poluvalno usmjerene izmjenične struje frekvencije 50-100 Hz. Modulacija 4 se najčešće koristi kod bolova različite etiologije, a preostale 3 modulacije i smetnje cirkulacije [16]. Dijadinamske struje primjenjuju se pločastim (Slika 10.4.2.1.) i vakuum elektrodama na bolno područje i to tako da se negativna elektroda (katoda) stavi na bolno mjesto, a pozitivna (anoda) proksimalno ili distalno. Doziranje ovisi o pacijentovoj podnošljivosti, povećavamo intenzitet do ugodnog vibriranja. Stanja kod kojih ne smijemo primjenjivati DDS su: infekcije, maligne bolesti, sklonosti krvarenju, promjena ili gubitak osjeta, primjena na prsni koš, prisutnost pace makera te nakon krioterapije [26].



Slika 10.4.2.1. Primjena diadinamskih struja pločastim elektrodama na koljeno  
[Izvor: <https://physiasis.gr/therapeftika-mesa/ilektroterapia-diadynamika/?lang=en>]

### 10.4.3. TENS

Transkutana električna živčana stimulacija (TENS) postupak je primjene kontrolirane, niskovoltazne stimulacije frekvencije od 1 do 150 Hz, trajanja stimulusa od 0,04 do 0,3 ms te intenziteta od 0 do 6 mA. TENS podražuje živčani sustav preko kože i izaziva analgetski učinak. Djelovanje TENS-a se temelji na teoriji Gate- Control. Prema toj teoriji dolazi do aktiviranja debljih, mijeliniziranih A-alfa i A-beta vlakana koja imaju niži prag podražljivosti i koja prenose osjet pritiska i blagog dodira, a blokiraju se vrata za prijenos impulsa tankih, nemijeliniziranih C vlakana koja prenose bolni podražaj. Prednost TENS-a je što postoje mali aparati koji omogućuju primjenu elektroanalgezije i izvan odjela za fizikalnu medicinu. Elektrode su izgrađene od silikonske gume, prekrivene su gelom, a mogu biti i samoljepljive ili se pričvršćuju pomoću ljepljivih traka. Elektrode se najčešće primjenjuju na mjesta najjače boli (Slika 10.4.3.1.). TENS ne primjenjujemo kod prisutnosti pace makera i u području karotidnoga sinusa. Relativne kontraindikacije za primjenu su: trudnoća, epilepsija, mentalna inkompetencija i alergija na materijal od kojeg su napravljene elektrode, flastere ili kondukcijski gel [26].

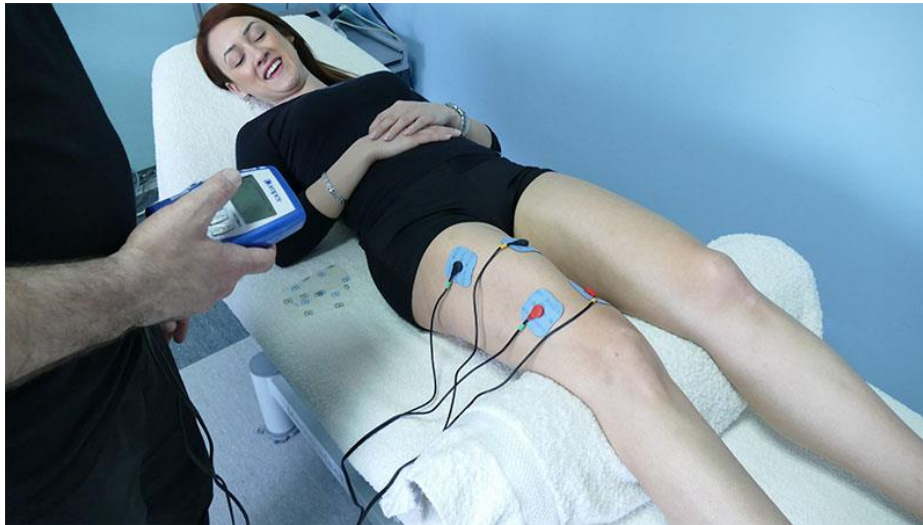

Slika 10.4.3.1. Primjena TENS-a na koljeno

[Izvor : [https://www.123rf.com/photo\\_110831272\\_patient-applying-electrical-stimulation-therapy-on-knee-joint-therapist-placing-electrodes-on-knee-e.html](https://www.123rf.com/photo_110831272_patient-applying-electrical-stimulation-therapy-on-knee-joint-therapist-placing-electrodes-on-knee-e.html)]

#### 10.4.4. Elektrostimulacija

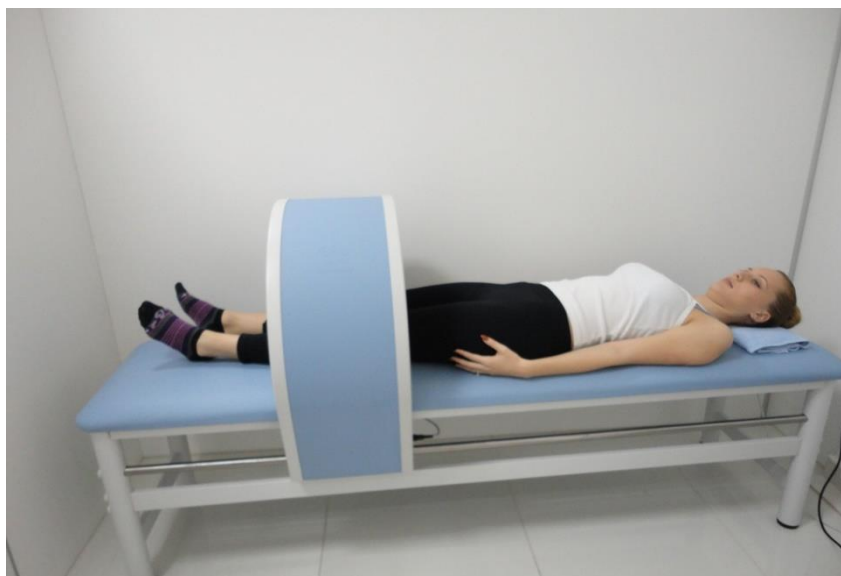Elektrostimulacijska terapija je primjena niskofrekventnih struja frekvencija do 100 Hz. Pomoću električnog podražaja stimulira se osjetni i motorički živac, poprečno prugasti i glatki mišić. Kod ES treba razlikovati mišićni i živčanu motornu točku. Mišićna motorna točka je područje najveće podražljivosti mišića koje je odgovorno za kontrakciju istog tog mišića. Živčana motorna točka najpodražljivije mjesto gdje se živac nalazi najbliže koži i izaziva kontrakciju mišića kojeg taj živac inervira. Podraživanje se može provoditi monopolarnom i bipolarnom tehnikom primjenom odgovarajućih elektroda. Monopolarna tehnika se provodi pomoću manje aktivne ili podražajne elektrode, a bipolarna elektrodama jednake površine. Bipolarnu stimulaciju primjenjujemo za podraživanje inerviranog i denerviranog mišića. Kod elektrostimulacije koristimo više različitih vrsta impulsa. Trokutasti, odnosno akomodacijski ili eksponencijalni podražaji koriste se za selektivno podraživanje denerviranog mišića, a trajanje podražaja je 300-500 ms sa stankom od nekoliko sekundi. Četvrtasti podražaji traju oko 100 ms sa stankom između 2 podražaja od nekoliko sekundi, a razlikujemo rastući i serijski četvrtasti impuls. Rastući impuls primjenjujemo radi jačanja mišića u slučaju inaktivne atrofije, dok se serijski impuls vrlo rijetko primjenjuje jer izaziva umor mišića i tetaničku kontrakciju. Elektrostimulaciju ne primjenjujemo kod pacijenata koji imaju ugrađeni srčani stimulator, kod pacijenata koji imaju poremećaje srčanog ritma te metalna strana tijela na mjestu primjene elektrostimulacije [16]. Kod artroze koljena zbog bolova dolazi do atrofije kvadricepsa, posebno m. vastusa medialis pa koristimo elektrostimulaciju zbog ponovne edukacije kontrakcije mišića te kao uvod u vježbe snaženja (Slika 10.4.4.1.) [27].



Slika 10.4.4.1. Prikaz elektrostimulacije kvadricepsa  
[Izvor: <https://fiziostolic.rs/elektrostimulacija-misica/>]

## 10.5. Magnetoterapija

Magnetoterapija je primjena magnetskog polja u svrhu liječenja. Magnetsko polje može imati visoki intenzitet (više od 100 V/m), a ima termičke i netermičke učinke, ili može imati niski intenzitet (manje od 1 V/m) te ima samo netermičke učinke. Magnetsko polje prodire kroz ljudsko tijelo i pobuđuje svaku stanicu tkiva, stabilizira razliku električnoga potencijala na površini stanice i K/Na crpke, povećava parcijalni tlak i utilizaciju kisika u stanici kao i količinu ATP-a. Terapijsko djelovanje je protuupalno i antiedematozno pa se stvaraju uvjeti za analgeziju, regeneraciju i reparaciju tkiva. Terapijski uređaji generiraju magnetsko polje intenziteta od 0,5 do 10 mT, frekvencije od 3 do 300 Hz, a jedna terapija obično traje 30 minuta. Kod akutnog stadija koriste se niže frekvencije, manji intenzitet i kraće trajanje, a kod kroničnog stadija koriste se više frekvencije, veći intenzitet i duže trajanje tretmana. Prednost magnetoterapije je primjena preko odjeće ili gipsane imobilizacije (Slika 10.5.1.) [16]. Kontraindikacije za primjenu magnetoterapije su: akutni cirkulatorni poremećaji, koronarna insuficijencija, pace maker, trudnoća, akutne infekcije i gljivična oboljenja [26].



Slika 10.5.1. Primjena magnetoterapije preko odjeće na koljeno  
[Izvor: <http://natus.hr/Magnetoterapija> ]

## 10.6. Laser

Laser (akronim od engleskog naziva Light Amplification by Stimulated Emission of Radiation) je pojačanje svjetlosti stimuliranom emisijom zračenja. Laseri u fizikalnoj medicini imaju nekoliko obilježja: mala izlazna snaga (<500 mW), koriste se monokromatskim diodama za liječenje bolesti i ozljeda u dozi koja nije veća od 35 J/cm i nemaju detektibilni termalni učinak. Osnovna obilježja laserskog svjetla su: monokromatičnost, koherentnost i kolimiranost. Monokromatičnost znači da lasersko svjetlo ima samo 1 valnu dužinu, koherentnost da se svjetlo nalazi u istoj fazi u vremenu i prostoru, a kolimiranost se odnosi na usmjerenost zraka svjetlosti, to znači da su svjetlosne zrake precizno usmjerene paralelno, bez divergencije. Laserom se poboljšava cijeljenje rana i ulkusa, povećava se fagocitoza leukocita, poboljšava se baktericidni učinak, povećava se aktivnost limfocita T i B, smanjuje se edem, smanjuje se stvaranje ožiljnog tkiva i keloida, stimulira se remodeliranje kostiju i hrskavice te smanjuje bolnost. Doziranje ovisi o izlaznoj snazi lasera (mW), vremenu izlaganja svjetlosnoj energiji (s) i površini svjetlosnoga snopa lasera (cm<sup>2</sup>). Kontraindikacije za primjenu lasera su akutni tromboflebitis, područja krvarenja, trudnoća i novotvorine [16]. Laser se primjenjuje na bolno mjesto, ali može se primijeniti i na trigger točke ili akupunkturne točke (Slika 10.6.1.) [26]. Kod primjene lasera terapeut i pacijent moraju nositi posebne zaštitne naočale, a prostorija mora biti bez ogledala i reflektirajućih površina.



Slika 10.6.1. Primjena lasera na bolno mjesto koljena  
[Izvor: <https://bezboli.hr/fizikalna-terapija/> ]

## 10.7. Edukacija pacijenta

Edukacija je važan dio u rehabilitaciji pacijenta sa artrozom koljena. Pacijenta moramo educirati o njegovoj bolesti, o svim uzrocima nastanka, simptomima, mogućnostima liječenja, o mjerama samopomoći i prognozi same bolesti. Ako pacijent koristi pomagala za hod, moramo ga educirati o pravilnom korištenju pomagala. Štap ili jednu štaku mora nositi u suprotnoj ruci od zahvaćenog koljena jer na taj način smanjuje adukcijski okretni moment u tibiofemoralnom dijelu zgloba koji je jedan od rizičnih čimbenika za nastanak strukturne progresije [27]. Pacijenta moramo upozoriti da uvijek poštuje bol, da izbjegava duže čučanje i klečanje te naprezanje zgloba, da reducira tjelesnu težinu te da uskladi aktivnosti i odmor [28].

## 11. Zaključak

Gonartroza pripada najčešćim degenerativnim bolestima, a sama lokalizacija ove bolesti nam govori o opterećenju zgloba koljena kroz život. Osim opterećenja do degenerativnih promjena dolazi i zbog različitih trauma, deformiteta, te poremećaja statodinamičkih odnosa. Sve nabrojene promjene dovode do oštećenja hrskavice za koju znamo da se više ne obnavlja. Vrlo je važno na vrijeme otkriti ove promjene kako bismo spriječili progresiju i daljnje komplikacije, iako je to u većini slučajeva teško zato jer se artroza dijagnosticira kada su bolovi već prilično jaki i bolest je već duže vrijeme prisutna. Bitno je napomenuti da gonartroza ne nastaje preko noći, nego se razvija godinama, pa stoga ne čudi što se odmah ne otkrije. Pacijentima je narušen svakodnevni život jer su im osnovne aktivnosti bitno narušene zbog bolova. Hod po stepenicama i hod na duže relacije samo su neke od aktivnosti koje pacijentima predstavljaju problem. Liječenje je najčešće medikamentozno kako bi se ublažili bolovi, a najvažniji dio je provođenje fizioterapije. Provođe se vježbe kako bi se ojačali mišići, održao ili povećao opseg pokreta, povećala brzina izvođenja pokreta, poboljšala stabilnost i koordinacija te kako bi se prevenirali i korigirali deformiteti i spriječilo daljnje napredovanje bolesti. Osim kineziterapije koristimo metode fizikalne terapije kao što su elektroterapija, termoterapija, magnetoterapija, laser i sl., koje također imaju vrlo povoljne učinke za liječenje artroze koljena. Kod provođenja terapije, bitno je da pacijent aktivno sudjeluje, te da fizioterapeut bude kreativan i da motivira pacijenta za sudjelovanje u terapiji, posebno ako kod pacijenta primijeti nezainteresiranost i nevjericu. Zbog toga je vrlo važno educirati pacijenta o bolesti, njezinim karakteristikama, liječenju i ciljevima jer će se nakon toga više sudjelovati. U suprotnome, bolest će otići u kasniji stadij u kojem kineziterapija i druge fizioterapijske metode više ne mogu dovesti do poboljšanja, jedina opcija koja preostaje je operativno liječenje, odnosno ugradnja TEP-a koljena.



## 12. Literatura

- [1] M. Krieger: Artoza-uzroci, dijagnoza i terapija, Nova stvarnost, Zagreb, 2007.
- [2] M. Erceg: Ortopedija za studente medicine, Medicinski fakultet, Split, 2006.
- [3] I. Jajić, Z. Jajić: Fizijatrijsko-reumatološka propedeutika, Medicinska naklada, Zagreb, 2004.
- [4] W. Platzer: Priručni anatomske atlas, sustav organa za pokretanje, Medicinska naklada, Zagreb, 2011.
- [5] L. Đudarić: Zglobna hrskavica, Medicina Fluminensis, vol. 47, br.1, str. 59-66, 2011.  
[https://hrcak.srce.hr/index.php?show=clanak&id\\_clanak\\_jezik=98855](https://hrcak.srce.hr/index.php?show=clanak&id_clanak_jezik=98855) (pristupljeno 2.5.2021)
- [6] <https://www.akromion.hr/usluge/ortopedija/koljeno/zglobovi-propadaju-postupno-i-trajno/> (pristupljeno 2.5.2021.)
- [7] P. Keros, M. Pećina, M. Ivančić-Košuta: Temelji anatomije čovjeka, Naprijed, Zagreb, 1999.
- [8] J. Krmpotić-Nemanić, A. Marušić: Anatomija čovjeka, Medicinska naklada, Zagreb, 2007.
- [9] G. Bilać: Fizioterapijski postupci kod osteoartritisa koljena, Završni rad, Sveučilište u Splitu, Sveučilišni odjel zdravstvenih studija, Split, 2020.
- [10] N. Orepić: Živjeti s artritismom, Mozaik knjiga, Zagreb, 2015.
- [11] T. Vlak, Lj. Ostojić, I. Vlak: Liječenje gonartroze terapijskim ultrazvukom, Fizikalna i rehabilitacijska medicina, vol.10, br.3-4, str. 13-21, 1993. <https://hrcak.srce.hr/142656> (pristupljeno 10.5.2021).
- [12] M. Pećina i suradnici: Ortopedija, Naklada Naprijed, Zagreb, 1996.
- [13] I. Klaić, L. Jakuš: Fizioterapijska procjena, Zdravstveno veleučilište, Zagreb, 2017.
- [14] M. Tušek, Fizioterapijski pristup u rehabilitaciji cementirane endoproteze koljenskog zgloba, Završni rad, Veleučilište Lavoslav Ružička u Vukovaru, Dislocirani studij u Pregradi, Pregrada, 2011.
- [15] L. Daniels, C. Worthingham, Muscle Testing: Techniques of Manual, W.B. Saunders Company, USA, 1986.

- [16] Đ. Babić-Naglić: Fizikalna i rehabilitacijska medicina, Medicinska naklada, Zagreb, 2013.
- [17] T. Schurrer-Luke-Vrbanić: Evaluacija boli i farmakološko lokalno farmakološko liječenje boli u bolesnika s reumatskim bolestima, Reumatizam, vol.63, br.1, str. 0-0, 2016. <https://hrcak.srce.hr/182835> (dostupno 15.5.2021)
- [18] <https://www.fizioterapeut.hr/bolesti/reumatologija/artritis-osteoartritis/> (dostupno 15.5.2021.)
- [19] [https://hdfrm.org/wp-content/uploads/2020/01/2016-3-4\\_compressed.pdf](https://hdfrm.org/wp-content/uploads/2020/01/2016-3-4_compressed.pdf) (dostupno 25.5.2021.)
- [20] [http://www.kbd.hr/fileadmin/Arhiva/Dokumenti/FIZ-Vjezbe\\_za\\_koljena.pdf](http://www.kbd.hr/fileadmin/Arhiva/Dokumenti/FIZ-Vjezbe_za_koljena.pdf) (dostupno 25.5.2021.)
- [21] O. Pope-Gajić: Liječenje pokretom, Školska knjiga, Zagreb, 2007.
- [22] I. Jurak, O. Rađenović: Osnove motoričkih transformacija- Istezanje, Zdravstveno veleučilište, Zagreb, 2014.
- [23] V. Vondrak, M. Vončina: Hidrokineziterapija u zdravlju i bolesti s osvrtom na termomineralnu vodu, Hrana u zdravlju i bolesti, vol. Specijalno izdanje, br.11. Štamparovi dani, str. 77-81, 2019. <https://hrcak.srce.hr/233004> (dostupno 1.6.2021.)
- [24] <https://www.hydrotherapy-split.com/hidroterapija/> (dostupno 1.6.2021)
- [25] <https://www.cerebellumcentar.com/single-post/vjezbe-u-bazenu> (dostupno 1.6.2021.)
- [26] B. Ćurković: Fizikalna i rehabilitacijska medicina, Medicinska naklada, Zagreb, 2004.
- [27] S. Grazio: Smjernice za liječenje bolesnika s osteoartritisom kuka i/ili koljena, Fizikalna i rehabilitacijska medicina, vol.27, br. 3-4, str. 330-381, 2015. <https://hrcak.srce.hr/163314> (dostupno 10.6.2021.)
- [28] G. Perasović: Osteoartritis koljena, Završni rad, Sveučilište u Splitu, Sveučilišni odjel zdravstvenih studija, Split, 2018.

## 13. Popis slika

Slika 2.1.1. Zglobna hrskavica, [Izvor: <a href="https://www.concordortho.com/patient-resources/patient-education/topic/012077823dc43e100421f8573e812bd0">https://www.concordortho.com/patient-resources/patient-education/topic/012077823dc43e100421f8573e812bd0</a> ].....	4
Slika 2.3.1. M. quadriceps femoris [Izvor : <a href="https://www.knee-pain-explained.com/pulled-quad.html">https://www.knee-pain-explained.com/pulled-quad.html</a> ].....	5
Slika 3.1. Raspon pokreta fleksije i ekstenzije u zglobu koljena [Izvor: <a href="https://boneandspine.com/knee-range-of-motion/">https://boneandspine.com/knee-range-of-motion/</a> ].....	7
Slika 4.1. Degenerativne promjene u zglobu koljena [Izvor: <a href="https://acuraflex.hr/zglobovi/">https://acuraflex.hr/zglobovi/</a> ]..	10
Slika 6.1. Progresija patoloških procesa [Izvor: <a href="https://springloadedtechnology.com/guide-to-severe-knee-osteoarthritis/">https://springloadedtechnology.com/guide-to-severe-knee-osteoarthritis/</a> ] .....	12
Slika 7.3.1. Prikaz magnetske rezonance koljena, [Izvor: <a href="https://www.akromion.hr/usluge/radiologija/magnetska-rezonanca/">https://www.akromion.hr/usluge/radiologija/magnetska-rezonanca/</a> ] .....	14
Slika 9.2.3.1. Mjerenje fleksije koljena goniometrom, [Izvor : <a href="https://www.infobloom.com/what-is-a-goniometer.htm">https://www.infobloom.com/what-is-a-goniometer.htm</a> ].....	19
Slika 9.2.5.1. MMT za fleksore potkoljenice (ocjene 4,5) [Izvor: <a href="http://at.uwa.edu/mmt/knee.htm">http://at.uwa.edu/mmt/knee.htm</a> ] .....	21
Slika 9.2.5.2. MMT za ekstenzore potkoljenice (ocjene 4,5), [Izvor: <a href="http://at.uwa.edu/mmt/knee.htm">http://at.uwa.edu/mmt/knee.htm</a> ] .....	22
Slika 9.2.8.1. Prikaz skale boli, Izvor: Č. Marić: Uloga medicinske sestre u tretiranju boli kod palijativnih pacijenata, 2017.....	25
Slika 10.1.1.1. Prikaz statičke vježbe za kvadriceps [Izvor: <a href="https://www.rehabmypatient.com/media/rmpexercises/K126P.jpg?v=1468603072">https://www.rehabmypatient.com/media/rmpexercises/K126P.jpg?v=1468603072</a> ] .....	27
Slika 10.1.1.2. Prikaz izvođenja statičke vježbe sa jastukom ispod koljena [Izvor: <a href="https://www.rehabmypatient.com/media/rmpexercises/K126P.jpg?v=1468603072">https://www.rehabmypatient.com/media/rmpexercises/K126P.jpg?v=1468603072</a> ] .....	27
Slika 10.1.1.3. Prikaz izvođenja statičke vježbe s loptom Izvor: <a href="https://www.youtube.com/watch?v=pNsiAiFLF68">https://www.youtube.com/watch?v=pNsiAiFLF68</a> .....	28
Slika 10.1.2.1. Aktivno dinamička vježba savijanja koljena [Izvor: <a href="https://www.msksdorset.nhs.uk/knee-pain/">https://www.msksdorset.nhs.uk/knee-pain/</a> ] .....	29
Slika 10.1.2.2. Izvođenje aktivno dinamičke vježbe na boku Izvor: <a href="https://tiosorthosports.com/education/exercise/strengthening_exercises.html">https://tiosorthosports.com/education/exercise/strengthening_exercises.html</a> .....	30
Slika 10.1.2.3. Izvođenje aktivno dinamičke vježbe na truhu Izvor: <a href="https://trendytarzan.com/exercises-to-strengthen-knees/">https://trendytarzan.com/exercises-to-strengthen-knees/</a> .....	30

Slika 10.1.2.4. Izvođenje aktivno dinamičke vježbe u stojećem položaju [Izvor: <a href="https://personallevelfitness.com/squat-proper-form/">https://personallevelfitness.com/squat-proper-form/</a> ].....	31
Slika 10.1.3.1. Vježba istezanja kvadricepsa [Izvor: <a href="https://www.verywellfit.com/pilates-knee-stretches-4766861">https://www.verywellfit.com/pilates-knee-stretches-4766861</a> ].....	32
Slika 10.1.3.2. Istezanje fleksora koljena [Izvor: <a href="https://www.spine-health.com/wellness/exercise/easy-hamstring-stretches">https://www.spine-health.com/wellness/exercise/easy-hamstring-stretches</a> ] .....	32
Slika 10.1.4.1. Vježba zadržavanja balans platforme prema naprijed [Izvor: <a href="http://www.kbd.hr/fileadmin/Arhiva/Dokumenti/FIZ-Vjebze_za_koljena.pdf">http://www.kbd.hr/fileadmin/Arhiva/Dokumenti/FIZ-Vjebze_za_koljena.pdf</a> ].....	33
Slika 10.1.4.2. Odizanje na prste na balans platformi [Izvor: <a href="http://www.kbd.hr/fileadmin/Arhiva/Dokumenti/FIZ-Vjebze_za_koljena.pdf">http://www.kbd.hr/fileadmin/Arhiva/Dokumenti/FIZ-Vjebze_za_koljena.pdf</a> ].....	34
Slika 10.2.1. Vježbe u terapijskom bazenu [Izvor: <a href="https://www.tz-lipik.hr/1/clanak/220/plivanje-i-kupanje.html">https://www.tz-lipik.hr/1/clanak/220/plivanje-i-kupanje.html</a> ] .....	35
Slika 10.3.1.1. Primjena terapijskog UZV na koljeno [Izvor: <a href="https://fizikalna-terapija.hr/relaksacijski-tretmani/anticelulitni-ultrazvuk/">https://fizikalna-terapija.hr/relaksacijski-tretmani/anticelulitni-ultrazvuk/</a> ].....	37
Slika 10.3.2.1. Izvođenje kriomasaže koljena [Izvor: <a href="https://epodravina.hr/krioterapija-lijecenje-hladnocom/">https://epodravina.hr/krioterapija-lijecenje-hladnocom/</a> ] .....	37
Slika 10.4.1.1. Primjena interferentnih struja vakuumskim elektrodama na koljeno [Izvor: <a href="https://fizikalna-terapija.hr/fizikalna-terapija/interferentne-struje/">https://fizikalna-terapija.hr/fizikalna-terapija/interferentne-struje/</a> ] .....	39
Slika 10.4.2.1. Primjena dijadinamskih struja pločastim elektrodama na koljeno [Izvor: <a href="https://physiasis.gr/therapeftika-mesa/ilektrotherapia-diadynamika/?lang=en">https://physiasis.gr/therapeftika-mesa/ilektrotherapia-diadynamika/?lang=en</a> ] .....	40
Slika 10.4.3.1. Primjena TENS-a na koljeno [Izvor : <a href="https://www.123rf.com/photo_110831272_patient-applying-electrical-stimulation-therapy-on-knee-joint-therapist-placing-electrodes-on-knee-e.html">https://www.123rf.com/photo_110831272_patient-applying-electrical-stimulation-therapy-on-knee-joint-therapist-placing-electrodes-on-knee-e.html</a> ] .....	41
Slika 10.4.4.1. Prikaz elektrostimulacije kvadricepsa [Izvor: <a href="https://fiziostolic.rs/elektrostimulacija-misica/">https://fiziostolic.rs/elektrostimulacija-misica/</a> ].....	42
Slika 10.5.1. Primjena magnetoterapije preko odjeće na koljeno [Izvor: <a href="http://natus.hr/Magnetoterapija">http://natus.hr/Magnetoterapija</a> ].....	43
Slika 10.6.1. Primjena lasera na bolno mjesto koljena [Izvor: <a href="https://bezboli.hr/fizikalna-terapija/">https://bezboli.hr/fizikalna-terapija/</a> ].....	44

## **14. Popis tablica**

Tablica 9.2.4.1 Prikaz načina mjerenja opsega koljenskog zgloba .....	20
Tablica 9.2.4.2.Prikaz načina mjerenja obujma kvadricepsa .....	20
Tablica 9.2.7.1. Lequesnov funkcionalni indeks za osteoartritis koljena, [Izvor: Đ. Babić-Naglić: Fizikalna i rehabilitacijska medicina, 2013 .....	23

IZJAVA O AUTORSTVU  
I  
SUGLASNOST ZA JAVNU OBJAVU

Završni/diplomski rad isključivo je autorsko djelo studenta koji je isti izradio te student odgovara za istinitost, izvornost i ispravnost teksta rada. U radu se ne smiju koristiti dijelovi tuđih radova (knjiga, članaka, doktorskih disertacija, magistarskih radova, izvora s interneta, i drugih izvora) bez navođenja izvora i autora navedenih radova. Svi dijelovi tuđih radova moraju biti pravilno navedeni i citirani. Dijelovi tuđih radova koji nisu pravilno citirani, smatraju se plagijatom, odnosno nezakonitim prisvajanjem tuđeg znanstvenog ili stručnoga rada. Sukladno navedenom studenti su dužni potpisati izjavu o autorstvu rada.

Ja, MARTINA PINTARIĆ (ime i prezime) pod punom moralnom, materijalnom i kaznenom odgovornošću, izjavljujem da sam isključivi autor/ica završnog/diplomskog (obrisati nepotrebno) rada pod naslovom FIZIOTERAPIJSKI PROCES KOD ARTERIJE KARDIA (upisati naslov) te da u navedenom radu nisu na nedozvoljeni način (bez pravilnog citiranja) korišteni dijelovi tuđih radova.

Student/ica:  
(upisati ime i prezime)

Martina Pintarić  
(vlastoručni potpis)

Sukladno Zakonu o znanstvenoj djelatnosti i visokom obrazovanju završne/diplomske radove sveučilišta su dužna trajno objaviti na javnoj internetskoj bazi sveučilišne knjižnice u sastavu sveučilišta te kopirati u javnu internetsku bazu završnih/diplomskih radova Nacionalne i sveučilišne knjižnice. Završni radovi istovrsnih umjetničkih studija koji se realiziraju kroz umjetnička ostvarenja objavljuju se na odgovarajući način.

Ja, MARTINA PINTARIĆ (ime i prezime) neopozivo izjavljujem da sam suglasan/na s javnom objavom završnog/diplomskog (obrisati nepotrebno) rada pod naslovom FIZIOTERAPIJSKI PROCES KOD ARTERIJE KARDIA (upisati naslov) čiji sam autor/ica. KOGEVA

Student/ica:  
(upisati ime i prezime)

Martina Pintarić  
(vlastoručni potpis)