

Fizioterapijski pristup kod odstupanja posture u dječjoj dobi

Kostadinović, Klaudija

Undergraduate thesis / Završni rad

2021

Degree Grantor / Ustanova koja je dodijelila akademski / stručni stupanj: **University North / Sveučilište Sjever**

Permanent link / Trajna poveznica: <https://um.nsk.hr/um:nbn:hr:122:681438>

Rights / Prava: [In copyright](#)/[Zaštićeno autorskim pravom.](#)

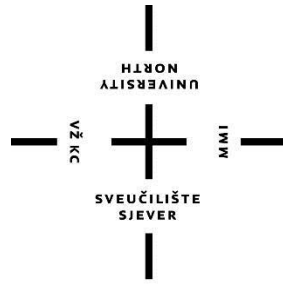
Download date / Datum preuzimanja: **2024-09-04**



Repository / Repozitorij:

[University North Digital Repository](#)





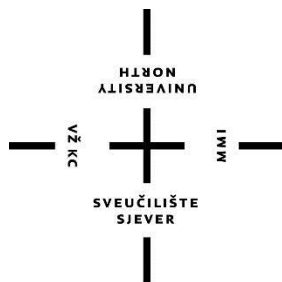
Sveučilište Sjever

Završni rad br. 017/FIZ/2021

Fizioterapijski pristup kod odstupanja posture u dječjoj dobi

Klaudija Kostadinović, 3171/336

Varaždin, srpanj 2021. godine



Sveučilište Sjever

Odjel za fizioterapiju

Završni rad br. 017/FIZ/2021

Fizioterapijski pristup kod odstupanja posture u dječjoj dobi

Klaudija Kostadinović, 3171/336

Mentor

Jasminka Potočnjak, mag.physioth.

Varaždin, srpanj 2021.

Prijava završnog rada

Definiranje teme završnog rada i povjerenstva

ODJEL Odjel za fizioterapiju

STUDIJ preddiplomski stručni studij Fizioterapija

PRISTUPNIK Klodija Kostadinović

MATIČNI BROJ 0115080124

DATUM 29.6.2021.

KOLEGIJ Fizioterapija u ortopediji

NASLOV RADA Fizioterapijski pristup kod odstupanja posture u dječjoj dobi

NASLOV RADA NA ENGL. JEZIKU Physiotherapeutic approach for posture deviations in childhood

MENTOR Jasminka Potočnjak, mag.physioth.

ZVANJE predavač

ČLANOVI POVJERENSTVA

1. doc.dr.sc. Helena Munivrana Škvorc, predsjednik
2. Jasminka Potočnjak, mag.physioth., pred., mentor
3. Večerić Mirjana, mag.physioth., pred., član
4. Valentina Novak, mag.med.tech., pred., zamjenski član
- 5.

Zadatak završnog rada

BROJ 017/FIZ/2021

OPIS

Pregledni rad koji opisuje razvoj posture s naglaskom na dječju dob i promjene u posturalnoj adaptaciji. Položaj jednog dijela tijela djeluje istovremeno na ostale dijelove tijela i cjelokupnu posturu. Različita odstupanja posture mogu biti uzrok kongenitalne prirode, endokrinološke, fiziološke, morfološko-motoričke ili psihološke. Osnovni uvjet pravilnog držanja tijela jest položaj koji omogućuje da su svi dijelovi tijela pod minimalnim stresom. Nerušena pravilna pozicija tijela za vrijeme bilo kojeg položaja ili aktivnosti svakodnevnog života ukazuje na deformacije posture koje su zapažene od ranog djetinjstva zbog nepravilne pokretljivosti ili disbalansa mišića djeteta. U radnom periodu života zbog učestalih jednoličnih pokreta i položaja pa sve do starosti gdje dolazi do koštano formiranih ograničenja pokreta kao posljedicom degenerativnih procesa. Najčešći otkloni posture u djece razvojne dobi su odstupanja u položaju vrata u vidu tortikolisa, Klippel-Feilovog sindroma, promjena kralješnice, okrugla leđa, izdubljena leđa, i ravna leđa, skolioze, kifoze i lordoze. Otkloni u području ramenog obruča prikazuju se kroz ljevokasta i izbočena prsa djeteta, ali i pogreške u položaju ramena i lopatica. U donjim ekstremitetima naznačajnija su odstupanja u obliku X i O nogu i uleknutog koljena.

ZADATAK USUŠEN

02.07.2021.



ZAHVALA

Veliko hvala dragoj mentorici, Jasminki Potočnjak na prihvaćenome mentorstvu za izradu završnog rada. Hvala Vam na svom prenesenom znanju, strpljenju, volji, idejama, kreativnosti, podršci, motivaciji i razumijevanju kroz ovo cjelokupno studiranje. Uz Vas je studiranje postalo užitak!

Također veliko hvala i svim ostalim profesorima na svom prenesenome znanju tijekom tri godine studija. Bilo je zadovoljstvo surađivati sa svim profesorima, mentorima, asistentima i posebno pacijentima.

Hvala mojoj obitelji koja je bila uz mene u svim trenucima tijekom studiranja.

SAŽETAK

Postura (lat. positura – pozicija, položaj) označava način držanja tijela. Držanje tijela odnos je dijelova tijela u određenom vremenu i prostoru pri čemu glavnu ulogu imaju stopala i noge, zdjelica i kralješnica te ramena i glava. Položaj jednog dijela tijela djeluje istovremeno na ostale dijelove tijela i cjelokupnu posturu. Različita odstupanja posture mogu biti uzrok kongenitalne prirode, endokrinološke, fiziološke, morfološko-motoričke ili psihološke. Osnovni uvjet pravilnog držanja tijela jest položaj koji omogućuje da su svi dijelovi tijela pod minimalnim stresom. Narušena pravilna pozicija tijela za vrijeme bilo kojeg položaja ili aktivnosti svakodnevnog života ukazuje na deformacije posture. Deformacije posture zapažene su od ranog djetinjstva zbog nepravilne pokretljivosti ili snage mišića djeteta. U radnom periodu života zbog učestalih jednoličnih pokreta i položaja pa sve do starosti gdje dolazi do koštano formiranih ograničenja pokreta kao posljedicom degenerativnih procesa. Najčešći otkloni posture u djece razvojne dobi su odstupanja u položaju vrata u vidu tortikolisa, Klippel-Feilovog sindroma, zatim kralješnice, okrugla leđa, izdubljena leđa, i ravna leđa, skolioze, kifoze i lordoze. Otkloni u području ramenog obruča prikazuju se kroz ljevkasta i izbočena prsa djeteta, ali i pogreške u položaju ramena i lopatica. U donjim ekstremitetima najznačajnija su odstupanja u obliku X i O nogu i uleknutog koljena. Na stopalima se očituje niz urođenih ili stečenih odstupanja u vidu pes valgusa, planovalgusa, planusa, cavusa i eqvinovarusa. Pravilnim i individualnim odabirom programa liječenja ili rehabilitacijske terapije suzbija se napredak i progresija deformacije u razdoblju najintenzivnijeg područja života. Rehabilitacijski ciljevi usmjereni su s obzirom na dob, stanje djeteta i specifičnost dijagnoze. Fizioterapeut svojim znanjem, stručnosti i kompetencijama planira plan i program vježbi i aktivnosti uz sve dopuštene mogućnosti s obzirom na specifičnost odstupanja, uvodi dijete u novu dimenziju pokreta uz korištenje raznih zanimljivih i asocijativnih pomagala i tehnika.

Ključne riječi: postura, deformacija, vježbe, fizioterapeut...

ABSTRACT

Posture (lat. Positura - position, position) means the way of holding the body. Body posture is the relationship of parts of the body in a certain time and space where the head role is played by the feet and legs, the pelvis and spine, and the shoulders and head. The position of one part of the body acts simultaneously on other parts of the body and the entire posture. Different posture deviations can be the cause of congenital nature, endocrinological, physiological, morphological-motor or psychological. The basic condition for proper posture is a position that allows all parts of the body to be under minimal stress. Impaired proper body position during any position or activity of daily life indicates postural deformities. Posture deformities have been observed since early childhood due to improper mobility or muscle strength of the child. In the working period of life due to frequent monotonous movements and postures all the way to old age where bone formation limitations occur as a result of degenerative processes. The most common posture deviations in children of developmental age are deviations in the position of the neck in the form of torticollis, Klippel-Feil syndrome, then the spine, round back, hollow back, and flat back, scoliosis, kyphosis, and lordosis. Deviations in the area of the shoulder girdle are shown through the funnel and protruding chest of the child, but also errors in the position of the shoulders and shoulders. In the lower extremities, deviations in the form of X and O legs and a sunken knee are more significant. A number of congenital or acquired deviations in the form of pes valgus, planovalgus, planus, cavus and eqvinovarus are manifested on the feet. Proper and individual selection of treatment programs or rehabilitation therapy suppresses the progression and progression of the deformity in the period of the most intense area of life. Rehabilitation goals are directed with regard to the age, condition of the child and the specificity of the diagnosis. With his knowledge, expertise and competencies, the physiotherapist plans a plan and program of exercises and activities with all permitted possibilities considering the specifics of deviation, introduces the child to a new dimension of movement with the use of various interesting and associative aids and techniques.

Keywords: posture, deformation, exercises, physiotherapist ...

SADRŽAJ

1. Uvod.....	1
2. Posturalni mehanizmi kontrole tjelesnog držanja.....	3
2.1. Anatomski i funkcionalni opis pravilne posture.....	3
2.2. Pravilno držanje tijela.....	4
2.3. Nepravilno držanje tijela	5
3. Dijagnostika i postupci procjene posture	8
3.1. Postupci procjene tjelesnog držanja	8
3.2. Primjena manualnog mišićnog testa.....	12
3.3. Manualna dinamometrija (MMD)	13
4. Fizioterapijski pristup kod posturalnih problema u djece razvojne dobi.....	15
4.1. Krivi vrat (torticolis)	15
4.2. Klippel-Feilov sindrom	17
4.3. Okrugla leđa (dorsum kyphoticum).....	18
4.4. Izdubljena leđa (dorsum excavatum).....	19
4.5. Ravna leđa (dorsum planum).....	19
4.6. Ljevkasta prsa (pectus excavatus, pectus infundibuliforme).....	20
4.7. Izbočena prsa (pectus carinatum, pectus gallinaceum)	22
4.8. Greške u položaju ramena i lopatica	23
4.8.1. Primjeri vježbi disanja i jačanja skapularnih mišića	24
4.8.2. Primjer vježbi za jačanje skapularnih mišića u vodi	24
4.9. Skoliotično držanje - skolioza	25
4.9.1. Primjer vježbi za skoliotično držanje - jačanje mišića fleksora trupa	28
4.9.2. Primjer vježbi za skoliotično držanje – jačanje mišića ekstenzora trupa	28
4.9.3. Primjer vježbi za skoliotično držanje – jačanje mišića rotatora trupa	29
4.9.4. Primjer vježbi za skoliozu	29
4.9.5. Vježbe disanja	30
4.9.6. Primjeri vježbi u liječenju skolioze s ortozom	31
4.10. Kifotično držanje – kifoza	31
4.10.1. Primjer vježbi za kifotično držanje - kifoza	34
4.11. Lordotično držanje - lordoza	35
4.11.1. Vježbe za lordotično držanje - lordozu.....	36
4.12. Prirodna displazija kuka (dysplasia coxae congenita).....	37
4.12.1. Vježbe za djecu s prirođenom displazijom kuka	39
4.13. X-noge (genu valgum).....	40
4.13.1. Primjeri vježbi za redukciju genu valgum.....	41
4.14. O-noge (genu varum)	41

4.14.1.	Primjeri vježbi za „O noge“	42
4.15.	Hiperekstendirano – uleknuto koljeno (genu recurvatum)	43
4.16.	Deformiteti stopala	44
4.16.1.	Primjer vježbi za korekciju spuštenog stopala	46
5.	Neprijeporne metode u fizioterapiji i kineziterapiji	47
5.1.	Igra i sport	47
5.2.	Plivanje.....	48
5.3.	Vježbanje u vodi.....	49
5.4.	Terapijsko jahanje (hipoterapija).....	50
5.5.	Ples	52
6.	Zaključak.....	54
7.	Literatura	55

1. UVOD

Postura prikazuje način držanja tijela i suodnos djelovanja u određenom vremenu i prostoru. Za vrijeme razvoja psihofizičkog ljudskog organizma, složena organsko-funkcionalna transformacija osobe u razvoju ne teče pravilno i jednako u različitim dijelovima organizma. Razvoj obilježavaju „krize rasta“ na koje utječu nasljedno-konstitucijski, auksologijski, endokrinološki i ambijentalni čimbenici. U vrijeme razvoja morfološko-motoričkih, fizioloških i psiholoških transformacija mogu se dogoditi lakša ili složenija odstupanja (devijacije) ljudskog organizma i posture. Glavnu ulogu u držanju imaju stopala i noge, zdjelica, kralješnica te ramena i glava. Opće prihvaćen pojam posturalne nepravilnosti (anomalija-nepravilnost-otkloni posture) kojima se prikazuju brojni oblici i stupnjevi odstupanja u položaju pravilne posture, poznate kao greške držanja. Otkloni posture izravno ne ugrožavaju djetetov život, ali utječu na pravilan rast, razvoj motoričkih sposobnosti i kvalitetu života pojedinca. Evolucija otklona posture prati brzinu rasta. Prognoza je lošija ako se odstupanje pojavi ranije u vrijeme faze razvoja. U razdoblju od 5. i 10. godine života zastupljenost odstupanja je nešto manja jer u fazi rast privremeno i stagnira. Ulaskom u pubertetsko razdoblje djetetova života počinje naglo pogoršanje i progresija postojećih stanja, ali i moguće otkrivanje novih stanja u otklonu i odstupanju od normalnog fiziološkog stanja. Cilj je što ranije ukazati na pogreške u položaju i otklonu posture koje dovode do promjene u daljnjem razvoju djeteta, a mogu se preventivnim, ciljanim ili propisanim liječenjem uspješno sanirati ili držati pod nadzorom. Djeca s lakšim otklonom posture moraju svakodnevno ostvariti jedan od programa vježbi koji sadržava preventivni i korektivni utjecaj na osnovnu deformaciju [1,2,3]. Kod djece s otklonom posture koja su u adolescentnom periodu i svjesni su poteškoća, pažnja se ciljano usmjerava na kontinuirano vježbanje, psihofizičku podršku od strane roditelja, fizioterapeuta i učitelja tjelesne i zdravstvene kulture. Učitelji tjelesne i zdravstvene kulture moraju uvažavati činjenicu da raznolika simptomatologija posture zahtjeva različite i primjerene kineziološke aktivnosti s općim djelovanjem na razvoj zdrave posture i specifičnim djelovanjem na prisutne otklone te je potrebno pažnju usmjeriti na pozitivno djelovanje, a ne dodatno narušavanje postojeće nepravilnosti. Važno je za svaku pojedinu deformaciju, odstupanje ili samo pogrešno držanje tijela djeteta, ukloniti štetne čimbenike koji dovode do stanja i ukazati na njihovo potencijalno rješenje jer daljnjim napretkom stanje ulazi u progresiju i teže se sanira. Najznačajnije promjene u odstupanju posture u dječjoj se dobi odnose na kralješnicu, ramena i prsni koš, koljena i stopala. Pravilno

odabiranim i individualno koncipiranim planom i programom postiže se pozitivno djelovanje na posturu što je predmet i cilj rada.

2. POSTURALNI MEHANIZMI KONTROLE TJELESNOG DRŽANJA

2.1. Anatomski i funkcionalni opis pravilne posture

Pojam postura (lat. positura- položaj, stanje, pozicija) prikazuje način držanja tijela pojedinca ili osobe u cjelini. Postura kao jedinstven položaj svih dijelova tijela prikazuje i njihov suodnos u određenom vremenu i prostoru. Položaj jednog dijela tijela s mogućnošću djelovanja na druge dijelove može povoljno ili nepovoljno utjecati na cjelokupnu posturu i posturalnu stabilnost [1,4]. Termin posture često se koristi za opisivanje biomehaničkog tjelesnog poravnjenja (alignmenta) i orijentacije tijela u prostoru. Tada se primjenjuje i upotrebljava sintagma posturalne orijentacije. Razne funkcionalne aktivnosti zahtijevaju vertikalnu orijentaciju tijela. U procesu očuvanja vertikalne orijentacije sam pojedinac služi se mnogobrojnim osjetnim sustavima, uključujući vestibularni, somatosenzorni i vizualni sustav. Mogućnost održavanja tijela u ravnom položaju i kontrola težišta tijela u odnosu na bazu oslonca označava posturalnu stabilnost tijela [2]. Osnovni uvjet pravilnog držanja tijela jest položaj koji omogućuje da su svi dijelovi tijela pod minimalnim stresom. Držanje tijela je promjenjiva distribucija koja se mijenja svakom promjenom aktivnosti. Narušena pravilna pozicija tijela za vrijeme bilo kojeg položaja ili aktivnosti svakodnevnog života ukazuje na deformacije posture. Deformacije posture zapažene su od ranog djetinjstva zbog nepravilne pokretljivosti ili snage mišića djeteta, zatim u radnom periodu života zbog učestalih jednoličnih pokreta i položaja pa sve do starosti gdje dolazi do koštano formiranih ograničenja pokreta kao posljedicom degenerativnih procesa. Opis pravilne uspravne posture može biti funkcionalni i anatomski. Funkcionalni se opis pravilne uspravne posture odnosi na stupanj mišićnog zamora koji je potreban za održavanje uspravnog položaja. Uspravan stav odnosi se na stav tijela i njegovih segmenata koji se izvodi bez napora, zamora ili boli tako da osoba može ostati u takvom stavu određeni ili duži vremenski period. Anatomski opis pravilne posture odnosi se na krivine vertebralnog stupa. U pravilnom uspravnom položaju segmenata tijela, linija tjelesne težine leži u medijalnoj ravnini i prolazi kroz mastoidni nastavak, malo ispred ramenog zgloba, kroz kukove ili neposredno iza njih kroz zglob koljena i neposredno ispred skočnog zgloba. Anatomski opisi odnose se na stupanj zakrivljenosti pojedinih dijelova kralježnice i prikazuju određeni kut zakrivljenosti. Krivine određene regije utvrđene su mjerenjem, rendgenskim pregledom te limitiranim kutom dodijeljenom određenom području.

Metoda mjerenja kutova naziva se Cobbova metoda, a kutovi se nazivaju Cobbovim kutovima. U anatomsom opisu pravilne posture govori se o cervikalnom kutu, torakalnom kutu, lumbalnom i sakralnom kutu. Promatrajući posturu anatomski se mogu uočiti odstupanja, ali funkcionalno to ne mora biti slučaj. Takav pristup često se nalazi u djetinjstvu i ranoj adolescenciji. Tijekom perioda rasta kralješnica, kao i ostatak skeleta, modelira se i dolazi do formiranja veličina, oblika, strukture i položaja koji podupiru cijelo tijelo. Posljedično tome kralješnica može na sebi poprimiti nepravilne krivine kako bi se funkcionalno mogla nesmetano razvijati. Posebna važnost posvećena je poticanju dobrog tjelesnog držanja jer bez njega cijeli čovjekov zdravstveni status može biti kompromitiran. Djeca koja rastu nemaju isto držanje kao odrasle osobe. U ranim fazama razvoja djeca nemaju dovoljno mišićne snage koje bi im omogućilo primjereno poravnavanje anatomskih dijelova tijela. Noge i kralješnica najčešći su dijelovi tijela koji nisu primjereno postavljeni u male djece. Educirane osobe koje rade s djecom razvojne dobi moraju biti upoznate s nedostacima držanja koje postoje u djece te svakako prepoznati koji su nedostaci u nekog djeteta samo dio normalnog razvoja, a koji mogu utjecati na držanje tijela u budućnosti djeteta [1,4].

2.2. *Pravilno držanje tijela*

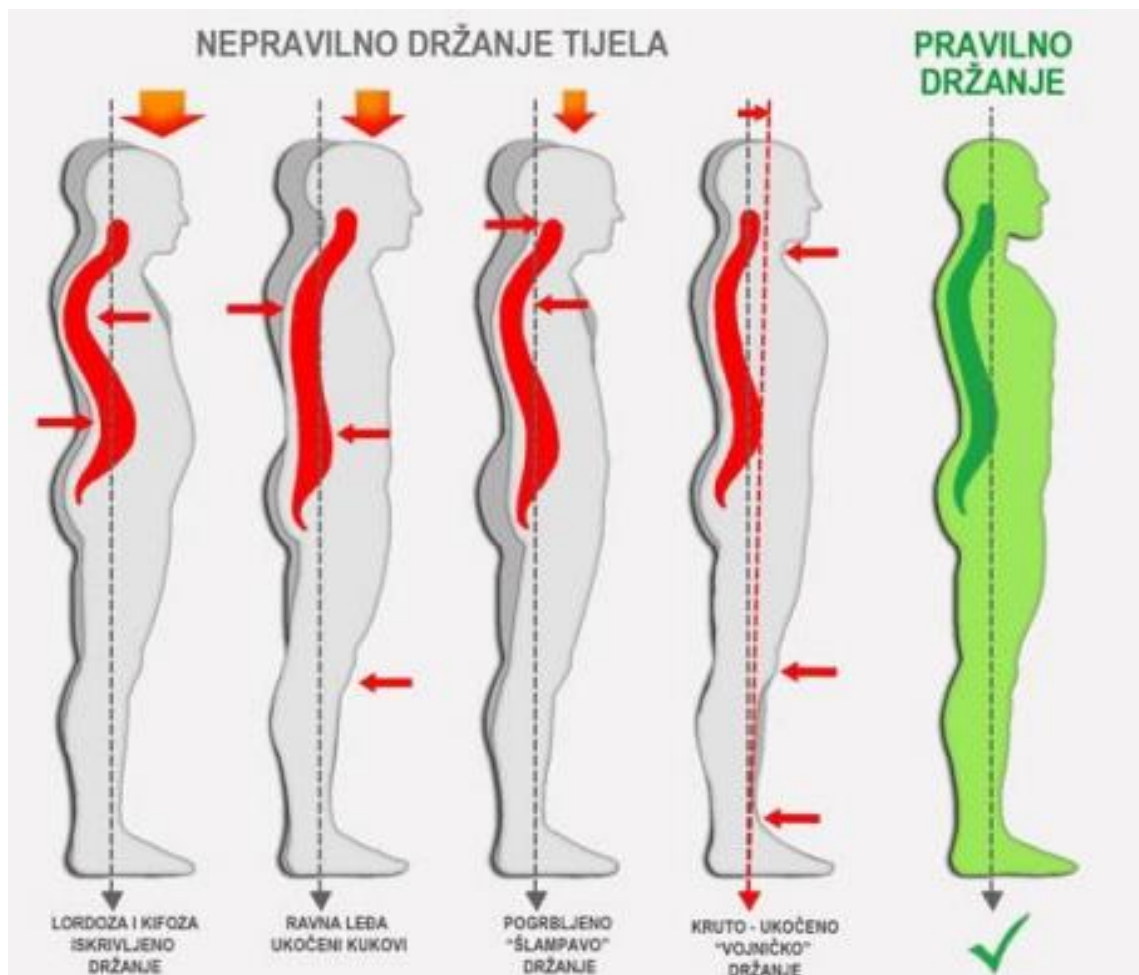
Pravilno držanje tijela definiramo kao stanje mišićno-koštanog balansa koje štiti tjelesne strukture od ozljeda neovisno o položaju u kojem se nalaze strukture ili dijelovi tijela [5]. Uz pravilno držanje, pravilni mehanizmi također doprinose kvalitetnoj posturi jer dopuštaju najfunkcionalnije ponašanje unutarnjih organa i njihovu prilagodbu u najpovoljniji položaj. Pravilna postura oslikava ujednačene točke na tijelu, osi i ravnine tijela (točke između očiju, brade, ključne kosti, prsne kosti, lopatica, pubičnog područja i središta između gležnjeva nogu). Tjelesno držanje projicira ono što organizam prolazi i proživljava u stvarnoj situaciji sa strane mogućih tjelesnih ili mentalnih aspekata ponašanja [1,3,4]. Postura je pod neprestanim utjecajem niza psiholoških čimbenika, ekspresija osobnosti, osjećaja blagostanja i samopouzdanja. Regulacija mogućih čimbenika i prepoznavanje utjecaja, ali i pravovremeno otkrivanje uzročnika te njihovo rješavanje doprinosi boljem i pravilnijem držanju, ali i boljoj funkciji posture u različitim aktivnostima svakodnevnog života. Navedene čimbenike treba uočiti u najranijoj dobi te pravovremeno reagirati da se izbjegnu neželjene deformacije u kasnijoj životnoj dobi [5]. Držanje je jedinstvo refleksa miotatske, očne i vestibularne prirode

te psiholoških mehanizama koji u svakom trenutku reguliraju neurofiziološku strukturu samog pokreta, ali i mišićni tonus te dva značajnija elementa za postizanje pravilne posture, ravnotežu i koordinaciju tjelesnog držanja. Za uočavanje nepravilnosti ili abnormalnosti držanja tijela u usporedbi tijela s normalnim položajem u kojem nema odstupanja, primjenjuju se standardi normalnog držanja tijela. Poznata su tri načina procjene posture, a to su vertikalna linija, distribucija tjelesne mase i elektromiografska aktivnost. Otkloni posture pojavljuju se najčešće između šeste i dvanaeste godine života. Svrha i cilj fizioterapije, pa tako i kineziterapije, je pomoć djeci s problemima posture, pronalaženje metoda koje se mogu prihvatljivo i praktično primijeniti s obzirom na uzrast djeteta i sposobnosti, a sve s ciljem djelovanja preventivno, korektivno, ali i kurativno [1,4].

2.3. *Nepravilno držanje tijela*

Loša postura ili nepravilno držanje tijela prikazuje narušen odnos između više dijelova tijela koji dovodi do povećane napetosti u njegovim potpornim strukturama te do smanjene ravnoteže unutar baze oslonca [5]. Definiranje nepravilnog držanja tijela u djece i mladih prikazuje praktični problem standardnih vrijednosti i kriterija kojim se dovodi u pitanje njezina pravovaljanost s obzirom na konstituciju tijela djeteta, nasljedne sklonosti, razvojnu dob, spolne karakteristike, geografska obilježja i rasu. Nepravilno držanje karakterizira početno narušavanje biomehaničke ravnoteže kralješnice, ali i pratećih struktura svih segmenata tijela. Prilikom simetričnih i nesimetričnih popuštanja mišićnih skupina koja drže kralješnicu u pravilnom i uspravnom položaju ili umora i bolesti dolazi do nefizioloških kontura i iskrivljenja kralješnice u sagitalnoj i frontalnoj ravnini. Pojam nepravilnog držanja tijela prvenstveno prikazuje funkcionalno insuficijentno stanje mišićno-ligamentarnog aparata [1,3,4]. Etiologija nepravilnog držanja prikazuje širok spektar mogućih čimbenika koji djeluju na pojavu funkcionalnih pa tako i strukturalnih promjena posture. Samo neki od mogućih čimbenika su okolinski utjecaji, patološka stanja, socioekonomski status, psihološka stanja, prirodene deformacije, oštećenje rasta i razvoja, smanjena mišićna snaga, zanimanje i prehrambeni poremećaji. Na neke od čimbenika teže se može djelovati jer spadaju u unutarnje čimbenike i na njih se ne može utjecati, kao primjerice genotip, konstitucija, poremećaj razvoja, poremećaj rada žlijezda s unutarnjim izlučivanjem, hendikep te urođeni defekti. Na vanjske čimbenike se može djelotvorno utjecati, mijenjati ih i u krajnjem slučaju ukloniti

njihov utjecaj, kao primjerice kondicija, prehrabene navike, okolinski utjecaji, umor i slično. Uklanjanjem utjecaja navedenih čimbenika i uvođenjem preventivnih mjera, promjene su tom slučaju korektibilne. Zanemarivanje postojeće nepravilne mehanike držanja tijela može dovesti do strukturalnih deformiteta [5]. U široj populaciji djece i mladeži evidentni su različiti oblici i stupnjevi nepravilnog držanja. Nepravilno držanje ne mora uvijek značiti bolest. Često je nepravilno držanje rezultat neuravnoteženog razvoja mišića, devijacija kralješnice, rahitisa, poremećaja donjeg dijela leđa, loše cirkulacije ili nepravilnog morfološkog razvoja. U spomenutim slučajevima moguće je prevladati ove, ali i slične oblike nepravilnog držanja uz ciljane vježbe ekstremiteta i kralješnice te promjenom navika držanja tijela i aktivnosti svakodnevnog života. Za razliku od spomenutih stanja, razlikujemo i patološka stanja kao što su loš vid i sluh, različita kardiovaskularna i neuromuskularna stanja, slabosti u koštanoj strukturi i mišićnom sustavu, deformacije kostiju i zglobova te amputacije koje su usko povezane s funkcionalnim i strukturalnim poremećajima držanja. Učestalost pojave određene posturalne insuficijencije u određenoj životnoj dobi djeteta upućuje na ovisnost pojave o rastu i razvoju. Prisutnost fine neurološke semiotike izravno upućuje na prisutnu imanenciju disfunkcije središnjeg živčanog sustava karakterističnu za određenu životnu dob. Zaključak navedenog ukazuje na povezanost pojave nepravilnog držanja s maturacijom središnjeg živčanog sustava. U rastu i razvoju može se izdvojiti tri krizna razdoblja u kojima zbog raznih endogenih i egzogenih čimbenika može doći do pojava abnormalnih promjena lokomotornog sustava. Prvo razdoblje je doba prve godine života kada dijete počinje sjediti, uspravljati i stajati. Drugo razdoblje je doba oko 6.-7. godine života kada dijete kreće u školu, i treće razdoblje je doba puberteta ili rane adolescencije gdje su pojačane živčano-hormonalne aktivnosti [1,3,4].



Slika 1. Pravilno i nepravilno držanje tijela (izvor: <https://repositorij.unipu.hr/islandora/object/unipu%3A1663/datastream/PDF/view>, dostupno 11. 2. 2021.)

3. DIJAGNOSTIKA I POSTUPCI PROCJENE POSTURE

3.1. *Postupci procjene tjelesnog držanja*

Pravovremeno dijagnosticiranje i otkrivanje problema nepravilnog držanja tijela jedan je od najznačajnijih ciljeva u fizioterapiji. Osim takozvanih suvremenih metoda mjerenja kralješnice i pojedinih dijelova mišićno-koštanog sustava, poput metode termografije, Mare tehnika, biofeedback tehnike, postoje i druge metode za procjenu i dijagnostiku položaja tijela koje su pristupačnije i ekonomičnije za primjenu. Dva su tipa posturalnih stanja, funkcionalno i strukturalno stanje. Funkcionalno stanje prikazuje posturalni poremećaj koji je rezultat mišićne neravnoteže, te se oni mogu ispraviti jačanjem antigravitacijskih mišića i istezanjem suprotnih mišićnih skupina. Strukturalni poremećaji ukazuju na nepravilnost na samim kostima i zglobovima i ne mogu se ispraviti programima vježbanja. U svrhu otkrivanja skupine posturalnog poremećaja provodi se nekolicina testova da bi se utvrdilo jesu li zakrivljenosti funkcionalne ili strukturalne prirode.

Prvi test „Prone lying“ test primjenjuje se zbog procjene anteroposteriornih i lateralnih iskrivljenja kralješnice. Ispitanik zauzima ležeći položaj na prsima i trbuhu, ruke su ispružene uz tijelo ili ispružene u širini ramena prema naprijed, a dlanovi položeni na podlozi. Ispitanik podiže bradu, ramena i dlanove od podloge 10 centimetara i zadržava položaj nekoliko sekundi. Funkcionalna zakrivljenost kralješnice se pritom smanjuje ili u krajnjem slučaju nestaje prilikom podizanja glave, ramena i ruke od podloge.



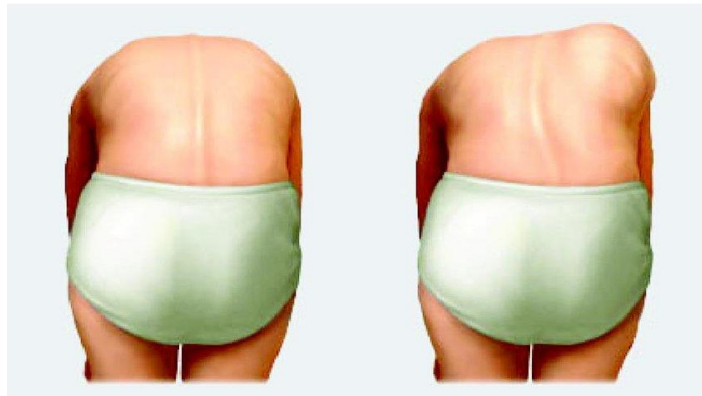
Slika 2. Prone lying test (izvor: <https://www.pinterest.com/pin/646407352736406650/>, dostupno 11. 2. 2021.)

Drugi je test „viseći test“. Pri izvođenju ovog testa ispitanik visi o rukama u širini ramena na švedskim ljestvama, prsima okrenut prema ljestvama. Izvođenje testa ima istu svrhu kao i Prone lying test, a to je smanjenje ili nestajanje funkcionalne zakrivljenosti kralježnice.



Slika 3. Viseći test (izvor: <https://www.fitness.com.hr/vjezbe/savjeti-za-vjezbanje/Svedske-ljestve-primjena-fitness.aspx>, dostupno 11. 2. 2021.)

Treći test, Adamov test, primjenjuje se u svrhu otkrivanja lateralne devijacije kralježnice (skolioze) funkcionalne ili strukturalne prirode. Od ispitanika se zatraži da zauzme stojeći položaj te nakon toga polako i postupno flektira trup prema naprijed s rukama koje su ispružene i opuštene do poda. Fizioterapeut zauzima položaj iza ispitanika promatrajući kralježnicu i moguća prisutna odstupanja. Ako fizioterapeut primijeti da se kralježnica nije izravnila i ako postoje simetrije u obliku i visini tada je skolioza funkcionalne prirode. Postoji i drugi slučaj, kralježnica se nije izravnila i jedna strana leđa je više izbočena (strži prema natrag) od druge strane, skolioza se procjenjuje kao strukturalna.



Slika 4. Adamov test (izvor: https://www.researchgate.net/figure/The-Adams-forward-bend-test-performed-by-left-a-patient-without-scoliosis-and-right_fig1_236599695, dostupno 12. 2. 2021.)

Za procjenu držanja tijela i posture primjenjuju se različiti instrumenti i alati za mjerenje. Za funkcionalnu procjenu posture primjenjuje se najčešće skoliozometar, kifordograf, biofeedback, trodimenzionalni digitizer, vektor stereograf i različite fotografske metode [1,4] Osim navedenih testova i instrumenata fizioterapeut provodi izoliranu procjenu pojedinih dijelova tijela, odvojeno od cjeline te njihovu interakciju u tijelu. Procjenom i analizom posturalnih odnosa različitih struktura kao primjerice zglobova, veziva, mišića i neuroloških veza u posturalnoj prilagodbi pojedinca, prikazuju se odstupanja od pravilne posture. Procjena posture provodi se na razodjevenom ispitaniku da bi se osigurao nesmetan i jasan pregled svih promatranih anatomskih struktura koje služe kao referentne točke u procjeni. Procjena se provodi u prirodnom i opuštenom stojećem položaju, sjedećem ili ležećem položaju. Anteriornim ili prednjim pregledom ispitanika uočava se odstupanje i nepravilnosti u pojedinim segmentima prednje strane tijela. Promatrajući ispitanika, tijelo je podijeljeno središnjom, mediosagitalnom ravninom i čini dvije istovjetne polovice, lijevu i desnu. Promatranje kreće od vrha nosa, manubriuma i ksifoidnog nastavka sternuma, pupka te simfiza pubične kosti koji su u pravilnom posturalnom odnosu poredani u vertikalnoj liniji koja je izravnata sa središnjom tjelesnom ravninom. Glava i vrat nalaze se u središnjem položaju u odnosu na ramena. Proučava se moguće odstupanje u vidu rotacija ili lateralnih pomaka u lijevu ili desnu stranu. Normalni položaj donje čeljusti je u opuštenom položaju sa spojenim usnama, lagano razmaknutim gornjim i donjim zubima i jezikom koji se nalazi iza gornjih zuba. Takav položaj omogućuje normalno disanje na nos. U nastavku, promatraju se ramena i rameni obruč te gornji ekstremiteti. Pravilna postura prikazuje ramena koja su paralelna s lijevim i desnim akromionom u istoj ravnini. Ključne kosti moraju biti u simetričnom položaju kao i područja akromioklavikularnih i sternoklavikularnih zglobova na

lijevoj i desnoj strani tijela. Udaljenost ruku od kuta struka trebala bi u pravilu biti jednaka na obje strane tijela. Promjene sternuma na trupu, njegovo izbočenje, udubljenje ili lateralizacija, zatim položaj rebara u odnosu na sternum, položaj donjih rebrenih lukova, slobodnih rebara i naposljetku sveobuhvatni pregled cijelog prsnog koša i njegovo pokretanje prilikom disanja. Opservacija zdjelice i donjih ekstremiteta može ukazivati promjene na samoj kralješnici, sakroilijakalnim zglobovima, promjenama u duljini nogu te postojanje bilo kakve deformacije stopala, primjerice genua valga i genua vara. Palpira se gornji bočni greben i položaj sina iliaca anterior superior te se uočava moguća razlika u njihovoj visini, asimetričnosti i zakrenutosti zdjelice koja može biti posljedica skolioze. Prilikom promatranja, koljena bi trebala biti simetrična s patelama usmjerenima ravno prema naprijed, a glavice fibula u istoj ravnini. Medijalni i lateralni maleol u simetriji, a stopala u relaksiranom stojećem položaju.

Stražnjim ili posteriornim pregledom uočava se prisutnost odstupanja u vidu latero-lateralnih pomaka u frontalnoj ravnini tijela. Glava je u središnjem položaju bez lateralnih devijacija ili rotacija u stranu. Visina ramena jednaka na obje strane uz moguća minimalna odstupanja dominantne strane. Promatra se položaj lopatica, njihova simetričnost i moguća odstupanja, simetričnost spina scapule, donjih kutova i medijalnog ruba lopatice. Promatrajući tijelo u posteriornom pregledu vidljivi su spinozni nastavci u okomitoj središnjoj liniji tijela, tako lateralni pomaci kralješnice u okomitoj središnjoj liniji tijela mogu ukazivati na postojanje skolioze. Područje zdjelice i kukova opservira se iz posteriornog aspekta kako bi se utvrdile moguće asimetrije u razini crista ilijaca, spina ilijaca posterior superior, razina glutealnih linija i razina velikih trohantera femura. Zakoljene jame moraju biti u simetričnom položaju, usmjerene ravno prema natrag u istoj visini. U području gležnja i stopala vrši se opservacija Ahilove tetive čiji pravilan položaj prikazuje okomicu u odnosu na podlogu, a pete su simetrično postavljene.

Bočni ili lateralni pregled omogućuje uvid u postojanje mogućih odstupanja u sagitalnoj tjelesnoj ravnini u vidu antero-posteriornih pomaka. Pri bočnom pregledu pažnja je uvelike usmjerena na kralješnicu gdje bi svaki segment trebao imati pravilnu krivinu kralježnice. Krivine kralješnice u vidu cervikalne lordoze, torakalne kifoze, lumbalne lordoze i sakralne kifoze. Glava se nalazi u središnjem položaju s pogledom usmjerenim prema naprijed. Ukoliko postoji odstupanje cervikalne kralješnice, ono će biti izraženo u vidu protrakcije glave. Prsni koš treba biti bez odstupanja u položaju rebara i sternuma u vidu izbočenih i udubljenih prsa. Područje lumbalne kralješnice treba prikazivati položaj normalne lordoze. Poremećajem u lumbalnom dijelu i povećanom lumbalnom lordozom moguće je uočiti nagib

prema naprijed što prikazuje položaj inklinacije zdjelice, a može biti i posljedica skraćenih mišića koji su odgovorni za pregibanje kuka. Smanjenom lumbalnom lordozom u lumbalnom dijelu moguće je pomicanje nagiba zdjelice straga u vidu reklinacije zdjelice. Normalan kut zdjelice, odnosno kut između longitudinalne osovine lumbalne kralješnice i sakruma iznosi u pravilu 30 stupnjeva. Mišićje prsnog koša, trbuha, leđa kao i ostalih antigravitacijskih mišića poželjno je da ostvaruje normalan mišićni tonus. Svako moguće odstupanje ili spazam mišića može dovesti ili dovodi do antero-posteriornih pomaka. Koljena su u normalnom stojećem položaju ispružena i lagano flektirana do 5 stupnjeva. Opservacijom donjih ekstremiteta uočava se svako moguće odstupanje u odnosu na referentnu okomitu liniju.

Procjena posture u sjedećem položaju provodi se na stolici bez naslona i stopalima čvrsto položenim na podlozi. Postupak procjene sličan je postupku iz stojećeg položaja. Opservacija se provodi na anteriorni, posteriorni i bočni pregled ispitanika. Potrebno je uočiti jesu li krivine kralješnice povećane ili smanjene s obzirom na stojeći položaj. Često se u sjedećem položaju može javiti pretjerani posteriorni nagib zdjelice koji će posljedično dovesti do izravnjanja lumbalne lordoze, povećanja torakalne kifoze i protrakcije glave. U prednjem aspektu poželjno je uočiti jesu li koljena na jednakoj visini od poda i u simetričnom položaju [5].

3.2. *Primjena manualnog mišićnog testa*

Manualni mišićni test u sklopu fizikalne terapije i kineziterapije primjenjuje se za određivanje stupnja mišićne slabosti uzrokovane bolešću, ozljedom ili inaktivnošću mišića. Terapeuti se dobivenim podacima koriste za izradu plana liječenja, praćenje rehabilitacijskog napretka pacijenta te za određivanje bolesnikove funkcionalnosti ili potrebe za dodatnim pomagalicama. Mišićna snaga ocjenjuje se ocjenom 0 do 5. Ocjenom 0, 0% mišićne snage i nema kontrakcije. Ocjena 1, 10% mišićne snage i kontrakcija je mala. Ocjena 2, 25% mišićne snage, potrebno je isključiti silu gravitaciju, pokret je izveden u punom rasponu. Ocjena 3, 50% mišićne snage uključujući silu gravitaciju, a izvedeni je pokret u punom rasponu. Ocjena 4, 75% mišićne snage uz savladavanje manjeg otpora u punom opsegu pokreta. Ocjena 5, 100% mišićne snage uz savladavanje maksimalnog mišićnog otpora u punom rasponu i opsegu pokreta. Manualni mišićni test izvodi se prema propisanom protokolu. Prije testiranja manualnim mišićnim testom ispitanik se dovodi u antigravitacijski položaj. Testirani segment je izložen i vidljiv

dok je ostali dio tijela uredno pokriven odjećom. Nakon objašnjenja testa ispitaniku, fizioterapeut utvrđuje mogući opseg pokreta na testiranom segmentu i mišiću. Također testirani dio tijela poravnan je prema smjeru mišićnih vlakana jer takvo poravnanje omogućuje optimalnu mišićnu funkciju. U sljedećem koraku fizioterapeut osigurava adekvatnu stabilizaciju proksimalnog segmenta prije nego što mišić uđe u fazu kontrakcije. Tijekom stabilizacije proksimalnog segmenta ispitanik nastoji kontrahirati mišić i pomaknuti distalni segment kroz test raspona pokreta. Za vrijeme aktivne kontrakcije fizioterapeut promatra pokret i mišić, ali i palpira tetivu ili trbuh mišića. Fizioterapeut može primijeniti otpor na mišić koji je sposoban izvesti test raspona antigravitacijski. Otpor se daje na distalnom dijelu segmenta bez prelaženja preko uključenog zgloba. Ispitanik mora proizvesti maksimalnu kontrakciju prije davanja otpora. Zadnji korak u procjeni i izvedbi manualnog mišićnog testa je bilježenje stupnjeva i podataka bitnih za daljnje provođenje ili testiranje ispitanika. Zabilježeni rezultati i zaključci sastavnica su kompletnog medicinskog izvješća [1,4].

3.3. *Manualna dinamometrija (MMD)*

Manualna dinamometrija omogućuje objektivan uvid u snagu mišićnih skupina. Pojmom dinamometrija (dinos-sila) naziva se postupak mjerenja statičke jakosti u mišićima. Statička jakost mišića je maksimalna sila koja se razvija maksimalnom voljnom izometričkom kontrakcijom mišića. Sila je temeljni učinak mišićne kontrakcije. Jedna od prednosti mišićne manualne dinamometrije je prenosivost te mogućnost primjene na različitim skupinama neovisno o velikim aparatima. Protokol testiranja uključuje dosljedan položaj tijela, zgloba i dinamometra. Ispitivač stabilizira dinamometar i testiranu osobu te sprječava dodatne ili zamjenske pokrete. Neizostavan dio ispitivača je objašnjenje izvođenja testa te mogućnost probnog pokušaja izvedbe pokreta. Ispitivač osigurava verbalni feedback te vizualni pregled testiranog dijela tijela. Poželjno je da isti ispitivač izvodi testove na istoj osobi. Jedan od osnovnih učinaka manualne dinamometrije i mišićne kontrakcije je stvaranje sile. U skladu sa zakonima biomehanike izvorna se mišićna sila transformira u silu pokušanog ili izvedenog pokreta. U prvom je slučaju riječ o statičkoj sili, a u drugom o dinamičkoj sili. Tip ručnog dinamometra upotrebljava se često i vrlo je jednostavan i pouzdan. Dinamometrija se u fizioterapiji i kineziterapiji najčešće koristi u praćenju i programiranju rehabilitacijskih

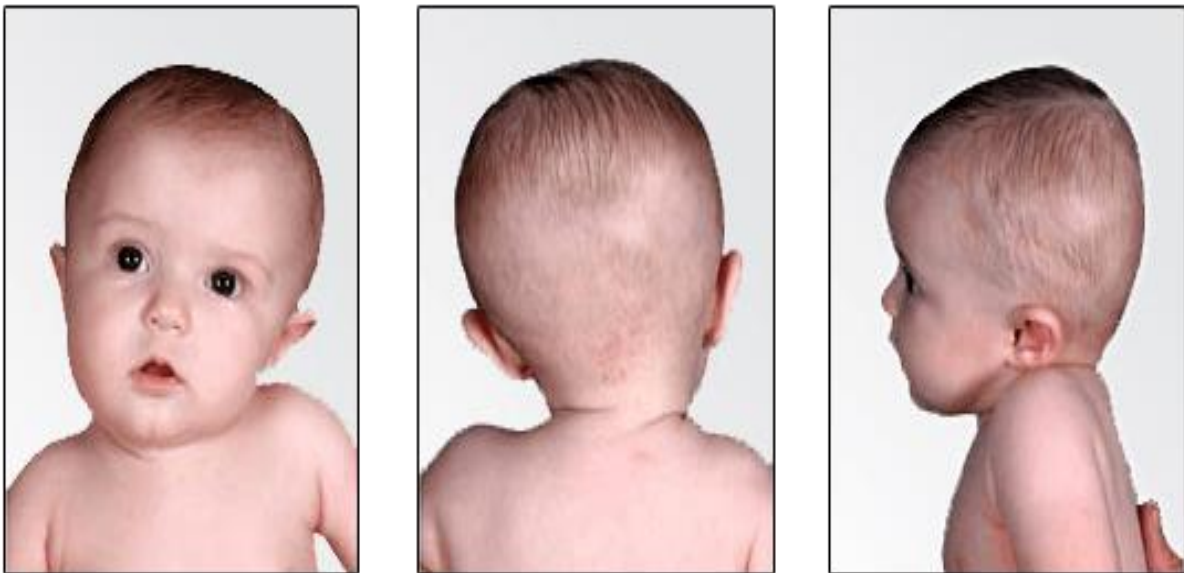procesa. Utvrđene početne vrijednosti dinamometra, odnosno jakosti pokreta, uspoređuju se sa zdravom stranom ili odgovarajućim standardima i upotrebljavaju se prema osnovnim principima fiziologije treninga za programiranje i praćenje jakosti mišića. Dobiveni rezultati govore o stanju i razvoju dinamogenih sposobnosti te daju uvid u kapacitet jakosti organizma. Električni dinamometar je analogni ili digitalni instrument koji registrira promjenu električne struje u metalnoj jezgri na koju djeluje mehanička sila pri pokušanom pokretu. Dobivene se vrijednosti očitavaju na električnim brojčanicima instrumenta ili dinamo gramima, ovisno o tome koji se pokreti i u kojem položaju žele mjeriti. Primjenjuju se različiti fiksacijski uređaji kojima se nastoji izolirati djelovanje agonista i dobiti jakost čistog pokreta. Najnoviji uređaji današnjice temelje se na provedbi i praćenju metoda preko računala. U računalo se unose podatci, visina, težina, dob, aktivnosti i spol te se nakon toga izvodi test u pokretu za prijeporne dijelove tijela. Nakon provedenog testa rade se detaljne analize koje prikazuju stvarnu sliku stanja i funkcije mišića, a istovremeno fizioterapeutu prikazuju nacrt za izradu programa rehabilitacije po kojem se provodi, programira i nadzire cijeli postupak rehabilitacije [1,3,4].

4. FIZIOTERAPIJSKI PRISTUP KOD POSTURALNIH PROBLEMA U DJECE RAZVOJNE DOBI

4.1. Krivi vrat (torticolis)

Krivi vrat označava nagnut položaj glave i ograničenu pokretljivost vrata djeteta. Najčešće je krivi vrat prirođena anomalija koja se otkriva odmah po rođenju. Izražena je prisutnost kontrakture i otekline mišića sternocleidomastoideusa, a odsutni su bilo kakvi koštani, neurološki, upalni i očni parametri [6]. Mogući uzroci su ukočenost lateralnih vratnih fleksora, kontralateralno istegnuti vratni fleksori i pritisnuće kralješaka na strani na koju se nagnje glava djeteta [1]. Mišićni je tortikolis treći po učestalosti u prirođenih anomalija lokomotornog sustava, te je zastupljen u gotovo 0,5-5% djece [6]. Etiologija je nejasne prirode, no postoje mnoge teorije, ali ni jedna nije opće prihvaćena. Uzrok je multifaktorske prirode, a najčešće se spominje trauma i nasljedna etiologija. Mišićni krivi vrat češće se pojavljuje kod djece koja su rođena na zadak ili kod otežanog poroda, ali može biti udružen i s drugim poremećajima lokomotornog sustava [7]. U kliničkoj slici glava je nagnuta na jednu stranu i rotirana u suprotnu stranu. Primjerice, glava nagnuta na desnu stranu rotirana je na lijevu stranu i ograničena je pokretljivost glave prema bolesnoj stranu glave. Kasnije su moguće i promjene kao što je u prvom redu plagiocefalija. Asimetrija stražnjeg dijela glave i spljoštenost na zdravoj strani karakterizira plagiocefaliju. Prilikom pregleda moguće je palpirati skraćeni i napeti mišić sternocleidomastoideus osobito kod rotacije glave na bolesnu stranu. Nakon određenog vremena vidljiva je i asimetrija lica što ukazuje da je bolesna polovica lica na strani skraćenog mišića smanjena i zaostala u razvoju, u odnosu na zdravu stranu. Prisutan je skraćen i napet mišić sternocleidomastoideus koji je izrazito vidljiv pod kožom. U starije neliječene djece s tortikolisom postoji mogućnost razvoja skolioze vratne i prsne kralješnice [1,6,7]. Dijagnoza se postavlja na temelju rendgenske slike u antero-posteriornoj i postraničnoj projekciji te ukazuje na koštane anomalije vratne kralješnice [6]. Najvažnije je bolest razlikovati od mnogo teže anomalije vratne kralješnice Klippel-Feilova sindroma. Od ostalih bolesti koje mogu uzrokovati krivi vrat svakako se ubrajaju različite infekcije područja glave, vrata i ždrijela te tumori u području vratne kralješnice. Paralitički krivi vrat pojavljuje se kod pareze vratnih mišića. Postoji i traumatski tortikolis, nakon ozljede kralješnice ili živca. Histerični tortikolis češće se pojavljuje u adolescenata [7]. U liječenju tortikolisa nužno je istaknuti važnost rane dijagnostike te rano preventivno djelovanje odnosno liječenje. Donedavni principi liječenja vežu se najviše na Shanzove kravate. Danas

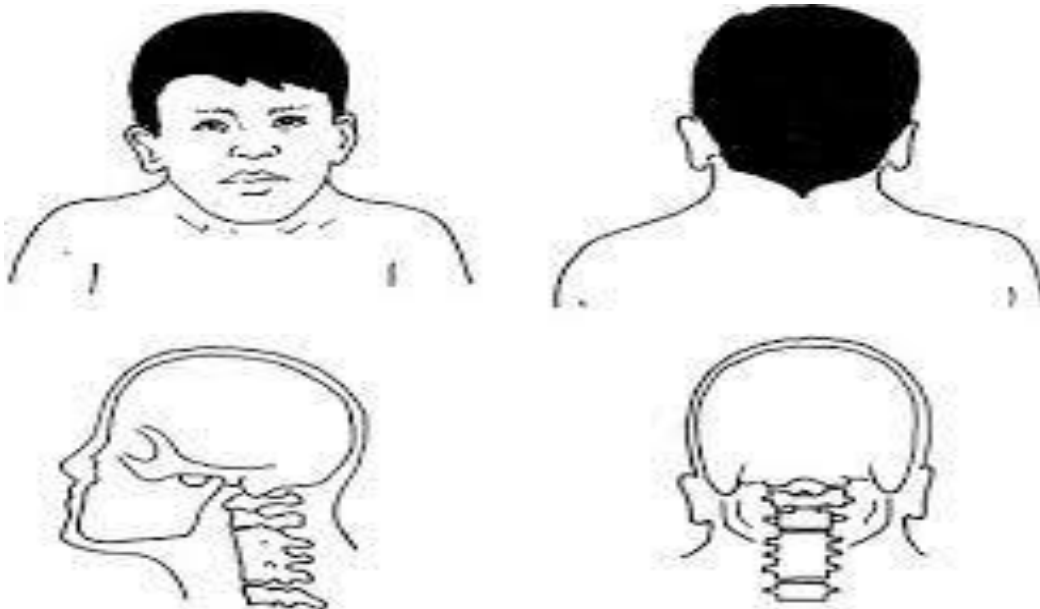
se u prirodi liječenja sve više podliježe dinamici pokreta, odnosno liječenje pokretom dopunjeno je uporabom suvremeno dizajniranih ovratnika. Konzervativno liječenje mišićnog krivog vrata provodi se ispravljanjem položaja glave jastukom ili podmetačem, vježbama okretanja glave na bolesnu stranu istezanjem. Ukoliko je mišić izrazito bolan pri istezanju, stavlja se imobilizacijska kravata koja ispravlja i fiksira glavu u korigiranom položaju. Primjena kineziterapije preporučuje se i u najranijem stadiju deformacije kao i u djece koja su dovoljno zrela da se uspostavi aktivna komunikacija. Vježbe se izvode pasivno, naizmjenično s mijenjanjem položaja, prvo leđni položaj, zatim na prsima i sjedeći na stolici. Primjenjuju se vježbe istezanja napetog mišića i okretanje glave na bolesnu stranu. Vježbe istezanja provode se prvih šest mjeseci života djeteta, a kasnije s razvojem podliježe se tenotomiji. Ukoliko konzervativni oblici liječenja i terapije ne pokazuju tendenciju promjene i poboljšanja, liječenje se usmjerava na operativnu terapiju. Nakon učinjene tenotomije m. sternocleidomastoideusa, djetetu se podupire glava jastučićem u ležećem položaju kako bi se spriječio povratak glave u prvobitni asimetrični položaj. Poželjno je istaknuti da konzervativnim liječenjem tortikolisa i njegovih mogućnosti popratnih pojava ponekad traje sve do završetka rasta, pa čak i nakon toga [1,4].



Slika 5. Tortikolis (izvor: <https://www.krenizdravo.hr/zdravlje/bolesti-zdravlje/tortikolis-uzroci-simptomi-i-lijecenje>, dostupno 7. 4. 2021.)

4.2. Klippel-Feilov sindrom

Klippel-Feilov sindrom razvojni je defekt u segmentaciji vratnih kralješaka s različitim morfološkim oblicima i kratkim vratom kao glavnim simptomom te ograničenom pokretljivošću [6]. Uzroci anomalije nisu poznati. Pretpostavlja se i da je nasljedna sklonost uzrok sindroma. Ova je anomalija uvjetovana blokiranjem nekoliko kralješaka. Radi se o spoju dvaju ili više vratnih kralješaka koji nastaju zbog izostanka segmentacije. Često su uz sindrom pridružene i različite anomalije drugih organskih sustava, urogenitalnih i kardiovaskularnih. U kliničkoj slici uočava se kratak vrat bolesnika i glava može biti nagnuta na stranu kao kod tortikolisa. Mogu postojati i kožni nabori, tzv. krilasti vrat. Pozornost se usmjerava i na nisko položen rub kose koja zbog kratkog vrata može doći do leđa. Oblici Klippel-Feilovog sindroma razlikuju se po zahvaćenosti vratne kralješnice. Razlikuju se od potpunog nedostatka vratnih kralješaka do manjka jednog ili dvaju kralješaka [1,6]. Dijagnoza se postavlja na osnovu kliničkog nalaza i rendgenske snimke. Kauzalno liječenje nije moguće, no povoljna je okolnost što anomalija sama po sebi većini bolesnika ne čini znatnije funkcijske smetnje [6]. Vježbanjem i pasivnim istezanjem ne postiže se očekivani rezultat, ali se može ciljano i preventivno spriječiti daljnja progresija iskrivljenja kralješnice [1,4].



Slika 6. Klippel-Feilov sindrom (izvor:

<https://www.google.com/url?sa=i&url=https%3A%2F%2Fhr.erch2014.com%2Fzdorove%2F128213-klippelya-feylya-sindrom-foto-lechenie-kakie-posledstviya-mogut-byt-sindrom>,

dostupno 7. 4. 2021.)

4.3. *Okrugla leđa (dorsum kyphoticum)*

Okrugla leđa predstavljaju iskrivljenost kralješnice s konveksitetom u torakalnom dijelu prema natrag i zbog svoje specifične konture često se nazivaju jednom od posebne forme kifoze. Etiologija dorsum kyphoticum veže se u genetičke sklonosti, ali se danas pažnja pridaje i širokom spektru vanjskih čimbenika poput neizgrađenih navika i posturalnih refleksa pravilnog držanja [6]. U vanjske čimbenike ubrajaju se i neprimjereno teške i nepravilne školske torbe (viseća torba), školski namještaj, položaj tijela u fotelji, umor, ali i pojedina profesionalna zanimanja djeteta. Posljedica pojedinih bolesti poput rahitisa i bronhalne astme također se dovodi u vezu s oblikovanjem okruglih leđa. Klinička slika prikazuje prepoznatljivi obrazac otklona posture koji karakterizira veća ili manja povijenost ramena prema naprijed, glava je izbočena prema naprijed zbog čega dolazi do skraćanja prednjih prsnih mišića što sve više doprinosi konveksitetu unatrag. Specifičnost okruglih leđa su karakteristične stršeće ili krilaste lopatice s usmjerenjem prema unatrag i pojačanim simetričnim ili asimetričnim razmakom. Najviše se susreću u adolescenata i to češće u dječaka nego u djevojčica. Rano otkrivanje i prepoznavanje promjena u rizične djece i djece koja ne spadaju u rizičnu skupinu, najvažniji je preventivni postupak u sprječavanju progresije i prelaska u moguću deformaciju. Torakalna kralješnica prikazuje izraženi konveksitet unatrag, pri čemu je cervikalna kralješnica s glavom nagnuta naprijed, a slabinska oštro savinuta u križnoj kosti. Ponekad, zapušteni infantilni oblik ili neadekvatno liječen može prijeći u juvenilni oblik okruglih leđa u djece prije puberteta. Navedeni oblik kifoze u obliku okruglih leđa kod djece u pravilu je karakteriziran fleksibilnošću i očuvanom morfološkom strukturom kralješaka. Okrugla leđa prikazuju idealan primjer nepravilnog držanja jer vratna kralješnica i prsa zauzimaju položaj prema naprijed, stegnuta su i disanje je otežano ili nedovoljno. Prilikom čestog zauzimanja takvog položaja deformacija s vremenom progredira i zauzima pogrbljeni položaj. Kineziterapijski tretman okruglih leđa naglasak usmjerava na vježbe pasivne i aktivne elongacije. Kasnije se vježbanje može nadopuniti jednim od ekstenzora kojim se nastoji potaknuti rasterećenje i istezanje mišićne kontrakture. Veliki je naglasak na korisnost i učinkovitost respiratorne fizioterapije s nošenjem ekstenzora ili bez njega te različite vježbe u vodi i leđno plivanje. Kod djece poželjno je naglasiti vrlo veliku ulogu sporta, ritmičke gimnastike, natjecateljskih plesova ili trčanja jer svi oblici aktivnosti koji su djeci izvor zabave i ugone, fizioterapeutu predstavljaju učinkovito sredstvo kineziterapije u liječenju djece i mladeži s okruglim i kifotičnim leđima [1,4].

4.4. *Izdubljena leđa (dorsum excavatum)*

Izdubljena leđa rijedak su oblik deformacije, a najčešće se njihova lokalizacija veže na torakalni i nešto niži dio kralješnice. Najznačajnija karakteristika je odsutnost kifotične komponente, odnosno nepostojanje indiskretnog ili izraženog konveksiteta prema naprijed. U prikazu izdubljenih leđa vidljiva je stršeća lopatica s obje strane s naglašenim razmakom prema van, kao i morfološki oblikovanim ulegnućem između lopatica u koje dijagnostičar može postaviti vlastiti dlan („šuplja leđa“). Deformacija *dorsum excavatum* s vremenom progresivno može napredovati pritom zahvaćajući kralješnicu i prsni koš. Klinička iskustva pokazuju da su takva djeca u fazi intenzivnog rasta kada je prisutan proces osifikacije prsnog koša predodređena za teške oblike deformacija. Uzroci su vezani na genetske i vanjske čimbenike djelovanja. U određenim slučajevima navedene deformacije često je narušena statika zdjelčnih kostiju kao uporišnih točaka, zatim displazija kukova i druge koštano-mišićne bolesti [4,6]. Cilj liječenja i kineziterapije izdubljenih leđa usmjerava se na jačanje trbušnih mišića i stabilizaciju zdjelice. Velika se važnost pridaje zauzimanju adekvatnog početnog položaja kojim se postiže korekcija zahvaćenog segmenta. Početni položaj često je upotpunjen podmetačima i pomagalicama kako bi se postigao korektivni utjecaj aplicirane vježbe. Deformitet izdubljenih leđa često prate koštane promjene na rebrima kao primjerice asimetrija epigastričnog kuta. Program kineziterapije sadrži kineziološke operatore za tonizaciju gornjih segmenata trbušnih mišića u vidu koncentrične kontrakcije kao i statičke kontrakcije trbušne muskulature radi stabilizacije zdjelice pri pokretima donjih ekstremiteta, a da se istovremeno ne narušava korekcijski položaj tijela. Proces se postiže produženim inspirijem uz otpor u različitim položajima, stojeći, sjedeći na stolici ili prekrizanim nogama na podu ili u vodi. U programu rehabilitacije s obzirom na to da se radi o djeci razvojne dobi, vježbe se usmjeravaju na zanimljiv i prihvatljiv način u obliku produženog izdisaja u balon, spirometrom na vodu, puhaćim instrumentima ili ronjenjem koji daju dobre rezultate u procesu oporavka [1,4].

4.5. *Ravna leđa (dorsum planum)*

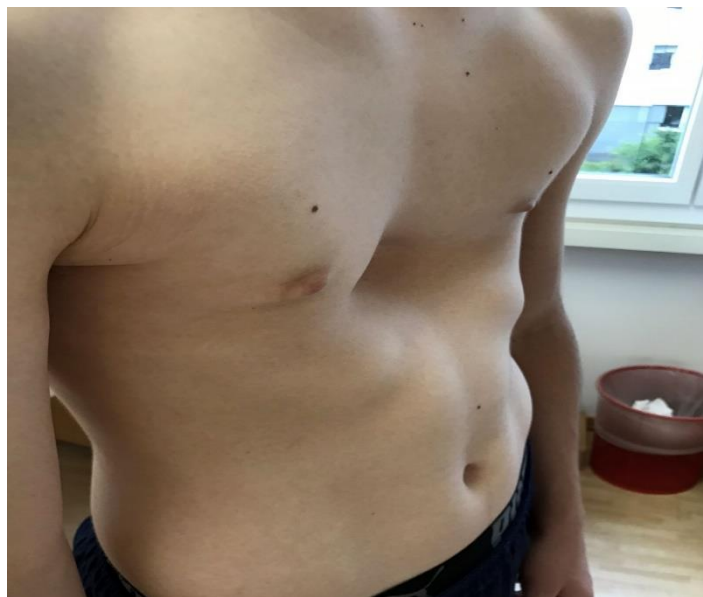Deformacija *dorsum planum* nastaje kao posljedica nepravilnog formiranja fizioloških iskrivljenja kralješnice. Najčešće prikazuje odstupanja i nepravilnosti u torakalnom dijelu kralješnice jer nije formirana konveksna iskrivljenost unatrag, već je taj dio ravan ili vrlo rijetko lagano konkavan. Slabinska fiziološka iskrivljenost kralješnice je izravnata te je tako smanjena normalna inklinacija zdjelice i utječe na parcijalnu redukciju pokreta slabinskog

dijela, ali i cjelokupnu pokretljivost koja je narušena. Uzroci takvog oblika deformacije mogu biti nasljedne prirode, ali se spominju i mogući oblici rahitisa, insuficijentne muskulature te opća astenija organizma. Bolovi se mogu pojavljivati na prijelazu između torakalnog u lumbalni dio kralješnice. U funkcionalnom smislu uočljive su promjene u mišićima trupa, m.erector spinae, leđni je dio skraćen, a u nižem segmentu izdužen. Nasuprotni pregibači kuka, m.iliopsoas kao i zdjelično-bedrena sveza, lig.iliofemorale su produženi. Osnovni cilj u kineziterapiji ravnih leđa je djelovanje na formiranje normalnih fizioloških iskrivljenja i uspostavljanje koordinacije fleksora i ekstenzora kuka. U prvoj fazi rehabilitacije naglasak je na vježbanje bez opterećenja, a kasnije je moguće uvesti i otpor. Odabir pravilnog položaja koji omogućuje intenzivne kontrakcije i tretman jednog kralježničkog segmenta uz prethodnu korekciju drugog. Kod osoba s deformitetom dorsum planum ne preporučuju se dugotrajna statička naprezanja jer su statičko-dinamički odnosi kralješnice narušeni. To je ujedno i najbolja prevencija od mogućih postraničnih iskrivljenja koja su česta popratna pojava ravnih leđa [1,4].

4.6. *Ljevkasta prsa (pectus excavatus, pectus infundibuliforme)*

Ljevkasta ili udubljena prsa su prirođena anomalija prednje stijenke prsnog koša obilježena udubljenjem prsne kosti, pripadajućih rebara i kostosternalnih spojeva. Potpuno razvijena slika može se uočiti kod djece u navršениh 6 do 10 godina starosti. Udubljenje je često asimetrično i u pravilu je zahvaćen donji dio prsne kosti [6,7]. Zanimljivo je da su svi bolesnici astenične građe. U teškim slučajevima ljevkasta tvorevina uključuje niže hrskavice na sternalnoj kosti i prednje dijelove koštanih rebara. Najniža točka pectus excavatus obično odgovara processusu xyphoideusu [1]. Značenje deformacije je u većini slučajeva kozmetsko-psihološke naravi. U adolescenciji može doći do ozbiljnih psiholoških problema. Kod izraženijih oblika deformacije gdje prsna kost dodiruje kralješnicu mogu postojati funkcionalne smetnje krvožilnog i dišnog sustava [6]. Incidencija udubljenih prsa je 1:300 novorođenčadi te je tri puta češća u dječaka, a u trećini je slučajeva izražena i nasljedna sklonost deformaciji [7]. Etiologija često nije jasna, a spominje se obiteljska sklonost u 35% slučajeva [6]. Pojavljuje se samostalno, rijetko u obliku drugih bolesti kao primjerice Marfanova sindroma, ili je udruženo s drugim deformacijama, primjerice poput skolioze i kifoze [7]. Dijagnoza se postavlja na temelju kliničke slike i odgovarajućih snimanja prsnog koša djeteta. Radiogramom u dva smjera utvrđuje se stupanj deformacije te veličina pridružene skolioze. Pretraga kompjutoriziranom tomografijom omogućava planiranje

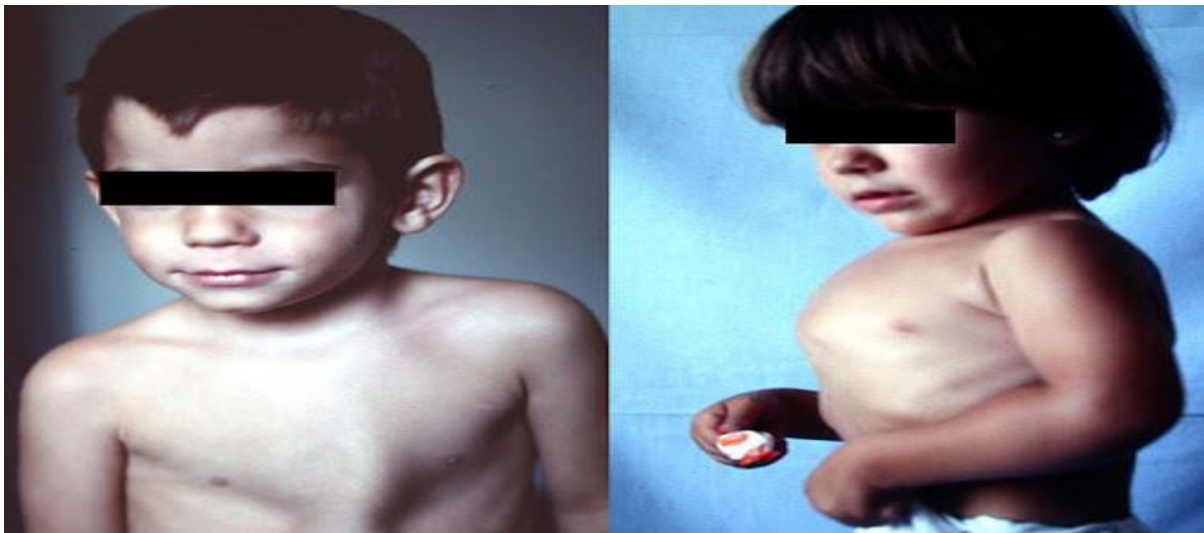kirurškog zahvata, a u težim slučajevima može pokazati i stupanj pomaka srca. Spirometrija u težim slučajevima ukazuje na ograničene smetnje ventilacije. Ultrazvukom srca mogu se otkriti pridružene srčane anomalije kao što je prolaps mitralne valvule koji je čest u osoba s ljevkastim prsima. Ergometrijom prije i nakon kirurškog zahvata može se prikazati stupanj poboljšanja kardiorespiratorne funkcije [6]. Postupci liječenja i kineziterapije usmjereni su u dva smjera, konzervativno i operativno. Kod udubljenih prsa provode se vježbe disanja s forsiranim izdisajem s opterećenjem ili bez njega, npr. puhanje u vodu ili napuhivanje balona s debelom stijenkom. Provodi se jačanje mišića ramenog obruča, prsnih mišića i leđnih ekstenzora kojima se nastoji smanjiti udubljenje. Na smanjenje deformacije udubljenih prsa jako povoljno djeluje plivanje prsnim i leđnim stilom. Ukoliko konzervativni oblici kineziterapije ne daju poželjne i zadovoljavajuće rezultate, podliježe se kirurškom liječenju. Danas se primjenjuju razne kirurške metode za ispravljanje deformacija prsnog koša kao Ravitchova metoda, Leonardova metoda (SAD), metoda silikonskih umetaka, metoda dr. Nussa i druge [1,4]. U adolescenata sa psihičkim problemima vezanim za estetski izgled prsnog koša primjenjuju se i metode psihičke potpore i pomoći [6].



Slika 7. Ljevka prsa (izvor: <https://healthcare-in-europe.com/en/news/pectus-excavatum-first-in-human-trial-of-novel-reconstruction-scaffold.html>, dostupno 8. 4. 2021.)

4.7. Izbočena prsa (*pectus carinatum, pectus gallinaceum*)

Izbočena ili kokošja prsa prirođena su anomalija prednje stijenke prsnog koša obilježena izravnim izbočenjem prsne kosti i dijela pripadajućih rebara. Kokošja prsa desetak su puta rjeđa nego ljevkasta prsa. Razlikuje se primarni oblik kojem etiologija nije poznata i sekundarni oblik koji nastaje kod oblika rahitisa i mukopolisaharidoza. Deformacija je češće prisutna kod muškog spola s tendencijom moguće progresije [7]. U kliničkoj slici uz izbočenje prsne kosti i parasternalnog dijela rebara u distalnom postraničnom dijelu prsnog koša vidljivo je udubljenje rebara s uzdignutim rebrenim lukovima. Sternum i susjedna rebra povijena su prema naprijed (van), često asimetrično. Tijekom rasta na prednjoj strani prsnog koša vidljiva je prsna grba. Kod dječaka deformacija se vrlo lako prepoznaje, dok je kod djevojaka rjeđe i teže se uočava zbog pokrivenosti okolnim mekim tkivima. Deformitet može za posljedicu imati pojavu emfizema s otežanim inspirijem i drugim respiratornim poremećajima. Kod većine adolescenata prisutni su psihološki problemi zbog estetskog izgleda prsnog koša. Takvi problemi uvelike se očituju stvaranjem negativne percepcije o sebi i svojem somatskom izgledu što može rezultirati i osjećajem nepripadnosti i manje vrijednosti. Liječenje je konzervativno i kirurško. Konzervativno liječenje u vidu kineziterapijskih postupka priliježe vježbama izometrijskog tipa bilo s opterećenjem ili bez njega. Rastezanje prsne i ramene muskulature, rastezanje uz pomoć gumene trake, rastezanje u uporu ležećem na rukama npr. polusklekovi, izdržaj, sklekovi te vježbe s malim utezima neizostavan su dio kineziterapijskog liječenja. Preporučuju se i sportovi poput plivanja (leđno plivanje), odbojka, veslanje i košarka. Kod male djece preporučuje se nošenje elastičnih prsluka s prednje strane s poletom koja pravi pritisak prema prsištu i u stranu. Također, neizostavan dio kineziterapije su vježbe disanja. Kod starije djece koriste se jednostrane opruge s poletom koji su omotani zavojem na leđima i stvaraju postraničnu silu prema van i natrag. Ukoliko konzervativnim postupcima nisu postignuti željeni rezultati, priliježe se operativnom liječenju [1, 6].



Slika 8. Izbočena prsa (izvor:

https://www.google.com/url?sa=i&url=http%3A%2F%2Fwww.pectusforum.com%2Fen%2Fpectuscarinatum.html&psig=AOvVaw3QfCv1FmnbGp0iGv4_Mq5&ust=1617981386004000&source=images&cd=vfe&ved=0CAkQjhxqFwoTCPjE7MT47u8CFQAAAAAdAAAAABAT, dostupno 8. 4. 2021.)

4.8. Greške u položaju ramena i lopatica

Nejednakost visine ramena obično je povezana s dominantnom rukom. Asimetrije u položaju lopatice, njezino odmicanje ili privlačenje jedne ili objiju lopatica te zakrivljenje, posljedica su slabljenja prednjeg nazubljenog mišića dominantne ruke, napetosti romboidnog mišića i latisimus dorsi. Podignuta ramena ukazuju na napetost gornjeg trapezoidnog mišića i mišića podizača lopatice. Privučene lopatice ukazuju na skraćeni romboidni mišić i izduženi mali prsni mišić. Odmaknute lopatice ukazuju na napetost prednjeg nazubljenog mišića, produljenog romboidnog i srednjeg trapezoidnog mišića. Zakrivljene lopatice ukazuju na produljeni romboidni i srednji trapezoidni mišić [1]. Kao najčešći otklon lopatica u djece juvenilne dobi susreću se krilaste lopatice (scapulae alatae), neravna lopatica, urođena visoka lopatica (scapula alata) i silueta bez ramena ili „veseli vrat“ [6]. Za utvrđivanje otklona položaja lopatice primarno se vrši stražnji pregled te bočni pregled za utvrđivanje položaja ramena s obzirom na referentnu vertikalnu liniju. Kod lopatica procjenjujemo simetriju pozicije promatrajući spinu scapule (poravnati donji kut lopatice). Prevelikim pomicanjem u smislu odmicanja ili privlačenja jedne ili objiju lopatica procjenjuje se udaljenost od prsne kralježnice do granice lopatica. Cilj kineziterapije u prvom je redu poticanje i stvaranje posturalne navike pravilnog držanja. Posebno značenje pridaje se i vježbama disanja kao primjerice stolni puhomet, vježbe disanja u ležećem položaju s opterećenjem, vježbe abdukcije i vanjske rotacije ruku, vježbe disanja u sjedećem položaju s rukama položenim na

bok ili iza glave. Naglasak kineziterapijskih postupaka je u rastezanju i opuštanju anteriornih mišića ramenog pojasa i jačanje aduktora skapule, uključujući trapezoidne i romboidne mišiće. Za suzbijanje nepravilnog držanja sa „stršećim“ lopaticama provode se ciljane vježbe za jačanje mišića leđa, trbušnih mišića te poticaj za uspravno držanje koji uključuje autogene vježbe pred ogledalom. Terapijsko vježbanje i određene sportske aktivnosti, kao metoda kineziterapijskog liječenja imaju snažan mobilizirajući utjecaj na posturalne strukture, tonizaciju mišića i razvoj posturalnih refleksa. Plivanju, kao metodi kineziterapije u otklonu pogreške u položaju ramena i lopatica, daje se značajna prednost jer podupire pravilan rast i razvoj, a leđnom se tehnikom jačaju paravertebralni mišići, smanjuje intradiskalni pritisak i održava adekvatan metabolizam intervertebralnog diska. Vrlo popularna i sve više primjenjivana u današnje vrijeme je i odbojka koja je bila dugo u terapijskom smislu zanemarena [3].

4.8.1. Primjeri vježbi disanja i jačanja skapularnih mišića

1. Početni položaj, ležeći na leđima uz lagano flektirane noge, a ruke ispružene uz tijelo. Abdukcijom i vanjskom rotacijom ruku povećati kostalno disanje. Vježbu ponoviti 2×10.
2. Početni položaj, ležeći na leđima, ruke su opuštene uz tijelo, a dlanovi na podu. Trbušno se disanje isključuje stavljanjem vrećice pijeska ili malih utega na trbuh. Tiskati dlanove, ramena i lopatice o pod- izdržaj 5 sekundi. Izdahnuti i opustiti se. Vježbu ponoviti 2×5.
3. Početni položaj, ležeći na prstima, ruke opružene uz tijelo, dlanovi na podu. Zaručiti (udahnuti) lopatice primicati jednu prema drugoj- izdržaj 5 sekundi. Izdahnuti, opustiti se. Vježbu ponoviti 2×20.
4. Početni položaj, sjedeći na stolici s rukama prislonjenima na bok ili iza glave. Udisati, uvlačiti trbuh, tiskati laktove unatrag (primicati lopatice jednu prema drugoj) –izdržaj 5 sekundi. Ruke vratiti u početni položaj, izdahnuti i opustiti se. Vježbu ponoviti 2×8.

4.8.2. Primjer vježbi za jačanje skapularnih mišića u vodi

1. Stojeći položaj u vodi do vrata, predručiti, savijenim laktovima upirati snažno dlan o dlan, pri čemu se aduciraju skapule i napinju se mišići ramenog pojasa. Vježbu ponoviti 2×10.

2. Stojeći položaj u vodi do vrata, zatezanje ramena unatrag (ruke u zaručenju) sa svrhom jačanja ekstenzora ramena. Vježbu ponoviti 2×10.
3. Stojeći položaj u vodi od vrata, ruke savijene iza glave, skapule aducirane. Naginjati tijelo prema naprijed, istežati prednje prsne mišiće, jačanje opruživača kralješnice i primicača lopatica prema središnjoj liniji. Vježbu ponoviti 2×10.
4. Stojeći položaj u vodi do vrata, ruke u zaručenju (držati se za rukohvat). Bolesnik napinje bedrene i trbušne mišiće. Istodobno udiše i zateže laktove i ramena unatrag (aducira lopatice) i isteže prsne mišiće. Vježbu ponoviti 2×10 [1,4].

4.9. *Skoliotično držanje - skolioza*

Skoliotično držanje (funkcionalna skolioza) definira se kao nepravilno tjelesno držanje i iskrivljenje kralješnice u frontalnoj ravnini koje se trajno održava ili se polagano izgubi [3]. Funkcionalne su skolioze patološka iskrivljenja kralješnice u kojima krivine kralješnice nisu fiksirane. Kod funkcionalne skolioze karakteristično je da se iskrivljenje kralješnice gubi u testu pretklona. Funkcionalne skolioze do 20° po Cobbu su korektibilne jer se dovode u vezu s nepravilnim držanjem i dijele se na posturalne i kompenzatorne [1,8]. Posturalna skolioza primjećuje se nakon desete ili jedanaeste godine i dovodi se u vezu s promjenama koje nastaju na bazi ligamentarno-mišićnog aparata, zbog ubrzanog pubertetskog rasta i razvoja pod živčano-hormonalnim utjecajem. Za razliku od skolioze, koja od početka nastanka prikazuje svoj patološki smjer i karakter, skoliotično držanje rijetko se pretvara u skoliozu. U 60% slučajeva uzroci su organskog podrijetla, inferiornog ili superiornog. Skoliotično držanje prikazuje iskrivljenje kralješnice bez ograničenja pokretljivosti kralješaka i nepostojanje torakalne deformacije. Navedene blage skolioze najčešće ne zahtijevaju posebno liječenje, ali ih je nužno držati pod kontrolom te istovremeno održavati mobilno stanje mišićno ligamentarnog aparata sve do završetka rasta. Kompenzatorna skolioza posljedica je poremećenih statičko-dinamičkih odnosa, najčešće je uzrok skraćivanja jedne noge, deformacije kuka, spazam. m.erector spine, zbog bolova kod hernije diskusa, antalgičnog držanja, akutnog reumatizma, tortikolisa, kao i smetnje vida, također mogu uzrokovati pojavu kompenzatorne skolioze [4]. Uklone li se primarni uzroci, nestaju i skolioze [1]. Cilj kineziterapijskih postupaka je rastezanje kralješaka-kralješnice radi smanjenja iskrivljenja. Učenje pravilne

respiracije kako bi se ovladalo ritmom disanja i povećanjem vitalnog kapaciteta. Opuštanje miškulature kako bi se eliminirala mišićna i ligamentarna napetost te masaža zbog opuštanja i pripreme mišića i ligamenata. Jačanje miškulature, osobito abdominalne kako bi se stvorio dobar oslonac kralježnici. Kod djece vrlo je značajno sudjelovanje u sportsko-rekreativnim aktivnostima s elementima preventivnog i korektivnog djelovanja. Konačan cilj kineziterapije u osoba s funkcionalnom skoliozom jest stvaranje svijesti o odupiranju utjecaju vanjskih čimbenika koji svojim jednoličnim ili jednostranim opterećenjima dovode do razvoja skoliotičnog držanja tijela [4]. Pod pojmom skolioza u praktičnom se smislu podrazumijeva strukturalna skolioza, postranično iskrivljenje kralježnice s rotacijom kralježnice i mogućom torzijom kralješka. Rotacija je okretanje kralježnice oko uzdužne osi, a torzija je uvrtnje jednog dijela kralješka prema drugom dijelu. Skolioza ima mogućnost zahvaćanja cijele kralježnice (totalna), dio kralježnice (parcijalna), može biti kompenzacijska, dupleks s dva ili tripleks s tri zavoja (kombinirana). S obzirom na izgled koštane strukture kralježnice, skolioze dijelimo na funkcionalne i strukturalne. Strukturalna skolioze prikazuju deformaciju kralježnice u kojoj je došlo do promjene u strukturi i morfologiji kralješka zbog bilo kojeg razloga. Tijelo kralješka nije pravilno, simetrično nego je klinasto, s promjenom smjera svojih nastavaka i deformacijom otvora u kralješku kroz koji prolazi kralježnična moždina. Strukturalne skolioze mogu biti kongenitalne i stečene. Kongenitalne skolioze su deformacije prilikom kojih se dijete rađa s izmijenjenim oblikom kralješka ili dijelovima okolnog skeleta i rebara. Najčešće je riječ o nedostatku dijela kralješka (hemivertebr-polkralježak) koji na mjestu postraničnog uklinjenja daje vrh skoliotične krivine kralježnice. Posljedice su raznih anomalija kralježnice, kao što su klinasti kralješci, prekobrojni kralješci, sinostoze kralježaka ili rebara, sakralizacija i slično [1,4]. Kongenitalne su skolioze uvijek strukturalne. Kod urođenih skolioza potrebno je njihovo redovito praćenje i u slučaju pogoršanja liječenje se upotpunjuje Milwaukee steznikom, dok se pri svakom daljnjem pogoršanju pristupa operativnom liječenju. Stečene strukturalne skolioze su skolioze u kojima se promjena strukture i izgleda kralješka događa tijekom života. Razlog za to nije poznat u većini slučajeva, gotovo u 60-80% pa se takve skolioze nazivaju idiopatskim skoliozama [1,8]. Idiopatska skolioza najčešće nastaje kod prividno zdravog djeteta i to 5-8 puta češće kod djevojčica. Razvoj idiopatske skolioze ima tri dobno određena perioda: infantilni (do 3 godine), juvenilni (od 4 do 10 godine) i adolescentni (od 10 godine do koštane zrelosti). Infantilna idiopatska skolioza pojavljuje se između rođenja i treće godine života. Najčešće se primjećuje u prvoj godini života kada dijete počinje sjediti. Češća je pojavnost u dječaka kao lijeva torako-lumbalna iskrivljenost u obliku slova C. U većini slučajeva takav oblik skolioze može spontano nestati bez liječenja, ali pojava

sekundarne zakrivljenosti može ukazivati i na daljnju progresiju do sve ozbiljnijih strukturalnih problema s vrlo lošom prognozom. Pojava infantilne skolioze u male djece dovodi se u vezu s položajem prilikom spavanja, pa se kod male djece preporučuje ležanje potrbuške na polutvrdoj podlozi. Juvenilna idiopatska skolioza pojavljuje se najčešće između četvrte i desete godine života. Većina se juvenilnih skolioza uočava tek nakon šeste godine života zbog teške razdiobe rane juvenilne od kasne infantilne idiopatske skolioze. Uočava se kao desna torakalna zakrivljenost, a ponekad i kao dvostruka primarna zakrivljenost. U kasnijoj fazi i početnoj fazi puberteta često dolazi do nagle progresije. Neliječena ili zapuštena juvenilna idiopatska skolioza može rezultirati ozbiljnijim deformacijama. Ozbiljan terapijski tretman zahtijevaju skolioze s krivinama većim od 20°. Pravilan izbor i program kineziterapijskih postupaka i tretmana uz redovitost korištenja Milwaukee steznika daje zadovoljavajuće rezultate u liječenju. Operativno liječenje dolazi u obzir ako se kineziterapijskim tretmanom i tretman Milwaukee steznikom nije došlo poboljšanja, a prisutna je progresija krivljenja iznad 40-50°. Adolescentna idiopatska skolioza se dijagnosticira u djece nakon desete godine koštane zrelosti. Takav oblik skolioze pojavljuje se neočekivano i vrlo je progresivne prirode. Inicijalno izražena malim stupnjem angulacije. Nekontrolirano progredira s ritmom rasta kralješnice, da bi se formirala kao strukturalna skolioza. U 70-80% slučajeva adolescentna idiopatska skolioza pojavljuje se kod djevojčica s inklinacijom desnih krivina. Zbog svoje karakteristične dobi i vremena u kojem se javlja adolescentna idiopatska skolioza, usko je povezana s hormonalnim zbivanjima, ali i intenzivnim somatskim rastom i pubertetskim promjenama. Zapaža se da djevojčice sa skoliozom visinom obično nadmašuju svoje vršnjake i pojava prve menstruacije je nešto kasnija nego u zdravih djevojčica iste populacije. U takve djece postoji pojačani laksitet zglobova i hipotonija muskulature [1,4]. S obzirom na to da se radi o teškoj i kompleksnoj bolesti koja podrazumijeva dugotrajno, kompleksno i često rizično liječenje, upravo takvo liječenje usmjereno je na konzervativne oblike, ali nije isključivo i operativno liječenje ako konzervativni oblici ne dovode do poboljšanja postojećih promjena i mogućih deformacija. Poseban su problem skolioze u školskoj dobi. Osnovne pretpostavke za uspješno liječenje skolioze djece i mladih razvojne dobi usmjerene su na ranu detekciju, pravilnu dijagnozu te organiziranu provedbu neoperativnog liječenja (kineziterapija, nošenje steznika, korekcija gipsom). U slučaju lakših funkcionalnih skolioza do 20° po Cobbu, primjenjuju se odgovarajući kineziterapijski postupci ili „slobodno liječenje“ najčešće vježbanjem i različitim sportskim aktivnostima. Kod progredirajućih skolioza i krivina većih od 20° po Cobbu konzervativno liječenje nadopunjuje se korektivnim steznikom. Ako skolioza i dalje

ima progresivan tijek, provodi se korekcija uporabom korektivnih steznika po Risseru i Cottrellu tzv. EDP tehnika- gipsani zavoji. Indikacije za operativno liječenje imaju djeca čije su krivine izrazito izražene i veće od 50° po Cobbu. Najveći broj djece podvrgnut je konzervativnom obliku liječenja koji podrazumijeva kineziterapijski tretman i primjenu ortoza. Lakši oblici funkcionalnih skolioza tretiraju se simetričnim vježbama dok izražene skolioze zahtijevaju kombinaciju simetričnih i asimetričnih vježbi. Skolioze sklone progresiji zahtijevaju kombinirani tretman s ortozom. U liječenju skoliotične kralješnice primjenjuju se i vježbe disanja uz korekciju držanja, vježbe za istezanje skraćenih mišića, vježbe jačanja paravertebralnih mišića, vježbe u vodi, plivanje i masaža, ali i vježbe uz različita pomagala kao što su švedske ljestve, lopta i štapovi [1,3,8].

4.9.1. Primjer vježbi za skoliotično držanje - jačanje mišića fleksora trupa

1. Početni je položaj ležeći na leđima, ruke su ispružene pokraj tijela, noge lagano savijene u koljenima, a stopala zategnuta. Podignuti glavu, a zatim gornji dio trupa i vrhovima prstiju dodirnuti koljena.
2. Početni je položaj ležeći na leđima, noge savijene u koljenima, stopala zategnuta, ruke postavljene iza glave. Bolesnik podigne glavu i gornji dio trupa, a potom se spusti u početni položaj.
3. Početni je položaj ležeći na leđima, noge savijene u koljenima, stopala zategnuta, ruke prekrížene na zatiljku. Podignuti glavu i gornji dio trupa od podloge, izdržaj 3 sekunde. Vratiti u početni položaj- opustiti (izdahnuti).

4.9.2. Primjer vježbi za skoliotično držanje – jačanje mišića ekstenzora trupa

1. Početni je položaj ležeći na trbuhu, stopala zategnuta, ruke ispružene pokraj tijela, dlanovi i čelo na podlozi. Podignuti ramena i gornji dio trupa- zadržati 3 sekunde, spustiti i vratiti u početni položaj. Vježbu ponoviti 8-10 puta.
2. Početni je položaj ležeći na trbuhu, šake su prslonjene, palčevi prema gore. Podignuti gornji dio trupa i primaknuti laktove jedan prema drugom. Zadržati položaj 3 sekunde, opustiti i vratiti u početni položaj. Vježbu ponoviti 8-10 puta.
3. Početni je položaj ležeći na trbuhu, čelo je okrenuto prema podlozi, obje ruke ispružene prema naprijed u obliku slova U. Podignuti ruke od podloge, približiti lopatice-izdržaj 3 sekunde. Spustiti se u početni položaj- opustiti (izdahnuti). Vježbu ponoviti 8-10 puta.

4.9.3. Primjer vježbi za skoliotično držanje – jačanje mišića rotatora trupa

1. Početni je položaj ležeći na leđima s ispruženim nogama. Podizati desnu ruku, rame i glavu, i dodirivati lijevu šaku koja je na podlozi lijeve strane tijela. Izdržaj 3 sekunde- vratiti u početni položaj, izdahnuti. Vježbu ponoviti 8 puta.
2. Početni je položaj ležeći na leđima s ispruženim nogama i rukama. Podignuti glavu, desnu ruku i rame te dodirnuti šaku položenu na podlozi lijeve strane tijela. Izdržaj 3 sekunde- vratiti se u početni položaj, opustiti se (izdahnuti). Vježbu ponoviti 8 puta.
3. Početni je položaj ležeći na leđima, noge su savijene u koljenu, ruke prekrížene na zatiljku. Podignuti glavu, rame i desnim laktom prema lijevom koljenu (suprotni lakat na podlozi) napraviti izdržaj 3 sekunde. Vratiti u početni položaj, opustiti (izdahnuti). Vježbu ponoviti 8 puta.
4. Početni je položaj uz noge lagano savijene u koljenima, a ruke prekrížene na zatiljku. Podizati gornji dio trupa u desno, laktom prema lijevom koljenu, izdržaj 3 sekunde. Vratiti se u početni položaj, opustiti se (izdahnuti). Vježbu ponoviti 8 puta.

4.9.4. Primjer vježbi za skoliozu

1. Početni je položaj ležeći na leđima, obje su noge savijene, stopala na podlozi, obje ruke iznad glave, ispružene na podu. Bolesnik izvodi rastezanje s udisajem jednu ruku gore istezati, s izdisajem ruku opustiti i vratiti u početni položaj. Dva puta svaka ruka naizmjenično. Pripaziti na pravilno i oprezno istezanje.
2. Početni je položaj ležeći na leđima, obje su noge ispružene zajedno, obje su ruke ispružene iznad glave na podlozi. Rastezanje s udisajem obaju vrhova stopala tiskati prema dolje, istodobno obje ruke istezati prema gore. Kod izdisaja ruke polako vratiti u početni položaj, noge i stopala opustiti. Pažljivo i oprezno istezanje jer se prilikom izvođena vježbe leđa odižu. Ponoviti 3-4 puta.
3. Početni je položaj ležeći na leđima, lijeva je noga savijena, stopala su na podu, desna noga opružena, lijeva ruka ispružena iznad glave na tlu, desna ruka ispružena pokraj tijela. Istezanje s udisajem desnu nogu i lijevu ruku istezati, s izdisajem ruku i nogu opustiti i vratiti u početni položaj. Paziti jer ruka i noga tijekom istezanja ostaju na podu. Broj ponavljanja je 4 puta sa svakom stranom tijela.
4. Početni je položaj sjedeći, lagano podupiranje rukama sa strane tijela, leđa i vrat lagano istegnuti prema gore, lijeva noga savijena, a desna ispružena i napeta.

Desna je noga ispružena i napeta, a lijeva oslonjena na petu. Prste stopala povlačiti prema potkoljenici, leđa i vrat zategnuti, nogu lagano opustiti i vratiti u početni položaj. Broj ponavljanja je 2 puta svakom nogom.

5. Početni je položaj na leđima, noge su savijene, stopala na tlu, ruke iza glave. Desno stopalo položiti na lijevo koljeno. Trbušne mišiće napeti, križa na podu. Tiskati glavu, ruke i gornji dio tijela od poda prema lijevom koljenu. Zadržati poziciju i polako se vratiti u početni položaj, napetost opustiti. Pripaziti da se prilikom izvođenja vježbe ne prestane disati i koljena ne jako vući prema laktu. Vježbu ponoviti 2 puta za svako koljeno.
6. Početni je položaj ležeći na trbuhu, noge su ispružene, stopala na podu, ruke ispružene prema naprijed u ravnini glave. Desnu ruku i lijevu nogu ispružiti i podignuti od poda u visini tijela, glavu podignuti, pogled prema podu. Poziciju na trenutak zadržati, a nakon toga vratiti u početni položaj i opustiti se. Vježbu ponoviti 2 puta za svaku stranu.

4.9.5. Vježbe disanja

1. Položaj je ležeći na leđima, noge flektirane u koljenu, dlanovi položeni na trbuhu. Udahnuti, raširiti prsni koš, tiskati dlanovima prema trbušnim mišićima. Izdahnuti- opustiti se.
2. Položaj je ležeći na leđima, noge flektirane u koljenu, dlanovi položeni na trbuh. Udahnuti, napeti trbušne i prsne mišiće, tiskati glavu i vrat prema podlozi. Izdahnuti- opustiti se.
3. Položaj je ležeći na leđima, noge flektirane u koljenu i između koljena staviti knjigu, ruke su uspravno položene uz tijelo. Udahnuti, napeti (stisnuti) koljena i trbuh, raširiti prsni koš. Izdržaj 3 sekunde-opustiti se.
4. Stav polučučanj, pretklon, ruke na koljenima. Opirući se o koljena, podizati glavu, ramena, širiti prsni koš, udahnuti, uvlačiti trbuh. Izdahnuti- opustiti se. Vježbu ponoviti 6-8 puta.
5. Početni je položaj sjedeći, prekrižene noge, desna ruka položena na rebra. Lijevom rukom izručiti, udahnuti, a desnom tiskati prema rebrima. Udisanje se ne smije provoditi istodobno s pokretima širenja prsnog koša. Vježbu ponoviti 6-8 puta.

6. Stav je sjedeći, prekrizene su noge, ruke prema naprijed položene na pod. Udisati, uspravljati se i uvlačiti trbuh, izdržaj 3 sekunde, zatim se vratiti u početni položaj, opustiti se. Vježbu ponoviti 6-8 puta.

4.9.6. Primjeri vježbi u liječenju skolioze s ortozom

1. Uspravan stav, noge lagano razmaknute. Lijeva ruka u izručenju, desna opuštena uz tijelo. Udahnuti, uvući trbuh prema natrag, lijevu ruku tiskati prema gore (istezati), a desnu prema dolje (jačati prsne mišiće i mišiće opruživače podlaktice). Zadržati položaj 3 sekunde i vježbu ponoviti 5 puta naizmjenično.
2. Uspravan stav, noge lagano razmaknute, ruke opušteno uz tijelo. Ruke položiti na bokove, udahnuti, snažno uvući trbuh prema unutra, laktove tiskati prema natrag, a prsni koš i glavu podizati prema gore. Zadržati položaj 3 sekunde, opustiti se-izdahnuti. Vježbu ponoviti 5 puta.
3. Uspravan stav, noge su malo razmaknute, ruke su ispružene uz tijelo. Prisloniti cijelo tijelo uzduž stražnje strane na zid, napeti bedrene i sjedne mišiće, uvući trbuh prema natrag, udahnuti i tiskati dlanove o zid, podići prsni koš i ramena prema gore. Položaj zadržati 3 sekunde, opustiti se i izdahnuti. Vježbu ponoviti 5 puta.
4. Početni položaj upor klečeći na rukama. Ruke staviti za vrat, podići glavu, laktove i prsni koš, lopatice približiti prema sredini. Zadržati položaj 3 sekunde, opustiti se, izdahnuti.
5. Vis prednji na motki, ruke u širini ramena, glava podignuta prema gore, noge blago razmaknute. Položaj zadržati 8-10 sekundi. Vježbu ponoviti 3 puta s odmorom [1,3,4].

4.10. Kifotično držanje – kifoza

Kifotično je držanje izraz koji označava držanje oslabljenog tonusa i deficitarne snage koja se dovodi u vezu s hipotoničnom leđnom i abdominalnom muskulaturom. Nastaje nepravilnim držanjem i moguće je samosvjesno ispravljanje lošeg posturalnog držanja koje predstavlja prvi tip, a drugi je tip uzrokovan strukturalnim nepravilnostima koje bolesnik ne može sam ispraviti. Kifotično držanje tijela predstavlja povećanu zakrivljenost prsne fiziološke kifoze, dugački su leđni mišići istegnuti i insuficijentni, skraćuju se mišići prednje strane trupa,

vratna fiziološka lordoza znatno je smanjena, a lumbalna je znatno naglašena, glava je spuštена prema prsima, ramena su savijena prema naprijed, prsni koš je uvučen, a trbuh je ispupčen, koljena su lagano savijena i često su takva djeca astenične građe, a psihički introvertirana [1,4].

Pod pojmom kifoze podrazumijeva se pojačana fiziološka krivina kralješnice u sagitalnoj ravnini s konveksitetom prema unatrag. Razvoj kifoze započinje u dobi djetinjstva i adolescencije i često je zanemarena jer se smatra manom od spontane regresivne pozicije. Tijekom pojedinih faza rasta, fiziološka sagitalna krivina kralješnice može se pod utjecajem endogenih i egzogenih čimbenika povećati i smanjiti. U adolescentnom zamahu rasta moguće su patološke strukturalne promjene i poremećaji koji se očituju s ranom fazom sportskih aktivnosti. Normalna kralješnica pokazuje fiziološku kifozu torakalnog dijela u vrijednosti od 20 do 35° po Cobbu. Iznad 40° radi se o patološkoj kifozu. Roditelji često znaju zanemariti djetetove pritužbe na bolove u vratu i leđima i kod kifotičnih iskrivljenja koja su manja od 40°, nadajući se da je bol povezana s rastom i razvojem ali i mogućim aktivnostima te će spontano nestati. Tri su glavna razdoblja koja su povezana s razvitkom ove anomalije, a to su doba uspravljanja djeteta tj. doba prve godine života, sedma godina (doba polaska u školu) i pubertet. U prvoj se godini života tijelo djeteta uspravlja već prema sazrijevanju potpornih struktura. Dijete najprije diže glavu, sjedi, a zatim se uspravlja i hoda. U početku je kralješnica ravna kao štap, paralelno s držanjem glave formira se torakalna krivina s konveksitetom prema natrag koja se definira u fazi sjedenja. U sedmoj godini djeteta, kada je prisutan polazak u školu, sve je veća opasnost za razvoj nepravilnog držanja. Iz donedavnog slobodnog kretanja i igre dijete prelazi u miran sjedeći višesatni položaj. U fazi ubrzanog rasta oko 20 do 30% dječaka, a u adolescenciji oko 40 do 60% dječaka i nešto manje djevojčica ima indikacije koje ukazuju na iskrivljenje kralješnice prema nazad. Kao rizična skupina djece najviše su uočljiva visoka, gracilna i slabo uhranjena djeca koje rano podvrgavanje velikim i dugotrajnim naprezanjima za posljedicu može imati krivljenje kralješnice kifotičnog oblika. Nepravilno držanje kroz duži vremenski period izaziva znatne biomehaničke poremećaje i iskrivljenja kralješnice. Pravovremenom i ranom dijagnozom te odgovarajućim terapijskim tretmanom može se postići uravnoteženost biomehaničkih odnosa posture i eliminaciju bolova. Više je razloga zbog kojih nastaje kifotično držanje i kifoza, a najznačajniji su, oslabiljenost leđnih mišića (ekstenzora trupa), refleksni mišićni spazam koji boli u području torakalno-slabinskog segmenta i promjene na tijelima kralješaka i ligamenata koje uzrokuju sniženje njihova prednjeg dijela. U osnovi razlikujemo dva tipa kifotične promjene ili

deformacije. Prvi je tip uzrokovan lošim držanjem i može se korigirati, dok je drugi tip uzrokovan strukturalnim nepravilnostima [3,9]. Kongenitalne kifoze su kifoze s kojima se dijete rađa. Nastaju zbog nepravilnog razvoja prednjeg ili stražnjeg segmenta tijela kralješka, gdje jedan dio može nedostajati [1,4]. U ranom djetinjstvu najčešće se manifestira kao oblik nepravilnog držanja, a ulaskom u pubertet kifoza postaje sve manje reductibilna. Posturalne kifoze (juvenilne kifoze) odnose se najviše na fazu nepravilnog držanja u uvjetima ubrzanog rasta [3]. Ova faza može se nazvati i fazom funkcionalne insuficijencije u kojoj rana dijagnostika i rano uključivanje u određene terapijske postupke ima vrlo velik preventivni učinak [4]. Idiopatske kifoze ukazuju na pogoršanje krivine u sagitalnoj ravnini, a najviše je izraženo u fazi adolescencije. Završetkom koštanog sazrijevanja ocrtavaju se fiksirane konture deformiteta. Bolovi nisu konstantni niti izraženog karaktera. U ovoj fazi kifotične promjene kralješnice mogu se podijeliti na tri stadija: funkcionalni stadij na kraju prvog desetljeća života koji je karakteriziran kifotičnim držanjem bez rengenološki vidljivih promjena karakterističnih za Scheuermanovu bolest, drugi stadij u dobi od 12-14 godina s razvijenom kliničkom slikom i svim opisanim rentgenološkim prijelazima te treći stadij kasni stadij ili stanje nakon preboljele Scheuermannove bolesti koji se nalazi nakon 18. godine života [3]. Scheuermannova bolest, juvenilna ili adolescentna kifoza karakterizirana je torakalnom kifozom uz vidljive promjene na tijelu kralješaka- klinasti kralješci. Prvi se znakovi susreću nakon 13-14. godine kod 30% mlađe populacije. Prvi znakovi koji se javljaju u vezi deformacije su izrazita pojava zamora i povremeni bolovi, a s rastom kako bolest napreduje i kako se formira izražena kifoza s deformacijom bolovi mogu biti sve veći i učestaliji. Scheuermannova grbavost strukturalna je deformacija u prvom redu zbog abnormalnog rasta kralješnice. Klinasti kralješci u kojima je visina prema van manja nego prema unutra, a smanjeni prostor diska prema van karakterizira stanje Scheuermannove deformacije. Javlja se u dobi od 11. i 17. godine života i ako je barem tri kralješka uklješteno 5° ili više. Stupanj uklještenosti najveći je na vrhu grbe [1,3,4]. Liječenje kifoza u školskoj dobi temelji se na ranom i pravovremenom otkrivanju i dijagnostici te odgovarajućim kineziterapijskim postupcima i nošenju steznika uz eventualnu korekciju gipsom. Ciljevi terapijskih postupaka uključuju opuštanje mišića ramena, vrata i leđa, jačanje trbušnih mišića i dugih mišića leđa (ekstenzora) koji učvršćuju kralješnicu, ispravak leđne kifoze i ostalih statičkih leđnih poremećaja. Poželjno je primijeniti u svrhu kineziterapije i toplinu, infracrvene kolute „FANGO“ na leđima i masaža. Hidroterapija u obliku sauna i kupka (kupanje i plivanje). Veliku ulogu imaju intenzivne simetrične vježbe radi mobilizacije cijele kralješnice i jačanja o kojima ovisi i pravilno držanje. Vježbe relaksacije i istezanja kralješnice, vježbe za jačanje

trbušnih mišića i dubokih leđnih mišića, vježbe puzanja po Klappu, vježbe disanja (dijafragmalno disanje) i vježbe pred ogledalom u sjedećem i stojećem položaju kojima se postiže samokontrola i stimulacija pravilnog držanja. Kod djece najznačajniji sportovi koji potiču istežanje kralješnice su odbojka, badminton, umjetničko klizanje na ledu, skijanje, jahanje, plivanje, ritmička gimnastika, balet i plesovi i zbog toga su vrlo poželjno rekreativno i terapijsko sredstvo djelovanja na kifoza kod djece razvojne dobi. Potrebno je pripaziti na raznovrsnost vježbi, pritom izbjegavajući vježbe i pokrete s jednostranom prevlašću ili vježbe kojima se potiče tonus mišića prednje strane tijela [4].

4.10.1. Primjer vježbi za kifotično držanje - kifoza

1. Početni je položaj ležeći na trbuhu, ruke su opuštene uz tijelo, a dlanovi na podlozi. Podignuti ramena (zaručiti) približiti lopatice- izdržaj. Položaj zadržati pet sekundi. Izdahnuti i opustiti se. Vježbu ponoviti 2×10.
2. Početni je položaj je sjedeći, ruke su savinute u laktovima, a dlanovi ukršteni na tjemenu. Udisati, uvlačiti trbuh, širiti prsni koš, opružiti ruke do uzručenja. Položaj zadržati pet sekundi. Izdahnuti, opustiti se, dlanove položiti na tjeme, vježbu ponoviti 2×8.
3. Početni je položaj četveronoške, glava opuštена prema grudima. Udahnuti, zaručiti dlanove prema tlu, lopatice približiti, glava u zaklon. Položaj zadržati pet sekundi. Izdahnuti, opustiti se. Vježbu ponoviti 2×10.
4. Početni je položaj sjedeći na lopti, noge paralelne i lagano razmaknute, ruke savijene u laktovima i dlanovi položeni iza vrata. Udahnuti, uvući trbuh, izdužiti kralješnicu i potisnuti ramena i potisnuti ramena i laktove prema natrag. Izdržaj tri sekunde- opustiti se, izdahnuti. Vježbu ponoviti pet puta.
5. Početni je položaj klečeći na koljenima, prsa položena na loptu, laktovi savijeni, dlanovi položeni iza vrata. Udahnuti, potiskivati laktove prema natrag, lopatice približiti- izdržaj tri sekunde. Opustiti se, izdahnuti. Vježbu ponoviti pet puta.
6. Početni je položaj klečeći i sjedeći na petama, ruke paralelno opružene i položene na loptu. Udahnuti, potiskivati ramena prema dolje, a kralješnicu prema natrag (istežati). Vježbu ponoviti osam puta.
7. Dijete drži obruč u vodoravnom položaju u odnosu prema tlu. Hodanje, trčanje i skakanje izmjenjuju se s kratkim fazama hodanja na prstima uz naputak da tijekom hodanja trbuh treba biti uvučen, a obruč u vodoravnom položaju s obzirom na tlo. Vježbu ponoviti osam puta.

8. Početni je položaj je sjedeći, noge su savijene u koljenima i prekrížene, ruke položene na koljenima, glava savijena prema prsnoj kosti. Udahnuti, uspraviti glavu i prsni koš- zadržati položaj pet sekundi, opustiti i vratiti u početni položaj. Vježbu ponoviti osam puta [1,4].

4.11. Lordotično držanje - lordoza

Lordotično držanje predstavlja stanje insuficijentnog tonusa i deficitarne snage u prvom redu abdominalnih mišića što posljedično dovodi do skraćanja leđnih mišića u slabinskom dijelu kralješnice [1]. Pretjerana abdominalna izražena zakrivljenost kralješnice očituje se u sagitalnoj ravnini s konveksitetom prema naprijed. Često se dovodi u vezu s hipotoničnom trbušnom muskulaturom i prekomjernom uhranjenošću. Etiologiji lordotičnog držanja često doprinosi i nasljedna sklonost, konstitucija djeteta, ali i pretjerana uhranjenost. Osnovna obilježja su ravan ili ispupčen prsni koš, pojača fiziološka lordotična krivina u slabinskom dijelu, pomak zdjelice prema naprijed i gore, trbuh je ispupčen i vrlo mekan, kukovi pomaknuti prema naprijed, koljena u pojačanoj ekstenziji nerijetko i hiperekstenziji, a stopala najčešće insuficijentna [1,4]. Najčešće se lordotično držanje može uočiti kod ženskog spola, djevojčica koje su tjelesno aktivno i bave se sportovima poput ritmičke gimnastike i sportske gimnastike, a rezultat tome u većini slučajeva je nepravilan trening. U djece razvojne dobi lumbalna lordoza česta je pogreška u držanju tijela djeteta [1,3,4]. Lordoza ili hiperekstenzijom lumbalne kralješnice prikazuje iskrivljenje kralješnice u sagitalnoj ravnini s konveksitetom prema naprijed. Fiziološki se očituje dvostruko iskrivljenje u vratnom i lumbalnom dijelu. Odstupanje od normalne zakrivljenosti koja je fiziološka smatra se ako krivina prelazi 3-4 cm u cervikalnom dijelu kralješnice, a u lumbalnom 4-5 cm. Lordoze se dijele na primarne i sekundarne. Primarne su lordoze uzrok urođenih anomalija, najčešće sakruma. Sekundarne su lordoze kompenzacijske i pojavljuju se u dojenačkoj dobi te u fazi u kojoj dijete već stoji i hoda. Najčešće se uočavaju kod izrazito hipotonične i pretile djece. Lordoze prema vremenu nastanka mogu biti urođene i stečene. Kod stečenih lordoza uzrok je često rahitis, obostrano iščašenje kuka, insuficijencija abdominalnih mišića, gravidnost i pretilost. Najpoznatija tehnika mjerenja slabinske lordoze je metoda mjerenja po Cobbu. Tehnika se odnosi na mjerenje kuta lordoze u stupnjevima, a jedan od najpoznatijih mjerenih instrumenata je kifo-lordograf koji se sastoji od plantografskog sustava automjerenja. Pregled omogućuje da se na milimetarskom prozirnomo papiru prikaže slika leđa u prirodnoj veličini te

se uočavaju moguća odstupanja [1]. Liječenje se provodi odmah po postavljanju dijagnoze. Vježbe se izvode individualno ili u parovima od 4 do 6 djece. Vježbe se mogu provoditi u dvorani, na otvorenom ali i u vodi. Poželjno je uključiti i neka pomagala s obzirom na to da se radi o djeci, ovisno o uzrastu mogu se primijeniti štapovi za medicinsku gimnastiku, elastične trake, vijače, lopte. Kod vrlo izražene lumbalne lordoze liječenje uključuje nošenje steznika ili ortoza, najpoznatiji je Milwaukee steznik. Primarni cilj liječenja kineziterapijom je jačanje abdominalnih mišića i korekcija slabinskog dijela kralješnice (uspostaviti stato-dinamičku shemu), relaksacija i rasterećenje lumbalnih mišića, vježbe fiziološkog držanja zdjelice i učenje disanja dijafragmom. U početku najpovoljniji je položaj na ležanja na leđima. Povoljan učinak imaju aktivna i pasivna istezanja stražnjih refraktiranih mišića donjih udova kao priprema za tretiranje lumbalne hiperlordoze. Rastezanja i vješanja po švedskim ljestvama doprinose opuštanju slabinske kralješnice te vježbe puzanja prema Klappu. Značajno doprinose i vježbe disanja dijafragmom, vježbe na stolici u stojećem položaju i hod. U akutnoj je fazi poželjno primijeniti toplinske i elektroterapijske procese poput parafina, blata na lumbalnim mišićima, dijadinamskih ili interferentnih struja. Kod djece je potrebna kontrola hoda koja uključuje vježbe pred ogledalom, (autogene vježbe) ako je potrebno s obzirom na stupanj iskrivljenja i odstupanja od normalnog fiziološkog odstupanja posture. Kineziterapijski program provodi se 2-3 puta tjedno, a može trajati dugi niz godina sve do završetka procesa okoštavanja, pa i kasnije. Potrebno je istaknuti važnost svakodnevne fizičke aktivnosti u djece bilo rane razvojne dobi ili pubertetske te izbjegavanje nepovoljnih položaja na stolici tijekom primjerice učenja i pisanja ili gledanja televizije. U suvremenim metodama sve je više zastupljena terapija jahanjem koja svojim mjestom u liječenju lordotičnog držanja i lordoze značajno doprinosi oporavku djece razvojne dobi, a sama je kao aktivnost vrlo privlačna za djecu mlađeg i starijeg uzrasta [3,4].

4.11.1. Vježbe za lordotično držanje - lordozu

1. Početni je položaj ležeći na leđima, noge su savijene, pete na podu, ruke lagano opružene pokraj tijela uz dlanove u supiniranom položaju. Potrebno je napeti trbušne mišiće, križa i pete tiskati na pod. Napetost zadržati do 10 sekundi, opustiti, a zatim vježbu ponoviti 3 puta. Prilikom izvođenja vježbe ne smije se zaboraviti na disanje.
2. Početni je položaj ležeći na leđima, noge su savijene, stopala na podu, a ruke lagano opružene uz tijelo. Potrebno je napeti trbušne mišiće, križa tiskati prema podu. Desnu nogu saviti i obuhvatiti ju ispod koljena te privući prema trbuhu, lijevu

opruženu nogu podići 30 centimetara i napeti. Nekoliko trenutaka zadržati položaj, vratiti se u početnu poziciju i opustiti. Vježbu ponoviti 3 puta.

3. Početni je položaj ležeći na leđima, noge su savijene, pete na podu, ruke ispružene pokraj tijela, a dlanovi prema podu. Potrebno je napeti trbušne mišiće, križa tiskati o pod, glavu i gornji dio tijela podići, ruke podići i pokraj tijela ispružiti naprijed. Položaj nekoliko sekundi zadržati i vratiti se u početni, napetost opustiti. Vježbu ponoviti 3 puta.
4. Početni je položaj ležeći na leđima, noge savijene, stopala na podu, ruke ispružene pokraj tijela, a dlanovi na podu. Potrebno je savijene noge spustiti lijevo i desno do poda (poštivati granicu boli), a zatim vratiti u početni položaj. Pripaziti da oba ramena prilikom izvođenja vježbe ostaju na podu! Vježbu ponoviti 5 puta.
5. Početni je položaj stojeći, noge su razmaknute u širini kukova, a rukama se podupire zdjelica. Potrebno je napeti trbušne i sjedne mišiće. Ramena postaviti malo prema natrag, leđa istegnuta, laktove savinute, dlanovi prema dolje dok prsti podupiru zdjelicu. Glavu i vrat lagano izbočiti van, šake tiskati prema podu. Napetost zadržati (brojiti do 10), a potom napetost opustiti. Potrebno je pripaziti da se glava ne savija unatrag, koljena lagano poduprijeti prema tijelu, ruke ostaju savijene a dlanovi prema dolje. Vježbu ponoviti 3 puta.
6. Početni je položaj stojeći, nasloniti se dužinom leđa i glavom o zid. Stopala razmaknuta u širini kukova, koljena lagano savijena. Potrebno je donji dio tijela i glavu tiskati na zid, trbuh napeti i uvući, dlanove tiskati o zid. Koljena lagano savijena. Nekoliko trenutaka zadržati napetost, a potom opustiti. Ponoviti od 3 do 5 puta. Pripaziti da su cijela leđa položena na zid, a koljena savijena [1,4].

4.12. Prirođena displazija kuka (dysplasia coxae congenita)

Prirođena displazija kuka pripada skupini najčešćih prirodnih mana sustava za kretanje. Poznato je da se većina nestabilnih kukova po rođenju spontano stabilizira i to u prvim mjesecima djetetova života. Ponekad se po rođenju ne otkriva displazija jer nema prisutnih kliničkih znakova, no kasnije je moguće uočiti manifestne znakove iščašenja. U prva tri mjeseca života djeteta, najbolje između 4. i 8. tjedna, neizostavan je redovan ultrazvučni pregled kukova kojim se nastoji otkriti svaka mogućnost nepravilnosti i na vrijeme krenuti s provođenjem terapije. Iščašenje je zastupljenije u ženskog spola i najčešće u djevojčica

rođenih na zadak. Ženska djeca rođena na zadak čine visoku rizičnu skupinu s karakteristikom češće zahvaćenosti lijevog kuka. Kao uzrok prirodene displazije u prvom redu spominje se genetska sklonost, odnosno sklonost ka razvoju nepotpune čašice (acetabuluma). U novorođenčeta moguće je razlikovati tri anatomska stanja zgloba kuka. Prvi je dislocirani kuk koji prikazuje stanje kada je glava femura (caput femoris) napustila čašicu i leži na mekim tkivima. Drugo stanje naziva se nestabilan kuk a očituje se specifičnom karakteristikom zglobne čahure i ligamenata koji su olabavljeni pa dopuštaju da se glava lako istisne iz acetabuluma a neposredno se nalazila u acetabulumu. Treće prikazuje labav kuk, odnosno stanje kada su zglobna tijela na mjestu, no prilikom pregleda se manualno utvrđuje istezanje mekih tkiva i izdvajanja glave femura iz čašice, pri tome ne nastupa iščašenje. U dojenačkoj dobi i kasnije kada se dijete uspravlja i ako je prohodalo moguća su tri stanja kuka. Prvo stanje prikazuje displastični kuk (dysplasio) u kojem je položaj zglobnih tijela gotovo normalan, a dijagnoza se može potvrditi rendgenološkim nalazom. Drugo stanje prikazuje subluksaciju kuka (subluxatio) kada je glava femura djelomično u kontaktu s vanjskim dijelom acetabuluma. Treće, iščašenje kuka (luxatio) s već razvijenim sekundarnim promjenama i ograničenom abdukcijom koja ima mogućnost otežavanja ponovnog namještanja iščašenih dijelova zgloba (repoziciju). Etiologija prirodene displazije kuka rezultat je spleta djelovanja mehaničkih i fizioloških faktora majke i djeteta, koji djeluju tijekom trudnoće i nakon poroda. Djelovanje fizioloških faktora se dovodi u svezu s ponašanjem zglobne čahure, ligamenata i mišića ali promjene tonusa su često vidljive [1,6,7]. Mehanički uvjeti pri kraju trudnoće, poput uske zdjelice, neelastične maternice i nedovoljne plodne tekućine djeluju na formiranje čašice uzrokujući displaziju. Mehaničko djelovanje ima mogućnost djelovanja na kukove kod djeteta i nakon poroda (previjanje sa sastavljenim nogama, nasilno opružanje kukova). Cilj liječenja je postizanje normalnog anatomskeg i fiziološkog odnosa femura i acetabuluma. Pravovremenim i ranim otkrivanjem iščašenja kuka znatno se smanjuju sekundarne promjene i potrebno je kraće vrijeme da se zglobna čahura glave i čašice vrati normalnoj strukturi. Danas se primjenjuju razne tehnike i pomagala u liječenju dojenčeta kuka, a jedna od njih smatra da se kroz provođenje kontrole pokreta u kukovima ostvaruje spontana repozicija koja tako podržava stabilan razvoj kuka, dok druga mogućnost prikazuje manualni postupak kojim se postiže repozicija te se dobiveni položaj održava dalje u imobilizacijskom aparatu (Pavlikovi remenčići). Kineziterapija se kod prirodnog iščašenja kuka primjenjuje u vrlo ranom razdoblju djetetova života, gotovo odmah po primjećivanju znakova mogućih odstupanja ili abnormalne karakteristike kuka djeteta. Provode se vježbe dva do tri puta dnevno na stolici ili krevetu a uključuju pokrete kruženja

nogama savijenim prema van. Cilj je postizanje procesa osifikacije i morfološkog oblikovanja polujajastog acetabuluma. Kod lakših oblika subluksacija i ranog stadija luksacija potrebno je postići stabilizaciju i učvršćivanje glavice u acetabulum. To se postiže pasivnim vježbama razgibavanja zgloba kuka i nastojanje da se postigne potpuna abdukcija flektiranih natkoljenica u kuku. Vježbe imaju za cilj jačanje pelvifemoralne i pelvitrohanterne muskulature kojima se postiže stabilizacija kuka. Prilikom vježbanja potrebno je dijete smjestiti u ležeći položaj na čvrstu podlogu. Kukovi i koljena moraju biti u flektiranom položaju a noge savijene u položaju prema van. Fizioterapeut smije pridržavati noge tako da svoje prste položi na vanjsku stranu a vršcima prstiju doseže visinu velikog trohantera. Laganim podizanjem noge, poželjno je u tom položaju izazvati još nekoliko stupnjeva abdukcije. Na ovaj način izvodi se test po Ortolaniju čiji je način izvedbe postupka koristan i u izvođenju vježbi. Vježbe uključuju punu fleksiju koljena i kukova. Uz fleksiju kukova provodi se i unutarnja rotacija natkoljenice, zatim smanjenje fleksije u kuku uz postupnu abdukciju natkoljenice. Uz fleksiju natkoljenice od 90°- puna abdukcija i ekstenzija s unutarnjom rotacijom. Prilikom vježbanja, vježbaju se simetrično oba kuka. Nakon vježbi noge djeteta ostavljaju se abdukcijom položaju pomoću metode širokog povijanja ili ortopedskih pomagala, poput ortopedskih gaćica i abdukcijom aparata. Vježbe će u principu trajati relativno dugo sve dok rendgen slika ne potvrdi zadovoljavajuće morfološko-funkcionalne slike kuka [4,7]. Kod djece školske dobi s displastičnim kukom, subluksacijom ili luksacijom kuka učitelj tjelesne i zdravstvene kulture na satu tjelesnog vježbanja trebao bi kod takvog djeteta primijeniti vježbe jačanja pelvifemoralne i pelvitrohanterne muskulature u rasterećenom položaju [4].

4.12.1. Vježbe za djecu s prirođenom displazijom kuka

1. Početni položaj je na leđima, jedna je noga ispružena, druga savijena u koljenu, ruke prionjene uz tijelo. Jedno koljeno privlači se do prsa (zadržati 5 sekundi) i ispružiti, naizmjenično provoditi na obje noge. Vježbu ponoviti 8 puta.
2. Početni položaj je na leđima s ispruženim koljenima. Potrebno je jedno koljeno odmicati u stranu i vratiti u sredinu. Naizmjenično ponavljati vježbu s obje noge, 8 puta.
3. Početni položaj je ležeći na boku. Priležeća ruka je savijena ispod glave, a priležeća noga savijena u kuku i koljenu. Gornju opruženu nogu potrebno je odizati i spuštati. Vježbu ponoviti 10 puta.

4. Početni položaj je ležeći na boku. Priležeća ruka savijena je ispod glave, a priležeća noga savijena u kuku i koljenu. Ispruženu gornju nogu predložiti zgrčeno do prsa, pa je ispružiti. Naizmjenično promijeniti bok i nogu. Vježbu ponoviti 10 puta.
5. Početni položaj je sjedeći sa zgrčenim koljenima, ruka se uhvatiti za prednji dio stopala. Koljena opustiti da padnu u stranu do poda (zadržati položaj 5 sekundi) i privući ih skupa. Vježbu ponoviti 10 puta [1,4].

4.13. *X-noge (genu valgum)*

Genu valgum predstavlja stanje u kojem je mehanička os donjih udova pomaknuta lateralno. Odstupanje u frontalnoj ravnini manje od 170° u kojoj kondili imaju tendenciju približavanja (dodira), a gležnjevi (maleoli) višeg ili manjeg udaljavanja ima za posljedicu ograničenje funkcije zgloba djeteta [1]. U djetinjstvu se često pojavljuju oblici genu valgum ali u većini slučajeva ne zahtijevaju posebnu brigu jer je riječ o blažim oblicima koji se često sami po sebi korigiraju a kineziterapijom u potpunosti stabiliziraju. Često su uzroci genu valgum ukočenost veza i lateralnih struktura, femoralna anteverzija, pritisak lateralnog zgloba koljena ili pronacija stopala. U ranom djetinjstvu se blagi oblici genu valgum smatraju normalnim jer se radi od dječjoj dobi jer u većini slučajeva dolazi do samostalnog ispravljanja. Smatra se da intermaleolni razmaci iznose od 1,5 do 3 cm u djece 3. godine, odnosno do 5 cm intermaleolna udaljenost veća od 5 cm smatra se patološkom. Etiologija genu valgum isključivo se pripisivala rahitisu no u novije vrijeme sve je više različitih čimbenika koji dovode do razvoja X nogu kod djece. Današnje spoznaje ukazuju da 75% valgus koljena u djece posljedica su osjetljive ravnoteže statičnosti između tjelesne težine i mišićne hipotonije. Djeca su često pogođena fenomenom distrofije koji ukazuje na probleme prekomjerne naslage masnog tkiva na trbuhu i bedrima što posljedično uzrokuje široki hod. Statička komponenta je odlučujuća komponenta u nastanku genu valgum kod djece [1,6]. Djeca s X nogama imaju otežan hod (koljena se taru jedno o drugo), bolove u leđima, koljenima i vrlo brzo razvijaju umor prilikom aktivnosti. Pri dužem hodanju ili bržem trčanju javljaju se subjektivne poteškoće. Često su djeca ta kojima je iz navedenih razloga smanjena ili ograničena tjelesna aktivnost na nastavi tjelesne kulture (preskoci preko gimnastičkih sprava, trčanje preko prepreka, skokovi). Genu valgum je poremećaj koji tijekom života može izazvati različite funkcionalne smetnje, smanjiti psihomotoričke sposobnosti i restrikciju kretanja. Liječenje započinje u ranoj dobi zbog korekcije deformacije i prevencije sekundarnih oštećenja.

Potrebno je reducirati tjelesnu težinu djeteta i smanjiti masno tkivo u području natkoljenica i bedara. Na taj će se način kosti donjih udova približiti okomitom statičkom položaju a time reducirati široko razmaknuta stopala i opterećenje unutarnje strane svoda stopala. Kineziterapijski tretman treba započeti vrlo rano i ovisno o fazama rasta povoljan ishod i rezultati dolaze nešto kasnije. Najčešće se primjenjuju pasivne i aktivne vježbe u sjedećem i ležećem položaju. Cilj vježbi je poboljšanje lokalne cirkulacije krvi, mobilnost zglobova i jačanje insuficijentnih mišića i ligamenata te istežanje skraćenih mišića. Prilikom izvođenja nastave tjelesne i zdravstvene kulture, učitelju ukazati na postojanje deformacije radi odabira pravilnog programa vježbanja i sprječavanja osjećaja manje vrijednosti zbog nemogućnosti izvođenja aktivnosti poput ostalih vršnjaka. Odgovarajući kineziterapijski program, vježbe oblikovanja tijela i pokreta, različiti elementi estetske i ritmičke gimnastike, plesova, vježbi na spravama (osim preskoka) imaju povoljan terapijski učinak. Sportske aktivnosti poput plivanja, jahanja i pojedine lakoatletske discipline imaju značajan korektivni učinak [3,4].

4.13.1. Primjeri vježbi za redukciju genu valgum

1. Korigirati položaj koljena jastučićem između koljena. Potrebno je podizati gornji dio trupa od podloge, osloncem na desnu podlakticu, potiskivati skočne zglobove da se spoje. Vježbu ponoviti naizmjenično na oba boka uz ponavljanje od 10 puta.
2. Početni položaj je ležeći na leđima. Ruke su u odručenju, između koljena staviti loptu, noge podignuti od podloge i potiskivati skočne zglobove da se približe jedan prema drugome. Koljena moraju opružena cijelo vrijeme. Vježbu ponoviti 8 puta.
3. Početni položaj je sjedeći, noge ispružene. Oko skočnih zglobova omota se guma (presjeka 1,5 do 2 cm). Koljena odvajati- tiskati prema van ne savijajući ih. Zategnuti trbušne mišiće- izdržaj 3-5 sekundi, opustiti. Vježbu ponoviti 5 puta [1,4].

4.14. O-noge (*genu varum*)

Oblik deformacije genu varum često je viđen u djece u prvim godinama rođenja, no kasnije se u velikoj mjeri samostalno ispravlja do polaska u školu. Ukoliko je prisutan i kasnije često je njegov uzrok rahitis. Prilikom početnog hoda obično se razvijaju krive noge koje u muške djece nestaju do 10. godine života [4]. U težim slučajevima može postajati istodobno coxae vara, femura vara i crura vara. Uzroci mogu biti ukočenost rotatora kuka s hiperekstendiranim koljenom, pritisak na strukture medijalnog zgloba, femoralna retroverzija i produženi lateralni

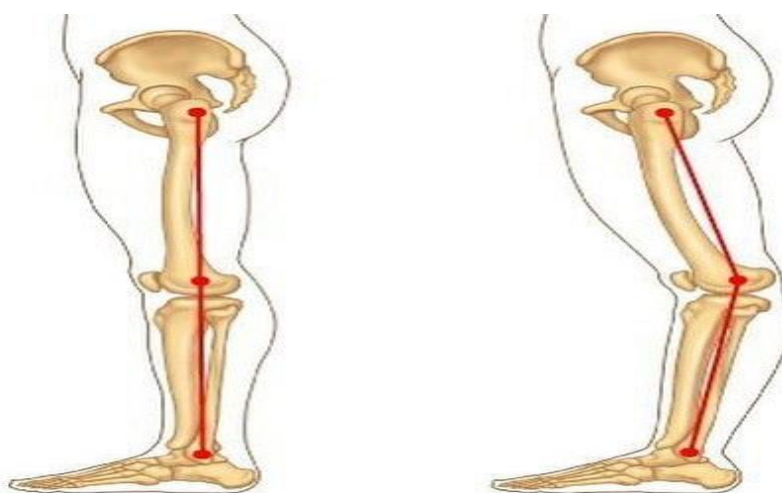rotatori kuka. Deformitet je karakteriziran unutarnjim razmakom obiju nogu pri ispruženim koljenima, natkoljenica i potkoljenica čine iskrivljenje s konveksitetom prema van [1,3]. Fiziološki varus koljena ispravlja se sam do druge godine života djeteta. Ukoliko se do druge godine ne ispravlja prirodno i ako tibiofemoralni kut prelazi 25°, prognoza zahtijeva ortopedsko i kineziterapijsko liječenje. Genu varum često nastaje i zbog zaostajanja u rastu medijalnih kondila, a linija opterećenja prolazi medijalno od koljena. Može se pronaći kod djece koja imaju spuštenu stopala jer im takav položaj daje veću površinu stajanja a time i veću stabilnost pri hodanju te ublažuje opterećenje gležnja. Zbog toga se u velikoj mjeri preporučuju ulošci za stopala jer se pomoću njih ispravlja ravno stopalo i savijenost prema unutra [4]. Liječenje genu varum u djece predstavlja više preventivni učinak nego korektivni. Primjenjuju se vježbe adukcije uz pomagala ili bez njih, vježbe opterećenja, vježbe u vodi i plivanje. Prilikom težih deformacija genu varum, kada je kost još mekana i savitljiva vrši se izravnavanje (redresman), a ako je kost tvrda u obzir dolazi korektivna osteotomija. Djeca s prisutnom deformacijom izbjegavaju opterećenja u smislu nošenja, dizanja, podizanja teških predmeta kao i dubokih saskoka i doskoka. Određene sportske aktivnosti koje su dopuštene kod djece sa „O nogama“ su odbojka, ritmička gimnastika i balet, a izbjegavati treba sportove koji uključuju skokove, doskoke, dizanje utega, padobranstvo, skijaške skokove, džudo i nogomet. U kineziološkoj intervenciji genu varum potrebno je poznavati djelovanja korektivnih sila na potkoljenicu i natkoljenicu kako kod izbora položaja djeteta tako i u izboru aplicirane vježbe [3,4].

4.14.1. Primjeri vježbi za „O noge“

1. Početni je položaj stojeći, ispruženim nogama obuhvatiti loptu skočnim zglobovima. Potrebno je potiskivati koljena ka sredini da se približe. Zadržati položaj 3-5 sekundi i opustiti. Vježbu ponoviti 10 puta.
2. Početni je položaj sjedeći na stolici. Pored stolice primaknuti gredu. Desnom potkoljenicom tiskati gredu ka središtu. Zadržati položaj 3-5 sekundi i potom opustiti. Vježbu ponoviti 10 puta. Naizmjenično uključiti obje noge.
3. Početni je položaj sjedeći na stolici. S unutrašnjom stranom nogu pritiskati valjak ili gumeni smotuljak ka sredini. Položaj zadržati 3-5 sekundi i zatim opustiti. Vježbu ponoviti 10 puta [1,4].

4.15. Hiperekstendirano – uleknuto koljeno (*genu recurvatum*)

Genu recurvatum predstavlja stanje preizduženosti zgloba koljena putem osijalnih i ligamentarnih promjena. Uzroci koji se javljaju mogu biti pogrešan položaj zaliječenih fraktura distalnog femura i proksimalnog dijela tibije, mlohavost i spastičnost, neuropatske ortopatije, izražene razlike u duljini udova, kontrakture, upale i tumori kao i konstitucionalni faktori. Uleknuto ili hiperekstendirano koljeno može biti urođene ili stečene prirode. Urođeni deformitet može biti obostran i vrlo je rijedak slučaj. Deformacija nije česta a uzrokovana je nepravilnim razvojem epifize tibije što rezultira retrakcijom kvadricepsa. Ukoliko je stečena deformacija hiperekstendirano koljeno posljedica je traume ili paralize mišića kvadricepsa femorisa kod poliomijelitisa. Godinama rekurvacija može napredovati i jačati. Potrebno je kod lakših idiopatskih oblika jačati fleksore koljena te primijeniti povišene pete cipela zbog statičke korekcije. Operativno liječenje obuhvaća zahvate poput klinaste osteotomije tibije i femura. U dobi od 3 do 6. godine djeca često za vrijeme stajanja ili hodanja u većoj ili manjoj mjeri dodiruju (taru) unutarnje strane koljena. Stupanj udaranja koljena o koljeno mjeri se određivanjem udaljenosti između unutarnjih kostiju gležnja (*maleola*). Često udaljenost nije veća od 2,5 centimetara po godini starosti u pojedinim dobnim skupinama (do 4. godine starosti). Kod četverogodišnjeg djeteta udaljenost ne smije prelaziti 10 centimetara kada su koljena skupljena. Ukoliko je udaljenost veća od normale, pojavu se tretira kao udaranje koljena o koljeno [1,3,4].



Slika 9. *Genu recurvatum* (izvor: <https://nl.pinterest.com/pin/769763761298015632/> , dostupno 26. 4. 2021.)

4.16. Deformiteti stopala

Statističke analize ukazuju da se najbrojniji poremećaji i deformiteti sustava za kretanje kod školske djece i mladeži odnose na različite oblike i stadije spuštenog stopala. Funkcija stopala ovisi o tri komponente u koje spadaju kosti, sveze i mišići. Prvi popuštaju mišići, nakon njih postupno se izdužuju plantarne sveze te na kraju dolazi do promjena oblika kostura stopala. Ukoliko mišić ili skupina mišića potkoljenice popuste uslijed bolesti, ozljede, kljenuti, lezije, preopterećenosti, poremećena je statika stopala i stopalo zauzima jedan od nepovoljnih položaja. Stopalo zauzima položaj izvrnutosti prema van ili unutra, može se opirati na petu ili prste, na unutrašnji ili vanjski rub ili zauzima položaj složenog odstupanja od normalnog anatomskog funkcionalnog položaja stopala. Uzrok nastanka deformacije stopala može biti kongenitalne ili stečene etiologije [4]. *Pes valgus* predstavlja ravno stopalo I. stupnja u kojem su stopalni svodovi održani, a konveksitet Ahilove tetive okrenut je prema unutra. Stopalo je u položaju lagane everzije (valgus položaj-prema van) dok je skočni zglob medijalno zaokrenut i dijete se upire samo na unutrašnji rub stopala. Najčešći uzrok je slabost stražnjih tibijalnih i medijalnih ligamenata skočnog zgloba. Slabost ili kljenut *musculus tibialis posteriora* (plantarni ekstenzor) uzrokuje položaj stopala prema van, osobito stražnjeg dijela stopala. *Pes planovalgus* predstavlja spušteno II. stupnja koja predstavlja stečenu deformaciju sustava za kretanja te zahvaća 40 do 80% populacije. Dijeli se na stečene i kongenitalne. Stečene deformacije posljedica su rahitisa, različitih bolesti i ozljeda poput ospica, šarlaha i difterija. Kongenitalne deformacije posljedica su nasljedne sklonosti, konstitucije i načina djetetova života. Spušteno stopalo uzrokuje nedovoljno razvijeno potporno tkivo, neusklađenost građe osnovnih koštanih elemenata i snage, otpornost mišića i ligamenata, umor, opterećenje, hipotonija mišića, prekomjerna težina i zglobna labavost. Klinička slika prikazuje popuštanje mišića i ligamenata uz jače naglašeni konveksitet Ahilove tetive te stopalo u valgus položaju. *Pes planus* ili spušteno stopalo III. stupnja karakterizirano je potpunim spuštanjem medijalne linije (uzdužnog svoda) stopala. Ahilova tetiva u položaju je svinutosti prema sredini i moguće je uočiti kvrgastu izbočinu čunjaste (navikularne) kosti. Uzrok je skraćenje peronealnih mišića, produljenje stražnjih tibijalnih mišića, istezanje plantarnog kalkaneonavikularnog ligamenta. Vidljivo je strukturalno premještanje talusa, kalkaneusa i navikularne kosti. Korekcija *pes planus* moguća je ako se težina gornjih ekstremiteta pravilno raspodijeli preko kuka, koljena na stopalo uz mišiće antagoniste koji moraju biti preorijentirani. Na taj se način istegnuti (tibijalni mišići) razvijaju i jačaju, a kratki i zategnuti mišići (*peroneusi*) istegnu s ciljem postizanja pravilnog funkcionalnog položaja.

Pes cavus obilježen je visokim uzdužnim lukom i navikularnom kosti koja leži iznad Feissove linije. Uzrok *pes cavusa* je skraćenje prednjih i stražnjih mišića tibije uz produljene peroneuse i bočne ligamente. Deformacija se ne pojavljuje često ali ako je njezino pojavljivanje povezano s izrazitom deformacijom i bolnosti u onemogućavanju svakodnevnog života osoba se podvrgava korektivnim metodama. *Pes equinovarus* (čupasto stopalo) prikazuje stopalo koje je uvrnuto prema unutra uz istodobnu ekstenziju nožnog zgloba (*equinos*) i adukciju-supinaciju (*varus*) u malim zglobovima. Pravodobnim i pravovremenim otkrivanjem poremećaja i deformiteta stopala sprječavaju se komplikacije koje se mogu razviti ako se neki od poremećaja ignorira, bilo da se radi od dječjoj dobi ili pubertetskoj dobi djeteta [1,4,6,10]. Za utvrđivanje statusa stopala danas se primjenjuju razne metode. Inspekcija započinje opservacijom potkoljenice i stopala s prednje i stražnje strane te palpacija tkiva. U dijagnostičke svrhe primjenjuju se i foto snimke, digitalne projekcije, rendgenografija, a po potrebi sadreni odljev. Rutinski se sve više primjenjuje otisak stopala metodom plantografije kao najprikladnija ocjena za djecu vrtićke i školske dobi. Preventivne i terapijske mjere uključuju higijenu stopala, vježbanje stopala, izbor obuće i higijena obuće te kineziterapijske postupke i vježbanje. Higijena stopala od ranog djetinjstva važan je preduvjet za normalnu funkciju. U današnje vrijeme sve manje djece se kreće po prirodnim površinama što posljedično gubi funkcionalnu prilagodljivost stopala. Roditeljima i odgajateljima posebno se ukazuje na dobrobit hodanja po šljunku, pijesku, pokošenoj travi, travnatim površinama ili umjetnim gumenim trakama s čepovima jer se tako kod djece od 2. do 6. godine potiče podražljivost i jačanje fleksije mišića tabana i potkoljenica. Zahtjevi pravilne obuće temelje se na anatomskoj strukturi i obliku stopala djeteta. Kod male djece obuća mora biti dovoljno čvrsta na pojedinim dijelovima (fiksacija insuficijentnog potpornog tkiva) ali istovremeno dovoljno elastična i mekana. Za djecu kod kojih postoje moguće indikacije spuštanja stopala preporučuju se cipele s ulošcima. Nakon treće godine života djetetu se stavlja uložak u cipelu ili tzv. Thomasovova peta (uložak sa supinacionim klinom). Liječenje se može podijeliti u dvije skupine, operativno i konzervativno. Operativno liječenje koristi invazivne metode poput plantarnog opuštanja, presađivanja *m.tibialis anteriora* i osteotomiju *kalkaneusa*. Kineziterapija spuštenog stopala ima za cilj uspostaviti izgublenu ili poremećenu funkciju stopala, povećati opseg pokreta, povećati elastičnost ligamenata, ojačati muskulaturu i povećati cirkulaciju. Osnovne metode uključuju vježbe jačanja kratkih fleksora prstiju (skraćuju uzdužni svod), dugih fleksora prstiju (pojačavaju uzdužni svod), jačanje supinatora stopala (podišu medijalni rub stopala) te srazmjerno jačanje pronatora stopala (podišu lateralni rub stopala). Praktično izvođenje temelji se na principima da se kratki fleksori jačaju

vježbama hvatanja prstima (hvatanje nekog predmeta) dok se dugi fleksori jačaju opiranjem na distalnu trećinu stopala koristeći se učinkom poluge snage. Supinatori se aktiviraju hodanjem vanjskim dijelom stopala, rubovima stopala ili hvatanjem predmeta razne težine. U sklopu kineziterapije primjenjuju se vježbe istezanja i vježbe relaksacije. Vježbe se mogu provoditi s pomagalima ili na spravama, a najčešće iz stojećeg i sjedećeg početnog položaja. Osim navedenih ciljanih vježbi poželjno je primijeniti i pojedine kineziološke aktivnosti poput vježbi u vodi, plivanja, ritmičke gimnastike, odbojke i trčanja po prirodnim površinama [3,10].

4.16.1. Primjer vježbi za korekciju spuštenog stopala

1. U sjedu podizati i spuštati stopalo. Kod podizanja prsti su široko rašireni, a prilikom spuštanja čvrsto zgrčeni.
2. U sjedu učiniti most stopalom i ispružiti. Pete i prsti su na podu. Mišiće stopala čvrsto stisnuti i opružiti.
3. U sjedu prstima skupljati ručnik. Pete su na podu. Nakon 6-8 tjedana ručnik otežati knjigama, ciglom ili vrećicom pijeska.
4. U sjedu valjati bocu naprijed i natrag (drvenu okruglicu, kiflu, valjak, loptu).
5. U sjedu prstima zgrabiti kamenčiće (kestenje, spužvice, štapiće) i premještati lijevo desno.
6. U usponu na prednjem dijelu stopala okretati pete prema van i vratiti ih u početni položaj.
7. Hodati visoko na prstima i postrance zgrčenim prstima. Hodati naizmjenično na visokim prstima i ispruženim i pogrčenim nogama.
8. Preskok preko konopa. Skakutati s obje noge opruženim ili skvrčenim nogama, s ili bez međuposkoka.
9. Samomasaža u sjedećem položaju [4].

5. NEPRIJEPORNE METODE U FIZIOTERAPIJI I KINEZITERAPIJI

5.1. Igra i sport

Igra kao kineziološka aktivnost ima vrlo veliku zadaću kod djece oštećena zdravlja. Razne kineziološke aktivnosti sadrže bezbroj terapijskih i korektivnih metoda, a istovremeno snažno jačaju zanimanje i motivaciju za rad kod djeteta ako se radi o načinu koji je njima privlačan. Na taj se način dobije motiviranost djeteta s nepravilnim držanjem uz aktivno i svjesno sudjelovanje u vježbi koja je modificirana u igru. Metodika koja se bavi obilježjem i načinom primjene igre koristi se igrom i kao psihološkom pomoći u ostvarenju osnovnog cilja, zadovoljstva i zdravlja. Izbor igre ovisi o oštećenju, deformaciji ili poremećaju. Uz pravilno odabranu igru može se spriječiti ali i suzbiti prirodni regulator gomilanja potkožnog masnog tkiva što utječe na funkciju i opterećenost struktura koje su odgovorne za uspravno držanje i stav (svodovi stopala). U početnoj fazi započinje se s elementima pojedinih igara poput igre u krevetu, bolesničkoj sobi, bolničkim igraonicama, igračkama i slikovnicama. Kasnija faza rehabilitacije uključuje igre kod kuće ili u specijaliziranim zdravstvenim ustanovama. Igra, kao motorička reakcija važan je čimbenik uspostave stabilnosti tjelesnog oslonca i kao takva najprirodnije je sredstvo za postizanje ravnoteže i uspravnog stava u djece razvojne dobi. U djece mlađe dobi važnost se pridaje na razvoj posturalnih refleksa i potpornih struktura koje potiču uspravno držanje i ravnotežu. To su najčešće spontane ili ciljane igre u otvorenom ili zatvorenom prostoru koje sadrže prirodne oblike kretanja poput puzanja, hodanja, trčanja, penjanja, balansiranja te igre koje potiču propriocepciju djeteta. U predškolskoj dobi potiče se razvoj igara koje su prilagođene razini živčano-motoričke zrelosti i imaju utjecaj na mišićno-ligamentarni aparat, pridonose zdravom i pravilnom držanju tijela. Cilj je u prvom redu razvijanje posturalnih refleksa i jačanje posturalnih mišića uz vježbe stajanja i poskakivanja na jednoj nozi, skokova, hodanja uzduž crte na podu ili povišenoj klupi, hodanje i trčanje uz promjenu smjera kretanja, hodanje i trčanje uz određene prepreke ili uz pomoć igara i pomagala za vježbanje. Poželjno je pripremiti poligon s raznim preprekama koje dijete prolazi i prilagođava se svakom izazovu kako bi došlo do cilja. Navedeni pokreti i vježbe mogu se organizirati kao slobodne i spontane ili organizirane igre uz koje se može uključiti glazba. U nešto starije djece razvojne dobi poželjno je ukazati na pozitivne dobrobiti bavljenja sportom kroz zanimljiv način a sve s ciljem postizanja korektivnog vježbanja i aktivnosti. Sportske aktivnosti poput atletike, sportske gimnastike, odbojke, jahanja, plivanja i skijanja sadržavaju značajne antiparamorfičke komponente i profilaktično-terapijski utjecaj na posturu te se

preporučuju i provode kod djece i mladeži razvojne dobi, a posebno u skupini rizičnih mladih osoba [1,3,4,11]. Pozitivne posljedice bavljenja sportom na dijete su povoljan utjecaj na psihičke funkcije, smanjenje stresa, jačanje samopouzdanja, učenje upornosti i stjecanje radnih navika, razvijanje samopoštovanja i moralne odgovornosti. Bolesno dijete je nerijetko emocionalno traumatizirano te se na određene načine s obzirom na djetetovu dob prilagođava plan i program igre ili sporta. Primarni cilj osim postizanja korektivnog držanja, stabilnosti tjelesnog oslonca, uspravnog stava, razvoja posturalnih refleksa i jačanja mišića potrebno je djetetu pružiti i emocionalnu podršku. Ovisno o djetetovoj starosnoj dobi i prvim osobama s kojima je u kontaktu poput majke, liječnika, fizioterapeuta, kineziologa, učitelja tjelesne i zdravstvene kulture te prijatelja, razvija se osjećaj prihvaćenosti i emocionalne podrške koje je motivacija za daljnji napredak u postizanju ciljeva korektivnog vježbanja i sporta [3,4].

5.2. *Plivanje*

Plivanje je poseban oblik sporta koji se iz mnogo razloga najviše preporučuje djeci i mladeži razvojne dobi jer podupire pravilan rast i razvoj. Kod poremećaja i bolesti, kineziterapijskim se postupcima u vodi postižu zadovoljavajući rezultati na cjelokupan doživljaj organizma djeteta. Plivanje je jedna od najzastupljenijih i najučinkovitijih rehabilitacijskih metoda. Razvijanjem vještine plivanje dijete stječe samopouzdanje u svoje sposobnosti, uspostavlja i održava kontakte s trenerom ili terapeutom, ima osjećaj vlastite slobode i zadovoljstva. Boravak u vodi ima i zdravstvene prednosti jer je voda opuštajući medij koji ublažava pritisak na zglobove, opuštanje mišića, poboljšanje i održavanje motoričkih funkcija, održavanje i poboljšanje stanja kondicije. Prilikom terapijskog plivanja položaj i pokreti usklađeni su s osnovnom bolešću i stupnjem slobode u vodi. Početne aktivnosti i vježbe u vodi zbog sigurnosti potpomognute su različitim pomoćnim sredstvima poput zračnih jastuka, koluta, plutajuće daske, bočnih rukohvata ili pomoć izravno od strane fizioterapeuta. S vremenom ovisno o cilju i dobi djeteta fizioterapeut teži tome da dijete samostalno izvodi prve samostalne pokrete ili pluta na vodi. Vježbe se provode u bazenu plićeg dijela u kojem dijete može stajati ako se radi o mlađem djetetu, a starija mladež i adolescenti vježbe plivanja provode u dubljem dijelu uz nadzor fizioterapeuta. U djece i mladeži s posturalnim problemima dozirano plivanje ima cilj aktivirati i ojačati oslabljenu muskulaturu ramena i trupa. Leđno i prsno plivanje preporučuju se kao najbolja metoda izbora za korekciju poremećaja držanja. Prsno plivanje općenito ali i kod skoliočne kralješnice oslobađa čvrstu paravertebralnu napetost leđne muskulature i dovodi do jačanja trupa. Kod prsne kifoze u početku je teško razviti pravilan tijek plivanja jer kretnje idu unatrag a tijelo zauzima gotovo

vertikalan položaj prilikom prsnog načina plivanja. Potrebno je ruku i rame istezati na konkavnu stranu kralješnice uz istodobno podizanje noge na suprotnoj strani u frontalnoj ravnini. Ranim i ciljanim liječenjem kretanja u vodi može se utjecati na ukočenost kralješnice i djelomično smanjenje bolova. U liječenju kifoze preporučuje se 1-2 puta tjedno prsni i leptirov stil plivanja. Kod spondiloze vratne kralješnice preporučuje se leđno plivanje kao i izvođenje kretnji glavom u dubokoj vodi. Kod ozljeda toraksa primjenjuju se odgovarajuće liječenje plivanjem i terapija disanja koji smanjuju ograničenje funkcije putem kontraktura ožiljka. Iako se plivanjem ne može postići potpuna i cjelovita korekcija iskrivljene kralješnice, vrijedna je metoda kineziterapije kojom se može osigurati opće poboljšanje vitalnosti, tonusa mišića, pokretljivosti zglobova, razvoj koordinacije, snage, živčano-mišićno pobuđivanje i funkcionalni kapacitet [1,4,12].

5.3. *Vježbanje u vodi*

Vježbe zbog specifičnog medija u kojem se obavljaju pokreti ima mnoštvo prednosti i zanimljivosti upravo uz korištenje raznih pomagala za vježbanje s obzirom na to da se radi o djeci razvojne dobi. Vježbu treba prilagoditi uzrastu djeteta i potaknuti zainteresiranost i aktivaciju cijelog organizma, uključiti što više predmeta u šarenim bojama (lopta, spužva, daska za plivanje, napuhanci) kako bi potaknuli znatiželju i potaknuli da na zanimljiv i poželjan način grade pravilne obrasce kretanja i ispravljaju moguća odstupanja posture. Vježbe u vodi omogućuje lakše izvođenje pokreta (uzgon vode), povećava se pokretljivost u zglobovima, smanjuje se bol i povećava opuštenost. Vježbe se često izvode uz rub bazena jer omogućuju izvođenje pokreta u raznim položajima, stojećem, visećem, vodoravnom što istodobno omogućuje usmjerenje pokreta na rehabilitaciju i terapijske ciljeve. Prednost vježbi je i što omogućavaju vježbe s uzgonom, vježbe protiv uzgona i vježbe u vodoravnom položaju ispod uzgona. Izokinetičke vježbe jačanja usmjeravaju pokret ruku prema van i brzo vraćanje protiv otpora vode. Za jačanje oslabljenih mišića ramena i ruku, iz stojećeg ili visećeg položaja privlačiti se prema rubu bazena, glavu uzdignuti iznad ruba bazena, zadržati i opustiti. Vježbe su poželjne jer u isto vrijeme istežu kralješnicu a jačaju oslabljene mišiće ramena i ruku. Vježbe za povećanje snage mogu se izvoditi tako da se dijete pozicionira viseći ispruženo, bočno i križno, bočno i raskoračenih nogu uz istovremeno držanje na rubovima bazena. U stojećem ili visećem položaju uhvatiti iza leđa rub bazena (valobran) s ciljem potiskivanja prsa prema naprijed, a rukama opirući se protiv bazena. Liječenje pokretom u vodi uz pravilan i individualno odabran program kinezioloških aktivnosti u svrhu

prevencije, korekcije ili terapije ciljano je sredstvo u tretmanu mnogih funkcionalnih poremećaja i bolesti [1,4].

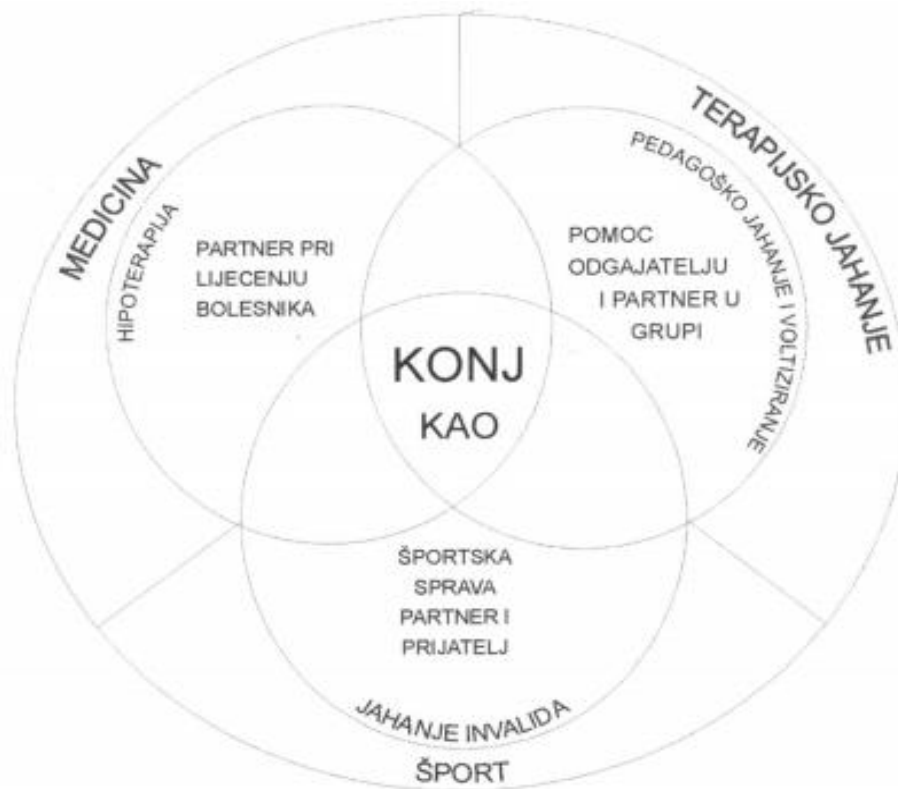


Slika 10. Vježbanje u vodi (izvor: <https://www.educarena.com/plivacko-sportski-programi>, dostupno 27. 4. 2021.)

5.4. Terapijsko jahanje (hipoterapija)

Terapijsko jahanje specifičan je oblik vježbanja pod nadzorom fizioterapeuta uz posebna znanja i vještine iz područja konjanništva (izbor konja, oprema, postupci) kojim se provode programi u cilju ostvarivanja kineziološke, fizioterapijske, psihoterapijske i socioterapijske programe [1]. Hipoterapijski tretman ima neurofiziološku osnovu i mora biti propisan od liječnika, za svakog pacijenta pojedinačno, individualno doziran s unaprijed izrađenim terapijskim planom. Kao terapijski izbor omogućava pokrete koji aktiviraju kompromitirane mišiće [13]. Program terapijskog jahanja prilagođava se individualno ovisno o stanju bolesti, mogućnostima i ograničenjima, proteže se od sadržaja srodnih hipoterapijskom programu do samostalnog rekreativnog i sportskog jahanja za osobe s invaliditetom. Prilikom terapije jahanja konj je partner i komunikacija između djeteta i životinje jedna je od snažnih terapijskih metoda [1,4]. Podražaj njihanja koji se prenosi s konjskih leđa na dijete dok ono pravilno sjedi, dobro izravnato, slično je ljudskom hodu. S konjskih leđa u koraku prenosi se 90-110 trodimenzionalnih impulsa njihanja u minuti. Dijete za vrijeme hipoterapije jaše uglavnom bez sedla a terapeut ga popravljajući i usmjerava za vrijeme jahanja. Terapijski konj mora ispunjavati i određene kriterije a preduvjet je miran karakter, pouzdanost i dobroćudnost. Konj ne smije biti viši od 158 centimetara, mjereno štapom jer fizioterapeut mora popravljati gibanje tijela djeteta kako bi omogućio pravilan jahaći položaj [14]. Indikacije za terapijsko jahanje su prvi stupanj skoliozne kralješnice, slabost držanja, lakši oblici otklona posture, spastična pareza, stanja nakon spavanja, zaostale mišićne funkcije,

displazija kukova te stanja nakon operacije luksacije kuka. U kontraindikacije terapijskog jahanja ubrajaju se specifične upale zglobova, nestabilnost vratne kralješnice kao posljedica trzajne ozljede, nedostatak kosti lubanje nakon kraniotomije, iščašenje kukova, osteogenesis imperfecta, epilepsije, amputacije dijela zdjelice, tumori, izražene pretilosti, djeca mlađa od 3 godine, nedostatak motivacije kod djeteta te skolioze s kutom po Cobbu više od 25° [1,13,14]. Pozitivni čimbenici terapije jahanja su stimulacija ravnoteže i reakcija postavljanja, stimulacija normalnog držanja glave i trupa, stimulacija za izjednačivanje tonusa mišića trupa i udova, stimulacija ritmičnih kontrakcija i mlitavih mišića, nestanak straha i stjecanje samopouzdanja. Za vrijeme terapijskog jahanja dijete se prepušta mogućnosti svestranog psihičkog i fizičkog djelovanja. Istezanje aduktora preko tjelesne topline životinje koja je s 38° viša nego središnja temperatura čovjeka. Tijekom kretanja promjene na leđima konja su trodimenzionalne i očituju se preko njihanja zdjelice, gibanja tijela gore-dolje i rotacije tijela. Pokreti će tijekom jahanja učvrstiti susjedne segmente kralješnice dok pokretni impulsi potpuno nasumično djeluju na cijelu kralješnicu a popuštaju fiksaciju susjednih odsjeka. Razvijaju se pozitivni psihomotorički učinci uz razvoj snage, koordinacije, fleksibilnosti, popuštanje grčeva, povećanje pokretljivosti zglobova, smanjenje abnormalnog pokreta, poboljšanje respiracije i cirkulacije. Dolazi do razvoja ravnoteže i osjećaja za simetriju djeteta. Na taj način kod djeteta dolazi do aktivacije dubokih leđnih mišića koji se potiču na aktivnosti dok trodimenzionalni pokreti konja pobuđuju duboke skupine mišića trupa i donjih udova. Cilj je zadržavanje ravnoteže što uključuje aktivaciju cijelog mišićnog sustava. Jahanjem dolazi do istezanja ukočenih mišića aduktora bedara dok se trbušni i leđni mišići istežu ako je dijete spremno održavati uspravan položaj usprkos pokretima konja. Mišići ruku i šake istežu se tijekom rutinskog vježbanja na konju i tijekom držanja i uporabe uzda. U djece sa skoliozom do 25° po Cobbu mogu tijekom jahanja izvoditi simetrične pokrete. Ramena se kod takvog oblika skolioze drže visoko i tijekom jahanja osim ramena, ruke, trup i zdjelica treba podizati prema gore (heliotropizam). U jahanju se odvija cjelovit rad nogu, bedara i zdjelice ujedinenim u statičkom preventivnom radu držača trupa. Upotreba konja u terapijske svrhe omogućava povoljan utjecaj na fizičke, psihičke i mentalne probleme jahača. Terapijsko jahanje se sve više primjenjuje u rehabilitacijske svrhe kao samostalna terapija ili kao dopuna osnovnom programu i metodama liječenja. Ono omogućava normalizaciju načina života osoba s različitim tjelesnim i drugim oštećenjima i teškoćama u razvoju. Terapijsko je jahanje samo jedna od metoda na skali terapijskih mogućnosti u djece razvojne dobi [1,4,13].



Slika 11. Sekcija za hipoterapiju (izvor: Itković Z, Boras S. Terapijsko jahanje i rehabilitacijske znanosti. Hrvatska revija za rehabilitacijska istraživanja, <https://hrcak.srce.hr/11625>, dostupno 27. 4. 2021.)

5.5. Ples

Ples kao posebna umjetnost pokreta zbog svojeg pozitivnog utjecaja i plesnih pokreta ima značajnu ulogu na funkciju pojedinih organa i organizam u cjelini. Učinak plesa dovodi do poticanja razvoja i funkcije posturalnih refleksa odgovornih za održavanje uspravnog stava i tjelesnog držanja, potiču na rad i organe poput srca, pluća, žlijezda s unutarnjim vanjskim izlučivanjem i cijeli lokomotorni sustav. Razvija se i cijeli niz psihomotoričkih pokreta u vidu koordinacije, ravnoteže, snage i izdržljivosti, ali i živčano-mišićna podražljivost. Ples je prirodno svojstvo relaksacije uz opuštajuću ili pobuđujuću glazbu. Zbog pozitivnog djelovanja na psihu i emocije djeteta, ples stvara osjećaj raspoloženja i opuštenosti. Elementi plesa koji uključuju hodanje, trčanje, poskoke, skokove i poskakivanje na jednoj nozi te zamasi sadrže niz specifičnih mogućnosti povoljnog utjecaja u djece s problematičnom kralješnicom, prsnim košem i stopalima. Iako je tonus svakog pojedinca različit, radost, bol, tuga, bolest i sl. mijenjaju stupanj napetosti, što se odražava ne samo na funkciju pojedinih organa već i na tijelo kao vidljiv izraz. Prilagođene plesne forme koje potiču posturalne

reflekse preporučuju se u djece predškolske dobi ne samo zbog estetskog izgleda već i zbog formiranje navike pravilnog i zdravog držanja. U većini plesova (narodnih, društvenih, natjecateljskih), poželjan je naglašeno uspravan stav koji podržava značajke pravilnog držanja. Muskulatura nije pretjerano zategnuta, a disanje je neometano. Upravo je zbog svega navedenog ples pozitivan atribut zdravlja i ima važnu ulogu u terapiji i rehabilitaciji osoba s različitim psihosomatskim i drugim oboljenjima lokomotornog aparata [1,4,15].

6. ZAKLJUČAK

Najčešće pogreške u odstupanju posture djece i mladih adolescenata uz pravovremeno otkrivanje i dijagnosticiranje doprinose otklanjanju moguće progresije i poteškoća u daljnjem razvoju. Tjelesno je vježbanje jedan od širokog spektra liječenja koje uključuje niz postupaka s ciljem otklona nepravilnosti u položaju i držanju djeteta. S obzirom na to da se radi o djeci različita uzrasta vježbu treba prilagoditi na zanimljiv i prihvatljiv način jer samo pravilno izvedena vježba ima povoljan efektivni učinak na posturu. Jedno od mogućih rješenja je uključivanje djeteta u igru i sportske aktivnosti koje sadrže elemente preventivnog i korektivnog djelovanja s ciljem postizanja antiparamorfičkog utjecaja. Ukoliko se radi o odstupanju koje ne zahtijeva operativno liječenje i nošenje raznih pomagala poput steznika ili ortoza, vrlo je jednostavno vježbu prilagoditi potrebama djeteta i otklonu ili deformaciji koja je prisutna. Uz razne fizikalne procese koji se mogu primijeniti u sklopu fizikalne terapije i rehabilitacije, vježbanje predstavlja jedinstvenu i kreativnu metodu koja se može prilagoditi potrebi djeteta. Svako je dijete različito na svoj način, kod neke je djece moguće potaknuti vježbu razgovorom, dok kod nekih treba puno zanimljivih i asocijativnih tehnika kako bi potaknuli djetetovu zainteresiranost i aktivaciju. Najvažnije je postizanje djetetove želje za vježbanjem i samostalnim radom kroz široki spektar mogućih aktivnosti koje su dozvoljene i doprinose korektivnom učinku. Bavljenje sportom jedna je od bitnih komponenti koja je zastupljena u liječenju otklona i deformacija posture. Poželjan je pravilan odabir sporta koji doprinosi pozitivnom učinku na tjelesne i mišićne strukture te jačanje, ili u suprotnom, kod pretile djece smanjenjem masnog tkiva u području trbuha i bedara što pozitivno djeluje na cjelokupnu posturu. Ispravljanje posture postiže se i kroz izdvojene neprijeporne metode u fizioterapiji i kineziterapiji, a uključuje osim igre i sporta, plivanje kao metodu najzastupljeniju u otklonu nepravilnosti u području kralješnice. Vježbanje u vodi kao korektivno djelovanje na oslabljene strukture i dijelove tijela uz pomoć uzgona. Terapijsko jahanje putem kojeg se ostvaruju biološki, psihomotorički i fiziološki učinci terapije. Djetetova znatiželja i oduševljenje novim tehnikama poput jahanja stvara pozitivan osjećaj i motivaciju da kroz jedinstven doživljaj povezanosti s konjem djelovanje korektivnog usmjerenja obuhvaća i psihološko jačanje. Pokušaj da se djeci i mladeži nepravilnog tjelesnog držanja i deformiteta osigura korektivno vježbanje uz različite metode s obzirom na odstupanje, predstavlja individualnu kreativnost i empatiju jer rad s djecom predstavlja simbol snage i želje za postizanjem poboljšanja stanja tako malih, a zapravo velikih i snažnih individua.

7. LITERATURA

1. Z. Kosinac: Posturalni problemi u djece i mladeži, Medicinska naklada, Zagreb, 2018.
2. M. Filipec i suradnici: Postura, Hrvatski zbor fizioterapeuta, Zagreb, 2016.
3. Z. Kosinac, I. Prskalo: Kineziološka stimulacija i postupci za pravilno držanje tijela u razvojnoj dobi djeteta, Udžbenik za odgojitelje i učitelje, Zagreb, 2017.
4. Z. Kosinac: Kineziterapija sustava za kretanje, Gopal, Zagreb, 2008.
5. I. Klaić, L. Jakuš: Fizioterapijska procjena, Zdravstveno Veleučilište, Zagreb, 2017.
6. M. Pećina i suradnici: Ortopedija, Ljevak, Zagreb, 2004.
7. A. Tudor, B. Šestan i suradnici: Dječja ortopedija, Medicinska naklada, Zagreb, 2012.
8. D. Antičević: Skolioze i adolescencija, Medicus, 2010, 51-60, <https://hrcak.srce.hr/60099>, dostupno 28.4.2021.
9. M. Brenčić, K. Šarić, T. Schnurrer-Luke-Vrbanić, R. Karnjuš: Probir djece školske dobi sa skoliozom i kifozom u KBC Rijeka, Fizikalna i rehabilitacijska medicina, 2020., 34(1-2):63-64, <https://hrcak.srce.hr/249987>, dostupno 28.4.2021.
10. M. Madarevic, M. Mirkovic, T. Cicvara-Pecina, H. Klobucar, K. Mahecic, M. Pecina i suradnici: Ortopedski ulošci u prevenciji i liječenju sindroma prenaprezanja na stopalu i gležnju, Hrvatski športskomedicinski vjesnik, 2007., 22(1):3-9., <https://hrcak.srce.hr/14316>, dostupno 28.4.2021.
11. I. Zagorac, MM. Škerbić: Sport, igra, svrhovitost, Crkva u svijetu, 2018, 53(3):359-374., <https://hrcak.srce.hr/206869>, dostupno 28.4.2021.
12. A. Klojčnik: Utjecaj nekih sportskih grana na psihosomatski status učenika, Kinesiology, 1979., 9.(1.-2.):147-153., <https://hrcak.srce.hr/241055>, dostupno 28.4.2021.
13. Z. Itković, S. Boras: Terapijsko jahanje i rehabilitacijske znanosti, Hrvatska revija za rehabilitacijska istraživanja, 2003., 39(1):73-82., <https://hrcak.srce.hr/11625>, dostupno 28.4.2021.
14. J. Krmpotić: Konji- terapeuti, učitelji, prijatelji, Krila- terapijsko jahanje, Zagreb, 2003.
15. L. Ružić, S. Mohar, I. Radman: Interactive dance: an exciting way to enhance children's physical activity level., Kinesiology, 2014, 67-74., <https://hrcak.srce.hr/127848>, dostupno 28.4.2021.

IZJAVA O AUTORSTVU
I
SUGLASNOST ZA JAVNU OBJAVU

Završni diplomski rad isključivo je autorsko djelo studenta koji je isti izradio te student odgovara za istinitost, izvornost i ispravnost teksta rada. U radu se ne smije koristiti dijelovi tuđih radova (knjiga, članka, doktorskih disertacija, magistarskih radova, izvora s interneta, i drugih izvora) bez navođenja izvora i autora navedenih radova. Svi dijelovi tuđih radova moraju biti pravilno navršeni i citirani. Dijelovi tuđih radova koji nisu pravilno citirani, smatraju se plagijatom, odnosno nezakonitim prisvajanjem tuđeg znanstvenog ili stručnoga rada. Sukladno navedenom studenti su dužni potpisati izjavu o autorstvu rada.

Ja, **Klaudija Kostadinović** pod punom moralnom, materijalnom i kaznenom odgovornošću, izjavljujem da sam isključiva autorica završnog rada pod naslovom **Fizioterapijski pristup kod odstupanja posture u dječjoj dobi** te da u navedenom radu nisu na nedozvoljeni način (bez pravilnog citiranja) korišteni dijelovi tuđih radova.

Studentica:

(vlastoručni potpis)

Sukladno Zakonu o znanstvenoj djelatnosti i visokom obrazovanju završne diplomске radove sveučilišta su dužna trajno objaviti na javnoj internetnoj bazi sveučilišne knjižnice u sastavu sveučilišta te kopirati u javnu internetnu bazu završnih diplomskih radova Nacionalne i sveučilišne knjižnice. Završni radovi istovrsnih stručnjaka studija koji se realiziraju kroz interjektivno savjetovanje objavljuju se na odgovarajući način.

Ja, **Klaudija Kostadinović** nepozivo izjavljujem da sam suglasna s javnom objavom završnog rada pod naslovom **Fizioterapijski pristup kod odstupanja posture u dječjoj dobi** čija sam autorica.

Studentica:

(vlastoručni potpis)

