

Rehabilitacija sindroma karpalnog kanala

Jurković, Tena

Undergraduate thesis / Završni rad

2021

Degree Grantor / Ustanova koja je dodijelila akademski / stručni stupanj: **University North / Sveučilište Sjever**

Permanent link / Trajna poveznica: <https://um.nsk.hr/um:nbn:hr:122:611916>

Rights / Prava: [In copyright](#)/[Zaštićeno autorskim pravom.](#)

Download date / Datum preuzimanja: **2025-01-13**



Repository / Repozitorij:

[University North Digital Repository](#)





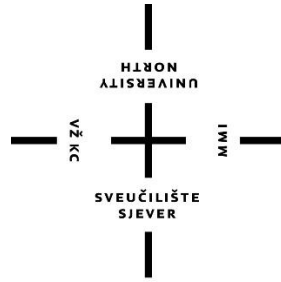
**Sveučilište
Sjever**

Završni rad br. 024/FIZ/2021

Rehabilitacija sindroma karpalnog kanala

Tena Jurković 3166/336

Varaždin, srpanj 2021.



**Sveučilište
Sjever**

Odjel za fizioterapiju

Završni rad br. 024/FIZ/2021

Rehabilitacija sindroma karpalnog kanala

Student

Tena Jurković, 3166/336

Mentor

Mirjana Večerić, mag.physioth

Varaždin, srpanj 2021.

Sveučilište Sjever
Sveučilišni centar Varaždin
104. brigade 3, HR-42000 Varaždin



Prijava završnog rada

Definiranje teme završnog rada i povjerenstva

ODJEL	Odjel za fizioterapiju		
STUDIJ	preddiplomski stručni studij Fizioterapija		
PRISTUPNIK	Tena Jurkovi	JMBAG	00336029331
DATUM	07.07.2021.	KOLEGIJ	Fizioterapija u ortopediji
NASLOV RADA	Rehabilitacija sindroma karpalnog kanala		
NASLOV RADA NA ENGL. JEZIKU	Rehabilitation of carpal tunnel syndrome		
MENTOR	Mirjana Ve eri , mag.physioth.	ZVANJE	predava
ČLANOVI POVJERENSTVA	<ol style="list-style-type: none"> 1. doc.dr.sc. Željko Jele , predsjednik 2. Mirjana Ve eri , mag.physioth., pred., mentor 3. doc.dr.sc. Marijana Neuberger, lan 4. Željka Kopjar, mag.physioth., pred., zamjenski lan 5. _____ 		

Zadatak završnog rada

BROJ	024/FIZ/2021
OPIS	<p>Rehabilitacija karpalnog kanala pregledni je rad o najčešćoj kompresivnoj neuropatiji koja zahvaća n. medianus. Klinička slika je raznolika i ovisi o simptomatologiji kao i o samoj jačini kompresije živca. Parestezije se javljaju u kombinaciji sa boli u predjelu prva tri prsta i u predjelu šake i podlaktice. Važna je rana dijagnostika od koje najvažniju ulogu ima EMNG. Uz EMNG može se koristiti MR, CT i dijagnostički UZ. Sama kompresija nastaje uslijed opetovanih pokreta i djelovanjem mehaničke sile. Od kliničkih testova u radu se navode: Tinelov, Phalnov, Wormserov i Torniqnet test. Uz dobru dijagnostiku važna je i rana intervencija. Fizioterapijska procjena se sastoji od MMT, mjerenja opsega pokretljivosti, snage mišića i procjene boli pomoću VAS skale. Kada konzervativni fizioterapijski postupci ne daju zadovoljavajuće rezultate pristupa se operativnom zahvatu dekompresije n. medianusa. Fizioterapijska vježba ima važnu ulogu u povećanju pokretljivosti i mišićne snage prvenstveno mišića tenara.</p> <p>Nakon operativnog zahvata provode se pasivne vježbe, zatim aktivno potpomognute, aktivne vježbe te vježbe jačanja mišića. Od ostalih terapijskih postupaka primjenjuje se hidroterapija i elektroterapija DDS, IFS, UZV i laser.</p>

ZADATAK URUČEN	07.07.2021.	POTPIS MENTORA	<i>Mirjana Ve eri</i>
----------------	-------------	----------------	-----------------------



ZAHVALA

Prvenstveno se zahvaljujem mentorici Mirjani Večerić, mag.physioth na potpori, strpljenju, razumijevanju i brojnim stručnim savjetima.

Zahvaljujem se i svojim kolegama na fakultetu koji su bili uz mene ne samo tijekom izrade rada, nego i tokom cijelog studiranja.

Također se zahvaljujem svojoj obitelji što su me podržavali i olakšali studiranje iako su kilometrima daleko.

SAŽETAK

Sindrom karpalnog kanala je najčešća kompresivna neuropatija. Zahvaća n.medianus u području kanala. Čini 90% svih kompresivnih neuropatija u tijelu. Postoji idiopatski i sekundarni sindrom karpalnog kanala. Idiopatski se pojavljuje u 50% slučajeva. Prvi simptom sindroma karpalnog kanala obično su smetnje senzibilnosti. Bolest prate i simptomi kao što su: bolovi u predjelu šake i podlaktice, rjeđe nadlaktice, neugodno peckanje, utrnulost ili bolovi u područjima distalnog inervacijskog područja središnjg živca (n.medianus), tj. u predjelu palca, kažiprsta, srednjeg prsta, te radijalne strane prstenjaka. Bolesnici se također žale na oslabljen hvat prstima, smanjenje snage stiska, ispadanje stvari iz šake, buđenje noću zbog parestezija. Sindrom karpalnog kanala postoji i u akutnom i u kroničnom obliku. Kod akutnog se javlja izrazita bol, a ručni zglob ili cijela šaka postane hladnija i otečena, a kretnje prstiju ograničene. Kronični oblik sadrži dva sindroma, senzorni i atrofički oblik. Temelji dijagnoze su anamneza, klinička slika i dijagnostički testovi. U dijagnostičke metode i postupke spadaju: fizikalni pregled, RTG dijagnostika, EMNG, CT, MR i ultrazvučna dijagnostika. Posebnu važnost imaju klinički testovi: Tinelov, Phalenov, Wormserov i Torniquet-test. Sindrom karpalnog kanala liječi se konzervativno i operativno. Prednost se daje konzervativnom liječenju. Operacijsko liječenje se preporuča ako konzervativno liječenje nije dovelo do željenih rezultata. Bitno je pravovremeno započeti liječenje.

KLJUČNE RIJEČI: sindrom karpalnog kanala, konzervativno liječenje, operativno liječenje

SUMMARY

Carpal tunnel syndrome is the most common compressive neuropathy. It affects the n.medianus in the canal area. It makes up 90% of all compression neuropathies in the body. There is idiopathic and secondary carpal tunnel syndrome. Idiopathic occurs in 50% of cases. The first symptom of carpal tunnel syndrome is usually a sensory disturbance. The disease is accompanied by symptoms such as: pain in the hand and forearm, less often the upper arm, unpleasant burning, numbness or pain in the distal innervation area of the central nerve (n.medianus), in the thumb, forefinger, middle finger and radial sides of the ring. Patients also complain of weakened finger grip, decreased grip strength, falling things out of the hand, waking up at night due to paresthesias. Carpal tunnel syndrome exists in both acute and chronic forms. In acute condition the pain is extremely severe and the wrist or whole hand becomes colder and swollen and finger movements are limited. The form contains two syndromes: the sensory and the atrophic. The foundations of the diagnosis are the anamnesis, clinical picture and diagnostic tests. Diagnostic methods and procedures include: physical examination, X-ray diagnostics, EMNG, CT, MR and ultrasound diagnostics. Particular importance are the clinical tests: Tinel's, Phalen's, Wormser's and Tourniquet-test. Carpal tunnel syndrome is treated conservatively and surgically. Conservative treatment is preferred. Surgical treatment is recommended if conservative treatment has not led to the desired results. It is important to start treatment on time.

KEY WORDS: carpal tunnel syndrome, conservative treatment, surgical treatment

Sadržaj:

1. Uvod.....	3
1.1. Anatomija karpalnog kanala	4
2. Cilj rada.....	6
3. Razrada.....	7
3.1. Etiologija	7
3.2. Klinička slika	8
3.3. Dijagnostika	9
3.3.1. Postavljanje dijagnoze.....	9
3.3.2. Dijagnostičke metode.....	9
3.4. Liječenje	15
3.4.1. Konzervativno liječenje.....	15
3.4.2. Imobilizacija ručnog zgloba	15
3.4.3. Vježbe i mobilizacijske tehnike šake	15
3.4.4. Operacijsko liječenje.....	15
3.4.5. Medikamentozno liječenje.....	17
3.5. Fizikalna terapija.....	17
3.5.1. Kineziterapija.....	17
3.5.2. Terapijski ultrazvuk	31
3.5.3. Ultrazvuk kroz vodu.....	31
3.5.4. Magnetoterapija	31
3.5.5. Terapija laserom niske snage.....	31
3.5.6. Kratkovalna dijatermija (KD).....	31
3.5.7. Primjena analgetskih struja.....	32
3.6. Prevencija	33
3.7. Post operacijska rehabilitacija nakon dekompresije živca u karpalnom kanalu.....	33
4. Zaključak.....	34
5. Literatura.....	35

Popis korištenih kratica

RTG - rendgenska dijagnostika

EMNG - elektromioneurografija

CT - kompjutorizirana tomografija

MR - magnetska rezonanca

CTS - carpal tunnel syndrome

MMT- manualni mišićni test

VAS - vizualna analogna skala boli

WALANT - wide awake, local anesthesia, no tourniquet

UZV- ultrazvučna dijagnostika

AAOS - američka akademija ortopedskih kirurga

NSAR - nesteroidni antireumatici

KD - kratkovalna dijatermija

IFS - interferentna struja

TENS - transkutana električna nervna stimulacija

1. Uvod

Sindrom karpalnog kanala je najčešća kompresivna neuropatija. Zahvaća n.medianus u području kanala. Čini 90% svih kompresivnih neuropatija u tijelu.

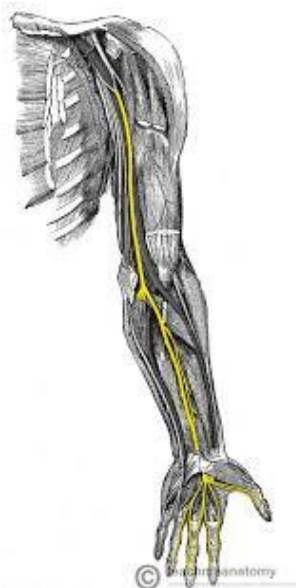Sindrom karpalnog kanala se najčešće javlja između 35. i 60. g. 2-5 puta je češće kod žena. Dominantna ruka je češće zahvaćena, a bilateralna zahvaćenost se javlja u 8-50% slučajeva [1].

Pacijenti imaju simptome kao što su bol, trnci u predjelu šake ili ukočenost. Najčešće se kod bolesnika s navedenim simptomima postavlja dijagnoza idiopatskog sindroma karpalnog kanala. Simptomi su uzrokovani kompresijom središnjeg živca (lat. nervus medianus) u karpalnom tunelu. Kompresija živca usporava provođenje živčanih impulsa kroz živac u karpalnom tunelu što dovodi do karakterističnih simptoma poput boli, trnaca u inervacijskom području n.medianusa i motoričke slabosti šake.

Velika je mogućnost da genetski čimbenici doprinose razvoju ovog stanja jer se češće javlja u obiteljima. Također ponavljani pokreti u šaci i ručnom zglobu (npr. tipkanje) mogu dovesti do nastanka sindroma karpalnog kanala. Iako je sindrom karpalnog kanala česta bolest, etiologija mu je uglavnom nepoznata tako da se najveći broj slučajeva označava kao idiopatski CTS (carpal tunnel syndrom), a sindrom karpalnog kanala donekle poznate etiologije označava se kao sekundarni CTS [2].

1.1. Anatomija karpalnog kanala

Karpalni tunel je koštano-vezivni tjesnac. Nalazi se na palmarnoj strani šake. Omeđen je karpalnim kostima pešća (lat.ossa carpi), s tri strane. Izbočine na krajevima pešća tvore izraštaji krajnjih kostiju. Radijalnu izbočinu (lat. eminentia carpi radialis) tvore tuberculum ossis scaphoidei i tuberculum ossis trapezii. Ulnarnu izbočinu (lat.eminentia carpi ulnaris) tvore os pisiforme i hamulus ossis hamati. Između izbočina (u sredini) je žlijeb (lat.sulcus carpi). Žlijeb retinakulum musculorum fleksorum pretvara u kanal (canalis carpi). Uz medijani živac, kroz karpalni tunel prolazi i 9 fleksornih tetiva (4 tetive m.flexor dig.pollicis longus). Najpovršnije se nalaze n.medianus i 4 tetive m.flexor dig.superfitalis. N. medianus (Slika 1.1.) se dijeli na dvije grane: radijalnu i ulnarnu. Radijalna daje tri ogranka, dva za osjetnu inervaciju palmarne strane 1. i 2. prsta (n.digitalis palmaris pollicis radialis i n.digitalis palmaris communis primus) i ramus muscularis za m.abductor pollicis brevis, m.opponens pollicis i caput superfitaliale m.flexoris pollicis brevis. Ulnarna grana n.medianusa daje dva osjetna ogranka za inervaciju palmarne strane 2. i 3. radijalne polovice 4. prsta (n.digitalis palmaris communis secundus i n.digitalis palmaris communis tertius) [3].



Slika 1.1. Živac n. medianus

Izvor: <http://natus.hr/Karpalni%20kanal>

U toku n.medianusa pri ulazu, prolazu i izlazu iz karpalnog kanala postoje različite varijacije (Slika 1.2.). Neke od varijacija su:

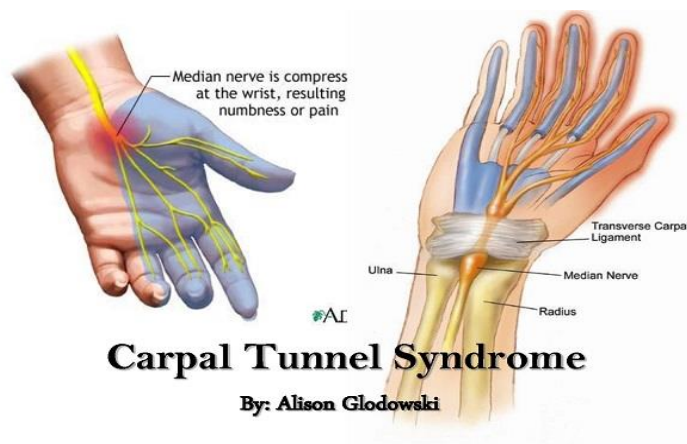
1) Visoko račvanje n.medianusa na ulnarnu i radijalnu granu

2) Prolaz motorne grane s prednje i ulnarne strane živčanog stabla i probijanje retinakulum fleksoruma

3) Postojanje dviju motoričkih grana od kojih jedna probija retinakulum fleksorum

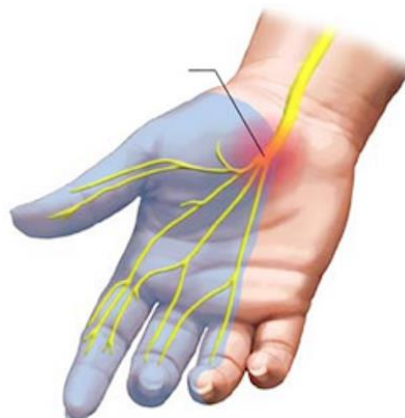4) Odvajanje motorne grane visoko na podlaktici i njen ulaz u retinakulum fleksorum gdje se spaja s tankom motornom granom n.medianusa.

N.medianus u 33% slučajeva inervira cijeli m.flexor pollicis brevis, u 2% slučajeva daje niti i za m.adductor pollicis (Slika 1.3.). Postoje slučajevi „all ulnar hand“ i „all median hand“, tj. kada su svi mali mišići šake inervirani ili od n.ulnarisa ili od n.medianusa [1].



Slika 1.2. Sindrom karpalnog kanala

Izvor: <https://www.fitness.com.hr/zdravlje/ozljede-bolesti/Sindrom-karpalnog-tunela.aspx>



Slika 1.3. Osjetna inervacija n.medianusa

Izvor:

<https://www.neurochirurgiezwole.nl/patienteninformatie/zenuwletsels/carpaal-tunnel-syndroom/>

2. Cilj rada

Oštećenje karpalnog kanala nastaje najčešće zbog djelovanja mehaničke sile.

U radu se nastoje objasniti uzroci nastanka sindroma karpalnog kanala, sagledati kliničku sliku, objasniti način liječenja, te rehabilitaciju.

Naglasak je na važnosti ranog otkrivanja simptoma, intervenciji koja uključuje dijagnostiku i samu rehabilitaciju pacijenta.

3. Razrada

3.1. Etiologija

Etiologija sindroma karpalnog kanala je najčešće nepoznata, u 50% slučajeva i naziva se idiopatski sindrom karpalnog kanala. Faktori rizika koje pripisujemo sindromu karpalnog kanala su dugotrajno držanje ruke tj. šake u položaju fleksije i/ili ekstenzije, izloženost šake vibracijama, opetovano korištenje fleksorne muskulature. Idiopatski oblici sindroma su uzrokovani povišenim tlakom koji se pojavljuje pri dorzalnoj fleksiji šake u karpalnom kanalu. Ovisno o položaju ručnog zgloba, tlak se mijenja od 0 do 100mmHg. Intrakanalikularni tlak u zdravih ljudi iznosi 4-6mmHg u neutralnom položaju [1,2,4].

Postoji i sekundarni sindrom karpalnog kanala. Njemu je etiologija donekle poznata. Javlja se uz klinička stanja koja povećavaju tlak u karpalnom tunelu (abnormalnosti fleksornih tetiva, abnormalnosti sinovije, lezije, tumori koji zauzimaju prostor karpalnog kanala).

Također, sekundarni sindrom karpalnog kanala može se javiti i kod bolesti koje zahvaćaju sinoviju (dijabetes, reumatoidni artritis, sarkoidoza, tuberkuloza...). Sindrom karpalnog kanala je čest u pojedinim obiteljima, pa može biti i genetski utjecaj. Različiti su uzroci mehaničke iritacije i oštećenja živca u karpalnom kanalu. Mehanički pritisak nastaje najčešće zbog anatomskih anomalija te posttraumatskih kompresija.

Ostali uzroci su: profesionalna oštećenja, hormonske promjene (graviditet i menopauza), duža upotreba kontracepcijskih sredstava, cirkulacijski poremećaji, degenerativne promjene zglobova, tenosinovitis, gangliomi, reumatske bolesti, sistemske bolesti i zarazne bolesti koje smo već naveli, hematološke bolesti i kronične intermitentne dijalize.

Također se sindrom pojavljuje i nakon intraneuralnog krvarenja, nakon kroničnih podražaja vezanih uz određeno radno mjesto, nakon pseudoartroze skafoidne kosti [1,2].

Sindrom karpalnog kanala se češće javlja kod ljudi koji dugotrajno rade za računalima zbog nepoštivanja osnovnih ergonomskih principa o položaju ruku i šaka, tako da se već može držati i profesionalnom bolešću - computer disease. Primjenom CT-a i MG-a kod velikog broja pacijenata je nađeno urođeno suženje karpalnog kanala. Tu činjenicu potvrđuje i zapažanje da je kanal uži kod osoba ženskog spola kod kojih je učestalost sindroma znatno veća [5].

3.2. Klinička slika

Klinička slika je vrlo raznolika po simptomatologiji i tijeku. Ovisi o jačini kompresije živca i trajanju. Početni simptomi sindroma karpalnog kanala najčešće su smetnje senzibiliteta (akroparestezija). Parestezije najčešće prate jaki bolovi u inervacijskom području medijanog živca. Simptomi koji se često pojavljuju su također bolovi u predjelu šake i podlaktice, rjeđe nadlaktice, neugodno peckanje, utrnulost ili bolovi u područjima distalnog inervacijskog područja središnjeg živca (n.medianus) tj. u predjelu palca, kažiprsta, srednjeg prsta, te radijalne strane prstenjaka. Šaka je kompleksan organ i njezina funkcija ovisi o usklađenosti senzitorike i motorike.

Bolesnici se žale na oslabljen hvat prstima, smanjenje snage stiska, stvari im ispadaju iz šake mnogo prije no što se može ustanoviti oslabljenost mišića ili atrofija tenara.

Buđenje noću zbog parestezija i bolova je čest znak sindroma karpalnog kanala.

Bolesnici tek u uznapredovalom stadiju potraže liječničku pomoć. Sindrom karpalnog kanala postoji i u akutnom i u kroničnom obliku. Kod akutnog se javlja izrazita bol, a ručni zglob ili cijela šaka postane hladnija i otekne. Kretanje prstima su ograničene (djelomično zbog pareze, djelomično zbog boli). Kronični oblik sadrži dva sindroma, senzorni i atrofički oblik, ovisi o tome prevladavaju li simptomi poremećaja senzibiliteta ili poremećaji motiliteta s trofičkim promjenama [1,2,6].

S obzirom na kliničke simptome i znakove, CTS se klasificira u tri stadija:

Stadij 1:

Bolesnik se često budi uz osjećaj natečenosti i ukočenosti šake. Javlja se bol koja se širi od ručnog zgloba do ramena, te je prisutno bockanje u šaci i prstima. Osjećaj ukočenosti ruke je prisutan i tijekom jutra.

Stadij 2:

Simptomi su prisutni tijekom dana kada je bolesnikova šaka duže vrijeme u istoj poziciji ili kada bolesnik ponavlja isti pokret u ručnom zglobu i šaci. Bolesnicima ispadaju predmeti iz ruke zbog smanjenog osjeta u prstima.

Stadij 3:

U završnom stadiju se primjećuje atrofija mišića palčane strane dlana.

Senzorni simptomi (bockanje, trnjenje, bol) ponekad se mogu smanjiti. U ovom stadiju može doći do atrofije i slabosti mišića kratkog odmicavača palca (lat. m.abductor pollicis brevis) i mišića suprostavljača palca (lat.m. opponens pollicis).

Nakon kirurške terapije u trećem stadiju bolest, oporavak živca ne bude često zadovoljavajući s kliničkog aspekta što se ponekad može dokazati i na elektromioneurografskom testiranju (EMNG) [10].

Neki bolesnici mogu imati i atipične simptome. To su grčevi prilikom pisanja, osjećaj hladnoće u prstima ili ukočenost u trećem prstu, umor ili samo bol u ramenu.

Ponekad ne postoje nikakvi subjektivni simptomi, nego se klinički nađe vidljiva atrofija tenara uz elektroneurografsku (ENG) potvrdu dijagnoze, tj. denervacije [2].

3.3. Dijagnostika

3.3.1. Postavljanje dijagnoze

Postavljanje dijagnoze se temelji na anamnezi, kliničkoj slici i dijagnostičkim testovima.

Klinički kriteriji za CTS su:

- 1) utrnulost i bockanje u inervacijskom području n.medianusa
- 2) noćna utrnulost i bolovi
- 3) slabost i/ili atrofija mišića palčane strane dlana
- 4) pozitivan Tinelov znak
- 5) pozitivan Phalenov test
- 6) gubitak sposobnosti razlikovanja dvije točke

Dijagnostički neurofiziološki testovi EMNG testovi brzina provođenja živčanih signala središnjeg živca.

Za postavljanje dijagnoze koriste se i ultrazvučni pregled i magnetska rezonanca [2].

3.3.2. Dijagnostičke metode

Dijagnostika sindroma karpalnog kanala se temelji na tri temeljna dijagnostička znaka: smetnje senzibiliteta, motiliteta i atrofije mišića šake.

U dijagnostičke metode i postupke spadaju:

1. fizikalni pregled
2. RTG dijagnostika
3. Elektromioneurografija (EMNG)
4. CT
5. MR
6. ultrazvučna dijagnostika [1].

Trebalo bi što prije postaviti dijagnozu, te započeti sa adekvatnim liječenjem kako bi spriječili trajno oštećenje živca.

Postoje i kriteriji za stupnjevanje kljenuti prema manualnom mišićnom testu (MMT), te kriteriji za procjenu opsega pokreta primjenjujući goniometriju.

Manualni mišićni test je subjektivna metoda mjerenja mišićne snage. Prema istoimenom mišićnom testu ocjene za mišićnu snagu su od 0 do 5.

Ocjena 0 – nema mišićne aktivnosti.

Ocjena 1 – pojavljuje se mišićna kontrakcija u tragu, što se može palpirati ili vizualizirati i pri tome je sačuvano 10% mišićne snage.

Ocjena 2 – mišić je sposoban da savlada pun obim pokreta u zglobu kada je isključena sila zemljine teže (u suspenziji, na kosoj ravni, u vodi) i pri tome je sačuvano 25% mišićne snage.

Ocjena 3 – mišićnom kontrakcijom je moguće savladati pun obim pokreta bez isključenja zemljine teže i sačuvano je 50% mišićne snage.

Ocjena 4 – mišićnom kontrakcijom je moguće savladati pun obim pokreta protiv sile zemljine težine i blagog otpora i pri tome je sačuvano 75% mišićne snage.

Ocjena 5 – pokazuje da mišić može savladati pun obim pokreta uz maksimalni otpor koji manualno pruža fizioterapeut, a to znači da mišić posjeduje 100% snage.

Goniometrija je objektivna metoda mjerenja opsega pokreta u zglobu.

Medicinskim kutomjerom ili goniometrom se izvodi testiranje. Dobivene vrijednosti opsega pokreta izražavaju se u stupnjevima. Mjerenje započinje iz početnog položaja ili nultog položaja, pacijent je u sjedećem, stojećem ili ležećem položaju. Mjere se aktivni i pasivni pokreti, te se vrijednosti unose u fizioterapeutski karton.

Osim MMT-a, primjenjuje se i dinamometrija za koju je potreban dinamometar. Postoji više vrsta dinamometra:

1. dinamometar na pero

2. hidraulični dinamometar

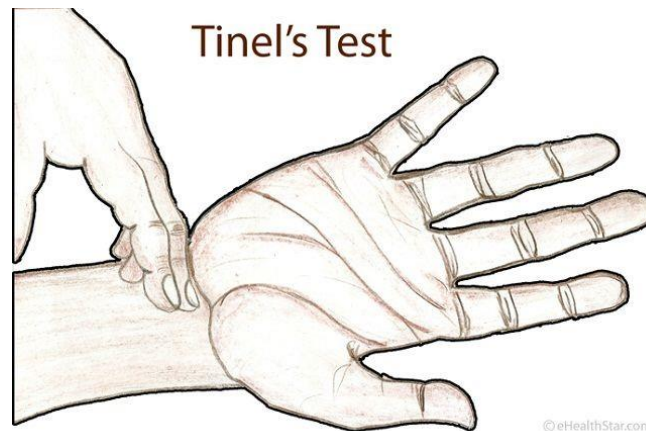
3. elektronski dinamometar

- vrijednosti se zapisuju u njutnima (N)

Vizualnu analognu skalu boli (VAS skalu) koristimo za procjenu boli, a vrijednost se kreće od 0 do 10. 0 je bez boli, a 10 je najjača moguća bol [3].

Posebnu važnost imaju klinički testovi: Tinelov, Phalenov, Wormserov i Torniquet-test.

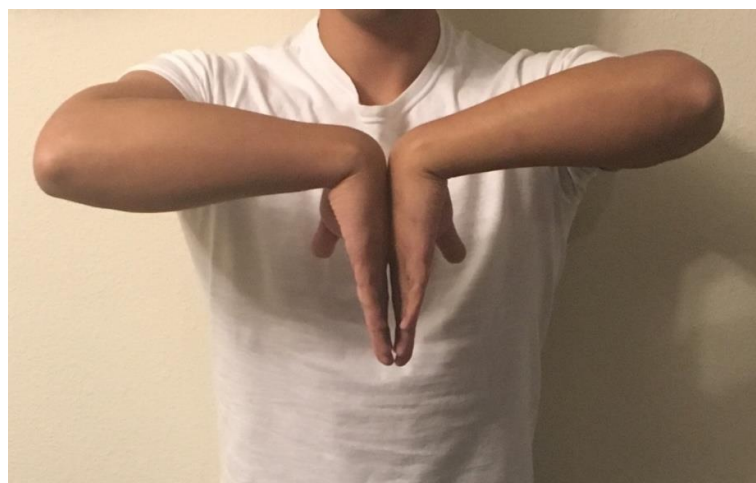
Tinelov test (Slika 3.1.) izvodimo laganim udaranjem (perkusijom) po dlanskoj strani karpalnog kanala. Test smatramo pozitivnim ukoliko perkusijom izazovemo škakljanje, tj. bol ili mravinjanje u području palca, kažiprsta, srednjeg prsta i radijalne polovice prstenjaka [1].



Slika 3.1. Tinelov test

Izvor: <https://www.pinterest.at/pin/125045327138205513/>

Phalenov test (Slika 3.2.) izvodimo tako da pacijent drži šake u fleksiji. Pritišćemo ekstenzorne strane šaka jednu o drugu 30-60 sekundi. Test je pozitivan ako se nakon 30 sekundi pojave trnci i bol u inervacijskom području živca. Time dolazi do povećanja tlaka u karpalnom kanalu i pritišće se središnji živac između TCL-a i prednjeg ruba distalnog dijela palčane kosti. Kompresija n.medianusa u tom položaju izaziva simptome mravinjanja ili smanjenja osjeta u palcu, kažiprstu, srednjem prstu i radijalnoj polovici 4.prsta (prstenjak), te žarenje [1,7].

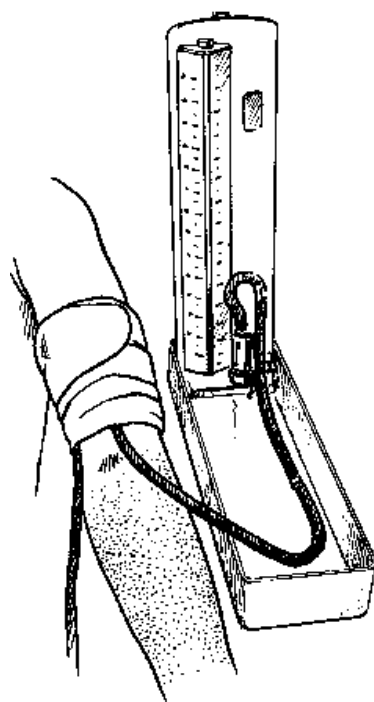


Slika 3.2. Phalenov test

Izvor: https://www.wikiwand.com/hr/Phalenov_test

Wormserov test (Slika 3.3.) se izvodi hiperekstenzijom ručnog zgloba i traje 60 sekundi. Ako se nakon 30 sekundi pojave trnci i bol (kao kod Phalenovog testa), smatramo ga pozitivnim [1].

Torniquet-test izvodi se tako da manšetu tlakomjera postavimo na nadlakticu i napuše se iznad vrijednosti sistoličkog tlaka i tako se ostavi 60 sekundi. Ako je živac komprimiran u karpalnom kanalu, ubrzo će se u inervacijskom području n.medianusa pojaviti bol i trnci [1].

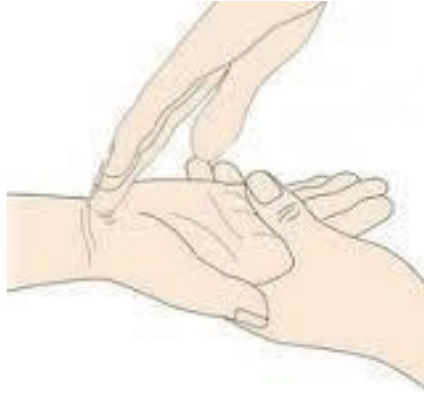

Slika 3.3. Torniquet test

Izvor: <http://helid.digicollection.org/en/d/Jwho89e/12.9.html>

Bilićev test (Slika 3.4.) je osjetljiviji od svih kliničkih testova, te se njegova pouzdanost može mjeriti s torniquet-testom. Izvodi se tako da se supinirana šaka stavlja na tvrdu podlogu, zatim liječnik na mjesto gdje n.medianus prolazi ispod retinakuluma fleksoruma, stavlja jagodicu svog prsta, kažiprst ukruti, opusti ramene i lakatne mišiće tako da iznad medianusa proizvede pritisak težine cijele ruke. Na taj način je omogućeno ponavljanje testa pod jednakim uvjetima, kao i kod Torniquet-testa. Bilić ga je nazvao „Test pritiska“ [1].

Pozitivan je kada u inervacijskom području živca dođe do pojave parestezije, hipoestezije ili hiperestezije za manje od 60 sekundi od početka izvođenja testa.



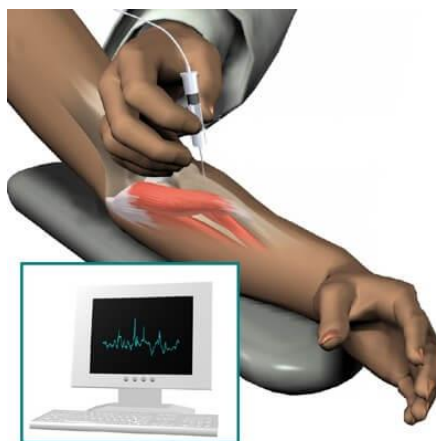
Slika 3.4. Bilićev test

Izvor: <https://repo.ozs.unist.hr/islandora/object/ozs%3A220/datastream/PDF/view>

Ako se karakteristična simptomatologija pojavi nakon više od 10 sekundi, živac nije znatnije oštećen i promjene su reverzibilne. Kada simptomi počinju nakon manje od 5 sekundi, živac je vjerojatno znatno oštećen. Rezultati liječenja kod tih bolesnika će biti lošiji [1].

Rengentska pretraga se također primjenjuje u otkrivanju sindroma karpalnog kanala.

Elektromioneurografija (EMNG), iako je bolna, jednostavna je pretraga koju treba učiniti kod kliničke sumnje na sindrom karpalnog kanala, te prije kirurške intervencije na oboljeloj šaci. Pretraga je sigurna i dostupna. Mjeri se brzina provodljivosti impulsa duž segmenta živca i odgovori mišićnih vlakana (mišića tenara) na podražaj (Slika 3.5.). Kada je EMNG negativan, uz tipične simptome i pozitivne provokacijske testove, dijagnoza se postavlja na temelju kliničke slike. Negativnim nalazom se ne isključuje postojanje sindroma [3].



Slika 3.5. Primjena EMG

Izvor: <https://www.krenizdravo.hr/zdravlje/pretrage/emg-elektromiografija-ruku-i-nogu-kako-i-zasto-se-izvodi-priprema-cijena>

Kompjutorizirana tomografija (CT) zahvalna je tehnika za istraživanje šake in vivo.

Prostorna rezolucija CT-a manja je nego kod konvencionalne tomografije, a kontrastna rezolucija je puno bolja jer je omogućena oštra i jasna vidljivost anatomskih struktura na CT-u. Na konvencionalnoj tomografiji segmenti izgledaju stopljeno, mutno, bez oštrih granica. Najbolji je aksijalni ili sagitalni sken. Sagitalni sken daje anatomske podatke slične onima koji se dobiju radiografijom ili tomografijom. Aksijalni prikaz daje odlične podatke o odnosu između patološke lezije i normalnih struktura (grupe mišića, živci, krvne žile ili koštani kortikolis).

Također se koriste i dijagnostičke metode poput ultrazvučne i MR pretrage karpalnog kanala. Ultrazvuk je metoda kojom se vizualno prikazuje kompresija živca i prisutstvo lipoma, ganglioma ili tenosinovitisa u tunelu, ali je često zapostavljena metoda. Tipični ultrazvučni nalaz je spljošteni živac u distalnom dijelu karpalnog kanala.

Često je prisutno povećanje promjera živca proksimalno od mjesta kompresije, uz izbočenje karpalnog ligamenta u palmarnom smjeru radi povećanog tlaka unutar kanala [5].

Znakovi kompresije živca medianusa na MR T2 presjecima karpalnog kanala su:

1. povećanje promjera živca na ulasku u kanal
2. spljošten živac u kanalu
3. povišeni (hiperintenzni) signal živca
4. palmarno izbočenje karpalnog ligamenta [5].

3.4. Liječenje

Sindrom karpalnog kanala može se liječiti konzervativno i operativno.

3.4.1. Konzervativno liječenje

Primjenjujemo ga kod umjerenih i blažih sindroma. U samom liječenju se primjenjuju razne metode kao što su: ortoza za ručni zglob (noćna uporaba prvenstveno), fizikalna terapija (kineziterapija, laser niske snage, kratkovalna dijatermija, terapijski ultrazvuk, magnetoterapija), primjena ergonomske mjere (izbjegavanje repetitivnih kretnji u ručnom zglobu).

Konzervativnom terapijom se ublažavaju simptomi 2-6 tjedana nakon primjene. Postiže se maksimalna učinkovitost do 3 mjeseca nakon terapije.

Cilj je poboljšanje fleksibilnosti šake i elastičnosti skraćenih tetiva, te smiriti simptome.

Ako ne dovede do poboljšanja nakon 6 tjedana od terapije, trebaju se razmotriti druge metode liječenja [3].

3.4.2. Imobilizacija ručnog zgloba

Ortoza za ručni zglob je najčešća konzervativna terapija. Primjenjuje se za blage i umjerene slučajeve sindroma. Primjenjuje se kako bi se spriječio nepovoljan položaj (fleksija ručnog zgloba) u toku noći. To posljedično smanjuje pritisak na n.medianus, primjenjuje se najmanje tri mjeseca. Dobro se podnosi, jednostavna je za korištenje i pristupačna. Ortoze su preporučljive posebno kod trudnica i reverzibilnih sindroma karpalnog kanala. Primjenjuje se i kombinacija s drugim konzervativnim metodama liječenja [3].

3.4.3. Vježbe i mobilizacijske tehnike šake

Vježbe ručnog zgloba i prstiju (vježbe istezanja) dovode do poboljšanja simptoma sindroma karpalnog kanala. Sprječavaju adheziju između ligamenata i n.medianusa, smanjuju tenosinovijalni edem, poboljšavaju lokalnu cirkulaciju, te time smanjuju pritisak u karpalnom kanalu [3].

Vježbe istezanja živca i tetiva imaju slabiji učinak od imobilizacije zgloba ortozom [3].

3.4.4. Operacijsko liječenje

Pod kirurško liječenje sindroma karpalnog tunela podrazumijevamo dekompresiju n.medianusa u karpalnom kanalu. Kirurškom dekompresijom presijeca se RF. Smanjuje se pritisak na n.medianus, te se povećava prostor unutar karpalnog kanala. Dekompresija

n.medianusa se provodi kod umjerenih (srednje teških), te teških stupnjeva oštećenja sindroma karpalnog kanala. Oko 70-90 % pacijenata ima dobre/izvrsne rezultate dugoročno [3].

Kirurške tehnike liječenja:

1. tehnika „otvorenog polja“ , najstarija i standardna metoda
2. tehnika „manjeg otvora“ (manje invazivna)
3. endoskopska tehnika, relativno nova tehnika, uveo ju je Okutsu 1986. godine. [3]

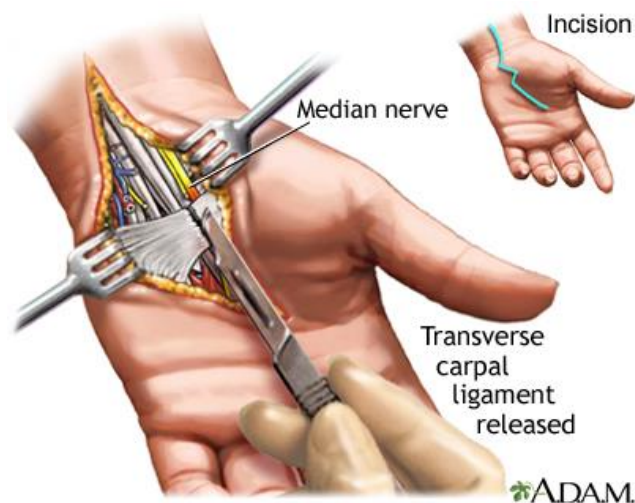
Koristi se i WALANT metoda (wide-awake , local anesthesia, no tourniquet). WALANT anestezija je dobro prihvaćena zbog više učinaka: povećava učinkovitost operacije, povećava zadovoljstvo pacijenta, smanjuje post operacijske mučnine i povraćanje. Novije studije su pokazale da imobilizacija nije potrebna nakon operacije sindroma karpalnog kanala. Pacijenta se potiče na aktivno vježbanje prstima. Imobilizacijom se može produžiti funkcionalni oporavak i zbog toga se ne preporuča nakon operacije. Post operacijski oporavak je individualan.

Operacijsko liječenje je uspješno u većini slučajeva [3].

Američka akademija ortopedskih kirurga (AAOS) 2016. godine daje jaku preporuku za operacijske tehnike bez obzira na vrstu tehnike, a od konzervativnih metoda liječenja daje prednost ortozi za ručni zglob [3].

Suglasni su da se sindrom karpalnog kanala (blažeg i umjerenog stupnja) liječi konzervativno, a teži stupanj kirurški. Također daju preporuku za lokalne kortikosteroidne injekcije, umjerenu preporuku daju peroralnim medikamentima (diuretik, gabapentin, astaxanthin, NSAR, peroralni steroid, ketoprofen fonoforeza), a terapijskom ultrazvuku i laseru niske snage daju organičenu preporuku [3].

Pacijentima koji imaju blaže i umjerene stupnjeve preporučuje se konzervativno liječenje, prvenstveno uz korištenje ortoze za ručni zglob, lokalne kortikosteroidne injekcije i fizikalnu terapiju. Operacijsko liječenje (Slika 3.6.) se preporuča ako konzervativno liječenje nije bilo uspješno ili je dijagnosticirano oštećenje težeg stupnja n.medianusa. Anamneza, klinički pregled, dijagnostički testovi, te EMNG nalaz (prikaz stupnja oštećenja živca i otkrivanje drugih sindroma i oštećenja) dovode do točne dijagnoze [3].



Slika 3.6. Operativni zahvat

Izvor: <https://medlineplus.gov/ency/imagepages/19250.htm>

3.4.5. Medikamentozno liječenje

Uključuje primjenu nesteroidnih antireumatika (NSAR), kortikosteroida (oralno ili lokalno), vitamina B6 i B12, te diuretika [3].

3.5. Fizikalna terapija

3.5.1. Kineziterapija

Kineziterapija je znanstvena disciplina i grana fizikalne medicine koja se koristi pokretom u svrhu liječenja. U kineziterapiji se koriste različiti modaliteti vježbi, posebno se dozira intenzitet vježbanja (ovisno o pojedincu, te njegovom stanju). Najvrjednija je metoda u fizikalnoj terapiji. Vježbanjem povećavamo snagu, te se povećanim radom postigne hipertrofija. Ako nema mišićne kontrakcije, javlja se hipotonija i hipotrofija tj. gubitak mišićne snage. Povećanjem mišićne kontrakcije raste mišićna snaga. Vježbe koje imaju najbolji učinak su one s otporom [7].

Postoje 3 vrste kontrakcija:

- 1) Izotonička (statička) kontrakcija kod koje se ne mijenja fiziološki presjek mišića, niti udaljenost između polazišta i hvatišta. Veća je napetost mišića, te on razvija maksimalnu silu. Kod izotoničke kontrakcije ne dolazi do pokreta i prisutan je konstantni otpor.
- 2) Izometrička (dinamička) kontrakcija kod koje se mijenja fiziološki presjek mišića i udaljenost između polazišta i hvatišta, a napetost u mišiću je ista. Kod izometričke kontrakcije prisutan je stalni otpor uz promjenjivu brzinu. Rezultat kontrakcije mišića je pokret [3].

Izometrička kontrakciju dijelimo na tri podvrste:

- 1) Koncentrična je približavanje polazišta i hvatišta mišića, sila kontrakcije veća od ostalih sila
- 2) Ekscentrična je udaljšavanje polazišta i hvatišta, sila kontrakcije veća od ostalih sila
- 3) Izokinetička kontrakcija su vježbe s konstantnom brzinom i promjenjivim otporom [7].

Medicinske vježbe dijelimo prema svrsi i načinu izvođenja. Prema svrsi postoje vježbe opsega pokreta, vježbe snage, te vježbe izdržljivosti. Prema načinu izvođenja postoje aktivne vježbe, aktivno-potpomognute vježbe i pasivne vježbe. Aktivne vježbe pacijent sam izvodi bez ičije pomoći. Mogućnost izvođenja ukazuje na dobru prognozu za oporavak. Kod aktivno-potpomognutih vježbi pacijent napravi maksimalnu moguću aktivnu kontrakciju, a fizioterapeut nadopuni pokret, što je više moguće. Snaga mišića je ocjena 2 prema MMT-u. Kod pasivnih vježbi pacijent ne može sam izvesti aktivan pokret. Prema MMT-u ocjene su 0 ili 1. Izvodi ih fizioterapeut pasivno ili aktivnopotpomognuto ali i pacijent pomoću kineteka. Ako vježbe izvodi pacijent onda je to pomoću zdravog ekstremiteta.

Ciljevi vježbi su povećati i održati opseg pokreta, poboljšati metabolizam, povećati propriocepciju, te održavati fiziološku dužine mišića [7].

Pasivne vježbe

Vježba (Slika 3.7.): Pacijentova ruka je okrenuta dlanom prema podlozi, ispod ručnog zgloba stavljen je podložak ili namotani ručnik, jedna fizioterapeutova ruka je položena malo iznad ručnog zgloba zbog fiksacije dok drugom obuhvaća pacijentov dlan. Fizioterapeut lagano svojom rukom pomiče pacijentovu u dorzifleksiju. Ponavlja vježbu 5-6 puta.



Slika 3.7. Dorzifleksija ručnog zgloba

Izvor: privatna galerija

Vježba (Slika 3.8.) : Pacijentova ruka okrenuta je tako da su prsti usmjereni prema stropu, fizioterapeut jednom rukom obuhvaća pacijentovu ruku malo iznad ručnog zgloba, dok drugom obuhvaća dlan. Fizioterapeut laganim pokretima pacijentovu ruku stavlja u dorzifleksiju tako da su prsti okrenuti prema podu. Ponavlja 5-6 puta.



Slika 3.8. Dorzifleksija ručnog zgloba

Izvor: privatna galerija

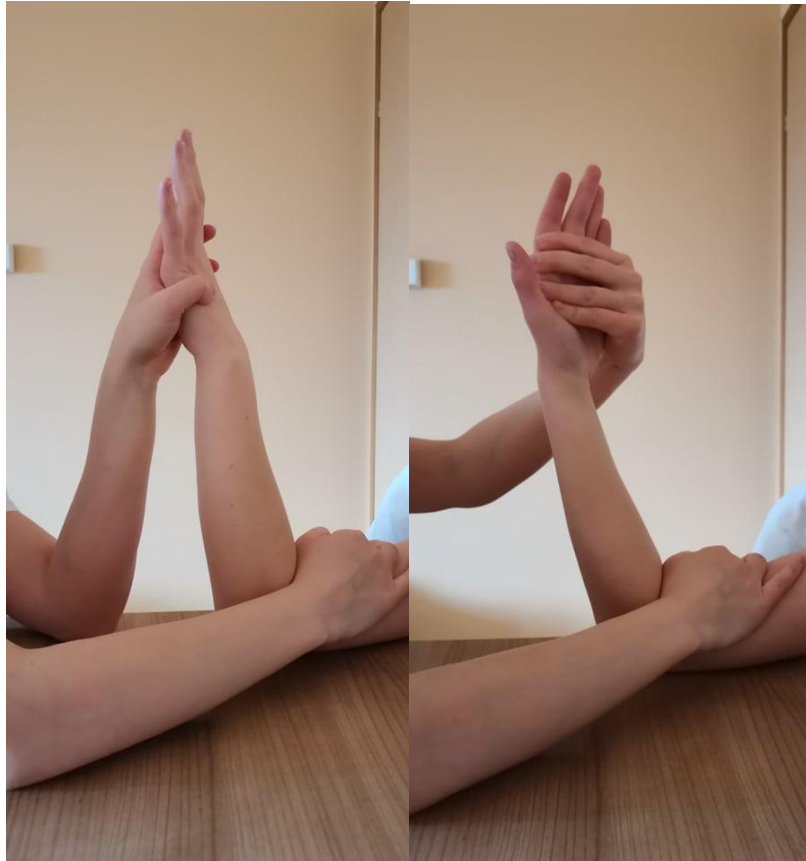Vježba (Slika 3.9.): Ruka je oslonjena na podložak, dlan je okrenut prema podu. Fizioterapeut jednom rukom obuhvaća pacijentovu ruku malo iznad ručnog zgloba zbog fiksacije, dok drugom obuhvaća dlan. Laganim pokretima fizioterapeut pacijentovu ruku pomiče lijevo pa desno (radijalna i ulnarna devijacija). Ponavlja 5-6 puta.



Slika 3.9. Ulnarna i radijalna devijacija

Izvor: privatna galerija

Vježba (Slika 3.10.): Ruka je savinuta u laktu tako da je dlan okrenut prema fizioterapeutu. Jednom rukom fizioterapeut fiksira nadlakticu, dok drugom obuhvaća dlan. Fizioterapeut lagano pacijentovu ruku premješta u položaj tako da je dlan okrenut prema pacijentu (premještanje iz pronacije u supinaciju). Ponavlja 5-6 puta.



Slika 3.10. Supinacija i pronacija šake

Izvor: privatna galerija

Aktivne vježbe



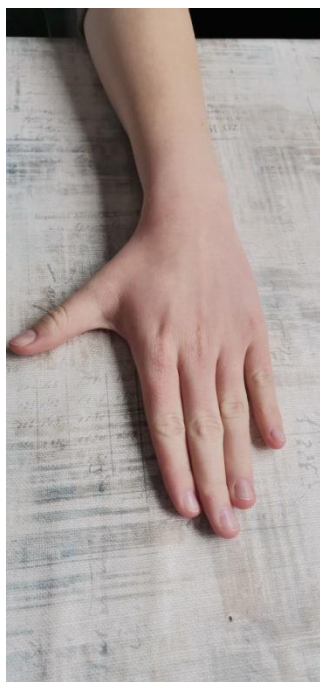Slika 3.11. Fleksija I., II. I III. Intrafalangealnog zgloba zadnja četiri prsta

Izvor: privatna galerija



Slika 3.12. Fleksija palca

Izvor: privatna galerija



Slika 3.13. Abdukcija palca

Izvor: privatna galerija



Slika 3.14. Opozicija V prsta i palca

Izvor: privatna galerija



Slika 3.15. Vježba za propriocepciju šake

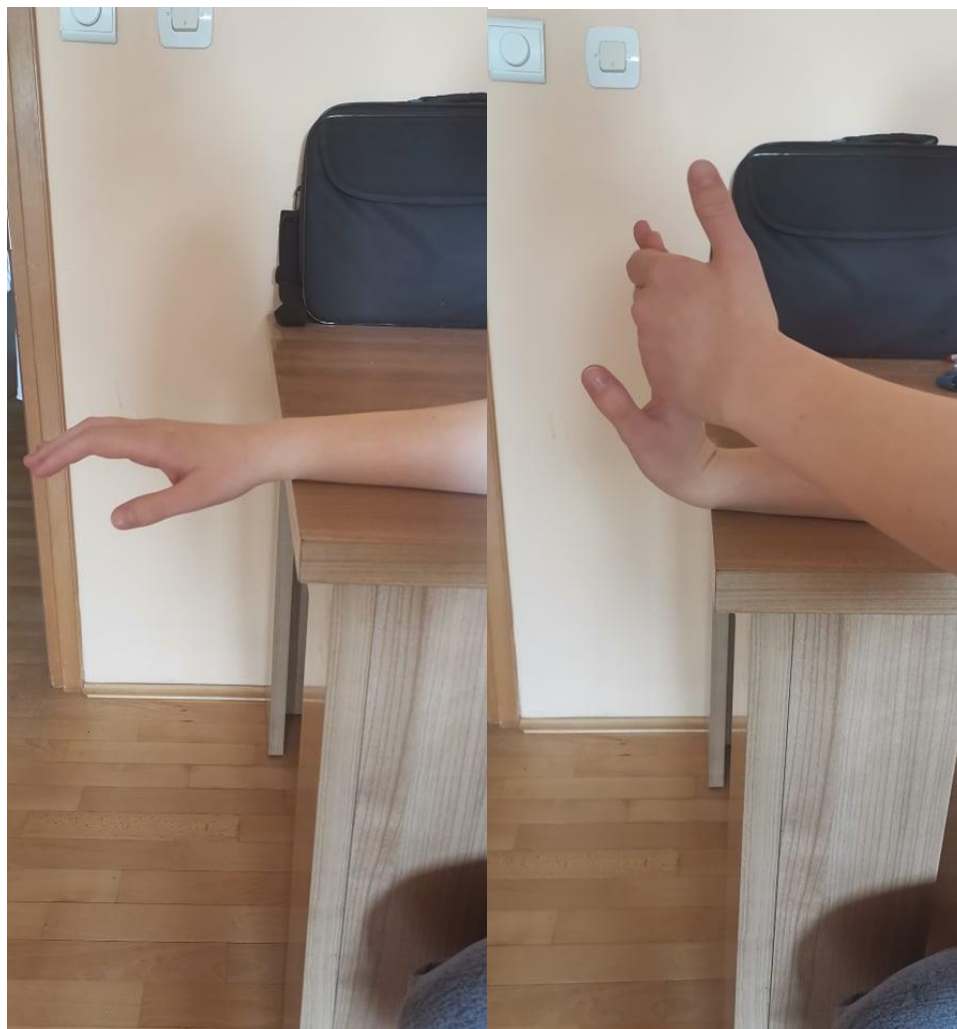Izvor: privatna galerija



Slika 3.16. i 3.17. Vježba za pronaciju šake

Izvor: privatna galerija

Vježba (Slika 3.18.): sjedeći položaj, podlaktica oslonjena na čvrstu podlogu, šaka izvan podloge, drugom rukom obuhvatimo dlan i lagano zatežemo prema gore dok ne osjetimo istežanje. Položaj zadržati 5 sekundi i lagano opustite. Ponoviti nekoliko puta.



Slika 3.18. Fleksija šake

Izvor: privatna galerija

Vježba (Slika 3.19.): podlaktica je na podlozi u srednjem položaju, palac gleda prema gore i lagano podižemo cijeli dlan prema sebi. Palac je prema laktu. Zadržati 5 sekundi, opustiti i ponoviti par puta.



Slika 3.19. Radijalna devijacija

Izvor: privatna galerija

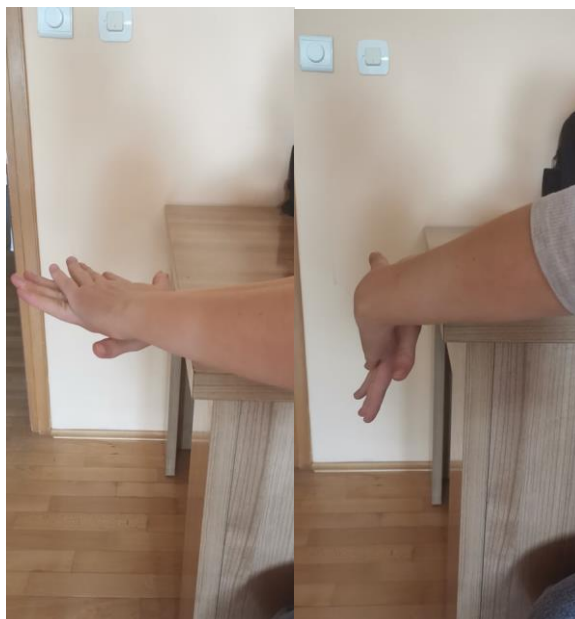Vježba (Slika 3.20.): položaj ruke je dlan prema dolje, okrećemo šaku tako da dlan gleda prema gore, palac što više guramo prema van, zadržimo i nekoliko puta ponovimo.



Slika 3.20. Supinacija i pronacija šake

Izvor: privatna galerija

Vježba (Slika 3.21.): dlan postavite s gornje strane oboljele ruke, te potisnite prema dolje, zadržite položaj 5 sekundi i opustite. Nekoliko puta ponoviti vježbu.



Slika 3.21. Palmarna fleksija

Izvor: privatna galerija

Vježba (Slika 3.22.): podlaktica je na podlozi u srednjem položaju, dlan pomičemo tako da mali prst ide prema dolje, zadržati položaj 5 sekundi, opustiti i ponoviti par puta.



Slika 3.22. Ulnarna devijacija

Izvor: privatna galerija

Vježba (Slika 3.23.): sjediti uspravno, isprepletite prste na prsima, okrećite dlanove prema van, ispravite laktove, istegnite se što više i vratite dlanove na prsa. Nekoliko puta ponovite.



Slika 3.23. Vježba za sindrom karpalnog kanala

Izvor: privatna galerija

Vježba (Slika 3.24.): spojite dlanove, laktovi su rašireni u ravnini s ramenima, udahnite, te na izdah pritisnite čvrsto dlanom o dlan, zadržite 5 sekundi, opustite i ponovite par puta.



Slika 3.24. Vježba za jačanje mišića

Izvor: privatna galerija

Vježba (Slika 2.25.): Omotajte rastezljivu traku oko šaka, istodobno širiti ruke rastežući traku zadržite 5 sekundi, opustiti i ponoviti par puta.



Slika 3.25. Vježba s trakom

Izvor: privatna galerija

3.5.2. Terapijski ultrazvuk

Ultrazvuk se u liječenju koristi dugi niz godina, ali njegov patofiziološki učinak je još uvijek kontroverzan. Poboljšava cirkulaciju, neuralnu regeneraciju, metabolizam, povećava lokalnu temperaturu tkiva, skraćuje upalni proces, smanjuje percepciju boli. Trajanje aplikacije je 5min, a frekvencija je 1 Wcm² [3].

3.5.3. Ultrazvuk kroz vodu

Ultrazvuk se primjenjuje u kadicama od keramike, stakla ili plastične mase. Voda je destilirana ili prokuhana, a njezina temperatura iznosi 37 stupnjeva. Ultrazvuk se koristi za neravne male površine (zglobovi šake). Ultrazvučna glava se uroni u kadicu s vodom, a ultrazvučni snop se usmjeri na bolno mjesto 0,5-3 cm od površine tijela [8].

3.5.4. Magnetoterapija

Magnetoterapija je terapija magnetskim poljem koja se primjenjuje za liječenje sindroma karpalnog kanala. Primjenom magnetoterapije se stvara niskofrekventno pulsirajuće magnetsko polje. Prodoranjem magnetskog polja je zahvaćena svaka stanica koja se nalazi unutar tog polja. Ioni se u stanici i izvan nje pokreću, te se ubrzava prolazak iona kroz staničnu membranu. To pozitivno utječe na metabolizam stanice. Magnetsko polje normalizira razlike električnog potencijala stanice i opskrbljuje stanicu kisikom što znači brže cijeljenje tkiva [3].

3.5.5. Terapija laserom niske snage

Laseri niske snage djeluju stimulirajuće. Laserska energija djeluje lokalno producira endorfine, serotonin i nekoliko medijatora koji smanjuju upalnu reakciju i bol. Terapija lasera je 90 sekundi i primjenjuje se na tri točke karpalnog kanala. Položaj je relaksirajući za vrijeme same terapije [3].

3.5.6. Kratkovalna diatermija (KD)

Uspoređivali su se učinci pulsirajućeg KD-a u s kontinuiranim KD-om i placebo. Svakoj je skupini aplicirano 20 minuta KD-a dnevno, 5 dana u tjednu, tijekom 3 tjedna. Postoje dokazi da je kontinuirani KD učinkovitiji od pulsirajućeg KD-a i placebo u kratkoročnom razdoblju [3].

3.5.7. Primjena analgetskih struja

Uspoređivala se primjena interferentne struje (IFS) u odnosu na transkutanu električnu nervnu stimulaciju (TENS) i noćnu ortoza za ručni zglob. IFS i TENS su primijenjeni kroz tri tjedna, 15 terapija apliciranih po jednu terapiju dnevno. Noćna ortoza je nošena 15 noći tijekom tri tjedna. Uspoređujući ove tri skupine, dokazalo se da je IFS značajno učinkovitije od noćne ortoze, jer je smanjile bol tijekom šest tjedana praćenja. Uspoređujući IFS i TENS, dokazano je da je IFS također učinkovitije jer se bol smanjila, te poboljšao funkcionalni status ručnog zgloba, tijekom šest tjedana praćenja. Postoje umjereni dokazi da je IFS učinkovitije od TENS-a i noćne ortoze ručnog zgloba [3].

U kliničkoj praksi se najprije primjenjuje ortoza za ručni zglob (konzervativni postupak liječenja). Preporuča se nošenje od dva do tri mjeseca tijekom noći. Uz ortoza se primjenjuju istovremeno TENS i IFS, te terapijski ultrazvuk ili laser niske snage. Fizikalne procedure se daju deset dana jednom dnevno, dva do tri tjedna.

Uz to se primjenjuju i kineziterapijski postupci (vježbe istezanja, relaksacije, snaženja) mišića šaka i podlaktice. Elektrostimulacija se koristi ako je prisutna hipotrofija muskulature tenara. Vježbe se rade 10 do 15 dana, jednom dnevno, individualno, te uz nadzor fizioterapeuta. Što se tiče medikamenata, po potrebi se daje NSAR u adekvatnoj dozi cca 8 do 10 dana. Peroralna kortikosteroidna terapija se zbog mogućih nuspojava rjeđe koristi. Također se rijetko daje i lokalna kortikosteroidna terapija zbog mogućeg oštećenja živca i rizične aplikacije. Sve navedene konzervativne metode primjenjuju se samo u blažem i umjerenom stupnju sindroma karpalnog kanala [3].

3.6. Prevencija sindroma karpalnog kanala

Svi koji rade ponavljajuće pokrete rukama, a poglavito šakama, trebaju uzeti češće stanke u kojima je korisno razgibati i rastegnuti sve zglobove ruku (uključujući i ramena) i vrat. Dobro držanje i ergonomski prilagođeno radno mjesto važan su element u sprječavanju nastanka sindroma karpalnog kanala. Treba smanjiti stres na ručni zglob, te se preporučuju poslovi u kojima se ne zahtijeva veća kretnja u tom zglobu. Ručke alata trebaju omogućavati ravnomjernu raspodjelu sila kroz mišiće prstiju. Također se treba izbjegavati rad na niskim temperaturama. Poželjna je i uporaba strojeva sa što manje vibracija [9].

3.7. Post operacijska rehabilitacija nakon dekompresije živca u karpalnom kanalu

1.tjedan: stavlja se ortoza ili sadrena udlaga (najčešće noću), rade se vježbe cirkulacije (3x dnevno, ruke iznad razine srca) i aktivne vježbe prstiju (puna fleksija i ekstenzija svih prstiju, skupljanje i širenje svih prstiju, te tzv. hvat pincete), također se rade i vježbe lakta i ramenog obruča

Od velike važnosti je držati ruku iznad razine srca s blago savijenom u laktu zbog sprječavanja otoka i pravilne cirkulacije

2.tjedan: uklanja se ortoza ili sadrena udlaga, vježbe se izvode uz pomoć fizioterapeuta ili aktivne vježbe, primjenjuju se vježbe jačanja mišića šake i prstiju, vježbe lakta i ramenog obruča, te vježbe posture.

3.tjedan: primjenjuje se elektrostimulacija mišića (po potrebi), progresija jačanja muskulature šake i cijele ruke, te precizni hvat prstima [10].

4. Zaključak

Sindrom karpalnog kanala najčešća je kompresivna neuropatija. Akutna faza zahtjeva mirovanje što uključuje primjenu ortoza, izbjegavanje bolnih položaja i pokreta, te primjenu analgetika, protuupalnih lijekova te kriomasaže ili kriobloga. Metode koje se primjenjuju u fizikalnoj terapiji su: krioterapija kojom ćemo postići analgeziju, smanjiti otok i omogućit će nam lakše izvođenje pokreta. Bezbolan pokret je nešto čemu težimo u rehabilitaciji karpalnog kanala. Aktivan pokret u kineziterapiji sindroma otvorit će nam prostor za vježbe jačanja mišićne mase, te povećanje samog opsega pokreta. Elektroterapija ima za ulogu poboljšanje cirkulacije, te samim time ubrzava proces oporavka. Hidroterapija (vježbe u kadici) također ubrzavaju proces oporavka. Kada konzervativno liječenje ne daje željene rezultate u određenom periodu, pristupamo operativnom načinu liječenja. Sve je češća incidencija pojavnosti sindroma karpalnog kanala u mlađoj populaciji. Rano prepoznavanje simptoma i pravilna dijagnostika ključni su za što bolji ishod rehabilitacije.

5. Literatura

- [1] Štimac D., liječnik, Ultrazvučna procjena dimenzija karpalnog kanala pri kompresiji n.medianusa, Zagreb, rujan 2001., magistarski rad (str. 25.-28.)
- [2] Utrobičić I., Uloga fibrinogena u idiopatskom sindromu karpalnog tunela, zbirka, Split 2014., doktorska disertacija (str. 5.-8.)
- [3] Baričić M., Šantić V., Legović D., Jotanović Z., Matejčić N., Miletić Barković M., Sindrom karpalnog kanala, Pregledni članak (str. 5.-13.)
- [4] Jalšovec D., Sustavna i topografska anatomija čovjeka, Zagreb: Školska knjiga, 2005.
- [5] Crnković T., Bilić R., Kolundžić R., Sindrom karpalnog tunela- suvremena dijagnostika i liječenje, članak (str. 80.-81.)
- [6] Jesenšek Papež B., Ocjena oštećenja osjetnih i motoričkih živčanih vlakana kod sindroma karpalnog tunela s obzirom na trajanje bolesti, Magistarski rad, Zagreb, rujan 2001. (str. 18.-19.)
- [7] Dunkić M., Rehabilitacija bolesnika s lezijom n.medianusa u sklopu sindroma karpalnog tunela, Sveučilište u Splitu, Sveučilišni odjel 2015., diplomski rad (str. 18.-21.)
- [8] Moore KC, Dalley II FA Aguramr, Clinically Oriented Anatomy, Lippincott Williams & Wikins; 2005.
- [9] Grazio S., Sindrom karpalnog kanala, Priručnik za bolesnike, Hrvatska liga protiv reumatizma, Zagreb, 2005. (str. 12.-13.)
- [10] Akromion, Specijalna bolnica za ortopediju i traumatologiju, Poslijeoperacijska rehabilitacija nakon dekompresije živca u karpalnom kanalu (str.1.)

Popis slika:

Slika 1.1. Živac n.medianus.....	4
Izvor: http://natus.hr/Karpalni%20kanal (preuzeto: 4.5.2021.)	
Slika 1.2. Sindrom karpalnog kanala.....	5
Izvor: https://www.fitness.com.hr/zdravlje/ozljede-bolesti/Sindrom-karpalnog-tunela.aspx (preuzeto: 4.5.2021.)	
Slika 1.3. Osjetna inervacija n.medianusa	5
Izvor: https://www.neurochirurgiezwolle.nl/patienteninformatie/zenuwletsels/carpaal-tunnel-syndroom/ (preuzeto: 4.5.2021.)	
Slika 3.1. Tinelov test.....	11
Izvor: https://www.pinterest.at/pin/125045327138205513/ (preuzeto: 6.5.2021.)	
Slika 3.2. Phalenov test.....	11
Izvor: https://www.wikiwand.com/hr/Phalenov_test (preuzeto: 6.5.2021.)	
Slika 3.3. Torniquet test.....	12
Izvor: http://helid.digicollection.org/en/d/Jwho89e/12.9.html (preuzeto: 6.5.2021.)	
Slika 3.4. Bilićev test.....	13
Izvor: https://repo.ozs.unist.hr/islandora/object/ozs%3A220/datastream/PDF/view (preuzeto 6.5.2021.)	
Slika 3.5. Primjena EMG.....	13
Izvor: https://www.krenizdravo.hr/zdravlje/pretrage/emg-elektromiografija-ruku-i-nogu-kako-i-zasto-se-izvodi-priprema-cijena (preuzeto: 6.5.2021.)	
Slika 3.6. Operativni zahvat.....	17
Izvor: https://medlineplus.gov/ency/imagepages/19250.htm (preuzeto: 7.5.2021.)	
Slika 3.7. Dorzifleksija ručnog zgloba, Izvor: privatna galerija.....	19
Slika 3.8. Dorzifleksija ručnog zgloba, Izvor: privatna galerija.....	20
Slika 3.9. Ulnarna i radijalna devijacija, Izvor: privatna galerija.....	21
Slika 3.10. Supinacija i pronacija šake, Izvor: privatna galerija.....	22
Slika 3.11. Fleksija I.,II., i III., intrafalangealnog zgloba zadnja četiri prsta, Izvor: privatna galerija.....	23
Slika 3.12. Fleksija palca, Izvor: privatna galerija.....	23
Slika 3.13. Abdukcija palca, Izvor: privatna galerija.....	24
Slika 3.14. Opozicija V prsta i palca, Izvor: privatna galerija.....	24
Slika 3.15. Vježba za propriocepciju šake, Izvor: privatna galerija.....	25

Slika 3.16., 3.17. Vježba za pronaciju šake, Izvor: privatna galerija.....	25
Slika 3.18. Fleksija šake, Izvor: privatna galerija.....	26
Slika 3.19. Radijalna devijacija, Izvor: privatna galerija.....	27
Slika 3.20. Supinacija i pronacija šake, Izvor: privatna galerija.....	28
Slika 3.21. Palmarna fleksija, Izvor: privatna galerija.....	29
Slika 3.22. Ulnarna devijacija, Izvor: privatna galerija.....	29
Slika 3.23. Vježba za sindrom karpalnog kanala, Izvor: privatna galerija.....	30
Slika 3.24. Vježba za jačanje mišića, Izvor: privatna galerija.....	30
Slika 3.25. Vježba s trakom, Izvor: privatna galerija.....	30



Sveučilište
Sjever



**IZJAVA O AUTORSTVU
I
SUGLASNOST ZA JAVNU OBJAVU**

Završni/diplomski rad isključivo je autorsko djelo studenta koji je isti izradio te student odgovara za istinitost, izvornost i ispravnost teksta rada. U radu se ne smiju koristiti dijelovi tuđih radova (knjiga, članaka, doktorskih disertacija, magistarskih radova, izvora s interneta, i drugih izvora) bez navođenja izvora i autora navedenih radova. Svi dijelovi tuđih radova moraju biti pravilno navedeni i citirani. Dijelovi tuđih radova koji nisu pravilno citirani, smatraju se plagijatom, odnosno nezakonitim prisvajanjem tuđeg znanstvenog ili stručnoga rada. Sukladno navedenom studenti su dužni potpisati izjavu o autorstvu rada.

Ja, Tena Jurković (*ime i prezime*) pod punom moralnom, materijalnom i kaznenom odgovornošću, izjavljujem da sam isključivi autor/ica završnog/diplomskog (*obrisati nepotrebno*) rada pod naslovom Rehabilitacija sindroma karpalnog kanala (*upisati naslov*) te da u navedenom radu nisu na nedozvoljeni način (bez pravilnog citiranja) korišteni dijelovi tuđih radova.

Student/ica:
(*upisati ime i prezime*)

Tena Jurković

(vlastoručni potpis)

Sukladno Zakonu o znanstvenoj djelatnosti i visokom obrazovanju završne/diplomske radove sveučilišta su dužna trajno objaviti na javnoj internetskoj bazi sveučilišne knjižnice u sastavu sveučilišta te kopirati u javnu internetsku bazu završnih/diplomskih radova Nacionalne i sveučilišne knjižnice. Završni radovi istovrsnih umjetničkih studija koji se realiziraju kroz umjetnička ostvarenja objavljuju se na odgovarajući način.

Ja, Tena Jurković (*ime i prezime*) neopozivo izjavljujem da sam suglasan/na s javnom objavom završnog/diplomskog (*obrisati nepotrebno*) rada pod naslovom Rehabilitacija sindroma karpalnog kanala (*upisati naslov*) čiji sam autor/ica.

Student/ica:
(*upisati ime i prezime*)

Tena Jurković

(vlastoručni potpis)

