

Prijelomi u hitnoj medicinskoj službi

Posavec, Daniel

Undergraduate thesis / Završni rad

2021

Degree Grantor / Ustanova koja je dodijelila akademski / stručni stupanj: **University North / Sveučilište Sjever**

Permanent link / Trajna poveznica: <https://um.nsk.hr/um:nbn:hr:122:370266>

Rights / Prava: [In copyright](#)/[Zaštićeno autorskim pravom.](#)

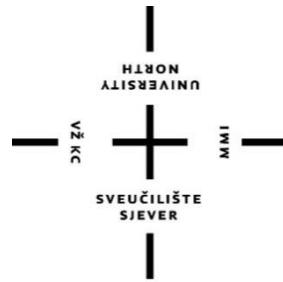Download date / Datum preuzimanja: **2024-11-27**



Repository / Repozitorij:

[University North Digital Repository](#)





**Sveučilište
Sjever**

Završni rad br. 1411/SS/2021

Zbrinjavanje prijeloma u hitnoj medicinskoj službi

Daniel Posavec, 2493/336

Varaždin, svibanj, 2021.

Prijava završnog rada

Definiranje teme završnog rada i povjerenstva

ODJEL	Odjel za sestrinstvo		
STUDIJ	preddiplomski stru ni studij Sestrinstva		
PRISTUPNIK	Daniel Posavec	MATIČNI BROJ	2493/336
DATUM	07.04.2021.	KOLEGIJ	Kirurgija, traumatologija i ortopedija
NASLOV RADA	Prijelomi u hitnoj medicinskoj službi		
NASLOV RADA NA ENGL. JEZIKU	Fractures in the emergency medical service		
MENTOR	dr. sc. Peršec Zoran	ZVANJE	Izvanredni profesor
ČLANOVI POVJERENSTVA	1. doc.dr.sc. Željko Jeleč, predsjednik		
	2. izv.prof. dr. sc. Peršec Zoran, mentor		
	3. Ivana Herak, mag.med.techn., član		
	4. doc.dr.sc. Nenad Kudelić, zamjenski član		
	5.		

Zadatak završnog rada

BROJ	1411/SS/2021
OPIS	

Prijelomi su otvorene ili zatvorene ozljede kostiju s nepotpunim ili potpunim prekidom njihova kontinuiteta. Nastaju uslijed djelovanja indirektna ili direktne sile na kosti. Znakovi prijeloma mogu biti nesigurni te sigurni, a dijagnosticiraju se putem RTG snimke, fizikalnog pregleda te anamneze. Njihovo liječenje provodi se kirurški putem operacije ili nekirurški imobilizacijom ozlijeđenog dijela tijela. Prva pomoć kod otvorenih ili zatvorenih prijeloma mora biti brza i efikasna.

Ciljevi i zadaci:

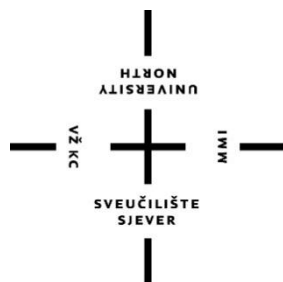
- definicija i podjela prijeloma
- njihovo cijeljenje
- izgled pacijenta i znakovi prijeloma
- dijagnostika i njihovo liječenje
- imobilizacija
- uloga medicinske sestre/ tehničara

ZADATAK URUČEN

22.04.2021.



Zoran Peršec



Sveučilište Sjever

Odjel za sestrinstvo

Završni rad br. 1411/SS/2021

Zbrinjavanje prijeloma u hitnoj medicinskoj službi

Student

Daniel Posavec

Mentor

Izv. prof. dr. sc. Peršec Zoran

Varaždin, svibanj, 2021.

Zahvala

Zahvaljujem svojem profesoru na prihvaćenom mentorstvu, na pomoći oko završnog rada te izuzetno lijepom druženju u ove tri godine mojeg studiranja na Sveučilištu Sjever. Hvala na strpljenju, volji i želji te lijepim riječima punim potpore tijekom studiranja kao i samog pisanja završnog rada.

Hvala ostalim profesorima i suradnicima Sveučilišta Sjever te kolegama/kolegicama koji su sa mnom učili, vježbali, skupljali znanje i vještine te prolazili kroz ovo razdoblje tijekom tri godine studiranja.

Također veliko hvala mojim roditeljima koji su uvijek vjerovali u mene i moje sposobnosti te me poticali na usavršavanje znanja i vještina s naglaskom da će mi se sav trud i volja jednog dana isplatiti.

Sažetak

Fraktura ili prijelom je prekid kontinuiteta kosti, a koja najčešće nastaje kod intenzivnog i kratkog vanjskog opterećenja. Lom kosti nastaje djelovanjem vanjske sile koja je veća od njihove čvrstoće i obično nastaje zbog jakih naprezanja. Prijelomi se dijele na otvorene i zatvorene, a na samom području prijeloma nastaje oteklina, podljev krvi, crvenilo ili deformitet ekstremiteta. Najčešći prijelomi koji nastaju su prijelomi ručnog zgloba, stopala i šake, dok prijelomi dugih kostiju poput kostiju ruku i nogu nastaju djelovanjem jače sile, npr. kod prometnih nesreća. Prvi korak kod zbrinjavanja prijeloma je procijeniti težinu i vrstu istog, dovesti ekstremitet do stanja prihvatljivog za imobilizaciju, provesti imobilizaciju, te spremi pacijenta za transport u bolnicu na daljnje liječenje. Vrlo je važno poznavati simptome i znakove prijeloma kako bi se što brže interveniralo, jer što bržim pružanjem same prve pomoći, veće su šanse za kvalitetniju zdravstvenu skrb pacijenta i ozlijeđenog dijela tijela. Veliku ulogu u liječenju imaju medicinske sestre/tehničari „na terenu“ koji najprije zbrinjavaju pacijenta na mjestu nesreće i transportiraju ga u bolnicu, pa tako i oni/one „u bolnici“ koji prate pacijenta od prijema pa sve do njegove konačne rehabilitacije.

Ključne riječi: kost, prijelom, cijeljenje, imobilizacija, medicinski tehničar/sestra

Summary

A fracture is an interruption of bone continuity, which most often occurs with intense and short external loads. Bone fractures are caused by an external force that is greater than their strength and usually occur due to strong stresses. Fractures are divided into open and closed, and in the area of the fracture there is swelling, bruising, redness or deformity of the extremities. The most common fractures that occur are fractures of the wrist, foot and hand, while fractures of long bones such as the bones of the arms and legs are caused by a stronger force, eg in traffic accidents. The first step in caring for a fracture is to assess the severity and type of the fracture, bring the limb to a condition acceptable for immobilization, perform immobilization, and prepare the patient for transport to the hospital for further treatment. It is very important to know the symptoms and signs of a fracture in order to intervene as quickly as possible, because the faster the first aid is provided, the better the chances for better health care for the patient and the injured part of the body. Nurses / technicians "in the field" have a big role in the treatment, who first take care of the patient at the scene of the accident and transport him to the hospital, as well as those "in the hospital" who follow the patient from admission to his final rehabilitation.

Key words: bone, fracture, healing, immobilization, nurse/technician.

Popis korištenih kratica

MR- Magnetska rezonanca

RTG- Radiografija

ITD- i tako dalje

NPR- na primjer

Sadržaj

Zahvala	
Sažetak.....	
Ključne riječi:	
Summary	
Key words:	
Popis korištenih kratica	
1. Uvod.....	1
2. Anatomija i fiziologija kosti.....	2
2.1. Definicija i podjela prijeloma kosti.....	4
2.1.1. Klinički znakovi prijeloma kosti	4
2.1.2. Podjela prijeloma kosti	5
2.1.3. AO Klasifikacija prijeloma.....	8
2.2. Cijeljenje prijeloma kosti.....	9
2.2.1. Cijeljenje prijeloma ovisno o dobi	13
2.2.2. Cijeljenje prijeloma kosti ovisno o lokalizaciji	14
2.3. Dijagnostika prijeloma kosti	15
2.4. Liječenje prijeloma kosti	18
2.4.1. Konzervativno liječenje prijeloma kosti.....	18
2.4.2. Repozicija	18
2.4.3. Imobilizacija.....	19
2.4.4. Operacijsko liječenje prijeloma kosti	21
2.4.5. Fizikalna terapija.....	21
3. Uloga medicinske sestre/tehničara u zbrinjavanju prijeloma	23
3.1. Dolazak na intervenciju	23
3.2. Pregled.....	24
3.3. Zbrinjavanje	26
3.4. Transport	28
4. Zaključak	29
5. Literatura.....	30
6. Popis slika.....	32
7. Popis tablica	33

1. Uvod

Učestalost ozljeda, u ukupnom stradavanju ljudi, neizbježno nosi sa sobom i veliki broj prijeloma kostiju. Prijelomi kostiju su česta i svakodnevna medicinska problematika.

Prijelomi su otvorene ili zatvorene ozljede kostiju s nepotpunim ili potpunim prekidom njihova kontinuiteta. Nastaju uslijed djelovanja indirektna ili direktna sile na kosti. Znakovi prijeloma mogu biti nesigurni, te sigurni. Nesigurni znakovi uključuju bol, oteklinu, te smanjenu pokretljivost, a sigurni simptomi jesu deformacija, abnormalna pokretljivost i krepitacije kod koje se pri pomicanju kosti osjeća škripanje pod prstima.

Dijagnostika prijeloma na mjestu nesreće vrši se prema prvom i drugom pregledu, poznavanjem simptoma i znakova prijeloma, a stabilizacija prijeloma se provodi imobilizacijom kao osnovnim postupkom, nakon koje slijedi transport u zdravstvenu ustanovu.

Zbrinjavanje prijeloma svakodnevni je posao u timu za hitnu medicinu. Važno je naglasiti kako je za najefikasnije zbrinjavanje prijeloma potrebno poznavati metode imobilizacije, simptome i znakove samog prijeloma, kao i to da sam posao ne smije postati rutina. [1]

2. Anatomija i fiziologija kosti

Kosti, *ossa*, tvrdi su žučkastobijeli organi i u ljudskom tijelu ih ima više od dvjesto. Vrlo su različita oblika sukladno funkciji, pa ih dijelimo prema izgledu na duge, kratke i plosnate.

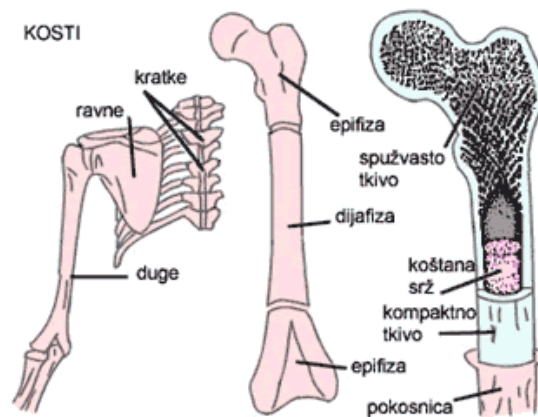
Duge cjevaste kosti izvana imaju debeo sloj zbijene kosti, djelomično su ispunjene koštanom moždinom, a u samoj sredini su šuplje. Na dugačkim kostima razlikujemo tijelo kosti ili njezin srednji dio, *diaphysis*, i dva zadebljana kraja. Krajevi dugačkih kostiju, *epiphyses*, na površini imaju sloj zbijenoga koštanog tkiva, a u samoj nutrini je kost spužvasta. Spojište tijela kosti sa krajem kosti prijelazni je dio ili spojište, *metaphysis*, a koštani izraštaji su nazvani izdancima, *apophyses*. Dugačke kosti nalaze se u udovima i služe za kretanje i prijenos opterećenja. U unutrašnjosti dugih kostiju nalazi se moždinska šupljina, *cavitas medullaris*, ispunjena koštanom moždinom, *medulla ossium*, koja sadrži krvotvorne elemente. Koštana moždina nalazi se i u šupljinama između gredica spužvasta koštana tkiva.

Kratke kosti su čvrste i male, a ustrojene su poput krajeva dugih kostiju pa su pretežno spužvaste, kao na primjer kralješci. Kratke kosti oblikuju svodove i stupove i imaju raznovrsne zadaće te omogućuju velika opterećenja, ali uz ograničenu pokretljivost. Plosnate kosti su poput tankih čvrstih ploča i tvore ih obično po dva tanka usporedna sloja zbijene koštane tvari između kojih se nalazi sloj spužvaste tvari. Oblikuju šupljine koje štite osjetljive organe kao što je lubanjski svod ili su potpora organima kao što je to zdjelica.

Kostur se razlikuje kod žena i muškaraca, pa su kosti kod muškaraca krupnije, te imaju veće rubove te izraštaje na koje se tetive i mišići vežu. Ta razlika je posebice izražena u ustroju zdjelice, koja je kod žena znatno šira i razvijenija.

Izvana na kostima nalazimo udubine, ispupčine te glatke površine. Glatke površine obložene su hrskavicom te omogućuju zgloбно spajanje kostiju. Udubine su plitko uleknuće u kostima, *impressio*, ili tvore jamicu, *fovea*, te jamu, *fossa*. Na kostima još nalazimo rubni urez, *incisura*, otvor, *foramen*, cijev, *canalis*, žlijeb ili brazdu, *sulcus*, i pukotinu, *fissura*. Udubine i otvori služe za prolazak krvnih žila, tetiva, živaca, itd. Ispupčine su uzdignuta mjesta na kostima, gdje se vežu najčešće mišići i sveze. To su: hrapavost, *tuberositas*, kvržica, *tuberculum*, ili kvrga, *tuber*, te ispupčina, *protuberantia*.

Pokosnica, *periosteum*, tanka je vezivna ovojnica koja štiti i oblaže kost. Vanjski sloj pokosnice sadrži obilje limfnih i krvnih žila te živaca čije oštećenje izaziva bol pri nastanku ozljede. Duboki sloj pokosnice ima i tvorbene stanice (osteoblasti), koje stvaraju u određenim uvjetima koštano tkivo pa tako kost raste u širinu. Nakon loma kosti osteoblasti stvaraju novo koštano tkivo, *callus*. Za opskrbu krvlju svaka kost ima jednu ili dvije hranidbene arterije. Kosti se počinju stvarati iz hrskavične osnove, a pojedine kosti glave nastaju i iz veziva. Kosti iz hrskavične osnove nastaju tako da se u hrskavici tijekom prve godine života, oblikuju središta okoštavanja, gdje tvorbene stanice (osteoblasti), stvaraju koštanu tvar. Središta okoštavanja razvijaju se tijekom djetetova rasta pa nadomještavaju postupno hrskavicu. U dugim se kostima iz jednog središta okoštavanja stvara srednji dio, a iz posebnih središta okoštavanja nastaju krajevi kosti. Stoga je do završetka rasta tijelo kosti od krajeva kosti odijeljeno hrskavičnim kolutom u kojem kost raste u dužinu. Okoštavanje spojišta srednjeg dijela i krajeva kosti nastaje postupno za vrijeme rasta. To se isto događa i u mnogim nastavcima kratkih kostiju koji okoštavaju iz posebnih jezgara i srastaju s osnovnom kosti do završetka rasta, tj. približno oko osamnaeste do dvadesete godine života. Osifikacijska se središta razvijaju određenim redoslijedom pa prema njima možemo odrediti životnu dob zametka i djeteta. [2]



Slika 2.1: Anatomski prikaz kosti

Izvor: https://sites.google.com/site/biologijakosti/_/rsrc/1426504841414/home/gradakostiju/Kosti_1.gif

2.1. Definicija i podjela prijeloma kosti

2.1.1. Klinički znakovi prijeloma kosti

Klinički znakovi dijele se na sigurne i nesigurne.

Sigurni znakovi prijeloma:

- Krepitacije
- Abnormalna gibljivost
- Deformacija

Nesigurni znakovi prijeloma:

- Oteklina
- Smanjenje ili potpuni gubitak funkcije
- Bolnost na pritisak i/ili pokret
- Promjena boje kože

Karakteristika velikih ili malih prijeloma je bol na samom mjestu prijeloma. Zbog pucanja periosta i kosti nastaje bol, lokalno krvarenje, pomicanje ulomaka kosti i pritisak na prianjajuća vlakna živaca. Potrebno je nježnom i laganom palpacijom utvrditi njezin intenzitet. Oteklina, bol i promjena boje kože na samom ozlijeđenom mjestu zajedno s otežanom funkcijom ekstremiteta pripadaju nesigurnim znakovima prijeloma kosti. Kod ozlijeđene osobe, nesigurne znakove je potrebno nadopuniti dodatnim pretragama (RTG) kako bi se postojanje prijeloma isključilo ili dokazalo. [3]

Deformacija ulomaka uzrokovana je angulacijom ili dislokacijom, što se vidi kao tipična promjena vanjskog izgleda ekstremiteta. Mišićni vlak važan je za nastanak deformiteta. Patološka gibljivost je siguran znak prijeloma, međutim nekad ona izostaje. Stanja kod kojih ona izostaje su nepotpuni lomovi, poprečnih kralježničnih nastavaka i kompletni lomovi malih kostiju na zapešću. Uz snažnu bol vezano je ispitivanje gibljivosti, pa se u pravilu ono ne izvodi. Posljedica međusobnog trenja ulomaka je pojava krepitacija. Krepitacije izostaju kod kominucijskih prijeloma gdje su ulomci mali, kada postoji interpozicija mekih tkiva ili velika dislokacija ulomaka. Krepitacije nije potrebno rutinski ispitivati, jer znaju biti jako bolne. [4]

2.1.2. Podjela prijeloma kosti

Prijelom nastaje djelovanjem vanjske sile, a morfološki, odnosno klinički, očituje se nizom varijanti. Pojedini autori smatraju čak da je velika rijetkost pronaći dva u potpunosti ista prijeloma. Razlozi su brojni. Inicijalna sila može djelovati neizravno, kao što je pad na dlan koji uzrokuje prijelom u području ramena ili izravno kao što je udarac automobila. Promjenjivog je intenziteta i smjera djelovanja te se javlja istodobno s fiziološkim silama poput muskularnog ili ligamentarno-kapsularnog vlakna. S druge strane, kost je anizotropna struktura u svim prostornim smjerovima s velikim interindividualnim varijacijama glede oblika i biomehaničkih parametara, koje opet ovise o spolu, dobi, konstituciji, tjelesnim aktivnostima, itd. U praksi to znači da ne postoje dva potpuno istovjetna uzorka kosti. Posljedica je golem broj mogućih inačica prijeloma unutar istoga anatomskog područja na lokomotornom sustavu pa nemoguće za sada rekonstruirati način djelovanja lomne sile za pojedinog bolesnika. Brojne studije na kadaveričnim i animalnim preparatima uz kompjutorsku simulaciju nude samo načelne odgovore, ali ne i precizna rješenja.

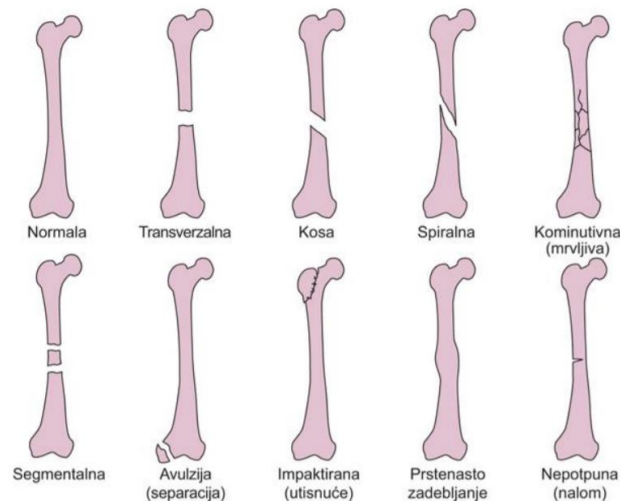
Stoga se ne može postaviti jedinstvena klasifikacija lomova kosti koja bi sve relevantne podatke obuhvatila. U svrhu što egzaktnijeg opisa primjenjuje se nekoliko podjela čije su ideje, postavke i doseg različiti, ali većina njih ne konkurira međusobno, nego se nadopunjuje. Ne smije se zaboraviti da klasifikacije dominantno uzimaju u obzir samo rentgenološki, odnosno morfološki nalaz, a tek se mali broj oslanja na patološke i kliničke podatke te rezultate eksperimentalnih istraživanja. [5]

2.1.2.1. Klasifikacija prema obliku prijeloma

- Poprečni → obično nastaju na dijafizama cjevastih dugih kostiju, a frakturalne plohe su blago nazubljene.
- Kosi → susreću se većinom na dijafizama, a mogu se širiti u metafizarnu regiju.
- Spiralni → nastaju mehanizmom torzije uz fiksni oslonac.
- Abrupcijski → otrgnuće komadića kosti na ligamentnom hvatištu ili mišićne tetive u tijeku prekomjerne kretnje u zglobovima ili pri snažnoj mišićnoj kontrakciji.
- Multifragmentarni → osim glavnih ulomaka distalno i proksimalno od frakturnog područja, postoji još jedan ili više manjih fragmenata.

- Komplikirani multifragmentarni prijelom → isto kao multifragmentarni, ali ulomci su izrazito sitni.
- Kompresijski → nastaju utiskivanjem spongioze zbog aksijalnog djelovanja sile.
- Impresijski → nastaju utiskivanjem spongioze zglobne plohe i hrskavice.

Na slici 2.1.2.1.1 prikazani su neki od oblika prijeloma kosti.



Slika 2.1.2.1.1: Oblici prijeloma kosti

Izvor: <http://www.msdpriprucnici.placebo.hr/msd-priprucnik/ozljede-i-trovanja/prijelomi-iscasenjauganuca/posebni-prijelomi>

2.1.2.2. Klasifikacija prema obliku ulomaka

- Infrakcija → prijelom zahvaća dio cirkumferencije kosti, ali nema pomaka ulomaka
- Kompletni prijelom bez pomaka
- Impakcija → kompletni prijelom s manjim skraćanjem duljine kosti. Uzdužna os je većinom održana, a cijeli prijelom je stabilan
- Kompletni prijelom s pomakom ulomaka (pomak po osi, pomak ustranu, pomak po duljini, pomak s rotacijom)

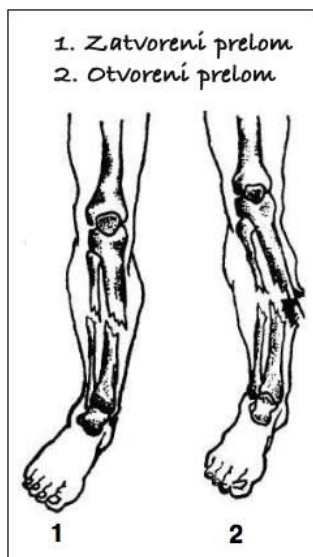
2.1.2.3. Klasifikacija prema mehanizmu nastanka prijeloma

- Prijelom zbog savijanja kosti
- Prijelom zbog potiska kosti
- Prijelom zbog rastezanja kosti
- Prijelom zbog kompresije kosti
- Prijelom zbog torzije kosti
- Prijelom zbog izravna udarca u kost

2.1.2.4. Klasifikacija prema komunikaciji prijeloma s vanjskim svijetom

- Zatvoreni ili nekomplikirani prijelom
- Otvoreni ili komplikirani prijelom

Na slici 2.1.2.4.1 vizualno su prikazani otvoreni i zatvoreni prijelomi.



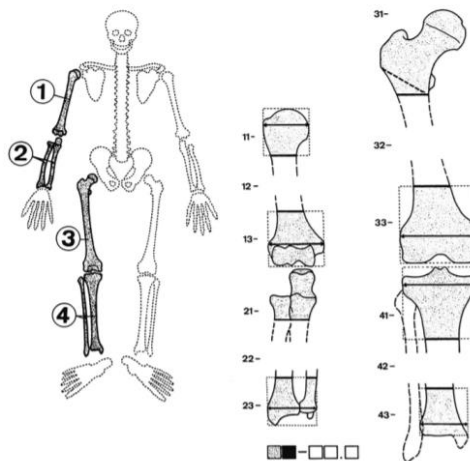
Slika 2.1.2.4.1: Otvoreni i zatvoreni prijelom kosti

Izvor: <http://www.narodnilijek.com/web/wp-content/uploads/zatvoreni-prelom-otvoreni-prelom.jpg>

2.1.3. AO Klasifikacija prijeloma

Klasifikacije prijeloma uvelike nam pomažu kod liječenja i prognoze prijeloma. Najcjelovitija AO klasifikacija koju je razvila radna skupina za pitanja osteosinteze, danas predstavlja učinkovito oružje među znanstvenicima koji se bave prijelomima te u rukama kliničara. Generička je i primjenjuje se na čitav kostur. Prikazuje kompleksnost prijeloma koja je morfološka, kao i njihovu težinu te sve poteškoće koje se očekuju u prognozi te liječenju. Svaki prijelom je definiran alfanumeričkim kodom te on sadrži pet znakova. Lokaciju prijeloma označavaju prva dva znaka, dok posljednja tri označavaju njihovu morfologiju. Na slici 2.1.3.1 prikazana je AO klasifikacija pojedinih prijeloma.

Ljudskom tijelu pridodan je broj svakoj dugoj kosti. Klasifikacija prijeloma podrazumijeva jedan dijafizalni, te dva segmenta epifize. Broj od 1 do 3 dan je segmentima od proksimalnog, pa sve do distalnog segmenta. Stoga, moguće je točno izraziti lokaciju prijeloma kombinirajući segmentni broj sa koštanim brojem. Primjerom, proksimalni dio humerusa je 11, kod je prijelom distalnog dijela femura 33. [6]



Slika 2.1.3.1: AO klasifikacija pojedinih kostiju

Izvor: Schatzker J. *Principles of internal fixation*. In: Schatzker J, Tile M, editors. *The rationale of operative fracture care*. 3rd ed. Berlin-Heidelberg-New York: Springer; 2005. p. 3–33.

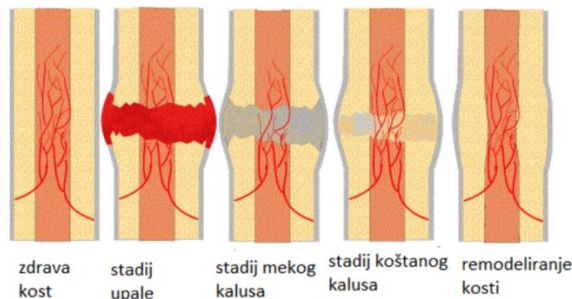
2.2. Cijeljenje prijeloma kosti

Rana je svaki prekid funkcionalnog i anatomskeg kontinuiteta tkiva ili organa.

Proces cijeljenja kosti ima svoje osobitosti koje bi svaki educirani traumatolog trebao znati prepoznati da bi uspješno liječio prijelome. Liječnikova vještina očituje se te u pravodobnim i pravilnim intervencijama u svrhu stimuliranja poželjnih i otklanjanja negativnih pojava u tijeku cijeljenja prijeloma. Prijelom kosti posljedica je djelovanja mehaničkih sila koje su nadvladale kohezijske snage samog koštanog tkiva. Mnogo je varijabli koje određuju način prijeloma kosti: intenzitet, trajanje djelovanja inicijalne sile, položaj, smjer, opterećenje, struktura i biomehaničke značajke kosti, okolne mekotkivne strukture koje uključuju mišićje, fascije tetive, ligamente i zglobove, obilježja samog ozljeđenika od kojih su najvažnija dob te sistemske i lokalne koštane bolesti. Od brojnih zadaća koje ispunjava lokomotorni sustav, najuočljivije su mehanička i potporna funkcija, čime se omogućava kretanje, odnosno zaštita pojedinih vitalnih struktura kao što su mozak, srce i pluća. Za pravilno razumijevanje slijeda samog događaja u tijeku cijeljenja prijeloma nužno je poznavati osnove fiziologije i morfologije koštanog tkiva. Ono sudjeluje u metabolizmu fosfora i kalcija, skladišti čak 99% tjelesnog kalcija, a važna je i hematopoezna uloga. Krvna se opskrba obavlja preko nutritivskih arterija, epifizarnih i metafizarnih arterija te periostalne vaskularne mreže. Kortikalis se prehranjuje preko mreže Haversovih kanala u kojima se vaskularni elementi nalaze. Prema tome, svaki prijelom ima kao posljedicu leziju krvne opskrbe ozljeđene kosti, o čemu pri liječenju treba voditi računa. [7]

Nakon prijeloma organizam će povezati ulomke stvaranjem novog koštanog tkiva sa samom svrhom da se vrte sve funkcije kosti. Direktno cijeljenje kosti više je posljedica nego što je to cilj. [8]

Kalus se rano može zamijetiti na rentgenskim snimkama (3-6 tjedana nakon traume), i to kao lagano zamućenje frakturne pukotine. Vrlo je dinamičan proces njegovo stvaranje i podložan je mnogim čimbenicima. Iz didaktičkih razloga, dijeli se u nekoliko stadija: inflamacijski, reparacijski i stadij remodeliranja. Ako bi izrazili u postocima trajanje stadija, inflamacijski bi uzimao 10% vremena, reparacijski 20%, a stadij remodeliranja 70%, u stvarnosti oni nisu strogo odijeljeni, nego se preklapaju međusobno kao dio kontinuiranoga procesa. Na slici 2.2.1 prikazan je proces cijeljenja kosti. [7,8]



Slika 2.2.1: Proces cijeljenja kosti

Izvor: <http://orthotips.com/198-fracture-healing>

Inflamacijski stadij traje do pet dana od nastanka prijeloma s promptnim odgovorom samog organizma na ozljedu u smislu akutne upalne reakcije. Klinički znakovi su okolni edem zbog hematoma, eksudacije i vazodilatacije plazme. Polimorfonuklearne stanice i makrofagi iz krvnih žila migriraju, oslobađaju se lizosomni enzimi te započinje lučenje upalnih posrednika koje potiču sintezu kolagena. Osteoklasti razgrađuju nekrotične rubove frakturne pukotine, a makrofagi ih fagocitiraju. Budući da je prekinuta longitudinalna cirkulacija duž Haversovih kanala, drenažnu funkciju na sebe preuzimaju limfne žile. Nešto kasnije se pojavljuju nove kapilare neposredno iza plohe loma s pretečama osteoblasta različita podrijetla. Oni se odigrati kasnije najvažniju ulogu u stvaranju kalusa. Hiperemijom i napredovanjem neovaskularnih pupoljaka dodatno se stimulira resorpcija rubova ulomaka te se kalcij oslobađa za stvaranje nove kosti. Također povišena je lokalna koncentracija fosfataze koja poslije sudjeluje u odlaganju mineralnih kristala u tijeku oblikovanja definitivnog kalusa. Konačno, u ovom stadiju stvara se postupno vrlo elastično granulacijsko tkivo unutar područja prijeloma koje se može rastegnuti čak za 100% prvotne duljine prije nego se ošteti.

Stoga je početni cilj liječenja osigurati relativno mirovanje među ulomcima kako interfragmentarni mikropokreti ne bi bili veći od dvostruke širine frakturnog područja. Primarni celularni kalus već 48 sati nakon prijeloma može se verificirati. Mikroskopski su vidljive proliferacija i diferencijacija osteogeničnih stanica periosta i koštane srži koje sa oblikovanjem počinju između koštanih ulomaka. Reparacijski stadij je načelno istovjetan sličnim procesima u drugim tkivima. Potrebno je razlikovati dva podstadija kosti, a to su stvaranje mekog kalusa i stvaranje čvrstog kalusa. Naime, u području frakturne pukotine nalazi se hematoma koji nikako

ili vrlo slabo pridonosi imobilizaciji prijeloma, ali ima važnu ulogu kao indikator slijeda događaja u procesu cijeljenja. Takav se hematoma organizira postupno te se stvara novo tkivo od mladin i nezrelih stanica. Pri tome se pH u okolici prijeloma od aciditeta koji je dodatni poticaj funkcije stanica tijekom ranog reparacijskog stadija mijenja prema alkalnim vrijednostima. Nastali meki kalus sastoji se od osteoblasta, proliferirajućih fibroblasta, hondroblasta te matriksa bogatog kolagenom i proteoglikanima. Kontrolni se mehanizmi reparacijskog procesa dijelom unutar samih stanica i nalaze. No, izrazito velik hematoma u fraktornom području može prekinuti, zbog kompresije, periostalnu cirkulaciju te oštetiti mišićje i drugo tkivo. Zbog toga osteociti i osobito osteoblasti odumiru.

U ovom je stadiju proliferacija stanica vrlo intenzivna. Sve veće količine kolagenskih vlakana se proizvode i temeljne tvari zajedno čine proteinsku komponentu koštanoga tkiva ili koštani matriks. Brzo se razvija nova vaskularna mreža iz preostalih krvnih žila u okolici prijeloma, odnosno iz periostalne i endostalne cirkulacije, a samo u manjem stupnju iz medularne cirkulacije. Meki kalus zahvaljujući tome dobiva sve veće količine kolagenih vlakana i hrskavičnih otočića te postaje otporan na blaže sile tlaka, smika i vlaka. Daljnjim napredovanjem procesa nastaje osifikacija, a kalus postaje sve otporniji na djelovanje sila i potpuno tvrd. Rubovi prolomljene kosti uklapaju se postupno u ovakvo tkivo, što povećava stabilnost fraktornog područja. Osifikaciju opet prati ekstenzivna neovaskularizacija sve dok se ne stvori masa kalusa koja je dovoljna. Napokon, otočići primarne trabekularne kosti s vanjske strane premoščavaju ulomke, pri čemu nastaje tzv. eksterni kalus, dok se s unutarnje strane ispunjava medularni kanal, što se označava internim kalusom. Interfragmentarna kompresija, odnosno relativni prestanak djelovanja vlačnih sila, proces cijeljenja ubrzava.

Remodeliranje kosti je završni stadij cijeljenja prijeloma u skladu s biološkim postulatima. Terminalni dijelovi ulomaka bivaju resorbirani, i to trabekularna najprije, a poslije i lamelarna kost uz pregradnju svih struktura kako bi se najbolja moguća prilagodba novim biomehaničkim uvjetima postigla. Eksterni i interni kalus nestaju postupno pa se ponovno uspostavlja kontinuitet medularnog kanala. [8]

Čimbenici koji mogu stimulirati cijeljenje, kao i čimbenici koji usporavaju cijeljenje kosti navedeni su u tablici 2.2.1

Čimbenici koji stimuliraju cijeljenje kosti	Čimbenici koji usporavaju cijeljenje kosti
Hormoni rasta	Kortikosteroidi
Tiroksin	Aloksanski dijabetes
Tireotropin	Kastracija
Kalcitonin	Vitamin A u velikim dozama
Inzulin	Vitamin D u velikim dozama
Vitamin A	Rahitis
Vitamin D	Anemija
Anabolički steroidi	Odgođene ili česte manipulacije frakturnim ulomcima
Hondroitin sulfati	Denervacija
Hijaluronidaza	Rendgenske zrake
Električno polje	Dijeta bez vitamina i kalcija
Hiperbarična oksigenacija	Hiperbarična oksigenacija
Fizikalna terapija	Antikoagulansi u određenoj količini i trajanju

Tablica 2.2.1: Čimbenici koji stimuliraju/usporavaju cijeljenje kosti

Izvor: Zavod za hitnu medicinu Zadarske županije: Hitna stanja, Zadar, 2013.

2.2.1. Cijeljenje prijeloma ovisno o dobi

Gusta kortikalna periostalna struktura radiološki je znak stabilne konsolidacije prijeloma, koja prijelomnu prazninu premošćuje. Ključni klinički kriterij odsutnost je bola. Sa stajališta klinike, palpirani kalus koji više nije bolan stabilno je zacijelio. Izuzetno je rijetko da kod djece slomljena kost ne zacijeli. Kod djece najčešći uzroci produljenog konsolidacijskog vremena patološke su frakture, nepravilna osteosinteza te sekundarne infekcije. [9]

Prosječna vremena konsolidacije prijeloma navedena su na slici 2.2.1.1

Lokalizacija prijeloma	< 5 godina	5-10 godina	>10godina
Klavikula	1	2	2-3
Humerus:			
• Proksimalni dio	1	1-3	2-3
• Dijafiza humerusa	2	3-4	4-6
• Suprakondilarni dio	1-2	2-3	3-4
• Lateralni kondil	3	3-4	4
• Medijalni kondil (Y fraktura)	2-3	3	3-4
• Medijalni epikondil	2-3	2-3	1-2
Proksimalni dio radijalne kosti	1	1	2
Olekranon	1	2-3	3-4
Distalni dio radijalne kosti	2	3-4	4
Ručni zglob	X	4-6	6-12
Metakarpalne kosti	X	2	2-3
Prsti	1-2	2	2-3
Femur:			
• Vrat femura	x	4-6	6-12
• Subtrohanterni dio	3-4	4-5	4-6
• Dijafiza femura	1-3	4-5	6-12
Tibia	2-3	3-4	4
Tarzus i kalkaneus	X	4-8	6-12
Metatarzalne kosti	2-3	3	3-4
Nožni prsti	1	1-2	2-3

Slika 2.2.1.1: Prosječna vremena konsolidacije prijeloma u tjednima u odnosu na dob ozlijeđene osobe

Izvor: Von Laer L (2004) Pediatric Fractures and Dislocations (1st ed.) New York: Thieme 19-49.

Osteogena aktivnost endoosta i periosta nakon poroda je najveća. Starenjem se osteogenetski broj stanica smanjuje, osobito kod periosta. Za brzinu cijeljenja, drugi važni čimbenik je krvna opskrba. Prestankom koštanog rasta mijenja se i neovisna opskrba iste. Protočnost ovih sustava kod djece je idealna pa se prekid irigacije ulomaka kod prijeloma niti ne osjeti.

Vrijeme konsolidacije se razlikuje u tri dobne skupine pacijenta (mlađi od 5 godina, između 5 i 10 godina, stariji od 10 godina). Kako dijete stari, osteogeni potencijal u kostima se smanjuje, te se vrijeme konsolidacije prijeloma produljuje. Proces cijeljenja jako je aktivan nakon rođenja, a svoju aktivnost gubi svakom godinom i nakon adolescentne dobi ostaje relativno stabilan. Primjerice prijelom distalnog dijela palčane kosti, kod djece do 5 godina za stabilnu konsolidaciju potrebno je tek dva tjedna, kod djece između 5 i 10 godina potrebno je tri do četiri tjedna, a kod djece starije od 10 godina potrebno je minimalno 4 tjedna, dakle udvostručuje se vrijeme konsolidacije.[10]

Prijelom dijafize femura novorođenčeta zacijeliti će za tri tjedna, a sličnom prijelomu u djetetovoj osmoj godini trebat će do šest tjedana dok u adolescentsko doba taj proces traje čak do punih dvanaest tjedana. [11]

2.2.2. Cijeljenje prijeloma kosti ovisno o lokalizaciji

Zamijećeno je produljeno vrijeme konsolidacije kod cijeljenja parnih kostiju. Uzrok tome je brže cijeljenje jedne kosti, što usporava proces cijeljenja one druge. [11]

Prijelom kosti sa očuvanim periostom tj. prijelom zelene grančice kako mu je naziv, uz konkavnu stranu prijeloma, također ima značajno duže vrijeme konsolidacije, pošto konveksnoj strani nedostaje potrebna interfragmentarna kompresija, bez koje je sam proces usporen. Takva vrsta prijeloma česta je kod djece, pošto su njihove kosti mekše i fleksibilnije nego je to slučaj kod odraslih.

Prognoza cijeljenja prijeloma varira između donjih i gornjih ekstremiteta. Veću sposobnost spontane korekcije imaju prijelomi gornjih ekstremiteta.

Cijeljenje dječjih prijeloma također ovisi o zahvaćenosti epifizne hrskavične ploče u samom području prijeloma. Zbog jakih ligamenata zglobova, snažne fibrozne čahure zgloba i velike

ozljede pokosnice na krajevima dječje kosti i na zglobnim površinama drukčije su od sličnih ozljeda kod odraslih osoba. Epifiza je čvrstom vezom perihondrija i periosta fiksirana za vlastitu metafizu. Međutim, sama veza između epifizne hrskavične ploče i metafize pripadajuće kosti znatno je slabija od okolnih ligamenata i zglobne čahure, pa prema tome ozljede koje bi kod odraslih rezultirale trganjem ligamenata ili pomakom zgloba, kod djece uzrokuju traumatsku epifiziolizu (razdvajanje epifizne hrskavične ploče od same metafize). Ovisno o kojem se tipu prijeloma epifizne ploče rasta radi, moguće su komplikacije poput smetnja u samom koštanom rastu kao i progresivni razvoj deformacije kosti tijekom godina razvoja i rasta djeteta. To je posljedica prijevremene osifikacije hrskavičnih stanica, te prestanka rasta tog dijela površine zgloba ili čak čitave kosti. Može se zaključiti da čim je mlađe dijete, posljedice koje uključuju razvoj i rast kosti teže su i ozbiljnije. [12]

2.3. Dijagnostika prijeloma kosti

Postoji niz dijagnostičkih metoda koje koristimo kod prijeloma. Anamneza će nam dati podatke o nastanku samog prijeloma, kao i o objektivnim i subjektivnim poteškoćama. Inspekcijom ozlijeđenog dijela tijela utvrdit ćemo vanjske promjene (deformitet, hematom, oteklina, kao i moguće ozljede mekih tkiva). Lokalno stanje kosti ispituje se palpacijom kosti koja je prelomljena. Danas nije potrebno ispitivanje krepitacija i abnormalne pokretljivosti, jer se time izazivaju patološki refleksi i nepotrebni bolovi, a mogućnost je i ozljede živaca i okolnih krvnih žila. Palpacija perifernog pulsa, senzibilnosti okrajine i motilitetno ispitivanje nikad se ne smije propustiti i vrlo je važno. Mjerenja dužine ekstremiteta i usporedba s drugom stranom određuje koliko će okrajina biti skraćena. Opći pregled pacijenta je potreban zbog mogućeg traumatskog šoka te ostalih mogućih ozljeda. [12]

Kosti se snimaju u dvije projekcije, međusobno su pod kutom od 90°. To su tipične snimke. Za donošenje same dijagnoze često nisu dovoljne samo tipične snimke, već se rade i dopunske.

Liječenje iščašenja i prijeloma lokomotornog sustava danas je nezamislivo bez pomoći rendgenskih uređaja. Iako ne utječu izravno na proces koštane konsolidacije, oni daju dragocjene informacije pri postavljanju dijagnoze, odabira načina liječenja, praćenja procesa cijeljenja te konačne prosudbe o rezultatima liječenja. Primjenom različitih vrsta rendgenskih uređaja i uz pravilno odabrane radiološke tehnike, prijelomi kostiju mogu se verificirati i

analizirati kvalitetno. Najčešće se rabi snimanje na rendgenski film, što je kudikamo najjeftinija i najjednostavnija metoda kontrole položaja ulomaka te samog napredovanja kalusne konsolidacije. Dobro educirani kirurg bi trebao bi prepoznati prednosti pojedinih projekcija i s radiologom u suradnji odabrati najbolje od njih. Ostale mogućnosti radiološke dijagnostike su indicirane samo u posebnim slučajevima.

- Dijaskopiranje je promatranje koštane strukture na ekranu. Dinamička komponenta se analizira pri kretanjima određenog dijela tijela, ali je izloženost medicinskog osoblja i bolesnika X-zrakama relativno velika. Metoda se rutinski primjenjuje u tijeku traumatoloških kirurških zahvata uz odgovarajuću zaštitu, pri čemu se položaj ulomaka kontrolira, kao i smjer uvođenja odabranog osteosintetskog materijala. Neki uređaji manjih dimenzija su prikladni za ambulantni rad. [13]
- Tomografija je radiološka tehnika snimanja određenih slojeva (npr. kosti), uz eliminaciju utjecaja superponiranoga tkiva. Na taj se način promatrani dio preciznije može analizirati. Češće indikacije za primjenu su osteomijelitis i pseudoartroze
- Kontrastne tehnike imaju kao svrhu analizu unutarnjeg lumena šupljina u tijelu (npr. zglobovi, fistulozni kanali, itd.). Analiza struktura se provodi u tijeku dijaskopije, odnosno tijekom kontrastne aplikacije, i poslije, nakon izradbe rendgenske snimke. Artrografija je klasični primjer metode koja je nekada bila vrlo omiljena, a danas je uglavnom napuštena u korist kompjuterizirane tomografije i magnetne rezonancije. Razlozi su količina zračenja koja je velika, relativna invazivnost zahvata, nedostatak informacija u odnosu prema modernijim metodama i opasnost od alergijskih reakcija na kontrast.
- Kompjuterizirana tomografija (CT) temelji se na digitalnoj obradi rentgenske slike po slojevima određenog dijela tijela. Podešavanje debljine slojeva ovisi o željenoj finoći analize. Mjerenje apsorpcijskih (izraženo u Hounsfieldovim jedinicama) pojedine strukture se analiziraju unutar sloja te se s velikom dozom sigurnosti razlučiti mogu vrste tkiva. Najnoviji uređaji imaju mogućnost trodimenzionalne rekonstrukcije, pri čemu se u prostornu cjelinu sklapaju svi slojevi. Zbog toga se CT rutinski primjenjuje u tijeku prijeoperacijske pripreme brojnih ortopedskih i traumatoloških entiteta (npr. prijelomi zdjelice, kralježnice, petne kosti i neki koštani tumori).
- Magnetna rezonancija (MR) u traumatologiji ima dosta usko indikacijsko područje, najviše zbog hitnosti slučajeva. Njezina je prednost plastični i egzaktni prikaz mekih česti te se većinom primjenjuje pri sumnji na leziju meniska i ligamenata.

Rendgensko snimanje neminovno izlaže bolesnika štetnom zračenju pa je vrlo racionalno potrebno pristupiti pretragama. Indikacijsko područje ima nekoliko segmenata.

- Dijagnostička evaluacija ozljede
- Kontrola položaja ulomaka u imobilizaciji ili nakon kirurške stabilizacije
- Praćenje procesa koštanog cijeljenja
- Prosudba konačnog stanja

Uspješnost konzervativnog načina liječenja prijeloma ovisi uvelike o pravodobnim rendgenskim kontrolama čiju dinamiku prilagoditi treba značajkama same ozljede (oblik i lokalizacija prijeloma), ali i bolesnikovim karakteristikama (spol, dob, mineralna gustoća kosti, prethodne društvene i tjelesne aktivnosti). Iako se preporučuje individualni pristup, opće je pravilo da stabilni prijelomi ne zahtijevaju pre često rendgensko snimanje, dok oni slabo fiksirani i nestabilni moraju biti pomno praćeni da bi se smjesta poduzele odgovarajuće mjere kod sekundarnog pomaka. Također, u obzir treba uzeti biološke spoznaje o stvaranju kalusa. U početnoj fazi liječenja, tijekom prva 2 do 3 tjedna od nastanka ozljede, provjere moraju biti učestalije (primjerice jednom na tjedan), jer se unutar frakturne pukotine nalazi samo vezivno rahlo tkivo. Opasnost od sekundarnog pomaka ulomaka je velika, ali postoji još dobra mogućnost manipulativne korekcije dislokacije. Poslije rendgenske kontrole mogu biti rjeđe, jer su ulomci međusobno dosta čvrsto fiksirani. Tada tražiti treba znakove kalusne konsolidacije na temelju kojih se donosi odluka o uklanjanju imobilizacije, intenzitetu fizikalne terapije i opterećivanju okrajine. [14]

Osim toga, kod konzervativnog načina liječenja neizostavno treba snimiti fraktorno područje u ovim slučajevima:

- Nakon postavljanja, mijenjanja ili kompletiranja imobilizacije
- Nakon svake korekcije položaja ili repozicije

Radiološki stadiji koštanog cijeljenja međusobno se preklapaju.

To su:

- Rubna resorpcija ulomaka
- Maturacija i pojava periostalnog kalusa
- Maturacija i pojava endostalnog kalusa
- Remodeliranje kosti

Vrlo je dvojbeno svaka procjena stupnja koštane konsolidacije prijeloma koja se provodi na temelju rendgenske slike učinjene kroz sadreću imobilizaciju. Na nježne strukture kalusa vanjski mineralni omotač se superponira, pa analiza kvalitete koštanog cijeljenja nije pouzdana. [14]

2.4. Liječenje prijeloma kosti

Sami ciljevi liječenja prijeloma kosti su ponajprije ublažiti bol, te omogućiti brzo daljnje funkcioniranje ekstremiteta. Dva osnovna načina liječenja prijeloma kosti su operacijsko i konzervativno liječenje. Kod djece prijelomi zarastaju brzo, a ostale eventualne nepravilnosti ili smetnje kod cijeljenja korigiraju se tijekom djetetovog rasta i razvoja remodeliranjem, pa je jako mali broj prijeloma kod djece potrebno liječiti kirurškim putem. [15]

2.4.1. Konzervativno liječenje prijeloma kosti

Konzervativno liječenje prijeloma se temelji na principu „3 R“ koje postavlja Bohler. To su repozicija, retencija (imobilizacija), te rehabilitacija. Kod djece, većina prijeloma se može liječiti repozicijom i imobilizacijom. [16]

2.4.2. Repozicija

Repozicija i imobilizacija smanjuju potencijalne komplikacije i omogućuju cijeljenje prijeloma. Neoperativno konzervativno liječenje sastoji se od zatvorene repozicije i imobilizacije, a to se postiže tehnikom gipsanja i tehnikom trakcije.

Komplikacije dijelimo na neurološke i vaskularne. Komplikacije tog tipa odnose se na ozljedu anatomske strukture koja može biti primarna ili sekundarna. Najčešće nastaju na ulomcima kostiju pri samoj traumi i svrstavamo ih u popratne ozljede. Mogu nastati kod namještanja koštanih struktura. Edem stvara pritisak u fascijalnim prostorima koji negativno

djeluje na krvožilne i živčane strukture. Krvarenje, odnosno pritisak na krvnu žilu povećava tlak subfascijalno. [17]

Transudaciju uzrokuje venski zastoj koja tada još više pritišće spletove vena kojima se krv vraća uz otežani protok. Dolazi do ishemije i edema mišića koji uzrokuju ishemiju mišića, žila i živaca. [18]

Repozicija je zahvat kojim se prelomljeni dijelovi ili iščašeni zglobovi namještaju u prvotni položaj.

Može biti indirektna i direktna. Kod direktne repozicije mislimo na direktnu manipulaciju ulomaka uz korištenje instrumenata, te vizualnu kontrolu istih, a indirektnom repozicijom mislimo na indirektnu manipulaciju ulomaka bez samog otvaranja frakturne zone, stoga govorimo o indirektnoj kontroli ulomaka.

Obzirom na postignutu adaptaciju, repozicija ulomaka može biti funkcionalna i anatomska. Govoreći o anatomske repoziciji, mislimo o onoj u idealnim uvjetima po principu korteks na korteks i danas je primjenjuje kod svih prijeloma zglobova.

Repozicija ulomaka kod djece vrši se uz primjenu anestezije. Može se primijeniti blok anestezija, opća ili lokalna. Anestezija će umanjiti osjećaj boli i relaksirati okolnu muskulaturu. Kod djece repozicija se radi pod rendgenskim aparatom uz primjenu kratkotrajne opće anestezije. Nakon repozicije slijedi imobilizacija. [19]

2.4.3. Imobilizacija

Postupak kojim se ozlijeđeni dio tijela stavlja u nepokretan položaj. Njegov cilj je spriječiti daljnja oštećenja i smanjiti bolove pacijenta. [20]

Dijeli se u dvije skupine, od kojih je jedna transportna, a druga terapijska. Transportna ili privremena imobilizacija osigurava i štiti osobu koja je povrijeđena nakon nastanka traume, te je štiti i u vrijeme kada se obavlja transport. Definitivna ili terapijska imobilizacija primjenjuje se u zdravstvenim ustanovama i tu spadaju neoperativno i operativno liječenje. Primjenjuje se kod zatvorenih i otvorenih prijeloma, zglobnih povreda, kod većih povreda mekih tkiva i kod tetivnih povreda. [21,22]

Pravila imobilizacije:

- Dva susjedna zgloba učiniti nepokretnim
- Upotrijebiti čvrst oslonac ili udlagu i sredstvo kojim će se prelomljeni dio fiksirati uz udlagu
- Udlagu obložiti mekanim materijalom da bi se izbjegle ozljede tkiva koje se oslanja na nju
- Ako je moguće udove imobilizirati u fiziološkom stanju
- Potrebno je imobilizirati ozlijeđene ekstremitete u fiziološkom položaju
- Stalno nadzirati cirkulaciju onog dijela tijela koji je ozlijeđen praćenjem boje i topline kože, te kontrolirati puls
- Rezati odjeću kako bi bila bolja vizualizacija ozljede
- Ne vraćati ulomke pod kožu
- Ako postoji sumnja na prijelom, svejedno imobilizirati
- Ozlijeđeni dio tijela se ne smije pokretati stoga imobilizacija mora biti dovoljno čvrsto postavljena, te ne smije vršiti pritisak istovremeno na tkiva, živce i krvne žile
- Prije postavljanja udlage, odrediti veličinu udlage koja se mjeri po neozlijeđenoj strani

Sterilno previti otvorene rane prije samog postavljanja udlage

Osobe koje su proživjele traumu, tj. prijelom, treba sustavno procijeniti i zbrinuti primjenjujući najprije prvi pregled bolesnika identificirajući pacijente s potencijalno opasnim ozljedama po život pacijenta. Mehanizam same ozljede i prvi pregled bolesnika osnovna su skrb za osobe koje su proživjele bilo kakav prijelom kosti.

Kod pacijenata za koje „vrijeme nije presudno“ potrebna je imobilizacija prijeloma dugih kostiju udlagama koje najbolje odgovaraju.

Postavljanje udlaga uključuje:

- Zaustavljanje vanjskog krvarenja
- Zglobna imobilizacija ispod i iznad prijeloma
- Potporu ozlijeđenom području
- Bilježenje cirkulacijske, motoričke i neurološke funkcije ispod mjesta prijeloma prije i nakon postavljanja udlage i ponovna procjena

Uvijek treba razmotriti postavljanje velikih prijeloma u što bliži anatomske položaj, ukoliko je postavljanje omogućeno. Kada je u pitanju manji deformitet, a osjeti distalno kao i cirkulacija nisu oštećeni, tada anatomske postavljanje nije potrebno. Nakon što je udlaga postavljena, provjerava se prisutnost pulsa, osjeta i mišićne funkcije distalno od mjesta ozljede. Ukoliko puls za vrijeme postavljanja nestane, ekstremitet ponovni poravnati dok se isti ne vrati.

Trakcijske udlage namijenjene su za imobilizaciju prijeloma bedrene kosti. Nisu korisne za prijelome kuka, potkoljenice i koljena. Za izvođenje trakcije potrebne su najmanje dvije osobe. Dok jedna stavlja udlagu, druga mora postojano i nježno istezati stopalo i nogu. U „ukrcaj i kreni“ situacijama trakcijska udlaga stavlja se u vozilu. [23,24]

2.4.4. Operacijsko liječenje prijeloma kosti

Indikacije za liječenje prijeloma operacijskim putem otvoreni su prijelomi, prijelomi natkoljenice kod djece starije dobi, prijelomi podlaktice i epifize u srednjoj trećini, višestruka ozljeda kod politraumatiziranog bolesnika, te oni prijelomi kod kojih postoje opekline. Kod liječenja djece, pločice i vijci se koriste rijetko.

Operacijsko liječenje podrazumijeva vanjsku fiksaciju i osteosintezu. Ona može biti relativno ili apsolutno stabilna, pa prema tome rezultira indirektnim ili direktnim cijeljenjem ulomaka.

Kod prijeloma dugih kostiju postoji mogućnost razvijanja traumatskog šoka zbog jakih bolova i jačeg krvarenja u predjelu frakture. [25]

2.4.5. Fizikalna terapija

Fizikalna terapija je grana medicine čija je zadaća primjena raznih oblika fizikalnih agensa u prevenciji, rehabilitaciji i samom liječenju bolesnika. Jedna je od najstarijih metoda liječenja u povijesti. Nekada se temeljila na iskustvu ljudi no danas mehanizam njezina djelovanja u velikoj mjeri razumijemo i to nam omogućuje selektivniju primjenu fizikalnih agensa. [26]

Fizikalna terapija je u službi rehabilitacije no ta dva pojma se ne smiju poistovjećivati i miješati. Cilj fizikalne terapije je iskoristiti energiju vlastitog organizma ili unijeti njezin drugi oblik u organizam čovjeka u svrhu postizanja željenog pozitivnog učinka. Prema vrstama, fizikalna terapija se može podijeliti na mehanoterapiju, elektroterapiju, fototerapiju, termoterapiju i terapiju prirodnim putem. [27]

3. Uloga medicinske sestre/tehničara u zbrinjavanju prijeloma

Direktan odnos između vremena koje je prošlo do definitivnog liječenja unesrećenih osoba i njihovog izgleda za preživljavanje prvi je opisao dr. R. Adams Cowley iz centra za liječenje traume u Baltimore-u, Maryland. Otkrio je da najvišu stopu preživljavanja i/ili oporavka imaju osobe kojima se pristupilo i koje se kompletno zbrinulo unutar prvih sat vremena od nastanka ozljede. To je nazvao poznatim sloganom „zlatni sat“. Međutim, tijekom mnogo godina studija otkrilo se da neki nemaju „zlatni sat“ za preživljavanje, već samo nekoliko minuta, tj. da neki imaju i puno duži period od navedenog. Shodno tome, predloženo je da se u izvanbolničkom zbrinjavanju unesrećenih, taj period naziva „zlatnim periodom“.

On započinje u trenutku nastanka ozljede unesrećenog, a ne kad hitna medicinska služba dođe na mjesto nesreće. U izvanbolničkim uvjetima rada, bolje je na umu imati 10 minuta koje se provedu na terenu, a ne o zlatnom periodu direktno. U tih 10 minuta potrebno je identificirati pacijente koji su preživjeli, donijeti najbolje odluke o načinu zbrinjavanja unesrećenih, te iste transportirati u zdravstvenu ustanovu. Radnje koje su „sporedne“, tj. produljuju mjesto boravka na terenu, a nisu direktno usmjerene na spašavanje života i oporavka pacijenta, treba izostaviti u tom trenutku. To znači da u izvanbolničkom zbrinjavanju pacijenata moraju postojati određene smjernice za rad u svakoj situaciji u kojoj se može djelatnik naći, tj. da svaka situacija na terenu iziskuje rad po pravilima i rasporedu. U gore navedena pravila i raspored uključujemo timski rad, brzi pregled i zbrinjavanje pacijenta na siguran i učinkovit način „od glave do pete“.

[28,29]

3.1. Dolazak na intervenciju

- Znati najbrži put od „baze“ do mjesta gdje se unesrećeni nalazi
- Održavati vozilo tako da bude smjesta spremno za transport
- Znati procijeniti je li mjesto sigurno
- Znati kad je potrebno pozvati pomoć, a kad se situacija može riješiti bez dolaska pomoći

Nakon dolaska slijedi procjena mjesta događaja koja je prvi i ključni dio. Uključuje poduzimanje standardnih zaštitnih mjera kojima se sprječava doticaj sa tjelesnim tekućinama i infektivnim materijalom, procjenu opasnosti na mjestu događaja, utvrđivanje ukupnog broja unesrećenih, te odabir prave opreme za zbrinjavanje pacijenta. Ovaj dio je iznimno važan i ne smije se propustiti, jer se može ugroziti život djelatnika kao i pacijenta. [28,29]

3.2. Pregled

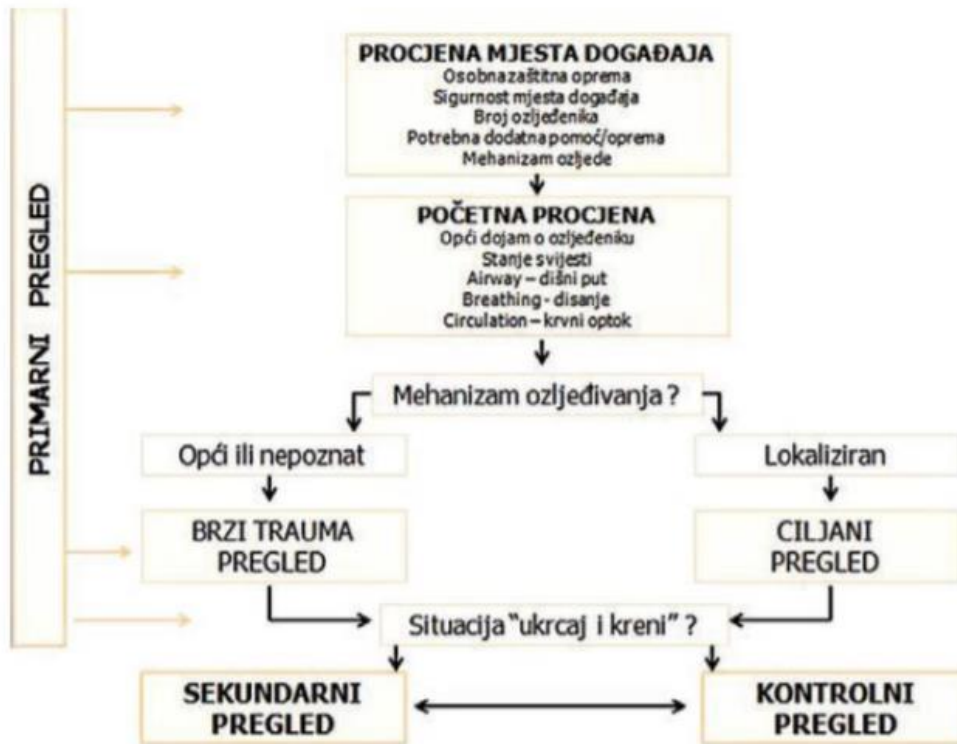Prilazeći unesrećenome obavlja se brzi primarni prvi pregled koji uključuje sigurnost mjesta događaja te pripremu pacijenta za kontrolni pregled i njegovo zbrinjavanje, tj. brzi trauma pregled. Početnom procjenom medicinski djelatnik stječe opći dojam o pacijentu, procjenjuje njegovo stanje svijesti AVPU metodom, kao i disanje i cirkulaciju. Nakon početne procjene radi se brzi trauma pregled ili ciljani pregled. Brzi trauma pregled počinje ispitivanjem stanja glave i vrata (rane, distenzije, pomak), nastavlja se do prsnog koša (kontuzije, asimetrija, krepitacije, rane, bol, šum disanja), trbuha (bol, rane, rigiditet), zdjelice (bol, nestabilnost, krepitacije), donjih ekstremiteta (otekline, izobličenja, motorika pokret i osjet), sve do leđa (rane, bol, deformiteti). Ciljani pregled podrazumijeva kompletni pregled sumnjivog mjesta, npr. kralježnica, zatim pregled vitalnih znakova, zjenica te neurološki status Glasgow koma skalom. Hoće li se nakon početne procjene raditi brzi trauma pregled ili ciljani pregled ovisi o mehanizmu nastanka ozljede i rezultatima koji su se postigli početnom procjenom.

Kod AVPU metode, medicinski djelatnik procjenjuje pacijentovu budnost i svijest=A (eng. alert), odgovor na poziv i verbalne podražaje=V (eng. verbal), odgovor na bolne podražaje i bol=P (eng. pain), te ako reakcija izostaje=U (eng. unresponsive).

U početnu procjenu također spada i uzimanje SAMPLE anamneze. Navedenu anamnezu uzima bilo koji medicinski djelatnik koji je prisutan, a posebno je važno istu uzeti što je učinkovitije moguće, jer će kasnije pomoći kolegama u bolnici u daljnjem liječenju kao i hitnoj pomoći u danom trenutku.

- S= simptomi (eng. symptoms)
- A= alergije (eng. allergies)
- M= lijekovi (eng. medications)

- P= ranije bolesti (eng. past medical history)
- L= zadnja konzumacija na usta (eng. last oral intake)
- E= događaji koji su prethodili incidentu (eng. events preceding the incident)



Slika 3.2.1: Pregled ozlijeđene osobe

Izvor: Marko Jukić, Mladen Carev, Nenad Karanović, i Mihajlo Lojpur, anesteziologija skripta

Nakon primarnog pregleda unesrećenoga, prelazi se na izvođenje kontrolnog i/ili sekundarnog pregleda koji je puno detaljniji i zapravo ga možemo nazvati „pravim pregledom“. Kontrolni pregled je zapravo ponavljanje primarnog pregleda. Sekundarni pregled je sveobuhvatan pregled koji je usmjeren na uočavanje i pronalaženje onih ozljeda koje su promakle prilikom primarnog pregleda bolesnika. Ovaj pregled ujedno predstavlja i temelj

postavljanja dijagnoze i odluke o zbrinjavanju unesrećenoga. Kao i primarni pregled, sekundarni također ima svoja pravila. Kada je unesrećeni kritično, navedeni pregled se obavlja prilikom transporta ili pak ako je transport kratak, isti pregled će izostati.

Sekundarni pregled uključuje sve što i primarni, ali puno detaljnije. Potrebno je, nakon početne procjene, dovršiti SAMPLE anamnezu ako to još nije učinjeno, vitalne znakove, Glasgow koma skalu, svaki dio pacijentovog tijela posebno, te pritom razgovarati sa pacijentom svo vrijeme ako je to moguće. Nakon detaljnog pregleda, prelazi se na sigurno zbrinjavanje unesrećenoga. [28,29]

3.3. Zbrinjavanje

Nakon gore navedenog pregleda, slijedi sigurno zbrinjavanje unesrećenoga. Najprije, jedan medicinski djelatnik dolazi s prednje strane pacijenta i uspostavlja komunikaciju s istim pokušavajući saznati što se dogodilo ako je to moguće, tj. ako je pacijent pri svijesti. Ako nije, odmah se prelazi za zbrinjavanje disanja i dišnog puta ABCDE metodom, te se uzrok nezgode može saznati od ljudi u okolini. Zbrinjavanje stanja svijesti pacijenta je glavni zadatak, neovisno o tome što je uzrok izlaska na intervenciju bio prijelom. Nakon što je sa pacijentom sve u redu u tom području, prelazi se na uzrok izlaska.

Jedan medicinski djelatnik prilazi unesrećenome te obavlja primarni pregled, te brzi trauma pregled, dok drugi prikuplja podatke SAMPLE anamnezom pošto uzrok prijeloma ne mora uvijek biti očit i njegovo bolje razumijevanje pomoći će u zbrinjavanju prijeloma. Nakon toga, tim ima „na prvu“ potrebne informacije o stanju pacijenta te o težini prijeloma i mogu napraviti plan zbrinjavanja. Simptomi poput boli, krepitacija i abnormalne gibljivosti potvrdit će da se radi o nekoj vrsti prijeloma. Najprije, zbrinjava i zaustavlja se krvarenje i potencijalni šok, koje je u većini slučajeva prisutno. Pri otvorenom prijelomu treba paziti na ulomke koji vire, jer znaju biti vrlo oštri i mogu razrezati tkiva koja okružuju kost ili se sam medicinski djelatnik može ozlijediti kod zaustavljanja krvarenja. Zatvoreni prijelomi mogu biti jednako opasni budući da meka tkiva obilno krvare. Svaku ranu u blizini kosti koja je slomljena treba smatrati ulaznim mjestom za infekcije.

Nakon zbrinjavanja krvarenja, tim prelazi na imobilizaciju. U izvanbolničkom zbrinjavanju liječenje je usmjereno na pravilnu imobilizaciju stavljanjem odgovarajuće udlage. Uz

imobilizaciju, unesrećenom je potrebno dati i analgetike koje ordinira liječnik u timu. Svrha postavljanja odgovarajuće udlage je sprječavanje mogućeg pomicanja krajeva kostiju. Nema definiranog pravila po kojem se redosljed obavlja za sve pacijente. Neki prijelomi mogu se zbrinuti sa „ukrcaj i kreni“ metodom, samo stabiliziranjem ozlijeđenih kostiju tijekom transporta ako je isti jako kratak.

Pravila postavljanja udlaga:

- 1. Maknuti odjeću sa ozlijeđenog dijela tijela kako bi se mogao vizualizirati.
- 2. Prije i poslije postavljanja udlage potrebno je provjeriti puls distalno od mjesta ozljede, motoričku funkciju ekstremiteta i sam njegov osjet.
- 3. Ako je ekstremitet bez opipljivog pulsa, potrebno ga je izravnati. Ako se osjeti otpor pri obavljanju trakcije, imobilizirati u zatečenom položaju.
- 4. Upotrijebiti udlagu koja će imobilizirati zglob ispod i iznad mjesta ozljede.
- 5. Udlagu je potrebno dobro podložiti.
- 6. Krajevi kostiju ne smije se gurati natrag pod kožu.
- 7. Staviti udlagu ako nije jasno definirano da li je ekstremitet stvarno ozlijeđen.

Kada je tim odlučio koja vrsta udlage će se postaviti, te nakon njezinog postavljanja provjerio puls, motoričku funkciju i osjet, pacijent se postavlja na dugu dasku ili rasklopna nosila ovisno o predjelu prelomljene kosti. U najvećem broju slučajeva, odabire se vakuumska udlaga. Ona se mjeri po ekstremitetu koji nije ozlijeđen tako da bude duža od oba susjedna zgloba. Prilikom postavljanja iste, jedan medicinski djelatnik pažljivo podiže stradali ekstremitet, dok drugi udlagu postavlja ispod njega. Kod otvorenih prijeloma tokom imobilizacije treba paziti da kost koja viri ne ozlijedi živce koji se nalaze u blizini, te ranu pokriti sterilnom gazom kako bi se spriječila daljnja kontaminacija. Nakon pravilnog postavljanja udlage, ovisno o području prijeloma, tim odlučuje kako će se unesrećeni transportirati u bolnicu. Prijelomi kuka, zdjelice, kralježnice postavljaju se na rasklopna nosila kako bi se pomicanje pacijenta svelo na minimum, dok se ostali prijelomi mogu postaviti na dugu dasku. [28,29]

3.4. Transport

Najprije, obavlja se još jednom kompletni pregled pacijenta da se neke ozljede ili stanja ne bi zanemarile ili „izgubile“ u hitnosti. Potom je potrebno utvrditi je li pacijent pri svijesti, u pravilnom položaju, imobiliziran, te kompletno zbrinut i spreman za transport do bolnice. Tijekom transporta provjeravaju se vitalni znakovi, primjenjuje analgetik ako je liječnik tako ordinirao, provjerava vakuum madrac da se ne bi malo ispustio, te komunicira sa samim pacijentom. Nakon dolaska u bolnicu, unesrećeni se vozi do hitnog bolničkog prijema gdje se radi kompletna obrada i nastavlja liječenje u bolnici.

Nakon obavljene intervencije baca se upotrijebljeni materijal, čisti duga daska ili rasklopna nosila kao i vakuum madrac i udlage, te sama unutrašnjost vozila. Na kraju, ne smije se zaboraviti evaluirati dokumentaciju te javiti na prijavno dojavnu jedinicu. [28,29]

4. Zaključak

Ovim radom želi se na svakog čitatelja prenijeti važnost prepoznavanja bilo koje vrste prijeloma, njihovo zbrinjavanje, liječenje te moguće komplikacije koje ova vrsta zdravstvenog problema nosi sa sobom. Uz puno čitanja literature, proučavanjem i zanimanjem za ovu temu, kao i samim radnim iskustvom sa prijelomima, kako u bolničkoj tako i u izvanbolničkoj praksi, volio bih istaknuti kako je ovo vrlo kompleksan zdravstveni problem te je potrebno posjedovati znanje i vještine kako bi što brže i efikasnije znali zbrinuti unesrećenog bolesnika.

Kada govorimo o zbrinjavanju prijeloma naglasio bih važnost hitne intervencije te posjedovanje znanja i vještina kako bi se problem riješio. Čim prije pristupimo rješavanju ozljede, to su šanse veće da će krajnji ishod zadatka biti na višoj razini. Naglasio bih kako brzina nije jedina vrlina koju je potrebno posjedovati već i sigurnost u radu pri samoj hitnoj imobilizaciji ozlijeđenog ekstremiteta da ne dođe do komplikacija pri samom zbrinjavanju ili transportu pacijenta.

Dakle, možemo zaključiti kako je kod prve pomoći zbrinjavanja prijeloma najbitnije poznavati sve tehnike pravilnog pristupa unesrećenome, imobilizacijske postupke, sve vrste udloga i ostalu opremu, kao i samu anatomiju kosti i njezin tijek cijeljenja, te sve to obaviti u što kraćem mogućem roku.

5. Literatura

- [1] Sklepić S, medicinska škola Varaždin: Hitni medicinski postupci, Naklada Zrinski, Čakovec, 1996.
- [2] Keros P, Pećina M, i Ivančić-Košuta M: Temelji anatomije čovjeka, Medicinska biblioteka, Zagreb, 1999.
- [3] Bukvić N. Opća traumatologija. In: Kvesić A et al., editor. Kirurgija. Medicinska naklada; 2016. p. 629–48.
- [4] Hančević J, Antoljak T, Mikulić D, Žanić-Matanić D, Korač Ž. Lomovi i iščašenja. Jastrebarsko: Naklada Slap; 1998. 430 p.
- [5] Hančević J, Antoljak T, Korač Ž: Imobilizacija, Medicinska naklada, Zagreb, 2001.
- [6] Ruedi TP, Murphy WM, editors. AO Principles of Fracture Management. StuttgartNew York: Thieme; 2000. 864 p.
- [7] Vrdoljak D.V, Rotim K, Biočina B: Kirurgija, Zdravstveno veleučilište, Zagreb, 2017.
- [8] Schatzker J. Principles of internal fixation. In: Schatzker J, Tile M, editors. The rationale of operative fracture care. 3rd ed. Berlin-Heidelberg-New York: Springer; 2005. p. 3–33.
- [9] Von Laer L (2004) Pediatric Fractures and Dislocations (1st ed.) New York: Thieme 19-49.
- [10] Antabak A, Ćurković S, Papeš D, Pasini M, Luetić T (2015) Prijelomi distalnog radijusa u djece. Medix 115/116:str.157.
- [11] Currey JD, Butler G (1975) The mechanical properties of bone tissue in children. J Bone Joint Surg Am 57: 810-814 .
- [12] Prpić I. i suradnici: Kirurgija za medicinare, Školska knjiga, Zagreb, 2005.
- [13] Bešenski N, Škegro N: Radiografska tehnika skeleta, Školska knjiga, Zagreb, 2012.
- [14] Važanić D: Trauma, Hrvatsko sestrinsko društvo hitne medicine, Zagreb, 2015.
- [15] Hunyadi-Antičević S. i Lojna Funtak I: Napredno održavanje života, Medicinska naklada, Zagreb, 2013.

- [16] Šoša T, Sutlić Ž, Stanec Z, Tonković I i sur (2007) Kirurgija. Zagreb: Naklada Ljevak 925-934, 1063-1064.
- [17] Bukvić N, Lovrić Z, Trininić Z (2016) Traumatologija. U: Kvesić A, Kirurgija. Medicinska naklada. Zagreb.
- [18] J. Hančević, T. Antoljak i Ž. Korać: Imobilizacija, Medicinska naklada, 2001.
- [19] Pećina M i suradnici: Ortopedija, naklada ljevak, Zagreb, 2004.
- [20] J. Hančević, T. Antoljak i Ž. Korać: Imobilizacija, Medicinska naklada, 2001.
- [21] Gašparović V. i suradnici: Hitna medicina, Medicinska naklada, Zagreb, 2014.
- [22] Meštrović J. i suradnici, Hitna stanja u pedijatriji, Medicinska naklada, Zagreb, 2011.
- [23] Tomljanović B, Antić G, Čanađija M, Čoralić S, Kudrna K, Majhen-Ujević R, Simić A: Izvanbolnička hitna medicinska služba, Hrvatski zavod za hitnu medicinu, Zagreb, 2018.
- [24] Bošan-Kilibarda I, Majhen-Ujević R. i suradnici: Smjernice za rad izvanbolničke hitne medicinske službe, Zagreb, 2012.
- [25] Štalekar H (2011) Općenito o prijelomima. Rijeka: Medicinski fakultet u Rijeci, Katedra za kirurgiju.
- [26] Zhang W, Moskowitz RW, Nuki G, Abramson S, Altman RD, Arden N, BiermaZeinstra S, Brandt KD, Croft P, Doherty M, et al. OARSI recommendations for the 33 management of hip and knee osteoarthritis, Part II: OARSI evidence-based, expert consensus guidelines. *Osteoarthritis Cartilage* 2008;16:137-62
- [27] Fransen M, McConnell S, Bell M. Exercise for osteoarthritis of the hip or knee. *Cochrane Database Syst Rev* 2003:CD004286
- [28] Gvožđak M, Tomljanović B: Temeljni hitni medicinski postupci. Hrvatska komora medicinskih sestara; Hrvatski zavod za hitnu medicinu, Zagreb, 2011.
- [29] Antić Šego G, Baranović A, E.Campbell J, L.Alson R: Zbrinjavanje ozlijeđenih osoba- Međunarodne smjernice, naklada Hrvatska gorska služba spašavanja, American College of Emergency Physicians, 2020.

6. Popis slika

Slika 1. Anatomski prikaz kosti.....	3
Slika 2. Oblici prijeloma kosti.....	6
Slika 3. Otvoreni i zatvoreni prijelom kosti.....	7
Slika 4. AO klasifikacija pojedinih kostiju.....	8
Slika 5. Proces cijeljenja kosti.....	10
Slika 6. Prosječna vremena konsolidacije prijeloma.....	13
Slika 7. Pregled ozlijeđene osobe.....	25

7. Popis tablica

Tablica 1. Čimbenici koji stimuliraju/usporavaju cijeljenje kosti.....	12
--	----



Sveučilište
Sjever



SVEUČILIŠTE
SJEVER

**IZJAVA O AUTORSTVU
I
SUGLASNOST ZA JAVNU OBJAVU**

Završni/diplomski rad isključivo je autorsko djelo studenta koji je isti izradio te student odgovara za istinitost, izvornost i ispravnost teksta rada. U radu se ne smiju koristiti dijelovi tuđih radova (knjiga, članaka, doktorskih disertacija, magistarskih radova, izvora s interneta, i drugih izvora) bez navođenja izvora i autora navedenih radova. Svi dijelovi tuđih radova moraju biti pravilno navedeni i citirani. Dijelovi tuđih radova koji nisu pravilno citirani, smatraju se plagijatom, odnosno nezakonitim prisvajanjem tuđeg znanstvenog ili stručnoga rada. Sukladno navedenom studenti su dužni potpisati izjavu o autorstvu rada.

Ja, DANIEL POSANEĆ (ime i prezime) pod punom moralnom, materijalnom i kaznenom odgovornošću, izjavljujem da sam isključivi autor/ica završnog/diplomskog (obrisati nepotrebno) rada pod naslovom IZBJAVANJE PROBLEMA U HITNOJ MEDICINSKOJ SWIŽBI (upisati naslov) te da u navedenom radu nisu na nedozvoljeni način (bez pravilnog citiranja) korišteni dijelovi tuđih radova.

Student/ica:
(upisati ime i prezime)

Posaneć Daniel
(vlastoručni potpis)

Sukladno Zakonu o znanstvenoj djelatnosti i visokom obrazovanju završne/diplomske radove sveučilišta su dužna trajno objaviti na javnoj internetskoj bazi sveučilišne knjižnice u sastavu sveučilišta te kopirati u javnu internetsku bazu završnih/diplomskih radova Nacionalne i sveučilišne knjižnice. Završni radovi istovrsnih umjetničkih studija koji se realiziraju kroz umjetnička ostvarenja objavljuju se na odgovarajući način.

Ja, DANIEL POSANEĆ (ime i prezime) neopozivo izjavljujem da sam suglasan/na s javnom objavom završnog/diplomskog (obrisati nepotrebno) rada pod naslovom IZBJAVANJE PROBLEMA U HITNOJ MEDICINSKOJ SWIŽBI (upisati naslov) čiji sam autor/ica.

Student/ica:
(upisati ime i prezime)

Posaneć Daniel
(vlastoručni potpis)