

Fizioterapijski pristup kod hondromalacije patele

Brlek, Inga

Undergraduate thesis / Završni rad

2021

Degree Grantor / Ustanova koja je dodijelila akademski / stručni stupanj: **University North / Sveučilište Sjever**

Permanent link / Trajna poveznica: <https://um.nsk.hr/um:nbn:hr:122:998164>

Rights / Prava: [In copyright](#)/[Zaštićeno autorskim pravom.](#)

Download date / Datum preuzimanja: **2024-07-29**



Repository / Repozitorij:

[University North Digital Repository](#)





**Sveučilište
Sjever**

Završni rad br. 054/FIZ/2021

Fizioterapijski pristup kod hondromalacije patele

Inga Brlek, 3151/336



Sveučilište Sjever

Odjel za fizioterapiju

Završni rad br. 054/FIZ/2021

Fizioterapijski pristup kod hondromalacije patele

Student

Inga Brlek, 3151/336

Mentor

Jasminka Potočnjak, mag. physioth.

Varaždin, kolovoz 2021. godine

Prijava završnog rada

Definiranje teme završnog rada i povjerenstva

ODIEL	Odjel za fizioterapiju		
STUDIJ	preddiplomski stručni studij Fizioterapija		
PRISTUPNIK	Inga Briek	IMBAG	0034060336
DATUM	1.9.2021.	ROLEGIJ	Fizioterapija u ortopediji
NASLOV RADA	Fizioterapijski pristup kod hondromalacije patele		
NASLOV RADA NA ENGL. JEZIKU	Physiotherapeutic approach in patellar chondromalacia		
MENTOR	Jasminka Potočnjak, mag.physioth.	ZVANJE	predavač
ČLANOVI POVJERENSTVA	1. dr.sc.Vlahek Pavao, v.pred., predsjednik		
	2. Jasminka Potočnjak, mag.physioth., pred., mentor		
	3. doc.dr.sc. Filipec Manuela, član		
	4. Valentina Novak, mag.med.techn. pred., zamjenski član		
	5.		

Zadatak završnog rada

BR. 054/FIZ/2021

OPIS

Hondromalacija patele u početku je reverzibilna, a kasnije ireverzibilna uz visoki rizik pojave sekundarne artroze. Definira se kao razmekšanje hrskavice različitog stupnja pri čemu još nema promjena na subhondralnoj kosti. Dijagnostika se vrši uglavnom pomoću artroskopije, ali može se naći i kao usputni nalaz kod drugih dijagnostičkih metoda. Svrha ovog rada prikazati je fizikalnu terapiju kroz liječenje, rehabilitaciju, te prevenciju oštećenih struktura koljenskog zgloba. Procesom rehabilitacije moramo započeti odmah nakon ozljeđivanja, poticajno i individualno pristupamo svakoj osobi kako bi uz njenu motiviranost vratili izgubljene sposobnosti. Liječenje može biti preventivno, konzervativno i kirurško. Najčešće se primjenjuje konzervativno liječenje, a kako bi došlo do trajnog i uspješnog zaliječenja bitno je s navedenim liječenjem početi što ranije odnosno pri pojavi prvih simptoma. Ključno je unutar 24 do 72 sata primijeniti terapijsku metodu RICE. Kroz metode procjene vršimo inspekciju, palpaciju, mjerenje opsega pokreta zgloba te procjenjujemo snagu mišića. Nakon akutnog liječenja oštećenja, cilj nam je ublažiti bol i potaknuti cijeljenje oštećenog tkiva pri čemu primjenjujemo različite fizikalne procedure. Kineziterapija je iznimno važna u rehabilitaciji hondromalacije patele zbog aktivnog sudjelovanja bolesnika što pridonosi uspješnijem zaliječenju. Ovaj rad na vrlo konkretan način prikazuje iznimnu važnost pravovremenog liječenja kako bi se izbjegla pojava sekundarne artroze.

ZADATAK URUČEN

02.09.2021



POTPIS MENTORA

Jasminka Potočnjak

PREDGOVOR

Ovaj rad posvećujem tati koji mi je dao najveći dar koji netko može dati drugoj osobi, vjerovao je u mene.

Sigurno znate legendu o Sizifu i kamenu koji je gurao. Mnogo mu nalikujem, i mnogo me puta kamen vratio u podnožje, ali nisam odustala, uvijek sam pogled iznova dizala prema vrhu, prema krajnjem cilju. Kada se jedan put pokazao nepremostivim, kao na primjer studiranje na Kineziološkom fakultetu nakon povrede noge, pronašla sam drugi u visokom školovanju nakon kojeg ću moći pomagati, između ostalog, i onima koji su se slično povrijedili. Za mene nema odustajanja, život je borba tijekom koje najprije moraš pobijediti sama sebe kada osjetiš da bi bitka mogla biti izgubljena, a onda je sve moguće.

Zahvalu upućujem mojim prijateljicama, budućim kolegicama koje su svojim prisustvom uljepšale moje studentske dane.

Posebna zahvala ide mojoj obitelji koja mi je pružala bezuvjetnu podršku i vjerovala u moj uspjeh, najviše mojem bratu koji me savjetovao i pomagao mi. Bez njih ovo do sada ostvareno ne bi bilo moguće.

Zahvaljujem svojoj mentorici Jasminki Potočnjak, mag. physioth. na pomoći, vodstvu, suradnji te korisnim savjetima tijekom izrade ovog završnog rada, kao i ostalim profesorima i asistentima na suradnji i prenesenom mi znanju.

SAŽETAK

Koljenski zglob najstroženiji je i najveći zglob u ljudskom tijelu, a sastoji se od tibiofemoralnog i patelofemoralnog zglobnog kompleksa. Zbog svoje složenosti, ali i biomehanike, pri nekim fazama hoda opterećen je i s nekoliko tjelesnih težina, a čini ga kombinacija kutnog i obrtnog zgloba što znači da su moguće kretnje ekstenzije, fleksije, unutarnje i vanjske rotacije. Tijekom rasta i razvoja femura, tibije i patele potreban je specifičan odnos biomehaničkih sila kako bi se u konačnici formirala normalna zglobna funkcija u dječjoj i odrasloj dobi. Za stabilnost patele i urednu biomehaniku koljena važan je i položaj patele s obzirom na njenu visinu, odnosno udaljenost od zglobne pukotine. Hondromalacija patele je razmekšanje hrskavice različitog stupnja pri čemu još nema promjena na subhondralnoj kosti. U samom početku je reverzibilna, a kasnije postaje ireverzibilna uz visoki rizik razvoja sekundarne artroze. Hondromalacija patele može se dijagnosticirati pomoću artroskopije, a nekada se pronalazi kao usputni nalaz artrotomije s menisectomyjom koljena. Fizikalna terapija ima važnu ulogu u liječenju i rehabilitaciji te u prevenciji ozljeda i oštećenja struktura koljenskog zgloba. Proces rehabilitacije počinje neposredno nakon ozljeđivanja, mora biti prilagođen svakoj osobi, a traje sve do povratka izgubljenih sposobnosti. Liječenje može biti preventivno, konzervativno i kirurško. Najčešće je konzervativno, ali postoje slučajevi kada je jedini izlaz u kirurškom liječenju. Bitno je da se s konzervativnim liječenjem počne što ranije, točnije pri pojavi prvih simptoma. Od velike je važnosti unutar 24 do 72 sata primijeniti terapijsku metodu RICE (R – rest; poštediti, I – ice; hlađenje, C – compression; kompresija, E – elevation; elevacija). U metode procjene uključuju se inspekcija, palpacija, mjerenje opsega pokreta zgloba te se procjenjuje snaga mišića. Primjenjuju se razne procedure fizikalne terapije. Nakon akutnog liječenja oštećenja, cilj nam je ublažiti bol i potaknuti cijeljenje oštećenog dijela. Simptomi se najčešće tretiraju elektroterapijom, krioterapijom, ultrazvukom, transkutanom električnom stimulacijom (TENS), laserom i magnetoterapijom. Kineziterapija se koristi pokretom u svrhu liječenja, rehabilitacije i prevencije bolesti te se kombinira s drugim oblicima fizikalne terapije. Iznimno je važna u rehabilitaciji hondromalacije patele zbog aktivnog sudjelovanja bolesnika u procesu osposobljavanja. Osnovni ciljevi kineziterapije su uspostaviti, održati i povećati opseg pokreta koljenskog zgloba, održati i povećati mišićnu snagu, izdržljivost i brzinu pokreta te poboljšati ravnotežu i neuromišićne koordinacije pokreta. Stoga je od iznimne važnosti na vrijeme prepoznati oštećenje zglobne hrskavice te pravovremeno započeti s konzervativnim liječenjem kako bi se izbjegli rizici kirurškog liječenja te razvoj sekundarne artroze koljenskog zgloba.

Ključne riječi: koljenski zglob, patela, hondromalacija, fizikalna terapija, kineziterapija

ABSTRACT

The knee joint is the most complex and largest joint in the human body and consists of the tibiofemoral and patellofemoral joint complex. Due to its complexity and biomechanics, it is subjected to multiple body weights during some phases of gait and is a combined angular and rotational joint, meaning that extension, flexion, internal and external rotation are possible. During the growth and development of the femur, tibia and patella, a certain relationship of biomechanical forces is required to eventually form normal joint function in children and adults. The position of the patella with its height, i.e. the distance to the joint space, is also important for the stability of the patella and the orderly biomechanics of the knee. Chondromalacia of the patella is a softening of the cartilage of varying degrees, although the subchondral bone is not yet altered. It is initially reversible and later becomes irreversible with a high risk of developing secondary osteoarthritis. Patellar chondromalacia can be diagnosed by arthroscopy and is sometimes discovered as an incidental finding during arthrotomy with knee meniscectomy. Physiotherapy plays an important role in the treatment and rehabilitation as well as prevention of injury and damage to the structures of the knee joint. The rehabilitation process begins immediately after the injury and must be tailored to the individual, and continues until the lost abilities are restored. Treatment can be preventive, conservative or surgical. It is usually conservative, but there are cases where the only way out is surgical treatment. It is important to start conservative treatment as early as possible, more precisely when the first symptoms appear. It is very important to use the therapeutic method RICE (R - rest, I - ice, C - compression, E - elevation) within 24 to 72 hours. Assessment methods include inspection, palpation, measuring the range of motion of the joint, and assessing muscle strength. Various methods of physical therapy are used. After acute treatment of the injury, our goal is to relieve pain and promote healing of the damaged part. Symptoms are most commonly treated with electrotherapy, cryotherapy, ultrasound, transcutaneous electrical stimulation (TENS), laser and magnetic therapy. Kinesiotherapy uses movement to treat, rehabilitate, and prevent disease and is combined with other forms of physical therapy. It is of great importance in the rehabilitation of patellar chondromalacia as patients are actively involved in the exercise process. The main goals of exercise therapy are to establish, maintain and increase the range of motion of the knee joint, maintain and increase muscle strength, endurance and speed of movement, and improve balance and neuromuscular coordination of movements. Therefore, it is extremely important to detect the damage to the articular cartilage and initiate conservative treatment in time to avoid the risks of surgical treatment and the development of secondary osteoarthritis of the knee joint.

Key words: knee joint, patella, chondromalacia, physical therapy, kinesiotherapy

POPIS KORIŠTENIH KRATICA

PBS – patelofemoralni bolni sindrom

TF – tibiofemoralni kut/zglob

Q- kut – quadriceps kut

MR – magnetska rezonancija

RTG – rentgenska snimka

AP - anteroposteriorno

LL – laterolateralno

MMT – manualni mišićni test

TENS – transkutana električna stimulacija

UZ – terapija ultrazvukom

DDS – dijadinamske struje

IF – interferentne struje

ES – električna stimulacija

PNF – propioceptivna neuromuskularna facilitacija

HILT laser – terapija laserom visokog intenziteta

SADRŽAJ

1. UVOD	1
2. FUNKCIONALNA ANATOMIJA.....	3
2.1. TIBIOFEMORALNI ZGLOB	3
2.2. PATELOFEMORALNI ZGLOB	4
3. RAST I RAZVOJ	5
3.1. FEMUR.....	5
3.2. TIBIJA.....	5
3.3. PATELA	5
4. BIOMEHANIKA	6
5. HONDROMALACIJA PATELE.....	8
5.1. ETIOLOGIJA	9
5.2. KLINIČKA SLIKA	10
5.3. DIJAGNOSTIKA	11
6. FIZIOTERAPIJSKI POSTUPCI KOD HONDROMALACIJE PATELE	12
6.1. FIZIOTERAPIJSKA INTERVENCIJA	13
6.2. PREVENCIJA	14
6.3. FIZIOTERAPIJSKA PROCJENA	14
6.4. TESTOVI	16
6.4.1. Test „slova J“	16
6.4.2. Test subluksacije patele/straha	16
6.4.3. Test nestabilnosti patele i lezije medijalnog patelofemoralnog ligamenta ..	17
6.4.4. Test nagiba patele.....	17
6.4.5. Fründov znak.....	18
6.4.6. Test inhibicije kvadricepsa.....	18
6.4.7. Test „struganja“ patele	19
6.4.8. Test „blanje“.....	19
6.5. FIZIKALNE PROCEDURE	20
6.6. KINEZITERAPIJA	21
6.6.1. Pasivne i aktivne vježbe	22
6.6.2. Statičke i dinamičke vježbe.....	22
6.6.3. Vježbe opsega pokreta	22
6.6.4. Vježbe istezanja (stretching)	23
6.6.5. Vježbe jačanja mišića.....	24

6.6.6.	Vježbe u otvorenom i zatvorenom kinetičkom lancu.....	27
6.6.7.	Vježbe ravnoteže i koordinacije/ vježbe propriocepcije	28
6.6.8.	Aerobni program	28
7.	ARTROSKOPIJA	29
8.	REHABILITACIJSKI PLAN I PROGRAM	29
8.1.	0 DO 3. TJEDAN	29
8.2.	4. DO 5. TJEDAN	31
8.3.	6. TJEDAN	32
8.4.	7. DO 8. TJEDAN	33
8.5.	9. TJEDAN	33
8.6.	10. DO 12. TJEDAN	34
9.	ZAKLJUČAK	35
10.	LITERATURA	36
11.	POPIS SLIKA	38
12.	POPIS TABLICA.....	41

1. UVOD

Ozljeda je svako oštećenje tkiva nastalo u određenom i ograničenom vremenu, dok se oštećenjem smatra patološko - anatomska osnova koja se anamnestički ne može dokazati, a točno vrijeme nastanka oštećenja nije poznato. Pod pojmom ozljeda mnogi smatraju i oštećenja i ozljede, međutim postoji razlika. Ozljeda je akutnog karaktera, dok oštećenje predstavlja entitet kroničnog karaktera [1].

Akutne ozljede i kronična oštećenja lokomotornog sustava česte su kod današnjeg načina života. Kronična oštećenja predstavljaju poseban problem s obzirom na dijagnozu, razumijevanje uzroka nastanka, te mogućnost prevencije i liječenja. Kronična oštećenja lokomotornog sustava nastala prilikom bavljenja sportom, rekreacijom ili kod nekih zanimanja ustvari su posljedica dugotrajnih ponavljanja mikrotrauma. Učestale mikrotraume dovode do sindroma prenaprezanja određenog dijela lokomotornog sustava [2, 3].

Sindromi prenaprezanja su sindromi čiji je najčešći simptom bol zbog koje osobe prvenstveno potraže pomoć. Međutim, pomoć se često traži prekasno, odnosno kada je bol odraz pojačanog oštećenja te postane značajna smetnja prilikom sportske ili profesionalne aktivnosti. Liječenje je produženo i otežano kod već razvijene kliničke slike sindroma prenaprezanja. Prilikom liječenja prvenstveno bi se trebao smanjiti intenzitet aktivnosti, odnosno na kratko ili duže vrijeme prekinuti sa određenom aktivnošću zbog koje dolazi do otežanih radnji. [2, 3].

Koljeno je jedan od najozljeđenijih zglobova u sportu, rekreaciji, ali i radnim aktivnostima. To je zglob sa učestalom pojavom sindroma prenaprezanja. Jedan od razloga jest uključenost koljena u sve sportske i radne aktivnosti, prvenstveno u trčanje, skokove, čučanje, klečanje, penjanje, podizanje, udarce i dr. Osim toga, u području koljena nalaze se hvatišta i polazišta mnogih mišićnih tetiva s odgovarajućim sluznim vrećama. Sindromi prenaprezanja česti su i u specifičnom zglobu između patele i femura tzv. patelofemoralnom zglobu. Sve su to razlozi uslijed kojih dolazi do 40% sindroma prenaprezanja u području koljena, a najčešće prilikom trčanja. Obzirom na to, trkačko koljeno je poseban naziv za sindrom prenaprezanja u području koljena. Isti naziv upotrebljava se i za druge dvije lokalizacije sindroma prenaprezanja u području koljena - sindrom trenja traktusa iliotibijalisa i patelofemoralni bolni sindrom [1, 3, 4].

Postoji više mogućih uzroka javljanja kronične boli u prednjem dijelu koljena. Patelofemoralni bolni sindrom (PBS) najčešće se povezuje s boli u prednjem dijelu koljena, a bol nastaje zbog hondromalacije patele, odnosno nepravilnog klizanja patele ili lošeg usmjerenja ekstenzornog sustava koljena [1].

Patelofemoralni bolni sindrom poznat je pod nazivom hondromalacija zbog patoloških promjena na hrskavici zglobne plohe patele te pod nazivom „malalignment patellae“ zbog lošeg usmjerenja ekstenzornog sustava koljena. Bitno je razjasniti sadržajno i pojmovno nazive: loše usmjerenje ekstenzornog sustava (patellar malalignment, hondromalacija (chondromalacia patellae)) i bol s prednje strane koljena (engl. anterior knee pain) [1].

Među pojmovima nestabilnosti patele, lošeg usmjerenja ekstenzornog sustava koljena, boli s prednje strane koljena te hondromalacije patele postoji međusobna povezanost. Uz promijenjenu arhitekturu patelofemoralnog zgloba može doći do nestabilnosti patele zbog promjene odnosa stabilizatora patele, najčešće zbog slabljenja stabilizatora s medijalne strane. Također, kod promijenjenog odnosa među stabilizatorima patele promijenjena je arhitektura patelofemoralnog zgloba što dovodi do pojačane napetosti jednih, odnosno slabosti drugih. Uz to, dolazi i do pogrešnog prenošenja opterećenja u patelofemoralnom zglobu, čime dolazi do povećanog pritiska u pojedinim zonama patelofemoralnog kontakta. U tim područjima dolazi do hondromalacije patele. Kombinacijom djelovanja biomehaničkih sila dolazi do oštećenja i pojave prednje koljenske boli. Nestabilnost patele dovodi do boli s prednje strane koljena zbog prenaprezanja okolnog tkiva i do hondromalacije zbog oštećenja hrskavice patelofemoralnog zgloba. Hondromalacija patele uzrokuje bol s prednje strane koljena zbog oštećenja sinovijalne membrane koljenskog zgloba te posljedičnog nastanka sekundarnog sinovitisa [1].

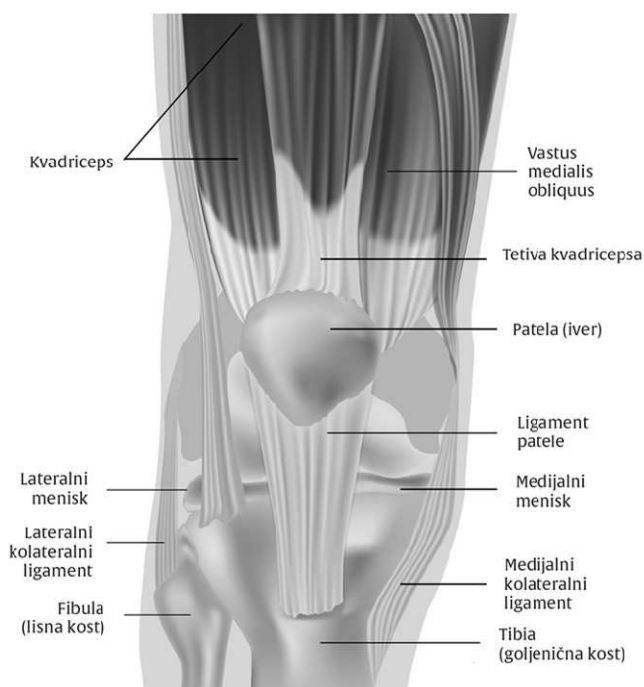
U literaturi se pod pojmom hondromalacije upotrebljavaju brojni izrazi kao što su patelofemoralni bolni sindrom, sindrom prednje koljenske boli, retropatelarni bolni sindrom, patelofemoralni hondritis, patelarna subluksacija te patelarni kompresijski sindrom. Prema tome, možemo zaključiti da je izvor simptoma isključivo u patelofemoralnom zglobu [5].

Prilikom liječenja i prevencije sindroma prenaprezanja važno je uočiti faktore rizika. Hondromalacija patele ne bi se trebala upotrebljavati kao samostalan naziv, već uz ostale dijagnoze, s obzirom da ona opisuje stanje hrskavice, a ne bolest koljena. U pravilu se hondromalacija liječi konzervativnim metodama, no ukoliko ona nije učinkovita, primjenjuje se kirurški pristup. Od iznimne je važnosti spriječiti razvoj kroničnog upalnog procesa i uz prepoznavanje faktora rizika, pravovremeno i učinkovito zbrinuti oštećenje. [6, 7].

Cilj ovog rada prikaz je fizioterapijskih postupaka putem kojih se prevenira i liječi hondromalacija patele korištenjem fizikalnih sredstava te kineziterapijskih planova i programa. Liječenjem bismo pacijenta trebali dovesti do potpuno rehabilitiranog stanja kako bi mogao nastaviti sa svakodnevnim i sportskim aktivnostima.

2. FUNKCIONALNA ANATOMIJA

Koljenski zglob (slika 2.1.) je najsloženiji i najveći zglob u ljudskom tijelu. Čine ga tibiofemoralni i patelofemoralni zglob [5, 8].



Slika 2.1. Zglob koljena

(Izvor: <https://fattorini.hr/nestabilna-patela-najcesci-problem-koljena-u-periodu-odrastanja/>, preuzeto 10.08.2021.)

2.1. Tibiofemoralni zglob

Tibiofemoralni zglob (TF) sastoji se od konveksnih zglobnih tijela koje čine kondili na distalnom dijelu femura te konkavnih zglobnih tijela koje čine kondili proksimalnog dijela tibije [8]. Zglobna tijela pokrivena su zglobnom hrskavicom, bitnom za smanjenje trenja te za urednu funkciju koljenskog zgloba. Proksimalni dio fibule ima važnu ulogu u stabilizaciji koljena budući da je fibula hvatište za vanjski kolateralni ligament i m. biceps femoris [5, 9].

Menisci su hrskavično – vezivne tvorbe, polumjesečastog oblika. Medijalni i lateralni menisk povećavaju dodirne površine femoralnih i tibijalnih kondila, sudjeluju kod prenošenja opterećenja s kondila femura na kondile tibije te potpomažu ravnomjernom vlaženju kondila sinovijalnom tekućinom. Njihova je glavna uloga očuvanje zglobne hrskavice koljena i doprinos stabilnosti zgloba [5].

Za stabilnost koljenskog zgloba zaslužna je i zglobna čahura – s vanjskom fibroznom i unutarnjom sinovijalnom opnom. Zglobna čahura pojačana je unutarnjim i vanjskim kolateralnim ligamentima. Kolateralni ligamenti imaju funkciju sprječavanja abdukcije i

addukcije potkoljenice kada je koljeno ekstendirano [5, 10]. Također, bitni su za „postraničnu stabilnost“ koljena. Budući da medijalni menisk ima slabiju pokretljivost pri izvođenju kretnji, češće je ozljeđivan, dok lateralni menisk ima veću slobodu kretanja zbog čega lakše izbjegne uklještenja i ozljede [5, 9]. Unutar zglobne čahure nalaze se hvatišta prednje i stražnje ukrižene sveze. Zadaća ukriženih sveza jest održavanje kondila femura i tibije primaknutih jedne uz drugu, bez obzira na položaj koljenog zgloba. Pomoću ukriženih sveza omogućena je tzv. anteroposteriorna stabilnost koljenog zgloba. U prednjem gornjem dijelu, zglobna je čahura pojačana tetivom kvadriicepsa gdje se nalazi i patela. Prednji donji dio zglobne čahure dodatno pojačava patelarni ligament [5].

2.2. Patelofemoralni zglob

Ovaj zglob je funkcionalno potpuno odvojen od TF zgloba. Čine ga patela i zglobna ploha prednje strane distalnog dijela femura [5, 11].

Patela je ovalna, spljoštena, sezamoidna kost s većim poprečnim promjerom. Zglobnom plohom okrenuta je prema koljenom zglobu, odnosno trohlei femura koja distalno prelazi u kondile. Zglobna ploha patele sedlastog je oblika s uzdužnim izbočenjem, podijeljena na veći lateralni i manji medijalni dio [11]. Prilikom fleksije i ekstenzije koljena patela klizi po interkondilarnom žlijebu. Lateralni kondil femura jače je podignut, što pridonosi lateralnoj patelarnoj stabilnosti kod fleksije koljena. Kada je kut interkondilarnog žlijeba veći od 150°, govorimo o plitkom žlijebu, a čime dolazi do nestabilnosti patele, odnosno luksacije ili sublaksacije [12]. Distalne niti m. vastus medijalis sprječavaju lateralni pomak patele, tj. sublaksaciju za vrijeme izvođenja kretnji. Navedene anatomske strukture daju koljenu pasivnu odnosno unutarnju stabilnost [5].

Mišići su odgovorni za sve kretnje u zglobu te daju tzv. aktivnu tj. vanjsku stabilnost. Postoje mišići prednje grupe natkoljenice – m. quadriceps femoris, mišići stražnje grupe natkoljenice – m. semitendinosus, m. semimebranosus i m. biceps femoris (hamstringsi) te dio mišića stražnje grupe potkoljenice – m. gastrocnemius [5].

Oko koljenskog zgloba su mnogobrojne sluzne vreće koje ublažavaju udarac i trenje oko zgloba. Krvnu opskrbu zglobu osigurava a. femoralis i a. popliteae. Kod inervacije koljena sudjeluju n. femoralis i n. ischiadicus – motorički i osjetno, dok su kožni ogranci plexus lumbalis odgovorni samo za osjetnu inervaciju [5].

3. RAST I RAZVOJ

3.1. Femur

Rast i razvoj femura važni su za normalnu zglobnu funkciju u dječjoj i odrasloj dobi. Femur sa svojeg distalnog i proksimalnog kraja raste u duljinu iz epifiznih hrskavica, odnosno zona rasta. U rastu, većim dijelom, sudjeluje distalna epifizna hrskavica. U dječjoj dobi femur je zakrivljen u varusni položaj. Mehaničke sile počinju djelovati nakon prohodavanja djeteta zbog toga što se težina tijela prenosi od središta glave femura na središte talokruralnog zgloba zamišljenom crtom koja prolazi medijalno od koljenskog zgloba. Djelovanje mehaničke sile u tom smjeru ima velik utjecaj na rast epifizne hrskavice i samog koljenskog zgloba. Gubi se varusna zakrivljenost, donja epifizna hrskavica femura postaje okomita na zamišljenu osovinu opterećenja noge, no ne i na dijafize femura. Dijafiza femura okomicom na donju epifiznu hrskavicu tvori kut koji se tijekom rasta smanjuje. Kod završetka rasta, osovina dijafize s okomicom na kondile femura zatvara kut od 6° . To je tzv. fiziološki valgus. Točnije, dijafiza femura s dijafizom tibije zatvara kut od 174° koji je otvoren lateralno. Fiziološki valgus prisutan je cijeli život. Do poremećenog rasta, drugačijeg TF kuta i kutnih deformiteta dovodi bolest ili ozljeda donje epifizne hrskavice [5].

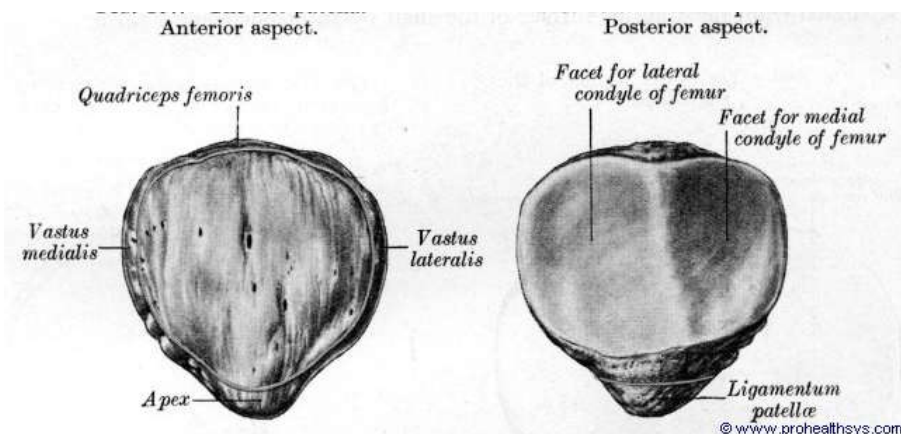
3.2. Tibija

Do kraja 2. godine života potkoljenica je također zakrivljena u varus. Tijekom prohodavanja djeteta osovina opterećenja prolazi medijalnije od koljena pa nije u doticaju s kondilima tibije. Postupno tibija gubi fiziološku zakrivljenost i postaje ravna, a osovina opterećenja noge prolazi dijafizom tibije. Tim procesom dolazi do poklapanja osovine opterećenja noge i osovine dijafize tibije. Tibija u pravilu u duljinu raste gornjom epifiznom hrskavicom koja je okomita na obje osovine. Dijafiza tibije bit će uvijek okomita na kondile tibije i nakon nestanka epifizne ploče. Bolesti ili ozljede gornje epifizne hrskavice tibije uzrokuju poremećaje rasta te osovinske deformitete nogu. Apofizna hrskavica nalazi se na gornjem kraju tibije sprijeda, ispod epifizne ploče. Ona je hvatište jake patelarne tetive. Ozljede ove apofize također uzrokuju poremećaje rasta gornjeg kraja tibije te dovode do rekurvatum deformiteta koljena [5].

3.3. Patela

Patela (slika 3.3.1.) je uglavnom spljoštena sezamska kost, ima veći poprečni nego uzdužni promjer. Razvija se iz jedne hrskavične jezgre te donje i gornje apofize. U gornjem

dijelu nalazi se u tetivi m. quadriceps femorisa, a u donjem dijelu u ligamentu patele. Pri fleksiji i ekstenziji koljena, zglobna ploha se pomiče kranijalno i kaudalno, na način da klizi svojim uzdužnim izbočenjem u interkondilarnom žlijebu femura. Uredan rast patele ovisi o sukladnosti interkondilarnog žlijeba na femuru i patelarne zglobne plohe. Dakle, jedno zglobno tijelo utječe na drugo u rastu, opterećenju, funkciji i stabilnosti patelofemoralnog zgloba. Suprotno tome može doći do nestabilnosti i degenerativnih promjena patelofemoralnog zgloba. Tu sudjeluje displastična patela, plitki interkondilarni žlijeb, poremećene osovine cijele noge tj. koljena – varus i valgus deformiteti [5].



Slika 3.3.1. Patela

(Izvor: <https://prohealthsys.com/central/anatomy/grays-anatomy/index-10/index-10-2/index-10-3/patella/>, preuzeto 10.08.2021.)

4. BIOMEHANIKA

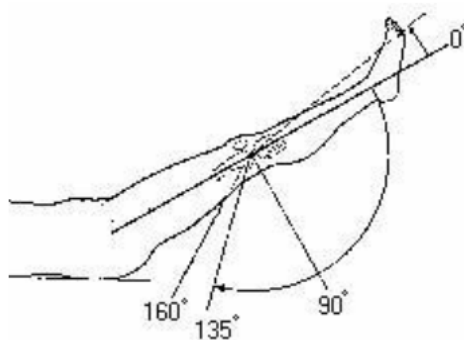
Koljenski zglob pripada zglobovima u opterećenju budući da jestalno izložen djelovanju mehaničkih sila. Kako bi se izvršila funkcija u stalnoj je prilagodbi oblika i građe uz hormonske, nutritivne i genetske čimbenike na mehaničke utjecaje. Funkcija mu je prenositi težinu tijela s kuka na nožni zglob, osim toga, omogućuje hodanje, trčanje, čučanje i klečanje [5].

Zbog svoje složenosti, ali i biomehanike, pri nekim fazama hoda opterećen je i s nekoliko tjelesnih težina. Čini ga kombinacija kutnog i obrtnog zgloba što znači da su moguće kretnje ekstenzije, fleksije, unutarnje i vanjske rotacije. Kod fleksije koljena ne postoji čista rotacija tibije oko kondila femura, već femur klizi prema natrag, a tibia ostaje naprijed. To se događa zbog ekscentričnosti kondila femura i promjene središta rotacije. Mjesto dodirivanja kondila femura i tibije pomiče se prema natrag pri fleksiji koljena. Fleksija se izvodi skupa s unutarnjom rotacijom, dok se ekstenzija izvodi skupa s vanjskom rotacijom [5].

Aktivna ekstenzija (slika 4.1.) moguća je do potpunog ispruženja 0° , a 5° do 10° moguća je pasivna hiperekstenzija (slika 4.1.). M. quadriceps femoris jak je četveroglavi mišić koji vrši aktivnu ekstenziju. Važan je i m. vastus medialis koji zaključava koljeno na način da izvodi zadnjih 10° do 15° aktivne ekstenzije i rotira potkoljenu prema van. Patela je tada visoko položena. M. vastus medialis brzo atrofira pa koljeno ostaje bez potpune aktivne ekstenzije. Aktivna fleksija (slika 4.1.) koljena moguća je od 0° do 135° , dok je pasivna fleksija moguća do 160° . Patela je u položaju potpune fleksije postavljena nisko i nalazi se u žlijebu kondila femura. Za fleksiju su odgovorni stražnji mišići natkoljenice – m. biceps femoris, m. semimembranosus i m. semitendinosus tzv. hamstringsi te obje glave m. gastrocnemiusa. Pri ekstenziji koljena, rotacije potkoljenice prema natkoljenici nisu moguće dok je pri fleksiji od 90° vanjska rotacija moguća za 40° , a unutarnja za 10° . Kod ekstenzije, ekscentrični oblik kondila femura drži napete kolateralne ligamente, a kod fleksije oni su mlohavi [5].

Pri ekstenziji koljena patela može bježati lateralno i to zbog anatomske osovine femura i s jedne strane smjera djelovanja m. quadricepsa te s druge strane strane smjera patelarnog ligamenta koji je određen položajem tuberositasa tibije. Dakle, osovina spina iliaca anterior superior i središte patele ima smjer djelovanja mišićne sile ekstenzora koljena, a osovina središte patele i središte tuberositasa tibije ima smjer patelarnog ligamenta. Ove dvije osovine tvore quadriceps kut (Q - kut). Normalne vrijednosti Q - kuta su 10° do 20° . Povećan je kod valgus deformiteta koljena i lateralnog pomaka tuberositasa tibije. To dovodi do lateralne nestabilnosti patele. Za stabilnost patele i urednu biomehaniku koljena važan je i položaj patele obzirom na njenu visinu, odnosno udaljenost od zglobne pukotine. Najčešći uzrok nestabilnosti patele je patela alta tj. stanje kada je patela postavljena visoko odnosno kranijalno. Kod fleksije koljena patela se pomiče distalno i klizi u žlijebu između kondila femura. Lateralni kondil femura pojačava lateralni dio žlijeba i drži patelu stabilnom [5].

Opterećenje femoropatelnog zgloba veće je u položaju fleksije koljena i to prilikom uspravljanja iz čučnja tj. izvođenja ekstenzije iz fleksije. Mišićne sile kvadricepsa i patelarne tetive ponašaju se prema tuberositasu tibije po zakonu paralelograma, odnosno, patela vrši pritisak na svoju podlogu. Dakle, opterećenje u patelofemoralnom zglobu uzrokuje hodanje po stepenicama, a uspravljanje iz čučnja čak i puno jače. Te pojačane sile naprezanja mogu se smanjiti izbjegavanjem čučnja, klečanja, smanjenjem tjelesne težine te postupcima ventralizacije i medijalizacije patele [5].

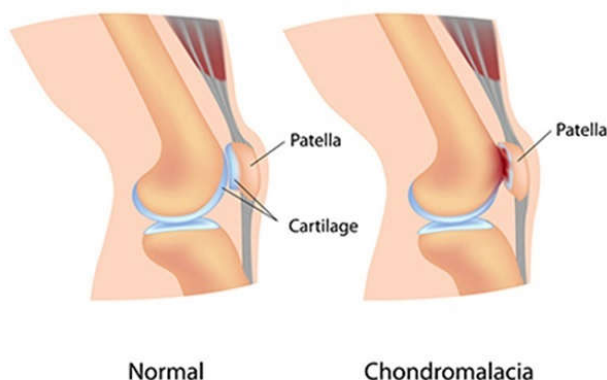


Slika 4.1. Opseg pokreta u koljenskom zglobu

(Izvor: Erceg M.: Ortopedija, Medicinski fakultet Sveučilišta u Splitu, Split, 2006.)

5. HONDROMALACIJA PATELE

Hondromalacija patele (slika 5.1.) razmekšanje je hrskavice različitog stupnja pri čemu nema još promjena na subhondralnoj kosti. U samom početku je reverzibilna, a poslije ireverzibilna, sve do razvoja sekundarne artroze. Može se podijeliti na idiopatsku i onu uzrokovanu lošim kliznim putem. Postoji više podjela oštećenja hrskavica, no najčešće se upotrebljava podjela po Outerbridgeu (tablica 5.1.) [1, 13].



Slika 5.1. Hondromalacija patele

(Izvor: <https://www.fitness.com.hr/zdravlje/ozljede-bolesti/Trkacko-koljeno-hondromalacija-patele.aspx>, preuzeto 10.08.2021.)

Stupanj	Izgled i karakteristike promijenjene zglobne hrskavice	Lokalizacija promjene
1.	omekšanje hrskavice	Najčešće počinje na medijalnoj faseti patele, poslije se širi i na lateralnu, a vidi se oštećenje i na trohleji femura poput „ogledala“.
2.	„rašćihavanje“ i sitne pukotine	
3.	„rašćihavanje“ i sitne pukotine	
4.	erozija hrskavice do kosti	

Tablica 5.1. Podjela hondromalacije patele prema Outerbridgeu

(Izvor: Pećina M.: Sindromi prenaprezanja sustava za kretanje, Globus, Zagreb, 1992.)

Idiopatsku koljensku bol karakterizira osjećaj nelagode. Kod nje nema otoka, poremećaja kliznog puta patele ni bolova u razini zglobne pukotine. U prepubertetnom zamahu rasta obično je prisutna patela alta, skraćeni hamstringsi i kvadriceps. Kod mladih kreptacija ne predstavlja znak oštećenja patelofemoralnog zgloba, već se kod njih javlja bez prisutnosti bolova. Idiopatska bol češće je prisutna kod osoba koje se aktivno bave sportom uz preveliko opterećenje. Ipak, češća je kod ljudi koji žive sjedilačkim načinom života [14].

5.1. Etiologija

Zglobna hrskavica patele najdeblja je zglobna hrskavica. Tu najranije počinju degenerativne promjene na zglobu koljena, a mogu početi već nakon 15. godine života. Upravo je to rano propadanje i fragmentiranje zglobne hrskavice patele kod adolescenata i osoba mlađe dobi, češće kod djevojčica, karakteristično za ovu dijagnozu. Čvrsta i elastična hrskavica patele koja ima plavkastobijelu boju na nekim mjestima postaje mekana i žućkasta [5]. Naziv hondromalacija podrazumijeva ograničene promjene hrskavice patele kao što su prethodno navedeno omekšanje gdje dolazi do stvaranja sitnih pukotina, razlistavanja i ulceracije [15]. Usporedno dijelovi hrskavice postaju slobodna zglobna tijela tako što se otkidaju pojedina vlakna ili veći komadi hrskavice [5]. Javlja se karakterističan bolni sindrom koji se kasnije prepoznaje kao patelofemoralna artroza, tj. na subhondralnoj kosti na početku nema promjena, ali se one kasnije razvijaju. Hrkavica na pateli, ali i na odgovarajućem mjestu kondila femura, postaje neravna, mutna, žućkasta, „raščohana“, omekšana te nastaje nekrotično subhondralno žarište [15].

Najpotpunijom podjelom etiologije hondromalacije patele smatra se ona prema Morscheru koja se dijeli u 6 skupina: 1) trauma i mehaničko opterećenje, 2) anatomske varijacije patele, femura, tibije i sinovijalne membrane, 3) poremećaji u položaju patele, 4) promjene u kliznom putu patele, 5) poremećaji prehrane hrskavice i 6) hormonalni poremećaji [1].

Obzirom da je etiologija mnogostruka, hondromalacija se nekada smatra sindromom, a ne bolešću [15, 16]. Općenito, do hondromalacije patele dolazi kada su poremećeni anatomske i biomehaničke odnosi što dovodi do nestabilnosti patele i povećanog mehaničkog pritiska u patelofemoralnom zglobu. Također, često dolazi do traumatskih preskakanja patele preko lateralnog kondila femura [5]. Zbog jednokratnih jačih ili češćih manjih mehaničkih ozljeda koje oštećuju hrskavičnu plohu patele, hondromalacija se prema Pećini češće javlja kod mlađeg muškog spola čija su koljena više izložena mehaničkim oštećenjima. U obzir se mogu uzeti i nasljedne promjene hrskavice, pretjerana uporaba, ali i premala uporaba

hrskavice. Dakle, ako je nasljedno hrskavica preslaba kako bi podnijela mehanička naprezanja ili ozljede, njezino je propadanje sigurno. Isto tako, za očuvanje normalne strukture hrskavice potrebna je i normalna funkcija zgloba zbog čega imobilizacija koljenskog zgloba radi druge bolesti ili ozljede, kao i ponavljane intraartikularne injekcije kortikosteroida, mogu dovesti do tzv. hondromalacičnih promjena na pateli. Do takozvanih promjena također može doći i zbog dugotrajnog pritiska na patelu, kao i zbog poremećaja u položaju patele, primjerice: patella alta, patella infera, genu valgum, displastične promjene patele s instabilitetom te subluksacija ili luksacija. Ako se hondromalacija ne liječi, vrlo lako dolazi do femopatelarne artroze [5, 15, 16].

5.2. Klinička slika

Uz hondromalaciju patele najčešće se povezuju adolescenti ili odrasli mlađe dobi koji u anamnezi navode bavljenje nekim sportom ili bavljenje nekim poslom koji je povezan s čučanjem [5]. Kao najčešći uzrok prednje koljenske boli smatra se hondromalacija patele i to zbog boli na prednjoj strani koljena, iza patele, što je i glavni klinički simptom hondromalacije [15].

Bolesnici osjećaju bol u prednjem dijelu koljena, odmah ispod patele. Ne mogu je lokalizirati jednim prstom, već se hvataju cijelim dlanom za patelu. Bol se javlja kod čučanja, ustajanja iz čučnja te kod veslanja i vožnje bicikla. Ljudi s hondromalacijom ne mogu dugo sjediti s flektiranim koljenima, već svako malo imaju potrebu prošetati i ekstenzirati koljena [5, 14]. Dakle, karakteristični su pokreti u različitim stupnjevima fleksije kod kojih se pojačava pritisak u patelofemoralnom zglobu. Može se javiti i bol pri perkusiji te provocirana bol. Bol pri perkusiji javlja se kod perkusije prednje strane patele u semifleksiji koljena, a provocirana bol javlja se kod palpacije zglobne plohe koja se izvodi s lateralne ili medijalne strane patele, potiskujući patelu u stranu. Uz bol dolazi do pritiska na proksimalnom rubu patele aktivnom kontrakcijom m. kvadricepsa. Za ovu dijagnozu postoje i dinamički dokazi poput boli pri hodu stepenicama te boli kod ekstenzije koljena pri otporu. Ekstenziju pri otporu nije moguće izvesti kod uznapredovale faze [15, 16].

Poremećaji glatkoće pokreta u femoropatelarnom zglobu prouzrokuju zapinjanja pri pokretima, osjećaj neravnosti, tzv. znak blanje, odnosno krepitaciju te pseudoblokadu. Također, patela je osjetljiva na udarce. Fine krepitacije, koje su bolne, javljaju se pri relaksaciji m. kvadricepsa te pri pasivnom povlačenju patele po podlozi u proksimalnom i distalnom smjeru [5, 15].

U napredovaloj fazi dolazi do hipotrofije kvadricepsa, točnije m. vastusa medijalisa, ali često dolazi i do umjerenog izljeva. Oštra bol, oslabljeni mišići ili prolazna interpozicija hrskavičnih ulomaka prouzrokuju popuštanje i klecanje koljena [5, 15,16].

Kliničkim pregledom može se otkriti valgus deformitet koljena i subluksirajući položaj patele kod fleksije koljena. Patela je nestabilna u ekstenziji i lako se pomiče lateralno kada je visoko položena. Nestabilnosti patele, pa tako i hondromalaciji, doprinosi pojačana antetorzija femura, vanjska rotacija potkoljenice i subtalarna pronacija stopala [5].

5.3. Dijagnostika

Hondromalacija patele može se dijagnosticirati pomoću artroskopije, a nekada se pronalazi kao usputni nalaz kod artrotomije s meniscektomijom koljena. Standardne radiološke pretrage ne pomažu pri otkrivanju hondromalacije patele sve do pojave femoropatelarne artroze koljena [15].

Uz dijagnostičku artroskopiju, magnetska rezonancija (MR) može dobro pokazati promjene na zglobnim hrskavicama, dok kod rentgenskog snimanja (RTG) te promjene nisu vidljive. RTG slika dobar je za prikaz poremećenih osovina koljena. Anteroposteriorne (AP) i laterolateralne (LL) snimke pokazuju je li patela visoko ili nisko položena, dok nam pri nagnutosti patele tj. displastičnosti te hipoplastičnom lateralnom kondilu femura i plitkom interkondilarnom žlijebu, u dijagnostici pomaže aksijalna snimka koljenskog zgloba. Također, može se odrediti tibiofemoralni kut, Q - kut, mjerenje visine položaja patele što nam je uvelike potrebno za provođenje terapije kako bi se adekvatno riješio problem [5].

Artroskopska podjela kod hondromalacije patele prema Johnsonu može se podijeliti u 5 vidljivih razvojnih stupnjeva: 1) razlistavanje hrskavice u tanke tračke, 2) omekšano izbočenje hrskavice, 3) usjeci u hrskavici, 4) fragmentacija hrskavice i 5) nekroza hrskavice [1].

Uz dijagnostičke metode, konačnu odluku treba donijeti na temelju anamneze i kliničkog pregleda [1, 15]. Testovi mogu poslužiti kod dijagnosticiranja patele, ali bitno je isključiti druge moguće probleme. Kod provođenja patelarnih testova bitno je potvrditi test na omekšanje patele, kompresijski patelofemoralni test i test patelarne kreptacije tzv. Rabot test [17].

6. FIZIOTERAPIJSKI POSTUPCI KOD HONDROMALACIJE PATELE

Razvoj sporta, rekreacije, ali i nekih radnih aktivnosti, doveo je do mnogobrojnih ozljeda i oštećenja koje sprječavaju osobu u svakodnevnim aktivnostima te je zbog toga bitan što brži i učinkovitiji oporavak. Fizikalna terapija ima važnu ulogu u liječenju i rehabilitaciji te u prevenciji sportskih ozljeda i oštećenja [18].

Pod pojmom rehabilitacije podrazumijeva se ponovno osposobljavanje pojedinca za aktivnosti svakodnevnog života, ali i profesionalnog života. Proces rehabilitacije počinje neposredno nakon ozljeđivanja, mora biti prilagođen svakoj osobi, a traje sve do povratka izgubljenih sposobnosti [18].

Liječenje može biti preventivno, konzervativno i kirurško. Najčešće je konzervativno, ali postoje slučajevi kada je jedini izlaz u kirurškom liječenju. Bitno je da se konzervativnim liječenjem počne što ranije, točnije, pri pojavi prvih simptoma [3, 15].

Kod konzervativnog liječenja primjenjujemo antalgicne fizikalne postupke. Nakon postavljanja dijagnoze u prvim fazama rehabilitacije, važno je smanjiti upalni proces fizioterapijskim metodama. Preporučuje se rasterećenje femoropatelnog zgloba zbog čega se odmor preporučuje, no imobilizacija je kontraindicirana [5, 6, 15].

Neoperativno liječenje zasniva se na kontroli upale i ublažavanju boli, pospješivanju cijeljenja te kontroli daljnje aktivnosti. Vrlo bitno je da se započne što ranije, odnosno kod pojave prvih simptoma. Program rehabilitacije sastoji se od kratkotrajnog prestanka ili promjene sportske aktivnosti, krioterapije bolnog područja, primjene ostalih procedura fizikalne terapije, primjene nesteroidnih protuupalnih lijekova, vježba istezanja te djelovanja na rizične čimbenike. Bitne su vježbe kvadricepsa koje se izvode do maksimalne fleksije od 30 stupnjeva. Tada je pritisak na patelu najmanji, bol u koljenu popušta, a m. vastus medialis se dobro oporavlja [3, 5, 15, 18].

U početnim stadijima prekid treninga nije potreban, već je dovoljno smanjiti intenzitet treninga, prvenstveno aktivnosti koje uzrokuju bol. U uznapredovalim stadijima potpuno se prekida sa sportskim aktivnostima od 3 do 4 tjedna, a za to vrijeme funkcionalne aktivnosti održavaju se plivanjem ili vožnjom bicikla. Primjerice, ako se osoba bavi sportom gdje su stalno flektirana koljena, sport bi trebala zamijeniti sportom manjeg rizika za oštećenje patele [3, 5, 15].

Kirurškom liječenju pristupa se kada su iscrpljene sve druge mogućnosti. Kirurško se liječenje primjenjuje kod poremećene osovine koljena, u slučajevima nestabilnosti patele te prirođenih anomalija položaja i oblika patele. Može se primjenjivati izravno na hrskavicu

patele ili posredno djelovanjem na femoropatelarni zglob. Pod češće operacijske postupke spadaju odstranjenje hondromalacičnih žarišta patelarne hrskavice, artrotomija ili artroskopija. Odstranjuje se promijenjeni dio hrskavice do zdravog dijela s ciljem oporavka i regeneracije oštećene hrskavice. Posebno se ističe tzv. brijanje patelarne hrskavice koje se izvodi artroskopski. Kao preventivni kirurški zahvati, ventralizacija i medijalizacija patele daju najbolje rezultate [3, 5, 15].

Budući da je hondromalaciju patele teško predvidjeti, bitno je zbog prevencije, kod tretiranja i rehabilitacije, nakon primjene krioterapije, provoditi vježbe istezanja i jačanja m. quadriceps femorisa te hamstringsa. Tijekom cijele vježbe fizioterapeut mora usmjeravati pacijenta da ne bi došlo do oštećenja, funkcionalnog ograničenja ili nesposobnosti [6, 7]. Do hondromalacije patele dolazi zbog povećanja kuta između tetive quadricepsa i ligamenta patelotibiale te se javlja bol u lateralnom patelofemoralnom zglobu. Zbog jačeg naprezanja koljena može doći do subluksacije ili dislokacije patele. Bol se javlja pretežno kod mlađih osoba, u dobi od 18 do 20 godina, koje se bave sportskim aktivnostima i jako opterećuju koljena. Zbog navedenog, rano nastupaju trajna oštećenja, odnosno dolazi do hondromalacije patele. U toj dobi konzervativno liječenje nije više uspješno te se teži operaciji. Ako se radi o hondromalaciji patele 1°, vrlo učinkovito se pokazala ventralizacija i medijalizacija patele Elmslie – Trillat metodom. Ovom metodom može se trajno izliječiti, stabilizirati patela i ukloniti bol ako se provodi pravilan rehabilitacijski postupak [7, 19].

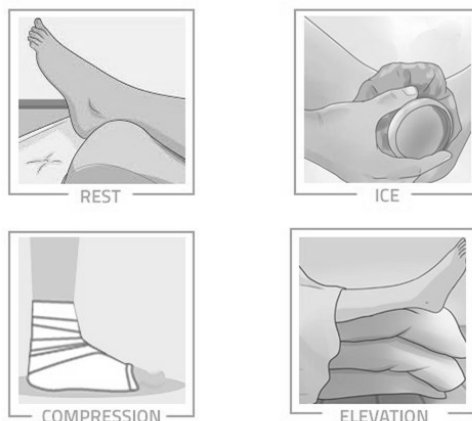
6.1. Fizioterapijska intervencija

Pojavom prvih simptoma od velike je važnosti unutar 24 do 72 sata primijeniti terapijsku metodu RICE (slika 6.1.1.): R – engl. rest; poštediti, I – engl. ice; hlađenje, C – engl. compression; kompresija, E – engl. elevation; elevacija. Ovom metodom smanjuje se trajanje oporavka 50% do 70%. Nakon navedenih osnovnih načela zbrinjavanja ozljeda koja su bila primijenjena odmah nakon ozljeđivanja, dolazilo je do bržeg cijeljenja te do boljih funkcionalnih rezultata [3, 18].

Poštediti se često nedovoljno poštuje, a od iste je važnosti kao i ostali principi. Podrazumijeva mirovanje, počevši od odmora do imobilizacije. Trajanje poštediti određuje se individualno. Mirovanjem se smanjuje lokalna reakcija tkiva na ozljedu te su bolji učinci hlađenja i kompresije zbog čega dolazi do boljeg zacjeljivanja. Hlađenje primjenjujemo odmah nakon nastanka ozljede kako bi smanjili reakciju tkiva na traumu [3, 18]. Primjena hlađenja opisana je kod fizikalnih procedura u nastavku.

Kompresijom sprječavamo povećanje hematoma i edema. Primjenjuje se zajedno s hlađenjem kako bi se hematoma proširio na veću površinu, a time su poboljšani uvjeti

resorpcije. Elevacijom podižemo ozlijeđeni ekstremitet iznad razine srca na način da ima oslonac te da se, ako je moguće, približe krajevi ozlijeđenog tkiva. Cilj elevacije je održavanje venskog krvotoka i sprečavanje staze. Tim položajem poboljšava se limfna drenaža kojom dolazi do resorpcije i eliminacije hematoma [3, 18].



Slika 6.1.1. RICE metoda

(Izvor: <https://twitter.com/asterbangalore/status/775959788018511872/photo/1>, preuzeto 10.08.2021.)

6.2. Prevencija

Kako bismo prevenirali nastanak hondromalacije, bitno je ukloniti uzroke njenog nastanka. Tako se pod preventivnim liječenjem podrazumijeva liječiti displastične promjene patele, sprečavanje profesionalnih oštećenja hrskavice patele, ispravljanje statičkih poremećaja koljena i drugo [15].

Mjere prevencije su: održavanje snage natkoljenih mišića, smanjenje prekomjerne tjelesne mase, zagrijavanje prije sportske aktivnosti, istezanje mišića, izbjegavanje iznenadnog povećanja intenziteta vježbanja te korištenje adekvatne obuće [3].

Taping tehnika se također može svrstati u preventivne tehnike. Budući da se bol pojačava prilikom hodanja uz stepenice, klečanja, čučanja te drugih aktivnosti, taping tehnika često se koristi kako bi se bol smanjila. Ovom tehnikom traka se postavlja preko koljenog zgloba čime kontrolira položaj patele, umanjuje bolnost prilikom kretanja te pruža stabilnost pateli [3, 17].

6.3. Fizioterapijska procjena

Procjena se obavlja u uspravnom, sjedećem i ležećem položaju. U metode procjene uključuju se inspekcija, palpacija, mjerenje opsega pokreta zgloba te se procjenjuje snaga mišića. Pregled treba obuhvaćati obje strane tijela, odnosno oba ekstremiteta, a pacijent je u donjem rublju [20].

Od mjernih instrumenta koristimo kutomjer ili goniometar za mjerenje opsega pokreta, pri čemu se mjeri aktivna i pasivna pokretljivost. Uz to koristimo centimetarsku traku za mjerenje opsega ekstremiteta te dinamometar i manualni mišićni test (MMT) za određivanje snage mišića [20].

Promatramo postoje li deformacije, promjene kod odnosa zglobnih tijela, simetričnost koštanih i mekih struktura ekstremiteta, boju i teksturu kože, ožiljke i vidljiva oštećenja, poremećaje kod kretanja, ravnoteže te postoji li uporaba zaštitnih sredstava poput ortoze ili pomagala za kretanje, primjerice štaka [20].

Procjenjuje se cijeli koštano zglobni sustav, a posebno cijeli ekstremitet. Počinje se od opservacije hoda te procjene kuka i gležnja. Treba se isključiti planovalgus stopala, angulatorne, odnosno kutne deformitete donjih ekstremiteta ili njihov inegalitet, odnosno njihova nejednakost dužine. U fazi maksimalne zaštite koriste se štake, a hod možemo podijeliti u 3 faze: hod bez opterećenja, hod s djelomičnim opterećenjem te hod s punim opterećenjem [14, 20].

Pregledava se čitavo koljeno, ligamenti i eventualne lezije meniska. Palpira se mogući izljev ili zadebljana sinovijalna membrana. Posebnu pažnju treba obratiti na Q kut, čije su normalne vrijednosti opisane prije. Ako je kut veći od normalnih vrijednosti, znači da ekstenzorni aparat koljena nije dobro usmjeren, može doći do nestabilnosti patele uz lateralni pomak, subluksaciju ili luksaciju [14].

Nakon toga pristupamo pregledu patelofemoralnog zgloba. Poremećaj kliznog puta patele je karakteriziran njezinom lateralizacijom u prvih 20° fleksije dok se ne stabilizira u trohleji kod veće fleksije. Slijedi palpacija kože, potkožnog tkiva, fascije mišića i dijelova kosti. Palpacijom se vrši osjetljivost na bol i lokalna temperatura. Palpira se parapatelarno, medijalno, lateralno, u području femoralnih epikondila, iliotibijalnog traktusa, lateralna faseta patele, baza patele na hvatištu tetive kvadricepsa, apeks patele i čitav patelarni ligament, sve do tuberositas tibije. Najčešće je bol prisutna kod medijalne fasete patele, zbog čega je posebno bitno palpirati na tom mjestu [14, 20].

Procjena treba obuhvaćati i visinu patele kako bi se utvrdila patela alta ili infera. Kako bi se procijenila trofika m. vastus medijalis obliquusa u odnosu na zdravo koljeno, potrebno je ispitati izometričnu kontrakciju kvadricepsa. Kontrakcija m. vastus medijalis obliquusa događa se u zadnjih 15° ekstenzije i stabilizira patelu s medijalne strane. Do nestabilnosti patele u njezinom kliznom putu trohlejom dolazi ako je navedeni mišić hipotrofičan i time su jače lateralne strukture koljena [14].

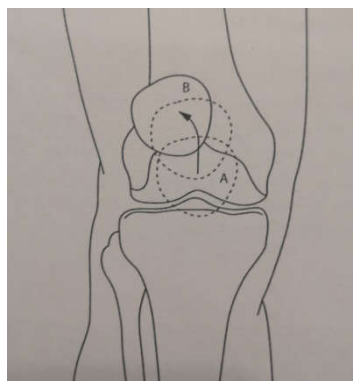Gledaju se pasivne i aktivne kretnje koljena. O slabosti kvadricepsa radi se u slučaju da se aktivno ne može postići puna ekstenzija koljena, dok se pasivno može. Inspekcijom se

uočavaju trofičke promjene, fascikulacije, fibrilacije, a pregledom tonus, mobilnost i kontraktibilnost. Snaga mišića može se odrediti MMT – om, dinamometrom ili uz izokinetički uređaj kojim se dobiva slika mišićne kontrakcije, snage i izdržljivosti [14, 20].

6.4. Testovi

6.4.1. Test „slova J“

Pacijent je u sjedećem položaju s flektiranim koljenima pod 90°. Kod aktivne ekstenzije koljena ispitivač promatra položaj patele. Kod displazije patele, trohleje femura, valgusa koljena, slabosti m. vastus medialis obliquusa ili kod lezije medijalnog patelofemoralnog ligamenta pri krajnjem pokretu ekstenzije koljena, patela izlazi iz trohleje femura i lateralno se luksira. Smjer gibanja patele ima oblik „slova J“, tj. pozitivan je obrnuti znak „slova J“ (slika 6.4.1.1.) [21].

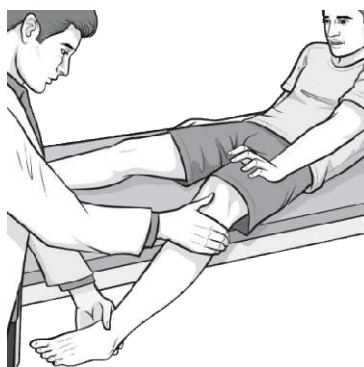

Slika 6.4.1.1. Test „Slova J“

(Izvor: Matković D., Pećina M., Hašpl M.: Ortopedska propedeutika, Medicinska naklada, Zagreb, 2020.)

6.4.2. Test subluksacije patele/straha

Za test se još koriste nazivi test straha (engl. apprehension test) te Fairbank`s test (slika 6.4.2.1.). Kod pacijenta s nestabilnom patelom pozitivan je test straha od lateralne luksacije patele. Pacijent leži na leđima s opuštenu natkoljenu muskulaturom, a koljeno je savijeno 20° - 30°. Ispitivač palcem lagano gura tj. potiskuje patelu s medijalne strane prema lateralno. Kod nestabilnosti patele pacijent reagira na nelagodu, bol, kvadriceps se refleksno kontrahira, a može imati i obrambeni refleks rukama [21].

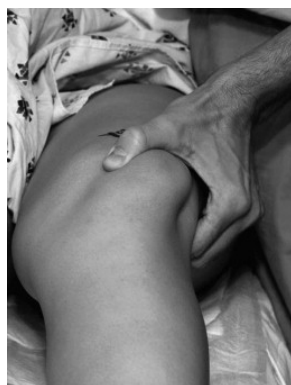

Slika 6.4.2.1. Test straha

(Izvor: <https://www.kneeguru.co.uk/KNEEnotes/knee-dictionary/patellar-apprehension-test>, preuzeto 10.08.2021.)

6.4.3. Test nestabilnosti patele i lezije medijalnog patelofemoralnog ligamenta

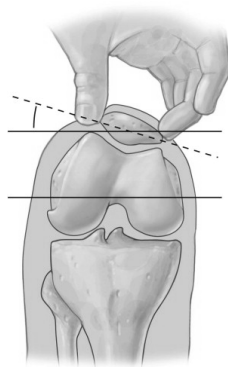
Pacijent leži na leđima s opuštenom natkoljeničnom muskulaturom, a koljeno je flektirano 20° - 30° . Ispitivač palcem vrši pritisak na gornji medijalni rub patele u smjeru prema dolje i prema lateralno u smjeru niti m. vastus medialis obliquusa. Test je pozitivan ako dođe do luksacije patele s lakoćom ili ako je krajnji pokret mekši u odnosu prema drugome (slika 6.4.3.1.) [21].



Slika 6.4.3.1. Test nestabilnosti patele i lezije medijalnog patelofemoralnog ligamenta
(Izvor: <https://musculoskeletalkey.com/patellar-instability-8/>, preuzeto 10.08.2021.)

6.4.4. Test nagiba patele

Naziva se još „patellar tilt test“ (slika 6.4.4.1.). Testom se ispituje čvrstoća lateralnih retinakula patele. Pacijent je u ležećem položaju s ekstenziranim nogama. Ispitivač uhvati patelu palcem i kažiprstom za medijalni i lateralni rub patele. Medijalni rub pritisne kažiprstom natrag, a lateralni rub podigne. Test je pozitivan ako se lateralni rub ne može podignuti te ako se patela medijalno ne može nagnuti više od 0° , odnosno ako je kut negativan i to je znak napetosti lateralnih retinakula [21].



Slika 6.4.4.1. Test nagiba patele

(Izvor: <https://musculoskeletalkey.com/patellar-instability-8/>, preuzeto 10.08.2021.)

6.4.5. Fründov znak

Pacijent sjedi, a ispitivač izvede perkusiju patele uz različite stupnjeve fleksije koljena. Test je pozitivan ako pacijent osjeti bol kod perkusije patele i znak je hondromalacije patele (slika 6.4.5.1.) [21].

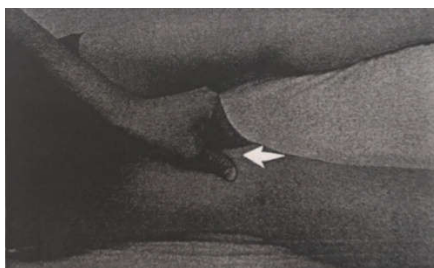


Slika 6.4.5.1. Fründov znak

(Izvor: Matković D., Pećina M., Hašpl M.: Ortopedska propedeutika, Medicinska naklada, Zagreb, 2020.)

6.4.6. Test inhibicije kvadricepsa

Za ovaj test upotrebljavaju se nazivi Rabot test, test inhibicije (engl. patellofemoral grindig (inhibition) test), test kompresije (engl. patellofemoral compression test), Clarkov znak i Zohlenov znak (slika 6.4.6.1.). Test se izvodi s ekstendiranim koljenom te fleksijom koljena od 30°, 60° i 90°. Pacijent leži na leđima s ekstendiranim koljenom i opušteno natkoljениčne muskulature. Ispitivač obuhvati palcem i kažiprstom gornji kraj patele. Tada kaže pacijentu da kontrahira m. quadriceps dok on pokušava zadržati patelu u početnom položaju. Na taj način povećava pritisak na hrskavicu patelofemoralnog zgloba. Test je pozitivan ako pacijent osjeti retropatelarnu bol kod kontrakcije mišića i znak je hondromalacije patele [21].

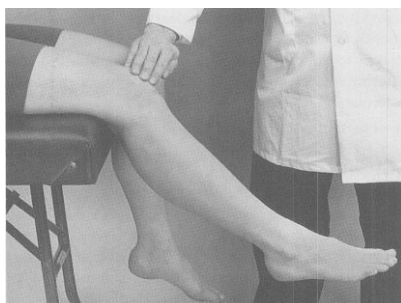

Slika 6.4.6.1. Test inhibicije kvadricepsa

(Izvor: Matković D., Pećina M., Hašpl M.: Ortopedska propedeutika, Medicinska naklada, Zagreb, 2020.)

6.4.7. Test „struganja“ patele

Test je poznat pod engleskim nazivom „active patellar grind test“ (slika 6.4.7.1.). Pacijent sjedi na stolu s flektiranim, opuštenim koljenom pod kutom od 90° preko ruba kreveta. Prilikom polagane aktivne ekstenzije koljena ispitivač stavlja dlan na patelu. Test je pozitivan ako dođe do bola ili ako ispitivač osjeti krepitacije ispod patele. Ovisno o stupnju fleksije, odnosno mjestu kontakta patele i trohlee, ako se pojave krepitacije, znači da je prisutna patologija na određenom dijelu zglobne površine patele [21].

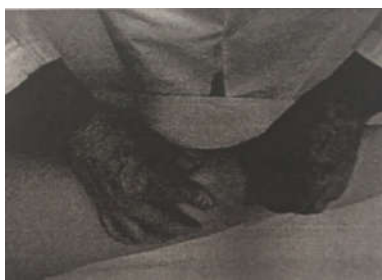

Slika 6.4.7.1. Test „struganja“ patele

(Izvor: <http://zanotowane.pl/733/8440/>, preuzeto 10.08.2021.)

6.4.8. Test „blanje“

Pacijent leži na leđima s ekstenziranim koljenom opuštene natkoljениčne muskulature. Ispitivač palcem i kažiprstom jedne ruke obuhvati gornji dio patele, a istim hvatom druge ruke donji dio patele. Test se izvodi naizmjeničnim potiskivanjem patele prema dolje odnosno pojačava patelofemoralni pritisak u smjeru gore – dolje. Test je pozitivan ako pacijent osjeća nelagodu, bol, ako postoje krepitacije i osjećaj neravnine, tzv. test „blanje“ (slika 6.4.8.1.) [21].



Slika 6.4.8.1. Test „blanje“

(Izvor: Matković D., Pećina M., Hašpl M.: Ortopedska propedeutika, Medicinska naklada, Zagreb, 2020.)

6.5. Fizikalne procedure

Primjenjuju se razne procedure fizikalne terapije. Nakon akutnog liječenja oštećenja, cilj nam je ublažiti bol i potaknuti cijeljenje oštećenog dijela. Simptomi se najčešće tretiraju elektroterapijom, krioterapijom, ultrazvukom, transkutanom električnom stimulacijom (TENS), laserom i magnetoterapijom [17, 18, 19].

Krioterapija, odnosno hlađenje, smanjuje upalnu reakciju tkiva, bol, krvarenje, metabolizam, cirkulaciju te mišićni spazam. Primjenjuje se putem kriomasaže pri kojoj dolazi do osjećaja intenzivne hladnoće, pečenja, bolnosti te analgezije. Zatim putem kriobloga, spreja, gel vrećica, leda i hladne vode, hladne kupke te kriokompresijske jedinice, to je mehanizam s manšetom kroz koju struji tekućina odabrane temperature. Putem kriokinematičke metode, koja je djelotvoran način rehabilitacije sportaša, primjenjuje se hladnoća uz vježbe u vrtložnoj hladnoj kupki. [18, 19, 22].

Terapija ultrazvukom (UZ) ima najjače djelovanje na hvatištima mišića i tetiva za kosti zbog čega je bitna kod rehabilitacije sportskih ozljeda. Kroz terapiju ultrazvukom postiže se dubinsko zagrijavanje i mikromasaža. Time se povećava prag boli i rastezljivost kolagenskog tkiva koje prevladava u kostima. Djeluje na smanjenje ožiljkastog tkiva te se povećava opseg pokreta za vrijeme aktivnog i pasivnog istezanja. Dakle, UZ je važan kod ozljeda mekih tkiva, ima analgetsko djelovanje, ubrzava lokalnu cirkulaciju i regenerira oštećena tkiva. Zbog značajnog toplinskog djelovanja kontraindiciran je kod akutne faze ozljede, a intenzitet i frekvencija terapijske doze ovise o vrsti tkiva. [18, 19, 23].

Kod elektroterapije koriste se elektroanalgetski postupci kako bi se smanjila bol, oteklina i upala, oni potiču zacjeljivanje koštanog i mekog tkiva. Dijadinamske struje (DDS) djeluju analgetski i izazivaju hiperemiju. Mogu se kombinirati s terapijskim ultrazvukom i laserom. Interferentne struje (IF) djeluju na način da ubrzavaju regeneraciju tkiva, mogu djelovati na razvoj aktivne hiperemije, ubrzanje krvnog i limfnog protoka, aktiviranje funkcija stanica, uklanjanje edema i oteklina te toksičnih produkata upale. Također, vrlo često se

primjenjuje elektrostimulacija mišića pomoću Compexa kako bi se ojačao oslabljeni mišić [18, 19, 23].

Transkutana električna živčana stimulacija (TENS) koristi se u svim vrstama bolova i u svim fazama boli, dakle djeluje analgetski. Primjenjuje se na način da podražuje živčani sustav preko kože. Ova metoda ima široku primjenu u tretmanu boli. Intenzitet stimulacije postupno se pojačava do osjećaja trnjenja tj. mravinjenja, te do vidljivih fascikulacija mišića. Zatim se smanjuje do intenziteta koji je najugodniji pacijentu. [18, 19, 23].

Magnetoterapijom potiče se mehanizam zacjeljivanja koštanog tkiva opuštanjem i povećanjem količine kalcija iz stanica. To je metoda kojoj je cilj biostimulacija, analgezijsko antiedematozno i antiinflamatorno djelovanje [18, 19].

Električna stimulacija (ES) metoda je kojom se izaziva kontrakcija skeletnih mišića. Primjenjuje se kod dugotrajnijeg mirovanja te zbog jačanja hipotrofične muskulature. U sportskoj medicini primjenjuje se i kod zdravih osoba sa ciljem jačanja mišićne snage, u selektivnom mišićnom treningu i mišićnoj reedukaciji, u prevenciji inaktivitetne hipotrofije mišića te u kontroli edema [18].

Terapija laserom potiče zacjeljivanje i pojačava analgetski učinak. S obzirom da je najvažnije djelovanje analgezija, sva bolna i akutna stanja nakon ozljede treba tretirati odmah. Prednost imaju ozljede mekih tkiva koje su bliže površini. Primjenjuje se na točno određenom mjestu gdje je locirana bol [18, 19].

6.6. Kineziterapija

Kineziterapija se koristi pokretom u svrhu liječenja, rehabilitacije i prevencije bolesti te se kombinira s drugim oblicima fizikalne terapije. Iznimno je važna zbog aktivnog sudjelovanja bolesnika u procesu osposobljavanja. Osnovni ciljevi kineziterapije su uspostaviti, održati, odnosno povećati opseg pokreta; održavanje ili povećavanje mišićne snage, izdržljivosti i brzine pokreta; poboljšanje ravnoteže i neuromišićne koordinacije pokreta; poboljšanje stava ili položaja tijela, prevencija ili korekcija deformacija; poboljšanje funkcije pojedinih organskih sustava te poboljšanje kondicije [22, 23].

Kod sindroma prenaprezanja od iznimne su važnosti u prevenciji i liječenju vježbe istezanja, zatim stabilizacija zgloba uz proporcionalno i optimalno opterećenje antagonističke muskulature zgloba [18].

Terapijske vježbe mogu se podijeliti prema načinu izvođenja na pasivne i aktivne; prema vrsti mišićne kontrakcije na statičke/izometričke i dinamičke/izotonične te izokinetičke; prema svrsi na vježbe opsega pokreta, vježbe ravnoteže i koordinacije, vježbe jačanja mišića, vježbe propriocepcije, neurofacilitacijske tehnike, aerobni trening i drugo [23].

Kod rehabilitacijskog postupka bitno je mijenjati oblike aktivnosti, trajanje, učestalost i intenzitet, odnosno voditi brigu o napretku rehabilitacijskog programa. Takvim pristupom će rehabilitacijski proces završiti uspješnim povratkom, uz puno opterećenje, radu i sportu [18].

Kasnije, kod rehabilitacijskog postupka, kombiniraju se vježbe otvorenog i zatvorenog kinetičkog lanca, statičke i dinamičke vježbe za dobivanje mišićne snage i izdržljivosti, vježbe propriocepcije za bolju funkciju ravnoteže i balansa, vježbe istezanja metodom proprioceptivne neuromuskularne facilitacije (PNF) do praga boli [19].

6.6.1. Pasivne i aktivne vježbe

Pasivne vježbe izvode se bez aktivnosti bolesnika uz pomoć fizioterapeuta, odnosno samog bolesnika uz pomoć zdravog ekstremiteta. Može se izvoditi i pasivni kontinuirani pokret uz pomoć kineteka. Pasivne vježbe koriste se za održavanje fiziološke dužine mišića, povećanje opsega pokreta, povećanje tonusa tkiva uz bolju cirkulaciju krvi i limfe te povećanje propriocepcije. Pasivni pokreti moraju odgovarati fiziološkom opsegu pokreta i izvode se do granice bola [19, 23].

Aktivne vježbe izvode se voljnom mišićnom kontrakcijom. Prema postojećoj mišićnoj snazi dijele se na aktivno potpomognute, aktivno nepotpomognute i aktivne vježbe s otporom. Ciljevi ovih vježbi su: dobivanje mišićne snage, opsega pokreta, izdržljivosti, koordinacije i brzine u korekciji položaja [22].

6.6.2. Statičke i dinamičke vježbe

Statičke odnosno izometričke vježbe su vježbe kod kojih se mišić kontrahira, ali ne dolazi do pokreta u zglobu. Dinamičke vježbe mogu biti izotoničke ili izokinetičke, kod njih je mišićna kontrakcija koncentrična ili ekscentrična i dolazi do pokreta u zglobu [23].

6.6.3. Vježbe opsega pokreta

Kod vježbi opsega pokreta (slika 6.6.3.1., slika 6.6.3.2.) cilj je ostvariti puni opseg pokreta zgloba ili skupine zglobova. Vježbe opsega pokreta mogu biti pasivne, aktivno potpomognute ili aktivne. Kod boli i upala koriste se kontrolirane pasivne vježbe opsega pokreta uz pomoć kineteka. Kako bismo izbjegli imobilizaciju, primjenjuje se kontinuirani pasivni pokret u zadanom opsegu koji ima povoljne učinke: smanjenje boli, raniji oporavak, prehrana zglobne hrskavice i učinak kod cijeljenja. Mogućnošću provođenja aktivnih potpomognutih i aktivnih vježbi održava se fiziološka kontraktilnost mišića, razvija se koordinacija i drugo [23].



Slika 6.6.3.1. Vožnja na sobnom biciklu, izvor: autorska slika

Slika 6.6.3.2. Klizanje petom po podlozi, izvor: autorska slika

6.6.4. Vježbe istezanja (stretching)

Statičke vježbe istezanja (slika 6.6.4.1., slika 6.6.4.2., slika 6.6.4.3., slika 6.6.4.4., slika 6.6.4.5.) možemo podijeliti na pasivne, pasivno-aktivne, aktivno potpomognute i aktivne vježbe. Zauzima se određeni položaj koji se održava određeno vrijeme i može biti ponavljjan. Rabe se izrazi izometričko, kontrolirano i polagano. Mogućnosti maksimalnog istezanja uvjetovane su jačinom i trajanjem istezanja te učestalošću pokreta u određenom vremenu i njihovom brzinom [3, 18, 24].

Kod pasivnog istezanja bolesnik ne sudjeluje u izvođenju pokreta, već pokret izvodi fizioterapeut. Pasivno-aktivno istezanje počinje pasivnim istezanjem nekom vanjskom silom, a zatim bolesnik zadržava položaj uz izometričku kontrakciju mišića nekoliko sekundi. Aktivno, potpomognuto istezanje karakterizira aktivan pokret, odnosno izometrička kontrakcija mišića s postupnim povećavanjem opsega pokreta uz pomoć fizioterapeuta. Aktivno istezanje izvodi kontrakcijom mišića bez tuđe pomoći [3, 18, 24].

Kod statičkog aktivnog istezanja bitno je zadržati položaj u kojem se obavlja. Zadržavanjem istezanja dolazi do boli zbog koje bolesnik ne može dugo zadržati položaj te se time potiče refleksna kontrakcija mišića. Ako se istezanje zadržava u bezbolnom položaju, dolazi do potpune relaksacije mišića, a položaj se može održati duže vrijeme [3, 18, 24].

Vježbe istezanja provode se kao preventivne vježbe kojima se smanjuje mogućnost nastanka oštećenja, nadalje, izvode se pri potrebi povećanja opsega pokreta te kako bi se smanjila mišićno – tetivna napetost. Statičke vježbe istezanja koriste se za povećanje fleksibilnosti. Također, želimo li povećati opseg pokreta, vježbe istezanja zadržavamo do 30 sekundi po 2 do 3 ponavljanja [3, 17, 18, 23, 24].

Trodimenzionalni pokret u svrhu istezanja mišića koristi se pri metodi istezanja putem PNF-a. Tu se primjenjuju engl. hold - relax i engl. contract – relax tehnike, kojima se izvodi koncentrična i izometrička kontrakcija mišićno – tetivne jedinice, nakon čega dolazi do pasivnog ili statičkog rastezanja [23].

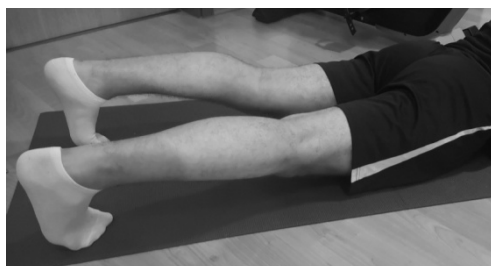

Slika 6.6.4.1. Vježba istezanja m.gastrocnemiusa, izvor: autorska slika

Slika 6.6.4.2. Vježba istezanja m. quadriceps femorisa, izvor: autorska slika

Slika 6.6.4.3. Vježba istezanja mm. hamstrings, izvor: autorska slika

Slika 6.6.4.4. Vježba istezanja m. triceps surae (m. soleus i m. gastrocnemius), izvor: autorska slika



Slika 6.6.4.5. Vježba istezanja m. quadriceps femorisa i m. gastrocnemiusa, izvor: autorska slika

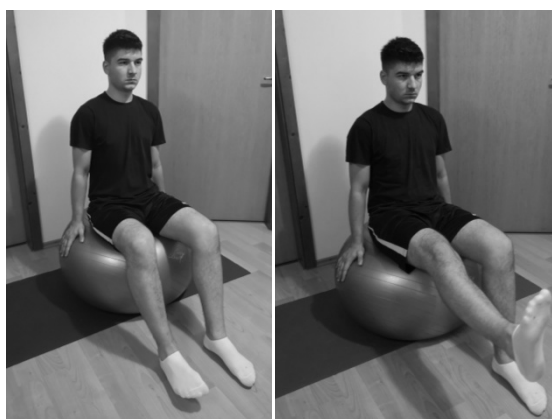6.6.5. Vježbe jačanja mišića

Kod sindroma prenaprezanja, uz vježbe istezanja, provode se i vježbe jačanja zahvaćene mišićne skupine. Dijele se na statičke i dinamičke vježbe. Temelje se na opterećenju mišića kako bi se povećala mišićna snaga i njihov tonus [18, 23].

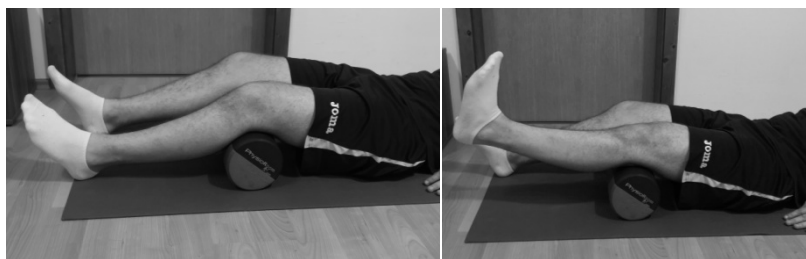
Izometričke vježbe (slika 6.6.5.1., slika 6.6.5.2.) provode se kod funkcionalne rehabilitacije jer se izvode bez pokreta u zglobovima. Temelje se na maksimalnoj voljnoj kontrakciji određena trajanja. Izometričkim vježbama održava se mišićna snaga i odgađa mišićna atrofija. Pri statičkom, izometričkom, treningu mišić ne mijenja svoju dužinu. Vježbe su korisne kako bi se održao mišićni tonus te mogu umjereno povećati mišićnu snagu pod određenim kutom izvođenja. U ranim fazama rehabilitacije to je često jedini dopušteni tip vježbi [18, 23].

Izotoničke vježbe (slika 6.6.5.3., slika 6.6.5.4., slika 6.6.5.5., slika 6.6.5.6., slika 6.6.5.7., slika 6.6.5.8.) poznate su kao vježbe s progresivnim otporom jer se izvode uz konstantan otpor kroz, poželjno, puni opseg pokreta, koncentričnom ili ekscentričnom kontrakcijom mišića. Ove vježbe određene su konstantnim opterećenjem, neravnomjernim mišićnim radom i promjenjivom brzinom pokreta. Pri koncentričnom opterećenju se kod kontrakcije mišić skraćuje, a polazište i hvatište se međusobno približavaju. S druge strane su ekscentrična opterećenja kod kojih se pri kontrakciji mišić produžuje, a polazište i hvatište se međusobno udaljavaju. Napredovanje kod ovakvog vježbanja postižemo povećanjem otpora mišića, jačanjem mišića, većim brojem ponavljanja vježbe, odnosno povećanjem izdržljivosti mišića te povećanjem brzine izvođenja vježbe [18, 23].

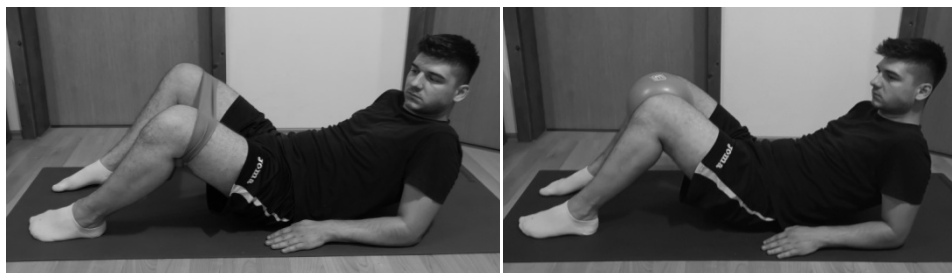Izokinetičke vježbe su suprotne od izotoničkih. Tijekom izvođenja pokreta i testa s konstantnom brzinom otpor se mijenja i prilagođuje te dolazi do proporcionalnog otpora na dinamometru u suprotnom smjeru. Kod ovih vježbi muskulatura se može maksimalno opteretiti tijekom cijelog opsega pokreta. Mišićnim radom djeluje se na cijeli pokret zbog čega je i vrlo visok dok je opterećenje na sam zglob vrlo maleno. Dakle, ova metoda ima veliku djelotvornost. Očituje se kroz sposobnost opterećenja mišića do maksimalne radne sposobnosti kroz cijeli pokret uz apsolutnu mišićnu prilagodbu na razvoj snage. Kod vježbanja je uporabljena sila kojom se smanjuje mogućnost ozljede i kojom se utječe na sigurnost izokinetičkog testiranja i vježbanja. Vježbe i testiranja su učinkovita i bezopasna zbog upotrebe velikih mišićnih opterećenja uz malo opterećenje samog zgloba. Ovom metodom vježbanja skraćuje se trajanje rehabilitacije za 50 %. Također, usporedno se radi na snazi mišića antagonista čime dolazi do proporcionalnog opterećenja tretiranog zgloba i preveniraju se nove ozljede i oštećenja [3, 18].



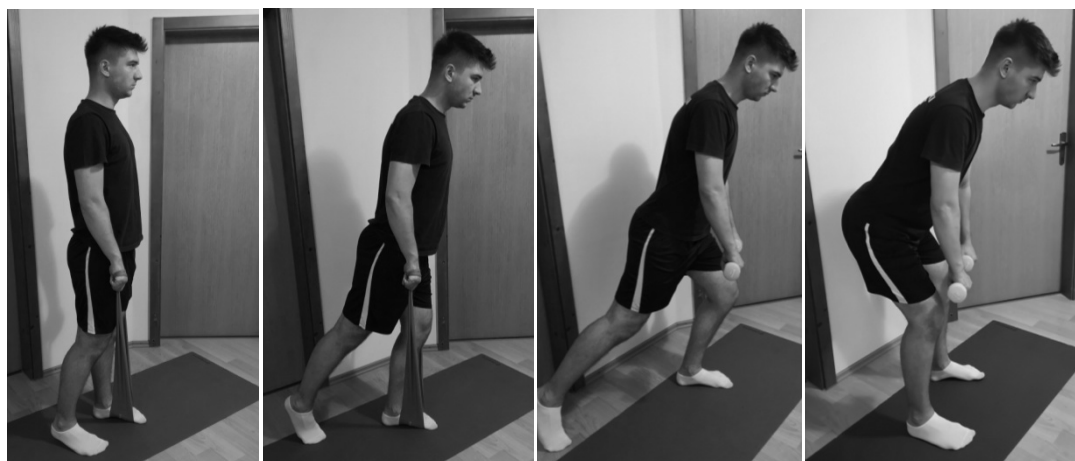Slika 6.6.5.1. Vježba jačanja mišića m. quadriceps femoris na lopti, izvor: autorska slika



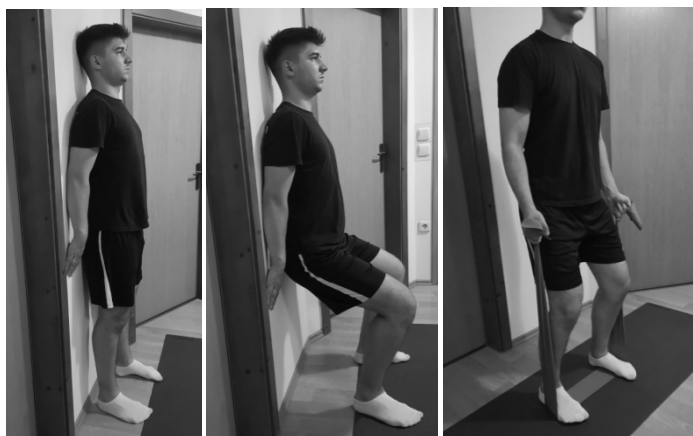Slika 6.6.5.2. Vježba terminalne ekstenzije potkoljenice za jačanje m. quadriceps femoris, izvor: autorska slika



Slika 6.6.5.3. Vježbe jačanja abduktora i adduktora natkoljenice, izvor: autorska slika

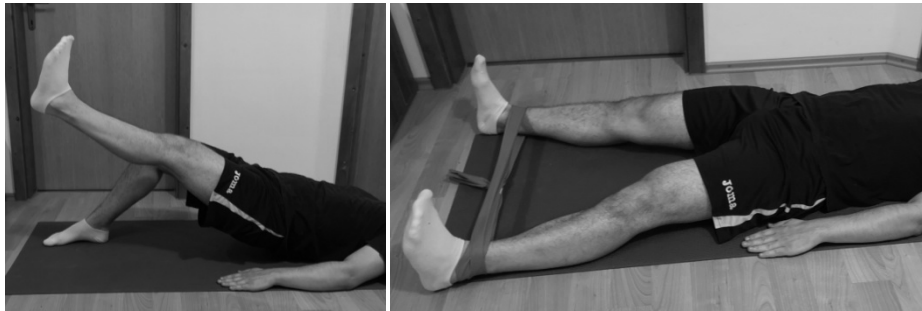

Slika 6.6.5.4. Mrtvo dizanje na obje noge, jednoj nozi, trakom i utezima, izvor: autorska slika



Slika 6.6.5.5. Čučanj uz zid, izvor: autorska slika

Slika 6.6.5.6. Polučučanj s otporom, izvor: autorska slika



Slika 6.6.5.7. Dinamička vježba jačanja vlastitom težinom, izvor: autorska slika

Slika 6.6.5.8. Dinamička vježba jačanja s elastičnom trakom, izvor: autorska slika

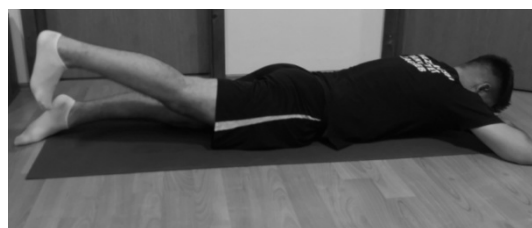
6.6.6. Vježbe u otvorenom i zatvorenom kinetičkom lancu

Kod otvorenog kinetičkog lanca segment završava slobodno u prostoru, dok je kod zatvorenog kinetičkog lanca fiksiran za podlogu. Vježbe otvorenog kinetičkog lanca (slika 6.6.6.1., slika 6.6.6.2., slika 6.6.6.3.) provodimo kada nije dopušteno opterećenje tjelesnom masom, kao što su npr. nožna ekstenzija i fleksija za jačanje kvadricepsa i hamstringsa i dr. Vježbe zatvorenog kinetičkog lanca (slika 6.6.6.4., slika 6.6.6.5.) potiču mišićnu kontrakciju i pridonose stabilnosti zgloba, one se uključuju u rehabilitaciju čim je dopušteno djelomično opterećenje tjelesnom težinom, a to su npr. sklek, čučanj, iskorak i dr. [19, 23].



Slika 6.6.6.1. Ravno podizanje nogu, izvor: autorska slika

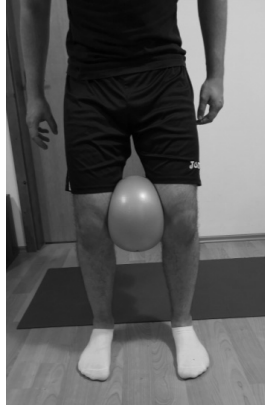Slika 6.6.6.2. Abdukcija noge, izvor: autorska slika



Slika 6.6.6.3. Ekstenzija kuka, izvor: autorska slika



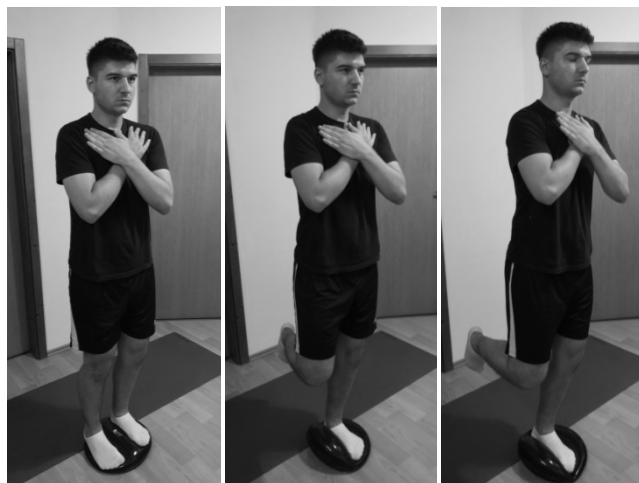Slika 6.6.6.4. Čučanj, izvor: autorska slika



Slika 6.6.6.5. Mini čučanj s aktivacijom adduktorne skupine mišića, izvor: autorska slika

6.6.7. Vježbe ravnoteže i koordinacije/ vježbe propiocepcije

Proprioceptivne vježbe (slika 6.6.7.1.) poboljšavaju osjet položaja i pokreta zgloba. U rehabilitacijski program se uključuju što prije. Kod provedbe vježbi služimo se i balansnim platformama, različitim nestabilnim pločama, elastičnim trakama, loptama i drugim pomagalima. [23].



Slika 6.6.7.1. Vježbe propiocepcije, neuromišićne kontrole i ravnoteže na nestabilnoj podlozi u stojećem položaju bez pridržavanja, na obje noge, na jednoj nozi, s gledanjem i bez njega, izvor: autorska slika

6.6.8. Aerobni program

Kod mišićno - koštanih bolesti preporučuje se aerobna aktivnost 2 do 3 puta tjedno. Vježbe se provode do umjerenog opterećenja. Aktivna vježba traje oko 30 minuta, a zagrijavanje i hlađenje traju oko 15 minuta [23].

Ciljevi fizioterapijskih vježbi su povećati sposobnost izvođenja zadatka, smanjiti bol, poboljšati hod, lokomociju, balans, ravnotežu, izdržljivost, mišićnu aktivnost, posturalnu kontrolu, povećati snagu i izdržljivost te poboljšati izvođenje radnji u aktivnostima

svakodnevnog života. Neke od vježbi su: vježbe za povećanje opsega pokreta, vježbe istezanja, vježbe posturalne kontrole i balansa, vježbe za mišićnu snagu, jakost i izdržljivost [6].

Jačanjem proksimalnih mišića donjih ekstremiteta smanjuje se bolnost te se poboljšava funkcija u zglobu koljena u kratkom periodu. Zbog toga bi rehabilitacija trebala trajati duže kako bi dobiveno stanje i što duže potrajalo. Isto tako, jačanje proksimalne muskulature trebalo bi se voditi pod obavezne vježbe u terapiji hondromalacije patele, a vježbe bi trebalo provoditi najmanje 12 mjeseci [17].

7. ARTROSKOPIJA

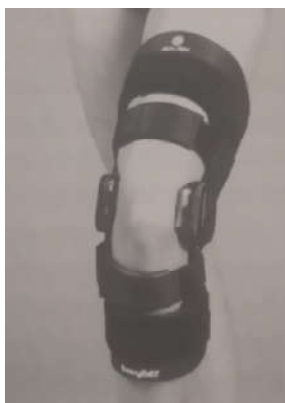Nakon postavljene dijagnoze, artroskopijom se može tretirati patologija patelofemoralnog zgloba metodama toalete oštećene hrskavice brijanjem (engl. shaving), zatim metodom lateralnog presijavanja (engl. release), odnosno opuštanja lateralnog pateralnog retinakuluma, kombiniranog ili ne uz nabiranje medijalnog patelarnog retinakuluma. Upotrebom artroskopije mogu se smanjiti veliki operacijski razori te se ne mora otvarati zglob, kao npr. kod ventralizacije patele, sagitalne osteotomije patele i dr. [3].

8. REHABILITACIJSKI PLAN I PROGRAM

Plan i program rehabilitacije napravljen je za 12 tjedana svakodnevnog provođenja nakon ventralizacije i medijalizacije patele [19].

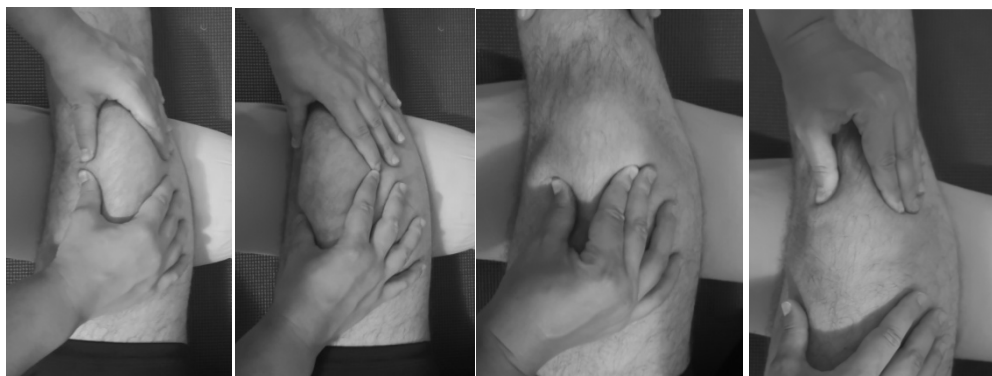
8.1. 0 do 3. tjedan

Nulti dan noga je na povišenom položaju u turor ortozi (slika 8.1.1.) s dreniranim koljenom. Započinje se vježbama disanja i cirkulacije. Prvi dan počinje se mobilizacijom patele (slika 8.1.2.), zatim pasivnim kretnjama od 0° - 20°, statičkim vježbama kvadricepsa te aktivnim vježbama nožnog zgloba i prstiju. Također, počinje se vertikalizacijom – sjedenjem i ustajanjem uz pomoć podlaktičnih štaka. Krioterapija se primjenjuje svakih 2 – 3 sata u trajanju od 20 – ak minuta [19].



Slika 8.1.1. Koljenska ortoza

(Izvor: Pećina M. i sur.: Sportska medicina, Medicinska naklada, Zagreb, 2019.)



Slika 8.1.2. Mobilizacija patele, izvor: autorska slika

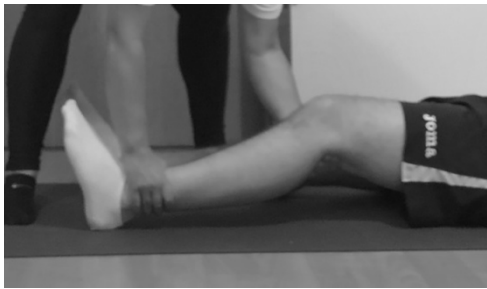Od drugog dana pa sve do kraja trećeg tjedna mobilizira se patela, provode se kontinuirane pasivne vježbe na kineteku (slika 8.1.3.). Pasivne kretnje se svaki dan postupno povećavaju za nekoliko stupnjeva kako bi se postigla fleksija do 90°. Izvode se pasivna potpomognuta fleksija potkoljenice (slika 8.1.4.) te pasivna potpomognuta ekstenzija potkoljenice. Kreće se s izvođenjem dinamičkih vježbi u ortozi, primjerice, abdukcija noge (slika 8.1.5.) i retrofleksija noge (slika 8.1.6.). Izometričke vježbe kvadricepsa, gluteusa, abduktora i adduktora u svim položajima bitne su za održavanja tonusa navedenih mišića [19, 25].



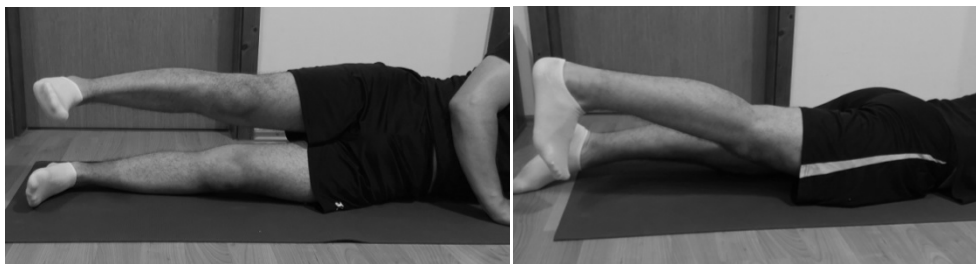Slika 8.1.3. Kontinuirane pasivne vježbe na kineteku

(Izvor: <https://www.kaliper.hr/usluge/fizikalna-medicina-rehabilitacija/kinetek-za-koljeno/>, 10.08.2021.)

preuzeto



Slika 8.1.4. Pasivno potpomognuta fleksija potkoljenice, izvori: autorska slika



Slika 8.1.5. Abdukcija noge, izvori: autorska slika

Slika 8.1.6. Retrofleksija noge, izvori: autorska slika

Do kraja trećeg tjedna izvodi se asistirana i aktivna fleksija potkoljenice. Mogu se primijeniti vježbe otvorenog kinetičkog lanca. Nije dozvoljena aktivna fleksija kuka s ekstenziranom potkoljenicom. Pacijent hoda s dvije podlaktne štake s opterećenjem od 5 do 10 kg tjelesne težine [25].

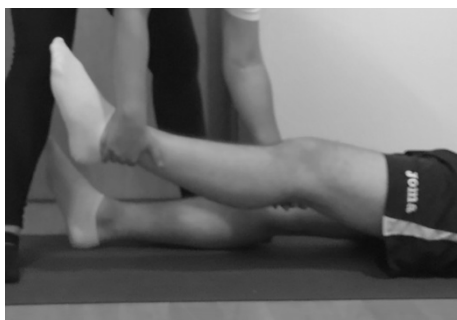Provodi se krioterapija po potrebi, također se može primijeniti elektrostimulacija kvadricepsa od desetog dana, ali bez pomaka potkoljenice, magnetoterapija te interferentne struje [19, 25].

8.2. 4. do 5. tjedan

Opseg kontinuiranih pasivnih kretnji na kineteku povećava se do 100°. S navršena četiri tjedna fleksija potkoljenice može ići do 100°. Nastavljaju se izvoditi vježbe kao i do sada. Potpomognuta ekstenzija potkoljenice nastavlja se izvoditi i u ovom periodu, a počinje se i s potpomognutom fleksijom kuka s ekstenziranom potkoljenicom tzv. antefleksijom (slika 8.2.1.). U četvrtom tjednu počinju se primjenjivati vježbe u bazenu ispod razine vode i vožnja na sobnom biciklu s visokim sjedalom bez opterećenja [19, 25].

Opterećenje kod hoda s dvije podlaktne štake može biti 15 do 20 kg tjelesne težine. Primjena elektrostimulacije kvadricepsa bez pomaka potkoljenice se nastavlja i počinje

primjena ultrazvučne terapije na vastus lateralis kvadricepsa te HILT laser na područje ožiljka [19, 25]. U petom tjednu vrijedi isti program vježbi uz povećanje fleksije [25].




Slika 8.2.1. Potpomognuta antefleksija, izvor: autorska slika

8.3. 6. tjedan

S navršenih šest tjedana, nakon RTG kontrole i kontrole kod operatera, skida se ortoza. Prema nalazu, povećava se opterećenje hoda na 50% tjelesne težine, odnosno hod s jednom podlaktičnom štakom u suprotnoj ruci. Potrebno je vježbom održavati puni opseg pokreta, odnosno povećati postignuti opseg pokreta, više od 90° [19, 25].

U ovom tjednu može se izvoditi aktivna ekstenzija potkoljenice (slika 8.3.1.) i aktivna fleksija kuka s ekstenziranom potkoljenicom – antefleksija (slika 8.3.2.). Nastavljaju se provoditi vježbe u bazenu, plivati se može bez ograničenja. Kod vožnje sobnog bicikla može se staviti opterećenje. Počinje se s vježbama zatvorenog kinetičkog lanca, npr. s loptom, elastičnom trakom, zatim vježbama propriocepcije s BOSU i pilates loptom (slika 8.3.3.) [19, 25].



Slika 8.3.1. Aktivna ekstenzija potkoljenice, izvor: autorska slika

Slika 8.3.2. Aktivna antefleksija noge, izvor: autorska slika



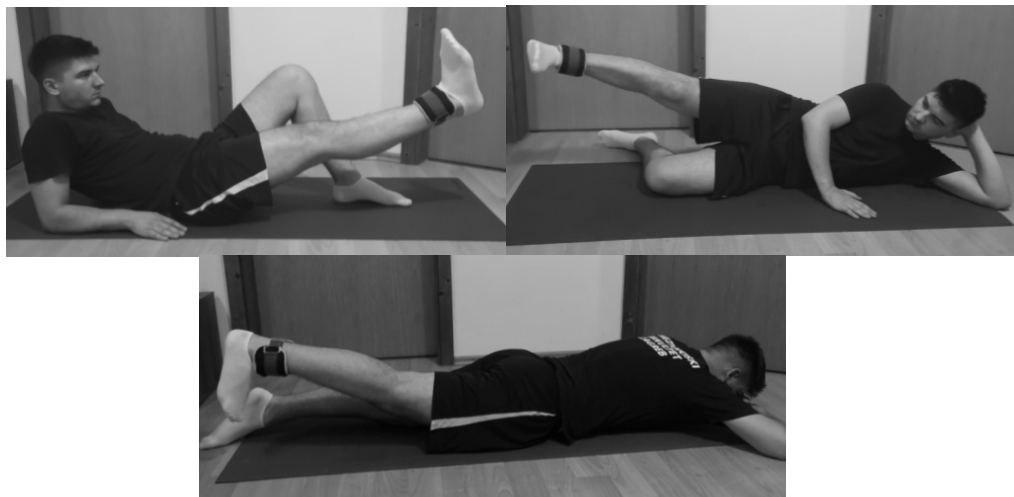Slika 8.3.3. Fleksija potkoljenice u „mostu“, izvor: autorska slika

8.4. 7. do 8. tjedan

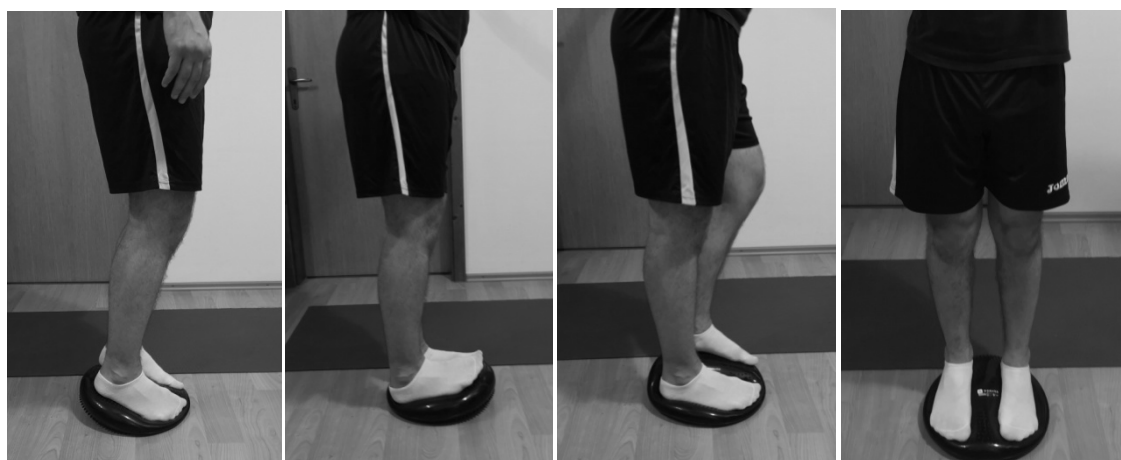
U ovom periodu potrebno je postići puni opseg pokreta u koljenu. Nastavlja se s vježbama u bazenu te na sobnom biciklu. Koriste se vježbe otvorenog i zatvorenog kinetičkog lanca, ali i PNF vježbe. S navršenih osam tjedana dozvoljen je hod s punim opterećenjem bez pomagala [19, 25].

8.5. 9. tjedan

U ovom tjednu jačaju se mišići operirane noge stavljanjem manžete s utegom (slika 8.5.1.). Nastavlja se s plivanjem, vožnjom na sobnom biciklu s opterećenjem te s PNF vježbama. Počinju proprioceptivne vježbe (slika 8.5.2.) na balansnoj dasci te na BOSU lopti s ciljem održavanja ravnoteže, vježbe koordinacije i stajanja na jednoj nozi. Također, pazi se na pravilan način hoda, ispravlja se nepravilan hod. Može se izvoditi lagani čučanj, početi s trčanjem i dozvoljen je povratak u teretanu [19, 25].



Slika 8.5.1. Vježbe za jačanje mišića s utegom, izvor: autorska slika



Slika 8.5.2. Propriocepcija, izvor: autorska slika

8.6. 10. do 12. tjedan

U ovom periodu testira se snaga, a vježbe se izvode po principu funkcionalne progresije (slika 8.6.1.), npr. na balans dasci te primjenom vježbi koordinacije. Završetkom rehabilitacije, moguć je povratak svakodnevnim aktivnostima, dok je povratak sportu moguć 6 mjeseci od operacije, u dogovoru s operaterom [19, 25].



Slika 8.6.1. Progresija čučnja, izvor: autorska slika

9. ZAKLJUČAK

Zbog svoje složenosti i biomehanike koljenski zglob je najveći zglob u ljudskom tijelu, a tijekom hoda opterećen je s nekoliko tjelesnih težina što ga čini izuzetno podložnim nastanku ozljeda. Kombinacija zglobnih kompleksa tibije, patele i femura čini dva zgloba različitih funkcija koji omogućuju pokrete ekstenzije, fleksije, unutarne i vanjske rotacije. Kako bi se u konačnici formirala normalna zglobna funkcija tijekom rasta i razvoja struktura koljenskog zgloba, potreban je specifičan odnos biomehaničkih sila. Tijekom tog razdoblja važan je i položaj patele s obzirom na njenu visinu, odnosno udaljenost od zglobne pukotine za stabilnost zgloba i urednu biomehaniku koljena. Hondromalacija patele je patološko razmekšanje hrskavice različitog stupnja pri čemu rendgenološki nema promjena na subhondralnoj kosti. Promjene su u početku reverzibilne, a kasnije postaju ireverzibilne uz rizik razvoja sekundarne artroze. Najčešći dijagnostički alat je artroskopija, a često se pronalazi tijekom artrotomije s menisectomyom koljena kao usputni nalaz. Liječenje i rehabilitacija te prevencija ozljeda i oštećenja struktura koljenskog zgloba provode se fizikalnom terapijom. Proces rehabilitacije počinje neposredno nakon ozljeđivanja te se mora prilagoditi svakom pacijentu. Liječenje je najčešće preventivno i konzervativno, ali postoje slučajevi kada je jedini izlaz u kirurškom zbrinjavanju. Konzervativno liječenje trebalo bi započeti što ranije, točnije pri pojavi prvih simptoma. Unutar prvih 24 do 72 sata primjenjuje se terapijska metoda RICE (R – rest; poštediti, I – ice; hlađenje, C – compression; kompresija, E – elevation; elevacija). Prilikom procjene težine ozljede provode se inspekcija, palpacija, mjerenje opsega pokreta zgloba te se procjenjuje snaga mišića. Nakon akutnog liječenja oštećenja cilj nam je ublažiti bol i potaknuti cijeljenje oštećenog dijela. Simptomi se najčešće tretiraju raznim procedurama fizikalne terapije: elektroterapijom, krioterapijom, ultrazvukom, transkutanom električnom stimulacijom (TENS), laserom i magnetoterapijom. Kineziterapija je od iznimne važnosti u rehabilitaciji hondromalacije patele zbog aktivnog sudjelovanja bolesnika u procesu osposobljavanja. Njezini osnovni ciljevi su uspostaviti, održati i povećati opseg pokreta koljenskog zgloba, održati i povećati mišićnu snagu, izdržljivost i brzinu pokreta te poboljšati ravnotežu i neuromišićne koordinacije pokreta. Važno je na vrijeme prepoznati oštećenje zglobne hrskavice te pravovremeno započeti s konzervativnim liječenjem kako bi se izbjegli rizici kirurškog liječenja te razvoj teških ireverzibilnih artrotskih promjena koljenskog zgloba.

10. LITERATURA

1. Pećina M.: Sindromi prenaprezanja sustava za kretanje, Globus, Zagreb, 1992.
2. Pećina M.: Sindromi prenaprezanja sustava za kretanje općenito, Arh Hig Rada Toksikol, br.52, 2001, str. 383-392
3. Pećina M. i sur.: Sportska medicina, Medicinska naklada, Zagreb, 2019.
4. Pećina M., Bojanić I., Hašpl M.: Sindromi prenaprezanja u području koljena, Arh Hig Rada Toksikol, br. 52, 2001, str. 429-439
5. Erceg M.: Ortopedija, Medicinski fakultet Sveučilišta u Splitu, Split, 2006.
6. Tolić H.: Fizioterapijske vježbe kod hondromalacije patele, Završni rad, Veleučilište „Lavoslava Ružička“, Vukovar, 2017.
7. Roguljić A.: Fizioterapijski postupci kod hondromalacije patele, Završni rad, Veleučilište „Lavoslava Ružička“, Vukovar, 2018.
8. Kittl C., Inderhaug E., Williams A., Amis A.A.: Biomechanics of the Anterolateral Structures of the Knee, Clin Sports Med, br. 37, Jan 2018, str. 21-31
9. Flandry F., Hommel G.: Normal anatomy and biomechanics of the knee, Sports Med Arthrosc Rev, br. 19, Jun 2011, str. 82-92.
10. Grawe B., Schroeder A.J., Kakazu R., Messer M.S.: Lateral Collateral Ligament Injury About the Knee: Anatomy, Evaluation, and Management, J Am Acad Orthop Surg, br. 26, 15 Mar 2018, str: e120-e127.
11. Sherman S.L., Plackis A.C., Nuelle C.W.: Patellofemoral anatomy and biomechanics, Clin Sports Med, br. 33, Jul 2014, str. 389-401.
12. Fucentese S.F.: Patellainstabilität [Patellofemoral instability], Orthopade, br. 47, Jan 2018, str. 77-86.
13. Hašpl M., Dubravčić - Šimunjak S., Bojanić I., Pećina M.: Prednja koljenska bol u sportu i radu, Arh Hig Rada Toksikol, br. 52, 2001, str. 441-449
14. Hašpl M.: Prednja koljenska bol kod djece i adolescenata, Pediatr Croat, br. 44, 2000, str. 189-97
15. Pećina M. i sur.: Ortopedija, Naklada Ljevak, Zagreb, 2004.
16. Ruszkowski I. i sur.: Ortopedija, JUMENA, Zagreb, 1986.
17. Boca A. M.: Fizioterapijske intervencije kod hondromalacije patele, Završni rad, Veleučilište „Lavoslava Ružička“, Vukovar, 2020.
18. Dubravčić – Šimunjak S., Hašpl M., Bojanić I., Pećina M.: Fizikalne procedure u liječenju sindroma prenaprezanja sustava za kretanje, Arh Hig Rada Toksikol, br. 52, 2001, str. 491-500

19. Ciliga D., Peršun M, Grbić B.: Rehabilitacija nakon ventralizacije i medijalizacije patele, Hrvat. Športskomed. Vjesn., br. 30, 2015, str. 60-65
20. Uremović M., Davila S. i sur.: Rehabilitacija ozljeda lokomotornog sustava, Medicinska naklada, Zagreb, 2018.
21. Matković D., Pećina M., Hašpl M.: Ortopedska propedeutika, Medicinska naklada, Zagreb, 2020.
22. Jajić I. i sur.: Fizikalna i rehabilitacijska medicina: Osnove liječenja, Medicinska naklada, Zagreb, 2008.
23. Babić – Naglić Đ. i sur.: Fizikalna i rehabilitacijska medicina, Medicinska naklada, Zagreb, 2013.
24. Pećina M.: Vježbe istezanja: stretching, Globus, Zagreb, 1992.
25. <https://www.akromion.hr/wp-content/uploads/2018/06/14k.pdf>, dostupno 29.8. 2021.

11. POPIS SLIKA

Slika 2.1. Zglob koljena

Izvor: <https://fattorini.hr/destabilna-patela-najcesci-problem-koljena-u-periodu-odrastanja/>, dostupno 10.08.2021.

Slika 3.3.1. Patela

Izvor: <https://prohealthsys.com/central/anatomy/grays-anatomy/index-10/index-10-2/index-10-3/patella/>, dostupno 10.08.2021.

Slika 4.1. Opseg pokreta u koljenskom zglobu

Izvor: Erceg M.: Ortopedija, Medicinski fakultet Sveučilišta u Splitu, Split, 2006.

Slika 5.1. Hondromalacija patele

Izvor: <https://www.fitness.com.hr/zdravlje/ozljede-bolesti/Trkacko-koljeno-hondromalacija-patele.aspx>, dostupno 10.08.2021.

Slika 6.1.1. RICE metoda

Izvor: <https://twitter.com/asterbangalore/status/775959788018511872/photo/1>, dostupno 10.08.2021.

Slika 6.4.1.1. Test „Slova J“

Izvor: Matković D., Pećina M., Hašpl M.: Ortopedska propedeutika, Medicinska naklada, Zagreb, 2020.

Slika 6.4.2.1. Test straha

Izvor: <https://www.kneeguru.co.uk/KNEENotes/knee-dictionary/patellar-apprehension-test>, dostupno 10.08.2021.

Slika 6.4.3.1. Test nestabilnosti patele i lezije medijalnog patelofemoralnog ligamenta

Izvor: <https://musculoskeletalkey.com/patellar-instability-8/>, dostupno 10.08.2021.

Slika 6.4.4.1. Test nagiba patele

Izvor: <https://musculoskeletalkey.com/patellar-instability-8/>, dostupno 10.08.2021.

Slika 6.4.5.1. Fründov znak

Izvor: Matković D., Pećina M., Hašpl M.: Ortopedska propedeutika, Medicinska naklada, Zagreb, 2020.

Slika 6.4.6.1. Test inhibicije kvadricepsa

Izvor: Matković D., Pećina M., Hašpl M.: Ortopedska propedeutika, Medicinska naklada, Zagreb, 2020.

Slika 6.4.7.1. Test „struganja“ patele

Izvor: <http://zanotowane.pl/733/8440/>, dostupno 10.08.2021.

Slika 6.4.8.1. Test „blanje“

Izvor: Matković D., Pećina M., Hašpl M.: Ortopedska propedeutika, Medicinska naklada, Zagreb, 2020.

Slika 6.6.3.1. Vožnja na sobnom biciklu. Izvor: autorska slika

Slika 6.6.3.2. Klizanje petom po podlozi. Izvor: autorska slika

Slika 6.6.4.1. Vježba istezanja m. gastrocnemiusa. Izvor: autorska slika

Slika 6.6.4.2. Vježba istezanja m. quadriceps femorisa. Izvor: autorska slika

Slika 6.6.4.3. Vježba istezanja mm. hamstrings. Izvor: autorska slika

Slika 6.6.4.4. Vježba istezanja m. triceps surae (m. soleus i m. gastrocnemius). Izvor: autorska slika

Slika 6.6.4.5. Vježba istezanja m. quadriceps femorisa i m. gastrocnemiusa. Izvor: autorska slika

Slika 6.6.5.1. Vježba jačanja mišića m. quadriceps femoris na lopti. Izvor: autorska slika

Slika 6.6.5.2. Vježba terminalne ekstenzije potkoljenice za jačanje m. quadriceps femoris. Izvor: autorska slika

Slika 6.6.5.3. Vježbe jačanja abduktora i adduktora natkoljenice. Izvor: autorska slika

Slika 6.6.5.4. Mrtvo dizanje na obje noge, jednoj nozi, s trakom i s utezima. Izvor: autorska slika

Slika 6.6.5.5. Čučanj uz zid. Izvor: autorska slika

Slika 6.6.5.6. Polučučanj s otporom. Izvor: autorska slika

Slika 6.6.5.7. Dinamička vježba jačanja vlastitom težinom. Izvor: autorska slika

Slika 6.6.5.8. Dinamička vježba jačanja s elastičnom trakom. Izvor: autorska slika

Slika 6.6.6.1. Ravno podizanje nogu. Izvor: autorska slika

Slika 6.6.6.2. Abdukcija noge. Izvor: autorska slika

Slika 6.6.6.3. Ekstenzija kuka. Izvor: autorska slika

Slika 6.6.6.4. Čučanj. Izvor: autorska slika

Slika 6.6.6.5. Mini čučanj s aktivacijom adduktorne skupine mišića. Izvor: autorska slika

Slika 6.6.7.1. Vježbe propriocepcije, neuromišićne kontrole i ravnoteže na nestabilnoj podlozi u stojećem položaju bez pridržavanja, na obje noge, na jednoj nozi, s gledanjem i bez njega. Izvor: autorska slika

Slika 8.1.1. Koljenska ortoza

Izvor: Pećina M. i sur.: Sportska medicina, Medicinska naklada, Zagreb, 2019.

Slika 8.1.2. Mobilizacija patele. Izvor: autorska slika

Slika 8.1.3. Kontinuirane pasivne vježbe na kineteku

Izvor: <https://www.kaliper.hr/usluge/fizikalna-medicina-rehabilitacija/kinetek-za-koljeno/>, dostupno 10.08.2021.

Slika 8.1.4. Pasivno potpomognuta fleksija potkoljenice. Izvor: autorska slika

Slika 8.1.5. Abdukcija noge. Izvor: autorska slika

Slika 8.1.6. Retrofleksija noge. Izvor: autorska slika

Slika 8.2.1. Potpomognuta antefleksija. Izvor: autorska slika

Slika 8.3.1. Aktivna ekstenzija potkoljenice. Izvor: autorska slika

Slika 8.3.2. Aktivna antefleksija noge. Izvor: autorska slika

Slika 8.3.3. Fleksija potkoljenice u „mostu“. Izvor: autorska slika

Slika 8.5.1. Vježbe za jačanje mišića s utegom. Izvor: autorska slika

Slika 8.5.2. Propriocepcija. Izvor: autorska slika

Slika 8.6.1. Progresija čučnja. Izvor: autorska slika

12. POPIS TABLICA

Tablica 5.1. Podjela hondromalacije patele prema Outerbridgeu. Izvor: Pećina M.: Sindromi prenaprezanja sustava za kretanje, Globus, Zagreb, 1992.



IZJAVA O AUTORSTVU
I
SUGLASNOST ZA JAVNU OBJAVU

Završni/diplomski rad isključivo je autorsko djelo studenta koji je isti izradio te student odgovara za istinitost, izvornost i ispravnost teksta rada. U radu se ne smiju koristiti dijelovi tuđih radova (knjiga, članaka, doktorskih disertacija, magistarskih radova, izvora s interneta, i drugih izvora) bez navođenja izvora i autora navedenih radova. Svi dijelovi tuđih radova moraju biti pravilno navedeni i citirani. Dijelovi tuđih radova koji nisu pravilno citirani, smatraju se plagijatom, odnosno nezakonitim prisvajanjem tuđeg znanstvenog ili stručnoga rada. Sukladno navedenom studenti su dužni potpisati izjavu o autorstvu rada.

Ja, INGA BRLEK (ime i prezime) pod punom moralnom, materijalnom i kaznenom odgovornošću, izjavljujem da sam isključivi autor/ica završnog/diplomskog (obrisati nepotrebno) rada pod naslovom FIZIOTERAPIJSKI PRISTUP KOD HONDROMALACIJE PATELE (upisati naslov) te da u navedenom radu nisu na nedozvoljeni način (bez pravilnog citiranja) korišteni dijelovi tuđih radova.

Student/ica:
(upisati ime i prezime)

Inga Brlek
(vlastoručni potpis)

Sukladno Zakonu o znanstvenoj djelatnosti i visokom obrazovanju završne/diplomske radove sveučilišta su dužna trajno objaviti na javnoj internetskoj bazi sveučilišne knjižnice u sastavu sveučilišta te kopirati u javnu internetsku bazu završnih/diplomskih radova Nacionalne i sveučilišne knjižnice. Završni radovi istovrsnih umjetničkih studija koji se realiziraju kroz umjetnička ostvarenja objavljuju se na odgovarajući način.

Ja, INGA BRLEK (ime i prezime) neopozivo izjavljujem da sam suglasan/na s javnom objavom završnog/diplomskog (obrisati nepotrebno) rada pod naslovom FIZIOTERAPIJSKI PRISTUP KOD HONDROMALACIJE PATELE (upisati naslov) čiji sam autor/ica.

Student/ica:
(upisati ime i prezime)

Inga Brlek
(vlastoručni potpis)