

Tumori središnjeg živčanog sustava-epidemiološka analiza

Kožić, Antonija

Undergraduate thesis / Završni rad

2021

Degree Grantor / Ustanova koja je dodijelila akademski / stručni stupanj: **University North / Sveučilište Sjever**

Permanent link / Trajna poveznica: <https://um.nsk.hr/um:nbn:hr:122:231448>

Rights / Prava: [In copyright](#) / [Zaštićeno autorskim pravom.](#)

Download date / Datum preuzimanja: **2024-07-28**



Repository / Repozitorij:

[University North Digital Repository](#)





Završni rad br. 1437/SS/2021.

Tumori središnjeg živčanog sustava - epidemiološka analiza

Antonija Kožić, 3052/336

Varaždin, srpanj, 2021.



Odjel za biomedicinske znanosti

Završni rad br. 1437/SS/2021.

Tumori središnjeg živčanog sustava - epidemiološka analiza

Student

Antonija Kožić, 3052/336

Mentor

Doc. prim. dr. sc. Biserka Pigac, dr. med., prof. v.š.
specijalist patološke anatomije

Varaždin, srpanj, 2021.

Prijava završnog rada

Definiranje teme završnog rada i povjerenstva

ODJEL	Odjel za sestrinstvo		
STUDIJ	preddiplomski stručni studij Sestrinstva		
PRISTUPNIK	Antonija Kožić	JMBAG	0016131432
DATUM	20.7.2021.	KOLEGIJ	Patologija
NASLOV RADA	Tumori središnjeg živčanog sustava-epidemiološka analiza		

NASLOV RADA NA ENGL. JEZIKU	Epidemiological analysis of central nervous system tumors
-----------------------------	---

MENTOR	dr.sc. Biserka Pigac	ZVANJE	docent
--------	----------------------	--------	--------

ČLANOVI POVJERENSTVA	1.	dr.sc. Nenad Kudelić, predsjednik
	2.	doc.dr.sc. Biserka Pigac, mentor
	3.	izv.prof.dr.sc. Karlo Houra, član
	4.	Ivana Herak, pred., zamjenski član
	5.	

Zadatak završnog rada

BR.:	1437/SS/2021
------	--------------

OPIS

Tumor središnjeg živčanog sustava je svaka novotvorina koja ima progresivan rastući tijek i svojim rastom razara, zamjenjuje ili potiskuje moždano tkivo i ranije ili kasnije dovodi do povećanja intrakranijalnog tlaka. Njegove su osobine na više razina različite u odnosu na tumore drugih organskih sustava. Slika dobroćudnih i zloćudnih tumora je manje izražena nego kod tumora drugih sustava, te i dobroćudni tumori mogu dovesti do smrtnog ishoda ili teškog neurološkog ispada. Medicinska sestra koja skrbi za vitalno ugroženog neurokirurškog pacijenta mora biti svjesna odgovornosti u zbrinjavanju bolesnika na holistički način a i u isto vrijeme mora posjedovati kompetencije i procijeniti stanje pacijenta. U ovom završnom radu biti će opisan nastanak središnjeg živčanog sustava u embrionalnom razdoblju: anatomija i fiziologija, etiologija, epidemiologija, tumorska klasifikacija i histološki gradus i simptomi tumora središnjeg živčanog sustava. Bit će spomenuto kako se tumori dijagnosticiraju i koje su mogućnosti liječenja i prevencije. Na samom kraju opisana je zdravstvena njega neurokirurškog pacijenta. U ovom radu napravljen je i istraživački rad koji je proveden u Općoj bolnici Varaždin na Odjelu za patologiju i sudsku medicinu. Cilj istraživanja bio je prikazati epidemiološku analizu tumora središnjeg živčanog sustava, a rezultati su dobiveni retrospektivnom analizom arhivske medicinske dokumentacije koja je obuhvaćala 31 pacijenta.

ZADATAK UČUEN	21.07.2021	POTPIŠ MENTORA	
---------------	------------	----------------	--



Predgovor

Tema ovog preddiplomskog rada odabrana je iz velike dugogodišnje ljubavi prema živčanom sustavu, obrađena je i pisana u suradnji s doc. prim. dr. sc. Biserkom Pigac, dr. med., prof. v. š., specijalisticom patološke anatomije.

Preddiplomski rad izrađen je u Općoj bolnici Varaždin, na Odjelu za patologiju, citologiju i sudsku medicinu, pod vodstvom doc. prim. dr. sc. Biserke Pigac, dr. med., prof. v. š., specijalisticom patološke anatomije i predan je na ocjenjivanje u akademskoj godini 2020./2021.

Zahvale

Izrazito sam zahvalna svojoj mentorici, doc. prim. dr. sc. Biserki Pigac, dr. med., prof. v. š., specijalistici patološke anatomije koja mi je kroz cijelo putovanje pisanja preddiplomskog rada bila vjetar u leđa, podrška i moja desna ruka.

Posebnu zahvalnost dugujem svojim roditeljima, Snježani i Mariu, na neprestanoj podršci u mojem dosadašnjem školovanju. Hvala Vam što ste me podržavali u svemu što sam željela ostvariti i bili mi oslonac. Vama zahvaljujem na tome što sam osoba kakva jesam: uporna i empatična. Naučili ste me kako da volim, kako da se borim i kako da vjerujem u sebe. Hvala Vam na svemu što ste napravili za mene.

Želim se zahvaliti mojoj braći Igoru, Marinu i Senu i sestri Magdaleni. Moj život blista više od zlata. Vi ste jedan od razloga za to.

Posebno hvala Mireli, Gordani, Gabrieli, Tari i Dominiku koji su mi olakšali vrijeme studiranja i bili konstantna podrška u mojim usponima i padovima. Uz Vas se sve doimalo lakše.

Sažetak

Središnji živčani sustav (SŽS) čovjeka sastoji se od mozga i leđne moždine. Središnji živčani sustav sam po sebi je nedovoljno istraženo područje i od velikog je interesa za znanstvenike. Tumori koji se pojavljuju u SŽS - u mogu biti primarni i sekundarni koji su češći. Tumori mozgovnih ovojnica su drugi po učestalosti. Primarni zloćudni tumori središnjeg živčanog sustava obuhvaćaju oko 10 % svih primarnih zloćudnih tumora u čovjeka, a u dječjoj dobi čine oko 18 % svih zloćudnih bolesti. U dobi do 15. godine života drugi su po redu kao uzrok smrtnosti od zloćudnih bolesti, a u dobi od 15. do 34. godine života po smrtnosti su na trećem mjestu. Jedna od karakteristika primarnih tumora SŽS - a je što najčešće nesmetano infiltriraju ili prožimaju okolno moždano tkivo bez stvaranja kapsule. Specifični su i po tome što ne metastaziraju. Razvojem i sve većom dostupnošću neuroradiološke dijagnostike (CT i MRI) mozga danas se sve češće i ranije otkrivaju patološki procesi SŽS - a. Još jedna vrlo važna karika u dijagnosticiranju tumora SŽS - a je i biopsija kojom se uzima komadić tkiva. On se šalje na patohistološku analizu - zlatni standard otkrivanja histološkog tipa tumora. Jednom kada se putem patohistološke analize utvrdi konačna dijagnoza počinje se sa liječenjem koje uključuje operativni zahvat, radioterapiju i kemoterapiju. Medicinska sestra kao član interdisciplinarnog tima provodi i planira postupke iz područja zdravstvene njege. Također ima vrlo važnu ulogu u pružanju psihološke potpore pacijentu i njegovoj obitelji. Ona također mora voditi računa o mogućoj pojavi simptoma u prijeoperacijskoj, intraoperacijskoj i postoperacijskoj fazi koji bi ukazivali na pogoršanje i moguće komplikacije postojećeg stanja. Svaki pacijent je individua i stoga mu treba pristupiti na holistički pristup.

Summary

The central nervous system (CNS) of human consists of the brain and the spinal cord. The central nervous system is in itself an underexplored area and is of great interest to scientists. Tumors that occur in the CNS may be primary and secondary, which are more common. Brain - coating tumors are second in frequency. Primary malignancies of the central nervous system cover up to 10 % of all primary malignancies in humans, and 18% of all malignancies at that age in children. At the age of 15, they were second in order to cause mortality from malignancies, while at the age of 15 to 34 they were third in terms of mortality. One of the characteristics of primary CNS tumors is that they most often infiltrate or permeate the surrounding brain tissue without creating a capsule. They are also specific because they do not metastasize. The development and increasing availability of neuroradiological diagnostics (CT and MRI) of the brain reveal intracranial pathological processes more and more often today. Another very important link in diagnosing CNS tumors is a biopsy that takes a piece of tissue. It is sent for pathological analysis - a golden standard for the detection of histological tumor types. Once a final diagnosis has been established through pathohistological analysis, treatment including surgery, radiotherapy and chemotherapy shall be initiated. As a member of the interdisciplinary team, the nurse conducts and plans health care procedures. It also plays a very important role in providing psychological support to the patient and his family. It should also take into account the possible occurrence of symptoms in the pre - operative, surgical and post - operative phase indicating worsening and complications of the underlying condition. Each patient is an individual and should therefore be approached on a holistic approach.

Popis korištenih kratica

AIDS - Acquired Immunodeficiency Syndrome

ALK - anaplastična limfom kinaza

CT - kompjuterizirana tomografija

CK5/6 - citokeratin 5 / 6

CK HMW - citokeratin visoke molekularne mase

EBV - Epstein - Barr virus

EEG - elektroencefalografija

EMA - endomizijska antitijela

GCS - Glasgow koma ljestvica

GFAP - Glijalni fibrilarni kiseli protein

HE - hemalaun - eozin

ICP - intrakranijalni tlak

IDH - gen izocitrat dehidrogenaza

M - muškarac

MALT - ektranodalni limfom marginalne zone

MPNST – maligni tumor perifernih živčanih ovojnica

MRA - magnetska rezonantna angiografija

MRI - magnetska rezonancija

NOS - not otherwise specified

PET - pozitronska emisijska tomografija

SŽS - Središnji živčani sustav

SBRT - stereotaktična radioterapija

TNM - tumorska klasifikacija

TTF-1- tiroidni transkripcijski faktor - 1

WHO - Svjetska zdravstvena organizacija

Ž - žena

Sadržaj

1. Uvod	1
2. Obrada zadatka	3
2.1. Embriologija	3
2.2. Anatomija središnjeg živčanog sustava	3
2.2.1. Kralježnična moždina	4
2.2.2. Produžena moždina	5
2.2.3. Most	5
2.2.4. Mali mozak	5
2.2.5. Srednji mozak	5
2.2.6. Međumozak	5
2.2.7. Veliki mozak	5
2.3. Fiziologija	6
2.4. Epidemiologija	6
2.5. Etiologija	7
2.6. TNM klasifikacija i histološki gradus	7
2.7. Simptomi	13
2.8. Dijagnostičke metode	14
2.9. Terapija i liječenje	15
2.9.1. Aktivni nadzor pacijenta	16
2.9.2. Kirurški zahvat	16
2.9.3. Radioterapija	16
2.9.4. Kemoterapija	17
2.9.5. Ciljana terapija	17
2.10. Zdravstvena njega neurokirurškog pacijenta	17
2.10.1. Prijeoperacijska priprema pacijenta	18
2.10.1.1. Priprema pacijenta dan prije i na dan operacije	19
2.10.1.2. Poslijeoperacijska zdravstvena njega	20
2.10.2. Rehabilitacija	22
2.11. Prevencija	22
3. Istraživanje	23
3.1. Cilj istraživanja	23
3.2. Materijali i metode	23

4. Rezultati	24
5. Rasprava	30
6. Zaključak	33
7. Literatura	34
Popis slika	38

1. Uvod

Tumori središnjeg živčanog sustava (SŽS) su jedinstvena skupina dobroćudnih i zloćudnih novotvorina koje nastaju u svim životnim dobima i zahvaćaju različite dijelove središnjeg živčanog sustava [1]. U oba spola čine oko 2 % svih tumora u odrasloj populaciji i time ne ulaze u deset najčešćih sijela, za razliku u djece gdje su, uz leukemije i tumore kostiju, najčešći, s udjelom oko 20% svih malignih bolesti u djece [2, 3]. Tumori SŽS - a su specifični jer su svi oni zloćudni po lokalizaciji, bez obzira na svoj zloćudni potencijal. Naime, bilo koji ekspanzivni proces unutar koštanog oklopa u kojem je smješten mozak može uzrokovati pojedinačni neurološki ispad, kvantitativni poremećaj svijesti ili pak smrt [1]. Prema tome, iako tumori mozga nisu najčešće novotvorine u odrasloj populaciji, posljedice im mogu biti jako ozbiljne pa otuda i proizlazi njihova važnost [4]. Središnji živčani sustav (*systema nervosum centrale*) sastoji se od mozga (*encephalon*) i kraljezničke moždine (*medulla spinalis*). Mozak se morfološki dijeli na veliki mozak (*cerebrum*), mali mozak (*cerebellum*) i moždano deblo (*truncus cerebri*) [5]. Ustroj živčanog sustava čovjeka je iznimno kompleksan te unatoč brojnim znanstvenim istraživanjima koja se o provode o SŽS - u i dosadašnjim spoznajama o tome kako pojedini dijelovi funkcioniraju, on je još uvijek nedovoljno istraženo područje koje predstavlja veliku zagonetku. Tome možemo pridodati i činjenicu da je mozak središnja struktura koja upravlja svim svjesnim i nesvjesnim aktivnostima i nije začuđujuće da su bolesti živčanog sustava od posebnog interesa liječnika i znanstvenika, ali i potencijalnih pacijenata. Američko društvo kliničke onkologije procjenjuje da će ove godine 18.020 odraslih (10.190 muškaraca i 7.830 žena) umrijeti od primarnih kancerogenih tumora središnjeg živčanog sustava. Mogućnost dijagnoze tumora na mozgu šokantan je događaj koji mijenja život jer je mozak složen i vitalan organ, a liječenje često uzrokuje promjene tijekom cijelog života. Važno je dobiti mišljenja stručnjaka i ažurirane medicinske informacije o mogućnostima liječenja za određenu vrstu tumora na mozgu koji se klasificira prema Tumorskoj klasifikaciji (TNM) središnjeg živčanog sustava. Općenito, dijagnosticiranje tumora na mozgu obično započinje slikanjem magnetske rezonancije (MRI). Jednom kada MRI pokaže da u mozgu postoji tumor, najčešći način određivanja vrste tumora na mozgu je patohistološka analiza nakon odrađene biopsije [6]. Ako se postavi dijagnoza tumora SŽS - a, suradnja članova interdisciplinarnog zdravstvenog tima vrlo je važna. U njemu medicinska sestra djeluje u skladu sa stečenim kompetencijama i pruža zdravstvenu njegu pacijentu sukladno zahtjevima pacijentovog stanja te je pri tome zdravstvena njega svakog pacijenta individualna. Iznimno je važan holistički pristup kojim sestra u velikoj mjeri može utjecati na pacijentov oporavak. U takvim je stanjima

medicinska sestra vrlo važna jer uz pružanje kvalitetne zdravstvene njege pacijentima (i njihovim obiteljima) pruža i psihološku pomoć [7].

2. Obrada zadatka

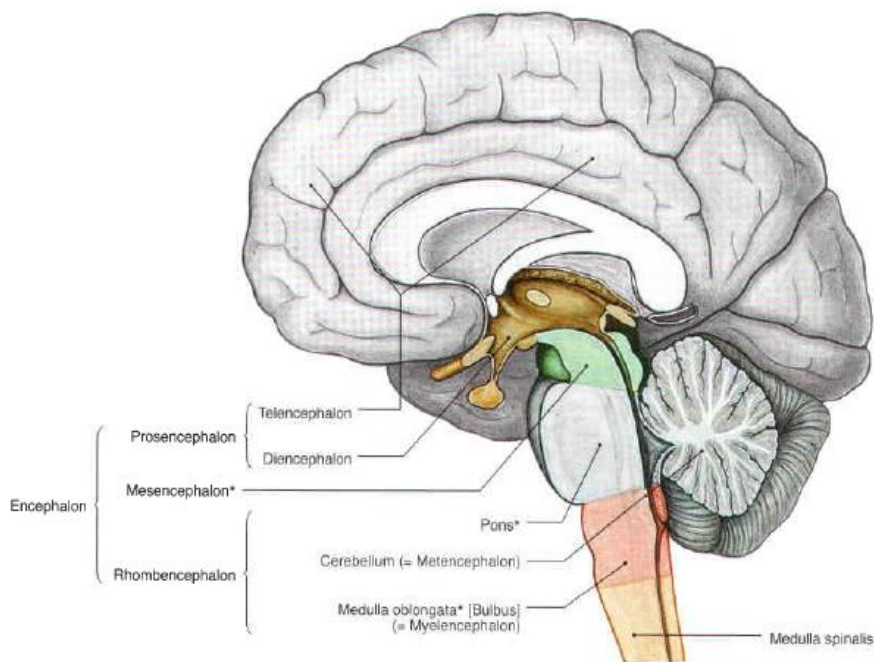
2.1. Embriologija

Embrionalno razdoblje je razdoblje između trećeg i osmog tjedna razvoja tijekom kojeg zametni listići (ektoderm, mezoderm i endoderm) daju osnovu za brojna tkiva i organe [8]. Središnji živčani sustav je ektodermalnog podrijetla i pojavljuje se kao neuralna ploča sredinom trećeg tjedna. Kad se rubovi ploče saviju, nastaju neuralni nabori koji se međusobno približe u središnjoj crti i spoje u neuralnu cijev. Njezin se kranijalni kraj zatvori oko 25. dana, a kaudalni 27. dana. Tada je osnova SŽS - a cjevasta tvorba sa širokim kranijalnim dijelom koji čini mozak i dugačkim kaudalnim dijelom koji čini kralježniču moždinu. Mozak čini kranijalni dio SŽS - a i prvobitno se sastoji od tri moždana mjehurića: *rhombencephalon* (stražnji mozak), *mesencephalon* (srednji mozak) i *prosencephalon* (prednji mozak). *Rhombencephalon* daje osnovu za nastanak malog mozga, produljene moždine i ponsa koji je put za živčana vlakna između kralježnične moždine i kore velikog i malog mozga. *Mesencephalon* sadrži bazalne ploče u kojem svaka bazalna ploča sadrži dvije skupine motoričkih jezgri: opću somatsku i opću visceralnu eferentnu skupinu. *Prosencephalon* se sastoji od *telencephalona* – od kojeg nastaju hemisphere velikoga mozga, i *diencephalona*, od kojeg nastaju očni vrč i držak, hipofiza, talamus, hipotalamus i epifiza. Središnji živčani sustav čini i dvanaest moždanih živaca čije jezgre postoje već u četvrtom tjednu razvoja. Sve te jezgre nastale su u području stražnjeg mozga, osim jezgre III. moždanog živca. U stražnjem mozgu niz središta proliferacije neuroepitela izaziva podjelu površine mozga u osam segmenata, koji se nazivaju rombomere. U parovima rombomera nastaju motoričke jezgre IV., V., VI, VII., IX., X., XI. i XII. moždanog živca. [9].

2.2. Anatomija središnjeg živčanog sustava

Kada bi se zapitali koji od sustava predstavlja najsloženije strukturiranje ljudske materije, najvjerojatnije bi bio odgovor SŽS. On preuzima sve podražaje koji djeluju na organizam, usmjerava ih u odgovarajuće strukture u kojima se odvija procesiranje podražajnog sadržaja, oblikuju paterni odgovori, određuju putovi širenja živčanih impulsa od središta prema izvršnim organima te ostvaruje strukturiranje i regulaciju odgovora na podražaje. Sve strukture SŽS - a su parne, osim jedinstvene epifize. SŽS uključuje kralježničnu moždinu, produženu moždinu, most, mali mozak, srednji mozak, međumozak i veliki mozak. Postoje tri ovojnice koje dijele mozak i kralježničnu moždinu od koštanog

oklopa lubanje i koštanog kanala moždine. To su meka ovojnica ili *pia mater* koja je izravno prislonjena na sloj glije, paučinasta ovojnica ili *arachnoidea* i naposljetku tvrda moždana ovojnica ili *dura mater*. Te ovojnice štite, a njihove arterije hrane mozak, kralježničnu moždinu, moždane živce i njihove korijene [10].



Slika 2.2.1. Podjela SŽS - a, izvor Sobotta atlas

2.2.1. Kralježnična moždina

Kralježnična moždina (*medulla spinalis*) je kaudalni dio središnjeg živčanog sustava, smješten u vertebralnom kanalu, skupa s korijenima moždinskih (spinalnih) živaca, spinalnim ovojnicama i neurovaskularnim strukturama koje ih opskrbljuju. Refleksni je centar i poveznica između mozga i tijela. Iz leđne moždine bočno izlazi 31 par mješovitih moždinskih živaca. Cilindričnog je i okruglog oblika, a štite je kralješci i s njima povezani ligamenti i mišići, ovojnice kralježnične moždine i cerebrospinalna tekućina. U sredini moždine je kanalić koji čini nastavak moždanih šupljina. Oko njega se nalazi siva tvar, a nju obavija bijela tvar. Poprečni presjek leđne moždine ima oblik slova H. Sivu tvar leđne moždine čine tijela živčanih stanica - to su ujedno i središta živaca. Bijelu tvar čine živčana vlakna, obavijena živčanom ovojnicom, a tvore živčane puteve koji prenose informacije prema mozgu i od mozga. Na kralježničnu moždinu se nastavlja moždano deblo (*truncus cerebri*)

kroz koje prolaze živčana vlakna iz kralježnične moždine u mozak i obratno. Sastoji se od tri dijela: produžene moždine, mosta i srednjeg mozga [10, 11].

2.2.2. Produžena moždina

Produžena moždina (*medulla oblongata*) uključuje nekoliko centara odgovornih za ostvarivanje vitalnih autoimunih funkcija kao što su probava, disanje i kontrola rada srčanih mišića [10].

2.2.3. Most

Most (*pons*) leži iznad produžene moždine i prenosi živčane impulse motornim vlaknima iz cerebralnih hemisfera u mali mozak čime omogućava njegovu kontrolu i upravljanje pokretima. U tkivu mosta razmještene su jezgre iz kojih započinju putovi koji spajaju most s malim mozgom [10].

2.2.4. Mali mozak

Mali mozak (*cerebellum*) je glavna struktura stražnjeg mozga. Smješten je u donjem dijelu stražnje lubanjske jame i oblikuje stražnji dio IV. moždane komore. Njegova zadaća je moduliranje jačine i opsega pokreta i predstavlja glavni centar za formiranje motornih vještina [10].

2.2.5. Srednji mozak

Srednji mozak (*mesencephalon*) povezuje strukture velikog mozga s dijelovima stražnjeg mozga. Specifična je tvorevina četiri okrugla humka koji predstavljaju integrativni centar vidnoga i slušnoga sustava te jezgre III. i IV. lubanjskog živca. Kontrolira mnoge senzorne i motorne funkcije uključujući pokrete očiju i koordinaciju vizualnih i slušnih refleksa [10].

2.2.6. Međumozak

Međumozak (*diencephalon*) sadrži dvije vrlo važne strukture: *thalamus*, koji procesira većinu informacija koje iz ostalih dijelova SŽS - a dosežu cerebralni korteks i *hypothalamus*, glavno središte regulacije autonomnih, visceralnih i endokrinih funkcija organizma [10].

2.2.7. Veliki mozak

Veliki mozak (*cerebrum*) strukturiran je od dviju cerebralnih hemisfera. Površinu mu prekriva cerebralni korteks koji u obliku plašta prekriva veliki dio struktura SŽS - a. U dubini složenih spletova živčanih vlakana smješteni su bazalni gangliji, hipokampus i amigdala. Svaka od navedenih hemisfera dijeli se na četiri anatomske odjeljene režnja: frontalni, parijentalni, okcipitalni i temporalni [10].

2.3. Fiziologija

Živčani je sustav jedinstven po golemoj složenosti misaonih procesa i kontrolnih postupaka što ih može obavljati. Većina aktivnosti živčanog sustava počinje osjetnim doživljajem koji pobuđuje osjetne receptore. To mogu biti vidni receptori u očima, slušni receptori u ušima, taktilni receptori na tjelesnoj površini ili neka druga vrsta receptora. Ti osjetni doživljaji mogu uzrokovati neposrednu reakciju koja potječe iz mozga, ili se osjećanje na doživljaj može pohraniti u mozgu minutama, tjednima i godinama, što u nekoj budućoj prilici može odrediti tjelesne reakcije. Najvažnija je konačna uloga živčanog sustava kontrola različitih tjelesnih aktivnosti. To se postiže nadziranjem kontrakcija odgovarajućih skeletnih mišića, kontrakcija glatkih mišića u unutarnjim organima i lučenjem djelatnih kemijskih tvari iz egzokrinih i endokrinih žlijezda u mnogim dijelovima tijela. Sustav koji nadzire glatke mišiće, žlijezde i druge sustave u unutrašnjosti tijela nazivamo autonomnim živčanim sustavom. Kada govorimo o skeletnim mišićima, njih mogu nadzirati mnoge razine SŽS-a, među kojima su: kraljeznična moždina, retikularna tvar produljene moždine, ponsa i mezencefalona, bazalni gangliji, mali mozak i motorička kora. Svako od tih područja ima vlastitu, specifičnu ulogu: niži dijelovi sudjeluju u prvome redu u automatskim, trenutačnim mišićnim reakcijama na osjetne podražaje, a viši dijelovi u hotimičnim i složenim mišićnim pokretima što ih mozak nadzire misaonim procesima. Još jedna ne manje važna funkcija živčanog sustava jest obrada ulazne informacije kako bi mogla nastati prikladna mentalna ili motorička reakcija. Samo mali dio čak i najvažnije osjetne informacije obično uzrokuje neposrednu motoričku reakciju. Glavnina informacije pohranjuje se radi nadzora nad motoričkim aktivnostima u budućnosti ili za uporabu u procesima mišljenja. Mjesto pohranjivanja uglavnom je kora velikog mozga. Ona nikada ne djeluje sama, nego je uvijek povezana s nižim centrima živčanog sustava. Budnost moždane kore potiče iz nižih moždanih centara, a ne iz same kore. Na taj način, pohranjena sjećanja postaju dostupna moždanim misaonim procesima [12].

2.4. Epidemiologija

Tumori mozga mogu biti primarni i sekundarni, tj. metastatski koji su znatno češći. Primarni nastaju iz neuroektodermalnog (živčanog) tkiva ili iz moždanih ovojnica (mezodermalni) [13]. Oko 75 % moždanih tumora je benigne naravi, a ostatak čine maligni tumori. Incidencija moždanih tumora je 8 oboljelih na 100.000 stanovnika, a srednja je životna dob pri postavljanju dijagnoze 55 godina [14,15]. Pojavnost tumora SŽS - a stagnira u muškaraca, dok je u žena u porastu. Unatoč navedenom

ipak se dijagnoza nešto češće postavlja kod muškog spola u odnosu na ženski. Izuzetak su meningeomi i neurinomi [14, 16].

2.5. Etiologija

Središnji živčani sustav za čovjeka je još uvijek djelomična enigma, pa su zato i uzroci tumora SŽS - a relativno nepoznati. Vjerojatno kao i kod drugih neoplazmi nastaju kao posljedica interakcija naslijeđenih abnormalnosti, genetskih mutacija, štetnih okolišnih faktora i hormonalnog utjecaja [17]. Dobna distribucija tumora SŽS - a pokazuje dva vrhunca pojavnosti. Prvi je u dječjoj dobi i drugi u dobi između 45 i 70 godina. Značajnije zemljopisne varijacije učestalosti tumora mozga ne postoje, ali se primjećuje da je nešto češći u razvijenijim zemljama svijeta. Procjenjuje se da je otprilike polovica svih tumora SŽS - a maligna, a druga polovica benigna ili nepoznatog ponašanja (jer se nalaze na mjestu na kojem nije moguće uzeti biopsiju). Maligni tumori mozga su nešto češći u muškaraca, dok su benigni nešto učestaliji u žena. Jedini definitivno potvrđeni rizični čimbenik za nastanak tumora mozga je izlaganje radijaciji, a mali je udio tih tumora povezan s poznatim genetičkim sindromima (tuberozna skleroza, Li - Fraumeni sindrom, itd.). Učestalost tumora mozga dva je puta veća u bolesnika s AIDS - om. Prema podacima Hrvatskog zavoda za javno zdravstvo, od 2001. do 2015. godine dijagnosticiran je 7.041 slučaj (52 % u muškaraca), dok je od malignog tumora mozga u istom razdoblju umrlo 5.797 osoba (također 52 % muškaraca). Godišnje se u Hrvatskoj dijagnosticira između 430 i 510 slučajeva malignog tumora mozga, bez prisutnih značajnijih promjena u trendu pojavnosti ove bolesti [18].

2.6. TNM klasifikacija i histološki gradus

U prošlom stoljeću klasifikacija tumora na mozgu temeljila se uglavnom na konceptima histogeneze da se tumori mogu klasificirati prema njihovoj mikroskopskoj sličnosti s različitim navodnim stanicama podrijetla i njihovim pretpostavljenim razinama diferencijacije. Karakterizacija takvih histoloških sličnosti prvenstveno je ovisila o mikroskopskim značajkama svjetlosti u presjecima obojenim hematoksilinom i eozinom i imunohistokemijskoj ekspresiji proteina povezanih s lozom. Istraživanja tijekom posljednja dva desetljeća razjasnile su genetsku osnovu tumorogeneze kod uobičajenih i nekih rjeđih tumora mozga, povećavajući mogućnost da takvo razumijevanje može doprinijeti klasifikaciji ovih tumora. Nova klasifikacija Svjetske zdravstvene organizacije (WHO) kao takva ponajprije donosi novosti u definiranju difuznih glioma, meduloblastoma i drugih embrionalnih tumora te pridodaje nove entitete definirane histološki i molekularno. Nova klasifikacija iz 2016.

godine predstavlja temelj za poboljšanje kreiranja terapije pacijenata te nudi precizniju kategorizaciju za epidemiološke svrhe koje će dovesti do poboljšanja kvalitete života pacijenata [19]. U nastavku slijedi tablica s cjelokupnom klasifikacijom tumora SŽS - a: [19]

Difuzni astrociti i oligodendroglialni tumori	Neruonalni ili miješani neuro-glijalni tumori
<p>Difuzni astrocitom, IDH - mutant <i>Gemistocistični astrocitom, IDH - mutant</i></p> <p>Difuzni astrocitom, IDH - divlji tip Difuzni astrocitom, NOS</p> <p>Anaplastični astrocitom, IDH - mutant Anaplastični astrocitom, IDH - divlji tip Anaplastični astrocitom, NOS</p> <p>Glioblastom, IDH - divlji tip <i>Glioblastom gigantskih stanica</i> <i>Gliosarkom</i> <i>Glioblastom epitelnih stanica</i></p> <p>Glioblastom, IDH - mutant Glioblastom, NOS</p> <p>Difuzni gliom središnje linije, H3K27M - mutant</p> <p>Oligodendrogliom, IDH - mutant i 1p/19q - kodirani Oligodendrogliom, NOS</p> <p>Anaplastični oligodendrogliom, IDH - mutant i 1p/19q-kodirani Anaplastični oligodendrogliom, NOS</p>	<p>Disembrioplastični neuroepitelni tumor Gangliocitom Gangliogliom</p> <p>Anaplastični gangliogliom Displastični cerebralni gangliocitom (Lermitta-Duklo)</p> <p>Dezmoplastični infantilni astrocitom i gangliogliom Papilarni glioneuralni tumor Glioneuralni tumor koji stvara rozete Difuzni leptomeningealni glioneuralni tumor</p> <p>Centralni neurocitom Ekstraventrikularni neurocitom Cerebralni liponeurocitom</p> <p>Paragangliom</p>
Drugi astrocitni tumori	Tumori pinealne regije
<p>Pilocitni astrocitom <i>Pilomiksoidni astrocitom</i></p> <p>Subependimalni astrocitom gigantskih stanica Pleomorfni ksantoastrocitom Anaplastični pleomorfni ksantoastrocitom</p>	<p>Pineocitom Pinealni parenhimalni tumor srednjeg stupnja diferenciranosti Pineoblastom Papilarni tumor pinealne regije</p>

Ependimalni tumori	Tumori kranijalnih i perifernih živaca
Subependimom Miksopapilarni ependimom Ependimom Ependimom, RELA pozitivan Anaplastični ependimom	Schwannom Celularni Schwannom Pleksiformni Schwannom Melanotični Schwannom Neurofibrom Atipični i pleksiformni neurofibrom Perineuriom Hibridni tumor ovojnice živca Maligni tumor ovojnice perifernog živca Epitelioid MPNST i MPNST sa perinuralnom diferencijacijom
Drugi gliomi	Embrionalni tumori
Kordoidni gliom treće klijetke Angiocentrični gliom Karcinom koroidnog pleksusa	Meduloblastomi (genetički definirani) Meduloblastomi (histološki definirani) Meduloblastom, NOS
Tumori koroidnog pleksusa	Melanocitni tumori
Papilloma koroidnog pleksusa Atipični papilloma koroidnog pleksusa Karcinom koroidnog pleksusa	Meningealna melanocitoza Meningealna melanocistoma Meningealni melanom Meningealna melanomatoza
Meningeom	Limfomi
Meningeom Meningotelijalni meningeom Fibrozni meningeom Tranzicijski meningeom Psamomatozni meningeom Angiomatozni meningeom Mikrocistični meningeom Sekretorni meningeom Limfoplazmacitni meningeom Metaplastični meningeom Koroidni meningeom Atipični meningeom Papilarni meningeom Rabdoidni meningeom Anaplastični (maligni) meningeom	Difuzni veliki B - stanični limfom Limfomi vezani uz imunodeficijencije (AIDS, EBV) Intravaskularni veliki B - stanični limfom Limfomi B - stanica niskog stupnja T-stanični i NK/T - stanični limfom Anaplastični limfom velikih stanica, ALK pozitivan Anaplastični limfom velikih stanica, ALK negativan MALT limfom dure

Mezenhimalni, nemezenhimalni tumori	Histiocistični tumori
Solidni fibrozni tumor / hemangiopericitom (stupanj 1, 2 i 3) Hemangioblastom Hemangiom Epiteloidni hemangioendoteliom Angiosarkom Kaposijev sarkom Ewingov sarkom Lipom Angiolipom Hibernom Liposarkom Dezmoidni tip fibromatoze Miofibroblastom Upalni miofibroblastični tumor Benigni fibrozni histiocitom Fibrosarkom Leiomiom Leiomiosarkom Osteoma Osteosarkom	Juvenilni ksantogranulom Histiocitni sarkom Rosai - Dorfmann bolest Histiocitoza Langerhansovih stanica Erdheim - Chester bolest
Tumori selarne regije	Tumori zametnih stanica
Kraniofaringeom Tumor granularnih stanica selarne regije Pituicitom Onkocitom vretenastih stanica	Germinom Embrionalni karcinom Tumor žumanjčane vrećice Koriokarcinom Teratom Teratom s malignim transformacijama Miješani tumor zametnih stanica
Metastatski tumori	

Tablica 2.6.1. TNM klasifikacija tumora SŽS - a prema WHO, izvor [19]

Prema agresivnosti Svjetska zdravstvena organizacija novotvorine grupira u stupnjeve ili graduse od I do IV. Određivanje gradusa vrlo je važno za liječenje i prognozu bolesti, a dijele se na: [20]

Gradus I - benigni tumori koji su najmanje agresivni pa postoji mogućnost izlječenja nakon kirurškog uklanjanja. Njihove stanice su slične stanicama normalnog tkiva koje se sporo umnožavaju i rastu.

Gradus II - maligni tumori koji se mogu ponovo pojaviti i napredovati prema višem stupnju. Njihove stanice se brzo umnožavaju i slične su stanicama normalnog tkiva.

Gradus III - maligni tumori čije se stanice još više razlikuju od normalnog tkiva te se još brže umnožavaju. Zahtjeva liječenje kemoterapijom i zračenjem.

Gradus IV - maligni tumor koji je izrazito agresivan. Stanice ne nalikuju na stanice normalnog tkiva već rastu uz prisustvo nekroze.

U nastavku slijedi tablica (Tablica 2.6.2.) prikaza izdvojenih tumora WHO klasifikacije prema histološkom gradusu:

Difuzni astrocitomi i olidendrogljalni tumori	Gradus	Ependimalni tumori	Gradus
Difuzni astrocitom, IDH - mutant	II	Subependimom	I
Anaplastični astrocitom, IDH - mutant	III	Miksopapilarni ependimom	I
Glioblastom, IDH - divlji tip	IV	Ependimom	I
Difuzni gliom središnje linije, H3K27M - mutant	IV	Ependimom, RELA pozitivan	II, III
Oligodendrogliom, IDH mutant i 1p/19q - kodirani	II	Anaplastični ependimom	III
Anaplastični oligodendrogliom, IDH - mutant i 1p/19q - kodirani	III	Tumori koroidnog pleksusa	
Drugi astrocitni tumori		Papilom koroidnog pleksusa	I
Pilocitni astrocitom	I	Atipični papilom koroidnog pleksusa	II
Subepidermalni astrocitom gigantskih stanica	II	Karcinom koroidnog pleksusa	III
Pleomorfni ksantoastrocitom	II	Meningeomi	
Anaplastični pleomorfni ksantoastrocitom	III	Meningeom	I
Drugi gliomi		Atipični meningeom	II
Angiocentrični gliom	I	Anaplastični (maligni) meningeom	III
Kordoidni gliom treće klijetke	II	Mezenhimalni, nemezenhimalni tumori	

Tumori selarne regije		Solidni fibrozni tumor	I, II, III
Kraniofaringeom	I	Hemangioblastom	I
Tumor granuliranih stanica	I	Tumori kranijalnih i perifernih živaca	
Pituicitom	I	Schwannom	I
Onkocitom vretenastih stanica	I	Neurofibrom	I
Embrionalni tumori		Perineurinom	I
Meduloblastom	IV	Maligni tumor perifernih živaca (MPNST)	I, II, III
Embrionalni tumori s višeslojnim rozetama C19MC alterirani	IV	Neuralni ili miješani neurogljalni tumori	
Meduloepiteliom	IV	Disembrioplastični neuroepitelni tumor	I
Tumori zametnih stanica SŽS - a, NOS	IV	Gangliocitom	I
Atipični terato/rabdoidni tumor	IV	Gangliogliom	I
Embrionalni tumori s rabdoidnim izgledom	IV	Anaplastični gangliogliom	III
Tumori pinealnog parenhima		Displastični gangliogliom malog mozga (Lhermitte - Duclos)	I
Pineocitom	I	Dezmoplastični infantilni astroцитom i gangliom	I
Pinealni parenhimalni tumor srednjeg stupnja diferenciranosti	I, II, III	Papilarni glioneuralni tumor	I
Pineoblastom	IV	Glioneuralni tumor koji stvara rozete	I
Papilarni tumor pinealnog parenhima	II, III	Centralni neuroцитom	II
		Ekstraventrikularni neuroцитom	II
		Cerebralni liponeuroцитom	II

Tablica 2.6.2. Prikaz prema klasifikaciji tumora WHO iz 2016. godine prema izvoru [19]

2.7. Simptomi

Tumori SŽS - a su zasebna i heterogena skupina neoplazmi čije se osobine na više razina razlikuju u odnosu na tumore ostalih organskih sustava. Razlike između dobroćudnih i zloćudnih tumora je manje izražena nego kod tumora drugih organskih sustava, pa tako i dobroćudni tumori mogu dovesti do smrtnog ishoda ili teškog neurološkog ispada [21]. Simptomi do kojih dolazi uslijed razvoja tumora na mozgu nisu samo posljedica njegovog rasta, nego i njegova destruktivnog djelovanja, mjesta koje kompromitira te edema koji se razvija perifokalno. Vodeća promjena koju prvo povezujemo uz tumore mozga jest povećanje intrakranijskog tlaka (ICP), no on se ne javlja nužno u svakom intrakranijskom tumoru jer SŽS ima iznimnu sposobnost prilagodbe kod postupnog povećanja ICP - a. Zbog mogućnosti potiskivanja tkiva i smanjenja likvorskih prostora, omogućen je rast i prilično velikih tumora koji se tek kasnije prezentiraju raznim tegobama i simptomima. Većina ih se prezentira progresivnim neurološkim deficitom (najčešće je to mišićna slabost), glavoboljom (može biti praćena zastojskom papilom), napadajima koji su najčešće žarišni zbog kortikalne iritacije u tom području ili mogu postati sekundarno generalizirani [22,23]. Glavobolja kod tumora mozga može nastati zbog pritiska ili natezanja struktura osjetljivih na bol (tvrde moždane ovojnice, venskih sinusa, arterija na bazi mozga ili moždanih živaca koji prenose osjet boli). Ranije se javlja kod tumora koji se nalaze u stražnjoj lubanjskoj jami, često je pulsirajuća ili "paleća", postupno se pojačava, najizraženija je rano ujutro, ponekad se javlja i noću. Obično se pojačava pri aktivnostima koje povećavaju tlak unutar lubanje: tjelesni naponi, kašalj, kihanje ili naprezanje kod stolice. Promjene na očnoj pozadini, odnosno zastojske papile, nastaju zbog zastoja u venama na očnoj pozadini uslijed povišenog tlaka unutar lubanje. Javljaju se vrlo rano u slučajevima tumora malog mozga, ali mogu se javiti i zbog drugih razloga. Jedan od čestih simptoma novotvorina SŽS - a je povraćanje koje se najčešće javlja u jutarnjim satima i nastupa naglo bez prethodne mučnine. Javlja se u 50 % slučajeva tumora mozga. Osim tih triju općih znakova tumora mozga, čest simptom koji ukazuje na povišen tlak unutar lubanje jest i neki oblik epileptičkog napada koji se javlja prvi put u životu (iznenadni gubitak svijesti s grčevima ekstremiteta, pjenu na ustima, ugrizom jezika ili spontanom mokrenjem, ili pak suženje svijesti s grčenjem jedne ruke ili ruke i noge jednostrano te grčevima mišića lica). Mnogi pacijenti žale se na nesigurnost i gubitak ravnoteže, vrtoglavicu, poremećaj intelektualnih funkcija (znaci lagane zanesenosti, pospanost, depresija, osjećajne tuposti, zaboravljivost, znakovi usporenja intelektualnih funkcija, usporenost, smetnje apstraktnog mišljenja), znakove poremećene svijesti (od pospanosti do kome) te poremećaje vegetativnih funkcija (poremećaj pulsa, krvnog tlaka, ritma i

pravilnosti disanja) [21]. Na tablici 2.6.1. prikazani su simptomi ovisno o lokalizaciji tumora u SŽS - u :

MJESTO TUMORA	ZNAKOVI BOLESTI
Čeoni režanj	Neprikladno ponašanje, nepozornost, nemogućnost koncentriranja, emocionalna labilnost, indiferentnost, neprikladno socijalno ponašanje. Drugi mogući simptomi su glavobolja, poteškoće izražavanja riječima ili pisanjem (ekspresijska afazija), hemipareza ili hemiplegija
Sljepoočni režanj	Ispadi u vidnom polju, njušne i slušne halucinacije, gubitak kratkotrajnog pamćenja, zaboravljanje riječi
Tjemeni režanj	Autotopagnozija, asterognozija, apraksija, agrafija
Zatiljni režanj	Kontralateralna homonimna hemianopsija, vidne halucinacije, fokalni ili generalizirani napadaji.
Mali mozak	Mučnina, vrtoglavica, nekontrolirani pokreti očiju, gubitak koordinacije, česti porast ICP - a
Moždano deblo	Disfunkcija kranijских živaca, deficiti kortikospinalnog i senzornog trakta, cerebelarna disfunkcija, disfagija i povraćanje
Leđna moždina	Gubitak osjeta u rukama i nogama, mišićna slabost u određenim dijelovima tijela, poremećaj hoda, bolovi u leđima

Tablica 2.7.1. Simptomi ovisno o lokalizaciji tumora u SŽS - u, prema izvoru [21]

2.8. Dijagnostičke metode

Kada se u odraslih pojavi epileptički napadaj, neka nagla promjena u ponašanju ili osobnosti, to je uvijek zabrinjavajući nalaz, sve dok se ne dokaže suprotno. Tada treba isključiti i svaku najmanju sumnju na postojanje intrakranijalnog tumora. Kao prvi korak dijagnosticiranja započinjemo uzimanjem opsežne anamneze s detaljnim opisom pacijentovih tegoba i obavljanjem temeljitog neurološkog pregleda. Zatim se pacijent upućuje na dijagnostičke pretrage. Isto tako, od iznimne je važnosti pacijentu napraviti pregled osjetila zbog činjenice da tumor može na bilo kojem dijelu

kompromitirati vidni ili slušni put i na taj način ometati normalnu funkciju osjeta vida i sluha. Važno je napraviti kompjuteriziranu tomografiju (CT) i MRI kako bismo dobili potvrdu o već možda ranije postavljenoj sumnji na lokaliziranu tumorsku tvorbu. CT - om možemo gotovo uvijek sigurno dokazati postojanje ekspanzijskog intrakranijalnog procesa, dok se MRI smatra "zlatnim standardom" prilikom postavljanja dijagnoze postojećeg tumora. Magnetska rezonancija ima prednost nad CT - om jer nema štetnog ionizirajućeg zračenja i ima bolju osjetljivost u prikazu izgleda tkiva mozga, krvnih žila i samog tumorskog procesa (prikaz jasnih granica između tumora i zdravog tkiva i razgraničenja prema okolnom, dobro vidljivom edemu). Specifičnost same pretrage može se povećati dodatkom gadolinija (Gd - DTPA) jer je njime omogućen prikaz dijelova mozga na kojima je prekinuta krvno-moždana barijera. Osim toga, budući da magnetskom rezonancom snimamo niz uzastopnih slojeva, korisna je u planiranju neurokirurškog zahvata. U te se svrhe može napraviti i magnetska rezonantna angiografija (MRA) - metoda koja omogućuje izvanredan prikaz krvnih žila i kao takva ima veliko značenje u dijagnostičkom postupku identifikacije žilja kojima se tumor opskrbljuje. Zbog tog se svojstva ponekad izvodi kao dio predoperativne pripreme. Još jedna korisna dijagnostička metoda je pozitronska emisijska tomografija (PET) jer omogućuje slikovni prikaz razlika u metaboličkoj aktivnosti između normalnih i zloćudno promijenjenih stanica. Postupci poput elektroencefalografije (EEG) svojim nalazom ne daju izravnu potvrdu postojanja tumora, ali mogu upućivati na određeni žarišni proces koji je posljedica rasta tumora. Konačna dijagnoza tumora može se postaviti jedino potvrđnim patohistološkim nalazom dobivenim tokom neurokirurške operacije ili stereotaksijske biopsije. Za PhD dijagnozu koristi se rutinska obrada hemalaun - eozinom (HE). Uz rutinsku obradu HE, koristi se imunohistokemjska obrada koja obuhvaća određena antitijela (citokeratin, GFAP, TTF - 1, S100, CD10, melanin - A, p63, p40, CK5/6, CK HMW, EMA, p53, CD68). Indikacija za biopsiju mozga postoji u slučajevima kada je riječ o tumoru koji bi bio prikladan za radiokirurško liječenje ili koji bi mogao dobro odgovoriti na terapiju određenim citostatikom, a potrebna je prethodna potvrda patohistološkim nalazom tkiva [3,22,24]. Opravdana je i za dobivanje histološke dijagnoze u bilo kojim slučajevima gdje se resekcija tumora ne preporučuje [25].

2.9. Terapija i liječenje

Kada govorimo o liječenju, dostupne su različite vrste liječenja za pacijente oboljele od tumora SŽS - a. Neki tretmani su standardni, a neki se testiraju u kliničkim ispitivanjima. Kliničko ispitivanje liječenja je istraživačka metoda čiji je cilj poboljšati postojeće liječenje ili dobiti informacije o novim

tretmanima koji bi bili dobri za oboljele pacijente. Najčešće metode za tretiranje tumora u SŽS - u su: aktivni nadzor pacijenta, kirurški zahvat, radioterapija, kemoterapija i ciljana terapija [26].

2.9.1. Aktivni nadzor pacijenta

Aktivni nadzor pomno prati stanje pacijenta, ali ne pruža nikakav tretman osim ako se promjenama u nalazima pokaže da se stanje pogoršava. Aktivni nadzor može se koristiti kako bi se izbjegla ili odgodila potreba za tretmanima poput zračenja ili kirurškog zahvata koji mogu uzrokovati nuspojave ili moguće komplikacije. Takva vrsta redovitog nadzora koristi se za vrlo sporo rastuće tumore [26].

2.9.2. Kirurški zahvat

Uklanjanjem tumorskog tkiva pomažemo u smanjenju pritiska tumora na obližnje dijelove mozga [26]. Ako je moguća potpuna resekcija tumora ne provode se druge vrste liječenja, no za tumore koji se ne mogu ukloniti u potpunosti potrebno je nadopuniti liječenje radioterapijom i kemoterapijom [15]. Svrha neurokirurškog zahvata je: dobivanje tumorskog tkiva za patohistoplošku i citogenetsku analizu, odstranjenje tumorskog tkiva sa što manje neuroloških posljedica i smanjenje povišenog intrakranijalnog tlaka [27].

2.9.3. Radioterapija

Radioterapija je jedna od najčešćih metoda liječenja zloćudnih bolesti. Liječenje zračenjem je uz kirurgiju i sistemsku antitumorsku terapiju jedan od tri glavna načina liječenja malignih bolesti. Radioterapija se primjenjuje lokalno i ima lokalno djelovanje. Ionizacijom molekula remeti se stanična homeostaza. Oštećuju se i molekule DNK, a posljedice su gubitak sposobnosti stanice za daljnje dijeljenje ili izravna smrt. Oštećenje molekula DNK nastaje direktno ili indirektno (djelovanjem slobodnih radikala koji nastaju u stanici). Kako su stanice u razdoblju diobe znatno osjetljivije (karakteristika tumorskih stanica su češće diobe), tako su one radiosenzibilnije na ionizirajuće zračenje [28]. Stereotaktička radiokirurgija (SBRT) jedna je od aktualnih metoda radioterapije koja se u zadnje vrijeme sve češće koristi u tretiranju tumora. SBRT koristi masku izraženu po mjeri glave koji je pričvršćen na lubanju kako bi glava ostala mirna tijekom terapije. Stroj usmjerava jednu veliku dozu zračenja izravno na tumor čime se želi spriječiti njegov rast [26].

2.9.4. Kemoterapija

Kemoterapija je metoda liječenja tumora gdje se koriste lijekovi za zaustavljanje rasta stanica karcinoma, bilo ubijanjem stanica ili zaustavljanjem njihovog dijeljenja. Kada se kemoterapija uzima na usta ili se ubrizgava u venu ili mišić, lijekovi ulaze u krvotok i mogu doći do stanica tumora u cijelom tijelu. Iako većina ne može, neki kemoterapijski lijekovi mogu prijeći krvno - moždanu barijeru i doći do tumorskih stanica u mozgu. Kemoterapija koja se stavlja izravno u likvor naziva se intratekalna kemoterapija. Način davanja kemoterapije ovisi o vrsti i stupnju tumora i o tome gdje se nalazi u mozgu [26]. U bolesnika sa slabo diferenciranim tumorima ordiniranje kemoterapije, obično nakon kirurškog zahvata i radioterapije, produljuje preživljenje. Povećanje preživljavanja bolesnika sa slabo diferenciranim gliomima postiže se i aplikacijom lokalne kemoterapije koja se postavi u područje primarnog tumora za vrijeme kirurškog zahvata. Preduvjet učinkovitosti citostatika jest njihov prodor kroz krvno - moždanu barijeru. Najviše se rabe derivati nitrozoureje, temozolomid, vinkristin i prokarbazin [1].

2.9.5. Ciljana terapija

Ciljana terapija vrsta je liječenja koja koristi lijekove ili druge tvari za prepoznavanje i napad na određene stanice tumora. Ona može nanijeti manju štetu normalnim stanicama od kemoterapije ili radioterapije. Terapija monoklonskim antitijelima koristi antitijela izrađena u laboratoriju od jedne vrste stanica imunološkog sustava. Ta antitijela mogu identificirati tvari na stanicama tumora ili normalne tvari koje mogu pomoći stanicama tumora da rastu. Protutijela se vežu za tvari i ubijaju stanice tumora, blokiraju njihov rast ili sprečavaju njihovo širenje. Monoklonska antitijela daju se infuzijom. Mogu se koristiti samostalno ili za prijenos lijekova, toksina ili radioaktivnog materijala izravno u stanice tumora. Bevacizumab je monoklonsko antitijelo koje se veže na protein zvan vaskularni endotelni faktor rasta i može spriječiti rast novih krvnih žila kojima se tumori hrane i najčešće se koristi u liječenju rekurentnih glioblastoma [26].

2.10. Zdravstvena njega neurokirurškog pacijenta

Niti jedan tjelesni sustav nije zasebna jedinica. Iz tog razloga što je ljudsko tijelo sklop usko povezanih fizioloških i psihosocijalnih funkcija, svakom bolesniku treba pružati pomoć holistički. No, živčani sustav ima izravnu odgovornost za kontrolu funkcija svih tjelesnih sustava u kojem mnoge

karike kontroliraju intereakciju neurološkog sustava sa ostalim tjelesnim sustavima. Ne samo da će ozljede živčanog sustava utjecati na funkcije svih ostalih tjelesnih funkcija nego će i disfunkcije ostalih tjelesnih sustava utjecati i na normalnu fiziologiju živčanog sustava. S time da medicinska sestra koja skrbi za vitalno ugroženog neurokirurškog bolesnika mora biti svjesna odgovornosti u zbrinjavanju bolesnika na holistički način a i u isto vrijeme mora znati prepoznati i razlikovati usku međusobnu povezanost tjelesnih funkcija. Dakle, mora posjedovati kompetencije i biti kompetentna prepoznati i procijeniti stanje bolesnika [29].

2.10.1. Prijeoperacijska priprema pacijenta

Svaki, pa i najmanji neurokirurški zahvat može izazvati strah i tjeskobu. Budući da medicinske sestre uz bolesnika provode najviše vremena, u prilici su razgovarati s njim i pokušati ublažiti njegov osjećaj straha i neizvjesnosti. Ako je bolesnik orijentiran i pri svijesti, trebalo bi ga uključiti u proces planiranja zdravstvene njege. Dokazano je da nakon dobre psihičke pripreme bolesnik bolje podnosi operacijski zahvat, brže se oporavlja, treba manje analgetika, a i boravak u bolnici se skraćuje. Prilikom fizičke pripreme bolesnika za neurokiruršku operaciju provode se različiti dijagnostički postupci: laboratorijske pretrage - nalazi koji nisu stariji od mjesec dana (kompletna krvna slika, aspartat aminotransferaza, alanin aminotransferaza, ukupni i direktni bilirubin, protrombinsko vrijeme, aktivirano parcijalno tromboplastinsko vrijeme, fibrinogen, razina šećera u krvi, natrij, kalij, ureja, kreatinin, krvna grupa i Rh - faktor, biokemijski nalaz urina), radiološki nalaz srca i pluća koji nije stariji od šest mjeseci, elektrokardiogram koji nije stariji od mjesec dana i pretrage/nalazi koji su uvjetovani osnovnom bolešću zbog koje je indicirano neurokirurško liječenje (specijalne pretrage kod tumora hipofize i sl.). Kod dolaska, bolesniku se učini temeljiti fizikalni pregled i analiza svih nalaza, kako bi se utvrdila prisutnost i opseg svih zdravstvenih problema koji bi mogli biti kontraindikacija za predloženi neurokirurški zahvat ili koji mogu zahtijevati posebne mjere opreza prije, tijekom ili nakon operacije. Također je vrlo važno procijeniti kvantitativnu razinu svijesti. Najpoznatija i najčešće korištena ljestvica za utvrđivanje i evaluaciju stupnja poremećaja svijesti jest Glasgow koma ljestvica (GCS), kojom se s pomoću kvantificiranog označavanja mjeri motorički i verbalni odgovor te otvaranje očiju [30].

Radnja	Odgovor	Bodovi
Otvaranje očiju	Spontano	4
	Na zahtjev	3
	Na bol	2
	Ne otvara	1
Verbalni odgovor	Orijentiran	5
	Zbunjen	4
	Nevezane riječi	3
	Zvukovi	2
	Nema	1
Motorika	Izvršava naredbe	6
	Lokalizira bol	5
	Normalna fleksija	4
	Abnormalna fleksija	3
	Ekstenzija	2
	Nema tonusa	1
Ukupni rezultat		3/15 – 15/15

Slika 2.10.1.1. Glasgow koma skala za procjenu stanja svijesti pacijenta, izvor [30]

2.10.1.1. Priprema pacijenta dan prije i na dan operacije

Dan prije operacije provode se određeni postupci usmjereni na procjenu zdravstvenog stanja bolesnika, kontrolu učinjenih pretraga, provođenje osobne higijene (kupanje/tuširanje, pranje kose...) te pripremu operacijskog polja. Pregled anesteziologa sastavni je dio pripreme bolesnika. Poželjno bi bilo da bolesnik u prijeoperacijskom periodu uzima lako probavljivu hranu. Večer prije operacijskog zahvata bolesnik može uzeti vrlo lagani obrok, a tekućinu bi trebao prestati uzimati poslije ponoći. Priprema bolesnika na dan operacije važan je čimbenik za ishod neurokirurškog zahvata. Potrebno je promatrati ponašanje bolesnika i njegov izgled, dati mu podršku, ohrabriti ga i objasniti mu sve što mu je do tada bilo nejasno. Ujutro na dan operacije potrebno mu je izmjeriti i kontrolirati vitalne znakove, a u slučaju odstupanja od fizioloških vrijednosti obvezno treba obavijestiti liječnika. Operacijsko polje priprema se u dogovoru s liječnikom (najčešće je to šišanje i brijanje dijela ili cijele glave ako je riječ o operacijskom zahvatu na glavi). Glavu se mora brijati vrlo pažljivo, tako da se spriječi oštećenje kože, koje povećava mogućnost poslijeoperacijske infekcije. Na noge se stavljaju čarape kao prevencija duboke venske tromboze. Potrebno je odjenuti bolesnika ili mu dati da se odjene

u bolesničku odjeću predviđenu za operacijsku dvoranu. Premedikacija se daje prema pisanoj odredbi anesteziologa te se upisuje u dokumentaciju. Medicinska sestra mora bolesniku objasniti da kao posljedicu primljenih premedikacijskih lijekova može osjetiti žeđ, omamljenost i pospanost te da zbog toga ne smije ustajati iz kreveta. Nakon što je pripremila medicinsku i sestrinsku dokumentaciju, prevozi ili osigurava prijevoz bolesnika u operacijski trakt. Unutar intraoperacijskog perioda prva je faza priprema bolesnika za operacijski zahvat i uvođenje u anesteziju. Uvod u anesteziju može se podijeliti u tri dijela: prijeindukcijsku fazu, indukcijsku fazu i poslijeindukcijsku fazu [30].

2.10.1.2. Poslijeoperacijska zdravstvena njega

Nakon učinjenoga neurokirurškog zahvata, bolesnika se iz operacijske dvorane odvozi u sobu za buđenje, a nakon praćenja i stabiliziranja vitalnih funkcija i stanja svijesti vraća se na svoj bolnički odjel ili se odmah iz operacijske sale prima u jedinicu intenzivnog liječenja. Primopredaja bolesnika iz operacijske sale i mjesta nastavka liječenja mora biti pismena (dokumentacija) i usmena (odredbe za poslijeoperacijsko praćenje, primjenu terapije, drenažu...). Svrha je poslijeoperacijske zdravstvene njega što prije postići stanje u kojem će bolesnik samostalno zadovoljavati svoje potrebe. Zdravstvena njega neurokirurških bolesnika u ranom poslijeoperacijskom razdoblju usmjerena je na praćenje bolesnikova stanja, otklanjanje ili smanjenje tjelesnih simptoma i prepoznavanje komplikacija. S obzirom na mogući brzi razvoj poslijeoperacijskih komplikacija, potrebno je na bolesničkom odjelu osigurati: kolica s priborom za reanimaciju, pribor za lumbalnu punkciju, pribor za poduzimanje mjera zaštite prilikom konvulzivnih napadaja, pribor za aspiraciju, pribor za primjenu kisika. Medicinska sestra mora stalno promatrati bolesnika i procjenjivati njegovo stanje jer promjene mogu biti suptilne i brze. Trenutačne rezultate procjene potrebno je usporediti s početnim nalazima. Važno je kontrolirati drenažu i drenažni sadržaj, urinarni kateter te pratiti satnu diurezu. Bolesnika se postavlja u odgovarajući položaj, najčešće na bok ako je moguće, a ako mora ležati na leđima, okrenuti mu glavu na stranu. Glava mora biti u povišenom položaju. Potrebno je bolesnika utopli ako mu je hladno. Vrlo važna je kontrola zavoja zbog eventualnog krvarenja na operacijskoj rani (provjeravati i ispod glave i gornjeg dijela tijela). Brojni problemi i komplikacije se mogu razviti nakon neurokirurškoga operacijskog zahvata, uključujući: šok, povećan intrakranijski tlak, cerebralni edem, respiratorne komplikacije, konvulzije, meningitis, infekciju rane, duboku vensku trombozu, srčane aritmije, gubitak refleksa rožnice, poslijeoperacijski hidrocefalus i diabetes insipidus [30]. Neke od najčešćih poslijeoperacijskih sestrinskih dijagnoza su: [29]

Smanjena prohodnost dišnih puteva u/s postavljenim endotrahealnim tubusom što se očituje povećanom sekrecijom.

Cilj: prohodnost dišnih puteva biti će održana

Intervencije medicinske sestre: procjena dišnog puta, dokumentirati povećanje pulsa i frekvencije disanja, auskultirati prsni koš, promatrati bolesnika radi znakova dispneje i cijanoze, ako je potrebno aspirirati pacijenta, ukoliko je bolesnik svjestan potaknuti ga na iskašljavanje sputuma, vrat namjestiti u neutralnu poziciju, nesvjesnog bolesnika pozicionirati bočno kako bi se olakšala drenaža sekreta.

Evaluacija: Prohodnost dišnih puteva je održana. Cilj je postignut.

Visok rizik za dehidraciju u/s osnovnom bolešću.

Cilj: bolesnik neće biti dehidriran

Intervencije medicinske sestre: održavati adekvatan unos i iznos tekućine, analiza osmolarnosti urina i krvi i elektrolita, analiza specifične težine urina; svakodnevno ili svaki drugi dan vagati bolesnika. Promatrati postoje li simptomi ili znakovi diabetes insipidusa, promatrati radi pravovremenog uočavanja znakova prekomjerne hidracije ili dehidracije

Evaluacija: Pacijent nije dehidriran. Cilj je postignut.

Žalovanje u/s gubitkom tjelesne funkcije što se očituje izjavom pacijenta: „ Bojim se da neću moći živjeti s činjenicom na oduzetost jedne strane tijela,,

Cilj: bolesnik se neće osjećati usamljeno

Intervencije medicinske sestre: dopustiti bolesniku da izrazi svoje osjećaje, ispraviti zablude i pogrešna tumačenja, pružiti emocionalnu i psihološku potporu, educirati ga, u njegu uključiti fizijatra, radnog terapeuta i socijalnog radnika ako je potrebno.

Evaluacija: Pacijent se osjeća sigurno i nije usamljen. Cilj je postignut.

2.10.2. Rehabilitacija

Postoperativna procjena je dio procesa njege koji se odnosi na procjenu učinkovitosti provedenog plana njege. Neki deficiti su privremeni i vjerojatno će se riješiti kroz određeno vrijeme. Neki deficiti mogu biti trajni kao posljedica operacije. Međutim, ciljevi trebaju biti realni, jer vrlo često nije moguće predvidjeti s potpunom sigurnošću hoće li gubitak biti trajan. I kratkoročni i dugoročni ciljevi trebali bi biti postavljeni u mjerljivim terminima na temelju pojedinačnog vrednovanja bolesnikovog rehabilitacijskog potencijala i potreba. Bolesnikove potrebe moraju biti prepoznate i zadovoljene putem optimalnog plana zdravstvene njege. Tim sastavljen od zdravstvenih radnika iz različitih disciplina može najbolje procijeniti i planirati opsežan program rehabilitacije za bolesnika. Na primjer, bolesnik koji ima promjene osobnosti može zahtijevati psihološku ili psihijatrijsku evaluaciju. Nedostatak vida ili sluha trebaju biti ocijenjeni od strane oftalmologa ili otorinolaringologa. Fizioterapija je potrebna za bolesnika s paralizom ili parezom. Program vježbanja i pomoćna oprema se može osigurati kako bi se osigurali alternativni načini kretanja. Za bolesnike s teškoćama govora, u planu zdravstvene njege planira se posjet logopeda. Plan njege mora biti individualiziran za svakog bolesnika. Bolesnik koji je uključen u rehabilitacijski plan počinje preuzimati odgovornost za održavanje osobne higijene i drugih aktivnosti svakodnevnog života. Napredak ovisi o općem fizičkom stanju, stupnju razvijenosti, motivaciji, i neurološkim deficitima [30].

2.11. Prevencija

Prema Američkom društvu za karcinome, rizik od mnogih karcinoma kod odraslih može se smanjiti određenim promjenama načina života. No osim izloženosti zračenju, ne postoje poznati čimbenici rizika povezani s životnim stilom ili okolišem za tumore, pa u ovom trenutku ne postoji poznati način zaštite od većine ovih tumora [31]. Jedna od inicijativa je Svjetski dan oboljelih od tumora na mozgu, odnosno “ Dan sive vrpce ” koji se obilježava od 8. lipnja 2000. godine na poticaj Njemačkog udruženja za tumore mozga. Cilj mu je usmjeriti pozornost javnosti na osobe suočene s ovom ozbiljnom bolešću i podići svjesnost o potrebi dodatne edukacije o simptomima i dodatnih istraživanja u ovom području [32].

3. Istraživanje

3.1. Cilj istraživanja

Cilj istraživanja bio je prikazati epidemiološku analizu tumora SŽS - a.

3.2. Materijali i metode

Izvor podataka istraživanja bili su već gotovi podaci dobiveni iz retrospektivne studije provedene u Općoj bolnici Varaždin, na Odjelu za patologiju, citologiju i sudsku medicinu u razdoblju od 2018. godine do 2020. godine.

4. Rezultati

4.1. Spol

U istraživanju bilo je obuhvaćeno 31 pacijenata, od kojih je bilo 20 žena i 11 muškaraca.

SPOL	BROJ	POSTOTAK
Ž	20	64,52 %
M	11	35,48 %
UKUPNO:	31	100 %

Tablica 4.1.1. Raspodjela pacijenata po spolu. Izvor: autor

4.2. Dob

Najmlađa pacijentica imala je 25 godina, dok je najstarija starosti 88 godina.

Prosječna dob je 65,90. Kod žena prosječna dob iznosi 65,50 godina, a kod muškaraca 66,63.

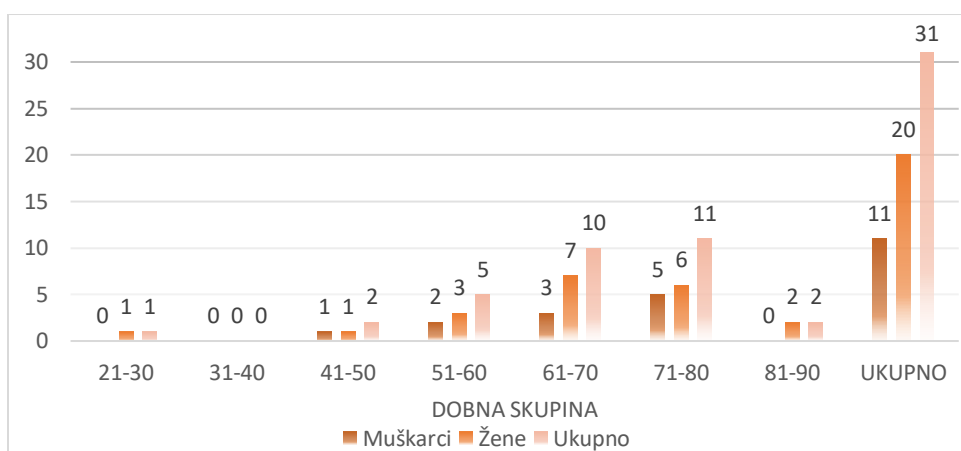
Podaci u postotcima o broju pacijenata prema dobnim skupina prikazani su od ukupnog broja pacijenata u tekstu.

Najviše pacijentica bilo je u dobnj skupini od 61 - 70 godina (njih 7, što ukupno čini 35 %). Zatim, 30% oboljelih pacijentica našlo se u dobnj skupini od 71 - 80 godina (njih 6). Tri su pacijentice u dobnj skupini od 51 - 60 godina, što ukupno čini 15 %. Dvije pacijentice su starosti od 81 - 90 godina, odnosno 10 %. Samo jedna pacijentica je u mlađoj dobnj skupini (5 %).

Najveći broj muškaraca nalazi se u dobnj skupini od 71 - 80 godina (njih 5, odnosno 45,46 %). Zatim slijedi dobnj skupina 61 - 70 godina u kojoj se nalaze 3 muškarca (27,27 %). Samo jedan muškarac je starosti od 41 - 50 godina (9,09 %), dok u dobnj skupini od 21 - 30 i 81 - 90 godina nema oboljelih muških pacijenata. (Tablica 4.2.1. i grafički prikaz 4.2.1. u nastavku)

SPOL	DOBNA SKUPINA							UKUPNO
	21 - 30	31 - 40	41 - 50	51 - 60	61 - 70	71 - 80	81 - 90	
Ž	1 (5,00 %)	0 (0 %)	1 (5,00 %)	3 (15,00 %)	7 (35,00 %)	6 (30,00 %)	2 (10,00 %)	20 (100 %)
M	0 (0 %)	0 (0 %)	1 (9,09 %)	2 (18,18 %)	3 (27,27 %)	5 (45,46 %)	0 (0 %)	11 (100 %)
UKUPNO	1 (3,26 %)	0 (0 %)	2 (6,45 %)	5 (16,12 %)	10 (32,25 %)	11 (35,47 %)	2 (6,45 %)	31 (100 %)

Tablica 4.2.1. Raspodjela pacijenata po dobnim skupinama i spolu. Izvor: Autor



Grafčki prikaz 4.2.1. Grafčki prikaz podataka po dobnim skupinama i spolu. Izvor: Autor

4.3. Veličina tumora

Tumori SŽS - a obuhvaćeni ovim istraživanjem podijeljeni su po veličini. Veličina je izražena promjerom tumora u centrimetrima. Promjeri u centrimetrima bili su navedeni u 25 pacijenata od njih 31. Iz Tablice 4.3.1. vidi se da je najviše tumora bilo promjera od 1,1 - 2,0 cm (njih 10), zatim slijede promjeri od 2,1 - 3,0 cm (8 pacijenata). Promjera od 0 - 1,0 cm i od 3,1 - 4,0 imalo je po 3 pacijenta. Samo jedan pacijent imao je tumor promjera od 4,1 - 5,0 cm.

Promjer u cm	VELIČINA TUMORA					UKUPNO:
	0 - 1,0	1,1 - 2,0	2,1 - 3,0	3,1 - 4,0	4,1 - 5,0	
UKUPNO:	3	10	8	3	1	25

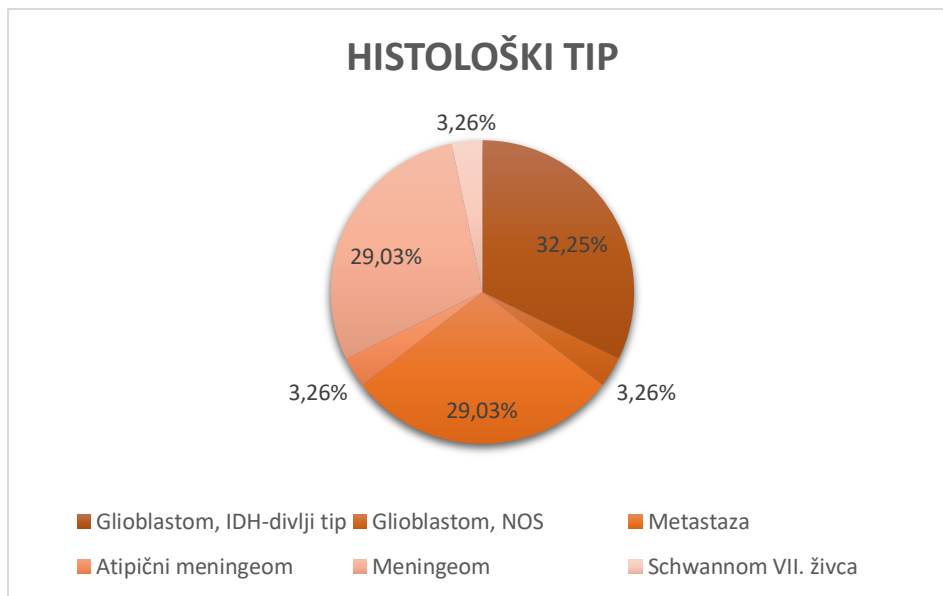
Tablica 4.3.1. Veličina tumora izražena u promjeru (cm). Izvor: Autor.

4.4. Histološki tip tumora

Iz Tablice 4.4.1. vidi se da je najviše bilo glioblastoma, IDH - divlji tip. Kod žena 6, a muškaraca 4. Zatim slijedi meningeom i metastaze, također više kod žena nego kod muškaraca.

HISTOLOŠKI TIP	M	Ž	UKUPNO	UKUPNO u %
Glioblastom, IDH-divlji tip	4	6	10	32,25 %
Glioblastom, NOS	0	1	1	3,26 %
Metastaza	4	5	9	29,03 %
Atipični meningeom	0	1	1	3,26 %
Meningeom	2	7	9	29,03 %
Schwannom VII. živca	1	0	1	3,26 %
UKUPNO:	11	20	31	100 %

Tablica 4.4.1. Prikaz histološkog tipa tumora prema spolu. Izvor: Autor



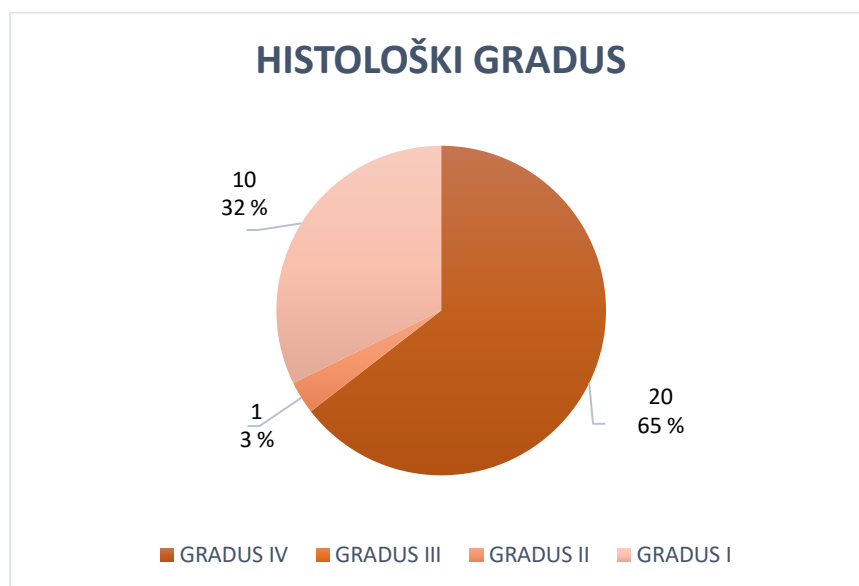
Grafički prikaz 4.4.1. Prikaz postotaka pojedinih histoloških tipova tumora na sveukupni broj pacijenata. Izvor: Autor.

4.5. Histološki gradus tumora

U Tablici 4.5.1. su prikazani histološki gradusi tumora koji su bili obuhvaćeni istraživanjem.

HISTOLOŠKI TIP	HISTOLOŠKI GRADUS	BROJ PACIJENATA
GLIOBLASTOM, IDH-DIVLJI TIP	IV	10
GLIOBLASTOM, NOS	IV	1
METASTAZA	IV	9
ATIPIČNI MENINGEOM	II	1
MENINGEOM	I	9
SCHWANNOM VII.ŽIVCA	I	1

Tablica 4.5.1. Prikaz histoloških gradusa tumora SŽS - a i broja pacijenata u obuhvaćenom istraživanju. Izvor: Autor.



Grafički prikaz 4.5.1. Podjela pacijenata po histološkom gradusu. Izvor: Autor.

Prema Grafičkom prikazu 4.5.1. vidljivo je da je najveći broj pacijenata koji su bili obuhvaćeni u istraživanju imalo tumore histološkog gradusa IV (njih 20, što je čak 64,52 % od ukupnog broja pacijenata). Nadalje, 10 pacijenata imalo je tumore histološkog gradusa I (njih 10). Jedna pacijentica imala je tumor karakterističan za histološki gradus II. U ovom istraživanju nije bilo pacijenata koji su imali tumore histološkog gradusa III.

4.6. Lokalizacija

U Tablici 4.6.1. prikazana je lokalizacija tumora obuhvaćenim istraživanjem.

LOKALIZACIJA	M	Ž	UKUPNO
Frontalni režanj	4	10	14
Parijetalni režanj	0	2	2
Temporalni režanj	2	2	4
Okcipitalni režanj	0	1	1
Frontoparijetalno	1	3	4
Frontotemporalno	0	1	1
Periokcipitalno	1	0	1
Prednja lubanjska jama	0	1	1
Vestibulokohlearni živac	1	0	1
Mali mozak	2	0	2
Ukupno			31

Tablica 4.6.1. Prikaz lokalizacije tumora. Izvor: Autor

Iz Tablice 4.6.1. vidljivo je da je najviše tumora bilo smješteno u frontalnom režnju (njih 14). Zatim slijedi temporalni i frontoparijetalni režanj. Najmanje su zahvaćeni okcipitalni režanj i mali mozak.

4.7. Imunohistokemijska analiza tumorskih stanica

U Tablici 4.7.1. prikazana su korištena antitijela i rezultati, odnosno koliko je tumora bilo obuhvaćeno određenim antitijelima i koliko je od obuhvaćenih tumora bilo pozitivno ili negativno na određeno antitijelo.

ANTITIJELO	+	-	UKUPNO
citokeratin	2	4	6
GFAP	4	3	7
TTF-1	2	1	3
S100	1	0	1
CD10	1	1	2
Melan-A	1	0	1
p63	1	0	1
p40	1	0	1
CK5/6	1	0	1
CK HMW	1	0	1
EMA	1	0	1
p53	0	1	1
CD68	0	1	1
UKUPNO	16	11	27

Tablica 4.7.1. Prikaz nalaza imunohistokemijske analize kod 27 tumora obuhvaćenih istraživanjem.

Izvor: Autor

Iz Tablice 4.7.1. možemo vidjeti da je najviše korišteno antitijelo citokeratin i GFAP. Citokeratin je antitijelo koje se najviše koristi za epitelne tumore i bude pozitivan kod karcinoma pluća, dojke, debelog crijeva [35]. GFAP je antitijelo koje potvrđuje da se radi o primarnom glijalnom tumoru mozga [36].

5. Rasprava

Tumori središnjeg živčanog sustava (SŽS) su jedinstvena skupina dobroćudnih i zloćudnih novotvorina koje nastaju u svim životnim dobima i zahvaćaju različite dijelove središnjeg živčanog sustava [1].

Tumori mozga mogu biti primarni i sekundarni, tj. metastatski koji su znatno češći [13].

Oko 75 % moždanih tumora je benigne naravi, a ostatak čine maligni tumori. Incidencija moždanih tumora je 8 oboljelih na 100.000 stanovnika, a srednja je životna dob pri postavljanju dijagnoze 55 godina [14,15].

Pojavnost tumora SŽS - a stagnira u muškaraca, dok je u žena u porastu [14, 16].

Prema podacima Hrvatskog zavoda za javno zdravstvo, od 2001. do 2015. godine dijagnosticiran je 7.041 slučaj (52 % u muškaraca), dok je od malignog tumora mozga u istom razdoblju umrlo 5.797 osoba (također 52 % muškaraca). Godišnje se u Hrvatskoj dijagnosticira između 430 i 510 slučajeva malignog tumora mozga, bez prisutnih značajnijih promjena u trendu pojavnosti ove bolesti [18].

Prema agresivnosti Svjetska zdravstvena organizacija novotvorine grupira u histološke stupnjeve ili graduse od I do IV [20].

Vodeća promjena koju povezujemo uz tumore mozga jest povećanje intrakranijskog tlaka (ICP), no on se ne javlja nužno u svakom intrakranijalnom tumoru jer SŽS ima iznimnu sposobnost adaptacije kod postupnog povećanja ICP - a [22, 23].

Većina ih se prezentira progresivnim neurološkim deficitom (najčešće je to mišićna slabost), glavoboljom (može biti praćena zastoju papilom), napadajima koji su najčešće žarišni zbog kortikalne iritacije u tom području ili mogu postati sekundarno generalizirani [22,23].

Jedan od čestih simptoma novotvorina SŽS - a je povraćanje i ono se najčešće javlja u jutarnjim satima, nastupa naglo bez prethodne mučnine. Javlja se u 50 % slučajeva tumora mozga. Česti simptom su i neki oblici epileptičnog napadaja koji se javljaju po prvi puta u životu. Pacijenti se žale još na gubitak ravnoteže, zaboravljivost, vrtoglavicu, usporenost [21].

Da bi se dijagnosticirao tumor SŽS - a uz praćenje simptoma koji se javljaju, potrebno je podvrgnuti se dijagnostičkim postupcima poput MRI, CT - a te biopsiji da se patohistološkom analizom odredi o kojoj vrsti tumora je riječ [3, 22, 24].

U ovom istraživanju promatrala se epidemiologija tumora SŽS - a kod 31 pacijenata prema spolu, dobi, histološkom tipu i gradusu, lokalizaciji, rezultatima imunohistokemijske analize i rezultatima molekularne patologije.

Ovo istraživanje obuhvaćalo je 31 pacijenata, od kojih je bilo 20 žena i 11 muškaraca (Tablica 4.1.1.). Prosječna dob pacijenata bila je 65,90 godina (Tablica 4.2.1.). Prema retrospektivnom epidemiološkom istraživanju koje se provodilo u Francuskoj od 2000 - 2012. godine možemo vidjeti da je prosječna dob također bila starija populacija [33].

Iz Tablice 4.3.1. možemo zaključiti da je najviše tumora bilo promjera od 1,1 - 2,0 cm. Istraživanje "Extent of tumor - brain interface: a new tool to predict evolution of malignant gliomas" koje se provodilo od 1995. - 1998. godine govori da su tumori čiji su najveći promjeri manji od 3 cm imali bolju prognozu. Nažalost, mi nismo imali mogućnost dobiti podatke o preživljenju u našem istraživanju [34].

Tablica 4.4.1. prikazuje odnos histoloških tipova prema spolu. Možemo vidjeti da se glioblastom, kao najagresivniji tumor SŽS - a, češće pojavljuje u žena nego u muškaraca. Stoga se ne možemo složiti sa tvrdnjom istraživanja Nacionalnog instituta za rak iz 2019. godine ("Glioblastoma study highlights sex differences in brain tumors") koja govori da je incidencija glioblastoma češća u muškom spolu. Ovo moramo uzeti s rezervom jer smo ipak imali mali uzorak pacijenata [35].

Drugi najčešći tumor u ovom istraživanju bio je meningeom, te iz Tablice 4.4.1 možemo vidjeti da se meningeomi češće javljaju u žena. Tao Sun i suradnici su 2015. godine objavili istraživanje "An integrative view on sex differences in brain tumors" gdje su zaključili da su meningeomi češći u žena nego u muškaraca, što je sukladno rezultatima našeg istraživanja [36].

Tablica 4.4.1. nam također govori da su metastaze u mozgu česte. U ovom istraživanju one čine 29,03 % svih tumora. Prema istraživanju „A blazing landscape: Neuroinflammation shapes brain metastasis“ autora Hile Doron i suradnika, one se pojavljuju u 10 - 30 % odraslih pacijenata. Najčešći

primarni tumori odgovorni za metastaze su karcinomi pluća, dojke, bubrega i debelog crijeva, što je u skladu s rezultatima našeg istraživanja [37].

Uvidom u Tablicu 4.5.1. i Tablicu 4.6.1. možemo vidjeti da je najčešći histološki gradus koji se pojavljivao u našem istraživanju bio gradus IV i da je najčešća lokalizacija tumora bila u frontalnom režnju. Nadalje, možemo zaključiti da je čak 11 tumora bilo glioblastom (gradus IV) što čini skoro polovicu pacijenata našeg istraživanja. Ovim rezultatima možemo potvrditi rezultate istraživanja iz 2007. godine pod nazivom „Incidence of gliomas by anatomic location“ gdje su glioblastomi bili najčešće učestali u frontalnom režnju [38].

6. Zaključak

Iz našeg istraživanja tumori SŽS - a češće se javljaju u žena, nego u muškaraca (što treba uzeti s rezervom obzirom na mali uzorak pacijenata koji je bio obuhvaćen u našem istraživanju). Prosječna dob koja se javljala kod oboljelih od tumora mozga u ovom istraživanju bila je 65,90 godina, od toga je prosječna dob za žene bila 65,50, a za muškarce 66,63 godina. Najčešća veličina tumora je bila promjera između 1,1 - 2,0 cm. Najčešći tumor koji se pojavljivao u ovom istraživanju bio je glioblastom, IDH - divlji tip. GFAP je antitijelo koje je bilo pozitivno u većini tumora. Meningeomi su češći u žena nego u muškaraca.

7. Literatura

- [1] Vrdoljak E, Šamija M, Kusić Z, Petković M, Gugić D, Krajina Z., Klinička onkologija. 1. izdanje. Zagreb: Medicinska naklada; 2013.
- [2] Hrvatski zavod za javno zdravstvo: Registar za rak. Incidencija raka u Hrvatskoj. Zagreb 2013. Bilten br. Dostupno na: http://hzjz.hr/wpcontent/uploads/2013/11/rak_2011.pdf.
- [3] Konja J., Pedijatrijska onkologija. 3. izdanje. Zagreb: Medicinska naklada; 2009.
- [4] Davis FG, McCarthy BJ, Berger MS. Centralized databases available for describing primary brain tumor incidence, survival, and treatment: Central Brain Tumor Registry of the United States; Surveillance, Epidemiology, and End Results; and National Cancer Data Base. Neuro Oncol. 1999;1:205-11.
- [5] Krmpotić-Nemanić J, Marušić A., Anatomija čovjeka, 2. izdanje. Zagreb: Medicinska naklada; 2004., str. 20-28.
- [6] Američko društvo kliničke onkologije, Tumor mozga, ažurirani podatci 01/2020, dostupno 09.12.2020. na: <https://www.cancer.net/cancer-types/brain-tumor/introduction>
- [7] Ozimec Vulinec Š., Palijativna skrb, Zagreb: Zdravstveno veleučilište; 2014., str. 50.-70.
- [8] M. Saraga-Babić, L. Puljak, S. Mardešić, S. Kostić, D. Sapunar, Embriologija i histologija čovjeka, Split 2014., str. 40 i 41.
- [9] T. W. Sadler, Langmanova medicinska embriologija, 10.izdanje, 2008., Školska knjiga, str. 297.-318.
- [10] dr.sc. Mirko Drenovac, Anatomija i fiziologija živčanog sustava, Osijek 2005., Naklada slap, str. 150-245.
- [11] Matković A., Neurokirurgija priručnik za studente i liječnike. Zagreb: Grafički zavod Hrvatske; 1988.
- [12] Guyton i Hall, Medicinska fiziologija, Medicinska naklada, Zagreb, 2012. str. 543.-546.
- [13] Demarin V, Trkanjec Z., Neurologija. 1. izdanje. Zagreb: Medicinska naklada; 2008.

- [14] Vrdoljak E, Šamija M, Kusić Z, Petković M, Gugić D, Krajina Z. Klinička onkologija. 1. izdanje. Zagreb: Medicinska naklada; 2013
- [15] Binar V. i sur., Neurologija za medicinare. 1. izdanje. Zagreb: Medicinska naklada; 2011.
- [16] Bhurgri Y, Bhurgri H, Kayani N, Ahmad R, Usman A, Bhurgri A, i sur. Trends and morphology of central nervous system malignancies in Karachi. Asian Pac J Cancer Prev. 2011;12:2013-7.
- [17] Chahal HS, Stals K, Unterländer M, Balding DJ, Thomas MG, Kumar AV, i sur. AIP mutation in pituitary adenomas in the 18th century and today. N Engl J Med. 2011;364:43–50.
- [18] Hrvatski zavod za javno zdravstvo, Svjetski dan oboljelih od tumora na mozgu, objavljeno 11.6.2018, pristupljeno 16.3.2021.
- [19] The 2016 World Health Organization Classification of Tumors of the Central Nervous System: a summary, David N. Louis, Arie Perry, Guido Reifenberger, Andreas von Deimling, Dominique Figarella-Branger, Webster K. Cavenee, Hiroko Ohgaki, Otmar D. Wiestler, Paul Kleihues, David W. Ellison, Acta Neuropathologica volume 131, 803-820 (2016).
- [20] Louis DN, Ohgaki H, Wiestler OD, Cavenee WK. World Health Organization histological classification of tumours of the central nervous system. Lyon: International Agency for Research on Cancer; 2007. Dostupno na <https://www.ncbi.nlm.nih.gov/pmc/articles/PMC1929165> , pristupljeno 20.03.2021.
- [21] Ljubav na djelu: Tumori središnjeg živčanog sustava, dostupno 20.03.2021. na: <https://www.ljubavnadjelu.hr/stranica.php?str=szs&jezik=HRV>
- [22] Paladino J. Kompendij neurokirurgije. 1. izd. Zagreb. Naklada Ljevak: 2004. 72-85.
- [23] Greenberg M.S, author; Hiscock T, editor. Handbook of Neurosurgery. [Internet]. 8th edition. New York: Thieme; 2016. - Dostupno 20.03.2021. na: http://gynecology.sbmu.ac.ir/uploads/4_575973715896959714.pdf
- [24] Rotim K, Sajko T. Neurokirurgija. 1. izd. Zagreb. Zdravstveno veleučilište; 2010., str 79-92.
- [25] Rotim K, Sajko T, Šumonja I. Prva biopsija mozga u Hrvatskoj vođena neuronavigacijom. Liječnički vijesnik; 2017;139(11-12):388-39, dostupno 20.3.2021.
- [26] Nacionalni institute za rak, Liječenje tumora SŽS-a. dostupno 20.03.2021. na <https://www.cancer.gov/types/brain/patient/adult-brain-treatment-pdq>

[27] Josip Konja, Tumori središnjeg živčanog sustava, dostupno 29.03.2021. na www.bib.irb.hr

[28] Primjena, učinkovitost i nuspojave zračenja u liječenju malignih bolesti, Arnela Redžović, Dag Zahirović, Mirko Šamija, 2015.)

[29] Zdravstvena njega neurokirurških pacijenata, Biljana Kurtović i suradnici, HKMS, 2013., str. 54-55, 93

[30] Sonja Kalauz i suradnici, Zdravstvena njega kirurških bolesnika, Zdravstveno veleučilište Zagreb, 2020. (347 - 358.str)

[31] Američki Centar za Tumore: Mogu li se tumori mozga prevenirati?, dostupno 29.03.2021. na: <https://www.cancer.org/cancer/brain-spinal-cord-tumors-adults/causes-risks-prevention/prevention.html>

[32] Dan sive vrpce, dostupno 29.03.2021 na <https://www.hzjz.hr/aktualnosti/dan-sive-vrpce-svjetski-dan-obiljelih-od-tumora-na-mozgu/>

[33] Camille Pouchieu, Anne Gruber, Emilie Berteaud, Patrice Ménégon, Pascal Monteil, Aymeri Huchet, Jean-Rodolphe Vignes, Anne Vital, Hugues Loiseau, Isabelle Baldi: Increasing incidence of central nervous system (CNS) tumors (2000–2012): findings from a population based registry in Gironde (France), dostupno 10.07.2021. na: <https://www.ncbi.nlm.nih.gov/pmc/articles/PMC6001067/>

[34] Charles A. Valéry, Beatrice Marro, Olivier Boyer, Michel Duyme, Karima Mokhtari, Claude Marsault, David Klatzmann, and Jacques Philippon, Extent of tumor – brain interface: a new tool to predict evolution of malignant gliomas, ožujak 2001., dostupno 10.07.2021. na: <https://thejns.org/view/journals/j-neurosurg/94/3/article-p433.xml>

[35] NCI Staff, Glioblastoma Study Highlights Sex Differences in Brain Cance, 30.01.2019., dostupno 10.07.2021. na: <https://www.cancer.gov/news-events/cancer-currents-blog/2019/glioblastoma-treatment-response-differs-by-sex>

[36] Tao Sun, Anya Plutynski, Stacey Ward, Joshua B. Rubin, An integrative view on sex differences in brain tumors, 19.05.2015., dostupno 10.07.2021. na: <https://www.ncbi.nlm.nih.gov/pmc/articles/PMC4531141/>

[37] Hila Doron, Tobias Pukrop, and Neta Erez: A blazing landscape: Neuroinflammation shapes brain metastasis, 24.01.2019., dostupno 10.07.2021. na: <https://www.ncbi.nlm.nih.gov/pmc/articles/PMC6420077/>

[38] Suvi Larjavaara, Riitta Mäntylä, Tiina Salminen, Hannu Haapasalo, Jani Raitanen, Juha Jääskeläinen, and Anssi Auvinen, Incidence of gliomas by anatomic location, srpanj 2007., dostupno 10.07.2021. na: <https://www.ncbi.nlm.nih.gov/pmc/articles/PMC1907421/>

Popis slika

Slika 2.2.1. Podjela SŽS-a, izvor: https://archive.org/details/SobottaAtlasOfHumanAnatomyVolume1_201611, str 284.

Slika 2.10.1.1. Glasgow koma skala za procjenu stanja svijesti pacijenta, izvor: Sonja Kalauz i suradnici, Zdravstvena njega kirurških bolesnika, Zdravstveno veleučilište Zagreb, 2020. (347 - 358.str)



**IZJAVA O AUTORSTVU
I
SUGLASNOST ZA JAVNU OBJAVU**

Završni/diplomski rad isključivo je autorsko djelo studenta koji je isti izradio te student odgovara za istinitost, izvornost i ispravnost teksta rada. U radu se ne smiju koristiti dijelovi tuđih radova (knjiga, članaka, doktorskih disertacija, magistarskih radova, izvora s interneta, i drugih izvora) bez navođenja izvora i autora navedenih radova. Svi dijelovi tuđih radova moraju biti pravilno navedeni i citirani. Dijelovi tuđih radova koji nisu pravilno citirani, smatraju se plagijatom, odnosno nezakonitim prisvajanjem tuđeg znanstvenog ili stručnoga rada. Sukladno navedenom studenti su dužni potpisati izjavu o autorstvu rada.

Ja, ANTONIJA KOŽIĆ (ime i prezime) pod punom moralnom, materijalnom i kaznenom odgovornošću, izjavljujem da sam isključivi autor/ica završnog/diplomskog (obrisati nepotrebno) rada pod naslovom TUMORI SREDIŠNJEG ŽIVČANOG SUSTAVA - EPIDEMIOLOŠKA ANALIZA (upisati naslov) te da u navedenom radu nisu na nedozvoljeni način (bez pravilnog citiranja) korišteni dijelovi tuđih radova.

Student/ica:

(upisati ime i prezime)
ANTONIJA KOŽIĆ
Kozić
(vlastoručni potpis)

Sukladno Zakonu o znanstvenoj djelatnosti i visokom obrazovanju završne/diplomske radove sveučilišta su dužna trajno objaviti na javnoj internetskoj bazi sveučilišne knjižnice u sastavu sveučilišta te kopirati u javnu internetsku bazu završnih/diplomskih radova Nacionalne i sveučilišne knjižnice. Završni radovi istovrsnih umjetničkih studija koji se realiziraju kroz umjetnička ostvarenja objavljuju se na odgovarajući način.

Ja, ANTONIJA KOŽIĆ (ime i prezime) neopozivo izjavljujem da sam suglasan/na s javnom objavom završnog/diplomskog (obrisati nepotrebno) rada pod naslovom TUMORI SŠS-CA - EPIDEMIOLOŠKA ANALIZA (upisati naslov) čiji sam autor/ica.

Student/ica:

(upisati ime i prezime)
ANTONIJA KOŽIĆ
Kozić
(vlastoručni potpis)