

Fizioterapija kod porođajne ozljede plexusa brachialisa

Birtić, Martina

Undergraduate thesis / Završni rad

2021

Degree Grantor / Ustanova koja je dodijelila akademski / stručni stupanj: **University North / Sveučilište Sjever**

Permanent link / Trajna poveznica: <https://um.nsk.hr/um:nbn:hr:122:793493>

Rights / Prava: [In copyright](#) / [Zaštićeno autorskim pravom.](#)

Download date / Datum preuzimanja: **2024-07-29**



Repository / Repozitorij:

[University North Digital Repository](#)





**Sveučilište
Sjever**

Završni rad br. 045/FIZ/2021

Fizioterapija kod porođajne ozljede plexusa brachialis

Martina Birtić, 3206/336



Sveučilište Sjever

Odjel za Fizioterapiju

Završni rad br. 045/FIZ/2021

Fizioterapija kod porođajne ozljede plexusa brachialis

Student

Martina Birtić

Mentor

Jasminka Potočnjak, mag.physioth.

Varaždin, rujan 2021. godine

Prijava završnog rada

Definiranje teme završnog rada i povjerenstva

ODJEL	Odjel za fizioterapiju		
STUDIJSKI	preddiplomski stručni studij Fizioterapija		
PRISTUPNIK	Martina Birtić	IMBAG	0336031331
DATUM	31.8.2021.	KOLEGIJSKI	Fizioterapija u ortopediji
NASLOV RADA	Fizioterapija kod porođajne ozljede plexusa brachialis		
NASLOV RADA NA ENGL. JEZIKU	Physiotherapy in obstetric injury of the brachial plexus		
MENTOR	Jasminka Potočnjak, mag.physioth.	ZVANJE	predavač
ČLANOVI POVJERENSTVA	1. doc.dr.sc.Munivrana Škvorc Helena, predsjednik		
	2. Jasminka Potočnjak, mag.physioth., pred.,mentor		
	3. doc.dr.sc.Filipec Mauela, član		
	4. Željka Kopjar, mag.physioth. zamjenski član		
	5. _____		

Zadatak završnog rada

BROJ	045/FIZ/2021
OPIS	<p>Većina ozljeda brachialnog plexusa događa se tijekom teškog poroda lako uzroci mogu biti prenatalni, perinatalni i postnatalni. Ozljede su različite težine i uzroka, a posljedice mogu biti blage ili teške. Ozbilnost ozljede ovisi o broju zahvaćenih živaca i količini oštećenja svakog živca. Porođajna ozljeda plexusa brachialis može se klasificirati u četiri kategorije, ovisno o zahvaćenim živcima. Ako su oštećeni gornji korijenovi (C5 i C6), dolazi do gornje brachialne paralize, tzv. Erb - Duchenneova kljenut ujedno i najčešći oblik. Kod srednjeg, tzv. proširenog tipa oštećen je korijen C7. Znatno rjeđa ozljeda donjih korijenova C8 i Th1 naziva se Klumpkeova kljenut te kompletna ozljeda koja nastaje oštećenjem korijenova C5, C6, C7, C8 i Th1. Kao posljedica oštećenja ovih korijenova pogođena ruka novorođenčeta visi mlohavo uz tijelo, ekstenzirana je u laktu, šaka je okrenuta unutra, a pokreti prstiju su moguć. Abdukcija i vanjska rotacija ramena nije moguća pa oštećena ruka ne sudjeluje u refleksu po Morou. Većina djece oporavi se kroz fizioterapijsku intervenciju. Fizioterapeut izrađuje individualni plan i program terapije uz sve članove tima. Fizioterapiju treba započeti rano kako bi se spriječila brojne komplikacije poput kontraktura i deformacija u zglobovima te razvoj nepravilnih obrazaca pokreta. Fizioterapijska intervencija u početnoj fazi uključuje edukaciju roditelja o pozicioniranju djeteta i baby handlingu kako bi zahvaćeni ekstremitet bio zaštićen od daljnjih mogućih ozljeda.</p>

ZADATAK URUČEN

08.09.2021



PODPIS MENTORA

Jasminka Potočnjak

ZAHVALA

Iskreno zahvaljujem svojoj mentorici Jasminki Potočnjak, mag. physioth. koja mi je pomogla brojnim stručnim savjetima i uputama u pisanju završnog rada. Zahvaljujem Vam se na ukazanom povjerenju, motivaciji i usmjeravanju tijekom sve tri godine školovanja.

Zahvaljujem se svojoj šefici Verici Šarlija i radnim kolegicama na iznimnoj susretljivosti, strpljenju i razumijevanju za moje obveze tijekom školovanja.

Najveće hvala mojim roditeljima i dečku Vedranu koji su mi bili najveća podrška tijekom studiranja.

Martina Birtić

Sažetak

Ozljede brachialnog plexusa najčešće su ozljede perifernih živaca koje dovode do ozbiljnih društvenih i financijskih teškoća, a uvelike utječu na kvalitetu života. Brachialni plexus složena je mreža živaca koja putuje od vrata, ispod ključne kosti i u ruku. Plexus brachialis čine korijenovi $C_5 - Th_1$, a odgovorni su za kožnu i mišićnu inervaciju cijelog gornjeg uda.

Iako uzroci mogu biti prenatalni, perinatalni i postnatalni, većina ozljeda brachialnog plexusa događa se tijekom teškog poroda.

Ozljede su različite težine i uzroka, a posljedice mogu biti blage ili teške. Ozbiljnost ozljede ovisi o broju zahvaćenih živaca i količini oštećenja svakog živca. Porođajna ozljeda plexusa brachialis može se klasificirati u četiri kategorije, ovisno o zahvaćenim živcima. Ako su oštećeni gornji korijenovi (C_5 i C_6), dolazi do gornje brachialne paralize, tzv. Erb - Duchenneova kljenut ujedno i najčešći oblik. Kod srednjeg, tzv. proširenog tipa oštećen je korijen C_7 . Znatno rjeđa ozljeda donjih korijenova C_8 i Th_1 naziva se Klumpkeova kljenut te kompletna ozljeda koja nastaje oštećenjem korijenova C_5 , C_6 , C_7 , C_8 i Th_1 . Kao posljedica oštećenja ovih korijenova pogođena ruka novorođenčeta visi mlohavo uz tijelo, ekstendirana je u laktu, šaka je okrenuta unutra, a pokreti prstiju su mogući. Abdukcija i vanjska rotacija ramena nije moguća pa oštećena ruka ne sudjeluje u refleksu po Morou.

Većina djece oporavi se kroz fizioterapijsku intervenciju. Fizioterapeut izrađuje individualni plan i program terapije uz sve članove tima. Fizioterapiju treba započeti rano kako bi se spriječile brojne komplikacije poput kontraktura i deformacija u zglobovima te razvoj nepravilnih obrazaca pokreta. Fizioterapijska intervencija u početnoj fazi uključuje edukaciju roditelja o pozicioniranju djeteta i baby handlingu kako bi zahvaćeni ekstremitet bio zaštićen od daljnjih mogućih ozljeda.

Daljnja rehabilitacija bazira se na različitim terapijskim vježbama koje imaju za cilj očuvanje i povećanje opsega pokreta, snaženje muskulature i facilitacija normalnog pokreta. Primjenjuju se pasivne i aktivne metode vježbi te razni koncepti kao što su Vojta i Bobath koncept. U okviru fizikalne terapije primjenjuju se i drugi postupci terapije, a to su: elektroterapija, hidroterapija, termoterapija, senzorna i motorna integracija te radna terapija. Uz ove postupke bitna je i edukacija roditelja kako bi nastavili kontinuirano raditi sa djetetom.

Ključne riječi: oštećenje, brachialni plexus, rehabilitacija, fizioterapeut

Summary

Brachial plexus injuries are the most common injuries of peripheral nerves that lead to serious social and financial difficulties and greatly affects the quality of life. The brachial plexus is a complex chain of nerves that travels from the neck, below the collarbone and into the arm. The plexus brachialis consists of the roots $C_5 - Th_1$ and they are responsible for the skin and muscle innervation of the entire upper limb. Although the causes can be prenatal, perinatal and postnatal, most of the brachial plexus injuries occur during difficult birth.

Injuries are of different severity and causes, and the consequences can be mild or severe. The severity of the injury depends on the number of nerves affected and the amount of damage to each of the nerve. Childbirth injury of the brachial plexus can be classified into four categories, depending on the nerves that are affected. If the upper roots (C_5 and C_6) are damaged, upper brachial paralysis occurs, so-called Erb – Duchenne palsy is also the most common form. At the middle, the so-called extended type, the C_7 root is damaged. Significantly rarer injury of the lower roots C_8 and Th_1 is called the Klumpke palsy and a complete injury that occurs with damage to the roots of C_5 , C_6 , C_7 , C_8 and Th_1 . As a result of damage to these roots the affected hand of the newborn hangs limply along the body, is extended at the elbow, the hand is turned inward, and finger movements are possible. Abduction and external rotation of the shoulder is not possible so the arm does not participate in the Moro reflex.

Most children recover through physiotherapy intervention. The physiotherapist creates an individual therapy plan and program with all team members. Physiotherapy should be started early to prevent several complications such as contractures and deformities in the joints and the development of irregular movement patterns. Physiotherapy intervention in the initial phase includes educating parents about child positioning and baby handling so that the affected limb is protected from further possible injuries.

Further rehabilitation is based on various therapeutic exercises aimed at preserving and increasing the range of motion, strengthening the musculature and facilitating normal movement. Passive and active exercise methods and various concepts such as Vojta and Bobath concept are applied. Within physical therapy, other therapy procedures are applied, such as: electrotherapy, hydrotherapy, thermotherapy, sensory and motor integration, and occupational therapy. In addition to these procedures, the education of parents is important in order to continue working with the child.

Key words: damage, brachial plexus, rehabilitation, physiotherapist

Popis korištenih kratica

OBP Oštećenje brachialnog plexusa

CNS Središnji živčani sustav

Sadržaj

1.	Uvod.....	1
2.	Plexus brachialis	2
2.1.	Anatomija	2
2.2.	Vrste ozljeda.....	3
3.	Etiologija i faktori rizika.....	4
4.	Klinička slika	5
4.1.	Klasifikacija	5
4.1.1.	<i>Gornji tip oštećenja (Erb-Duchenneova pareza)</i>	5
4.1.2.	<i>Srednji tip oštećenja</i>	6
4.1.3.	<i>Donji tip oštećenja (Klumpke Dejerine pareza)</i>	7
4.1.4.	<i>Kompletna ozljeda</i>	7
4.2.	Komplikacije	8
5.	Dijagnoza	11
6.	Liječenje.....	12
6.1.	Postupci rehabilitacije	12
6.1.1.	<i>Faze rehabilitacije</i>	13
6.1.2.	<i>Pozicioniranje i baby handling</i>	15
6.1.3.	<i>Kineziterapija</i>	16
6.1.4.	<i>Elektroterapija</i>	25
6.1.5.	<i>Hidroterapija</i>	26
6.1.6.	<i>Termoterapija</i>	26
6.1.7.	<i>Botulinum toxin</i>	27
6.1.8.	<i>Edukacija roditelja</i>	27
6.1.9.	<i>Ortoze i ostala pomagala</i>	28
6.1.10.	<i>Radna terapija</i>	28
7.	Zaključak.....	30
8.	Literatura.....	31

1. Uvod

Oštećenje brachialnog plexusa (*OBP*) smatra se najčešćom porođajnom ozljedom perifernih živaca te se smatra problemom koji uzrokuje brojne psihološke, medicinske i socioekonomske poteškoće za dijete i obitelj [1].

OBP definira se kao mlohava kljenut gornjih ekstremiteta koja se očituje odmah nakon poroda i rezultat je porođajne traume [1]. Rezultiraju poteškoćama u kretanjama i osjetima u ruci, koje mogu biti blage ili teške, te privremene ili dugotrajne. OBP javlja se u rasponu od 1-5 na 1000 porođaja. Unatoč sve veće svjesnosti rizičnih čimbenika koji do nje dovode, pojavljuje se i dalje. Jedan od značajnih rizičnih čimbenika je velika porođajna težina, a najčešći mehanizam je nedovršena rotacija ramena pri porođaju. Uzroci nastanka ozljede mogu biti prenatalni, perinatalni i postnatalni [2].

Tijekom jake trakcije gornjih ekstremiteta ili distrakcije glave od ključne kosti dolazi do oštećenja pet spinalnih korijenova živaca od $C_5 - Th_1$ [1]. Klinička slika može biti raznolika: od blagih privremenih ispada motorike do potpune oduzetosti zahvaćene ruke [3].

Karakterističan znak ozljede je veći pasivni od aktivnog opsega pokreta u zglobovima ramenog obruča i gornjih ekstremiteta. Može se podijeliti prema anatomskim lokacijama oštećenja, na gornju kljenut, donju kljenut i totalnu kljenut [1].

Mnoga djeca s OBP-a se spontano oporave u prvim tjednima života, dok kod manjeg postotka djece slabost ruke se zadržava i može se razviti u doživotnu mišićno-živčanu disfunkciju [4].

Na ishod liječenja utječu: rana dijagnoza, težina oštećenja, dobar odabir i potpuno provođenje svih oblika liječenja, kontinuitet provođenja terapije i timski rad.

Neovisno o uzroku nastanka ozljede, ovo stanje zahtjeva dugotrajan terapijski proces. Bitno je utvrditi stupanj ozljede i mjesto njezina nastanka kako bi se mogla planirati i provesti odgovarajuća terapija. Sa terapijom treba započeti odmah nakon što se kod novorođenčeta utvrdi dijagnoza [2].

2. Plexus brachialis

2.1. Anatomija

Plexus brachialis, ručni živčani splet, mreža je živčanih vlakana koja opskrbljuju kožu i mišiće gornjeg uda. Započinje u korijenu vrata, prolazi kroz pazuh i prolazi kroz cijeli gornji ekstremitet. Nastaje spajanjem prednjih grana donja četiri cervikalna ($C_5 - C_8$) i prvog torakalnog (Th_1) živca.

Dijeli se na grane (*lat. ramus*), stabla (*lat. truncus*) i podjeljke (*lat. divisio*), njihovim spajanjem nastaju snopovi (*lat. fasciculus*) iz kojih se oblikuju završne (*distalne*) grane snopa [5].

Najprije se korijenovi brahijalnog pleksusa ujedanjuju kako bi stvorili tri debla:

- Gornje deblo – *truncus superior* (C_5 i C_6)
- Srednje deblo – *truncus medius* (C_7)
- Donje deblo – *truncus inferior* (C_8 i Th_1)

Svako deblo dijeli se na dva dijela, prednji i stražnji. Ukupno ima šest dijelova spleta koji se udružuju u tri odvojena snopa:

- Lateralni snop – *fasciculus lateralis* ($C_5 - C_7$)
- Stražnji snop – *fasciculus posterior* ($C_5 - Th_1$)
- Medijalni snop – *fasciculus medialis* ($C_8 - Th_1$)

Grane lateralnog snopa:

- *radix lateralis n. mediani*
- *n. musculocutaneus*

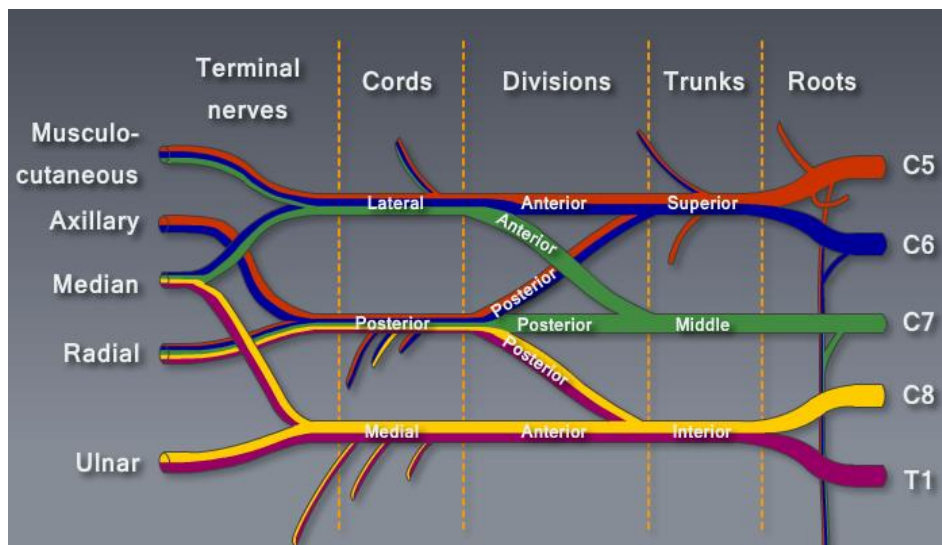
Grane stražnjeg snopa:

- *n. radialis*
- *n. axillaris*

Grane medijalnog snopa:

- *radix medialis n. mediani*
- *n. ulnaris*

Brahijalni splet nalazi se između prednjeg i srednjeg skalenskog mišića (*m. scalenus anterior et m. scalenus medius*), iznad i iza potključne arterije (*lat. arteria subclavia*). Zatim prolazi iza ključne kosti (*lat. clavicula*) i dolazi u pazuh (*lat. axilla*). Dio spleta iznad ključne kosti naziva se supraklavikularnim dijelom (*pars supraclavicularis*). Živci iz tog dijela inerviraju mišiće vrata, ramena i prsnog koša. Dijelovi spleta ispod ključne kosti udružuju se u snopove i dolaze u pazuh, gdje su smješteni oko aksilarne arterije. Taj dio nazivamo infraklavikularnim dijelom (*pars infraclavicularis*) [5].



Slika 2.1. Shematski prikaz plexusa brachialis

Izvor: <https://www.pinterest.com/pin/272678952416112800/>

2.2. Vrste ozljeda

Lezije perifernih živaca klasificiraju se od blagih, umjerenih do teških oštećenja te se redom opisuju sljedećim stručnim pojmovima: neuropraksija, aksonotmeza i neurotmeza.

- Neuropraksija je reverzibilni poremećaj provodljivosti živca koji se oporavlja unutar šest tjedana od nastanka oštećenja.
- Aksonotmeza je oštećenje perifernog živca kod kojeg je došlo do prekida kontinuiteta aksona i mijelinske ovojnice, dok su vezivne ovojnice sačuvane.
- Neurotmeza je potpuno ili djelomično oštećenje živca gdje je došlo do prekida kontinuiteta aksona, mijelinske ovojnice i vezivnih ovojnica.

Razlika između aksonotmeze i neurotmeze je to što kod neurotmeze nema mogućnosti obnavljanja živca, dok kod aksonotmeze ta mogućnost postoji zbog sačuvanosti vezivnih ovojnica [2].

3. Etiologija i faktori rizika

Uzroci nastanka povrede mogu se podijeliti na one koji nastaju [6]:

- Prenatalno
- Perinatalno
- Postnatalno

Većina autora smatra da su glavni razlog razvoja lezije težak porođaj i grube manipulacije rukom novorođenčeta. Nasuprot tome postoje mišljenja da OBP može nastati i prije porođaja [7].

Prenatalni uzroci, odnosno intrauterina povreda može se odnositi na položaj u kojem je fetus, naročito kod abnormalne pozicije ruke fetusa. Najčešće je ta pozicija vanjska rotacija i abdukcija ramena, kada ruka zaostaje iza glave djeteta, te dolazi do zatezanja korjenova živaca što dovodi do njihove povrede.[8] Jedan od uzroka može biti i pupkovina omotana oko ruke [6].

Na OBP tijekom poroda ukazuje nalaz svježih traumatskih promjena na vratu s mogućim znakovima edema i krvarenja. Pri težim porodima mehanizam manipulacija pogoduje oštećenjima. Do oštećenja korijenova C_5 i C_6 može doći povlačenjem za ruku u smjeru abdukcije (80° do 85°) uz istodobno istežanje vrata, dok do oštećenja korijenova C_7 , C_8 i Th_1 dolazi povlačenjem za ruku u položaju maksimalne abdukcije (90°) [7].

Postoji veliki broj faktora rizika za nastanak oštećenja plexusa brachialis koji mogu biti od strane majke, od strane fetusa te stanja koja se događaju tijekom i nakon porođaja.

Faktori rizika od strane majke mogu biti niska građa, pretilost, porast tjelesne mase trudnice, starija dob (> 35 godina), dijabetes i abnormalnosti uterusa.

Faktori rizika od strane djeteta su fetalna makrosomija, odnosno visoka porođajna težina ($> 4500g$), malformacije ploda, kratka pupkovina, veća glava djeteta, dugotrajan poprečni položaj ploda, cervikalno rebro, niski tonus i Apgar nakon 5 minuta ispod 5.

Faktori rizika tijekom porođaja su inducirani porođaj, mehanizam trudova porođaja, prolongirano prvo i drugo porođajno doba, distocija ramena i fraktura ključne kosti te porođaj na zadak [6]. Dokazano je da su dijabetes i fetalna makrosomija najsnažniji rizični čimbenici distocije ramena u porođaju [9].

Faktori rizika nakon poroda su infekcije, pad, neoplazme, kompresija ili edem [7].

4. Klinička slika

Klinička slika OBP je individualna za svako dijete, očituje se odmah po rođenju, a varira u kliničkog prezentaciji i intenzitetu.

Klinička slika može biti raznolika: od privremenih, blagih ispada motorike do potpune mlohavosti zahvaćene ruke uz potpuni gubitak osjeta.

Ispadi osjetne i motoričke funkcije te neprisutnost refleksa različito se manifestiraju ovisno o mjestu ozljede, broju i vrsti zahvaćenih živaca te o stupnju oštećenja zahvaćenog živca [6].

4.1. Klasifikacija

OBP klasificira se prema oštećenim korijenovima plexusa brachialis na:

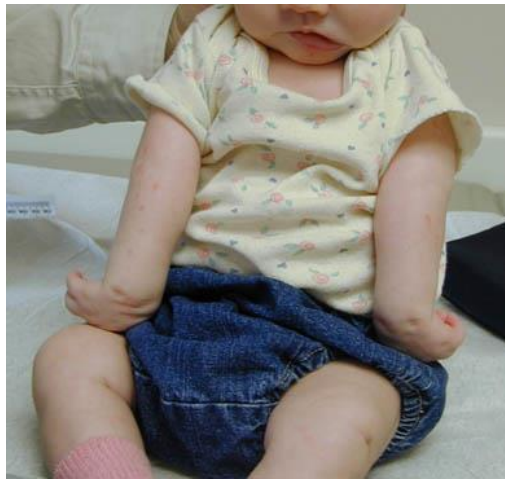- gornji tip lezije – Erb-Duchenne
- srednji tip lezije
- donji tip lezije – Klumpke-Dejerine
- kompletna ozljeda.

4.1.1. Gornji tip oštećenja (*Erb-Duchenneova pareza*)

Gornji tip oštećenja, najčešći je oblik lezije zbog anatomskih smještaja (*javlja se u oko 60% slučajeva*). Nastaje uslijed istezanja, kidanja ili kompresije spinalnih korijenova C₅ i C₆ [4].

Pri tom su pogođeni mišići ramena, fleksori i supinatori podlaktice. Pogođena ruka novorođenčeta mlohavo visi uz tijelo, ispružena je u laktu sa proniranom podlakticom, flektiranom šakom, a ponekad i prstima. Taj položaj označava tipičnu kliničku sliku koja podrazumijeva tzv. „konobarski položaj ruke“. Nije moguće napraviti abdukciju nadlaktice, rotaciju prema van te fleksiju lakta.

Oštećena ruka ne sudjeluje u obrambenom refleksu po Moroou i drugim položajnim testovima jer abdukcija ramena nije moguća [10]. Mišićni tonus je snižen. Pokreti prstiju su mogući što znači da je prisutan refleks hvatanja šake, dok su refleks bicepsa i brachioradialisa ugašeni [4].

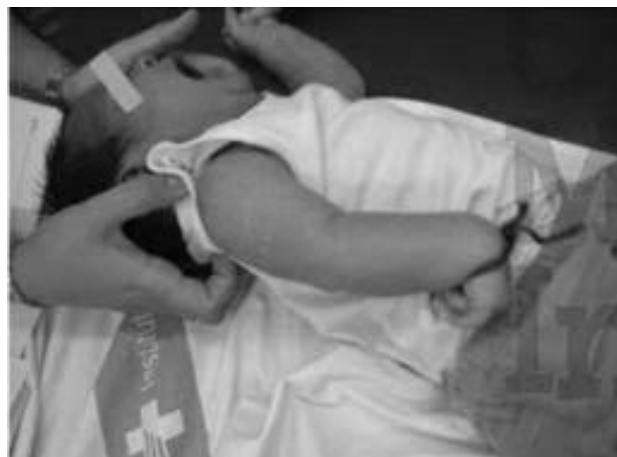

Slika 4.1. Gornji tip oštećenja (Erb – Duchenne)

Izvor: <https://www.orthobullets.com/pediatrics/4117/obstetric-brachial-plexopathy-erbs-klumpkes-palsy>

4.1.2. Srednji tip oštećenja

Ako dolazi do oštećenja korijena C_7 , govorimo o srednjem tipu odnosno „proširenom“ tipu oštećenja. Obično je udružen s lezijom gornjih dvaju korijenova, rijetko se dešava odvojeno. Mišići koji su još zahvaćeni su *m. triceps* i ekstenzori ručnog zgloba i prstiju. Refleks tricepsa je ugašen. Klinička slika je ista kao prethodna uz umjerenu fleksiju lakta zbog zahvaćenosti radijalnog živca [4].



Slika 4.2. Srednji tip oštećenja

Izvor: <https://repo.ozs.unist.hr/islandora/object/ozs%3A749/datastream/PDF/view>

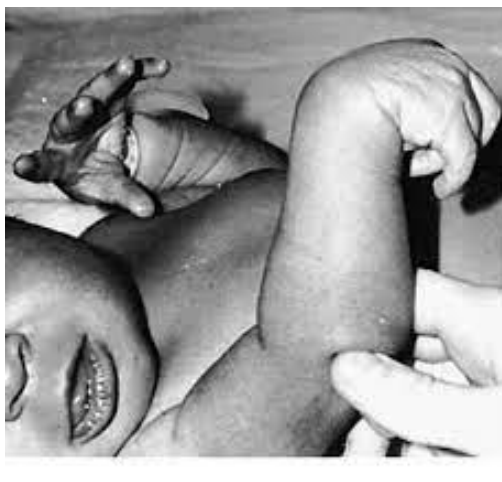4.1.3. Donji tip oštećenja (*Klumpke Dejerine pareza*)

Donji tip ili Klumpkeova pareza je vrlo rijetka (2 - 10% slučajeva) jer je taj dio plexusa smješten dublje. Predstavlja oštećenja korijena C_8 i Th_1 , a zahvaćeni su ulnarni i nešto manje medijalni živci [4]. Kao posljedica toga, izostaju kretnje šakom i prstima, mogu biti praćene senzoričkim smetnjama vanjskog dijela nadlaktice i cijele podlaktice [7].

Najčešći uzrok zbog kojeg se događa je hiperabdukcija ruku pri porođaju na zadak. Položaj koji šaka zauzima je palmarna fleksija sa hiperekstenzijom prvih falangi prstiju, palac je oponiran i u addukciji. Šaka izgleda poput pandže.

Ako je zahvaćena grana simpatikusa u Th_1 , pojavit će se Hornerov sindrom (*ptoza, mioza, enoftalmus*), nerijetko se mogu pojaviti trofičke promijene te cijanoza kože.

Kod djeteta izostaje refleks hvatanja šakom, a pri izvođenju položajnih testova šaka zauzima patološki položaj [4].



Slika 4.3. Donji tip oštećenja (Klumpke – Dejerine)

Izvor: <https://www.fizioterapija.rs/porodajna-paraliza-plexus-brachialis/>

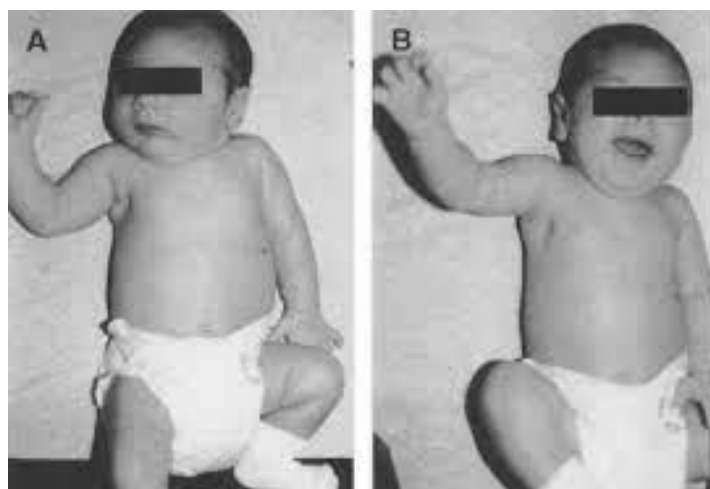
4.1.4. Kompletna ozljeda

Kod ove ozljede, radi se o oštećenju cjelokupnog spleta, odnosno istodobna lezija gornjeg i donjeg tipa. Dolazi do povrede svih korijenova od C_5 – Th_1 , što znači da su zahvaćeni svi mišići koji su inervirani živčanim ograncima plexusa brachialis.

Kompletna lezija brachialnog plexusa zauzima drugo mjesto po učestalosti, javlja se u 30% slučajeva [4].

Klinički postoji paraliza mišića ramena i cijele ruke, oštećenje senzibiliteta u različitom opsegu i poremećaj trofike. Moroov refleks se ne izaziva, izostaje refleks hvatanja šake, te su svi tetivni refleksi odsutni.

Ruka novorođenčeta je hipotrofična, nepokretna, mlitavo visi uz tijelo u položaju unutarnje rotacije, nadlaktica je adducirana, podlaktica pronirana, šaka i prsti su volarno flektirani, uz adukciju i opoziciju palca. Jedino *m. trapezijus* povlači ruku prema natrag i medijalno, primiče lopaticu kralješnici i učvršćuje njen medijalni rub za prsni koš, na taj način aktivno utječe na držanje ruke [4].



Slika 4.4. Kompletna ozljeda (miješani tip oštećenja)

Izvor: <https://repo.ozs.unist.hr/islandora/object/ozs%3A749/datastream/PDF/view>

Klinička slika OBP može biti šarolika jer često dolazi do pojave miješanih oblika oštećenja. Također, mogu biti prisutne neke pridružene povrede, a najučestalije su: tortikolis, fraktura ključne kosti (*lat. clavícula*) i ramene kosti (*lat. humerus*), pareza *n. facijalisa*, pareza dijafragme, kefalhematom [4].

4.2. Komplikacije

Ovisno o težini početne lezije pleksusa brachialisa, može doći do razvoja komplikacija u kasnijoj dobi djeteta.

Zbog oslabljene muskulature i neravnoteže mišićne aktivnosti dolazi do abnormalnog držanja ruke. Kada dolazi do povratka mišićne aktivnosti, kod pokušaja korištenja ruke, dolazi do

neprirodnog obrasca pokreta zbog loše posture. Kao posljedica toga razvijaju se kontrakture i deformacije u zglobovima [4].

Može nastati deformacija glenohumeralnog zgloba, a to je kontraktura ramena u fleksiji i unutarnjoj rotaciji sa stražnjom subluksacijom glave humerusa [11].

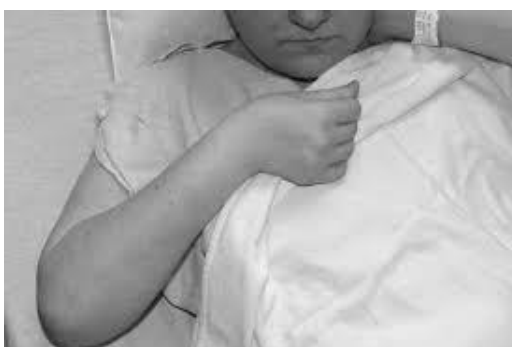Jedna od češćih deformacija zgloba lakta i podlaktice je kontraktura podlaktice u pronaciji, a nastaje zbog slabosti dvoglavog nadlaktičnog mišića (*lat. m. biceps brachii*) i supinatora. Također, može se javiti supinatorna kontraktura podlaktice te fleksorna kontraktura lakta [1].



Slika 4.5. Pronatorna kontraktura

Izvor: <https://repo.ozs.unist.hr/islandora/object/ozs%3A749/datastream/PDF/view>

U području šake javlja se ulnarna devijacija ručnog zgloba i kontraktura prstiju što otežava razvoj fine i grube motorike [4].



Slika 4.6. Ulnarna devijacija

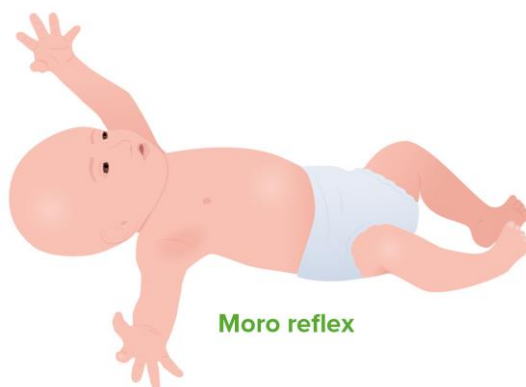Izvor: <https://repo.ozs.unist.hr/islandora/object/ozs%3A749/datastream/PDF/view>

Kao posljedica mišićnog disbalansa mogu nastati deformacije kralježnice, a najčešća je skolioza. Djeca s OBP teže okreću glavu prema oštećenoj strani tijela. Zbog oslabljenih mišića *sternokleidomastoidea* više se aktiviraju trapezni mišići (*lat. m. trapezius*) što rezultira njegovim skraćivanjem, nastankom tortikolisa i deformacijom lubanje [1].

Abnormalne navike pokreta i kontrakture sprječavaju dijete da izvrši pokret na pravilan način, a time je ugrožen normalan rast, razvoj ravnoteže te samozbrinjavanje djeteta [4].

5. Dijagnoza

Na temelju kliničke slike i karakterističnog položaja zahvaćene ruke, klinički pregled omogućuje postavljanje dijagnoze porođajne ozljede brachialnog plexusa odmah nakon rođenja [12]. Dijagnostički postupak sadrži uzimanje anamneze s podacima o porođaju i fetusu [6]. Važno je početno promatranje djetetovog stanja, interakcija roditelja i djeteta, držanja djeteta i senzomotoričko ponašanje jer će sve to znatno utjecati na procjenu i intervenciju [13]. Funkcionalna procjena obuhvaća promatranje djetetovog spontanog držanja i spontane motorike, promatra se simetrija, kvaliteta i kvantiteta pokreta. Ispituje se obim aktivnog i pasivnog pokreta u zglobovima ramenog pojasa i ruke u cjelini, mjeri se obujam i dužina zahvaćene ruke, radi se procjena mišićne snage te procjena mišićnog tonusa. Nadalje, ispituju se senzoričke reakcije u području gornjih ekstremiteta na način da se promatra djetetov odgovor na bolni podražaj ili dodir [4]. Pregled uključuje ispitivanje neonatalnih refleksa i njihove simetrije, posebno prisutnost Moro refleksa [1].



Slika 5.1. Moro reflex

Izvor: <https://www.lecturio.com/concepts/primitive-reflexes/>

EMG pruža podatke o stupnju oštećenja brahijalnog plexusa i korisna je u procjeni i prognozi oporavka. Preporuča se napraviti RTG ramena zbog mogućih pridruženih povreda (*prijelomi kostiju, epifizeoliza, subluksacija i luksacija zglobova*). Može se koristiti MRI za otkrivanje avulzije korijenova te CT zbog boljeg uvida u lokalizaciju lezije [12].

6. Liječenje

Liječenje porođajne ozljede brachialnog plexusa započinje u prvim danima nakon rođenja. Liječenjem upravlja multidisciplinarni tim koji se sastoji od neurologa, pedijatra, neurokirurga, ortopeda, fizioterapeuta, radnog terapeuta i socijalnog radnika [1].

Da bi liječenje bilo uspješno, potrebno je temeljno razumijevanje anatomije brachialnog plexusa i patofiziologije ozljede živaca u novorođenčeta. Liječenje započinje konzervativno, a temelji se na funkcionalnoj rehabilitaciji [4].

Proces liječenja traje kontinuirano, tijekom djetinjstva, sve do završetka rasta. Prognoza ovisi o težini lezije (*stupanj oštećenja živaca*) i o pravovremeno provedenom liječenju [12].

6.1. Postupci rehabilitacije

Rehabilitacija OBP značajno se razlikuje ovisno o tipu i težini ozljede. U blažim slučajevima, fizioterapija i rehabilitacija pomoći će oporavku [14]. Mogući je potpuni oporavak, oporavak sa minimalnim posljedicama u obliku mišićne slabosti i lagane diskoordinacije pokreta kao i nepotpun ili nikakav oporavak. U slučajevima gdje rehabilitacija ne daje zadovoljavajuće rezultate, a dijete ne postigne značajan oporavak u dobi od 4-6 mjeseci, treba razmotriti mikrokirurgiju. Cilj uvijek ostaje konstantan, tj. povratak na prethodnu razinu funkcije i sprječavanje moguće invalidnosti [12].

Rehabilitacijski ciljevi su:

- Edukacija roditelja o pravilnom handlingu i pozicioniranju djeteta
- Poboľjšati senzornu i motoričku kontrolu
- Održati ili povećati opseg pokretljivosti
- Povećanje mišićne snage
- Poticanje bilateralne koordinacije
- Sprječavanje sekundarnih deformacija [1]

Prije rehabilitacijskog postupka potrebno je napraviti objektivnu evaluaciju stanja te izraditi individualni plan i program uz suradnju svih članova tima [6].

Fizioterapeut je važan partner u liječenju za svako dijete kojem je dijagnosticirana ozljeda brachialnog plexusa. Fizioterapeut prepoznaje mišićnu slabost i radi sa djetetom kako bi mišići ostali fleksibilni i jaki, pomaže smanjiti ili spriječiti kontrakture i deformacije, potiče kretanje i funkciju. Terapeut će prvo izvršiti temeljitu procjenu koja uključuje detaljnu povijest rođenja i razvoja. Provest će detaljne testove kako bi utvrdio funkciju ruke, poput navođenja djeteta da skupi ruke, uhvati igračku ili koristi ruku za potporu ili za puzanje. Nadalje, testirat će osjećaj ruke kako bi utvrdio je li izgubljen sav osjećaj ili samo neki, educirati obitelj o zaštiti djeteta od ozljeda kada dijete možda neće osjećati bol. Fizioterapeuti znaju važnost rješavanja djetetovih potreba timskim pristupom, pregledat će sve procjene zdravstvene zaštite i po potrebi poslati dijete na daljnju procjenu [15].

Elementi rehabilitacijskog tretmana su:

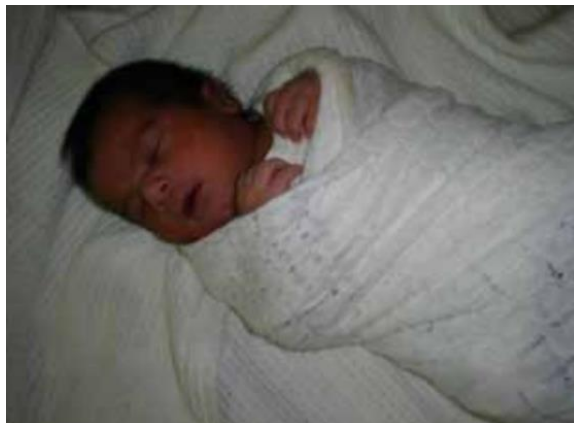- Pozicioniranje i handling
- Fizikalnu terapiju
 - Kineziterapija
 - Senzorna integracija
 - Fizioterapijski koncepti (*Bobath terapija, terapija po Vojti*)
 - Elektroterapija (*elektrostimulacija, biofeedback*)
 - Hidroterapija
 - Termoterapija
 - Botulin toxi
 - Edukacija roditelja
- Ortoze i ostala pomagala
- Radna terapija [4]

Prema djetetovom neuromotornom razvoju, rehabilitacija se dijeli u pet faza. U svakoj fazi rehabilitacije, ciljevi i vrsta fizioterapijske intervencije prilagođavaju se sukladno uočenim problemima i razvojnoj fazi djeteta [1].

6.1.1. Faze rehabilitacije

Cilj terapije u početnoj fazi (*prva dva tjedna starosti*) je prevencija daljnjeg oštećenja, zbog čega se izvodi rano postnatalno pozicioniranje djeteta, potrebno je educirati roditelje o handlingu

te o pravilnom načinu obavljanja svakodnevnih aktivnosti. Također, od izuzetne je važnosti pravilno povijanje djeteta kod kojeg treba paziti na pravilan položaj lopatice i gornjih ekstremiteta u središnjoj liniji na prsima.



Slika 6.1. Pravilno povijanje djeteta

Izvor: http://www.hzf.hr/src/assets/fizioinfo/fizio_info1_2011_12.pdf

U drugoj fazi rehabilitacije (*dva tjedna do četiri mjeseca starosti*) ciljevi su usmjereni na povećanje opsega pokreta, povećanje mišićne snage, normalizacija osjeta, facilitacija kontrole glave i reakcije uspravljanja. Motoričke vježbe u ranoj fazi potiču normalne obrasce pokreta i sprječavaju kompenzacijske obrasce. Uz razne terapijske vježbe, važno je da se dijete uključi u tretman senzoričke integracije koji je koristan za poboljšanje motoričkih aktivnosti.

Ciljevi u trećoj fazi (*četiri mjeseca do šest mjeseci starosti*) su povećati ili očuvati pokretljivost, spriječiti razvoj kontraktura i poboljšati aktivnost mišićne funkcije primjenom dobnog prilagođenih aktivnosti. Nastavlja se sa programom iz prve i druge faze, ali se fokusira na poticanje bimanualne aktivnosti da bi se spriječilo zanemarivanje zahvaćene ruke.

Daljnji cilj u četvrtoj fazi (*šest mjeseci do prve godine starosti*) je povećati snagu mišića i koordinaciju te facilitacija sjedenja, puzanja, stajanja i hodanja.

U posljednjoj, petoj fazi rehabilitacije (*prva godina do četvrte godine starosti*) cilj je razvijanje fine motorike i bimanualnih aktivnosti kroz igru. Fina motorika šake te snaga i koordinacija ruke facilitira se kroz svakodnevne aktivnosti. Dijete kroz igru, npr. bacanje lopte, aktivno upotrebljava zahvaćenu ruku i na taj način razvija bimanualne vještine [1].

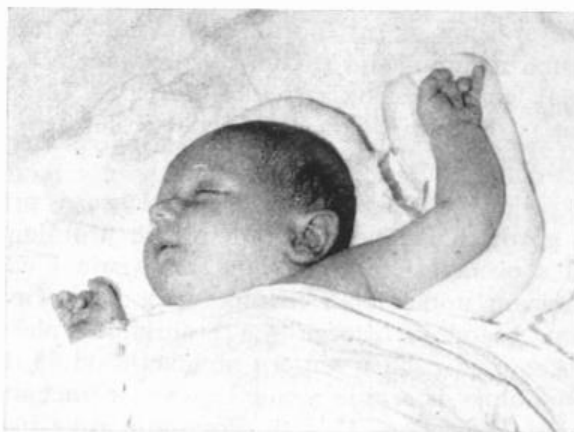6.1.2. Pozicioniranje i baby handling

Pozicioniranje i baby handling ili ispravno postupanje s djetetom omogućava da zahvaćeni ud uvijek bude zaštićen u svim položajima. Pozicioniranje označava postavljanje zahvaćenog uda u pravilan položaj kako bi se smanjio stres i bol u ruci te spriječile moguće ozljede. Period mirovanja u pravilnom položaju omogućava resorpciju edema i eventualnog krvarenja ili cijeljenje nekog drugog oštećenja [4].

Imobilizacija ruke treba započeti što je prije moguće, a provodi se u elevacijskom položaju na način da se sigurnosnom iglom zakvači rukav na košuljici i fiksira za jastuk ili krevetić. Šaka se podupire umetanjem smotuljka od vate koji pričvrstimo zavojem [16].

U tu svrhu koriste se i sadrene udlage. Položaj ruke u udlazi ovisit će o tome koji dio brachialnog plexusa je zahvaćen te kakva je klinička slika. Ako je oštećen gornji dio brachialnog plexusa ruka će biti u položaju abdukcije, nadlaktica podignuta do 90° i rotirana prema van, podlaktica je supinirana i flektirana u laktu do 90°, šaka je otvorena i dlan okrenut prema naprijed.

Pri ozljedi donjeg dijela brachialnog plexusa ruka se također podigne s tim da se nadlaktica abducira najviše do 80°, podlaktica je u supinirana i flektirana u laktu do 90° [1].



Slika 6.2. Imobilizacija ruke u sadrenoj udlazi

Izvor: [file:///C:/Users/User/Downloads/841820.Lijeniki_vjesnik_97_1975_611-615%20\(1\).pdf](file:///C:/Users/User/Downloads/841820.Lijeniki_vjesnik_97_1975_611-615%20(1).pdf)

Baby handling obuhvaća ispravno držanje i okretanje djeteta u raznim dnevnim aktivnostima, odnosno tijekom podizanja, spuštanja, držanja, previjanja, te hranjenja djeteta.

Važno je kontrolirati nepotrebno pokretanje oštećene ruke i držati ruku preko djetetova abdomena. Prilikom podizanja djeteta iz ležećeg položaja treba paziti da se ne podiže preko

aksile. [4] Kod kupanja je potrebno jednom rukom stabilizirati rame i lopaticu i važno je da se zahvaćeni ekstremitet održava čistim i suhim. Oblačenje djeteta započinje sa oštećenom rukom, a svlačenje sa zdravom. Tijekom hranjenja treba mijenjati strane, ruka mora biti savijena u laktu, te postavljena na djetetovim prsima [1].

Handling je važan za motorički i cjelokupni razvoj djeteta, pomaže djetetu da uči efikasne i ispravne pokrete, a izbjegava patološke obrasce pokreta [4].

6.1.3. Kineziterapija

Kineziterapija ili medicinska gimnastika je metoda fizikalne terapije koja označava liječenje pokretom. Kod ovih bolesnika medicinska gimnastika je najvažnija metoda rada u procesu rehabilitacije. Osnovni ciljevi usmjereni su na sprječavanje kontraktura zglobova i deformiteta koji su vezani za ovo stanje, očuvati ili poboljšati opseg pokreta u zglobu i poboljšati aktivnu mišićnu funkciju primjenom aktivnosti primjerenih dobi.

Kineziterapija se sastoji od pasivnih i aktivnih metoda vježbi. Vježbe se ne primjenjuju samo na zahvaćeni ekstremitet, već na dijete u cjelini što znači da se vježbe trebaju provoditi kako na bolesnoj tako i na zdravoj strani [4].

Pasivnim vježbama započinje terapija OBP kako bi se održao opseg pokreta i fiziološka dužina mišićnih vlakana. Tijekom prve godine djetetova rasta ove vježbe su bitne za sprječavanje nastanka kontraktura. Na ovaj način, dijete razvija i motoričko pamćenje koje će mu omogućiti lakše stjecanje pravilnih obrazaca pokreta. S obzirom da mala djeca nemaju puni opseg pokreta u svim zglobovima treba paziti na normalan raspon pokreta pri izvođenju pasivnog pokreta.

Vježbe započinju razgibavanjem prstiju šake prema korijenu ekstremiteta [4]. Moraju se izvoditi nježno i polako, sa zadržkom na kraju svakog pokreta najmanje 10 sekundi. Vježbe se izvode 3 puta dnevno, a svaka vježba se ponavlja najmanje 3 puta [17].

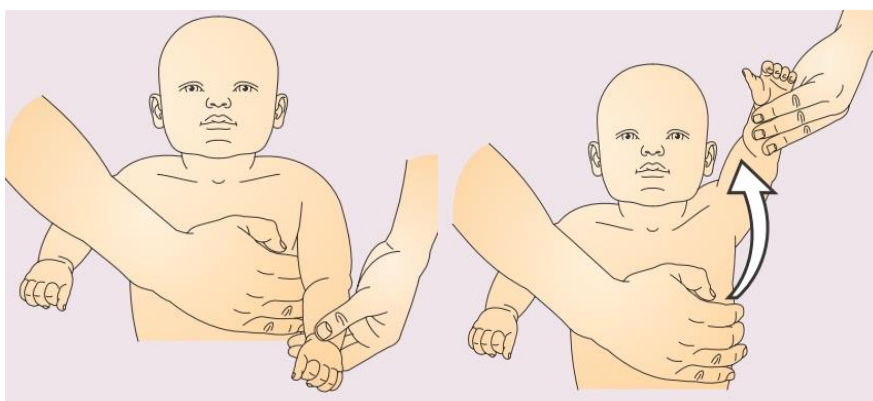
Uz pasivno razgibavanje može se primijeniti lagana masaža zahvaćenog ekstremiteta za poboljšanje limfne drenaže i cirkulacije. Nakon otpusta novorođenčeta iz bolnice pasivno razgibavanje i masažu izvodit će majka, stoga je bitno uključiti roditelje u program rehabilitacije [7].

Vježbe se mogu uključiti u svakodnevnicu kako bi se na takav način što više u toku dana ponovile. Jedan od načina je da ih se koristi prilikom drugih aktivnosti, npr. prilikom mijenjanja pelena i kupanje djeteta.

Dijete treba što prije poticati na aktivni pokret. Pojavom prvih znakova oporavka živčanog sustava, kreće se sa aktivno potpomognutim vježbama, zatim se prelazi na aktivne vježbe te vježbe s otporom [4].

1. VJEŽBE ZA RAME

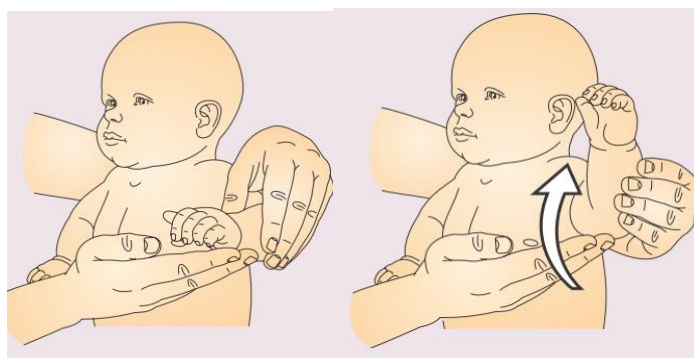
- A. Uhvatite djetetovu podlakticu i polako podižite ruku iznad glave, držeći ruku blizu uha i zadržite u tom položaju.



Slika 6.3. Vježba za rame

Izvor: https://www.rch.org.au/uploadedFiles/Main/Content/plastic/BRACHIAL_PLEXUS_book.pdf

- B. Abducirajte djetetovu ruku te ju flektirajte u laktu za 90°. Zadržite ovaj položaj i radite vanjsku rotaciju u ramenu tako da rukom djeteta dotaknete krevet pored glave.

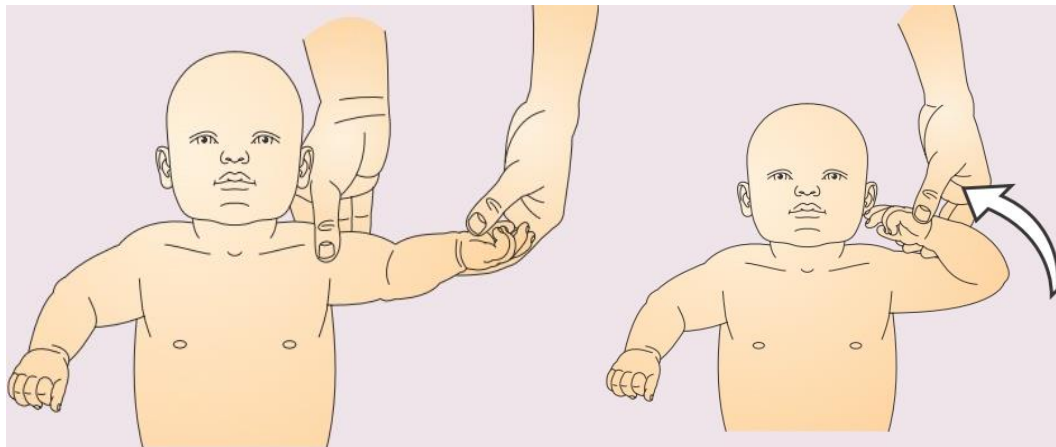


Slika 6.4. Vježba za rame

Izvor: https://www.rch.org.au/uploadedFiles/Main/Content/plastic/BRACHIAL_PLEXUS_book.pdf

2. VJEŽBE ZA LAKAT

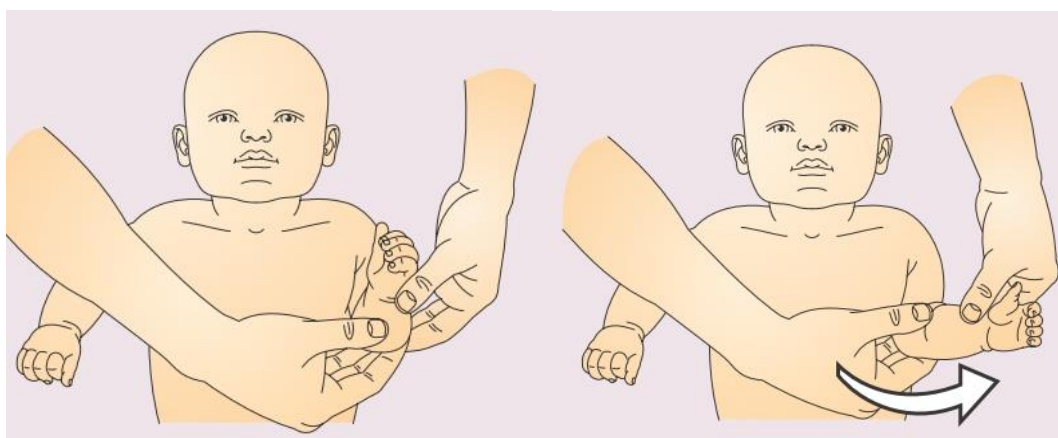
- A. Okrenite dlan djeteta prema gore, ekstenzirajte lakat i zadržite. Zatim flektirajte lakat i zadržite u tom položaju.



Slika 6.5. Vježba za lakat

Izvor: https://www.rch.org.au/uploadedFiles/Main/Content/plastic/BRACHIAL_PLEXUS_book.pdf

- B. Flektirajte lakat pod 90° s nadlakticom uz tijelo. Napravite vanjsku rotaciju u ramenu tako da okrenete nadlakticu u stranu, te zadržite.

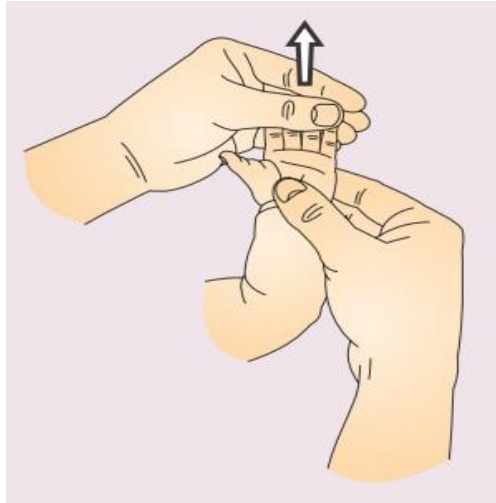


Slika 6.6. Vježba za lakat

Izvor: https://www.rch.org.au/uploadedFiles/Main/Content/plastic/BRACHIAL_PLEXUS_book.pdf

3. VJEŽBE ZA ZAPEŠĆE I PRSTE

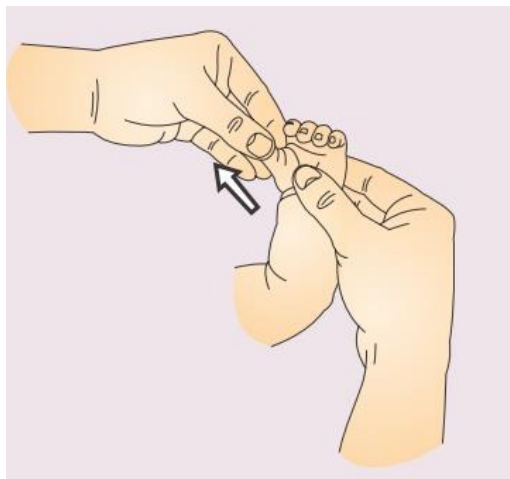
- A. Lagano savijte zapešće unatrag i zadržite u tom položaju. Zatim ekstenirajte prste i zadržite.



Slika 6.7. Vježba za prste

Izvor: https://www.rch.org.au/uploadedFiles/Main/Content/plastic/BRACHIAL_PLEXUS_book.pdf

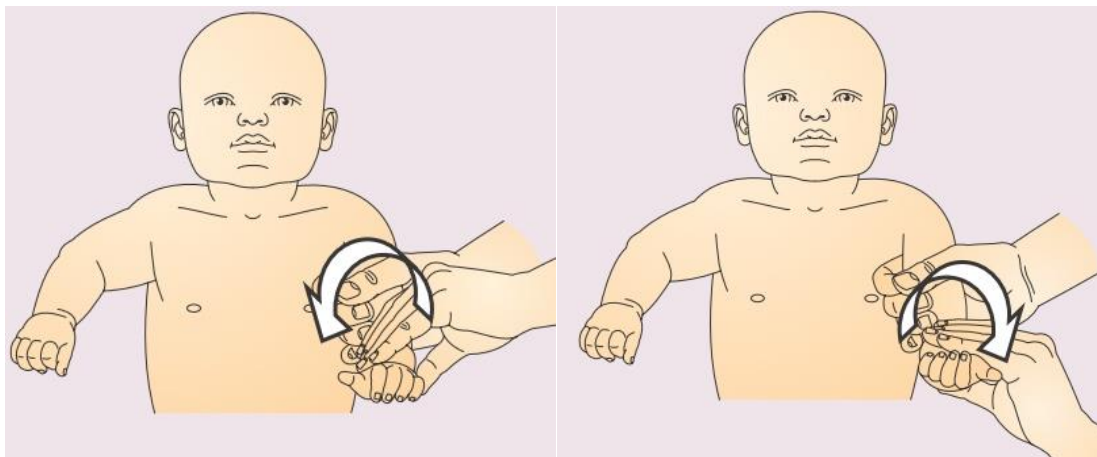
- B. Zapešće je u istom položaju kao i u prethodnoj vježbi. Ispravite palac i zadržite položaj.



Slika 6.8. Vježba za prste

Izvor: https://www.rch.org.au/uploadedFiles/Main/Content/plastic/BRACHIAL_PLEXUS_book.pdf

- C. Flektirajte lakat pod 90° s nadlakticom fiksiranom uz tijelo. Radite pokret tako da okrenete podlakticu sa dlanom prema dolje (*pronacija*) i zadržite. Zatim, okrenite podlakticu sa dlanom prema gore (*supinacija*), te zadržite.



Slika 6.9. Vježba za zapešće

Izvor: https://www.rch.org.au/uploadedFiles/Main/Content/plastic/BRACHIAL_PLEXUS_book.pdf

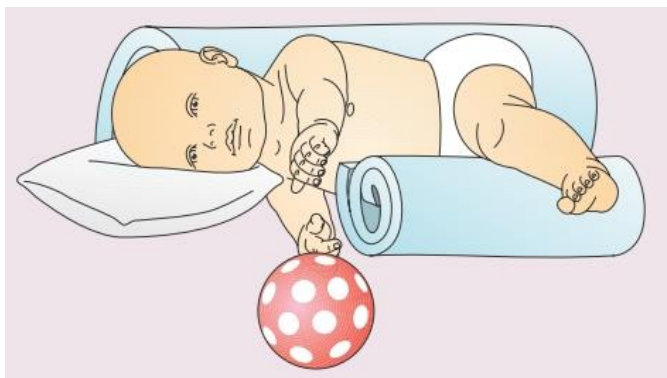
Kao što je navedeno, jedan od ciljeva kineziterapije je poboljšati senzornu i motoričku kontrolu. To se postiže tretmanom **senzoričke integracije** pomoću senzoričkih podražaja (*vizualni, taktilni, proprioceptivni*) [1].

Svaki pokret treba biti vođen rukom i praćen verbalnim uputama da bi se izazvala poželjna mišićna aktivnost, a izbjegnula nepovoljna aktivnost. Određeni pokret treba se vježbati u kratkom periodu jer djeca ne mogu biti dugo koncentrirana.

Dodirom tijela, kretanjem, podizanjem ruke u vidno polje, dijete tijekom prvih 18 mjeseci života stvara percepciju tijela, doživljava sebe kao jedinku odvojenu od okoline. Taktilnom stimulacijom zahvaćene ruke može se povećati svijest o osjetu, npr. trljanjem raznih tekstura na koži djeteta. Neka djeca to možda neće tolerirati zbog osjetljivosti, ali drugima će povećati svijest o zahvaćenoj ruci. Za povećanje proprioceptije rade se vježbe prijenosa težine na podlaktice, najčešće su to spontani obrasci, a mogu se provoditi svakodnevno kroz igru [4].

4. AKTIVNE VJEŽBE

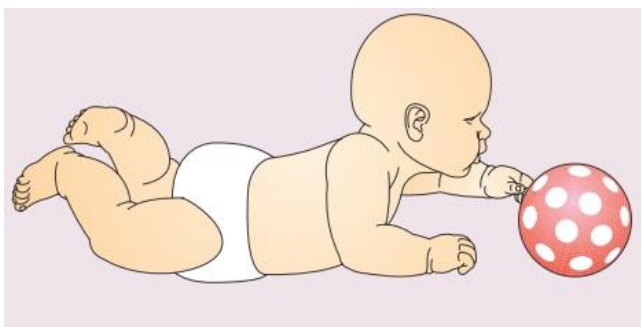
- A. Dijete stavite na zdravi bok. Iza djetetovih leđa treba poduprijet veliki smotani ručnik, a drugi sprijeda, između nogu. Ispred stavite igračke kako bi potaknuli aktivnost gornje, zahvaćene ruke. Ova pozicija čini lakše dosezanje jer dijete ne mora podizati ruku protiv gravitacije.



Slika 6.10. Aktivna vježba

Izvor: https://www.rch.org.au/uploadedFiles/Main/Content/plastic/BRACHIAL_PLEXUS_book.pdf

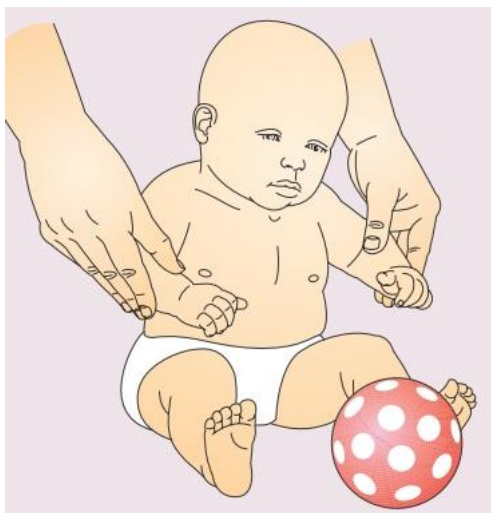
- B. Postavite dijete u potrbušni položaj, s rukama ispred tijela. Potaknite ga da se osloni na zahvaćenu ruku i posegne za igračkom sa zdravom rukom. Zatim promijenite oslonac tako da zahvaćenom rukom doseže igračku. Kod ove vježbe treba biti oprezan zbog disbalansa oslabljenih mišića.



Slika 6.11. Aktivna vježba

Izvor: https://www.rch.org.au/uploadedFiles/Main/Content/plastic/BRACHIAL_PLEXUS_book.pdf

- C. Stavite ruke na djetetove ruke ili laktove te mu pomognite u aktivnostima kao što su pljeskanje ili posezanje za igračkom. Ova vježba potiče koordinaciju između zdravog i oštećenog ekstremiteta.



Slika 6.12. Aktivna vježba

Izvor: https://www.rch.org.au/uploadedFiles/Main/Content/plastic/BRACHIAL_PLEXUS_book.pdf

- D. Stavite dijete na pod, a igračku držite iznad njega. Na taj način potičemo podizanje ruke prema gore, posebno zahvaćene ruke. Dijete mora biti u mogućnosti doći do igračke, a možda će biti potrebno pomoći zadržati ruku, na ovaj način potiče se stjecanje vještina.



Slika 6.13. Aktivna vježba

Izvor: https://www.rch.org.au/uploadedFiles/Main/Content/plastic/BRACHIAL_PLEXUS_book.pdf

Postoje razni pristupi i koncepti koji se koriste za facilitaciju normalnog pokreta, no najčešći su terapija po **Vojti i Bobath koncept**. Ove tehnike imaju za cilj postizanje normalnog mišićnog tonusa i da kroz raznolike, cilju usmjerene pokrete pomognu djetetu razviti pravilne obrasce pokreta [4].

VOJTA KONCEPT

Vojta terapija se primjenjuje u rehabilitaciji motorike neurorazvojnih poremećaja kao i kod OBP jer koristi urođene koordinacijske komplekse koji se pokreću refleksno [3]. To znači da se normalno kretanje kao što je npr. hvatanje, hodanje i stajanje ne vježbaju niti uče. Vojta terapija pobuđuje mozak u aktiviranju „urođenih“, pohranjenih obrazaca pokreta koji se uključuju u koordinatno kretanje mišića trupa i ekstremiteta.

Refleksna lokomocija izaziva se iz tri osnovna položaja: potrbušni, ležeći na leđima i bočni položaj te preko devet podražajnih zona. Izmjenjivanjem pritisaka na određene zone aktiviraju se obrasci „refleksnog puzanja“ i „refleksnog okretanja“ [1].

Primjenom refleksne lokomocije temeljni elementi ljudskog uspravljanja i pokretanja opet će biti pristupačni i upotrebljivi, a sastoje se od:

- Automatskog upravljanja položaja tijela ili posturalne reaktivnosti
- Mehanizma uspravnog držanja
- Fazne motorike ili faznog pokretanja pojedinih segmenata [18]

Kod kompleksa refleksnog puzanja dijete je u asimetričnom proniranom položaju. Glava je okrenuta u stranu. S obzirom na asimetrični položaj postoje dvije strane tijela – facijalna i okcipitalna strana. Ekstremitete na strani na koju je okrenuta glava nazivamo facijalnim (*strana lica*), dok one na suprotnoj strani zovemo okcipitalnim (*strana zatiljka*). Tijekom podraživanja dolazi do pokreta čiji je konačni rezultat početni položaj na suprotnoj strani.

Kod refleksnog okretanja početni položaj je na leđima s okrenutom glavom u jednu stranu. Motorički cilj kod ovog obrasca je četveronožno puzanje. U početnoj fazi primarna reakcijska zona je zona toraksa koja se nalazi na hvatištu ošita, oko 6 cm ispod mamile [1].

Oba sustava pokretanja – refleksno puzanje i refleksno okretanje – tvore temelj razvojne kineziterapije i uključuju aktivnosti koje nedostaju svakom patološkom motoričkom sindromu [18]. Program vježbi izrađuje se prema oštećenju i nedostatku djeteta te procjeni spontane motorike. U terapiji OBP važno je postići uspravljanje ramenog pojasa, otvaranje šake i podupiranje na lakat [4].

BOBATH KONCEPT

Neurorazvojna terapija ili Bobath koncept terapijski je pristup rješavanja problema u procjeni i liječenju pacijenata s poremećajima funkcije, kretanja i posturalne kontrole zbog lezije središnjeg živčanog sustava (*CNS*).

Bobath koncept slijedi takav pristup i omogućuje modernu neurorehabilitaciju, koja je orijentirana oporavku *CNS*-a i uspostavi normalne funkcije bez kompenzacija. Glavne značajke Bobath koncepta su:

- Holistički pristup
- Individualni tretman
- Inhibicija spastičnosti
- Facilitacija normalnih pokreta
- Funkcionalne aktivnosti orijentirane prema cilju [19]

Ovaj koncept pruža interdisciplinarni pristup koji tijekom procjene, tretmana i vođenja bilo kojoj osobi s ograničenim mogućnostima zbog motoričkog oštećenja, uključujući mišićni tonus i obrasce kretanja, osjetilnu, perceptivnu i kognitivnu funkciju omogućuje sudjelovanje u svakodnevnim aktivnostima.

Bobatova je koncepcija bazirana na inhibiciji abnormalnog mišićnog tonusa i trajno prisutnih primitivnih refleksa uz facilitaciju automatskih posturalnih reakcija (*reakcije uspravljanja i ravnoteže*). Za lakše izvođenje pokreta i provođenje kontrole nad pokretom koriste se ključne točke, većinom smještene proksimalno (*glava, rameni pojas, zdjelica*) [20].

Dio terapije koji je izuzetno bitan i neizbježan kod djece je igra. Igra je način na koji djeca istražuju i prolaze kroz nove motoričke izazove pomoću kojih upoznaju i koriste dijelove svoga tijela, predmete i okolinu. Isto tako, kroz igru facilitiramo pokret, utječemo na mišićni tonus, stvaramo obrasce kretanja, dajemo senzornu informaciju te utječemo na kognitivni razvoj [21].

Cilj terapije je omogućiti djetetu stjecanje novih i što pravilnijih senzomotoričkih iskustava. Terapija ne smije sprječavati djetetovu želju za istraživanjem okoline, kretanjem i igrom. Pozitivni rezultati terapije ovise o ranoj intervenciji, međusobnoj komunikaciji djetete-terapeut-roditelj, kvaliteti terapije, doziranju i trajanju terapije, motivaciji djeteta i roditelja te timskom radu [20].

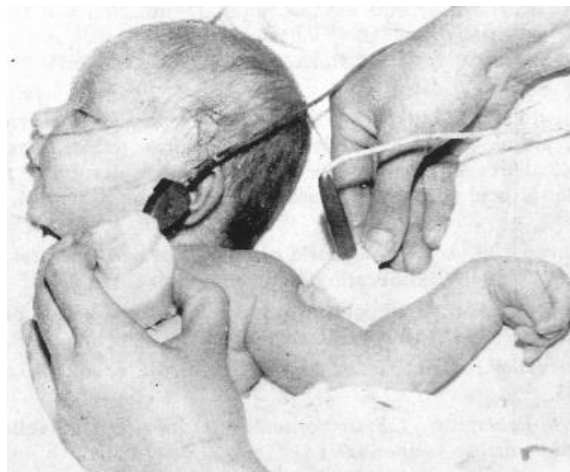
6.1.4. Elektroterapija

Pod elektroterapijom podrazumijevamo direktnu primjenu električne struje u terapijske svrhe. Kod porođajne ozljede brachialnog plexusa od elektroterapijskih procedura primjenjuju se elektrostimulacija i biofeedback.

Elektrostimulacija

Elektrostimulacija je terapijska procedura kojom izazivamo mišićnu kontrakciju pomoću električnih podražaja primijenjenih perkutano sa svrhom sprječavanja mišićne atrofije [4]. Elektrostimulacijskom terapijom može se započeti početkom drugog tjedna, a primjenjuje se preko motornih točaka oslabljenih mišića ili Erbove supraklavikulane motorne točke. Električna stimulacija ove točke izaziva kontrakciju svih mišića koji sudjeluju u Duchenne Erbovoj kljenuti. Ova terapija se provodi dok se ne postigne voljna mišićna kontrakcija kojom se mogu izvršavati pokreti punog opsega [7].

Primjena i trajanje stimulacije prilagođava se individualno, cilj je dobiti zadovoljavajuću kontrakciju, a da ne dođe do zamora muskulature jer to može rezultirati još izraženijom atrofijom [4].



Slika 6.14. Elektrostimulacija preko motorne točke

Izvor: [file:///C:/Users/User/Downloads/841820.Lijeniki_vjesnik_97_1975_611-615%20\(1\).pdf](file:///C:/Users/User/Downloads/841820.Lijeniki_vjesnik_97_1975_611-615%20(1).pdf)

Biofeedback

Biofeedback je metoda liječenja kojom se stječe veća svijest o fiziološkim funkcijama vlastitog tijela, korištenjem elektroničkih instrumenata, a s ciljem da se može manipulirati tjelesnim sustavima po volji. Određena tjelesna funkcija se evidentira, zatim se kompjuterski obrađene vrijednosti vraćaju bolesniku u obliku slušnoga ili vidnoga signala [4]. Elektronski signal upozorava bolesnika je li ispravno izvedena kontrakcija i koliki je napredak.

Za savladavanje ovoga terapijskog procesa potrebno je na samom početku, na primjeru zdravog mišića pokazati bolesniku kakav audiovizualni signal izaziva mišićna kontrakcija, a kakav relaksacija. Pri snažnijoj kontrakciji signali su intenzivniji, a na ekranu je gušći uzorak potencijala.

Zadatak bolesnika je da sam utječe na vrijednosti koje su mu prikazane. Biofeedback trening kod djece se primjenjuje u starijoj dobi, a ubraja se u aktivnu kineziterapiju jer je potrebna stalna suradnja djeteta [22].

6.1.5. Hidroterapija

Hidroterapija znači primjenu vode u terapijske svrhe. Najčešće to kombiniramo s pokretom (*hidrogimnastika*) i toplinskim djelovanjem jer je voda idealan medij za prenošenje topline na tijelo. Samim time poboljšava se relaksacija muskulature i periferna prokrvljenost.

Hidroterapija ima posebno mjesto u fizikalnoj terapiji zbog sila koje djeluju na tijelo i daju određene prednosti pri vježbanju u vodi [22]. Uzgon vode omogućuje izvođenje aktivnog pokreta i bolesnicima s uznapredovanom mišićnom slabosti. Isto tako, voda pruža otpor pokretu pa izvođenjem kontinuiranih pokreta povećava se napor mišića. Za stjecanje simetričnih obrazaca pokreta u vodi najpogodnije je plivanje [4].

6.1.6. Termoterapija

Termoterapija je upotreba topline u terapijske svrhe. Koristi se uvijek kao uvod u medicinsku gimnastiku (*prije pasivnih i aktivnih vježbi*), te prije elektrostimulacije [4].

Na mjestu primjene topline povećava se lokalna temperatura kože, dolazi do vazodilatacije, ubrzava se lokalni metabolizam i time povećava cirkulacija krvi. Može se primjenjivati i kod razvijenih kontraktura. Toplinom povećavamo rastezljivost tkiva što omogućava lakše izvođenje

pokreta u zglobovima. Najbolji način istezanja vezivnog tkiva je zagrijavanje i vježbanje jer pod utjecajem topline dolazi do relaksacije mišića, spazam popušta, a osjet boli se ublažava [22]. Toplina se može aplicirati na tijelo pomoću parafina i toplih obloga. Kod djece je potreban poseban oprez prilikom primjene topline zbog osjetljivosti na toplinu i mogući razvoj opekline [4].

6.1.7. Botulinum toxin

Injekcije botulinum toxinom koriste se iz raznih medicinskih i kozmetičkih razloga i djeluju privremeno paralizirajući mišiće na mjestu ubrizgavanja.

Kod djece sa OBP koristi se za poboljšanje fleksibilnosti ramena točnije opuštanje unutarnjih rotatora ramena. Također se koristi i kod kontrakcija sa ciljem opuštanja funkcionalnih mišića u ruci, što drugim oslabljenim mišićima daje mogućnost za razvoj [23]. Na ovaj način sprječava se mišićni disbalans koji je konstantan problem kod ovakve djece. Ovakva metoda liječenja uvijek se kombinira sa kineziterapijom [4].

Učinkovitost ovog lijeka još je u fazi proučavanja, međutim brojne studije su pokazale da se kod djece koja su ga primala poboljšao raspon pokreta u ramenu i zglobu lakta [23].

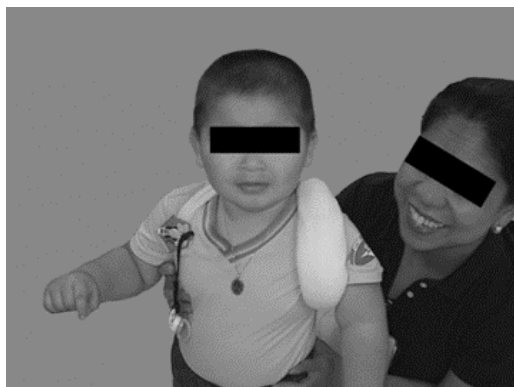6.1.8. Edukacija roditelja

Edukaciju roditelja smatramo ne samo važnim, već ključnim faktorom jer su oni ti koji nakon otpuštanja novorođenčeta na kućno liječenje nastavljaju svakodnevno obavljati naučene aktivnosti. Bitno je roditelje educirati o važnosti provođenja fizikalne terapije, te važnosti njihova sudjelovanja u istoj kako bi dijete postizalo bolje učinke, te kako bi se spriječili eventualni deformiteti i komplikacije. Program uključuje edukaciju o pravilnom handlingu i pozicioniranju djeteta te savjete kako kroz igru navesti dijete na pravilne aktivnosti zahvaćene ruke. Isto tako, važno je naučiti kako kroz sve dnevne aktivnosti stimulirati bebinu ruku, npr. staviti djetetove šake na bočicu ili na dijelove tijela i pridržavati ih [4].


6.1.9. Ortoze i ostala pomagala

Ortoze su medicinska pomagala kojima je zadaća ograničenje kretnje ili potpuno ukočenje nekog zgloba, reguliranje pokreta u određenom smjeru, sprječavanje patoloških pokreta, korekcija deformacija, podupiranje ili nadomještanje neke funkcije. Za gornje ekstremitete postoje statičke ortoze koje služe sa imobilizaciju i korekciju deformiteta, a dinamičke za razgibavanje prstiju kod kontraktura [22].

Primjena ortoza se pokazala dosta učinkovitom. Mekana, u obliku broja osam, ortoza se pokazala korisnom u poticanju pokreta ramenog obruča sa povećanom stabilnosti skapule. Isto tako, kineziotaping se pokazao korisnim u stabiliziranju skapule prilikom oporavka. Polumekana ili tvrda udlaga za ekstenziju lakta ne samo da kontrolira fleksiju lakta već isto tako potiče normalne obrasce podizanja ruke [24].



Slika 6.15. Ortoza u obliku broja osam



Slika 6.16. Tvrda udlaga za ekstenziju lakta

Izvor:

<https://www.ncbi.nlm.nih.gov/pmc/articles/PMC2884792/?report=classic>

6.1.10. Radna terapija

Radna terapija je značajna za razvijanje spretnosti, koordinacije i snage, ali i za uvježbavanje aktivnosti svakodnevnog života, zaštiti zglobova, upotrebi pomagala, socijalnu i profesionalnu reintegraciju. Cilj radne terapije je da se dijete potiče na upotrebljavanje ruke bez prisile i nagovaranja kako bi se razvile i usavršile funkcionalne sposobnosti u svakodnevnim aktivnostima [4].

Naročito se treba usredotočiti na korištenje finih motoričkih pokreta šake i hranjenje, što može uveliko pomoći oporavku [23]. Kod male djece igra je važan oblik radne terapije, jer odgovara dječjoj psihi, a kroz igru se mogu izvoditi i najkompliciraniji pokreti. Igra mora biti planirana (*ciljane igre*) s određenim zadatkom koji neće biti prezahtjevan za dijete ali opet da se postigne dobar efekt [22].

7. Zaključak

Ozljede brachialnog plexusa su komplicirana i zahtjevna stanja koja u većini slučajeva izazivaju velike funkcionalne nedostatke za djecu. Nakon postavljanja dijagnoze fizikalnu terapiju treba započeti što je prije moguće da bi oporavak bio brži i rezultati uspješniji.

Fizioterapeut je važan obiteljski partner u liječenju svakog djeteta s dijagnozom OBP. Fizioterapeut izrađuje individualizirani plan terapije koji je prilagođen ovisno o specifičnim potrebama djeteta.

Glavni cilj fizioterapije je povratak djeteta u svakodnevne aktivnosti te povratiti funkcionalnost zahvaćenog segmenta u najvećoj mogućoj mjeri kroz razne metode. Najbitnija metoda u rehabilitaciji djeteta sa OBP je medicinska gimnastika koja ima za cilj povećanje fleksibilnosti zglobova, održavanje ili povećanje snage gornjeg ekstremiteta te prevenirati stvaranje deformiteta. Nadalje, specifično bavljenje s djetetom uz provođenje ciljane igre, također je neizostavan dio rehabilitacije.

Od velikog značaja je u terapiju uključiti individualnu osobnost djeteta i njegovo okruženje. Također je važno da roditelji što je moguće više sudjeluju u terapijskim tretmanima, kako bi mogli i sami pomoći svome djetetu.

8. Literatura

1. M. Magličić: Fizioterapijski pristup kod djece s porođajnom lezijom brahijalnog plexusa, FIZIOinfo, br. 1-2, 2011./2012., str. 27-31
2. <https://www.fizioterapija.rs/porodajna-paraliza-plexus-brachialis/>, dostupno 15.07.2021.
3. N. Stupnišek, S. Skočilić Kotnik: Terapijski učinci Vojta terapije na porođajne lezije plexus brachialis kod djece, Zbornik radova za medicinske sestre, Split, 2019., str. 68
4. A.R. Čepnija, M. Jukica, T. Vlak: Rehabilitacija djece s prirođenim oštećenjem plexusa brahialis, Paediatr Croat, 2012., 56: 232-239
5. J. Krmpotić-Nemanić, A. Marušić: Anatomija čovjeka, Zagreb, 2007.
6. M. Širol, V. Marijančić: Porođajna ozljeda brahijalnog spleta, FIZIOinfo, br. 26-27, 2016/2017, str. 33-34, 36-37
7. T. Matasović, I. Jajić: Suvremeni pogledi na etiologiju i liječenje „opstetričkih“ kljenuti ruku, Liječnički vjesnik, 1975., 97: 611-615
8. https://ljkzedo.ba/w ordpress/wp-content/uploads/2017/12/M6_5.pdf , dostupno 17.07.2021.god.
9. I. Zmijanović: Distocija ramena, Stručni rad, Opća bolnica Šibensko kninske županije
10. M. Juretić, L. Balarin i suradnici: Pedijatrija, klinička bolnica Split, 1995. god.
11. P. Marić: Fizioterapijski pristup u rehabilitaciji prirođenog oštećenja plexusa brachialis, Završni rad, Split, 2019.
12. V. D. Živković: The role of early habilitation in infants with congenital brachial palsy, Acta facultatis medicae Naissensis 2018., 35(4): 290-291
13. <https://www.ncbi.nlm.nih.gov/pmc/articles/PMC4425986/> , dostupno 19.07.2021.
14. https://www.physiopeedia.com/Brachial_plexus_injury?utm_source=physiopeedia&utm_medium=related_articles&utm_campaign=ongoing_internal, dostupno 19.07.2021.
15. <https://www.choosept.com/symptomsconditionsdetail/physical-therapy-guide-to-infant-brachial-plexus-injury-erbs-palsy-klumpkes>, dostupno 19.07.2021.
16. <https://poliklinika.org/klijenut-brahijalnog-spleta/> , dostupno 21.07.2021.
17. https://www.rch.org.au/uploadedFiles/Main/Content/plastic/BRACHIAL_PLEXUS_book.pdf, dostupno 21.07.2021.
18. M. Majkić: Klinička kineziterapije, Zagreb, 1997. god.
19. M. Majkić: Kineziterapija, Zagreb, 1983. god.
20. A.R. Čepnija, M. Jukica, V. Bilandić, T. Čepnija, D. Pivalica: Bobath koncept u rehabilitaciji visokoneurorizične djece, Paediatr Croat, 2019., 63: 114-117

21. <http://fizikalna-jelena.hr/bobath-terapija/> , dostupno 25.07.2021.
22. B. Ćurković i suradnici: Fizikalna i rehabilitacijska medicina, Zagreb, 2004.god.
23. V. Mandić: Principi rehabilitacije, Zagreb, 1985.god.
24. <https://www.cerebralpalsyguidance.com/birth-injury/erbs-palsy/treatment/>,dostupno 02.08.2021.

Popis slika

Slika 2.1. Shematski prikaz plexusa brachialis	3
Slika 4.1. Gornji tip oštećenja (Erb – Duchenne)	6
Slika 4.2. Srednji tip oštećenja	6
Slika 4.3. Donji tip oštećenja (Klumpke – Dejerine)	7
Slika 4.4. Kompletna ozljeda (miješani tip oštećenja)	8
Slika 4.5. Pronatorna kontraktura	9
Slika 4.6. Ulnarna devijacija	9
Slika 5.1. Moro reflex	11
Slika 6.1. Pravilno povijanje djeteta	14
Slika 6.2. Imobilizacija ruke u sadrenoj udlaži	15
Slika 6.3. Vježba za rame	17
Slika 6.4. Vježba za rame	17
Slika 6.5. Vježba za lakat	18
Slika 6.6. Vježba za lakat	18
Slika 6.7. Vježba za prste	19
Slika 6.8. Vježba za prste	19
Slika 6.9. Vježba za zapešće	20
Slika 6.10. Aktivna vježba	21
Slika 6.11. Aktivna vježba	21
Slika 6.12. Aktivna vježba	22
Slika 6.13. Aktivna vježba	22
Slika 6.14. Elektrostimulacija preko motorne točke	25
Slika 6.15. Ortoza u obliku broja osam	28
Slika 6.16. Tvrda udloga za ekstenziju lakta	28

VŽKC



MMI

SVEUČILIŠTE
SIEVER



**IZJAVA O AUTORSTVU
I
SUGLASNOST ZA JAVNU OBJAVU**

Završni/diplomski rad isključivo je autorsko djelo studenta koji je isti izradio te student odgovara za istinitost, izvornost i ispravnost teksta rada. U radu se ne smiju koristiti dijelovi tuđih radova (knjiga, članaka, doktorskih disertacija, magistarskih radova, izvora s interneta, i drugih izvora) bez navođenja izvora i autora navedenih radova. Svi dijelovi tuđih radova moraju biti pravilno navedeni i citirani. Dijelovi tuđih radova koji nisu pravilno citirani, smatraju se plagijatom, odnosno nezakonitim prisvajanjem tuđeg znanstvenog ili stručnoga rada. Sukladno navedenom studenti su dužni potpisati izjavu o autorstvu rada.

Ja, Martina Birtić (*ime i prezime*) pod punom moralnom, materijalnom i kaznenom odgovornošću, izjavljujem da sam isključiva autorica završnog rada pod naslovom Fizioterapija kod porođajne ozljede plexusa brachialisa (*upisati naslov*) te da u navedenom radu nisu na nedozvoljeni način (bez pravilnog citiranja) korišteni dijelovi tuđih radova.

Studentica:
(Martina Birtić)

(vlastoručni potpis)

Sukladno Zakonu o znanstvenoj djelatnosti i visokom obrazovanju završne/diplomske radove sveučilišta su dužna trajno objaviti na javnoj internetskoj bazi sveučilišne knjižnice u sastavu sveučilišta te kopirati u javnu internetsku bazu završnih/diplomskih radova Nacionalne i sveučilišne knjižnice. Završni radovi istovrsnih umjetničkih studija koji se realiziraju kroz umjetnička ostvarenja objavljuju se na odgovarajući način.

Ja, Martina Birtić (*ime i prezime*) neopozivo izjavljujem da sam suglasna s javnom objavom završnog rada pod naslovom Fizioterapija kod porođajne ozljede plexusa brachialisa (*upisati naslov*) čija sam autorica.

Studentica:
(Martina Birtić)

(vlastoručni potpis)