

Fizioterapijski proces kod artroze kuka

Furjan, Dorijana

Undergraduate thesis / Završni rad

2021

Degree Grantor / Ustanova koja je dodijelila akademski / stručni stupanj: **University North / Sveučilište Sjever**

Permanent link / Trajna poveznica: <https://um.nsk.hr/um:nbn:hr:122:236249>

Rights / Prava: [In copyright](#)/[Zaštićeno autorskim pravom.](#)

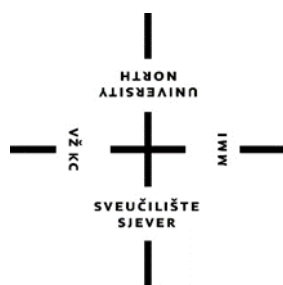Download date / Datum preuzimanja: **2024-11-25**



Repository / Repozitorij:

[University North Digital Repository](#)





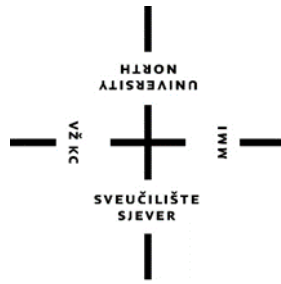**Sveučilište
Sjever**

Završni rad br. 034/FIZ/2021

Fizioterapijski proces kod artroze kuka

Dorijana Furjan, 3124 / 336

Varaždin, rujan, 2021. godine



**Sveučilište
Sjever**

Odjel za Fizioterapiju

Završni rad br. 034/FIZ/2021

Fizioterapijski proces kod artroze kuka

Student:

Dorijana Furjan

Mentor:

Anica Kuzmić, mag. physioth

Varaždin, rujan, 2021 god.

Prijava završnog rada

Definiranje teme završnog rada i povjerenstva

ODJEL	Odjel za fizioterapiju		
STUDIJ	preddiplomski stručni studij Fizioterapija		
PRISTUPNIK	Dorijana Furjan	JMBAG	0336028056
DATUM	31.08.2021.	KOLEGIJ	Fizioterapijske vještine II
NASLOV RADA	Fizioterapijski proces kod artroze kuka		
NASLOV RADA NA ENGL. JEZIKU	Physiotherapy process in hip osteoarthritis		

MENTOR	Anica Kuzmić, mag.physioth.	ZVANJE	predavač
ČLANOVI POVJERENSTVA	1. Ivana Herak, mag.med.techn., pred., predsjednik		
	2. Anica Kuzmić, mag.physioth., pred. mentor		
	3. dr.sc. Pavao Vlahek, v.pred., član		
	4. Jasminka Potočnjak, mag.physioth., pred., zamjenski član		
	5. _____		

Zadatak završnog rada

BROJ	034/FIZ/2021
OPIS	

Zglob kuka je najveći zglob u ljudskom tijelu i to je zglob koji se nalazi između bedrene i zdjelice kosti. U njemu se nalaze ukupno 5 sveza. Pokreti koji se vrše u zglobu su: fleksija i ekstenzija, abdukcija i adukcija, te vanjska i unutarnja rotacija natkoljenice. Normalna pokretljivost u zglobu kuka omogućuje i normalan hod. Artroza kuka je degenerativna bolest koja je karakterizirana promjenama na zglobnim hrskavicama glave i acetabuluma. Važno je provesti fizioterapijsku procjenu kuka kako bi se mogao napraviti plan i program terapije. Fizioterapijska procjena uključuje subjektivni pregled, objektivni pregled, uzimanje anamneze te klinički pregled kuka. Subjektivnim pregledom uzimamo anamnezu, dijagnosticiramo prisutnost bola, postoji li ili ne, te ako postoji kakva je ona, da li se javlja više noću kada je bolesnik miran ili tijekom dana kada se izvode neke aktivnosti, pa se tako i kroz subjektivni pregled rade razni testovi. U objektivnom kliničkom pregledu kuka izvode se: inspekcija, palpacija, funkcionalno testiranje pomoću kojeg dobivamo procjenu mišićne jakosti, mobilnosti, ravnoteže, koordinacije i stabilnosti bolesnika. Koriste se mjerni instrumenti za procjenu kao što su: manualni mišićni test (MMT), vizualno analogna skala (VAS), goniometrija i dinamometrija. Također je potrebno izvesti mjerenje dužine ekstremiteta, mjerenje opseg pokreta, pregled hoda i pregled stabilnost zdjelice. Nakon fizioterapijske procjene određuje se fizioterapijski pristup.

ZADATAK URUČEN	1.09.2021.	POTPIS MENTORA	
----------------	------------	----------------	--



PREDGOVOR

- Zahvaljujem se mentorici prof. Anici Kuzmić mag. physioth. koja je pratila cijeli proces nastajanja mog preddiplomskog rada i svojim savjetima me usmjeravala na ispravljanje problematike koja bi se pojavila prilikom izrade završnog rada,
- Zahvaljujem se svojim roditeljima, sestri i bratu što su mi uvijek davali snagu da prebrodim sve prepreke tijekom mog studiranja,
- Zahvaljujem se kolegicama i prijateljicama Martini Pintarić, Ana – Mariji Križanec, Ingi Brlek te Danijeli Belić koje su me kroz svo vrijeme mojeg studiranja podupirale, pomagale i davale mi savjete da uspješno završim ovaj studij, te su moje vrijeme provedeno na sveučilištu uljepšale i učinile veselijim
- Posebno se zahvaljujem svojem dečku Nikoli Patrčeviću koji mi je uvijek pomagao riješiti nastale probleme, motivirao me i davao snagu da savladam sve prepreke
- Također se zahvaljujem svim profesorima koji su mi prenijeli potrebno znanje i usavršili me da postanem prvostupnik Fizioterapije.

SAŽETAK

Zglob kuka je najveći zglob u ljudskom tijelu i to je zglob koji se nalazi između bedrene i zdjelice kosti. U njemu se nalaze ukupno 5 sveza. Pokreti koji se vrše u zglobu su: fleksija i ekstenzija, abdukcija i adukcija, te vanjska i unutarnja rotacija natkoljenice. Normalna pokretljivost u zglobu kuka omogućuje i normalan hod. Artroza kuka je degenerativna bolest koja je karakterizirana promjenama na zglobnim hrskavicama glave i acetabuluma. Artroza kuka najčešće nastaje u starijoj životnoj dobi, nakon 55 godine života. Tegobe nestaju nakon odmaranja, a nakon opterećenja opet se pojavljuju. Pravi uzrok koksartroze nije sasvim poznat, međutim neki od njih bili bi: dob, genetski čimbenici, hormonska i metabolička oštećenja, poremećaj lokalne cirkulacije, enzimske promjene te neki mehanički razlozi. Postoje dvije vrste artroze kuka, to su sekundarna i primarna, i dva oblika artroze, a to su atrofički i hipertrofički. Dijagnoza artroze kuka donosi se na temelju anamneze i kliničkog pregleda, a ponekad je potrebno raditi laboratorijske testove i RTG dijagnostiku. Važno je provesti fizioterapijsku procjenu kuka kako bi se mogao napraviti plan i program terapije. Fizioterapijska procjena uključuje subjektivni pregled, objektivni pregled, uzimanje anamneze te klinički pregled kuka. Subjektivnim pregledom uzimamo anamnezu, dijagnosticiramo prisutnost bola, postoji li ili ne, te ako postoji kakva je ona, da li se javlja više noću kada je bolesnik miran ili tijekom dana kada se izvode neke aktivnosti, pa se tako i kroz subjektivni pregled rade razni testovi. U objektivnom kliničkom pregledu kuka izvode se: inspekcija, palpacija, funkcionalno testiranje pomoću kojeg dobivamo procjenu mišićne jakosti, mobilnosti, ravnoteže, koordinacije i stabilnosti bolesnika. Koriste se mjerni instrumenti za procjenu kao što su: manualni mišićni test (MMT), vizualno analogna skala (VAS), goniometrija i dinamometrija. Također je potrebno izvesti mjerenje dužine ekstremiteta, mjerenje opseg pokreta, pregled hoda i pregled stabilnost zdjelice. Nakon fizioterapijske procjene određuje se fizioterapijski pristup.

Ključne riječi: artroza kuk, zglob kuka, fizioterapijski pristup, fizioterapija

Summary

The hip joint is the largest joint in the human body and it is the joint located between the femur bone and the pelvis. There are a total of 5 bundles in it. In the hip joint there are a total of five bundles in it. The movements performed in the joint are: flexion and extension, abduction and adduction, and external and internal rotation of the thigh. Normal mobility in the hip joint also allows for normal walk. Hip osteoarthritis is a degenerative disease characterized by changes in the articular cartilage of the head and acetabulum. Hip osteoarthritis most often occurs in old age, after 55 years. Difficulties disappear after resting, and after the load they reappear again. The true cause of coxarthrosis is not completely known, but some of them would be: age, genetic factors, hormonal and metabolic damages, local circulatory disorders, enzymatic changes and some mechanical reasons. There are two types of hip osteoarthritis that are secondary and primary, and two forms of osteoarthritis, and these are the atrophic and hypertrophic form of osteoarthritis. The diagnosis of hip osteoarthritis is made on the basis of anamnesis and clinical examination, and sometimes laboratory tests and X-ray diagnostics must be performed. It is important to conduct a physiotherapy assessment of the hip so that a treatment plan and program can be developed. Physiotherapy assessment includes subjective examination, objective examination, taking a medical history and clinical examination of the hip. With a subjective examination we diagnose whether the pain exists or not, and if there is any, whether it occurs more at night when the patient is calm or during the day when some activities are performed, so through a subjective examination various tests are performed. In the Objective and clinical examination of the hip: inspection, palpation, functional testing are performed, with which we obtain an assessment of muscle strength, mobility, balance, coordination and stability of the patient. Then measuring instruments are used to assess the patient's health problem, such as: MMT, visual analog scale (VAS), goniometry and dynamometry. It is also necessary to perform limb length measurement, range of motion measurement, walk review, and pelvic stability review. If conservative treatment does not help, surgical treatment is resorted to. After physiotherapy assessment, physiotherapy approach is determined.

Key words: Hip osteoarthritis, hip joint, physiotherapy approach, physiotherapy

Popis korištenih kratica

DDS – dijadinamska struja

Hz – herc

IFS – interferentna struja

KHz - kilo herc

lig. – ligamentum / ligament

LS - lumbosakralno

mm – musculorum / mišići

m – musculus / mišić

MMT – manualni mišićni test

MW – megawat

MHz – mega herc

mA – mega amper

n. – nervus / živac

OA – osteoartritis

rr - rami / ogranci

RTG - radiografija

TEP - totalna endoproteza

UZV - ultrazvuk

VAS - vizualno analogna skala

SADRŽAJ

1.UVOD	1
2.ZGLOB KUKA	2
2.1 Anatomska građa zgloba kuka.....	2
2.1.1.Ekstrakapsularne sveze	2
2.1.2.Intrakapsularna sveza.....	3
2.2.Mišići zgloba kuka.....	4
2.2.1.Mišići prednje strane kuka	4
2.2.2.Mišići stražnje strane kuka.....	5
2.3. Živci zgloba kuka	6
2.4.Kretnje u zglobu kuka.....	7
2.5.Biomehanika zgloba kuka	8
3.ARTROZA ZGLOBA KUKA	8
3.1.Epidemiologija.....	9
3.2.Etiologija i patogeneza	9
3.3.Sekundarna i primarna artroza zgloba kuka	10
3.4.Atrofički i hipertrofički oblik artroze zgloba kuka.....	10
3.5.Stadij razvoja artroze kuka	11
3.6.Čimbenici rizika za razvoj artroze kuka	11
3.7.Klinička slika.....	12
3.8.Dijagnostika artroze kuka.....	13
4.LIJEČENJE	13
4.1.Konzervativno liječenje.....	13
4.2.Operativno liječenje.....	14
5.FIZIOTERAPIJSKI POSTUPCI KOD ARTROZE KUKA	16
5.1.Fizioterapijska procjena zgloba kuka	16
5.1.1.Anamneza	16
5.1.2.Subjektivni pregled	16
5.1.3.Objektivni pregled	17
5.1.4.Klinički pregled zgloba kuka	17
5.2.Fizioterapijske intervencije.....	22
5.2.1.Fizikalna terapija.....	22
5.2.2.Hidroterapija	27
5.2.3. Fizioterapija pokretom	28

6. EDUKACIJA I SAMOPOMOĆ	38
7.ZAKLJUČAK	39
8.LITERATURA.....	40
9. POPIS SLIKA	42
10. POPIS TABLICA.....	44

1. UVOD

Artroza dolazi od grčke riječi „arthr“ što znači zglob i „-ose“ što znači bolest. Kada govorimo o artrozi onda govorimo o kroničnoj bolesti koja razara zglobnu hrskavicu gdje naposljetku dolazi i do gubitka zglobne hrskavice sa čestim stvaranjem osteofita. Postepeno se počinje smanjivati pokretljivost u zglobu, nakon čega slijedi ukočenost. Jedan od najčešćih zglobova koju ova bolest zahvaća je zglob kuka [1]. Artroza kuka je najčešća zglobna bolest, koja se počinje javljati od 55 godina života, i to pretežno kod ženskog spola. Zglob kuka je jedan od najvećih zglobova, a nalazi se između bedrene i zdjelične kosti. U njemu se nalaze najčvršće sveze čovjekova tijela, a to su: *ligamentum iliofemorale*, *ligamentum ischiofemorale* i *ligamentum pubofemorale*. Pokreti koji se vrše u zglobu kuka su: fleksija i ekstenzija, abdukcija i adukcija te vanjska i unutarnja rotacija natkoljenice uz cirkumdukciju. Zglob kuka drži zajedno puno mišića koji su pričvršćeni za kosti jakim tetivama. Ti mišići i tetive podupiru njegove pokrete te pomažu u pokretima u zglobu [3]. Normalna pokretljivost u zglobu kuka omogućuje i normalan hod. Hod je individualna osobina svakog čovjeka, a sastoji se upravo od aktivnog pokretanja tijela naizmjeničnim pokretima nogu, tj. ritmičnom kretanju nogu prema naprijed [6]. Zglob kuka ubrajamo u strukture koje podnose veliki dio opterećenja čovjekove ukupne mase, osobito prilikom oslonca samo na jednu nogu npr. tijekom hoda ili trčanja, pa su zbog toga izuzetno podložni ozljedama, ali i degenerativnim promjenama. Problemi u području kuka su brojni i neki se javljaju već u samom djetinjstvu, neki su posljedica velikih opterećenja ili sportskih ozljeda, dok se drugi javljaju uslijed traume, tumora, starenja ili nekih drugih bolesti. Također je uvijek važno razlikovati da li se bol u kuku javlja prilikom tegoba u lumbalnom dijelu kralježnice. Koksartroza, coxarthrosis, arthrosis deformans coxae ili osteoarthritis coxae je degenerativna, progresivna, kronična bolest koja primarno zahvaća zglobove sa zglobnom čahuricom i sinovijalnom opnom. Još uvijek nije potpuno jasno koji faktori su uključeni u nastanak i napredovanje bolesti međutim mnoga patološka stanja se mogu dovesti u vezi sa ovom bolesti, a to bi bila: dob, genetski čimbenici, hormonska i metabolička oštećenja, poremećaj lokalne cirkulacije, enzimske promjene te neki mehanički razlozi [7]. Bolest je polako progresivna i zahvaća jedan ili oba kuka. Glavni simptomi su umor, bol i šepanje, te se može pojaviti i ukočenost. S progresijom bolesti svi pokreti postaju znatno smanjeni ili su potpuno neizvedivi. Prevencija artroze kuka zahtijeva prijevremeno otkrivanje uzroka koji mogu dovesti do razvoja artroze kuka i njihovo adekvatno uklanjanje. Nakon što se obavi fizioterapijska procjena uz pomoć subjektivnog pregleda, objektivnog pregleda, anamneze i kliničkog pregleda najvažnija je fizioterapijska intervencija.

2. ZGLOB KUKA

Kuk, *coxa*, je kuglasti zglob koji drži zajedno puno mišića koji su pričvršćeni za kosti sa jakim tetivama. Ti mišići zajedno sa svojim tetivama pomažu u pokretima u zglobu, a normalnom pokretljivošću omogućuje se i normalan hod [3].

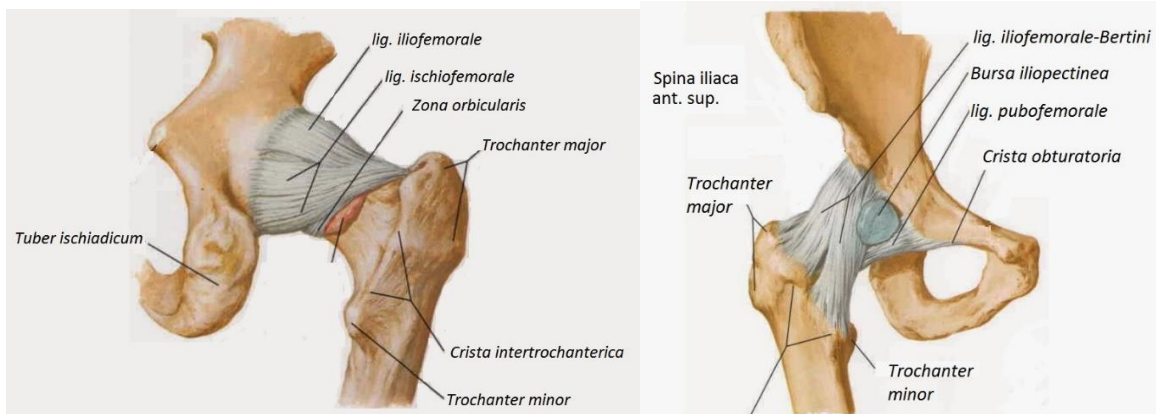
2.1. Anatomska građa zgloba kuka

Zglob kuka, *articulatio coxae*, povezuje gornji kraj bedrene i zdjelične kosti. Konveksno zglobno tijelo čini glava bedrene kosti, *femur*, a konkavno zglobno tijelo čini čašica zdjelične kosti, *acetabulum* [2]. Konkavno tijelo osim koštanog dijela, čini i *lig. transversum acetabuli*. Zglobna čahura se veže oko *labrum acetabulare* tako da on ostaje unutar zglobnog prostora [3].

2.1.1. Ekstrakapsularne sveze

Ekstrakapsularne sveze pojačavaju zglobnu čahuru, a istodobno ograničavaju opseg kretnje u zglobu kuka [Slika 2.1.1.1] Te sveze su: *zona orbicularis*, *ligamentum iliofemorale*, *ligamentum ischiofemorale* i *ligamentum pubofemorale*. [3]

1. *Zona orbicularis* je prstenasta sveza. Ona poput ovratnika okružuje mjesto vrata *femura* i njezina prstenasta struktura je vidljiva na unutarnjoj plohi zglobne čahure [3].
2. *Lig. iliofemorale* je najčvršća sveza čovjekova tijela. Polazi sa *spina iliaca anterior inferior* s ruba *acetabuluma* i veže se na *linea intertrohanterica*. Sveza ima čvršći dio, *pars transversa*, i slabiji dio, *pars descendens*. Ona omogućuje pri uspravnom stavu držanje zdjelice prema natrag (tzv. *amuskularno držanje*) i sprječava pad tijela prema natrag. Pri flektiranoj natkoljenici sveza se opusti pa je onda moguće još dodatno pomicanje zdjelice prema dorzalno, odnosno moguća je kretnja sjedenja. Deblji lateralni dio sveze ograničava abdukciju i vanjsku rotaciju natkoljenice, a medijalni dio sveze ograničava unutarnju rotaciju. Pri uzdignutoj natkoljenici omlohavi se cijela sveza, pa je tada moguće najopsežnije napraviti rotacijske kretnje [3].
3. *Lig. ischiofemorale* polazi od *os ischii* ispod *acetabula* i usmjeren je vodoravno preko *collum femoris* iznad spajanja lateralnog dijela iliofemorale sveze i njegova se vlakna također uključuju u *zonu orbicularis*. Ova sveza ograničuje unutarnju rotaciju natkoljenice [3].
4. *Lig. pubofemorale* je najslabija sveza, polazi s *crista obturatoria* i s dijela opturatorne opne te ulazi u zglobnu čahuru i *zonu orbicularis* pa nastavlja prema *femuru*. Ograničuje abdukciju [3].

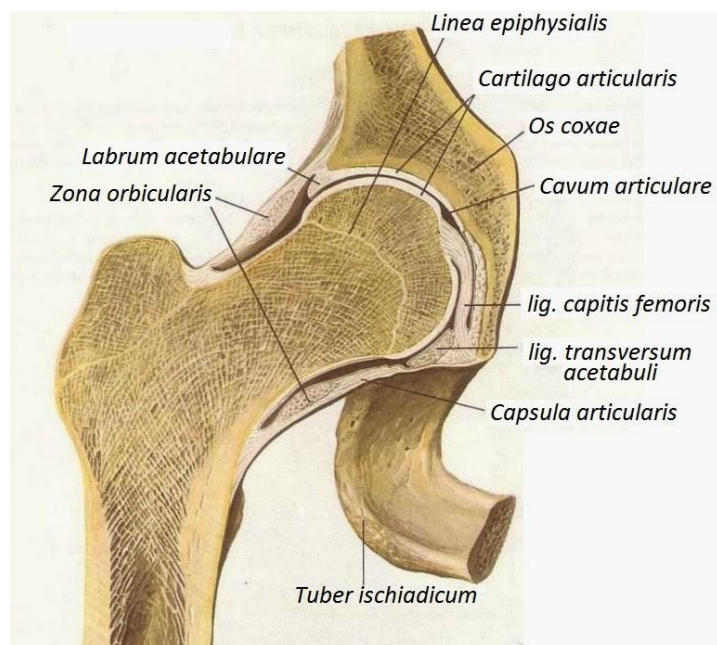


Slika 2.1.1.1 Ekstrakapsularne sveze zgloba kuka

Izvor: [<http://medicinskifakultet.blogspot.com/2013/11/spojevi-donjeg-ekstremiteta-juncturae.html>]

2.1.2. Intrakapsularna sveza

Intrakapsularnu svezu čini *ligamentum capitis femoris* koji polazi iz *incisura acetabuli* i dolazi do *fovea capitis femoris* [Slika 2.1.2.1]. Sveza ne održava doticaj među zglobnim tijelima, nego tek pri iščašenju svojom napetošću sprječava daljnje razdvajanje zglobnih tijela [3].



Slika 2.1.2.1. Intrakapsularne sveze zgloba kuka

Izvor: [<http://medicinskifakultet.blogspot.com/2013/11/spojevi-donjeg-ekstremiteta-juncturae.html>]

2.2. Mišići zgloba kuka

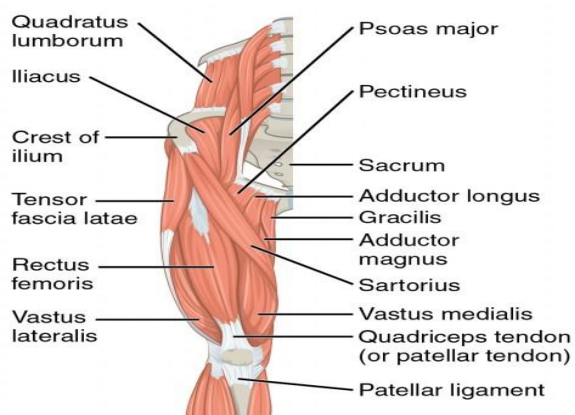
Mišići pomažu tijekom izvođenja pokreta u zglobu kuka. Dije se na mišiće prednje i stražnje strane kuka. Mišići prednje strane zgloba kuka čine: *m. psoas major*, *m. iliacus*, *m. psoas minor*, *m. quadriceps femoris*, *m. quadratus femoris* i *m. obturatorius externus*. Mišići stražnje strane zgloba kuka čine: *m. gluteus maximus*, *m. gluteus medius*, *m. gluteus minimus*, *m. piriformis*, *m. sartorius*, *m. obturatorius internus*, *m. gemellus superior*, *m. gemellus inferior*, *m. adductor longus*, *m. pectineus*, *m. gracilis* i *m. adductor brevis* [Slika 2.2.1] [3].

2.2.1. Mišići prednje strane kuka

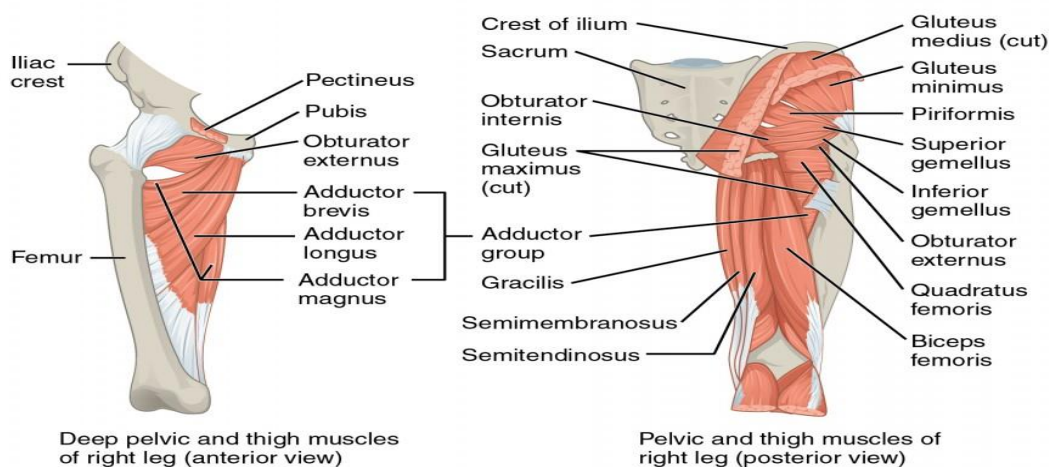
- *m. psoas major* → polazi od lateralne strane trupova 12 torakalnog i gornja 4 lumbalna kralješka, intervertebralne ploče te rebrenog nastavka od 1. do 4. lumbalnog kralješka, a hvata se za *trochanter minor*. Izvodi fleksiju i unutarnju rotaciju natkoljenice [3].
- *m. iliacus* → polazi od *fossa iliaca*, *spina iliaca anterior inferior*, a hvata se za stražnju stranu *trochanter minor*. Izvodi fleksiju i unutarnju rotaciju natkoljenice. *M. psoas major* et *minor* i *m. iliacus* zajedno čine *m. iliopsoas* [3].
- *m. psoas minor* → polazi od 12 torakalnog do 4 lumbalnog kralješka, dok se hvata za fasciju *m. iliopsoas*. Izvodi fleksiju i unutarnju rotaciju natkoljenice [4].
- *m. quadriceps femoris* → ima četiri dijela: *m. rectus femoris*, *m. vastus medialis*, *intermedius et lateralis*. *M. rectus femoris* polazi od *caput rectum*, *spina iliaca anterior inferior*. *M. vastus medialis* polazi od donje dvije trećine usne *labium mediale lineae asperae*. *M. vastus lateralis* polazi od distalnog dijela *trochanter majora* i *labium laterale lineae asperae* i *M. vastus intermedius* polazi od gornje dvije trećine prednje i postranične strane bedrene kosti. Hvatište za sva četiri mišićna dijela je proksimalni i postranični dio *patellae*, *tuberositas tibiae* putem sveze *lig. patellae*, te područje postranično od hrapavosti *tuberositas tibiae*. Izvodi fleksiju natkoljenice [4].
- *m. quadratus femoris* → on je četverokutna mišićna ploča koja polazi sa *tuber ischiadicum*, a hvata se za *crista intertrochanterica*. Izvodi vanjsku rotaciju i adukciju natkoljenice [3].
- *m. obturatorius externus* → polazi sa vanjske plohe medijalnog koštanog ruba opturatornog otvora, a hvata se za zglobnu čahuru. Izvodi vanjsku rotaciju [3].

2.2.2. Mišići stražnje strane kuka

- *m. gluteus maximus* → on je najveći i najteži mišić na stražnjoj strani zdjelice i jedan od najvećih mišića na tijelu. Površinski dio mišića mu polazi od *crista iliaca, spina iliaca posterior superior, fascia thoracolumbalis, os sacrum, os coccygis*, dok mu Dubinski dio mišića polazi od *ala ossis ilii, lig. sacrotuberale* i fascije *m. gluteus medius*. Hvatište mišića je za *tractus iliotibialis, tuberositas glutea*, te izvodi ekstenziju i vanjsku rotaciju natkoljenice [3].
- *m. gluteus medius* → polazi od *facies glutea allae ossis ilii, crista ossis ilii, fascia iliaca*, a hvata se za *trochanter major*. Prednji dio mišića izvodi unutarnju rotaciju i fleksiju natkoljenice, a stražnji dio vanjsku rotaciju i ekstenziju natkoljenice [3].
- *m. gluteus minimus* → polazi od glutealne fascije *ala ossis ilii*, a hvata se za *trochanter major*, te je slab abduktor [3].
- *m. piriformis* → polazi od križne kosti, rub *incisura ischiadica major*, a hvata se sa unutrašnje strane vrha *trochanter major*, te izvodi vanjsku rotaciju i abdukciju natkoljenice [3].
- *m. sartorius* → polazi sa *spina iliaca anterior superior*, a hvata se medijalno od *tuberositas tibiae*, te izvodi fleksiju i vanjsku rotaciju natkoljenice [3].
- *m. obturatorius internus* → polazi sa unutrašnje plohe zdjelične kosti oko *foramen obturatum* i *membrane obturatoria*, dok se hvata za *fossa trochanterica* i izvodi vanjsku rotaciju natkoljenice [3].
- *m. gemellus superior* → polazi do *spina ischiadica*, te se hvata za *fossa trochanterica*. Izvodi vanjsku rotaciju, adukciju i ekstenziju natkoljenice [4].
- *m. gemellus inferior* → polazi od *tuber ischiadicum*, te se hvata za *fossa trochanterica*. Izvodi vanjsku rotaciju, adukciju i ekstenziju natkoljenice [4].
- *m. adductor longus* → polazi od *ramus superior ossis pubis*, te se hvata za *medijalnu trećinu medijalne usne linea aspera* [3].
- *m. pectineus* → polazi sa *ramus ossis pubis*, te se hvata za *linea pectinea* i *proksimalni dio linea aspera*. Izvodi fleksiju i adukciju natkoljenice.
- *m. gracilis* → polazi sa *ramus inferior ossi pubis*, te se hvata za *medijalnu stranu tibie*. Izvodi adukciju natkoljenice.
- *m. adductor brevis* → polazi sa *ramus inferior ossi pubis*, te se hvata za *gornju trećinu labium mediale lineae asperae*. Izvodi adukciju i vanjsku rotaciju [3].



Superficial pelvic and thigh muscles of right leg (anterior view)



Deep pelvic and thigh muscles of right leg (anterior view)

Pelvic and thigh muscles of right leg (posterior view)

Slika 2.2.1. Mišići prednje i stražnje strane zgloba kuka

Izvor: [<https://fitnes-uciliste.hr/kuk-korekcije-i-savjeti/>]

2.3. Živci zgloba kuka

Živci koji inerviraju mišiće natkoljenice pripadaju slabinsko – križnom spletu, *plexus lumbosacralis*, a to su: *n.obturatorius*, *n.ischiadicus* i *n.femoralis*

- *n. obturatorius* → je živac koji izlazi iz L2 – L4. dijeli se na *rr. musculares* koji inervira aduktorne mišiće natkoljenice, te medijalnu stranu kože natkoljenice [5],
- *n. ischiadicus* → on je najdulji i najdeblji živac u ljudskom tijelu, proteže se od zdjelice do vrha prstiju na nozi te inervira stražnju skupinu mišića natkoljenice i kožu stražnje strane natkoljenice [5],
- *n. femoralis* → živac izlazi iz L1 – L4, najveći je živac lumbosakralnog spleta i inervira kožu i mišiće natkoljenice [5].

2.4. Kretnje u zglobu kuka

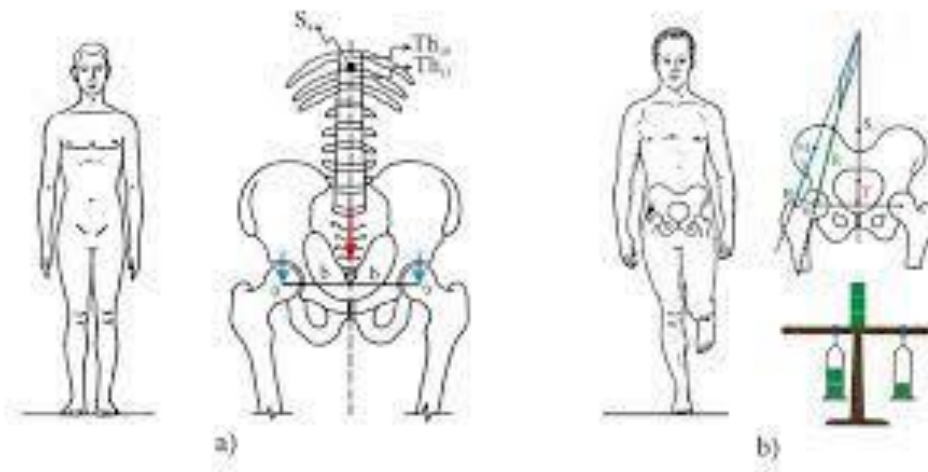
Zglob kuka je kuglasti zglob koji pokrete izvodi kroz poprječnu, sagitalnu i uzdužnu os. Oko poprječne osi izvode se fleksija (*anteverzija*) i ekstenzije (*retroverzija*). Oko sagitalne osi se izvodi abdukcija i adukcija, te se oko uzdužne osi izvodi vanjska i unutarnja rotacija. Cirkumdukcija je složena radnja koja se sastoji od svih navedenih pokreta [5]. Iako je kuk vrlo gibljiv zglob, njegova je pokretljivost pri hodu i opterećenju relativno jednostavna. Glavna funkcija fleksije i ekstenzije kuka pri hodu odvija se sinergistički. Fleksori i ekstenzori kuka obavljaju pokrete pri hodu, u smjeru prema naprijed, natrag i abduktorno, te pritom vrše stabilizaciju zdjelice [6]. Pri izvođenju svih prisutnih pokreta u zglobu kuka potrebno je obratiti pažnju na povezane funkcionalne segmente, posebno na lumbosakralni (LS) dio kralježnice, koljena, te stopala [6]. Pokreti po stupnjevima u zglobu kuka prikazani su u Tablici br. 2.4.1.

Tablica 2.4.1. Prikaz pokreta i stupnjeva u zglobu kuka. Izvor: [I. Klaić, L. Jakuš, Fizioterapijska procjena, 2017]

<i>POKRETI</i>	<i>STUPNJEVI</i>
<i>FLEKSIJA</i>	0° - 130°
<i>EKSTENZIJA</i>	10°- 20°
<i>ABDUKCIJA</i>	0°- 45°
<i>ADUKCIJA</i>	0°- 30°
<i>ABDUKCIJA pri fleksiji kuka od 90°</i>	0° - 80°
<i>ADUKCIJA pri fleksiji kuka od 90°</i>	0°- 20°
<i>UNUTARNJA ROTACIJA</i>	0°- 30°/40°
<i>VANJSKA ROTACIJA</i>	0°- 40°/50°
<i>UNUTARNJA ROTACIJA s flektiranim kukom</i>	0°- 45°
<i>VANJSKA ROTACIJA s flektiranim kukom</i>	0°- 50°

2.5. Biomehanika zgloba kuka

Normalna pokretljivost zgloba kuka omogućuje i normalan hod, a hod je individualna osobina svakog čovjeka. Tijekom hoda postoji faza oslonca oba dvjema nogama, te faza oslonca samo jednom nogom. Svaka neusklađenost, ritmičkih i naizmjeničnih pokreta nogu može uzrokovati poremećeni hod, tj. šepanje ili antalglično hodanje. S obzirom na osobitosti građe ljudskog tijela u tijeku oslonca na obje noge polovica tjelesne težine se prenosi na svaki zglob kuka. Gravitacijska sila pri opterećenju stajanja na samo jednoj nozi ne djeluje u sredini tijela, iz tog razloga imamo ekscentrično opterećenje zgloba kuka. Da bi zdjelica bila stabilna, pomaže joj pelvitrohanterna i glutealna muskulatura. Odnos djelovanja tjelesne težine (medijalna poluga) i mišićne sile (lateralna poluga) kod hoda je 3:1 u korist težine tijela [Slika 2.5.1] [6].

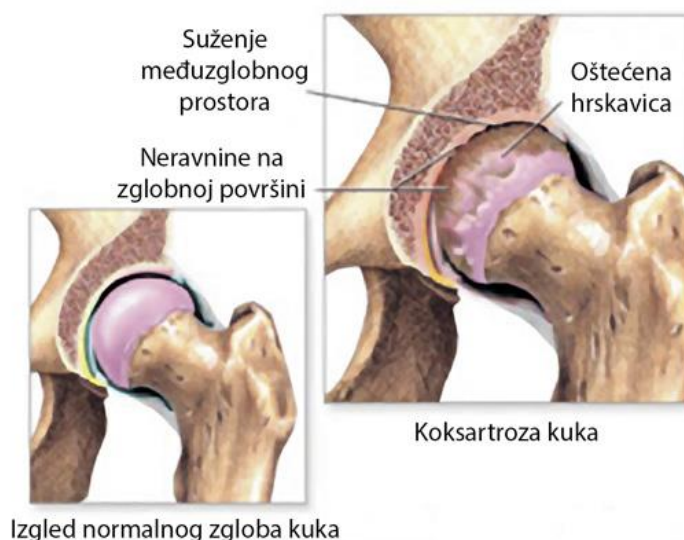


Slika 2.5.1. Prikaz prijenosa težine na zglob kuka

Izvor: [file:///C:/Users/Korisnik/Downloads/babic_milena_fsb_2017_predd_sveuc.pdf]

3. ARTROZA ZGLOBA KUKA

Artroza zgloba kuka (koksartroza, coxarthrosis, osteoarthritis coxa, arthrosis deformans coxae) je degenerativna bolest karakterizirana promjenama na zglobnim hrskavicama glave i *acetabuluma*, a kasnije i na ostalim strukturama zgloba kuka kao što su zglobna čahura i subhondralna kost [Slika 3.1] [6].



Slika 3.1. Prikaz normalnog stanja zgloba kuka i stanja nakon artrotskih promjena

Izvor: [<https://www.bioscentar.rs/koksartroza-artroza-kuka/>]

3.1. Epidemiologija

S razvijenom simptomatologijom boli, osjećaja zakočenosti i ograničenim funkcioniranjem susreće se u oko 5% populacije starije od 55 godina života, pretežno kod žena. Oko polovice tih bolesnika će jednog dana morati ići na operativni zahvat. Artroza kuka je dakle u današnje vrijeme sve važniji i aktualniji problem u suvremenoj ortopediji. Razlog porasta degeneracijski oboljenja su produživanje životnog vijeka te različiti ekološki problemi [6].

3.2. Etiologija i patogeneza

Pravi uzrok artroze nije sasvim poznat, međutim mnoga patološka stanja mogu biti razlog nastanka artroze kuka. To bi bila: dob, genetski čimbenici, hormonska i metabolička oštećenja, poremećaj lokalne cirkulacije, enzimske promjene te neki mehanički razlozi. Bolest je polako progresivna i zahvaća jedan ili oba kuka. Promjene počinju u zglobnoj hrskavici gubitkom hondroitin sulfata, što dovodi do smanjenja elastičnosti hrskavice. Proces se ubrzava ako postoji: inkongruencija zglobnih tijela, instabilitet zgloba, ishemija, poremećaj biomehanike, pojačano opterećenje kuka, izravna trauma, konstitucijski čimbenici, upale te idiopatski (*nepoznati*) razlozi [7].

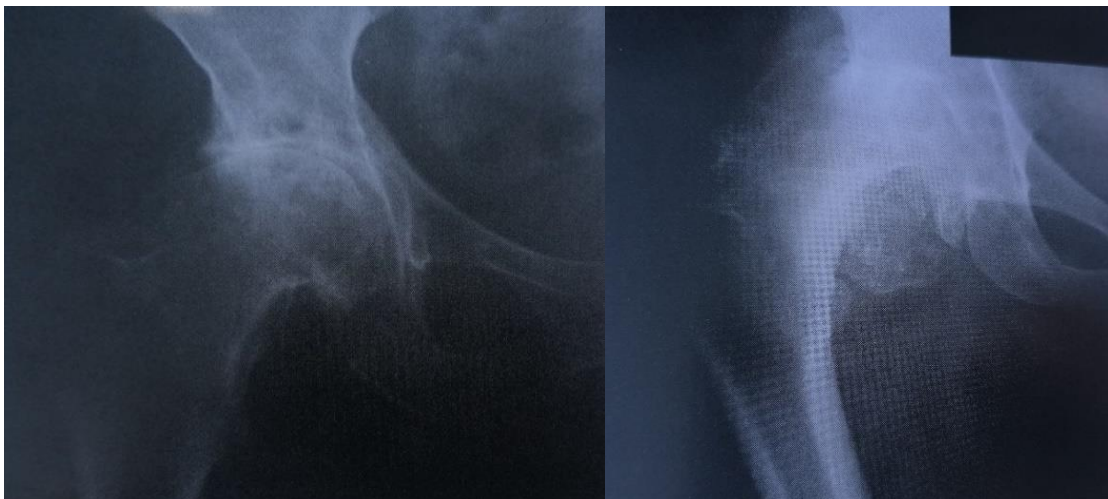
3.3. Sekundarna i primarna artroza zgloba kuka

Postoje dvije vrste artroze zgloba kuka, a to su: sekundarna i primarna artroza zgloba kuka.

- *Sekundarna artroza* je posljedica nekog poremećaja, neke druge bolesti ili ozljede kuka. Kod te vrste artroze hrskavica je normalne građe i elastičnosti, ali ona ne može izdržati povećano opterećenje, naprezanje ili izravno oštećenje, pa je iz tog razloga započeo degenerativni proces. Smatra se da razlog za nastanak bolesti nije primarno u zglobnoj hrskavici, nego za to postoji drugi izvan hrskavični razlog. Sekundarna artroza često počinje preartrozom kuka. To je stanje koje upozorava da sile opterećenja u kuku nisu dobro raspoređene, tj. da postoji neko rubno opterećenje i neki znaci prenaprezanja [7]
- *Primarna ili idiopatska artroza* je artroza kod kojih se razlog nastanka ne može objasniti. Ne uzrokuje ih trauma ni upala. Zglobna su tijela sukladna, ne postoji rubno opterećenje, te ništa ne ukazuje na naprezanje ni pojačana opterećenja. Smatra se da je primarno pogreška u vrijednosti i strukturi zglobne hrskavice, koja ne može izdržati normalno opterećenje ni naprezanje u zglobu kuka. Prvo strada zglobna hrskavica glave i *acetabuluma*. Ona je na nekim mjestima slomljena i otkinuta ili stanjena i nepravilna. Na pojedinim mjestima, osobito na gornjem dijelu glave *femura*, hrskavica može potpuno nestati, pa nastaje tzv. „*koštana čela*“. Na mjestima gdje je vanjski pritisak jak, dolazi do cirkulacijskih i nutritivnih oštećenja i do odumiranja pojedinih koštanih dijelova što rezultira resorpcijom i stvaranjem cista koje mogu biti velike i brojne. Takve ciste mogu ostaviti deformacije na zglobnim tijelima. Zato se i bolest prije zvala *arthrosis deformans*. Na rubovima zglobnih tijela stvara se nova kost, odnosno osteofit, kao pokušaj povećanja kontaktnih površina zglobnih tijela i smanjenja opterećenja po jedinci površine. Degenerativni proces se širi i na zglobnu čahuru koja postaje zadebljana i skvrčena, pa se često pojavljuje sinovijalni izljev [7].

3.4. Atrofički i hipertrofički oblik artroze zgloba kuka

Sve vrste artroze ne stvaraju jednaku količinu osteofita. S obzirom na količinu stvaranja degenerativnih osteofita u zglobu, razlikuju se dva oblika: atrofički i hipertrofički [Slika 3.4.1.]. Kod atrofičkog oblika je izbrisan zglobni prostor zbog uništene zglobne hrskavice, uz degenerativne ciste, ali sa stvaranjem osteofita. Kod hipertrofičkog oblika dolazi do izrazito hipertrofičnih osteofita oko cijelog zgloba [7].



Slika 3.4.1. Prikaz atrofičkog i hipertrofičkog oblika artroze zgloba kuka

Izvor: [M. Erceg, Ortopedija za studente medicine, 2006.]

3.5. Stadij razvoja artroze kuka

Stadiji razvoja artroze kuka dijele se na 4 dijela:

- 1. *stadij* – neoštećena hrskavica
- 2. *stadij* – rane degenerativne promjene
- 3. *stadij* – uznapredovale degenerativne promjene
- 4. *stadij* – završni stadij degenerativnih promjena [8].

3.6. Čimbenici rizika za razvoj artroze kuka

Čimbenici rizika za stvaranje artroze zgloba kuka bili bi: životna dob, genetska predispozicija, pretilost, spol, loš položaj zgloba kuka, etnicitet, prethodne traume u području kuka, neki poremećaji zgloba kuka, mišićna slabost, fizički naporno zanimanje, problemi nakon kirurškog zahvata. Etnicitet i genetska predispozicija daju najveću mogućnost za nastanak artroze kuka, dok pretilost povećava rizik od nastanka artroze. Također važnu ulogu imaju godine, jer se s godinama rizik od razvoja nastanka artroze kuka povećava i to se pretežno više javlja kod ženskog spola [9].

3.7. Klinička slika

- ✚ **Bol** → se u početku javlja povremeno, traje dan ili dva, a kasnije je moguće i dulje. Osobito se javlja nakon duljeg hodanja ili neke duže fizičke aktivnosti. Bol se pojačava po jakosti i duljini trajanja, te se obično lokalizira u području prednje, lateralne ili stražnje strane zgloba kuka, a najčešće u preponi i širi se niz prednje i unutarnje stranu natkoljenice sve do koljena,
- ✚ **Osjetljivo i napeto područje** → najviše na mjestu gdje je zglobna čahura jače zahvaćena upalnim procesom, tj. sinovitisom,
- ✚ **Krepitacije i smanjenje izvođenja pokreta** → abdukcije, unutarnje rotacije i ekstenzije u kuku,
- ✚ **Mišićni spazam** → posljedica je degenerativnih promjena na zglobnim tijelima, iz tog se razloga kretanje u zglobu smanjuju, a moguće je i da pokreti potpuno nestanu,
- ✚ **Šepanje** → javlja se na početku bolesti, u smislu nagibanja tijela na bolesnu stranu (duchenneov znak)
- ✚ **Antalgično šepanje** → šepanjem je kuk rasterećen, pa je zato i bolnost u kuku manja i to je tzv. antalgično šepanje
- ✚ **Trendelenburgov znak**
- ✚ **Kontraktura zgloba i deformitet** → one s vremenom nastaju, i to kada se zglob kuka najčešće postavlja u položaj fleksije (fleksijska kontraktura)
- ✚ **Fleksijska kontraktura**
- ✚ **Addukcijska kontraktura** → noga često u položaju vanjske rotacije, te postoji i prividno skraćanje noge. Kad bolesnik želi stati na obje noge, on aduciranu nogu mora vratiti natrag prema abdukciji, tada se podiže zdjelica na toj strani i noga postaje prividno kraća [7].

Zbog sve jačih bolova i deformacija bolesnik teže hoda pa si pomaže sa štapom ili štakom. Štap ili štaka nose se u suprotnoj ruci i znatno pomaže bolesniku jer rasterećuje kuk. Ako su tegobe jače, onda bolesnik koristi 2 štake. Mlađi više koriste dolaktne, dok stariji potpazušne štake [7].

3.8. Dijagnostika artroze kuka

Dijagnoza artroze zgloba kuka donosi se na temelju anamneze, fizikalnog pregleda, te pomoću laboratorijski testova i RTG snimke. Anamnestičkim podacima dobivamo važne informacije vezane za tegobe bolesnika, koliko traju, te gdje je njihova lokalizacija. Pomoću tih informacija možemo dobiti procjenu bolesnikove motivacije i suradnje. Fizikalnim pregledom dobivamo informacije koliko je zglob ukočen i bolan, koliki mu je opseg pokreta, te da li postoji krepitacija. Kod artroze kuka nisu prisutni crvenilo ili osjećaj topline, međutim mogu biti prisutni izljevi tekućine u zglob i natečenost. Laboratorijskim pretragama krvi, mokraće i posebnim testovima za reumatoidni faktor u većini slučajeva nemaju neku veću važnost iz razloga jer su laboratorijski nalazi u granicama normale [8]. Radiološki nalazi mogu se klasificirati prema: težini oštećenja hrskavice, postojanju osteofita, stupnju skleroze subhondralne kosti, te postojanju cista. U iznimnim slučajevima može biti korisna i ultrazvučna dijagnostika, a magnetska rezonancija nije uobičajeno indicirana za postavljanje dijagnoze artroze zgloba kuka. Za većinu pacijenata najvažniji simptom artroze kuka je bol [9].

4. LIJEČENJE

Liječenje ovisi o stupnju patološkog procesa i smetnjama bolesnika, ali i o životnoj dobi, zanimanju, životnim navikama te sposobnosti bolesnika da shvati i prihvati svoju bolest i metode liječenja [7].

4.1. Konzervativno liječenje

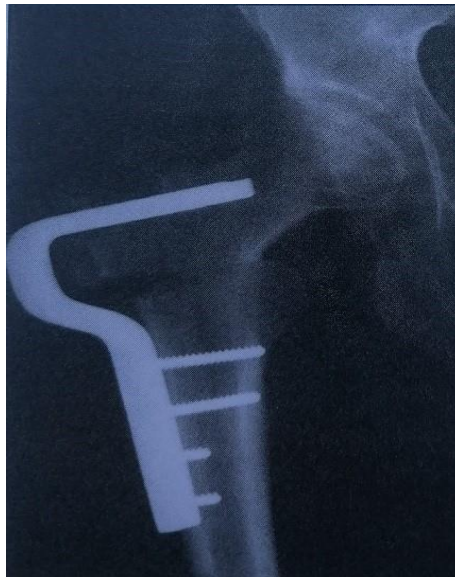Konzervativno liječenje se primjenjuje kao početno liječenje kod većine bolesnika, osobito kod onih koji imaju neke smetnje bez uznapredovanih artrotskih promjena.

- **Medikamentozno liječenje** – počinje paracetamolom podijeljenim u nekoliko dnevnih doza do 3 – 4 g/dan kroz 21 dan. Ako se bol ne može kontrolirati onda se u terapiju dodaju još i NSAR i metamizol. Također se liječenje provodi s analgeticima i antireumaticima, te simptomatsko liječenje [7].
- **Rasterećenje kuka** – na prvom je mjestu smanjiti tjelesnu težinu ako se radi o debljoj osobi, te smanjenje tjelesnih i fizičkih aktivnosti. Savjetuje se da osobe više miruju i odmaraju, te da što manje hodaju i stajanju na noge [7].
- **Fizioterapija** – korištenje fizioterapijskih postupaka.

4.2. Operativno liječenje

Kod bolesnika s težim stupnjem artroze kuka provodi se operativno liječenje. Cilj takvog liječenja je: ukloniti ili smanjiti bol u kuku i popraviti funkciju ekstremiteta kod onih bolesnika kod kojih konzervativno liječenje nije dalo zadovoljavajući rezultat [7].

Korekcijska osteotomija → u liječenju koksartroze imaju važno mjesto, osobito kod sekundarnih koksartroza lakšeg stupnja, te u slučajevima tzv. preartroza kuka [Slika 4.2.1]. Korekcijske osteotomije se mogu raditi na *femuru* i *zdjelici*. Ovim operacijama se povećava kontaktna površina između zglobnih tijela i smanjuje se opterećenje po jedinici površine zglobnih hrskavica. Time se povećava vijek zgloba kuka i odgađa nastajanje i pogoršanje degenerativnih procesa u kuku. Cilj je što dulje sačuvati vlastiti kuk, te da što kasnije dođe do ugradnje umjetnog kuka [7].



Slika 4.2.1. Rtg snimka zgloba kuka nakon korekcijske osteotomije

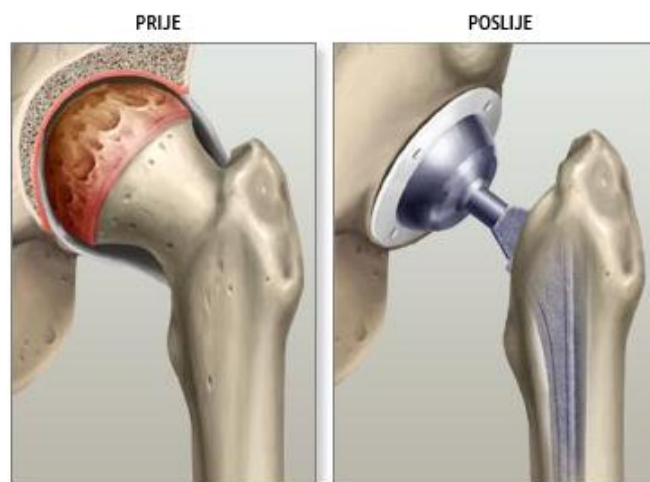
Izvor: [M. Erceg, Ortopedija za studente medicine, 2006.]

Artrodeza kuka → prije nastanka endoproteze, bio je često izvođen zahvat na zglobu kuka u liječenju koksartroze. Danas se on relativno rijetko koristi i to u slučajevima samo sekundarne koksartroze nakon gnojnih upala zgloba kuka, gdje postoji mogućnost od infekcije endoproteze, te se koristi poslije traumatskih stanja kuka kod mlađih ljudi gdje zanimanje traži stabilan i čvrst oslonac noge [7].

Artroskopija kuka → relativno novija operacijska metoda u liječenju artroze kuka. Koristi se kod bolesnika u ranim fazama bolesti koji imaju bolove u trajanju od nekoliko mjeseci do nekoliko godina, a nemaju kontrakturu zgloba. Artroskopija ima nisku učestalost komplikacija od kojih su najčešće: neuropraksije i hematomi, a od ozbiljnijih komplikacija su: avaskularna nekroza glave *femura* [10].

Endoproteze → dijele se u dvije skupine: parcijalne ili djelomične endoproteze koje zamjenjuju samo konveksno zglobno tijelo i potpune ili totalne endoproteze koje zamjenjuju cijeli zglob kuka.

- *Parcijalna endoproteza zgloba kuka* - zamjenjuje se samo femoralna komponenta i ne daje ni približno dobre rezultate kao ugradnja TEP-a kuka. Iako je tehnički jednostavnija, već u kratkoročnom periodu ima znatno više komplikacija, te bi trebala biti rezervirana samo za bolesnike kod kojih se očekuje do godina dana života [11].
- *Totalna endoproteza zgloba kuka* - smatra se sigurnim i operacijskim zahvatom koji omogućuje smanjivanje bolova i poboljšanje funkcije, čak i kod uznapredovanih promjena u kuku. Kod TEP- a kuka zglob je zamijenjen umjetnom glavom *femura* koja artikulira s umjetnim acetabularnim dijelom [Slika 4.2.2.]. Danas u svijetu koriste bescementne endoproteze koje se sve više ugrađuju zbog jednostavnije tehnike i boljih rezultata, dok se cementne endoproteze preferiraju kod starijih bolesnik ili kod bolesnika s metaboličkim bolestima kosti. TEP kuka ima vijek trajanja od oko 20 – 25 godina, međutim postoje komplikacije koje mogu taj vijek znatno smanjiti [10].



Slika 4.2.2. Prikaz stanja kuka prije i poslije totalne endoproteze

Izvor: [<https://bodybalance.hr/rehabilitacija-nakon-totalne-endoproteze-kuka/>]

5. FIZIOTERAPIJSKI POSTUPCI KOD ARTROZE KUKA

Fizioterapijske postupke kod artroze kuka čine: fizioterapijska procjena i fizioterapijska intervencija. Pomoću njih pomaže se utvrditi uzrok nastanka artroze kuka, tegobe te se planira i izvodi program liječenja.

5.1. Fizioterapijska procjena zgloba kuka

Fizioterapijska procjena sastoji se od: anamneze, subjektivnog pregleda, objektivnog pregleda, te kliničkog pregleda zgloba kuka. U fizioterapijskoj procjeni pacijent je najvažniji član tima, ako on aktivno ne sudjeluje i nije dovoljno motiviran, fizioterapijski proces neće biti uspješan.

5.1.1. Anamneza

Fizioterapeut treba prikupiti informacije koje su važne za bolest kuka. Prvo što se ispituje je koje su zapravo glavne poteškoće koje su dovele bolesnika do nas, zatim koji je uopće bolesnikov zdravstveni problem, kada je on započeo, da li je njegovo stanje traje već dulje vrijeme, te je li se ponavlja ili je prisutno stalno. Također je vrlo važno znati da li je prisutna bol, gdje se ona nalazi ako postoji, da li onesposobljava rad zgloba, koliko dugo traje te dali se javlja više noću ili tijekom dana. Mora se provjeriti je li u području kuka postoji oteklina, te da li je bolesnik imao povišenu tjelesnu temperaturu. Nakon što se dobije slika o stanju zgloba kuka. Važna je i informacija o tome da li bolesnik može obavljati normalno aktivnosti svakodnevnog života, te je li dovoljno motiviran za budući plan terapije i za vježbanje [12].

5.1.2. Subjektivni pregled

Subjektivni pregled je postupak kojim uzimamo anamnezu, odnosno provodimo intervju s bolesnikom. Ovaj pregled daje bolesniku mogućnost da opiše svoje stanje ili bolest, te kako ta bolest utječe na njegov život i na obavljanje aktivnosti svakodnevnog života. Kvaliteta i istinitost dobivenih informacija ovise o komunikaciji s bolesnikom. Subjektivnom pregledu, bol je najvažnija komponenta koju moramo ispitati. Bol je obično povezana sa određenim trajnim položajem tijela ili pokretom dijela tijela. Vrlo je važno uvidjeti ako postoji ukočenost zgloba, koja najčešće nastaje nakon prisustva boli jer bolesnik odmara, pa tako onda nastaje novi i još veći problem. Dio subjektivnog pregleda je također procjena bolesnikovog psihičkog stanja koje uključuju poremećaje raspoloženja, npr. depresija i anksioznost. Potrebno je ispitati da li bolesnik ima socijalnu potporu, te da li sudjeluje u nekim društvenim zajednicama [9].

5.1.3. Objektivni pregled

Objektivni pregled se bazira na informacijama iz bolesnikove anamneze i medicinske dokumentacije koje su važne za nastale tegobe i samu bolest. Također su važne informacije dobivene od inspekcije, palpacije i raznih testova i mjerenja koja se obavljaju

5.1.4. Klinički pregled zgloba kuka

Klinički pregled zgloba kuka obavlja se u ležećem položaju na leđima ili trbuhu na tvrdoj i ravnoj podlozi. Promatra se odnos zdjelice koja treba biti vodoravna sa simetričnim položajem prednjih gornjih ilijakalnih spina. Kada se pregledava kuk, bolesna strana se uspoređuje s zdravom stranom. Svrha kliničkog pregleda je: donošenje fizioterapijske dijagnoze, odnosno evaluacija funkcionalne pokretljivosti pacijenta [12].

5.1.4.1. Inspekcija

Procjena položaja zglobova, ali i ostalih dijelova tijela te obrazac njihovog kretanja na način da se traži od pacijenta da izvede neke od aktivnosti svakodnevnog života kao što su: sjedanje i ponovno ustajanje iz sjedećeg položaja, ustajanje iz supiniranog položaja, hodanje, penjanje te spuštanje stepenicama. Potrebno je napraviti fizioterapijsku procjenu leđa, zdjelice, gležnjeva i stopala te kvalitetu njihove pokretljivosti. Također je potrebno provjeriti postoje li deformacije zglobova ili indikacije za nastanak aktivnog upalnog procesa. Vrlo je važna informacija ako bolesnik koristi neka pomagala [12].

5.1.4.2. Palpacija

Palpaciju obavljamo tijekom mirovanja i u pokretu. Prije počeka palpacije, trebamo zamoliti bolesnika da nam pokaže mjesto u području kuka gdje ga najviše boli jer je kuk smješten duboko, pa se ta boli može nalaziti u području prepona, sa unutrašnje strane natkoljenice ili u glutealnoj regiji. Provjerava se ako postoji neke abnormalne tjelesne strukture, osjetljivost bolesnika, oteklina, toplina, smanjeni mišićni tonus i bol [12].

5.1.4.3. Funkcionalno testiranje

Funkcionalno testiranje koristi se za procjenu mišićne jakosti, mobilnosti, ravnoteže, koordinacije i stabilnosti, te ima važnu ulogu u procjeni funkcioniranja pacijenta. Testovi propriocepcije predstavljaju testiranje: osjeta položaja zgloba (*na način da fizioterapeut postavi zglob u određeni položaj, a pacijent mora prepoznati koji je to položaj*) i osjet pokreta zgloba (*fizioterapeut pokreće zglob u određenom smjeru, a pacijent mora prepoznati smjer kretanja*) [10]. Za mišićnu jakost koristi se manualni mišićni test (MMT). To je najpraktičniji, najdostupniji i najstariji način procjene mišićne jakosti. Tijekom testiranja daju se ocjene od 0

do 5. kod ocjene 0 ne može se izvesti pokret niti palpacija. Kod ocjene 1 nema pokreta u zglobu. Ocjena 2 predstavlja pokret u rasteretnom položaju, ali ne u punom opsegu pokreta. Kod ocjene 3 je pokret u punom opsegu pokreta. Kod ocjene 4 se uz puni opseg pokreta daje submaksimalni otpor, dok se kod ocjene 5 daje uz puni opseg pokreta maksimalni otpor [13].

MMT za mišiće natkoljenice

- **Abdukcija natkoljenice (m. gluteus medius):**

Ocjena 1. – bolesnik je u ležećem položaju na leđima, pri pokušaju pokreta palpira se *trochanter major*

Ocjena 2. – bolesnik je u ležećem položaju na leđima, radi rasteretni pokret

Ocjena 3. -bolesnik leži na boku suprotnom od ispitane strane, fizioterapeut fiksira zdjelicu, te bolesnik diže nogu prema gore

Ocjena 4. i 5. – bolesnik je u istom položaju, diže nogu prema gore u punom opsegu, dok istovremeno fizioterapeut daje slabiji ili jači otpor sa vanjske strane natkoljenice [14].

- **Adukcija natkoljenice (m. adductor longus et brevis, m. pectineus, m. gracilis)**

ocjena 1. – bolesnik je u ležećem položaju na leđima, pri pokušaju pokreta pokušamo palpirati medijalnu stranu natkoljenice

ocjena 2. – bolesnik je u istom početnom položaju sa nogama razmaknutim jedne od druge, testiranu nogu približava suprotnoj nozi klizeći po podlozi

ocjena 3. – bolesnik je u ležećem položaju na ispitanom boku. Gornju nogu podigne od podloge i fizioterapeut je pridržava, dok donju nogu bolesnik podiže do podignute noge

ocjena 4. i 5. – bolesnik je i dalje u istom položaju, izvodi isti pokret dok fizioterapeut s unutarnje strane natkoljenice daje slabiji ili jači otpor [14].

- **Ekstenzija natkoljenice (m. gluteus maximus)**

Ocjena 1. – bolesnik leži na trbuhu, fizioterapeut mu lagano flektira nogu u koljenu te palpira *medijalni i lateralni kondil tibiae*

Ocjena 2. –bolesnik je u ležećem položaju na boku, fizioterapeut mu pridržava gornju nogu, dok bolesnik bolesnom nogom ide unatrag

Ocjena 3. – bolesnik je u ležećem položaju na trbuhu, noge su ispružene. Fizioterapeut fiksira zdjelicu, a bolesnik diže nogu prema gore

Ocjena 4. i 5. – bolesnik je u istom položaju, izvodi isti pokret, dok mu fizioterapeut daje slabiji ili jači otpor u području zakoljenske jame [14].

- **Fleksija natkoljenice (m. iliopsoas, m. psoas major, m. iliacus)**

Ocjena 1. – bolesnik je u ležećem položaju na leđima. Fizioterapeut mu lagano flektira nogu u koljenu i palpira na preponama s prednje strane

Ocjena 2. – bolesnik je u ležećem položaju na testiranom boku, fizioterapeut mu pridržava gornju nogu, dok on bolesnu nogu rasteretno savija u koljenu

Ocjena 3. – bolesnik je u sjedećem položaju, fizioterapeut mu fiksira zdjelicu, dok on savinutu nogu u koljenu podiže prema prsima

Ocjena 4. i 5. – bolesnik je u sjedećem položaju, savijenu bolesnu nogu u koljenu primiče prema prsima dok mu fizioterapeut daje slabiji i jači otpor iznad koljena [14].

- **Vanjska rotacija natkoljenice (m. obturatorius externus et internus, m. quadratus femoris, m. piriformis, m. gemellus superior et inferior)**

Ocjena 1. – bolesnik je u ležećem položaju na leđima, fizioterapeut palpira *trochanter major*

Ocjena 2. – bolesnik je u ležećem položaju na leđima sa ispruženim nogama. Fizioterapeut mu fiksira zdjelicu, te bolesnik pokušava bolesnu nogu okrenut prema van

Ocjena 3. – bolesnik je u sjedećem položaju sa nogama niz ruba kreveta. Bolesnik izvodi rotaciju tako da koljenom ide prema van, a potkoljenicom prema suprotnoj nozi

Ocjena 4. i 5. – bolesnik je u sjedećem položaju sa nogama niz ruba kreveta, te ponavlja isti pokret dok mu fizioterapeut daje slabiji ili jači otpor u suprotnom smjeru [14].

- **Unuatrnja rotacija natkoljenice (m. gluteus minimus)**

Ocjena 1. – bolesnik je u ležećem položaju na leđima, fizioterapeut palpira *trochanter major*

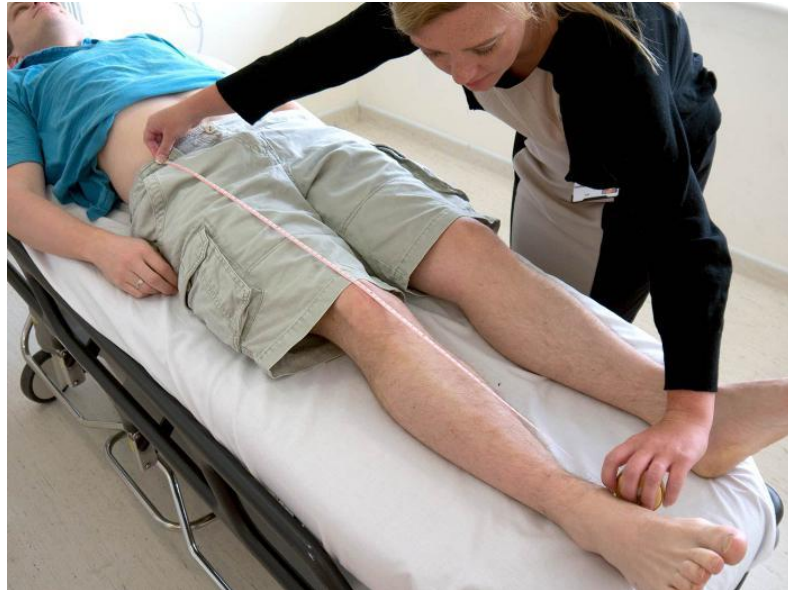Ocjena 2. – bolesnik je u ležećem položaju na leđima, fizioterapeut mu fiksira zdjelicu, te on okreće nogu prema unutra

Ocjena 3. – bolesnik je u sjedećem položaju sa nogama niz ruba kreveta, fizioterapeut mu fiksira zdjelicu, te on ide natkoljenicom prema unutra a potkoljenicom prema van

Ocjena 4. i 5. – bolesnik je u sjedećem položaju, izvodi isti pokret dok mu fizioterapeut daje slabiji ili jači otpor u suprotnom smjeru [14].

5.1.4.4. Mjerenje dužine ekstremiteta

Mjerenjem dužine ekstremiteta određuje se postoji li stvarno ili prividno skraćenje dijela tijela. Stvarna dužina noge se određuje mjerenjem udaljenosti na objema nogama od prednje ilijakalne spine do medijalnog malleola [Slika 5.1.4.4.]. Ako je izražena razlika u dužini, savijanjem kuka i koljena, uz zadržavanje pete na podlozi, tada se određuje skraćenje u području ispod ili iznad koljenskog zgloba. Prividna skraćanja noge su ako postoji lateralno nagnjanje zdjelice. Tu prividnu razliku u dužini bolesnici sami češće i brže primijete [6].



Slika 5.2.4.4. Mjerenje dužine noge od prednje ilijakalne spine do medijalnog malleola

Izvor: [<https://bs.delachieve.com/kako-izmjeriti-duzinu-nogu-ucimo/>]

5.1.4.5. Opseg pokreta u zglobu kuka

Mjerenje opsega pokreta u zglobu naziva se goniometrija. Goniometrijom se procjenjuju aktivni i pasivni pokreti. Goniometar je mjerni instrument koji sadrži tijelo i 2 kraka, te pomoću njega mjerimo opseg pokreta. Mjerenje u zglobu kuka izvodimo u pokretima: fleksije i ekstenzije, abdukcije i adukcije, unutarnje i vanjske rotacije [13].

- Ekstenzija kuka je pokret prema natrag od početnog neutralnog položaja. Mjerenje ekstenzije kuka izvodi se u ležećem položaju na truhu, fizioterapeut fiksira zdjelicu, dok bolesnik diže ispruženu nogu prema gore i to iznosi približno 10°- 20°
- Fleksija kuka se izvodi u ležećem položaju na leđima, s flektiranim koljenom pod 90°, tada je fleksija u kuku od nultog položaja moguća do 130°.

- Abdukcija i adukcija mjere se leži na leđima, s ispruženim nogama, na način da bolesnik ispružene noge abducija, a zatim aducira. Normalna abdukcija iznosi 40°-45°, dok je adukcija 20° - 30°
- Rotacija se mjeri prema unutra i van. Mjeri se iz ležećeg položaja na leđima. Bolesnik može sa ispruženim nogama mjerit unutarnju i vanjsku rotaciju na način da okrene cijelu nogu prema van (*vanjska rotacija*) ili prema unutra (*unutarnja rotacija*). A može mjeriti i na način da savije nogu u kuku i koljenu pod 90°, i pomiče distalni dio ekstremiteta u smjeru suprotno od očekivane rotacije u kuku. Normalan raspon rotacije u kuku je prema unutra 40°, a van oko 50° [15].

5.1.4.6. Pregled hoda

Tijekom hoda se mogu zamijetiti početne promjene u funkciji pokretljivosti zgloba. Potrebno je obratiti pažnju na ritam hoda, način i trajanje opterećenja noge, te simetriju pri hodu. Tijekom hoda se ne promatra samo funkcija zdjelice i kuka nego cijelo tijelo [6].

5.1.4.7. Stabilnost zdjelice i snaga abduktornog mišićja

Stabilnost zdjelice i snaga abduktornog mišićja se ispituje Trendelenburgovim i Duchenneovim testom. Tijekom Trendelenburgovog testa bolesnik stoji na jednog nozi, a drugu podiže od podloge. Ako se pri stajanju na jednog nozi zdjelica spušta tj. pada na suprotnu stranu od opterećenja kuka, tada je trendelenburgov znak pozitivan. On se javlja kod slabosti pelviotrohanterne muskulature, iščašenja kuka, te kod deformacije gornjeg dijela *femura*. Duchenneov znak se očituje naginjanjem gornjeg dijela tijela na stranu nestabilnog opterećenog kuka [6].

5.1.4.8. Antropometrijska mjerenja

Antropometrijsko mjerenje se bazira na fiksnim i virtualnim antropometrijskim točkama. Fiksne antropometrijske točke su točke koje se nalaze na dijelu tijela blizu palpatornih dijelova, dok su virtualne točke, točke koje se mijenjaju s obzirom na položaj dijela tijela. Antropometrijske točke se utvrđuju promatranjem i palpiranjem, te se one označavaju sa kozmetičkom olovkom, tj. dermografom. Za mjerenje dužine noge koristimo antropometrijsku točku za zglob kuka, a ona je *spina iliaca anterior superior*. Mjerenje se izvodi antropometrom, bolesnik stoji uspravno, sa težinom jednako raspoređenom na obje noge i mjeri se udaljenost od baze do točke. Za duljinu natkoljenice uzima se antropometrijska točka *trohanter major* [13].

5.1.4.9. Mjerenje obujma natkoljenice

Mjerenje obujma natkoljenice izvodi se pomoću centimetarske trake. Bolesnik stoji uspravno sa blago raširenim nogama, na način da se težina jednakomjerno raspodjeli na oba zgloba kuka. Centimetarska traka se postavlja vodoravno i mjeri se 10 cm ispod glutealne regije.

5.2. Fizioterapijske intervencije

Liječenje se treba prilagoditi svakom bolesniku prema: dobi, općem stanje, tjelesnoj aktivnosti i motivaciji bolesnika, lokalizaciji zgloba, zahvaćenosti broja zglobova, stupanju oštećenja i fazi bolesti [15]. Ciljevi fizioterapijskih intervencija bili bi: kontrola boli, poboljšanje pokretljivosti, odnosno minimiziranje onesposobljenosti, poboljšanje kvalitete života i sprječavanje progresije bolesti

5.2.1. Fizikalna terapija

Fizikalna terapija se planira i prilagođava individualno svakom pacijentu prema njegovom subjektivnom osjećaju. Kod artroze kuka kroz fizikalnu terapiju provodi se: termoterapija, terapija ultrazvukom i laserom, krioterapija, magnetoterapija, kratkovalna diatermija, masaža, te interferentna i dijadinamska struja.

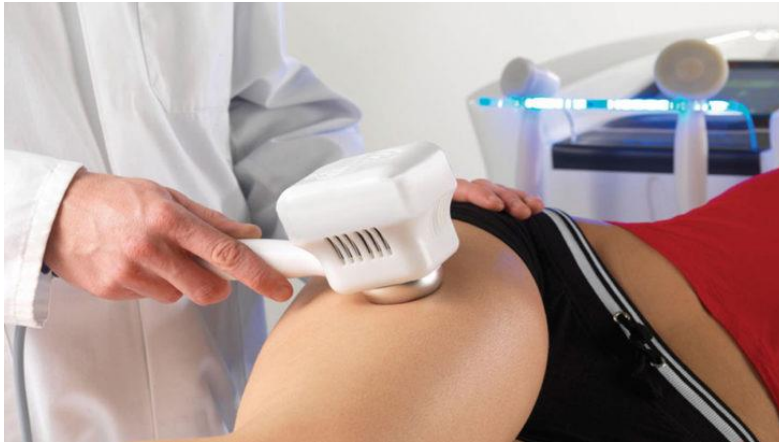Termoterapija

Termoterapija se može koristiti u individualnim slučajevima, kao što su npr. priprema prije početka vježbanja kod bolesnika koji imaju vrlo zakočene zglobove ili se teško opuštaju. Međutim ako postoji aktivna upala onda je toplina kontraindikacija i mora se primijeniti hladna procedura

Terapijski ultrazvuk

To je konzervativna metoda termoterapije u kojoj se ultrazvučne mehaničke vibracije frekvencije od 0,5 – 5 MHz u ljudskom organizmu pretvaraju u toplinu. Sve frekvencije iznad granice čujnosti ljudskoj uha (16 – 20 kHz) nazivamo ultrazvuk. Ultrazvuk se aplicira preko ultrazvučne glave najčešće kontaktnom metodom. Da bi se UZV pravilno koristio potrebno je postići kontakt s površinom tijela u području kuka. Idealno kontaktno sredstvo je parafinsko ulje ili ultrasono gel. Sama terapija počinje najprije na način da pacijenta postavimo u relaksirani supinirani položaj s ispruženom nogom gdje ispod koljena možemo staviti jastučić [Slika 5.2.1.1.]. Zatim se u područje oko kuka stavi kontaktno sredstvo, te se na aparatu ultrazvuka podesi frekvencija od 0,8 – 1 MHz, i vrijeme od 5 minuta. U tih 5 minuta rade se

lagani kružni pokreti ultrazvučnom glavom, a bolesnik tijekom tretmana osjeća laganu toplinu i ugodu [16]. UZV se ne primjenjuje na oči, tijekom trudnoće i krvarenja.



Slika 5.2.1.1. Primjena terapijskog ultrazvuka na zglob kuka

Izvor: [<http://www.fizikalnaterapijanovisad.rs/sonoterapija/>]

Laser

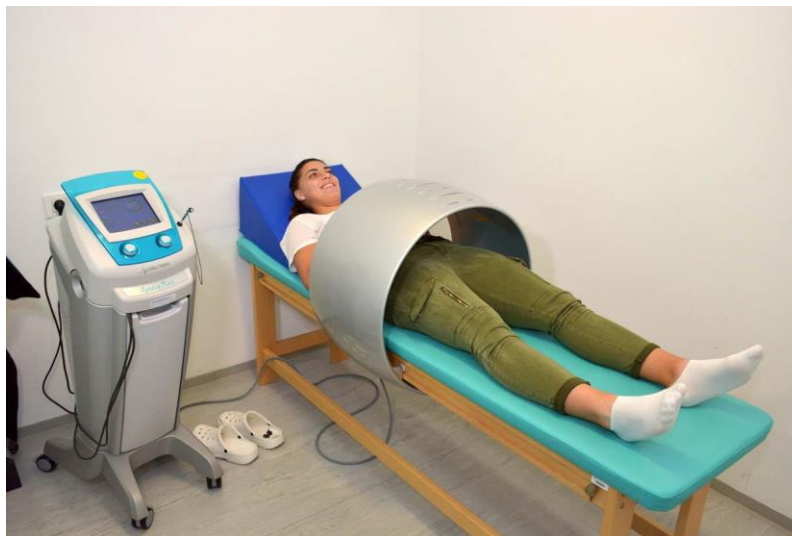Laser male snage koristi se za poticanje zacjeljivanje rana i prijeloma, te za postizanje analgetskog učinka. Novija istraživanja su pokazala da lasersko zračenje stimulira sintezu kolagena, poboljšava oštećenu funkciju živčanog tkiva, utječe na stanična zbivanja, stimulira imunost i rješava upalu. Prije terapije laserom provodi se krioterapija, zatim se provjerava koža koja mora biti čista (oprana sapunom ili alkoholom) i suha. Terapija laserom se ne preporuča tijekom trudnoće, korištenje na mjestima gdje ima zloćudnih tumora i ne smiju se gledati „golim“ okom (korištenje naočala). Snaga lasera koju koristimo u terapijske svrhe iznosi 30 – 200 Mw, te se nakon terapije laserom, provodi termoterapija [16].

Krioterapija

To je postupak koji se upotrebljava za ublaživanje boli, smanjenje temperature, zaustavljanje krvarenja, prevenciju edema, smanjenje upale, mišićnog spazama. Kod artroze zgloba kuka koristi se u akutnom stadiju kao priprema za terapijske vježbe, a najbolji način je primjena preko spreja ili kriomasaže. Tijekom kriomasaže radimo lagane kružne i uzdužne pokrete u području kuka 7 -10 minuta. Kroz tih 7 – 10 minuta bolesnik prvo osjeća hladnoću, zatim peckanje, žarenje i na kraju ne osjeća ništa. Kad bolesnik ne osjeća ništa to nam je znak da moramo prestati izvoditi kriomasažu iz razloga da nebi došlo do ozeblina. Krioterapijom se postiže analgetički i spazmolitički učinak. Potrebne mjere opreza su kod bolesnika sa bolestima perifernih krvnih žila ili kod bolesnika koji su preosjetljivi na hladnoću [8].

Magnetoterapija

To je terapija u niskofrekventnom pulsirajućem magnetskom polju. Prodiranjem magnetskog polja kroz ljudsko tijelo pobuđuje se svaka stanica tkiva. Intenzitet magnetskog polja je od 0.5 do 10 Mt, Frekvencija od 20 do 100 Hz, a vrijeme trajanja tretmana je 30 minuta [Slika 5.2.1.2.] Terapijsko djelovanje magnetoterapije je protuupalno, antiedematozno, poboljšava cirkulaciju, ubrzava aktivnost metaboličkih izmjena, ima analgetsko djelovanje, te dolazi do regeneracije i reparacije tkiva [8].

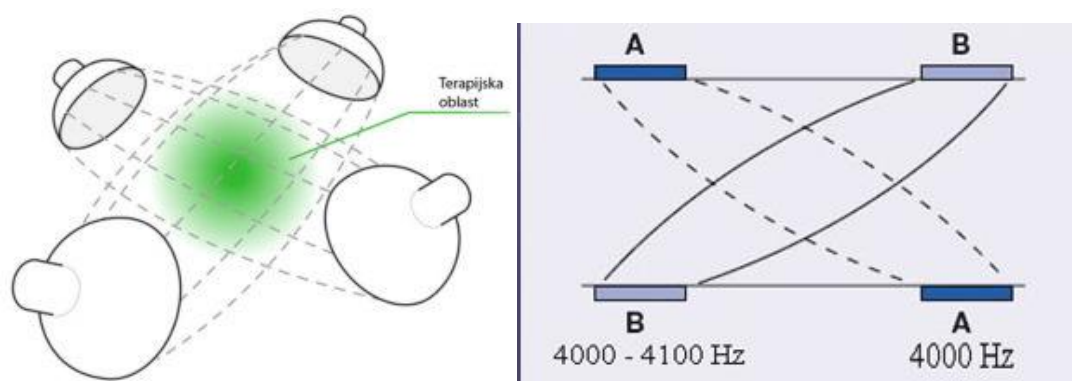


Slika 5.2.1.2. Prikaz magnetoterapije u području kukova

Izvor: [<https://www.svkatarina.hr/centar-izvrsnosti/7/fizikalna-medicina-i-rehabilitacija/magnetoterapija/193>]

Interferentna struja

To su struje srednje frekvencije oko 4.000 Hz. U terapijskom smislu IFS nastaju preklapanjem dviju srednje frekventne struje od kojih jedna ima fiksnu frekvenciju 4.000 Hz, a druga prilagodljivu frekvenciju 4.000 – 4.200 Hz [Slika 5.2.1.3.]. Maksimalni učinak nije ispod elektroda kao kod niskofrekventnih struja, nego u dubini. Mogu se primjenjivati vakuum elektrode ili pločaste elektrode, kvadripolarno ili bipolarno. Kod primjene interferentne struje u području kuka najbolje je koristiti vakuum elektrode kvadripolarno, gdje se postavljaju 4 elektrode. U organizmu gdje se ta 2 strujna kruga križaju nastaje terapijski učinak. Mora se dati posebna pažnja kod bolesti krvnih žila. Metal nije kontraindikacija za primjenu ovih struja, međutim neka krvarenja, febrilna stanja, zarazne bolesti, zloćudni tumorni i srčani stimulansi bi bili kontraindikacija. Intenzitet se postavlja prema subjektivnom osjećaju bolesnika. Terapija traje 10 – 30 minuta [18].



Slika 5.2.1.3. Djelovanje interferentne struje

Izvor: [<https://proxima-medical.rs/uvod-u-terapiju-intereferentnim-i-ruskim-strujama/>]

Kratkovalna dijatermija

Kratkovalna dijatermija je primjena visokofrekventnih struja, od 0,5 – 3000 MHz, u svrhu zagrijavanja tkiva. U električnom polju se zagrijava koža, potkožno tkivo i kosti, dok se u magnetskom polju zagrijavaju mišići uz frekvenciju od 27, 12 MHz i valnu duljinu od oko 11 m. Prije aplikacije važno je da na mjestu primjene ne bude materijala, oštećenja kože i cirkulacije [Slika 5.2.1.4.]. Fiziološki i terapijski učinci kratkovalne dijatermije su: hiperemija, pojačana izmjena tvari, smanjenje otekline, opuštanje mišića i analgezija [8].



Slika 5.2.1.4. Primjena kratkovalne dijatermije u području kukova

Izvor: [<https://www.btl.hr/proizvodi-fizioterapija-kratkovalna-dijatermija-btl-6000-shortwave-400>]

Dijadinamska struja (DDS)

To su niskofrekventne, impulsne, sinusoidne struje, koje imaju punovalno ili poluvalno usmjerenje sa frekvencijom od 50 – 100 Hz. Kombinacijom po frekvenciji i jakosti dobivaju se 4 osnovne modulacije za primjenu u fizikalnoj medicini. Primjenjuju se pločaste i vakuum elektrode najčešće na bolno područje. Uobičajeno se negativna elektroda (*katoda*) stavlja na bolno mjesto, a pozitivna (*anoda*) proksimalno ili distalno. U terapijsku svrhu na području kuka najbolja primjena je kombinacije modulacija 3. i 4., dok se intenzitet određuje prema subjektivnom osjećaju bolesnika [Slika 5.2.1.5.]. Ovim strujama se dolazi do: analgetičkog učinka, poboljšava se lokalna cirkulacija, ubrzanje je cijeljenja tkiva i smanjenje upale i boli [17]. kontraindikacije za ovu struju bile bi: svježi prijelomi, srčani stimulator, gubitak osjeta, zloćudni tumori i upalna stanja.



Slika 5.2.1.5. Aparat za dijadinamsku struju

Izvor: [[https://www.iskramedical.eu/images/brochures/medio-dyn/Medio%20DYN%20-%20HR%20\(Croatian\).pdf](https://www.iskramedical.eu/images/brochures/medio-dyn/Medio%20DYN%20-%20HR%20(Croatian).pdf)]

Masaža

Klasičnu ručnu masažu koristimo u terapijske svrhe kao manipulaciju mekih tkiva radi normalizacije tkiva. Radi se: glađenje, trljanje, gnječenje, lupkanje ili rolanje po vanjskom dijelu tijela u području kuka. Koristi se za smanjenje boli, adheziju mekih tkiva, izazivanje opće relaksacije, mobilizira tjelesne tekućine, dovodi do mišićne relaksacije i uzrokuje vazodilataciju, a može imati mehaničke, refleksne, neurološke i psihološke učinke [17].

5.2.2.Hidroterapija

Hidromasaža

Hidromasaža je masaža mlazom pod vodom. Provodi se u specijalno oblikovanim kadama u kojima se mlaz iskorištava za masažu pod tlakom od 0,5 – 3,0 bara. Ovisno o kutu pod kojim se usmjeri mlaz, djelovanje može biti površinsko ili dubinsko, tj. djelovanje na potkožno i masno tkivo. Udaljenost mlaznice od površine tijela u početku iznosi 20 cm, te se postepeno smanjuje. Kada se provodi hidromasaža u području kuka, bolesnik je u ležećem položaju na zdravom boku, te se rade lagani kružni i uzdužni pokreti [Slika 5.2.2.1]. Hidromasaža traje 10 – 20 minuta. Kontraindikacije za hidromasažu su: kožne i zarazne bolesti, otvorene rane, bolesti krvnih žila i tromboza. [16].



Slika 5.2.2.1. Hidromasaža zgloba kuka

Izvor: [<https://007girls.ru/bs/solvents-and-thinners/podvodnyi-dush-massazh-vremya-procedury-podvodnyi-dush-priyatnaya-i/>]

Hidrogimnastika

Hidrogimnastika je kombinacija izvođenja pokreta u vodi. Svojstva vode koja se primjenjuju tijekom hidrogimnastike: sila uzgona, hidrostatski tlak i površinska napetost [19].

- *Sila uzgona* – tijelo koje je uronjeno u vodu prividno gubi toliko od svoje težine kolika je težina volumena istisnute tekućine. U početku se voda nalazi do razine vrata bolesnika, međutim kako se stanje poboljšava, razina vode se može postepeno snižavati.

- *Hidrostatski tlak* – to je tlak stupca vode na cm² površine tijela.
- *Površinska napetost* – za izuzetno slabe bolesnike indicirano je vježbanje malo ispod površine vode jer manja površinska napetost olakšava izvođenje pokreta.

Vježbe u vodi dijele se na: vježbe za povećavanje ili održavanje opsega pokreta [Slika 5.2.2.2.], vježbe za povećanje mišićne snage, vježbe balansa i vježbe za relaksaciju. Vježbama u vodi se povećava opseg pokreta, unapređuje se tjelesne funkcije, korekcija posture, smanjenje boli, unapređuje se kvaliteta života i povećava mišićna snaga. Ako se želi unaprijediti mišićna snaga, onda se u obzir uzima: brzina pokreta, veličina površine, dubina i smjer pokreta. Vježbe balansa je također poželjno izvoditi u vodi zato što dovodi do stabilizacije nestabilnih zglobova. Najbolja temperatura vode je 36°- 38° , a trajanje tretmana 10 – 15 min. [19].



Slika 5.2.2.2. Prikaz izvođenja vježbe za povećanje opsega pokreta zgloba kuka u vodi

Izvor: [<https://thalasso-ck.hr/talasoterapija/hidroterapija/>]

5.2.3. Fizioterapija pokretom

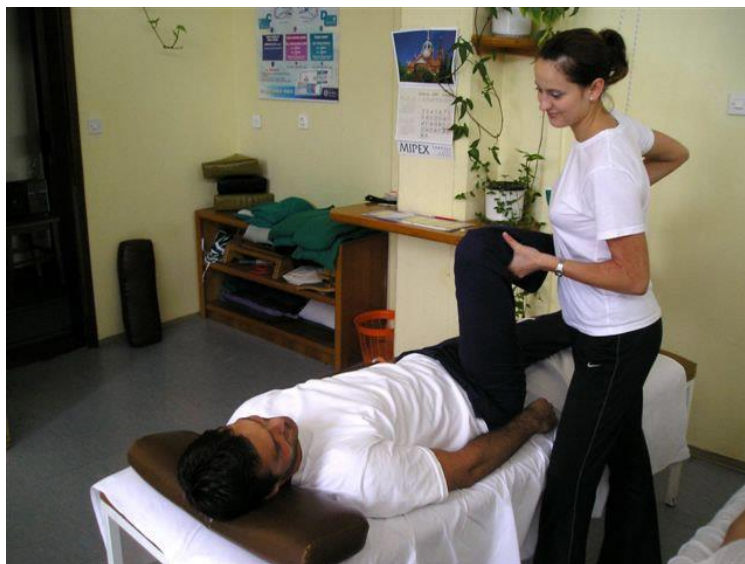Terapija pokretom je fizioterapijska metoda koja za liječenje i prevenciju koristi pokret. Ciljevi su: održavanje ili povećanje opsega pokreta i snage mišića, povećanje mišićne izdržljivosti i brzine izvođenja pokreta, poboljšanje koordinacije i spretnosti, prevencije i korekcije deformacija, uspostavljanje balansa i poboljšanje kondicije. Kod bolesnika s artrozom kuka se rade: potpomognute vježbe, aktivne vježbe, aktivne vježbe s otporom, statičke vježbe, vježbe istezanja, vježbe balansa, vježbe propriocepcije i vježbe disanja. Prilikom vježbanja potrebno je pacijenta naučiti pravilno disanje. Na izdah kroz usta se izvršava pokret, a na udah kroz nos se relaksira [18]

Potpomognute vježbe

Potpomognute vježbe se mogu obavljati uz pomoć fizioterapeuta ili pomagala kao što su: suspenzije, glatka daska i voda.

Potpomognute vježbe uz pomoć fizioterapeuta:

One mogu biti aktivne, što znači da većim dijelom pokret izvodi bolesnik, ili pasivne što znači da većim dijelom pokret izvodi fizioterapeut a bolesnik nadopunjuje koliko može. Vrlo je važna priprema bolesnika, njegova motivacija i pravilno objašnjenje izvođenja vježbi. Potpomognute vježbe se izvode u ležećem položaju na leđima, trbuhu i u sjedećem položaju. Kada postavimo bolesnika u ležeći položaj na leđima, odnosno supinirani položaj, izvodimo pokrete u zglobu kuka s ekstenziranom (*fleksiju, abdukciju, adukciju, unutarnju i vanjsku rotaciju*) i flektiranim koljenom (*fleksija natkoljenice s flektiranim koljenom*) [Slika 5.2.3.1.]. Također se iz položaja fleksije kuka i koljena pod 90°, može izvesti unutarnja i vanjska rotacija. U položaj ležeći na trbuhu, odnosno pronirani položaj, stabiliziranjem zdjelice jednom rukom, izvode se pokreti ekstenzije natkoljenice s ekstenziranom koljenom i ekstenzija natkoljenice s flektiranim koljenom. U sjedećem položaj s nogama koje vise preko ruba ležaja mogu se izvesti potpomognute vježbe unutarnje i vanjske rotacije. Kod unutarnje rotacije pokret potkoljenice ide lateralno, a kod vanjske rotacije pokret potkoljenice ide medijalno [18].



Slika 5.2.3.1. Prikaz potpomognute vježbe ležeći na leđima uz pomoć fizioterapeuta

Izvor: [<http://www.minerva.hr/fizikalni-postupci/>]

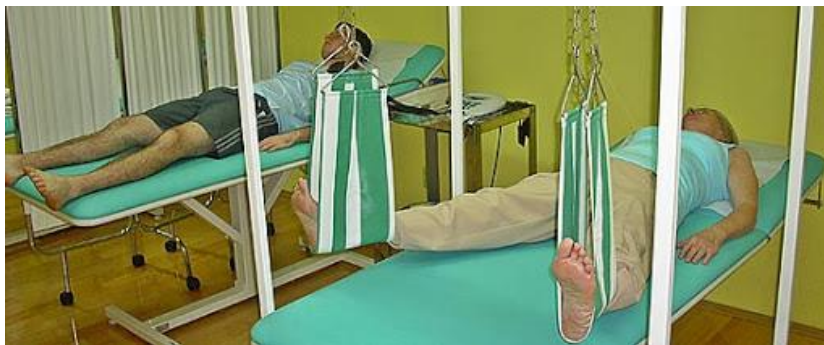Potpomognute vježbe uz pomoć pomagala

Suspenzije su pomagalo kod kojeg bolesnik može minimalnom snagom učiniti maksimalnu amplitudu pokreta. Prednosti vježba u suspenzijama su izvođenje pokreta bez težine ekstremiteta uz eliminaciju djelovanja sile teže i sile trenja [18]. Potpomognute vježbe uz pomoć suspenzija prikazane su na slici br.

✚ Vježbe ležeći na leđima:

Vježba 1. bolesnik povuče prste stopala prema sebi, napne sjedalne i natkoljene mišiće na objema nogama. Jednu nogu spusti do kraja dolje do podloge, a drugom vuče koljeno prema sebi. Zadrži napetost mišića 3 - 6 sekundi, te odmara 6 - 12 sekundi. Ponovi vježbu 10 puta pa zamjeni noge.

Vježba 2. bolesnik povuče prste stopala prema sebi, napne sjedalne i natkoljene mišiće na obje noge, te širi noge u stranu i zadrži taj pokret 3 – 6 sekundi, a odmara 6 – 12 sekundi [Slika 5.2.3.2.]



Slika 5.2.3.2. Potpomognuta vježba u suspenziji

Izvor: [<http://www.fizioterapija-vrataric.hr/galerija/vjezbe-u-suspenziji-2/>]

✚ Vježbe ležeći na boku:

Vježba 1. obje noge su ispružene. bolesnik povuče prste stopala prema sebi, napne sjedalne i natkoljene mišiće na objema nogama. Donja noga ostaje ispružena, a gornju flektira u koljenu, te vuče koljeno prema prsima. Napetost zadrži 3 – 6 sekundi, a odmara 6 – 12 sekundi. Ponovi vježbu 10 puta pa zamjeni noge

Vježba 2. obje noge su ispružene. bolesnik povuče prste stopala prema sebi, napne sjedalne i natkoljene mišiće. Donja noga ostaje ispružena, a gornju ispruženu vuče u natrag. Napetost zadrži 3 – 6 sekundi, a odmara 6 – 12 sekundi. Ponovi vježbu 10 puta pa zamjeni noge

Aktivne vježbe

Aktivne vježbe su vježbe kontrakcije mišićnih skupina pod opterećenjem jednog segmenta tijela, jednog ekstremiteta ili cijelog tijela. Postoje aktivne dinamičke (*izotoničke*) i statičke (*izometričke*) vježbe.

Aktivne dinamičke (izotoničke) vježbe:

One se temelje na izotoničkoj kontrakciji kod kojih dolazi do povećanja poprječnog presjeka mišića i do promjene udaljenosti između polazišta i hvatišta mišića. Razlikuju koncentrični i ekscentrični rad. Pri koncentričnom mišićnom radu dolazi do približavanja polazišta i hvatišta mišića. A pri ekscentričnom mišićnom radu dolazi do udaljenosti polazišta i hvatišta mišića [18].

Vježbe ležeći na leđima:

Vježba 1. Bolesnik naizmjenično savija jedno, pa drugo koljeno

Vježba 2. Bolesnik se laktovima osloni na strunjaču, dlanovima podupre zdjelicu i imitira pokrete vožnje bicikla s obje noge 1 – 2 minutu

Vježbe ležeći na zdravom boku:

Vježba 1. Bolesnik ispruženu nogu podiže prema gore i spušta dolje

Vježba 2. Bolesnik ispruženu nogu vuče prema naprijed, zatim u srednji položaj pa prema unatrag

Vježbe ležeći na trbuhu:

Vježba 1. Bolesnik naizmjenično diže ispruženu jednu nogu prema gore, pa drugu

Vježba 2. Bolesnik savija nogu u koljenu, diže prema gore i spusti natrag dolje

Vježbe u četveronožnom položaju:

Vježba 1. Bolesnik se oslanja na dlanove na strunjači i povlači zdjelicu prema petama, pa se vraća u početni položaj

Vježba 2. Bolesnik povlači bolesnu nogu savijenu u koljenu prema naprijed

Vježba 3. Bolesnik ispruži prema naprijed lijevu ruku i suprotnu nogu, vrati u početni položaj pa ponovi drugom stranom

Aktivne statičke (izometričke) vježbe

Temelje se na izometričkim kontrakcijama kod kojih se udaljenost polazišta i hvatišta ne mijenja, duljina mišića ostaje stalna, a segment se ne pokreće. Tijekom vježbe napinju se mišići. Napetost mišića se zadržava 6 do 10 sekundi, a vrijeme relaksacije je 12 do 20 sekundi. Tijekom statičkih vježbi, bolesniku se može otežati na način da mu se stavlja: uteg na nogu ili elastična traka [18].

🌈 Vježbe ležeći na leđima:

Vježba 1. Bolesnik povuče prste stopala prema sebi, napne sjedalne i natkoljene mišiće, te podiže nogu do visine prstiju suprotne noge. Napetost mišića zadržava 6 - 10 sekundi, a odmara se 12 - 20 sekundi. Vježba se ponavlja 10 puta.

Vježba 2. Bolesnik savija noge u koljenima, povuče prste stopala prema stropu, napne sjedalne i natkoljene mišiće. Podiže zdjelicu prema gore, napetost mišića zadržava 6 - 10 sekundi, vraća zdjelicu dolje i odmara se 12 - 20 sekundi [Slika 5.2.3.3.]. Vježba se ponavlja 10 puta.



Slika 5.2.3.3. Prikaz aktivne statičke vježbe u ležećem položaju na leđima

Izvor: [<https://proteone.hr/savjeti/trening-savjeti/zasto-ova-vjezba-popularna-228/>]

Vježbe ležeći na zdravom bok:

Vježba 1. Bolesnik ima elastičnu traku oko gležnjeva. Povučte prste stopala prema sebi i napne sjedalne i natkoljene mišiće. Pokušava podići gornju nogu prema gore, napetost mišića zadržava 6 - 10 sekundi, vraća nogu u početni položaj i odmara se 12 - 20 sekundi. Vježba se ponavlja 10 puta.

Vježba 2. Bolesnik ima uteg od 1 kg. na bolesnoj nozi. Donja noga je savinuta u koljenu, a gornja ispružena. Bolesnik vuče prste stopala prema sebi, napinje sjedalne i natkoljene mišiće, te podiže nogu prema stropu u visini kukova i napetost mišića zadržava 6 - 10 sekundi. Vraća nogu u početni položaj i odmara se 12 - 20 sekundi. Vježba se ponavlja 10 puta.

Vježbe ležeći na trbuhu:

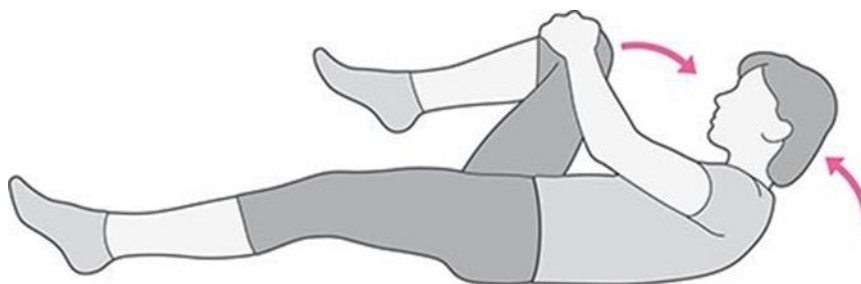
Vježba 1. Bolesnik na bolesnoj nozi ima uteg od 1 kg. Oslanja se na prste stopala, koljena podiže prema gore te napinje sjedalne i natkoljene mišiće. Podiže nogu prema gore do visine pete i napetost mišića zadržava 6 - 10 sekundi. Vraća nogu u početni položaj i odmara se 12 - 20 sekundi. Vježba se ponavlja 10 puta.

Vježba 2. bolesnik na bolesnoj nozi ima uteg od 1 kg. Savija noge u koljenu, prste stopala vuče prema strunjači te napne sjedalne i natkoljene mišiće. Podiže bolesnu nogu savijenu u koljenu prema stropu i napetost mišića zadržava 6 - 10 sekundi. Vraća nogu u početni položaj i odmara se 12 - 20 sekundi. Vježba se ponavlja 10 puta.

Vježbe istezanja

Vježbe istezanja čine svi pokreti kojima se istežu mišići preko njihove duljine koju imaju u stanju mirovanja tijela. Vježbe istezanja provode se u određenom položaju tijela koji se održava jedno određeno vrijeme i može se ponavljati. One zahtijevaju mali trošak energije, manje su bolne i osiguravaju kvalitetno opuštanje iscrpljenog mišića zato im se daje prednost [18].

1. Bolesnik leži na leđima. Povučte koljeno prema prsima, držeći drugu nogu ispruženu na podlozi, te lagano diže glavu od podloge i privuče bradu prema prsima. Koljeno se povuče do momenta kad se osjeti istezanje, zadrži se oko 10 sekundi i opusti [Slika 5.2.3.4.]. Ponovi se 5-10 puta, pa se zamjeni noga



Slika 5.2.3.4. Prikaz vježbe istezanja u ležećem položaju na leđima

Izvor: [<https://webdr.ba/index.php/2020/12/10/vjezbe-istezanja-za-bol-u-kukovima/>]

Vježba 2. Bolesnik sjedi na podlozi, noge su ispružene. Rukama pokušava uhvatiti gležnjeve i lagano glavu spušta prema koljenima. Pokret se izvodi do momenta osjeta istezanja, zadrži se oko 10 sekundi i opusti. Ponovi se 5 – 10 puta

Vježbe balansa

Balans je složena motorička sposobnost održavanja tijela i segmenta u ravnoteži. Vježbe balansa se mogu provoditi u svim položajima. Najbolje aktiviranje mišića i ravnoteže postiže se u četveronožnom položaju. U sjedećem ili stojećem položaju može se koristiti i balansna daska [18].

🌈 Vježbe u stojećem položaju:

Vježba 1. Bolesnik stoji uspravno i polako se podiže na prste obje noge, zadrži nekoliko sekundi i lagano se spušta na pete

Vježba 2. Bolesnik stoji uspravno, jednu nogu savija u kuku i koljenu, a drugom nogom se diže na prste stopala. Zadrži i polako spušta u početni položaj te ponovi sa suprotnom nogom

Vježba 3. Bolesnik stoji na balansnoj dasci, lagano se spušta u čučanj, pazeći da koljena ne prelaze liniju prstiju stopala, zadrži položaj i polako se vrati u početni položaj [Slika 5.2.3.5.]



Slika 5.2.3.5. Prikaz vježbe na balansnoj dasci

Izvor: [<https://flash.hr/2015/01/vjezbajte-u-novouređenoj-teretani-u-wellnessfitness-centru-murad/>]

Vježbe u sjedećem položaju

Vježba 1. Bolesnik sjedi na lopti, te zdjelicu pomiče naprijed i nazad, lijevo i desno, polako bez trzaja

Vježba 2. Bolesnik sjedi na lopti, ruke malo odmakne u stranu i podigne jednu nogu malo od podloge. Prste stopala povuče prema sebi, napne sjedalne i natkoljene mišiće. Zadrži nekoliko sekundi, polako spusti prvo nogu, a zatim i ruke dolje, te isto ponovi s drugom nogom

Vježbe u četveronožnom položaju

Vježba 1. Bolesnik se nalazi u četveronožnom položaju, mi mu narušavamo stabilnost na način da mu dajemo otpor rukama na ramena i kukove, a on ne smije dopustiti da padne

Vježba 2. Bolesnik je u četveronožnom položaju, pokušava istovremeno ispružiti lijevu ruku i suprotnu nogu, zadrži nekoliko sekundi i vraća u početni položaj, pa ponovi suprotnom stranom

Vježbe disanja

Vježbe disanja provode se aktivnim radom bolesnika, u inspiracijskoj ili ekspiracijskoj fazi disanja, ovisno o potrebama koje zahtjeva sama vježba. Svrha im je: postizanje bolje plućne funkcije, poboljšanje kvalitete opskrbe organizma oksigeniranom krvlju i bolja eliminacija štetnih produkata metabolizma. Tijekom vježbi svakog bolesnika se educira da je pri izvođenju pokreta potreban izdah (*ekspirij*), a pri kraju pokreta udah (*inspirij*). Takav način disanja omogućit će pravilnu opskrbu cijelog organizma pa tako i mišiće kisikom, te uklanjanje štetnih produkata metabolizma, a rezultat će biti brža hipertrofija mišića i odgoda zamora mišića. To su opće vježbe disanja i one se provode kao samostalni trening respiratorne muskulature s naglaskom na torakalno ili abdominalno disanje. Za bolje širenje prsnog koša mogu se primjenjivati i ritmičke vježbe gornjih ekstremiteta. On se izvode tako bolesnik pokretima ruku prati disanje. Tako će pri inspiriju izvoditi pokrete poput abdukcije, elevacije, retrofleksije, horizontalne abdukcije, dok će pri ekspiriju izvoditi pokrete adukcije, horizontalne adukcije i fleksije [18].

Ritmičke vježbe disanja:

Vježba 1. Bolesnik podiže ruke gore na udah, spaja dlan o dlan iznad glave. Na izdah spušta ruke dolje

Vježba 2. Bolesnik stavlja ruke u obliku slova U. Povučeruke prema natrag uz udah, spajapodlaktice i dlanove uz izdah

Vježba 3. Bolesnik se uhvati za nadlaktice. Uz udah podiže ruke iznad glave, a uz izdah ih spušta natrag u početni položaj

Vježba 4. Bolesnik ispreplete prste i stavi ih na zatiljak. Uz udah povučelaktove prema natrag, a uz izdah skuplja laktove

Vježbe propriocepcije

Propriocepcija ima dvije vrste osjeta za položaj, a to su statički i dinamički. Statički osjet za položaj omogućuje svjesnu orijentaciju između dijelova tijela, dok dinamički osjet za položaj omogućuje živčano - mišićne podatke o brzini i smjeru pokreta. Proprioceptivne vježbe su vježbe kojima se povećava proprioceptivna funkcija, odnosno jačanje ligamenata, tetiva, te se povećava opseg pokreta u zglobovima. Vježbe se nebi smjele izvoditi kontinuirano dulje od 10 minuta, a trebale bi se izvoditi svakodnevno, ili najmanje 3 puta tjedno. Vježbe propriocepcije mogu se provoditi i uz pomoć balansne daske, na nestabilnim podlogama i uporabom lopte i elastičnih traka [Slika 5.2.3.6.] [19].



Slika 5.2.3.6. Prikaz proprioceptivne vježbe na balansnoj dasci uz pomoć lopte

Izvor: [<https://www.trcanje.hr/propriocepcijske-vjezbe/428/>]

Pendularne vježbe

Pendularne vježbe su specifične vježbe koje se koriste kod degenerativnih bolesti, odnosno kod artroze kuka. Bolesnik se popne na švedske ljestve, te na zadnjoj prečki stoji sa zdravom nogom, dok bolesna noga slobodno visi. Tada bolesnik izvodi ljuljanje bolesne noge u svim smjerovima [20].

6. EDUKACIJA I SAMOPOMOĆ

Edukacija i samopomoć su osnovni dio liječenja bolesnika s artrozom kuka. Kroz edukaciju, bolesniku se daju osnovna znanja o bolesti, o njezinim uzrocima, simptomima, mogućnostima liječenja, te prvenstveno mjerama samopomoći i prognozi bolesti. Bolesnika se savjetuje o zaštiti zgloba, a kroz tehnike samopomoći bolesnik nauči kako prepoznati i liječiti osnovne simptome bolesti [15].

Osobu se uči:

- program vježbanja
- održavanje pravilne posture
- pravilan hod uz/bez pomagala
- korištenje pomagala
- osnovna znanja o bolesti, simptomima i uzrocima
- posljedice poremećaja na sustavu za pokretanje i sudjelovanje u aktivnostima
- aktivni i zdravi životni stil u smislu vježbanja
- odlazak na fizikalne vježbe i fizioterapiju
- vježbe disanja
- pravilna prehrana

Važna je i educirati osobe s prekomjernom tjelesnom masom kako da smanje i održavanju normalnu tjelesnu težinu. Poznato je da je povišeni indeks tjelesne mase rizični čimbenik u nastanku i razvoju artroze kuka. Isto tako je važno da sam bolesnik bude uključen u cijeli program liječenja, te da iznese svoje ciljeve i želje. Bolesnik mora biti motiviran i mora aktivno sudjelovati u procesu liječenja.

7.ZAKLJUČAK

Artroza je najčešća bolest koja narušava funkcionalnu sposobnost sustava za kretanje i sudjelovanje u aktivnostima svakodnevnog života, a zglob kuka je jedan od zglobova na kojem se najčešće lokalizira ta bolest. To je kronična, progresivna, degenerativna bolest nepoznatog uzroka. S obzirom na moderan način života i produljivanje životnog vijeka, artroza postaje sve veći medicinski i ortopedski problem. Istraživanje pokazuje da se sa razvojem boli, osjećaja zakočenosti i ograničenje pokreta susreće do 5% populacije starije od 55 godina života, pretežno ženski spol. Polovica tih bolesnika će jednog dana morati ići na operativni zahvat, jer će se konzervativnim liječenjem samo olakšavati situacija, ali ne i riješiti. Fizioterapija pokretom je najvažniji i najdjelotvorniji postupak fizioterapije kod liječenja artroze kuka. Međutim najvažniji dio fizioterapijske procedure je sam bolesnik, koji mora biti dovoljno motiviran za aktivno sudjelovanje u vježbanju i liječenju, jer ako on to nije fizioterapijski proces najvjerojatnije neće uspjeti. Različiti faktori utječu na pojavu artroze, a među najčešćima su dob, spol, težina i genetika. Vrlo je važno pravilno educirati bolesnika, naučiti ga pravilnom izvođenju vježbi, održavanju pravilne posture tijela, te kako da sam sebi pomogne obavljati aktivnosti svakodnevnog života, da izbjegne padove i ozljeđivanje, i kako da sam prepozna simptome i nastanak artroze kuka.

8.LITERATURA

- [1] MSD priručnik dijagnostike i terapije, preuzeto: <http://www.msd-prirucnici.placebo.hr/msd-prirucnik/bolesti-misica-kostiju-i-vezivnog-tkiva/bolesti-zglobova/artroza> , 20.7.2021
- [2] N. kovačić, I. K. Lukić: Anatomija i fiziologija, Medicinska naklada, Zagreb, 2006.
- [3] W. Platzer, Priručni anatomske atlas, 1 – sustav organa za pokretanje, Medicinska naklada, Zagreb,2011.
- [4] R. Putz, R. Pabst Sobotta, Atlas anatomije čovjeka - tablice za mišiće, zglobove i živce, Naklada slap, 22. izdanje
- [5] J. Krmpotić – Nemanić, A. Marušić, Anatomija čovjeka, Medicinska naklada, Zagreb, 2007.
- [6] M. Pećina i suradnici, Ortopedija, Naklada ljevak, Zagreb, 2004.
- [7] M. Erceg, Ortopedija za studente medicine, Dalmacija papir, Split, 2006.
- [8] Ž.Galić, Fizioterapijski postupak kod osoba s artrozom kuka, Završni rad, Zdravstveno veleučilište, odjel fizioterapije, Zagreb, 2016.
- [9] Bennell K., Physiotherapy management of hip osteoarthritis, J Physiother, 2013
- [10] D.Delimar, K. Crnogaća, G. Bićanić, Kirurško liječenje osteoartritis , Reumatizam, Vol 62, 2015: str 55 – 57
- [11] K. Zdjelar, L. Jakuš, Specifičnosti fizioterapijskog procesa kod osoba s osteoartritisom kuka, Fizio Info, broj 25, 2015, str.16 – 20
- [12] Kliničke smjernice u fizikalnoj terapiji, Hrvatska komora fizioterapeuta, Zagreb, 2011
- [13] I.Klaić, L. Jakuš, Fizioterapijska procjena, Zdravstveno veleučilište Zagreb, 2017
- [14] Physiopedia, preuzeto: https://www.physio-pedia.com/Category:Manual_Muscle_Testing , 15.7.2021
- [15] S. Grazio, T. Schnurrer – luke – Vrbanić, F. Grubišić, M. Kadoić, N. Laktašić Žervjavi, D. Bobek i suradnici, Smjernice za liječenje bolesnika s osteoartritisom kuka i/ili koljena, Fizikalna i rehabilitacijska medicina, Vol. 27 No. 3-4, 2015., str 333 – 338
- [16] I.Jajić, Z.Jajić i suradnici, Fizikalna i rehabilitacijska medicina: osnove i liječenje, Medicinska naklada, Zagreb, 2008.

- [17] B. Ćurković i suradnici, Fizikalna i rehabilitacijska medicina, Medicinska naklada, Zagreb, 2004.
- [18] O. Pope – Gajić, Liječenje pokretom, školska knjiga, Zagreb, 2007.
- [19] Trčanje.hr, preuzeto: <https://www.trcanje.hr/propriocepcijske-vjezbe/428/> , 25.7.2021
- [20] Ergovita, preuzeto: <https://www.ergovita.hr/artroza-kuka/> , 25.7.2021

9. POPIS SLIKA

Slika	2.1.1.1	ekstrakapsularne	sveze	zgloba	kuka	Izvor: [http://medicinskifakultet.blogspot.com/2013/11/spojevi-donjeg-ekstremiteta-juncturae.html]	3
Slika	2.1.2.1.	intrakapsularne	sveze	zgloba	kuka	Izvor: [http://medicinskifakultet.blogspot.com/2013/11/spojevi-donjeg-ekstremiteta-juncturae.html]	3
Slika	2.2.1.	Mišići prednje i stražnje strane zgloba kuka				Izvor: [https://fitnes-uciliste.hr/kuk-korekcije-i-savjeti/]	6
Slika	2.5.1.	Prikaz prijenosa težine na zglob kuka				Izvor: [file:///C:/Users/Korisnik/Downloads/babic_milena_fsb_2017_predd_sveuc.pdf]	8
Slika	3.1.	Prikaz normalnog stanja zgloba kuka i stanja nakon artrotskih promjena				Izvor: [https://www.bioscentar.rs/koksartroza-artroza-kuka/]	9
Slika	3.4.1.	Prikaz atrofičkog i hipertrofičkog oblika artroze zgloba kuka				Izvor: [M. Erceg, Ortopedija za studente medicine, 2006.]	11
Slika	4.2.1.	Rtg snimka zgloba kuka nakon korekcijske osteotomije				Izvor: [M. Erceg, Ortopedija za studente medicine, 2006.]	14
Slika	4.2.2.	Prikaz stanja kuka prije i poslije totalne endoproteze				[izvor: https://bodybalance.hr/rehabilitacija-nakon-totalne-endoproteze-kuka/]	15
Slika	5.2.4.4.1.	mjerenje dužine noge od prednje ilijakalne spine do medijalnog malleola				Izvor: [https://bs.delachieve.com/kako-izmjeriti-duzinu-nogu-ucimo/]	23
Slika	5.2.1.1.	Primjena terapijskog ultrazvuka na zglob kuka				Izvor: [http://www.fizikalnaterapijanovisad.rs/sonoterapija/]	24
Slika	5.2.1.2.	Prikaz magnetoterapije u području kukova				Izvor: [https://www.svkatarina.hr/centar-izvrsnosti/7/fizikalna-medicina-i-rehabilitacija/magnetoterapija/193]	25
Slika	5.2.1.3	djelovanje interferentne struje				Izvor: [https://proxima-medical.rs/uvod-u-terapiju-intereferentnim-i-ruskim-strujama/]	25
Slika	5.2.1.4.	primjena kratkovalne dijatermije u području kukova				Izvor: [https://www.btl.hr/proizvodi-fizioterapija-kratkovalna-dijatermija-btl-6000-shortwave-400].	26
Slika	5.2.1.5.	Aparat za dijadinamsku struju				Izvor: [https://www.iskramedical.eu/images/brochures/medio-dyn/Medio%20DYN%20-%20HR%20(Croatian).pdf]	27

Slika 5.2.2.1. Hidromasaža zgloba kuka Izvor: [https://007girls.ru/bs/solvents-and-thinners/podvodnyi-dush-massazh-vremya-procedury-podvodnyi-dush-priyatnaya-i/].....	27
Slika 5.2.2.2. Prikaz izvođenja vježbe za povećanje opsega pokreta zgloba kuka u vodi Izvor: [https://thalasso-ck.hr/talasoterapija/hidroterapija/].....	28
Slika 5.2.3.1. Prikaz potpomognute vježbe ležeći na leđima uz pomoć fizioterapeuta Izvor: [http://www.minerva.hr/fizikalni-postupci/]	29
Slika 5.2.3.2. Potpomognuta vježba u suspenziji Izvor: [http://www.fizioterapija-vrataric.hr/galerija/vjezbe-u-suspenziji-2/]	30
Slika 5.2.3.3. Prikaz aktivne statičke vježbe u ležećem položaju na leđima Izvor: [https://proteone.hr/savjeti/trening-savjeti/zasto-ova-vjezba-popularna-228/]	32
Slika 5.2.3.4. Prikaz vježbe istezanja u ležećem položaju na leđima Izvor: [https://webdr.ba/index.php/2020/12/10/vjezbe-istezanja-za-bol-u-kukovima/].....	34
Slika 5.2.3.5. Prikaz vježbe na balansnoj dasci Izvor: [https://flash.hr/2015/01/vjezbajte-u-novouredenoj-teretani-u-wellnessfitness-centru-murad/].....	35
Slika 5.2.3.6. Prikaz proprioceptivne vježbe na balansnoj dasci uz pomoć lopte Izvor: [https://www.trcanje.hr/propriocepcijske-vjezbe/428/].....	37

10. POPIS TABLICA

Tablica 2.4.1.Prikaz pokreta i stupnjeva u zglobu kuka [izvor: I. Klaić, L. Jakuš, Fizioterapijska procjena, Zdravstveno veleučilište Zagreb, 2017]	7
---	---



Sveučilište
Sjever



SVEUČILIŠTE
SJEVER

**IZJAVA O AUTORSTVU
I
SUGLASNOST ZA JAVNU OBJAVU**

Završni/diplomski rad isključivo je autorsko djelo studenta koji je isti izradio te student odgovara za istinitost, izvornost i ispravnost teksta rada. U radu se ne smiju koristiti dijelovi tuđih radova (knjiga, članaka, doktorskih disertacija, magistarskih radova, izvora s interneta, i drugih izvora) bez navođenja izvora i autora navedenih radova. Svi dijelovi tuđih radova moraju biti pravilno navedeni i citirani. Dijelovi tuđih radova koji nisu pravilno citirani, smatraju se plagijatom, odnosno nezakonitim prisvajanjem tuđeg znanstvenog ili stručnoga rada. Sukladno navedenom studenti su dužni potpisati izjavu o autorstvu rada.

Ja, Dorijana Furjan (*ime i prezime*) pod punom moralnom, materijalnom i kaznenom odgovornošću, izjavljujem da sam isključivi autor/ica završnog/diplomskog (*obrisati nepotrebno*) rada pod naslovom Fizioterapijski proces kod artroze kuka (*upisati naslov*) te da u navedenom radu nisu na nedozvoljeni način (bez pravilnog citiranja) korišteni dijelovi tuđih radova.

Student/ica:
(*upisati ime i prezime*)

Furjan
(vlastoručni potpis)

Sukladno Zakonu o znanstvenoj djelatnosti i visokom obrazovanju završne/diplomske radove sveučilišta su dužna trajno objaviti na javnoj internetskoj bazi sveučilišne knjižnice u sastavu sveučilišta te kopirati u javnu internetsku bazu završnih/diplomskih radova Nacionalne i sveučilišne knjižnice. Završni radovi istovrsnih umjetničkih studija koji se realiziraju kroz umjetnička ostvarenja objavljuju se na odgovarajući način.

Ja, Dorijana Furjan (*ime i prezime*) neopozivo izjavljujem da sam suglasan/na s javnom objavom završnog/diplomskog (*obrisati nepotrebno*) rada pod naslovom Fizioterapijski proces kod artroze kuka (*upisati naslov*) čiji sam autor/ica.

Student/ica:
(*upisati ime i prezime*)

Furjan
(vlastoručni potpis)