

Fizioterapijski pristup osobama s impingement sindromom ramena

Puljić, Anja

Undergraduate thesis / Završni rad

2021

Degree Grantor / Ustanova koja je dodijelila akademski / stručni stupanj: **University North / Sveučilište Sjever**

Permanent link / Trajna poveznica: <https://um.nsk.hr/um:nbn:hr:122:235592>

Rights / Prava: [In copyright](#) / [Zaštićeno autorskim pravom.](#)

Download date / Datum preuzimanja: **2024-07-29**



Repository / Repozitorij:

[University North Digital Repository](#)





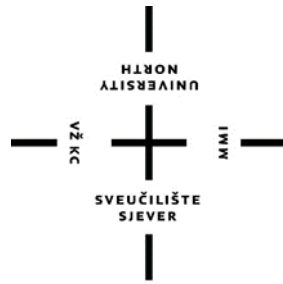Sveučilište Sjever

Završni rad br. 068/FIZ/2021

Fizioterapijski pristup osobama s impingement sindromom ramena

Anja Puljić, 3187/336

Varaždin, rujan 2021. godine



**Sveučilište
Sjever**

Završni rad br. 068/FIZ/2021

**Fizioterapijski pristup osobama s impingement sindromom
ramena**

Student

Anja Puljić, 3187/336

Mentor

Nikolina Zaplatić Degač, mag.physioth.

Varaždin, rujan 2021. godine

Prijava završnog rada

Definiranje teme završnog rada i povjerenstva

ODJEL Odjel za fizioterapiju

STUDIJ preddiplomski stručni studij Fizioterapija

PRISTUPNIK Anja Puljić

JMBAG

0268013514

DATUM 08.09.2021

KOLEGIJ Fizioterapija u traumatologiji

NASLOV RADA

Fizioterapijski pristup osobama s impingement sindromom ramena

NASLOV RADA NA ENGL. JEZIKU

The physiotherapy approach for people with impingement shoulder syndrome

MENTOR

Nikolina Zaplatić Degač, mag.physioth.

ZVANJE

predavač

ČLANOVI POVJERENSTVA

- Mirjana Večerić, mag.physioth, pred., predsjednik
- Nikolina Zaplatić Degač, mag.physioth., pred., mentor
- doc.dr.sc. Manuela Filipec, član
- Jasminka Potočnjak, mag.physioth, pred., zamjenski član
-

Zadatak završnog rada

BROJ 068/FIZ/2021

OPIS

Rame je najgibljiviji kuglasti zglob ljudskog tijela koji omogućuje pokrete kroz sve tri ravnine (frontalnu, sagitalnu i transverzalnu). Iako je najgibljiviji, prisutan je nesrazmjer zglobnih tijela i obilatost zglobne čahure. Zbog svoje anatomske strukture, pokreti iznad ruke uzrokuju najveću aktivaciju stabilizacijsko mehanizma koji se sastoji od ligamentarno-tetivnog i mišićnog kompleksa. Zbog ponavljajućeg stresa uzrokovanog prekomjernom aktivnošću ruke iznad glave razvija se jedan od najčešćih sindroma prenaprezanja u području ramena naziva impingement sindrom ili sindrom subakromijalnog sraza. Liječenje je većinski konzervativno. Sastoji se od poštete aktivnosti koje zahtijevaju položaj ruke iznad razine ramena, primjena leda, nesteroidnih protuupalnih lijekova u cilju postizanja analgezije, metode fizioterapije te krajnji korak apliciranje kortikosteroida u subakromijalni prostor. Kirurško liječenje primjenjuje se ukoliko tijekom šest mjeseci konzervativnog liječenja nije došlo do poboljšanja stanja te ukoliko se prilikom rendgenske obrade ustanovi postojanje rupture tetiva i koštanih promjena. Fizioterapija neizostavan je dio liječenja impigement sindroma. Vježbanje u cilju rehabilitacije glavnina je procesa koji se nadopunjuje primjenom fizioterapijskih procedura poput elektroterapije, lasera, ultrazvuka i u novije vrijeme udarnog vala.

ZADATAK URUČEN

POTPIS MENTORA

Predgovor

Iskrena zahvala mentorici Nikolini Zaplatic Degač, mag.physioth koja je prihvatila mentorstvo u zadnji tren kao i na uloženom trudu i danim savjetima kako bi ovaj završni rad bio reprezentativan.

Hvala obitelji, posebno mami, svim prijateljima koji su vjerovali u mene i bili velika potpora. Bez njih ne bi niti bilo ovog rada.

Od srca hvala najboljim tetama: Jasni, Marini, Vedrani, Svjetlani i Kseniji koje su bile zaštita od bure i duga poslije kiše.

Anja Puljić

Sažetak

Rame je najgibljiviji kuglasti zglob ljudskog tijela te omogućuje pokrete kroz sve tri ravnine (frontalnu, sagitalnu i transverzalnu). Iako je najgibljiviji, prisutan je nesrazmjer zglobnih tijela i obilatost zglobne čahure. Zbog svoje anatomske strukture, pokreti iznad ruke uzrokuju najveću aktivaciju stabilizacijskog mehanizma koji se sastoji od ligamentarno-tetivnog i mišićnog kompleksa. Zbog ponavljajućeg stresa uzrokovanog prekomjernom aktivnošću ruke iznad glave razvija se jedan od najčešćih sindroma prenaprezanja u području ramena naziva impingement sindrom ili sindrom subakromijalnog sraza. Obuhvaća cijeli niz oštećenja koja nastaju kao posljedica sudara između kompleksa rotatorne manšete, duge glave m. biceps brachii (lat. *caput longum biceps brachii*) te subakromijalne burze s jedne strane i akromiona i korakoakromijalnog ligamenta s druge strane s posljedičnim suženjem subakromijalnog prostora.

Liječenje je većinski konzervativno. Sastoji se od poštode aktivnosti koje zahtijevaju položaj ruke iznad razine ramena, primjene leda, nesteroidnih protuupalnih lijekova u cilju postizanja analgezije, metoda fizioterapije te krajnji korak apliciranje je kortikosteroida u subakromijalni prostor. Kirurško liječenje primjenjuje se ukoliko tijekom šest mjeseci konzervativnog liječenja nije došlo do poboljšanja stanja te ukoliko se prilikom rendgenske obrade ustanovi postojanje rupture tetiva i koštanih promjena.

Fizioterapija je neizostavan dio liječenja impingement sindroma. Vježbanje u cilju rehabilitacije glavnina je procesa koji je nadopunjen primjenom fizioterapijskih procedura poput elektroterapije, lasera, ultrazvuka i u novije vrijeme udarnog vala. Program terapijskih vježbi se sastoji od početnih statičkih vježbi, vježbi istezanja koje imaju svoja pravila kako bi bila učinkovitija i vježbi snaženja. Vježbe su namijenjene muskulaturi cijelog ramenog obruča s posebnim naglaskom na mišiće rotatorne manšete.

Ključne riječi: glenohumeralni zglob, rotatorna manšeta, subakromijalni sraz, vježbe istezanja, fizikalne procedure

Abstract

Shoulder is the most flexible spherical joint of the body because of disproportion of articular bodies and abundance of the articular capsule. That allows arm movement in all three axes of motion. Because of their anatomical structure, movements above arm cause the greatest activation of the stabilization mechanism which consists of ligament-labrum and muscular complex. Impingement syndrome or subacromial collision syndrome is one of the most common syndromes caused by overexertion in the shoulder area. It develops as a result of repetitive stress caused by excessive arm activity above head. This syndrome includes the whole range of damage which occur as a result of collision of the rotator cuff, long head of the biceps, and subacromial bursa on one side and acromion and coracoacromial ligament on the other side with consequent narrowing of the subacromial space.

In most cases, treatment is conservative. It is composed of refraining from activities which demand raising arm above shoulder height, application of ice, nonsteroidal anti-inflammatory medication in order to achieve analgesia, physiotherapy and, in the end, corticosteroid administration to the subacromial space. Unless the condition does not improve in six months from the beginning of the conservative treatment and if the X-ray processing shows tendon rupture and bone changes, the surgical treatment is applied.

Physical rehabilitation is indispensable part of impingement syndrome treatment. The majority of the process is exercise for the purpose of rehabilitation and it is complemented with physiotherapy procedures such as electrotherapy, lasers, ultrasound and, lately, shock waves. Kinesiotherapy consists of initial static exercises, stretching exercises which have their rules in order to be efficient and strengthening exercises in the end. Exercises are intended for the musculature of the entire shoulder girdle with emphasis on the rotator cuff muscles.

Key words: glenohumeral joint, rotator cuff, subacromial collision, stretching exercises, physical procedures

Popis korištenih kratica

lat.	latinski
art.	lat. articulatio = zglob
m.	lat. musculus= mišić
AC	akromioklavikularni zglob
lig	lat. ligamentum= ligamenti
ligg.	lat. ligamenta=ligamenti
tzv.	takozvani
cm	centimetri
VAS skala	vizualno analogna skala
DASH	Disability of the arm, shoulder and hand
ml	mililitara
min	minuta
DDS	dijadinamske struje
TENS	transkutana električna nervna stimulacija
kg	kilograma
sek	sekunda
eng.	engleski
PNF	proprioceptivnaneuromuskularna facilitacija
RM	lat. repetition maximum= maksimalno ponavljanje
CT	kompjutorizirana tomografija
UZV	ultrazvuk
MR	magnetska rezonanca

SADRŽAJ

1.	Uvod.....	1
2.	Anatomija ramena.....	3
2.1.	Ligamenti	4
2.2.	Rotatorna manšeta.....	5
2.3.	Biomehanika ramena.....	7
3.	Sindromi sraza u ramenu	10
3.1.	Impingement sindrom/ subakromijalni sindrom sraza	11
3.1.1.	Simptomi	15
3.1.2.	Dijagnostika.....	15
3.1.3.	Specifični testovi za impingement sindrom	17
3.1.4.	Liječenje.....	20
4.	Fizioterapijski postupci u liječenju impingement sindroma.....	21
4.1.	Fizioterapijske vježbe.....	23
4.1.1.	Istezanje.....	23
4.1.2.	Vježbe jačanja.	26
5.	Zaključak.....	33
6.	Literatura.....	34

1. UVOD

Rameni obruč čini jednu od najvećih funkcionalnih i biomehaničkih kompleksa ljudskoga tijela čija je glavna karakteristika mobilnost čemu doprinose četiri zgloba i 18 mišića te pokretljivost kroz tri osovine pokreta. Nakon mobilnosti slijedi stabilnost koju osiguravaju aktivni i pasivni stabilizatori. Statički stabilizatori ramena čini tetivno-labralni kompleks, dok dinamičku stabilnost osiguravaju mišići, posebice mišići rotatorne manšete koji pomoću svojih tetiva na principu kompresije ne dopuštaju prekomjerne pomake glave nadlaktične kosti (lat. *caput humeri*) iz glenoida (lat. *cavitas glenoidale*).

Impingement sindrom ramena, drugim nazivom sindrom subakromijalnog sraza uz rupturu rotatorne manšete najčešći je uzrok bolnog ramena. Patologija nastaje na strukturama subakromijalnog prostora u kojem se nalaze tetive rotatorne manšete i burze. Promjene utječu na veličinu subakromijalnog prostora. Gubitak stabilnosti i funkcionalnosti glavne su posljedice ovog kliničkog stanja. S obzirom da je aktivnost ramena prisutna prilikom svakog pokreta u tijelu od velike je važnosti što ranije prepoznavanje i dijagnosticiranje ovog kliničkog entiteta. U ortopediji, detaljno uzeta anamneza otvara put ka bržoj i točnijoj dijagnozi. Pacijenti se žale na bol prilikom abdukcije ruke, bol koja se javlja noću i priječi spavanje na bolesnoj strani. Onemogućene su svakodnevne aktivnosti koje zahtijevaju položaj ruke iznad razine ramena kao i položaje u kojima je ruka u unutarnjoj rotaciji poput češkanja po leđima. Bol uzrokuje ograničenje pokreta, a s vremenom dolazi do razvoja kontraktura.

Impingement sindrom pripada sindromima prenaprezanja čije liječenje se provodi konzervativnim putem osim u slučaju trećeg stadija sindroma koji zahtjeva kirurško zbrinjavanje. Cilj neoperativnog liječenja je redukcija boli i povratak obavljanju aktivnosti svakodnevnog života.

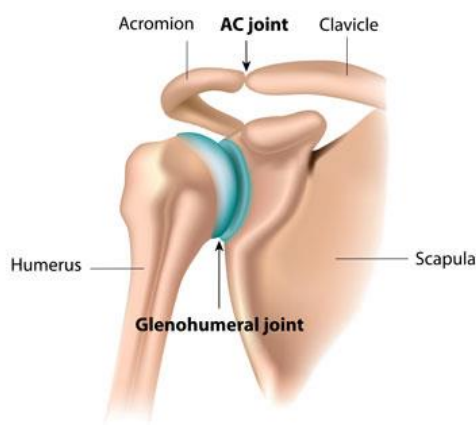
U akutnoj fazi preporuča se izbjegavanje aktivnosti ruke iznad glave, korištenje nesteroidnih protuupalnih lijekova (NSAIL) te primjena kortikosteroida što iziskuje veliki oprez. Slijedi fizikalna rehabilitacija koja se sastoji od pasivnih metoda fizioterapije s ciljem izazivanja analgezije poput termoterapije/krioterapije, elektroterapije, ultrazvuka (UZV), lasera, udarnog vala te aktivnih metoda. U aktivne metode fizikalne rehabilitacije spadaju terapijske vježbe čiji je cilj povećanje opsega pokreta i jačanje mišića ramena s posebnim naglaskom na rotatornu muskulaturu.

Ovo je pregledni rad kojem je cilj prikazati anatomske i biomehaničke specifičnosti ramena i ramenog obruča, sindrome prenaprezanja među kojima se nalazi i impingement sindrom ramena, njegove uzroke nastanka te načine i specifičnosti liječenja, fizikalnog pregleda kao i samog provođenja fizikalne terapije.

2. ANATOMIJA RAMENA

Važnost ramena i ramenog obruča očituje se u spoznaji da je rame najpokretljiviji zglob ljudskog tijela. Ono povezuje trup i gornje udove te čini oslonac za nadlakticu i cijelu ruku. Izgledom poluprstena s prednje strane spojen je s ključnom kosti (lat. *clavicula*) i prsnim košem (lat. *thorax*), dok sa stražnje strane čini spoj s lopaticom (lat. *scapula*).

Koštane dijelove ramenog obruča čine: nadlaktična kost (lat. *humerus*), lopatica (lat. *scapula*) i ključna kost (lat. *clavicula*). Nadlaktična kost s lopaticom tvori rameni zglob (lat. *articulatio (art.) glenohumeralia*) prikazan na slici 2.1. On uz akromioklavikularni zglob (lat. *art. acromioclavicularis*) (spoj između akromiona i ključne kosti), sternoklavikularni (*art. sternoclavicularis*) zglob (spoj između ključne i prsne kosti) te skapulotorakalni spoj (lat. *art. scapulothoracic*) tvori kompleks naziva rameni obruč. Prema građi, rameni zglob je kuglasti zglob (lat. *articulatio spherioidea*) sa tri osovine kretanja. Konkavno zglobno tijelo čini zglobna čašica (lat. *cavitas glenoidale*) koja se nalazi na lateralnom rubu lopatice. Uz rub čašice nalazi se hrskavica (lat. *labrum glenoidale*) koja je prema građi vezivno-hrskavična struktura koja povećava kongruentnost zglobnih tijela. Konveksno zglobno tijelo čini glava nadlaktične kosti (lat. *caput humeri*) koja je površinom dvostruko veća od zglobne čašice (lat. *cavitas glenoidale*) stoga je rameni zglob i izrazito nestabilan [1].



Slika 2.1. Prikaz ramenog zgloba

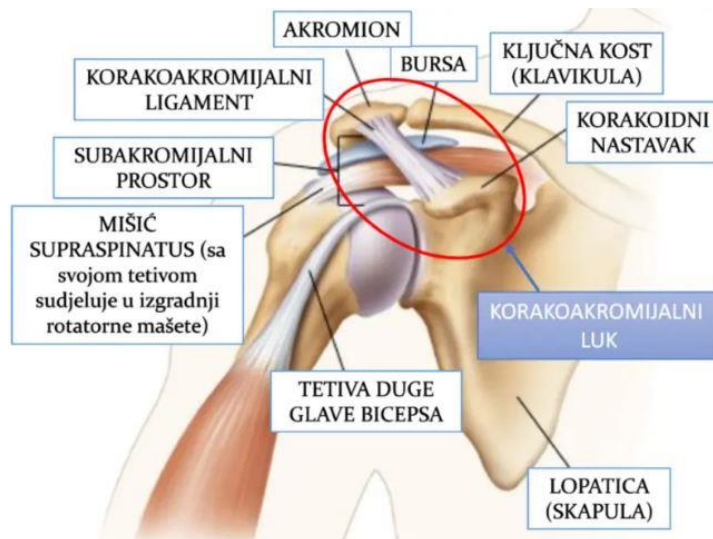(Izvor: <https://www.sportsinjuryclinic.net/sport-injuries/shoulder-pain/shoulder-anatomy>)

2.1. Ligamenti

Stabilnost ramena povećavaju aktivne i pasivne strukture. Pasivni stabilizatori ramena su ligamenti, dok su mišići njegovi aktivni stabilizatori. Korakohumeralni ligament (lat. *lig. coracohumerale*) proteže se od posteriornog ruba kljunastog nastavka (lat. *processus coracoideus*) sve do velike kvržice nadlaktične kosti (lat. *tuberculum majus*). Sveza omogućava konstantan doticaj zglobnih tijela kada se ruka ne opire sili gravitacije. Prednji dio ligamenta ograničava retrofleksiju, stražnji dio antefleksiju, dok udruženo ograničavaju pokret abdukcije nadlaktice preko 90° sprječavajući donji i stražnji pomak glave nadlaktične kosti [2].

Glenohumeralni ligament (lat. *ligg. glenohumeralia*) sastoji se od tri dijela; gornje, srednje i donje sveze. Cijeli ligament nalazi se na prednjoj strani ramenog zgloba. Zajedničkim djelovanjem ograničavaju pokrete rotacije te prednji i donji pomak glave nadlaktične kosti [1].

Korakoakromijalni luk prikazan na slici 2.1.1., čini krov samog zgloba. Sastoji se od kljunastog nastavka (lat. *processus coracoideus*), korakoakromijalnog ligamenta (lat. *lig. coracoacromial*), akromioklavikularnog zgloba te samog akromiona (lat. *acromion*). On sprječava pomak glave nadlaktične kosti iz glenoidne jame prema gore na način da glava priliježe na luk [1].



Slika 2.1.1 Korakoakromijalni luk

(Izvor: <https://www.poliklinikaribnjak.hr/ortopedija/subakromijalni-sindrom-sraza/>)

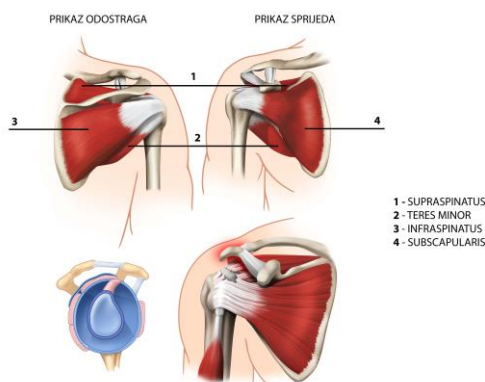
Sinovijalne vreće (lat. *bursae synoviales*) dio su svakog zgloba. Nalaze se na mjestima gdje se tetive sudaraju s kostima, ligamentima, drugim tetivama ili na mjestima koštanih izbočina. Vreće koje se nalaze oko ramena imaju veću kliničku važnost u odnosu na ostale burze u tijelu. Subskapularna sinovijalna vreća (lat. *bursa subscapularis*) komunicira sa zglobnom šupljinom. Uz nju veliku važnost ima i subakromijalna sinovijalna vreća (lat. *bursa subacromialis*) koja se

nalazi ispod korakoakromijalnog ligamenta. Te dvije burze omogućavaju nesmetano klizanje rotatorne manšete ispod korakoakromijalnog luka svojom zajedničkom komunikacijom [1-3].

2.2. Rotatorna manšeta

Dinamičku stabilnost ramenog zgloba osigurava ujednačeno djelovanje mišića u području ramena koji su podijeljeni u tri skupine: kostohumeralnu (*m. pectoralis major* i *m. latissimus dorsi*), spinoskapularnu (*m. trapezius*, *m. rhomboideus*, *m. serratus anterior* i *m. levator scapulae*) i skapulohumeralnu skupinu (*m. coracobrachialis* i mišići rotatorne manšete) [5].

„Rotatorna je manšeta tetivno-mišićno ovojnica koja gotovo sa svih strana pokriva i pojačava zglobnu čahuru s kojom je mjestimično srasla“ [4], a čine ju mišići *m. supraspinatus*, *m. infraspinatus*, *m. subscapularis* i *m. teres minor*. Duga glava *m. biceps brachii* (lat. *caput longum m. biceps brachii*) prema funkcionalnom gledištu također pripada rotatornoj manšeti. Zajedničko polazište svim mišićima je lopatica dok se distalno hvatište nalazi na nadlaktičnoj kosti, odnosno na velikoj i maloj kvržici (lat. *tuberculum majus et minus*). Na veliku kvržicu (lat. *tuberculum majus*) hvataju se redom *m. supraspinatus*, *m. infraspinatus* i *m. teres minor*, dok se za malu kvržicu (lat. *tuberculum minus*) hvata *m. subscapularis* [5]. Na slici 2.2.1 prikazana je muskulatura rotatorne manšete.



Slika 2.2.1 Mišići rotatorne manšete

(izvor: <https://bauerfeind.hr/novosti/ozljeda-tetiva-rotatorne-manžete-89/>)

M. infraspinatus i *m. teres minor* vrše vanjsku rotaciju dok *m. subscapularis* izvodi unutarnju rotaciju nadlaktične kosti u ramenom zglobu. *M. supraspinatus* izvodi pokret abdukcije nadlaktice prvih 30° nakon čega nastavlja aktivnost uz pomoć deltoidnog mišića (lat. *m. deltoideus*). Pri početnoj abdukciji kontrakcija *m. supraspinatusa* i *m. deltoideusa* učvršćuju glavu humerusa u

glenoidnoj jami. Rotatorna manšeta svojom aktivnošću dinamički stabilizira ramene te centrira glavu nadlaktične kosti (lat. *caput humeri*) u zglobnu čašicu (lat. *cavitas glenoidalis*) [5].

Abdukcija veća od 90° ne bi bila izvediva bez mehanizma vanjske rotacije jer ona onemogućava sudar velike kvržice nadlaktične kosti (lat. *tuberculum majus*) i zglobne čašice (lat. *cavitas glenoidalis*). Za izvođenje antefleksije od velike je važnosti unutarnja rotacija koju izvodi *m.subscapularis* zbog sličnog mehanizma gdje se onemogućuje sudar glave nadlaktične kosti (lat. *caput humeri*) i korakoakromijanog ligamenta (lat. *lig. coracoacromiale*). Važnost rotatorne manšete u stabilizaciji ramena pridodaje zajednička aktivnost *m. teres minor* i *m. subscapularis* koji prilikom elevacije ruke fiksiraju glavu nadlaktične kosti (lat. *caput humeri*). Funkcionalno duga glava bicepsa (lat. *caput longum m. biceps brachii*) dio je rotatorne manšete. Njegova uloga očituje se prilikom pomoćne depresije i fiksacije glave nadlaktične kosti u glenoid. Prilikom oštećenja *m. deltoidea* i *m. supraspinatusa* duga glava omogućuje elevaciju ramena. Nakon 90° abdukcije nadlaktice tetiva duge glave bicepsa povlači glavu humerusa u glenoid djelujući na principu kolotura [6].

Rotatorna manšeta osim stabilizacijske uloge ima i prehrambenu ulogu. Svojom napetošću mišići podupiru dotok sinovijalne tekućine u zglob te se na taj način osigurava konstanta opskrba hrskavica zglobnih struktura. Građevna struktura mišića je takva da tijekom manjih rascjepa čahure sprječavaju gubitak tekućine čineći nepropusnu ovojnica oko čahure [4]. Mogućnost relaksacije mišića očituje se u slobodnim pokretima nadlaktice, dok učinkovitost kontrakcije ogleđa se stabilnošću zgloba. Stabilizirajuća uloga posebno je vidljiva kod bolesnik s nemogućnošću izvođenja elevacije zbog ozljede rotatorne manšete iako je *m. deltoideus* nepovrijeđen [6].

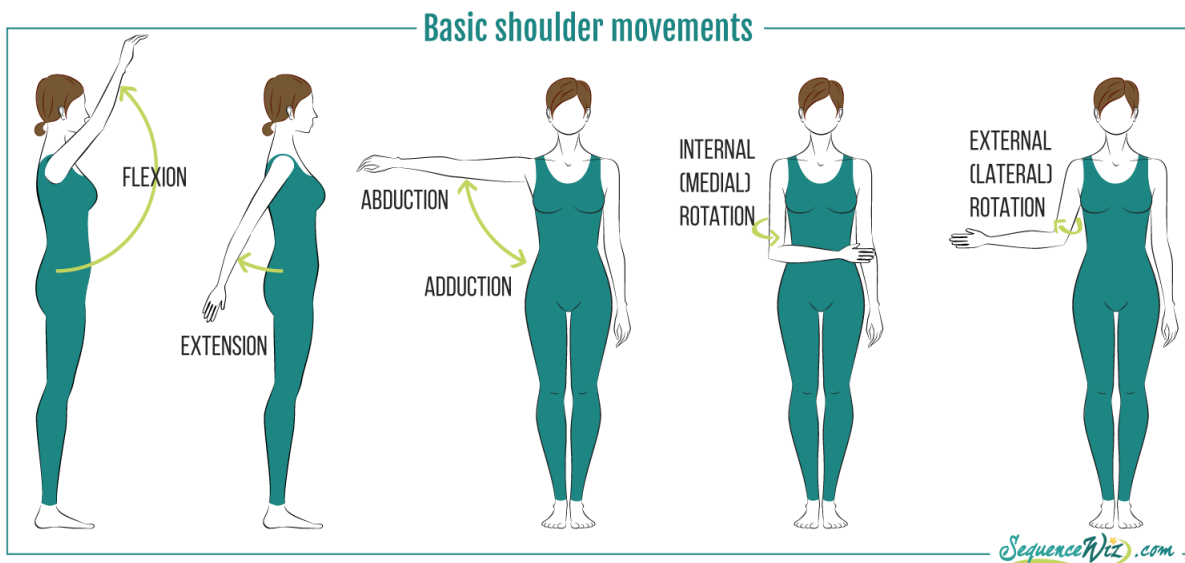
2.3. Biomehanika ramena

Rame kao najpokretljiviji zglob ljudskog tijela i jedan od složenije građenih zglobova ima i složenu biomehaniku. Za normalan opseg pokreta potrebno je zajedničko djelovanje svih struktura i segmenata ramena (četiri zgloba i 18 mišića). Odstupanje od normalnog u vidu ozljeda ili oštećenja bilo kojeg dijela strukturnog kompleksa za posljedicu ima smanjenje njegove funkcionalnosti [6].

Pokretljivost zgloba ovisi o veličini zglobnih tijela [1]. Upravo zbog toga, odnosno spoznaje da u ramenom zglobu postoji nesrazmjer zglobnih tijela i izdašnost zglobne čahure, rame je najpokretljiviji zglob ljudskog tijela dok je s druge strane i najnestabilniji zglob [3].

Rameni zglob (*lat. art.glenohumerale*) ima 3 stupnja slobode te se pokreti izvode kroz tri ravnine: frontalnu, sagitalnu i transverzalnu. Fleksija, ekstenzija, abdukcija, addukcija, vanjska i unutarnja rotacija su pokreti koji se odvijaju u ramenu (Slika 2.3.1). Fleksija i ekstenzija odvijaju se oko transverzalne osi. Kada se nadlaktica pokreće prema naprijed vrši se fleksija odnosno antefleksija, a kada ide prema nazad ekstenzija odnosno retrofleksija. Antefleksija se izvodi do 90°, a daljnje izvođenje do 180° naziva se fleksija s elevacijom. Retrofleksija je izvediva do 40° zbog ovijenosti zglobne kapsule oko vrata nadlaktične kosti (*lat. collum humeri*) što prijeći daljnju retrofleksiju. Abdukcija, odmicanje nadlaktice od trupa, izvodi se oko sagitalne osi kao i addukcija ili primicanje nadlaktice trupu. Prvih 15°-30° abdukcije izvodi *m. supraspinatus* nakon čega kontrakcijom *m. deltoideusa* dolazi do daljnje abdukcije izvedene do 90°. Čista abdukcija dalje nije moguća jer dolazi do sudaranja velike kvržice (*lat. tuberculum majus*) o vrh zgloba. Za daljnje izvođenje abdukcije do 180°, što se naziva abdukcija s elevacijom, potrebno je uključenje ostalih zglobova, točnije sternoklavikularnog zgloba (*lat. art. sternoclavicularis*) i skapulotorakalnog spoja (*lat. art. scapulothoracic*) pri čemu dolazi do podizanja ključne kosti i lopatice i odmicanja donjeg kuta lopatice od medijalne ravnine. Cirkumdukcija je složena kretnja koja se sastoji od svih opisanih kretnji [1]. U tablici 2.3.1 prikazani su mogući pokreti u ramenom zglobu i njihove referentne vrijednosti.

Srednji položaj zgloba, odnosno onaj položaj u kojem su sve strukture maksimalno rasterećene je položaj blage antefleksije, abdukcije od 30° i vanjske rotacije [3].



Slika 2.3.1 Pokreti u ramenu

(Izvor: <https://sequencewiz.org/2016/03/16/loosen-up-your-shoulders/>)

Tablica 2.3.1. Opseg pokreta u ramenu

Antefleksija	0-90°
antefleksija+elevacija	90°-180°
retroflexija	0°-35°
abdukcija-elevacija	0°-180°
addukcija	90°- 0°
unutarnja rotacija	0°-70-90°
vanjska rotacija	0°-90°

Stabilnost zgloba uvjetovana je statičkim i dinamičkim stabilizatorima. Statičku stabilnost pružaju ligamentarno-labralna strukture i anatomija koštanog glenoida. Primarni statički stabilizatori su glenohumeralni ligamenti (*lat. ligg. glenohumeralia*) koji čine prednje zadebljanje zglobne čahure. Kod krajnjeg raspona pokreta postaju uski kako bi omogućili veliki stupanj pokretljivosti. Gornja glenohumeralna sveza (*lat. lig. glenohumeralis superior*) napeta je u abdukciji, srednja (*lat. lig. glenohumeralis medialis*) prilikom 45° abdukcije i donja (*lat. lig. glenohumeralis inferior*) prilikom 90° abdukcije i vanjske rotacije, stoga se on smatra najjačim i najvažnijim stabilizatorom mekog tkiva [6].

Biomehanička uloga glenoidne hrskavice labruma je udvostručenje dubine glenoidnog grla kako bi se povećala dodirna površina s glavom nadlaktične kosti (*lat. caput humeri*) Prema istraživanjima zabilježeno je da je potpuni gubitak prednjeg labruma smanjio dodirnu površinu za 7-15% . Antero-inferiorni labrum smatra se njegovim najslabijim dijelom [6]. Unatoč važnim učincima za stabilnost zgloba, Itoi i sur. otkrili su da meka tkiva imaju drugorazredno značenje u samoj stabilnosti glenohumeralnog zgloba [6].

Mehanizam kompresije važan je aspekt stabilnosti ramenog zgloba. On centriraju glavu nadlaktične kosti (*lat. caput humeri*) u glenoid (*lat. cavitas glenoidalis*). Ovakav centralni mehanizam rezultat je pritiska rotatorne manšete na glavu nadlaktične kosti o glenoid [6] naspram deltoidnih i prsnih mišića koji ustraju u destabilizaciji zgloba s prednje i donje strane.

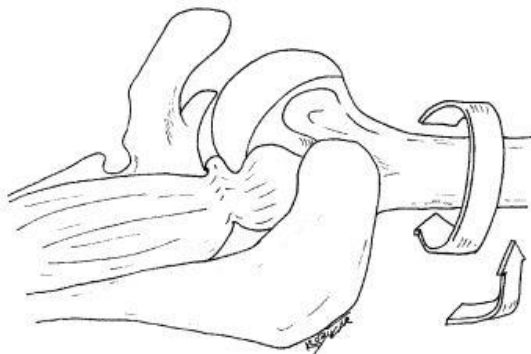
Manšeta teži prednjoj i stražnjoj stabilnosti. Prednju stabilnost osiguravaju vanjski rotatori, dok su za stražnju zaduženi unutarnji rotatori.

3. SINDROMI SRAZA U RAMENU

Rameni obruč svojom anatomskom građom i stabilizacijskim kompleksom osigurava izvođenje brojnih pokreta. Jednako tako posebno je ranjiv prilikom izvođenja pokreta ruke iznad glave gdje se stvara veliko opterećenje na statičke i dinamičke stabilizatore. Stabilizacijski mehanizam odvija se tako da se glenoid dovede u najbolju poziciju za izvođenje aktivnosti pomoću rotatora lopatice (*m.trapezius*, *m.rhomboideus* i *m.serratus anterior*). U istom trenutku mišići rotatorne manšete centriraju glavu humerusa u glenoid, a donji glenohumeralni ligament koči pretjerano klizanje glave nadlaktične kosti [4]. Pretjerano korištenje ruke iznad glave (*overuse activities*) oštećuje statičke stabilizatore te remeti usklađeno djelovanje mišića rotatorne manšete i rotatora lopatice. Na taj način nastaje nekoliko sindroma prenaprezanja u području ramena koji se nazivaju sindromi sraza; subakromijalni sindrom sraza, supkorakoidni sindrom sraza, glenoidalni sindrom sraza, SLAP lezija te oštećenje duge glave *m.biceps brachii* [7-8].

Subkorakoidni sindrom sraza izrazito je rijedak. Opisuje ga se u obliku pojave boli u abdukciji od 90° prilikom izvođenja unutarnje rotacije ili prilikom izvođenja addukcije sa savijenim laktom od 90°. Tri su oblika ovog sraza: idiopatski, ijtrogeni i traumatski. Izostanak boli nastaje oslobađanjem subkorakoidnog prostora [9].

Glenoidalni sindrom sraza (unutarnji sindrom sraza) prikazan je na slici 3.1. Javlja se uslijed učestalog dodira tetive *m. supraspinatusa* s postero-superiornim dijelom ruba glenoida (lat. *cavitas glenoidalis*) u položaju od 90° abdukcije i najveće moguće vanjske rotacije što posljedično uzrokuje pucanje tetive *m. supraspinatusa* [8].



Slika 3.1. Glenoidalni sraz

(Izvor: <https://hrcak.srce.hr/>)

Sekundarni sindrom sraza je subakromijalni sindrom sraza koji je uzrokovan prednjom nestabilnošću zbog smanjenog subakromijalnog prostora. Prilikom dijagnoze vrlo često dolazi do

pogreške zbog velike sličnosti kliničke slike sa subakromijalnim sindromom. Ukoliko dekompresija subakromijalnog prostora ne donosi poboljšanje znači da se radi o sekundarnom sindromu. [8].

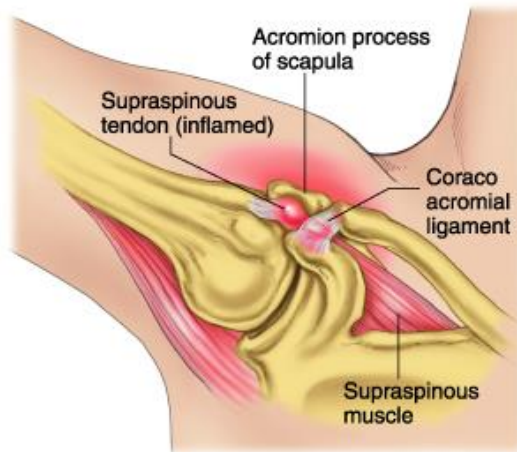
SLAP lezija (*superior labrum from anterior to posterior*) odnosi se na odvajanje gornjeg dijela labruma od glenoida. Prvi ju je opisao Snyder 1990.godine opazivši da lezija započinje iza pripoja tetive *m. biceps brachii* za sami labrum te se širi anteriorno do pola glenoida. Glavni uzrok nastanka lezije je pad i izravni udarac u rame. Slijedi trakcija uz nenadano potezanje ruke te ponavljajući sraz. Za razliku od ostalih sindroma, za leziju ne postoje specifični testovi koju ju potvrđuju. Najpouzdanija metoda kojom ju možemo detektirati je artroskopija. Simptomi koje oboljeli najčešće navode su bol i osjećaj preskakanja u ramenu. Svaki tip lezije ima svoj način liječenja, stoga je neophodna dobra i kvalitetna klasifikacije lezije [8,10].

Sindrom tetive duge glave bicepsa obuhvaća: sekundarni tendinitis, nestabilnost tetive (luksacija tetive iz intertubekularne brazde) te rupturu tetive. Sekundarni tendinitis najčešće je oštećenje tetive koje nastaje kao posljedica subakromijalnog sraza. Tendinitis se, kao i svaka upala, liječi mirovanjem. Ukoliko ne dolazi do poboljšanja, moguća je i primjena kortikosteroida. Injiciraju se u subakromijalno područje ukoliko je dijagnoza sekundarni tendinitis a ako se radi o primarnom tendinitisu mjesto primjene je sama ovojnica *m. biceps brachii*. Ukoliko konzervativno liječenje nije uspješno, metoda izbora kirurškog liječenja je artroskopija kako bi se napravila dekompresija subakromijalnog prostora [8].

3.1. Impingement sindrom/ subakromijalni sindrom sraza

Subakromijalni sindrom sraza, eng. *shoulder impingement syndrome*, najučestalije je bolno stanje ramena kod odraslih ljudi te najrašireniji sindrom prenaprezanja u području ramena kod sportaša. Prema Neeru, impigement sindrom podrazumijeva cijeli niz oštećenja koja posljedično nastaju srazom između rotatorne manšete (posebice tetive *m.supraspinatus*), subakromijalne burze (*lat. bursa subacromalia*), petog funkcionalnog mišića rotatorne manšete-tetive *m.biceps brachii* i anteriornog završetka akromiona, akromioklavikularnog ligamenta (*lat. lig. acromioclaviculare*), korakoidnog nastavka (*lat. processus coracoideus*) te akromioklavikularnog zgloba (*lat. art. acromioclavicularis*) [5].

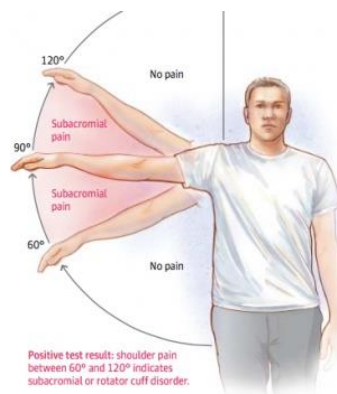
Zbog ponavljajućih mikrotrauma i anatomskih abnormalnosti akromiona dolazi do degenerativnih promjena tetiva, kalcificirajućeg tendinitisa te do same ruptore tetive. Na slici 3.1.1. prikazan je mehanizam nastanka sraza.



Slika 3.1.1. Prikaz subakromijalnog sraza

(Izvor: <https://www.drlox.com/medical-conditions-treated/shoulder-conditions/shoulder-impingement/>)

Sam naziv sindrom sraza, dolazi zbog sudara velike kvržice (*lat. tuberculus majus*) i prednjeg ruba akromiona (*lat. acromion*) prilikom abdukcije ruke od 60°-120°. Dio koji je najviše podložan promjenama uzrokovanim ovim sindromom je hvatište tetive *m.supraspinatus* za veliku kvržicu (*lat. tuberculum majus*) koja se naziva i kritična zona rotatorne manšete. Bolni luk prikazan na slici 3.1.2. tipičan je znak impingement sindroma [12].



Slika 3.1.2. Bolni luk

(Izvor: <https://medicoapps.org/m-painful-arc-syndrome/>)

Neer je podijelio sindrom na tri stadija koja su progresivna. Stadij I jest stadij edema i krvarenja. U tom stadiju prisutna je djelomična napetost tetiva mišića koji imaju ulogu rotatora ramenog zgloba. Ponekad je prisutno i krvarenje bez značajnije izraženosti. Većinom zahvaća osobe mlađe od 25 godina i sportaše. Stadij II karakteriziran je fibrozom i tendinitisom. Tetive i subakromijalna burza (*lat. bursa subacromialis*) zbog repetitivnih epizoda mehaničke upale postaju fibrozno promijenjene dok se na tetivama javljaju djelomične rupture. Zbog svega navedenog subakromijalni prostor postaje još manji. Ovaj stadij impingement sindroma pojavljuje se kod ljudi srednje životne dobi, no moguća je pojavnost i kod mlađe populacije. U drugom stadiju

sposobnost ramena očuvana je prilikom obavljanja aktivnosti svakodnevnog života dok kod jačih i intenzivnijih napora rotatorna manšeta gubi svoju funkcionalnost. Liječenje je uglavnom neoperativno. Stadij III karakteriziran je rupturom rotatorne manšete, većinom tetive *m.supraspinatusa* i tetive duge glave *m. biceps brachii* kao i izmjenom strukture prednjeg dijela akromiona (*lat. acromion*) i velike kvržice nadlaktične kosti (*lat. tuberculum majus*). Karakteristično za treći stadij jest isključivo kirurško liječenje [5].

Tetive mogu biti rupturirane kompletno, inkompletno i površinski. Površinska ruptura tetive smatra se površna hrapavost koja je uzrok burzitisu. Totalna ruptura je puknuće tetive cijelom njenom debljinom. Prema veličini dijelimo ih na male (<1 cm), srednje velike (1-3 cm), velike (4-5cm) i masivne rupture (>5 cm). Parcijalna ruptura je puknuće tetive koje je nastalo na strani zgloba, u središtu tetive ili na burzalnoj strani manšete.

Koštane promjene javljaju se u terminalnoj fazi impingement sindroma posljedično nakon totalne ruptуре tetive koja je prisutna duži vremenski period s posljedičnom disfunkcijom rotatorne manšete [4,5,12].

»Milwaukee shoulder« je entitet koji označava rijetku, brzo destruktivnu artropatiju uzrokovanu odlaganjem kristala kalcijevog hidroksiapatita. Pojavnost ovog sindroma moguća je zasebno ili kao dio impingement sindroma [13].

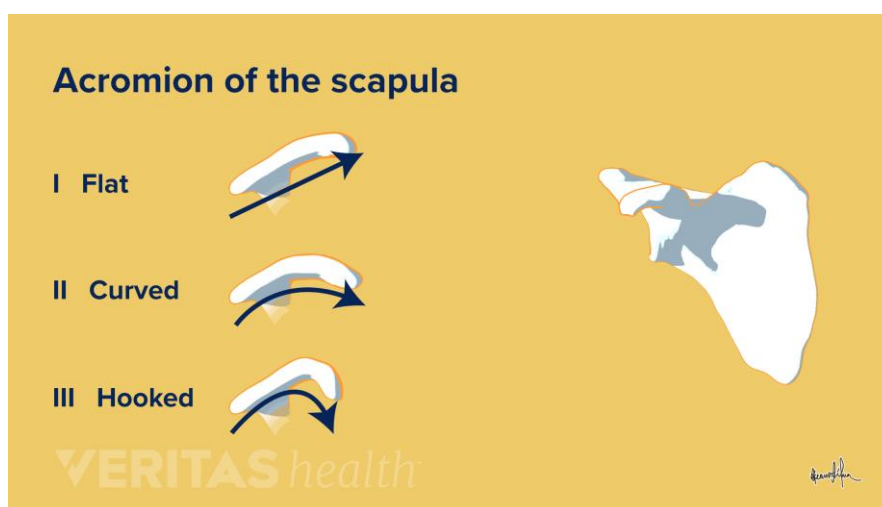
Različiti su uzroci i načini nastajanja sindroma, no među najučestalijim principima ističe se sraz glave nadlaktične kosti i najvišeg vrha lopatice (*lat. acromiona*) koji uzrokuje oštećenja mekih tkiva koja se nalazi u subakromijalnom prostoru s posljedičnom upalnom reakcijom specifičnom za sindrome prenaprezanja, a završava ožiljkastim zaraštavanjem. S vremenom na ožiljku se događaju degenerativne promjene koje su glavni uzročnik nastanka ruptуре.

Gubi se stabilizacijska funkcija rotatorne manšete pa glava humerusa (*lat. caput humeri*) više nije u optimalnoj poziciji prilikom izvođenja pokreta u glenoidu (*lat. cavitas glenoidalis*) već vrši translaciju prema gore. Nestabilnost uzrokuje bol, smanjen opseg pokreta u zglobu ramena i defekt protjecanja sinovijalne tekućine koja ima nutritivnu ulogu za zglobnu hrskavicu. Kako hrskavica ostaje neprehranjena dolazi do daljnje progresije bolesti sve do potpune ruptуре tetiva, a u terminalnom stadiju javljaju se i morfološke promjene na samoj glavi humerusa [5].

Autori u literaturi podijeljeni su oko uzroka nastanka impingement sindroma. Tako postoje anatomske i dinamičke teorije. Središte anatomske teorije nalazi se u »kritičnoj zoni«. Zona se nalazi na tetivi *m. supraspinatusa*, blizu njegovog hvatišta za veliku kvržicu (*lat. tuberculum*

majus). To mjesto se smatra najranjivijim dijelom zbog izrazito slabe prokrvljenosti, dok je vaskularnost još slabija prilikom držanja ruke iznad glave [5].

Čimbenik rizika smatra se i zakrivljen ili kukasti akromion. Osobe s ovakvim izgledom imaju manji subakromionalni prostor od ljudi sa ravnijim akromionom. Prema istraživanjima koje je proveo Neer, 95% slučajeva nastanka sindroma i oštećenja tetiva nastaju upravo zbog tako oblikovanog akromiona. Još jedna od anatomskih teorija je i postojanje *os acromiale* koja se razvija kada se distalni dio akromiona ne uspijeva osificirati. Uzrokuje abnormalne kretnje rotatora ramena i na taj način uzrokuje jače sudaranje akromiona i tetiva mišića rotatorne manšete. Dinamička teorija daje naglasak na vanjske rotatore, odnosno povezuje slabost m. *teres minor* i m. *infraspinatus* sa slabijim učvršćenjem glave nadlaktične kosti u glenoidu prema gore. Slabo fiksirana glava humerusa pritišće krvne žile mišića rotatora dovodeći do degeneracije kritične zone sa postupnim razvojem impingement sindroma [5,11]. Na slici 3.1.3. prikazani su svi oblici akromiona.



Slika 3.1.3. Ravan, zakrivljen i kukast akromion

(Izvor: <https://www.sports-health.com/sports-injuries/shoulder-injuries/causes-and-risk-factors-shoulder-impingement>)

3.1.1. Simptomi

Prvi i najučestaliji simptom je bol. Bol koja se pojavljuje na anterolateranoj strani akromiona (*lat. acromion*) i velike kvržice (*lat. tuberculum majus*) može se širiti inferiorno do hvatišta *m. deltoidea* te superiorno u područje vrata, kod izvođenja pokreta iznad razine ramena. Prilikom takvih pokreta čujne su i krepitacije subakromijalnog prostora. Tako svakodnevne aktivnosti poput

dohvaćanja stvari s police, češljanje, kopčanje odjeće s dorzalne strane znaju bili vrlo bolne i nemoguće za izvesti. Bol je najizraženija prilikom elevacije ruke od 60°-120° te unutarnje rotacije. Bol se javlja i noću. Onemogućava spavanje na zahvaćenoj strani. Vremenski, bol uzrokuje i smanjenje opsega pokreta. Prvenstveno dolazi do smanjenja unutarnje rotacije i horizontalne abdukcije. Aktivna elevacija je izvediva iako je izrazito bolna i neugodna, dok se pasivna elevacija izvodi uz manju bolnost. Smanjenje opsega pokreta dovodi do hipotrofije rotatorne manšete posebice *m. supraspinatus* i *m. infraspinatus*. Javlja se osjećaj slabosti cijelog ramena. U nekim slučajevima kao simptomi pojavljuje se oticanje i osjetljivost ramena na dodir. Na slikovnim nalazima vidljive su koštane promjene [4,5].

3.1.2. Dijagnostika

Impingement sindrom ima puno diferencijalnih dijagnoza stoga je vrlo važno detaljno proći sve korake kliničke dijagnostike. Klinička dijagnostika sastoji se od anamneze, fizikalnog pregleda tijekom kojeg je potrebno provesti specifične testove za bolnu regiju kako bi se usmjerilo prema pravilnoj dijagnozi, a u tome uvelike pripomažu i slikovne pretrage.

Anamneza je početni dio svakog kliničkog pregleda koja se odvija u obliku intervjua gdje se kroz subjektivni doživljaj pacijenta dobivaju prve informacije o njegovom stanju i funkcioniranju. Dobiva se uvid u trajanje boli, intenzitet boli, karakter boli, prisutnost drugih simptoma i provocirajućih faktora. Tijekom uzimanja anamneze postoji mogućnost korištenja mjernih instrumenata koji pripomaže fizioterapeutu/liječniku procjenu zdravstvenog stanja. U ovom slučaju koriste se VAS skala boli (prilog 1), *QuickDASH* (prilog 2) ili *DASH* (prilog 3), a za aktivnost i sudjelovanje primjenjiv je *HAQ* upitnik (prilog 4) [14].

VAS skala boli je jednodimenzionalni upitnik koji se primjenjuje u cilju kvantifikacije boli odnosno njenog intenziteta. Sastoji se od skale koju predstavlja ravna linija s početnom vrijednošću 0 mm i završnom 100 mm na kojoj pacijent stavljaajući znak u obliku okomite crte, točke i ostalih simbola vrednuje intenzitet boli. Početna vrijednost označava stanje bez boli, dok završna predstavlja bol koja nije izdrživa. Osim analogne skale, postoji i numerička skala s ocjenama od 1-10 gdje 1 označava da nema boli, 5 jaku bol a između 5 i 10 se označava neizdrživa bol. Bol se procjenjuje i verbalnim putem. Od pacijenta se traži da riječima opiše svoj doživljaj boli: je li blaga, umjerena, jaka, neizdrživa. U kliničkoj praksi slikoviti prikaz u većini slučajeva popraćen je opisnim pridjevima boli, osim kod djece i starijih osoba kod kojih postoji jezična

barijera. U takvim situacijama pristupamo slikovnoj skali koja se sastoji od izraza lica koji prikazuju osjećaj koju bol izaziva kod pacijenta [15].

DASH skala označava nesposobnost ruke, ramena i šake. Hrvatski prijevod je nefunkcionalan pa je u praksi zadržan engleski naziv. Upitnik je to za procjenu sposobnosti izvođenja aktivnosti gornjih ekstremiteta koje se procjenjuju pomoću 30 pitanja samostalno od strane ispitanika. Namijenjen je svim osobama kod kojih postoje smetnje prilikom izvođenja pokreta gornjih ekstremiteta bilo da se radi od kroničnoj boli, artritisu, multipli sklerozi, bolovima u zglobovima i frakturama te mišićno-koštanim bolestima. Postoji i skraćena verzija *QuickDASH* koja se sastoji od 11 pitanja. Oba upitnika koriste Likertovu ljestvicu s 5 točaka na kojima ispitanik odabire odgovarajući broj koji odgovara njegovoj razini funkcionalnosti. Rezultat upitnika izračunava se prema formuli $\left(\left[\frac{\text{zbroj } n \text{ odgovora}}{n}\right] - 1\right) * 25$ gdje n predstavlja broj odgovorenih pitanja. Što je veći rezultat to je veća razina onesposobljenosti i obratno. Ocijene se kreću od 0-100 gdje 0 predstavlja stanje bez onesposobljenosti dok 100 predstavlja najtežu onesposobljenost [16].

HAQ upitnik je upitnik za procjenu funkcionalnosti kojeg ispituje sam pacijent na temelju svog doživljaja. HAQ upitnik koristi se prilikom procjene kako bi bodovali pacijentove nemogućnosti ili deficite u funkcioniranju te kreirali listu problema. Jednako tako jedan je od boljih pokazatelja rezultata procesa fizioterapije. Prvenstveno je napravljen u svrhu procjene pacijenata s reumatoidnim artritisom, no smatra se dobro iskoristivim, uz pokoju modifikaciju, i u ortopediji. Upitnik se sastoji od 20 aktivnosti iz 8 područja. Pojedina aktivnost ocjenjuje se ocjenama od 0 do 3 gdje je 0 označava izvođenje bez poteškoća, a 3 nemogućnost izvođenja aktivnosti. Područja se zbrajaju tako da se za svaki uzme najlošiji rezultat te se zbroj podjeli s brojem 8 (8 područja) [15].

Fizikalni pregled sastoji se od inspekcije i palpacije pomoću koje se procjenjuje boja, prisutnost otekline i opće stanje zahvaćenog dijela. Ispituje se funkcija i pokretljivost zglobova i mišića. Za dodatnu potvrdu dijagnoze sindroma provodi se *impingement test*. Test je pozitivan i dijagnoza je potvrđena ukoliko je izvođenje fleksije ruke od 60°-120° bezbolno nakon primjene 10 ml lokalnog anestetika subakromijalno. Osim ovog testa, izvode se specifični testovi.

Ponekad uz detaljno uzetu anamnezu i precizan fizikalni pregled ne može se sa sigurnošću odrediti točna dijagnoza. Pri tome se koriste slikovne pretrage poput: rendgenske snimke,

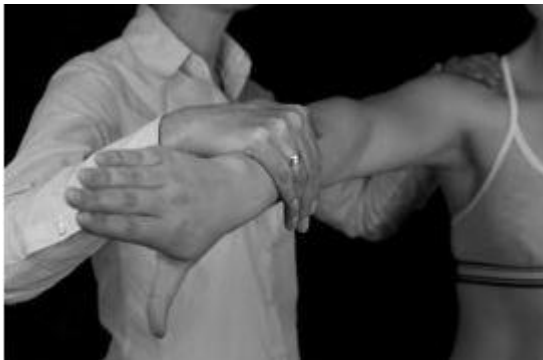kompjutorizirane tomografije (CT), ultrazvučna snimka (UZV), artroskopija i magnetska rezonanca (MR) [5].

3.1.3. Specifični testovi za impingement sindrom

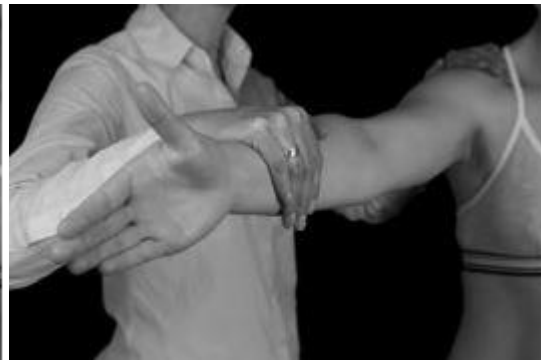- Test m. supraspinatusa ili test „prazne/pune konzerve“ služi za ispitivanje prisutnosti oštećenja tetive m. supraspinatusa.

Pacijent je u stojećem stavu ili sjedi uz rub kreveta. Ispitivač se nalazi uz testiranu strani. Test se izvodi tako da se nadlaktica dovede u položaj abdukcije od 90° s unutarnjom rotacijom i podlakticom u pronaciji na način da je palac usmjeren prema podu (test „prazne konzerve“). Terapeut jednom rukom stabilizira lopaticu dok mu se druga ruka nalazi na distalnom dijelu podlaktice gdje pruža otpor odnosno gura ruka prema podu dok pacijent pokušava zadržati početni položaj. Slika 3.1.3.1. prikazuje način ispitivanja.

Nakon toga test se ponavlja tako da je ruka stavljena u vanjsku rotaciju s palcem usmjerenim prema gore (test „pune konzerve“). Test je prikazan slikom 3.1.3.2. Test je pozitivan ukoliko se prilikom izvođenja pojavi bol uz slabost mišića. Ukoliko dođe samo do pojave boli, bez slabosti, pokazatelj je tendinopatije m. *supraspinatusa*. Elektromioneurografskim ispitivanjem akcijskog potencijala ostalih mišića rotatorne manšete tijekom izvođenja ovoga testa pokazana je relativno mala, gotovo zanemarena aktivnost što pridonosi osjetljivosti testa [17].



Slika 3.1.3.1. Test prazne ladice

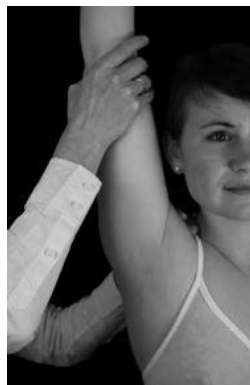

Slika 3.1.3.2. Test pune ladice

(Izvor: Special tests in musculoskeletal examination, Hattam P, Smeatham A.)

- Neerov znak ili impigement test po Neeru služi za ispitivanje prisutnosti subakromijalnog sraza.

Pacijent je u stojećem ili sjedećem stavu s rukom u anatomskom položaju dok se ispitivač nalazi uz testiranu ruku. Jednom rukom stabilizira lopaticu dok mu je druga ruka ispod pacijentova lakta. Ispitivač pasivno podiže ruku u fleksiju s elevacijom i fiksiranom lopaticom. Test je pozitivan ukoliko se na kraju pasivnog elevacijskog pokreta javlja bol [17]. Na slici 3.1.3.3. prikazan je impingement test po Neeru.

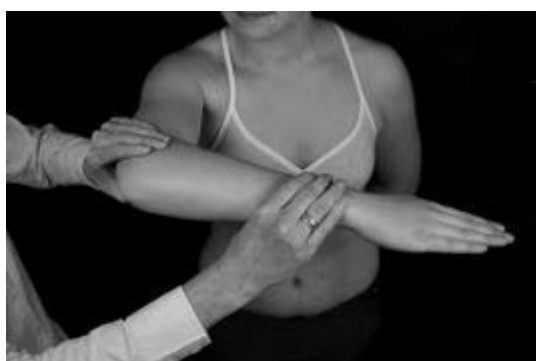


Slika 3.1.3.3. Neerov znak

(Izvor: Special tests in musculoskeletal examination, Hattam P, Smeatham A.)

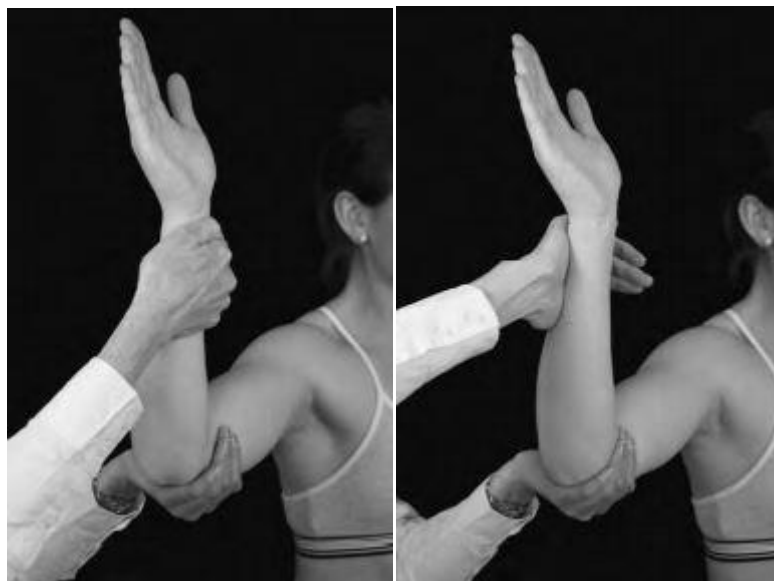- Hawkins-Kennedy impingement test služi za ispitivanje prisutnosti subakromijalnog sraza ili unutarnjeg impingementa

Pacijent je u stojećem ili sjedećem stavu s rukama u anatomskoj poziciji. Lakat je flektiran pod 90°, a rame se nalazi u pasivnoj antefleksiji od 90°. Ispitivač se nalazi na strani ispitivane ruke s jednom rukom postavljenom pod lakat, a drugom iznad ručnog zgloba. Test se izvodi tako da ispitivač pokušava pasivno dovesti rame u unutarnju rotaciju (slika 3.1.3.4.). Test je pozitivan ukoliko dođe do pojave boli pri izvođenju pokreta. Osim za detektiranje subakromijalnog sraza, test upućuje na ozljedu rotatorne manšete, pripadajuću bursu ili tetivu duge glave bicepsa (*lat. caput longum m.biceps brachii*). U ovom testu osjetljiv je i labrum glenoida (*lat. cavitas glenoidalis*) [17].



Slika 3.1.3.4. Hawking-Kennedy impingement test

- Test snage otpornosti unutarnje rotacije – koristi se za razlikovanje prednjeg i unutarnjeg impingementa slijedeći pozitivan Neerov znak (slika 3.1.3.5.). Pacijent je u sjedećem ili ležećem položaju. Ispitivač se nalazi iza pacijenta. Ispitanikov lakat flektiran je pod 90° , rame abducirano pod 90° i u vanjskoj rotaciji od 80° . Ispitivač rukom smještenom ispod lakta pridržava ruku prilikom izvođenja testa. Druga ruka nalazi se na podlaktici kako bi dala otpor vanjskoj rotaciji. Prvi dio testa sastoji se od izometričkog testa vanjske rotacije protiv otpora kojeg pruža ispitivač. Drugi dio testa, jednako kao i prvi, sastoji se od izometričkog testa, ali unutarnje rotacije. Ovaj test je poredbeni test snage između unutarnje i vanjske rotacije. Test je pozitivan ukoliko je detektirana slabost unutarnje rotacije i ukazuje na unutarnji impingement. Ukoliko je unutarnja rotacija snažnija test upućuje na prisutnost primarnog odnosno subakromijalnog sraza [17].



Slika 3.1.3.5. Unutarnja rotacija Slika 3.1.3.6. Vanjska rotacija

(Izvor: Special tests in musculoskeletal examination, Hattam P, Smeatham A.)

3.1.4. Liječenje impingement sindroma

Subakromijalni sindrom sraza ima dvije mogućnosti liječenja: konzervativno i kirurško. Kod kliničkog entiteta impingement sindroma neoperativno liječenje provodi se u prvom i drugom stadiju. Operativno liječenje drugog stadija indicirano je nakon otprilike šest mjeseci neuspješnog

konzervativnog liječenja, dok kod prisutnosti trećeg stadija liječenje se isključivo provodi operativno [5].

Konzervativno liječenje provodi se tijekom prvog i drugog stupnja impingement sindroma. Obuhvaća izbjegavanje pokreta ruke iznad razine glave, izbjegavanje težih aktivnosti, fizikalnu i medikamentoznu terapiju [5]. Ukoliko nijedan postupak ne dovede do poboljšanja, posljednji korak konzervativnog liječenja je davanje kortikosteroida koji se injiciraju u subakromijalni prostor.

Koriste se u cilju smanjenja upale i edema. Za razliku od protuupalnih lijekova, primjena kortikosteroida donosi određeni rizik stoga je vrlo važno savjetovanje s liječnikom.

Operativno liječenje indicirano je kod impingement sindroma trećeg stadija te kod drugog stadija ukoliko se neuspješno liječi konzervativnim metodama dulje od šest mjeseci [5].

4. FIZIOTERAPIJSKI POSTUPCI U LIJEČENJU IMPINGEMENT SINDROMA

Središnje mjesto u liječenju ortopedskih stanja, među kojima se nalaze sindromi prenaprezanja u koje se svrstava i impingement sindrom, zauzima fizioterapija odnosno fizioterapijski postupci.

Konzervativno liječenje impingement sindroma sastoji se upravo od postupaka fizioterapije koji za cilj imaju izazivanje analgezije, spriječavanje i povećanje funkcionalnosti samog zgloba te spriječavanje kontraktura. Fizioterapijski postupci sastoje se od primjene elektroterapije, elektrostimulacije, hidroterapije, termoterapije/hidroterapije, magnetoterapije i svjetlosne terapije, no nedvojbeno najvažnija od svih je primjena terapijskih vježbi.

Krioterapija označava upotrebu leda u svrhu liječenja, dok *termoterapija* podrazumijeva korištenje topline. Prvi stadij subakromijalnog sindroma je stadij edema i hiperemije te djelomičkog krvarenja za čije se liječenje upotrebljava krioterapija u obliku kriomasaže ili kriobloga te primjena kriokompresijskih jedinica i evaporacijskih raspršivača. Primjena krioterapije je lokalno, aplikacijom leda na dršku čime se provodi kriomasaža u području ramena. Provodeći tretman potrebna je povratna informacija pacijnta o onome što osjeća. Prve dvije minute trebao bi osjećati veliku hladnoću, intenzivan je i osjećaj pečenja i jako velike boli koji treba nestati, a zatim, u vremenskom razmaku od 10 do 15 min, nastupa analgetsko djelovanje [15].

Za razliku od hladnoće, primjena topline kontraindicirana je u početnoj fazi cijeljenja dok kasnije dovodi do vazodilatacije, eliminira uzroke nastanka upale, izrazito dobro djeluje na kolagena vlakna uzrokujući njihovo istegnuće bez opasnosti od rupture te dovodi do relaksacije mišića [15]. Prednosti i nedostaci opisanih postupaka prikazani su u tablici 4.1.

Tablica 4.1. Karakteristike tremo/krioterapije

	Prednosti	Nedostaci
Termoterapija	<p>opuštanje mišića povećanje rastezljivosti kolagena smanjena zakočenost analgetsko djelovanje</p>	<p>povećanje edema veća metabolička potražnja</p>
Krioterapija	<p>analgezija smanjenje edema mišićna relaksacija smanjenje potražnje metabolizma smanjena enzimatska aktivnost</p>	<p>povećanje zakočenosti smanjenje elastičnosti kolagena</p>

Ultrazvuk (UZV) je vrsta termoterapije koja je danas široko primjenjiva. Koristi se s ciljem zacjeljivanja i obnavljanja tkiva bez povećanja temperature tkiva. Frekvencije koje imaju terapijsko djelovanje iznose od 0,5 do 5 MHz. Na odjelima fizikalne medicine većinom se koriste ultrazvučne glave od 1 i 3MHz. Ukoliko se koristi UZV glava od 3MHz upijanje je dobro, razilaženje manje i dubina prodiranja nalazi se na otprilike 2cm. Kod primjene potrebno je obavezno nanijeti kontaktno sredstvo. Ultrazvuk ima najjače djelovanje na prijelazu tkiva različitih gustoća kao što su hvatišta mekih tkiva za koštane dijelove. Ultrazvuk se primjenjuje izravnim kontaktom na kožu, kroz vodu, preko vodenog jastučića i sonoforezom [15].

Elektroterapija za cilj ima postizanje analgetskog učinka, smanjenje edema, ubrzava cijeljenje tkiva i poboljšava cirkulaciju te se kao takva primjenjuje u terapiji impingement sindroma. Od elektroterapijskih procedura za liječenje impigement sindroma koriste se dijadinamske struje s modulacijama 3 i 4, interferentne struje i TENS. Modulaciju 3 dijadinamskih struja koristimo u cilju smanjenja edema, poboljšanje lokalne cirkulacije te za cijeljenje mekih tkiva dok se modulacijom 4 koristimo u cilju postizanja dugotrajne analgezije. Interferentne struje koje su srednjefrekventne struje i koje se većinom se koriste kod sportskih ozljeda i ozljeda mišića i tkiva imaju jednake fiziološke učinke kao i DDS. Razlikuju se u mjestu djelovanja, koje je kod interferentnih struja u dubini tkiva dok je kod dijadinamskih struja površinsko. Transkutana električna nervna stimulacija (TENS) ima veliku uspješnost u kontroli boli i mogućnost korištenja u akutnoj fazi te se kao takva koristi za liječenje impingement sindroma [15].

Tehnološki razvoj donosi nove medicinske spoznaje koje se koriste za razvijanje uređaja za nove terapijske metode. Jedan od novijih otkrića je i udarni val koji se većinom koristi za liječenje

epikondilitisa lakta, no iako s manjim brojem istraživanja koristi se i za liječenje tendinitisa uzrokovanog nakupljenim kalcifikatima. S obzirom da se temelji na djelovanju valova koji prolaze kroz sve vrste tkiva u organizmu i na graničnim mjestima različitih tkiva oni se odbijaju i lome i dolazi do poticanja cijeljenja tkiva i analgezije. Pacijent se prilikom primjene udranog vala nalazi u sjedećem ili ležećem stavu da je ruka koja se tretira u opuštenom položaju. Aplikira se pomoću pomične glave koja se prislanja na bolno mjesto prethodno određeno uz primjenu gela. Započinje se niskim intenzitetom koji se povećava nakon 100 impulsa [17].

4.1. Terapijske vježbe

Kruna liječenja impingement sindroma i metoda koja daje najbolje rezultate je svakako primjena pokreta. Nakon uzete anamneze i provedenog pregleda zajedno sa specifičnim testovima dobivamo uvid u mišićno stanje rotatorne manšete i mišića koji sudjeluju u pokretu ramena koje prilikom liječenja ne smijemo zanemariti poput: *m.trapeziusa*, *m.deltoideusa*, *m.levator scapule*, *m. rhomboideusa*. Zajedno čine funkcionalnu cjelinu i omogućavaju pokretanje. Osim mišića fokus terapijskih vježbi je i na zglobnoj funkciji i proprioceptiji. Program terapijskih vježbi sastoji se od vježbi istezanja, vježbi jačanja mišića i vježbi proprioceptije[18].

4.1.1. Vježbe istezanja

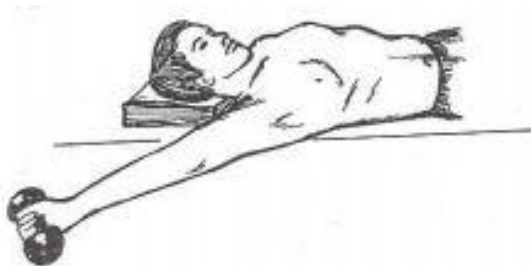Istezanje (*eng.stratching*) definira se kao sustav vježbanja u kojem se na aktivan ili pasivan način izvode pokreti ili zadržavaju određeni položaji tijela s ciljem trenutnog produljenja određenih mišića ili skupine mišića. Od velike su važnosti ne samo za liječenje već i za prevenciju ozljeda. Glavni cilj istezanja je smanjenje mišićnog spazma i povećanje opsega kretnji. Neposredni učinci vježbi istezanja su smanjenje mišićno-tetivne napetosti, poboljšanje prokrvljenosti u području mišićno-tetivne funkcionalne jedinice. Dugoročna korist vježbi stezanja je poboljšanje fleksibilnosti i smanjenje mogućnosti nastanka oštećenja. Ujedno istezanje sprječava ozljede jer snažno istegnuto mišić bolje se opire stresu od snažnog neistegnuto mišića. Kako bi se postigla maksimalna učinkovitost istezanja potrebno je slijediti pravila istezanja koja kažu da zadržavanje istegnuto položaja kod statičnog istezanja iznosi oko 30 sekundi, ukoliko se osjeti ugodna bol istezanje je dobro izvedeno. Svaki jači intenzitet boli znak je nepravilnog izvođenja. Izuzetno je važno tijekom provođenja vježbi istezanja pratiti disanje koje treba biti lagano, ritmično i kontrolirano. Ako položaj istezanja sprječava prirodno disanje, znak je neopuštenosti. Potrebno se malo popustiti položaj istezanja kako bi se omogućilo nesmetano disanje. Istezanje prvenstveno mora biti ugodno. Ključ uspjeha je u redovitosti i opuštenosti [15].

Različite su vrste istezanja: statičko (aktivno, pasivno, aktivno potpomognuto), dinamičko i PNF.

Statičko istezanje izvodi se do točke napetosti te se pozicija zadržava 30 sekundi. Ovakav način istezanja utječe na povećanje fleksibilnosti mekih tkiva i na opuštanje cijelog tijela. Statičko istezanje dijeli se na aktivno, pasivno, aktivno potpomognuto te pasivno-aktivno istezanje. Kod aktivnog istezanja pacijent sam, kontrakcijom mišića zauzima istegnuti položaj i zadržava ga. Pasivno istezanje vrši se pomoću neke druge sile (uteg, fizioterapeut). Aktivno potpomognute vježbe istezanja izvode se na način da pacijent sam započinje istezanje koje je dalje potpomognuto od strane druge osobe ili sprave. Pasivno-aktivno istezanje započinje djelovanjem druge sile, a nakon što je zauzet istegnuti položaj pacijent ga sam statičkom kontrakcijom pokušava održati određeno vrijeme [15].

Pasivno istezanje rotatorne manšete:

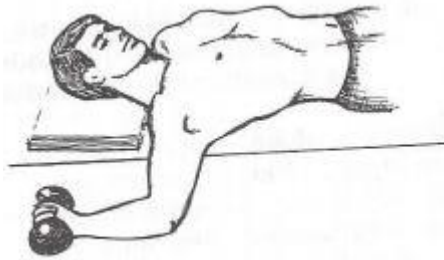
Bolesnik zauzima supinirani položaj na rubu stola. U rukama se nalazi uteg koji će istezati manšetu u vanjsku rotaciju kada ruku postavimo u položaj od 135° abdukcije i elevacije [5]. Primjer na koji način se izvodi ovakva vrsta istezanja prikazana je na slici 4.1.1.1.



Slika 4.1.1.1. Pasivno istezanje rotatorne manšete

(Izvor: Sindromi prenaprežanja sustava za kretanje, Pećina M)

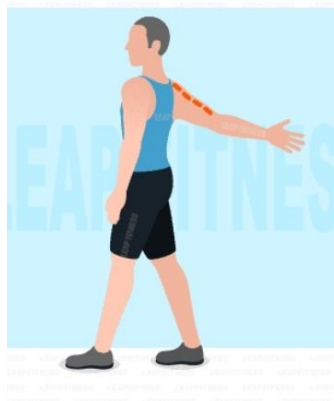Početni položaj bolesnika je na leđima, blizu ruba kreveta, kao na slici 4.1.1.2. Lakat i rame nalaze se u poziciji od 90° fleksije. Utteg koji se nalazi u ruci izaziva pasivno istezanje rotatorne manšete u smjeru vanjske rotacije [5].



Slika 4.1.1.2. Istezanje rotatora ramena

(Izvor: Sindromi prenaprežanja sustava za kretanje, Pećina M.)

Za istezanje *m.biceps brachii* bolesnikov položaj je stojeći po mogućnosti u blizini vrata, zida odnosno bilo kakvog predmeta na koji se mogu osloniti. Za maksimalno istezanje ruka se nalazi u retrofleksiji od 90° i pronaciji. Na slici 4.1.1.3. prikazan je način istezanja bicepsa (lat. *m.biceps brachii*)



Slika 4.1.1.3. Istezanje *m. biceps brachii*

(Izvor: <https://fitfine18.blogspot.com/2020/12/Best-Biceps-Workout-at-Home.html>)

Dinamičko istezanje predstavlja istezanje u pokretu. Ovom vrstom istezanja utječe se na smanjenje zakočenosti zglobova te se povećava opseg pokreta. Dinamičko istezanje priprema mišiće na daljnju aktivnost.

PNF (proprioceptivna neuromuskularna facilitacija) istezanje smatra se najučinkovitijim načinom istezanja s ciljem poboljšanja fleksibilnosti i opsega pokreta jer se iskorištava trodimenzionalnost pokreta. Drži-opusti najjednostavnija je tehnika za izvođenje ove vrste istezanja. Zadrži-opusti (Contract-Relax) započinje pasivnim istezanjem od nekoliko sekundi zatim dolazi do izvođenja pokreta protiv otpora cijelim opsegom da bi došlo do opuštanja i nakon toga slijedi pasivno istezanje od 30 sekundi [19].

4.1.2. Vježbe jačanja

Vježbe jačanja (eng. strengthening) su vježbe koje se izvode u cilju povećanja mišićne snage i mišićne trofike koristeći opterećenje prilikom vježbanja. Dvije su vrste mišićne hipertrofije. Prva, koja nastaje nakon 6-7 tjedana nakon ovakvog tipa vježbanja i karakteristična je za brzotrzajuća mišićna vlakna (2A). Druga vrsta nastaje nakon dobro odrađenih vježbi istezanja odnosno stvaraju se na završnim dijelovima mišićnih vlakana, na samom prijelazu u tetivu i to kada je mišić istegnut više od njegove normalne duljine. Snaženje se izvodi pomoću statičnih (izometričnih) i dinamičkih (izotoničnih) vježbi [15].

Statičke vježbe su vježbe kod kojih dolazi do kontrakcije mišića, ali bez pokreta. Za ostvarenje cilja, odnosno snaženja mišića trajanje vježbe treba iznositi minimalno 6 sekundi. Izvode se u serijama od 5-20 ponavljanja ovisno o stupnju ozljede. Statičke vježbe su početne vježbe s kojima se započinje rehabilitacija iako je njihova učinkovitost mala jer dopuštaju rast snage samo pod određenim kutom [15].

Vježba 1. Statička abdukcija (slika 4.1.2.1.)

Početni položaj pacijenta je stojeći ili sjedeći tako da ruka koja se tretira visi uz tijelo. Ispod aksilarne jame stavlja se namotani ručnik s ciljem blage abdukcije ruke u ramenom zglobu. Drugom rukom obuhvaća distalni dio bolesne ruke te bolesnom rukom pokušavamo odgurnuti zdravu ruku u stranu i gore.




Slika 4.1.2.1. Statička abdukcija

(Izvor: <https://www.nhs.uk/allied-health-professionals-ahps/musculoskeletal-service/subacromial-impingement-syndrome-exercises/>)

Vježba 2. Statička vanjska rotacija (slika 4.1.2.2.)

Početni položaj pacijenta je sjedeći ili stojeći. Lakat bolne ruke savijen je pod 90°. Smotani ručnik stavlja se ispod pazuha iste ruke. Zdravom rukom obuhvati ručni zglob (*lat. art. radiocarpalis*) i pokuša bolesnu ruku pomaknuti horizontalno u stranu dok zdravom pruža otpor.



Slika 4.1.2.2. Statička vanjska rotacija

(Izvor: <https://www.nhs.uk/allied-health-professionals-ahps/musculoskeletal-service/subacromial-impingement-syndrome-exercises/>)

Vježba 3. Statička unutarnja rotacija (slika 4.1.2.3.)

Pacijent je u sjedećem ili ležećem položaju. Lakat bolesne ruke nalazi se u fleksiji od 90°. Šaku zdrave ruke stavlja na dorzalnu stranu ručnog zgloba i pruža otpor, dok s bolesnom pokušava odgurnuti šaku prema tijelu.



Slika 4.1.2.3. Statička unutarnja rotacija

(Izvor: <https://www.nhs.uk/allied-health-professionals-ahps/musculoskeletal-service/subacromial-impingement-syndrome-exercises/>)


Dinamičke vježbe (izotoničke) vježbe izvode se u kasnijoj fazi rehabilitacije. Kroz cijeli opseg pokreta prisutan je otpor koji može biti manualni ili mehanički. Karakterizira ih sveprisutno opterećenje, različit rad mišića kao i različita brzina kojom se izvodi pokret. Izvode se kombinacijom koncentričnih i ekscentričnih kontrakcija mišića. U fizikalnoj medicini ovakav oblik vježbi provodi se prema DeLormu koje su bazirane na deset maksimalnih ponavljanja (RM) po seriji te prema oksfordskoj tehnici. Prema DeLormu vježbe se izvode na način da se prvenstveno odredi 10 RM-a. Maksimalno ponavljanje je težina koju je osoba u mogućnosti podići deset puta uzastopno. Nakon što je određen RM, rade se tri serije. U prvoj seriji izvodi se deset ponavljanja s 50% RM-a, druga serija 75% i treća serija na 100% RM-a. Odmor je obavezan između svake serije [15].

Oksfordska tehnika suprotna je opisanoj tehnici. Tako se kod ove tehnike nakon određivanja RM-a serije izvode od 100-50%. Koncept vježbi sastoji se od 4 seta koji se izvodi prema pravilu da se prvo odredi šest RM-a. Prvi set izvodi se s 50% RM-a deset ponavljanja. Sljedeći se izvodi na 75% RM-a sa šest ponavljanja. Treći set izvršava se s maksimalno mogućim brojem ponavljanja koji se odredio prije šest RM-a. Za kraj u četvrtom setu broj ponavljanja određen je brojem ponavljanja trećeg seta na način da ukoliko je napravljeno 5-7 ponavljanja RM ostaje jednak, ukoliko je učinjeno manje od pet ponavljanja RM se smanjuje za 5%, a ukoliko je odrađeno više od sedam povisuje se za 5%. Progresiju treninga uzrokuje postepenim povećanjem otpora, broja ponavljanja i izdržljivosti [15].

Dinamičke vježbe zahtijevaju stalan otpor, stoga se fizioterapeuti prema svojoj domišljatosti i kreativnosti koriste raznim pomagalicama prilikom kreiranja i izvođenja vježbi poput sile gravitacije, štapova, štapova s utezima na krajevima, loptica, traka s otporom, medicinski i ostalih. S jedne strane zahtijevaju kreativnost fizioterapeuta dok s druge strane daju široku paletu vježbi što pobuđuje zainteresiranost pacijenta za vježbanjem i smanjuje mogućnost pojave monotonije. Vrlo je važno pridržavati se načela postupnosti u kreiranju plana i programa terapijskih vježbi. Kada se govori o dinamičkim vježbama tada prvu vrstu otpora predstavlja svladavanje težine tijela i/ili dijelova tijela protiv sile gravitacije. Svladavanje sile teže kroz punu amplitudu pokreta predstavlja preduvjet za uvođenjem opterećenja pomoću raznih pomagala.

Vježba 1. (slika 4.1.2.4.)

Pacijent je u stojećem stavu. Rukama koje su u širini ramena prima štap te ga podiže iznad glave, zadržava tu poziciju nekoliko sekundi te se vraća u početni položaj.



Slika 4.1.2.4. Fleksija uz pomoć štapa

(Izvor: <https://www.pinterest.com/pin/479351954082552052/>)

Vježba 2. (slika 4.1.2.5.)

Pacijent zauzima stojeći stav. Štap koji stoji okomito prima u sredini. Pacijent ispruža ruke u visini ramena i okreće štap prvo u jednu, zatim u drugu stranu.

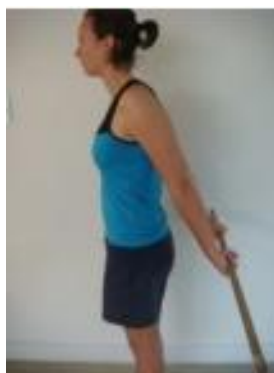

Slika 4.1.2.5. Rotacija uz pomoć štapa

(Izvor: <https://www.pinterest.com/pin/479351954082552052/>)

Vježba 3. (slika 4.1.2.6.)

Pacijent je u stojećem stavu. Obuhvaća štap iza leđa u širini ramena te ga odmiče od leđa bez savijanja ruku.



Slika 4.1.2.6 Ekstenzija pomoću štapa

(Izvor: <http://www.coastalorthopaedics.com.au/pdf/shoulder-exercises-active-assisted.pdf>)

Vježba 4. (slika 4.1.2.7.)

Pacijent je u stojećem položaju. U bolesnoj ruci nalazi se mali uteg. Vježba se sastoji od podizanja utega u stranu i gore do krajnjeg opsega pokreta.



Slika 4.1.2.7. Dinamička abdukcija

(Izvor: <https://www.nhsaaa.net/allied-health-professionals-ahps/musculoskeletal-service/subacromial-impingement-syndrome-exercises/>)

Vježba 5. (slika 4.1.2.8.)

Pacijent je u stojećem ili sjedećem položaju s uspravnim leđima. Laktovi obje ruke priljubljeni su uz tijelo, savijeni pod 90° , a u rukama pacijent drži elastičnu traku koju s obje ruke vuče u stranu.

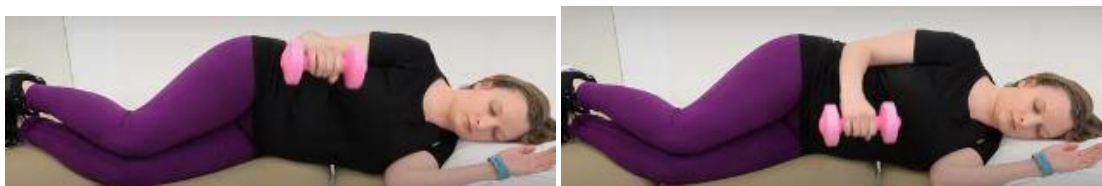

Slika 4.1.2.8. Dinamička vanjska rotacija

(Izvor: <https://www.nhsaaa.net/allied-health-professionals-ahps/musculoskeletal-service/subacromial-impingement-syndrome-exercises/>)

Vježba 6. (slika 4.1.2.9.)

Pacijent je u ležećem položaju na boku zdrave ruke. U bolesnoj ruci, koja je flektirana u laktu pod 90° pacijent drži uteg i odiže ju u smjeru vanjske rotacije (prema gore).



Slika 4.1.2.9. Vanjska rotacija s utegom

(Izvor: <https://www.nhsaaa.net/allied-health-professionals-ahps/musculoskeletal-service/subacromial-impingement-syndrome-exercises/>)

Vježba 7. (slika 4.1.2.10.)

Pacijent je u sjedećem ili stojećem položaju i drži elastičnu traku u rukama. Ruke su savijene u laktu pod 90°. Prvi dio vježbe izvodi se na način da pacijent odmiče ruke u stranu. U drugom dijelu podiže ruke visoko iznad glave napinjući traku te vraća ruke u početni položaj.



Slika 4.1.2.10. Vanjska rotacija uz gumu

(Izvor: <https://www.nhsaaa.net/allied-health-professionals-ahps/musculoskeletal-service/subacromial-impingement-syndrome-exercises/>)

Vježba 8. (slika 4.1.2.11.)

Pacijent je u stojećem početnom položaju nasuprot trake za vježbanje koja je zavezana oko kvake ili stupa i svaki kraj trake drži rukom. Vježba se izvodi na način da povlači traku prema sebi pri čemu skuplja lopatice, zadrži poziciju nekoliko sekundi pa vrati u početni položaj.



Slika 4.1.2.11. Veslanje

(Izvor: <https://www.nhs.uk/allied-health-professionals-ahps/musculoskeletal-service/subacromial-impingement-syndrome-exercises/>)

Pendularne vježbe vrsta su vježbi koje ne zahtijevaju veliku aktivnost pacijenta. Služe za sprječavanje kontraktura, održavanje opsega pokreta i elastičnosti okolozglobnih struktura. Mogu se izvoditi u proniranom položaju ili u pretklonu s nadlakticom zdrave ruke oslonjene na stol i ravnim leđima. Bolna ruka ostaje slobodno visjeti u prostoru i s njom izvodimo polagano gibanje u svim smjerovima poštujući granicu boli. Ovakva vrsta vježbi pozitivno utječe kod bolesnika s impingement sindromom jer dolazi do blage trakcije u ramenom zglobu i povećava se subakromijalni prostor [6].

Svima je znana važnost edukacije u svim segmentima. Iznimka nije ni impingement sindrom ramena. Tijekom procesa rehabilitacije neizostavan je razgovor u kojem će se uputiti pacijenta o načinima izvođenja aktivnosti svakodnevnog života kao i o prilagodbi uvjeta na radnom mjestu. U akutnoj fazi pa do smirivanja simptoma potrebno je izbjegavanje aktivnosti koje zahtijevaju položaj ruke iznad glave. „Živjeti unutar prozora“ jedan je od savjeta koji se odnosi na pokušaj pacijenta da tijekom provođenja aktivnosti drži ruke smještene ispred tijela. »Prozor« označava prostor između prsa i struka, širine 60-90 cm koji omogućava pacijentu kretanje gornjih udova u tom rasponu jer sve dalje od toga može izazvati pojavu boli.

5. ZAKLJUČAK

Primarna funkcija ramenog obruča je mobilnost. Za omogućavanje mobilnosti zaslužna je složena anatomska građa ramenog obruča kao i njegova biomehanika. Rameni zglob nosi epitet najpokretljivijeg zgloba ljudskog tijela. S druge strane, nesrazmjer zglobnih tijela uzrokuje njegovu nestabilnost tako je rame ujedno i najnestabilniji zglob u tijelu. Sinergično djelovanje statičkih i dinamičkih stabilizatora omogućava mu savršeno funkcioniranje. Deficit rada bilo kojih od struktura stabilizacije uzrokuje poremećaj njegova funkcioniranja što posljedično dovodi do bolnih stanja. Vodeći uzrok bolnih stanja ramena su sindromi prenaprezanja među kojima se nalazi i impingement sindrom ramena. Različite su teorije nastanka sindroma, no za fizioterapeute je važno prepoznati simptome kako bi se što ranije započelo s procesom liječenja. Osnova liječenja (I. i II. stadija) zasniva se na primjeni terapijskih vježbi pripomognute pasivnim metodama fizikalne terapije. Vježbe se sastoje od vježbi istezanja i vježbi snaženja s posebnim naglaskom na rotatornu muskulaturu ramena. III. stadij sindroma liječi se kirurški, no ni on nije izuzet rehabilitacije. Rehabilitacija III. stadija provodi se preoperativno i postoperativno. Edukacija kao jedna od zadaća fizioterapeuta sastoji se od modifikacije aktivnosti svakodnevnog života osoba s dijagnozom impingementa te podizanja svijesti stanovništva na rano prepoznavanje simptoma. U mnogim slučajevima pacijenti se javljaju kada bol postane nepodnošljiva, tek nakon nekoliko mjeseci, a literatura jasno zagovara što raniji početak liječenja u cilju bržeg povratka normalnom funkcioniranju. Motiviranost fizioterapeuta i samog pacijenta veliki je segment o kojem u velikoj mjeri ovisi rezultat provedene fizikalne terapije.

6. LITERATURA

- [1] Krmpotić-Nemanić J., Marušić A.; Anatomija čovjeka; Medicinska naklada Zagreb, Zagreb 2007.
- [2] Platzer W.; Priručni anatomski atlas; Prvi svezak Sustav organa za pokretanje, Medicinska naklada; Zagreb, 2011.
- [3] Buzov R., Kinezioterapija kod sindroma sraza u ramenu, Završni rad, Sveučilišni odjel zdravstvenih studija, Sveučilište u Splitu, Split, 2016.
- [4] Pećina M. i sur.; Ortopedija, Naklada Ljevak; Zagreb, 2004.
- [5] Sindromi prenaprezanja sustava za kretanje, Pećina
- [6] Fizioinfo (Online) ISSN 1847-4888 br.2, godina X, 2009., 9-21
- [7] <https://www.ncbi.nlm.nih.gov/pmc/articles/PMC7484714/> dostupno 20.7. 2021.
- [8] Čičak N., Klobučar N., Marić D.; Sindromi prenaprezanja u području ramena; ArhHig Rada Toksikol 2001;52:393-402
- [9] <https://www.ncbi.nlm.nih.gov/pmc/articles/PMC3914332/> dostupno na www.pubmed.com , dostupno 25.7.2021.
- [10] Gregorović M., Prevencija ozljeda gornjih ekstremiteta u tenisu; Diplomski rad; Sveučilište u Zagrebu, Kineziološki fakultet, Zagreb 2018.
- [11] Youm T., Hommen J.P., C Ong B., L Chen A., Shin C; Os acromiale:evaluation and treatment; American journalo for thopedics (Belle Mead,N.J., lipanj 2005.; 34(6):83-277
- [12]<https://fizioterra.com/2012/02/29/ruptura-rotatorne-mansete-ramena/> dostupno na www.fizioterra.com, dostupno 29.07.2021.
- [13] <https://www.ncbi.nlm.nih.gov/pmc/articles/PMC3914332/> dostupno na www.pubmed.com, dostupno 28.07.2021.
- [14] Hrvatska komora fizioterapeuta, Kliničke smjernice u fizioterapiji, Zagreb, 2011.
- [15] Babić-Naglić Đ. i sur., Fizikalna i rehabilitacijska medicina, Medicinska naklada, Zagreb, 2013
- [16] https://www.physio-pedia.com/Visual_Analogue_Scale dostupno na <https://www.physio-pedia.com/> dostupno 27.8.2021.
- [17] Hattam P., Smeatham A., Special tests in musculoskeletal examination, Churcil Livingstone, Edinburgh, 2010.godine
- [18] <https://www.sciencedirect.com/science/article/abs/pii/S0002934305000847> dostupno na <https://www.sciencedirect.com/> dostupno 5.8.2021.

[19] <https://mediphysio.com.au/pnf-stretching-technique/> dostupno na <https://mediphysio.com.au> dostupno 3.8.2021.

Popis slika

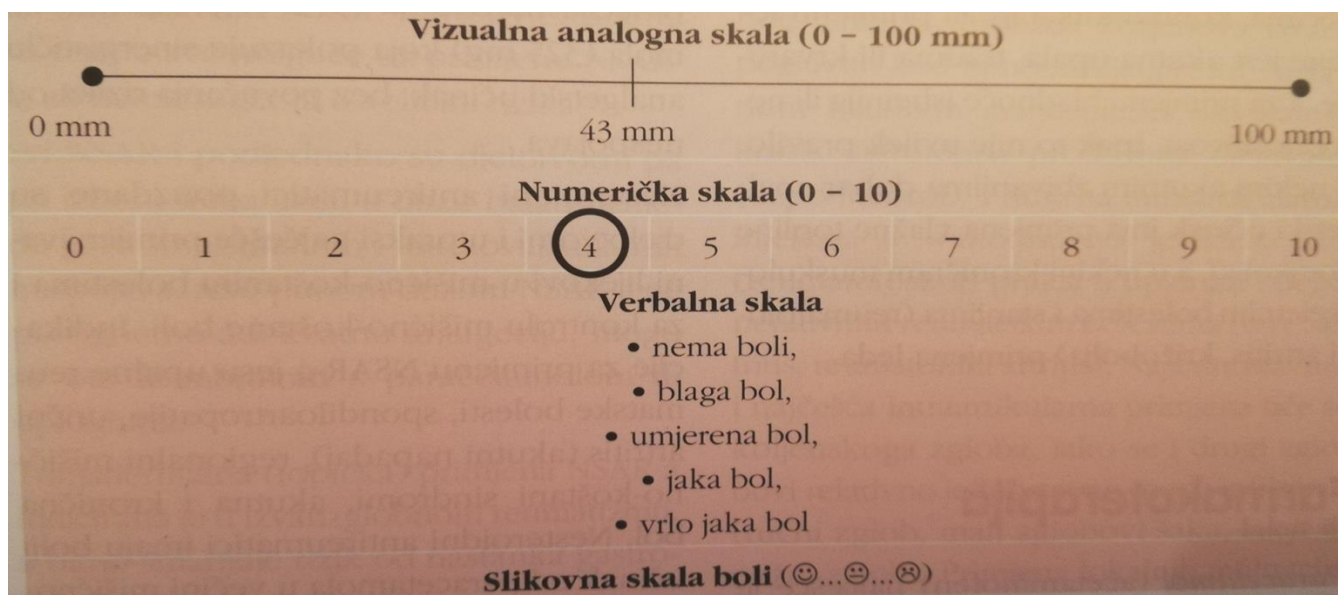
Slika 2.1. Zglobovi u području ramena.....	3
Slika 2.1.1. Korakoakromijalni luk i ligamenti ramena.....	4
Slika 2.2.1. Mišići rotatorne manšete.....	5
Slika 2.3.1. Pokreti u ramenu.....	8
Slika 3.1. Glenoidni sraz.....	10
Slika 3.1.1. Prikaz subakromijalnog prostora.....	12
Slika 3.1.2. Bolni luk.....	12
Slika 3.1.3. Ravan, zakrivljen i kukasti akromion.....	14
Slika 3.1.3.1. Test prazne ladice.....	18
Slika 3.1.3.2. Test pune ladice.....	18
Slika 3.1.3.3. Neerov znak.....	18
Slika 3.1.3.4. Hawking-Kennedy impingement test.....	19
Slika 3.1.3.5. Unutarnja rotacija.....	20
Slika 3.1.3.6. Vanjska rotacija.....	20
Slika 4.1.1.1. Pasivno istežanje rotatorne manžete.....	24
Slika 4.1.1.2. Istežanje rotatora ramena.....	25
Slika 4.1.1.3 Istežanje <i>m. biceps brachii</i>	25
Slika 4.1.2.1. Statička abdukcija.....	27
Slika 4.1.2.2. Statička vanjska rotacija.....	27
Slika 4.1.2.3. Statička unutarnja rotacija.....	28
Slika 4.1.2.4. Fleksije pomoću štapa.....	28
Slika 4.1.2.5. Rotacija pomoću štapa.....	29
Slika 4.1.2.6. Ekstenzija pomoću štapa.....	29
Slika 4.1.2.7. Dinamička abdukcija.....	30
Slika 4.1.2.8. Dinamička vanjska rotacija.....	30
Slika 4.1.2.9. Vanjska rotacija s utegom.....	31
Slika 4.1.2.10. Vanjska rotacija s gumom.....	31
Slika 4.1.2.11. Veslanje.....	32

Popis tablica

Tablica 2.3.1. Opseg pokreta u ramenu.....	8
Tablica 4.1. Učinci termoterapije i krioterapije.....	22

Prilozi

Prilog 1. VAS skala boli



Prilog 2. QuickDASH upitnik

www.orthopaedicscores.com Date of completion
August 30, 2021

The Disabilities of the Arm, Shoulder and Hand Score(QuickDash)

Clinician's name (or ref) _____ Patient's name (or ref) _____

INSTRUCTIONS: This questionnaire asks about your symptoms as well as your ability to perform certain activities. Please answer every question, based on your condition in the last week. If you did not have the opportunity to perform an activity in the past week, please make your best estimate on which response would be the most accurate. It doesn't matter which hand or arm you use to perform the activity; please answer based on your ability regardless of how you perform the task.

Please rate your ability to do the following activities in the last week.

1. Open a tight or new jar	<input type="radio"/> No difficulty	<input type="radio"/> Mild difficulty	<input type="radio"/> Moderate difficulty	<input type="radio"/> Severe difficulty	<input type="radio"/> Unable
2. Do heavy household chores (eg wash walls, wash floors)	<input type="radio"/> No difficulty	<input type="radio"/> Mild difficulty	<input type="radio"/> Moderate difficulty	<input type="radio"/> Severe difficulty	<input type="radio"/> Unable
3. Carry a shopping bag or briefcase	<input type="radio"/> No difficulty	<input type="radio"/> Mild difficulty	<input type="radio"/> Moderate difficulty	<input type="radio"/> Severe difficulty	<input type="radio"/> Unable
4. Wash your back	<input type="radio"/> No difficulty	<input type="radio"/> Mild difficulty	<input type="radio"/> Moderate difficulty	<input type="radio"/> Severe difficulty	<input type="radio"/> Unable
5. Use a knife to cut food	<input type="radio"/> No difficulty	<input type="radio"/> Mild difficulty	<input type="radio"/> Moderate difficulty	<input type="radio"/> Severe difficulty	<input type="radio"/> Unable
6. Recreational activities in which you take some force or impact through your arm, shoulder or hand (eg golf, hammering, tennis, etc)	<input type="radio"/> No difficulty	<input type="radio"/> Mild difficulty	<input type="radio"/> Moderate difficulty	<input type="radio"/> Severe difficulty	<input type="radio"/> Unable
7. During the past week, to what extent has your arm, shoulder or hand problem interfered with your normal social activities with family, friends, neighbours or groups?	<input type="radio"/> Not at all	<input type="radio"/> Slightly	<input type="radio"/> Moderately	<input type="radio"/> Quite a bit	<input type="radio"/> Extremely
8. During the past week, were you limited in your work or other regular daily activities as a result of your arm, shoulder or hand problem?	<input type="radio"/> Not limited at all	<input type="radio"/> Slightly limited	<input type="radio"/> Moderately limited	<input type="radio"/> Very limited	<input type="radio"/> Unable
Please rate the severity of the following symptoms in the last week					
9. Arm, shoulder or hand pain	<input type="radio"/> None	<input type="radio"/> Mild	<input type="radio"/> Moderate	<input type="radio"/> Severe	<input type="radio"/> Extreme
10. Tingling (pins and needles) in your arm, shoulder or hand	<input type="radio"/> None	<input type="radio"/> Mild	<input type="radio"/> Moderate	<input type="radio"/> Severe	<input type="radio"/> Extreme
11. During the past week, how much difficulty have you had sleeping because of the pain in your arm, shoulder or hand?	<input type="radio"/> No difficulty	<input type="radio"/> Mild difficulty	<input type="radio"/> Moderate difficulty	<input type="radio"/> Severe difficulty	<input type="radio"/> So much difficulty I can't sleep

Prilog 3. DASH upitnik

The Disabilities of the Arm, Shoulder and Hand (DASH) Score

Clinician's name (or ref)

Patient's name (or ref)


INSTRUCTION: This questionnaire asks about your symptoms as well as your ability to perform certain activities. Please answer **every question**, based on your condition in the **last week**. If you did not have the opportunity to perform an activity in the past week, please make your **best estimate** on which response would be the most accurate. It doesn't matter which hand or arm you use to perform the activity; please answer based on your ability regardless of how you perform the task.

Please rate your ability to do the following activities in the last week.

1. Open a light or new jar	<input type="radio"/> No difficulty	<input type="radio"/> Mild difficulty	<input type="radio"/> Moderate difficulty	<input type="radio"/> Severe difficulty	<input type="radio"/> Unable
2. Write	<input type="radio"/> No difficulty	<input type="radio"/> Mild difficulty	<input type="radio"/> Moderate difficulty	<input type="radio"/> Severe difficulty	<input type="radio"/> Unable
3. Turn a key	<input type="radio"/> No difficulty	<input type="radio"/> Mild difficulty	<input type="radio"/> Moderate difficulty	<input type="radio"/> Severe difficulty	<input type="radio"/> Unable
4. Prepare a meal	<input type="radio"/> No difficulty	<input type="radio"/> Mild difficulty	<input type="radio"/> Moderate difficulty	<input type="radio"/> Severe difficulty	<input type="radio"/> Unable
5. Push open a heavy door	<input type="radio"/> No difficulty	<input type="radio"/> Mild difficulty	<input type="radio"/> Moderate difficulty	<input type="radio"/> Severe difficulty	<input type="radio"/> Unable
6. Place an object on a shelf above your head	<input type="radio"/> No difficulty	<input type="radio"/> Mild difficulty	<input type="radio"/> Moderate difficulty	<input type="radio"/> Severe difficulty	<input type="radio"/> Unable
7. Do heavy household chores (eg wash walls, wash floors)	<input type="radio"/> No difficulty	<input type="radio"/> Mild difficulty	<input type="radio"/> Moderate difficulty	<input type="radio"/> Severe difficulty	<input type="radio"/> Unable
8. Garden or do yard work	<input type="radio"/> No difficulty	<input type="radio"/> Mild difficulty	<input type="radio"/> Moderate difficulty	<input type="radio"/> Severe difficulty	<input type="radio"/> Unable
9. Make a bed	<input type="radio"/> No difficulty	<input type="radio"/> Mild difficulty	<input type="radio"/> Moderate difficulty	<input type="radio"/> Severe difficulty	<input type="radio"/> Unable
10. Carry a shopping bag or briefcase	<input type="radio"/> No difficulty	<input type="radio"/> Mild difficulty	<input type="radio"/> Moderate difficulty	<input type="radio"/> Severe difficulty	<input type="radio"/> Unable
11. Carry a heavy object (over 10 lbs)	<input type="radio"/> No difficulty	<input type="radio"/> Mild difficulty	<input type="radio"/> Moderate difficulty	<input type="radio"/> Severe difficulty	<input type="radio"/> Unable
12. Change a lightbulb overhead	<input type="radio"/> No difficulty	<input type="radio"/> Mild difficulty	<input type="radio"/> Moderate difficulty	<input type="radio"/> Severe difficulty	<input type="radio"/> Unable
13. Wash or blow dry your hair	<input type="radio"/> No difficulty	<input type="radio"/> Mild difficulty	<input type="radio"/> Moderate difficulty	<input type="radio"/> Severe difficulty	<input type="radio"/> Unable
14. Wash your back	<input type="radio"/> No difficulty	<input type="radio"/> Mild difficulty	<input type="radio"/> Moderate difficulty	<input type="radio"/> Severe difficulty	<input type="radio"/> Unable
15. Put on a pullover sweater	<input type="radio"/> No difficulty	<input type="radio"/> Mild difficulty	<input type="radio"/> Moderate difficulty	<input type="radio"/> Severe difficulty	<input type="radio"/> Unable
16. Use a knife to cut food	<input type="radio"/> No difficulty	<input type="radio"/> Mild difficulty	<input type="radio"/> Moderate difficulty	<input type="radio"/> Severe difficulty	<input type="radio"/> Unable
17. Recreational activities which require little effort (eg cardplaying, knitting, etc)	<input type="radio"/> No difficulty	<input type="radio"/> Mild difficulty	<input type="radio"/> Moderate difficulty	<input type="radio"/> Severe difficulty	<input type="radio"/> Unable
18. Recreational activities in which you take some force or impact through your arm, shoulder or hand (eg golf, hammering, tennis, etc)	<input type="radio"/> No difficulty	<input type="radio"/> Mild difficulty	<input type="radio"/> Moderate difficulty	<input type="radio"/> Severe difficulty	<input type="radio"/> Unable
19. Recreational activities in which you move your arm freely (eg playing frisbee, badminton, etc)	<input type="radio"/> No difficulty	<input type="radio"/> Mild difficulty	<input type="radio"/> Moderate difficulty	<input type="radio"/> Severe difficulty	<input type="radio"/> Unable
20. Manage transportation needs (getting from one place to another)	<input type="radio"/> No difficulty	<input type="radio"/> Mild difficulty	<input type="radio"/> Moderate difficulty	<input type="radio"/> Severe difficulty	<input type="radio"/> Unable
21. Sexual activities	<input type="radio"/> No difficulty	<input type="radio"/> Mild difficulty	<input type="radio"/> Moderate difficulty	<input type="radio"/> Severe difficulty	<input type="radio"/> Unable
22. During the past week, to what extent has your arm, shoulder or hand problem interfered with your normal social activities with family, friends, neighbours or groups?	<input type="radio"/> Not at all	<input type="radio"/> Slightly	<input type="radio"/> Moderately	<input type="radio"/> Quite a bit	<input type="radio"/> Extremely
23. During the past week, were you limited in your work or other regular daily activities as a result of your arm, shoulder or hand problem?	<input type="radio"/> Not limited at all	<input type="radio"/> Slightly limited	<input type="radio"/> Moderately limited	<input type="radio"/> Very limited	<input type="radio"/> Unable
Please rate the severity of the following symptoms in the last week					
24. Arm, shoulder or hand pain	<input type="radio"/> None	<input type="radio"/> Mild	<input type="radio"/> Moderate	<input type="radio"/> Severe	<input type="radio"/> Extreme
25. Arm, shoulder or hand pain when you performed any specific activity	<input type="radio"/> None	<input type="radio"/> Mild	<input type="radio"/> Moderate	<input type="radio"/> Severe	<input type="radio"/> Extreme
26. Tingling (pins and needles) in your arm, shoulder or hand	<input type="radio"/> None	<input type="radio"/> Mild	<input type="radio"/> Moderate	<input type="radio"/> Severe	<input type="radio"/> Extreme
27. Weakness in your arm, shoulder or hand	<input type="radio"/> None	<input type="radio"/> Mild	<input type="radio"/> Moderate	<input type="radio"/> Severe	<input type="radio"/> Extreme
28. Stiffness in your arm, shoulder or hand	<input type="radio"/> None	<input type="radio"/> Mild	<input type="radio"/> Moderate	<input type="radio"/> Severe	<input type="radio"/> Extreme
29. During the past week, how much difficulty have you had sleeping because of the pain in your arm, shoulder or hand?	<input type="radio"/> No difficulty	<input type="radio"/> Mild difficulty	<input type="radio"/> Moderate difficulty	<input type="radio"/> Severe difficulty	<input type="radio"/> So much I can't sleep
30. I feel less capable, less confident or less useful because of my arm, shoulder or hand problem	<input type="radio"/> Strongly disagree	<input type="radio"/> Disagree	<input type="radio"/> Neither agree nor disagree	<input type="radio"/> Agree	<input type="radio"/> Strongly agree

Prilog 4. HAQ upitnik

HAQ	bez ikakvih teškoća 0	s nešto teškoća 1	s puno teškoća 2	nesposoban za to 3
1. OBLAČENJE I NEGA Možete li:				
a) sami obući, zavezati cipele i zakopčati gumbe?				
b) oprati kosu?				
2. USTAJANJE Možete li:				
a) ustati iz stolca bez oslanjanja na ruke?				
b) ući i izaći iz postelje?				
3. HRANJENJE Možete li:				
a) narezati meso?				
b) podignuti napunjenu šalicu ili čašu do usta?				
c) otvoriti mlijeko u kartonskom pakiranju?				
4. HODANJE Možete li:				
a) šetati po ravnom?				
b) popeti se uz 5 stepenica?				
5. HIGIJENA Možete li:				
a) oprati i obrisati cijelo tijelo?				
b) okupati se u kadi?				
c) sjesti i dignuti se sa zahodske školjke?				
6. DOHVATANJE Možete li:				
a) dohvatiti i spustiti predmet težak 3 kg (npr. vrećica šećera) koji je iznad Vaše glave?				
b) sagnuti se i podignuti odjeću s poda?				
7. HVATANJE Možete li:				
a) otvoriti vrata od auta?				
b) otvoriti staklenke koje su već bile otvorene?				
c) otvoriti i zatvoriti pipu?				
8. AKTIVNOSTI Možete li:				
a) obavljati svakodnevne poslove i kupovinu?				
b) sjesti i izaći iz auta?				
c) usisavati prašinu ili raditi lakše poslove u kući ili vrtu?				
ukupno				



SVEUČILIŠTE
SJEVER



IZJAVA O AUTORSTVU
I
SUGLASNOST ZA JAVNU OBJAVU

Završni/diplomski rad isključivo je autorsko djelo studenta koji je isti izradio te student odgovara za istinitost, izvornost i ispravnost teksta rada. U radu se ne smiju koristiti dijelovi tuđih radova (knjiga, članaka, doktorskih disertacija, magistarskih radova, izvora s interneta, i drugih izvora) bez navođenja izvora i autora navedenih radova. Svi dijelovi tuđih radova moraju biti pravilno navedeni i citirani. Dijelovi tuđih radova koji nisu pravilno citirani, smatraju se plagijatom, odnosno nezakonitim prisvajanjem tuđeg znanstvenog ili stručnoga rada. Sukladno navedenom studenti su dužni potpisati izjavu o autorstvu rada.

Ja, ANJA PULJIĆ (ime i prezime) pod punom moralnom, materijalnom i kaznenom odgovornošću, izjavljujem da sam isključivi autor/ica završnog/diplomskog (obrisati nepotrebno) rada pod naslovom FIZIOTERAPIJSKI PRISTUP OSOBAMA S IMPINGEMENT SINDROMOM RUKENJA (upisati naslov) te da u navedenom radu nisu na nedozvoljeni način (bez pravilnog citiranja) korišteni dijelovi tuđih radova.

Student/ica:
(upisati ime i prezime)

Anja Puljić

(vlastoručni potpis)

Sukladno Zakonu o znanstvenoj djelatnosti i visokom obrazovanju završne/diplomske radove sveučilišta su dužna trajno objaviti na javnoj internetskoj bazi sveučilišne knjižnice u sastavu sveučilišta te kopirati u javnu internetsku bazu završnih/diplomskih radova Nacionalne i sveučilišne knjižnice. Završni radovi istovrsnih umjetničkih studija koji se realiziraju kroz umjetnička ostvarenja objavljuju se na odgovarajući način.

Ja, ANJA PULJIĆ (ime i prezime) neopozivo izjavljujem da sam suglasan/na s javnom objavom završnog/diplomskog (obrisati nepotrebno) rada pod naslovom FIZIOTERAPIJSKI PRISTUP OSOBAMA S IMPINGEMENT SINDROMOM RUKENJA (upisati naslov) čiji sam autor/ica.

Student/ica:
(upisati ime i prezime)

Anja Puljić

(vlastoručni potpis)