

# Bol i komplikacije nakon ugradnje trajnog elektrostimulatora srca

---

Hodanić, Ivana

Master's thesis / Diplomski rad

2021

Degree Grantor / Ustanova koja je dodijelila akademski / stručni stupanj: **University North / Sveučilište Sjever**

Permanent link / Trajna poveznica: <https://um.nsk.hr/um:nbn:hr:122:593329>

Rights / Prava: [In copyright](#) / [Zaštićeno autorskim pravom.](#)

Download date / Datum preuzimanja: **2025-02-18**

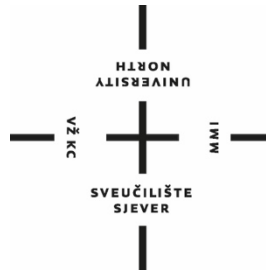

Repository / Repozitorij:

[University North Digital Repository](#)



**SVEUČILIŠTE SJEVER**  
**SVEUČILIŠNI CENTAR VARAŽDIN**



DIPLOMSKI RAD br. 101/SSD/2021

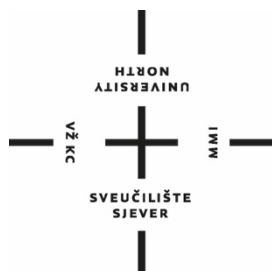**BOL I KOMPLIKACIJE NAKON**  
**UGRADNJE TRAJNOG**  
**ELEKTROSTIMULATORA SRCA**

Ivana Hodanić

1310/336D

Varaždin, rujan 2021. godina

**SVEUČILIŠTE SJEVER**  
**SVEUČILIŠNI CENTAR VARAŽDIN**  
**Diplomski sveučilišni studij Sestrinstvo -**  
**menadžment u sestrinstvu**



DIPLOMSKI RAD br. 101/SSD/2021

**BOL I KOMPLIKACIJE NAKON**  
**UGRADNJE TRAJNOG**  
**ELEKTROSTIMULATORA SRCA**

Student:  
Ivana Hodanić, 1310/336D

Mentor:  
doc. dr. sc. Irena Canjuga

Varaždin, rujan 2021.

# Prijava diplomskog rada

## Definiranje teme diplomskog rada i povjerenstva

ODJEL Odjel za sestrinstvo	
STUDIJ diplomski sveučilišni studij Sestrinstvo – menadžment u sestrinstvu	
PRISTUPNIK Ivana Hodanić	MATIČNI BROJ 1310/336D
DATUM 26.08.2021.	KOLEGIJ Mjerenje i procjena boli
NASLOV RADA Bol i komplikacije nakon ugradnje trajnog elektrostimulatora srca	
NASLOV RADA NA ENGL. JEZIKU Pain and complications after implantation of a pacemaker	
MENTOR dr.sc. Irena Canjuga	ZVANJE Docent
ČLANOVI POVJERENSTVA	
1.	doc.dr.sc. Doana Rudan, predsjednik
2.	doc.dr.sc. Irena Canjuga, mentor
3.	doc.dr.sc. Duško Kardum, član
4.	izv.prof.dr.sc. Marin Šubarić, zamjenski član
5.	

## Zadatak diplomskog rada

BROJ 101/SSD/2021
OPIS
Ugradnja elektrostimulatora srca je invazivna kirurška metoda koja se primjenjuje u bolesnika s bolesnim provodnim sustavom srca. Elektrostimulator srca sastoji se od generatora i elektroda, generator se smješta potkožno na pektoralnu fasciju a elektrode se u srčane šupljine postavljaju transvenskim putem. Broj ugrađenih elektrostimulatora srca u kontinuiranom je porastu zbog povećanja starosti populacije, proširenih indikacija te razvoju novih tehnologija, te je tako i porast komplikacija nakon ugradnje prisutan. U radu se iznose rezultati provedenog retrospektivnog istraživanja na temelju analize medicinske dokumentacije bolničkog sustava. Provedeno istraživanje prikazuje incidenciju komplikacija u razdoblju od 2016. do 2021. godine, u Kliničkom bolničkom centru Rijeka, na Klinici za bolesti srca i krvnih žila.

ZADATAK URUČEN

02.09.2021.



POTPIS MENTORA

## Sažetak

**Uvod:** Ugradnja elektrostimulatora srca je invazivna kirurška metoda koja se primjenjuje u bolesnika s bolesnim provodnim sustavom srca. Elektrostimulator srca sastoji se od generatore i elektroda, generator se smješta potkožno na pektoralnu fasciju a elektrode se u srčane šupljine postavljaju transvenskim putem. Broj ugrađenih elektrostimulatora srca u kontinuiranom je porastu zbog povećanja starosti populacije, proširenih indikacija te razvoju novih tehnologija, te je tako i porast komplikacija nakon ugradnje prisutan.

**Metode i uzorak:** Istraživanje je provedeno retrospektivnom analizom medicinske dokumentacije pohranjene u bolnički informatički sustav, prikupljeni podaci su dob bolesnika te komplikacije zabilježene nakon ugradnje elektrostimulatora srca. U istraživanju je sudjelovalo 2,076 sudionika, bolesnika kojima je u razdoblju od 01.01.2016. do 01.01.2021. godine ugrađen elektrostimulator srca u Kliničkom bolničkom centru Rijeka, na Klinici za bolesti srca i krvnih žila. Istraživanje je provedeno u drugoj polovici srpnja te prvoj polovici kolovoza.

**Rezultati:** Dobiveni rezultati pokazalo se kako je pojavom novih tehnologija i saznanja o ugradnji elektrostimulatora srca pojavnost komplikacija iz godine u godinu sve manja. Ujedno i iskustvo implantera pridonosi smanjenoj pojavi komplikacija nakon ugradnje elektrostimulatora.

**Rasprava:** Ugradnja elektrostimulatora srca predstavlja “produljenje” života, ali pritom iziskuje i mijenjanje životnih navika. Zato je potrebno svakome bolesniku pristupiti individualno, s ciljem uspješne edukacije te prevencije nastanka komplikacija. Proteklih 5 godina, u Kliničkom bolničkom centru Rijeka, bilježi se pad pojava komplikacija nakon ugradnje elektrostimulatora. Najčešće komplikacije zabilježene u provedenom istraživanju su pojava hematoma te nastanak pneumotoraksa. Kontinuiranom profesionalnom edukacijom medicinskih sestara/tehničara te trajno prihvaćanje novih saznanja iz područja kardiologije, može se pravovremeno otkriti i prevenirati moguće komplikacije nakon ugradnje srčanog elektrostimulatora.

**Ključne riječi:** Elektrostimulator srca, komplikacije

## Summary

**Introduction:** Pacemaker implantation is an invasive surgical method used in patients with a diseased cardiac conduction system. The pacemaker consists of a generator and an electrode, the generator is placed subcutaneously on the pectoral fascia and the electrodes are placed in the heart cavities via the transvenous route. The number of implanted pacemakers is continuously increasing due to the increase in the age of populations, expanded indicators of the development of new technologies, and thus the increase in complications after installation is present.

**Methods and sample:** The study was conducted by retrospective analysis of medical records stored in the hospital information system, collected data obtained from patients and complications recorded after implantation of pacemakers. The study involved 2,076 respondents, patients who in the period from 01.01.2016. to 01.01.2021. A pacemaker was installed in the Clinical Hospital Center Rijeka, at the Clinic for Cardiovascular Diseases. The survey was conducted in the second half of July and the first half of August.

**Results:** The obtained results showed that with the advent of new technology and knowledge about the installation of pacemakers, the incidence of complications is decreasing from year to year. The implant experience also contributes to the reduced occurrence of complications after the implantation of an pacemaker.

**Discussion:** The implanted of a pacemaker is a "prolongation" of life, but it also requires and changes life habits. Therefore, it is necessary to approach each patient individually, with the aim of successful education and prevention of complications. For the past 5 years, in the Clinical Hospital Center Rijeka, there has been a decrease in the occurrence of complications after the implantation of pacemaker. The most common complications recorded in the study were the appearance of hematomas and the development of pneumothorax. Through continuous professional education of nurses / technicians and permanent acceptance of new knowledge in the field of cardiology, it is possible to timely detect and prevent possible complications after the implanted of a pacemaker.

**Key words:** Pacemaker, complications

## **Popis korištenih kratica**

AV – Atrioventrikularni

SA – Sinoatrijski

OB – Opća bolnica

VVI – Jednokomorni sustav za stimulaciju

DDD – Dvokomorni sustav za stimulaciju

CRT – Uređaj za resinhronizacijsku terapiju

ICD – Implantabilni kardioverter defibrilator

NYHA – eng. New York Heart Association

SZO – Svjetska zdravstvena organizacija

VAS – Vizualno analogna skala

NRS – Numerička skala

MPQ – McGillov upitnik

KOPB – Kronična opstruktivska bolest pluća

RTG – Rentgen

EKG – Elektrokardiograf

# Sadržaj

<b>1.</b>	<b>UVOD.....</b>	<b>1</b>
<b>2.</b>	<b>ANATOMIJA I FIZIOLOGIJA SRCA.....</b>	<b>2</b>
2.1.	PROVODNI SUSTAV SRCA.....	4
2.2.	POREMEĆAJI RADA SRCA – ARITMIJE.....	5
2.2.1.	<i>Sinus ritam</i> .....	6
2.2.2.	<i>Sinus bradiaritmija</i> .....	6
2.2.3.	<i>Sinusna tahikardija</i> .....	7
2.2.4.	<i>Tahi-bradi sindrom - sick sinus syndrome</i> .....	7
2.3.	EKTOPIČNI UDARCI, EKSTRASISTOLE I PREURANJELI UDARCI .....	7
2.3.1.	<i>Supraventrikulske (atrijske) ekstrasistole – SVES</i> .....	7
2.3.3.	<i>Ventrikulske ekstrasistole – VES</i> .....	8
2.4.	TAHIARITMIJE .....	8
2.4.1.	<i>Supraventrikulske tahiaritmije</i> .....	9
2.4.2.	<i>Fibrilacija atriya</i> .....	10
2.4.3.	<i>Undulacija atriya</i> .....	10
2.4.4.	<i>Ventrikulske tahiaritmije</i> .....	11
2.5.	BRADIARITMIJE.....	11
2.5.1.	<i>Sinsu atrijski blok (SA blok)</i> .....	12
2.5.2.	<i>Atrioventrikulski blok (AV blok)</i> .....	12
<b>3.</b>	<b>ELEKTROSTIMULATOR SRCA .....</b>	<b>14</b>
3.1.	UGRADNJA ELEKTROSTIMULATORA SRCA.....	15
3.2.	INDIKACIJE ZA UGRADNJU ELEKTROSTIMULATORA SRCA.....	16
3.3.	SESTRINSKA SKRB BOLESNIKA S UGRAĐENIM ELEKTROSTIMULATOROM SRCA..	17
<b>4.</b>	<b>BOL VEZANA UZ UGRADNJU ELEKTROSTIMULATORA SRCA .....</b>	<b>21</b>
4.1.	LOKALNA ANESTEZIJA I MEDIKAMENTOZNA TERAPIJA KOD UGRADNJE ELEKTROSTIMULATORA SRCA .....	23
4.2.	SESTRINSKA SKRB VEZANA UZ BOL .....	25



<b>5.</b>	<b>KOMPLIKACIJE NAKON UGRADNJE ELEKTROSTIMULATORA</b>	
<b>SRCA</b>	<b>27</b>	
5.1.	HEMATOM.....	27
5.2.	DEKUBITUS LOŽE .....	28
5.3.	INFEKCIJA .....	28
5.4.	VENSKA TROMBOZA .....	30
5.5.	PNEUMOTORAKS .....	31
5.6.	PERIKARDIJALNI IZLJEV .....	33
5.7.	DISLOKACIJA ELEKTRODE .....	34
5.8.	SESTRINSKA SKRB VEZANA UZ SUZBIJANJE KOMPLIKACIJA .....	35
<b>6.</b>	<b>ISTRAŽIVANJE.....</b>	<b>37</b>
6.1.	CILJ I HIPOTEZE ISTRAŽIVANJA.....	37
6.2.	METODE I SUDIONICI .....	37
<b>7.</b>	<b>REZULTATI ISTRAŽIVANJA.....</b>	<b>38</b>
<b>8.</b>	<b>RASPRAVA.....</b>	<b>46</b>
<b>9.</b>	<b>ZAKLJUČAK .....</b>	<b>48</b>
<b>10.</b>	<b>LITERATURA.....</b>	<b>50</b>
<b>11.</b>	<b>POPIS SLIKA .....</b>	<b>52</b>
<b>12.</b>	<b>POPIS GRAFIKONA.....</b>	<b>53</b>

## 1. Uvod

Elektrostimulator srca, engl. pacemaker, uređaj je koji služi za električnu stimulaciju rada srca. Sustav se sastoji od generatora, koji u sebi sadrži bateriju i električni sklop, te elektroda koje se postavljaju u odgovarajuću srčanu šupljinu. Temeljna je funkcija elektrostimulatora srca procesiranje impulsa i održavanje primjerene srčane frekvencije, nevezano radilo se o kronotropnoj insuficijenciji srca koja je nastala propadanjem prirodnog srčanog predvodnika (bolest sinoatrijskog čvora), ili zbog poremećaja provođenja električnog impulsa kroz provodni sustav (atrioventrikularni blok). Moderni elektrostimulatori osim generiranja impulsa mogu i neprestano evidentirati informacije o ritmu srca te ih arhivirati u vlastitu memoriju, koju na kontrolnom pregledu liječnik može pregledati te prilagoditi terapiju bolesnika. [1]

Na tržištu je trenutno više vrste uređaja za elektrostimulaciju srca, s obzirom na vrstu terapije koju pružaju dijelimo ih na srčane elektrostimulatore u užem smislu (IPG – engl. Implantable pulse generator, pacemaker) i atrioventrikularne srčane elektrostimulatore, tj. na uređaje koji omogućuju srčanu resinkronizaciju (CRT – engl. Cardiac resynchronization therapy). [2]

Prvi elektrostimulator srca ugrađen je 1958. godine u Švedskoj, dok je u Hrvatskoj prvi elektrostimulator ugrađen šest godina kasnije, 1964. godine. U Hrvatskoj danas postoje 17 centara za ugradnju elektrostimulatora srca, od kojih je jedan i Klinički bolnički centar Rijeka. Riječki centar od 1970. godine uspješno ugrađuje uređaje za elektrostimulaciju srca te je tako svrstao među vodeće centre u Hrvatskoj. [3]

Ugradnja elektrostimulatora srca odvija se u lokalnoj anesteziji uz primjenu medikamentozne terapije. Većinom se ugradnja elektrostimulatora odvija u području lijeve lateralne pektoralne regije, no ugradnja na desnoj strani nije isključna. Incizija, rez, započinje se najčešće jedan centimetar ispod ključne kosti u deltopektoralnom žlijebu, točnije u usjeku između klavikularne eglave velikog pektoralnog mišića medijalno i deltoidnog mišića lateralno. Generator elektrostimulatora se postavlja potkožno u za to pripremljenu ložu, dok se elektrode u srčanu šupljinu uvode transvenskim putem. [2]

Premda sam postupak ugradnje elektrostimulatora srca djeluje jednostavno, rizik za nastanak komplikacija i dalje je prisutan, a ponekad i podcijenjen. Najčešće komplikacije koje se bilježe nakon ugradnje elektrostimulatora su razvoj pneumotoraks, perikardijalni izljev, infekcija i dekubitus lože generatora, nastanak hematoma implantirane regije, nastanak venske tromboze te dislokacija elektroda.

## 2. Anatomija i fiziologija srca

Srce, glavni i središnji organ krvožilnog sustava. U obliku okrenutog stožca iskošenog u odnosu na tri ravnine smiješten je u prednjem dijelu medijastenumu, središnjem dijelu prsne šupljine. Na srcu razlikujemo vrh i bazu, dva ruba i dvije površine. Basis cordis ili baza srca širi je dio srca koji je orijentiran prema gore, desno i natrag, te apex cordis ili vrh srca orijentiran prema dolje, lijevo i naprijed. Srce ima sternocostalis ili prednju površinu i facies diaphragmatica ili stražnju površinu. [4] Desni rub srca ili margo dexter je oštar, a lijevi rub srca je zaobljen te se opisuje kao facies pulmonalis sinistra ili treća površina. Na bazi srca nalaze se tri velike krvne žile: vena cava superior, truncus pulmonalis i aorta te zajedno oblikuju krunu srca ili corona cordis. [5]

Gornja šuplja vena ili vena cava superior dovodi deoksigeniranu krv iz gornje polovice tijela u desnu pretkljetku, stablo plućne arterije ili truncus pulmonalis dovodi deoksigeniranu krv iz desne srčane klijetke u pluća te naposljetku aorta izlazi iz lijeve klijetke srca i dovodi krv bogatu kisikom u sve dijelove tijela. [4]

Šupljina srca podjeljena je na desnu i lijevu predljetku ili atrium cordis dexterum et sinistrum, te na desnu i lijevu klijetu ili ventriculus dexter et sinister. Srčana pregrada, septum cordis razdvaja desnu i lijevu stranu srca. Predkljetke zauzimaju širi dio srca te su smiještene uz bazu srca, dok klijetke izgrađuju donji dio srca uz vrh srca. Granicu između atrija i ventrikula na vanjskoj površini srca tvori kružna brazda ili sulcus coronarius, u njoj su smiještene krvne žile, na stražnjoj strani nalazi se koronarni sinus ili sinus coronarius u kojeg se ulijevaju vene hranidbenog krvotoka srca. [5]

Stijenka srca je izgrađena od tri sloja, izvana epikard, srednji sloj miokard te unutrašnji sloj endokard. Vanjski sloj srca ili epikard, gladak je, sjajan i vlažan. Ujedno je i radna muskulatura srca te je njegova funkcija zaštititi srce. Mišićnica ili miokard srednji je sloj srca, izgrađen je od mišića te je miokard također radna muskulatura srca. Unutrašnji sloj srca, endokard, njegova površina može biti glatka i ravna ili može biti izbočena u obliku gredica koje nazivamo trabeculae carnea. Trabeculae carnea ubalžavaju udar struje krvi koja nastaje kada se tijekom systole atrija krv naglo prelije u ventrikul te usmjerava prema vrhu srca. [5]

U razini srčanih ušća endokard se izbočuje i tvori se duplikatura u obliku polumjesečastih zalistaka, valvula semilunaris ili listića, cuspisa. Duplikature u obliku listića oblikuju zaliske, valva, na atrioventrikularnim i arterijskim ušćima. Srčani zalisci imaju

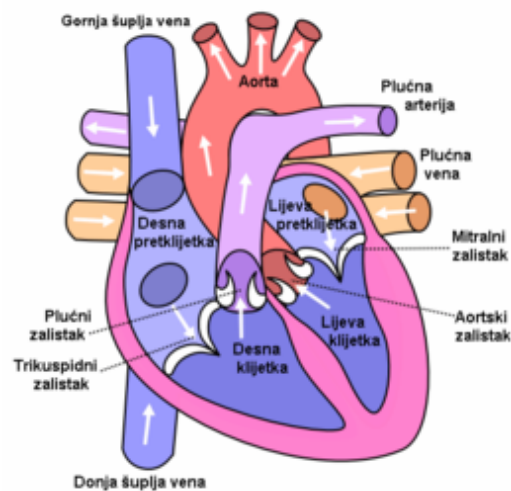
funkciju ventila koji u srcu usmjeravaju krv unutar srca, smješteni su između pretkljetke i kljetke.

U srcu razlikujemo četiri srčana zalistka, a to su:

- Mitralni zalistak koji onemogućava vraćanje krvi iz lijeve kljetke u lijevu pretkljetku
- Aortalni zalistak, zadržava krv u aorti nakon istiskanja iz kljetke
- Trikuspidalni zalistak onemogućava vraćanje krvi iz desne kljetke u desnu pretkljetku
- Pulmonalni zalistak koji zadržava krv u pulmonalnoj arteriji nakon istiskivanja iz desne kljetke [6]

Zalisci srca zatvaraju ušća srca u određenoj fazi akcije srca, faza relaksacije miokarda i punjena šupljine krvlju naziva se dijastola, a faza kontrakcije miokarda i pražnjenja šupljine naziva se sistola. Tijekom faze dijastole atrija, ventrikul je u fazi sistole, te obratno. Zatvaranje atrioventrikularnih ušća događa se tijekom sistole ventrikla. Krv se tijekom sistole potiskuje od vrha do baze ventrikla, zato jer se na bazi srca nalaze srčana ušća, dok se zatvaranje atrijskih ušća događa tijekom dijastole ventrikula. Stoga, dijastola je faza kada se miokard relaksira i šupljine srca pune krvlju, a sistola je faza kontrakcije miokarda i pražnjenja šupljina srca. [6]

Građu srca prikazuje slika 2.1.



Slika 2.1.: Građa srca

[Izvor: <https://hr.wikipedia.org/wiki/Srce>]

Srce, dvostruka mišićna pumpa koja pokreće krv u žilama malog i velikog krvotoka. Desna strana srca sadrži vensku krv i pumpa je u pluća, tj. u mali krvotok. Venska se krv ulijeva s periferije tijela u desni atrij, zatim prelazi u desni ventrikul te otiče u pluća. Arterijska se krv iz pluća ulijeva u lijevi atrij, odlazi u lijevi ventrikul te otiče u aortu. Lijeva strana srca sadrži

arterijsku krv i pumpa je u aortu, tj. u veliki krvotok. Gornja i donja šuplja vena ulijevaju se u desni atrij, a koronarni se sinus ulijeva ispred ušća donje šuplje vene. Krv iz glave, vrata, obje ruke i prsne šupljine dovodi gornja šuplja vena, a donja šuplja vena dovodi krv iz cijele trbušne šupljine zajedno sa zdjelicom te obje noge. Stijenka desne pretkljetke glatka je i ravna, a u prednjem dijelu kojeg nazivamo aurikulom, auricula dextra, nalaze se brojni mišićni grebeni, trabeculae carnae. [4]

U lijevu pretkljetku ulijevaju se četiri plućne vene, dvije od vena odvođe arterijsku krv iz svakog pluća. Stijenka lijeve pretkljetke također je ravna i glatka, osim u prednjem dijelu, u lijevom aurikulu. Između lijeve pretkljetke i desne kljetke nalazi se atrioventrikularno ušće, ostium atrio-ventriculare sinistrum, a krv se iz lijeve pretkljetke potiskuje kroz atrioventrikularno (A-V) ušće u lijevu kljetku. [4]

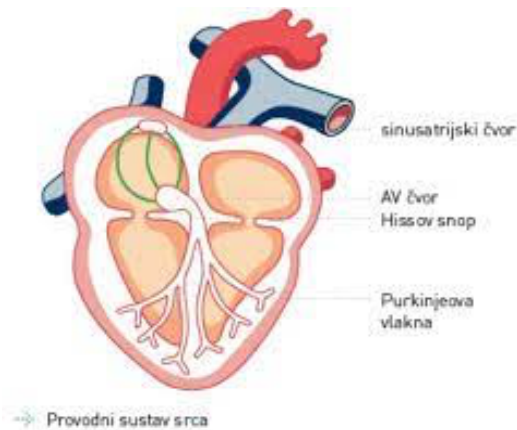
Desna kljetka u obliku je trostrane piramide, baza je okrenuta prema pretkljetki dok je vrh okrenut prema apeksu srca. Septum interventriculare izgrađuje medijalnu stijenklu kljetke. Na bazi kljetke nalaze se dva ušća: ostium atrioventriculare dextrum te ostium trunci pulmonalis. Ulazni se dio nalazi ispod atrioventrikularnog ušća, tu dotiče krv iz atrija, a na njegovoj stijenci smješteni su trabekuli. Dio kljetke ispod ušća trunci pulmonalis naziva se izlazni dio, tuda krv otiče u pulmonalnu venu. Tijekom sistole, krv se iz desne kljetke potiskuje kroz desno atrijsko ušće u plućnu arteriju. [4]

Lijeva kljetka ima oblik stošca, baza joj je okrenuta prema atriju, a vrh je podudaran s apeksom srca. Njena mišićnica je debela, i stijenka je deblja od stijenke desne kljetke. Na bazi lijeve kljetke nalaze se dva ušća: ostium atrioventriculare i ostium aorte. Tijekom sistole krv iz lijeve kljetke potiskuje se kroz lijevo arterijsko ušće u aortu. [4]

## **2.1. Provodni sustav srca**

Kao što je ranije u radu navedeno, srce je mehanička pumpa kojom krv cirkulira kroz tijelo, a radi na principu kontrakcije srčanog šupljeg mišića ispunjenog krvlju. A što potiče kontrakciju srčanog mišića?

Provodno mišićje srca stvara i provodi živčane podražaje odgovorne za ritmičku srčanu kontrakciju, tijekom koje se ponajprije kontrahiraju obe pretkljetke, a zatim se kontrahiraju obe kljetke. Provodni se sustav srca sastoji od sinusnog čvora, atrioventrikularnog čvora, mrežne niti koja povezuje ta dva čvora, Hisova snopa te njegove dvije grane (lijeva i desna grana) i na kraju Purkinijevih niti ili vlakna. [7]



*Slika 2.2.: Provodni sustav srca*

*[Izvor: “Što treba znati o svom elektrostimulatoru?” Brošura za pacijente]*

Slika 2.2. prikazuje smještenost sinusatrijskog čvora, AV čvora, Hissova snopa te purkinijevih niti.

Sinusni je čvor smješten u stijenci desne pretkljetke, blizu ušća gornje vene. Predvodnik je rada srca, odnosno sinusni je čvor dominantni elektrostimulator srca, glavni je pokretač sinusnog ritma srca. Automatizam je sposobnost njegova spontanog stimuliranja. U sinusnom se čvoru 60 do 80 puta u minuti stvaraju impulsi za kontrakciju radne miškulature srca. Impulsi se prvo šire iz sinusnog čvora kroz stijenku desne i lijeve pretkljetke, te nastaje sistolija kljetke, potom, se prenosi u kljetke preko atrioventrikularnog dijela provodnog sustava. Atrioventrikularni provodni dio srca smješten je neposredno iznad trikuspidalne valvule, u stijenci desne predkljetke. On ima zadaću usporiti pristigli električni impuls kako bi dopustio kontrahiranje pretkljetke. Preko atrioventrikularnog čvora električni se impuls širi putem posebnih vlakana koje se nazivaju Hissov snop. Hissov snop izravna je veza miokarda pretkljetke s miokardom kljetke. Putem ovih vlakna širi se impuls te se koordinirano kontrahiraju desna i lijeva kljetka. [7]

## **2.2. Poremećaji rada srca – aritmije**

Normalni srčani ritam ili sinus ritam, započinje u sinusnom čvoru smještenom u desnoj pretkljetki srca. Električni impuls kreće iz pretkljetke pri čemu se pretkljetke kontrahiraju i potiskuju krv u kljetke. Električni impuls se potom kreće kroz atrioventrikularni čvor i širi se preko Hissovog snopa, njegove lijeve i desne grane sve do lijeve i desne kljetke, te dolazi do njihove kontrakcije i potiskivanja krvi u arterije i aortu. [8]

Aritmija je poremećaj provodnje električnog impulsa, te izvor aritmije može postojati u svim dijelovima provodnog sustava srca. Postoji čitav spektar aritmija, od bezazlenih do onih koje su životno ugrožavajuće, zatim od asimptomatskih do vrlo teško podnošljivih, te od aritmija koje su hemodinamski stabilne do onih koje mogu uzrokovati smrt. Aritmija nastaje kao posljedica poremećaja u provodnji i stvaranju električnih impulsa. Najčešće su to posljedice bolesti srca, no mogu se pojavljati i kao posljedice plućnih bolesti, bolesti štitnjače, poremećajima elektrolita, povećanog tonusa vagusa ili simpatikusa, te čak i kod zdravih osoba. [8]

Najčešći uzroci aritmija su: upalne bolesti srca, koronarne bolesti srca, insuficijencija srca, hipotenzija, genetski poremećaji ionskih kanala i prirođene srčane greške. Prema frekvenciji, poremećaji rada srca dijele se na bradiaritmije te tahiaritmije. Prema mjestu nastanka dijelimo supraventrikularne aritmije nastale u pretklijetkama te ventrikularne aritmije koje su nastale u klijetkama. [8]

### **2.2.1. Sinus ritam**

Kao što je i ranije u radu navedeno, normalni srčani ritam naziva se sinusni ritam, on nastaje u sinusnom čvoru u desnoj pretklijetki srca. Njegova normalna frekvencija je 60 do 100 otkucaja u minuti. [7]

### **2.2.2. Sinus bradiaritmija**

Kada električni impulsi iz sinusnog čvora izlaze manjom brzinom od 50 otkucaja u minuti, govorimo o sinusnoj bradikardiji.

Neki od uzroka bradikardije mogu biti: kod zdravih osoba tijekom spavanja, kod mladih sportaša, tijekom konzumacije lijekova (npr. Betablokatora, amiodarona, morfija, blokatori kalcijevih kanala, digitalis, ostalih antiaritmika), kod hipotireoze, kod hipotermije, kao posljedica upalnih bolesti srca, kod kronične degeneracije sinusnog čvora, atrijski ili AV čvora te kod pojačanog tonusa vagusa (kašalj, mučnina, povraćanje, mokrenje) [8]

### **2.2.3. Sinusna tahikardija**

Ukoliko je sinusni ritam brži od 100 otkucaja u minuti onda govorimo o sinusnoj tahikardiji. Sinus tahikardija može biti fiziološka kao posljedica napora ili uzbuđenja, može biti patološka, posljedica uzimanja lijekova i anatomskih ili metaboličkih promjena. Učestalija je kod žena, a stupanj tegoba bolesnika može varirati od asimptomatskih oblika sve do teško podnošljivih oblika. Ubrzan rad srca i nedostatak zraka su najčešće tegobe kod bolesnika s sinusnom tahikardijom. [8]

### **2.2.4. Tahibradi sindrom - sick sinus syndrome**

Kada je riječ o sick sinus syndrome, tada je riječ o bolesnom sinusnom čvoru. Najčešće kod starijih osoba, kod kojih se sporiji i brži ritam srca izmjenjuju neovisno o fizičkom naporu.

U bolesnika sa bolesnim sinusnim čvorom često se javljaju supraventrikularne aritmije, poput fibrilacije ili undulacije atrijske, a rjeđe supraventrikularne tahikardije kod kojih može nastati asistolička stanja. Ti bolesnici kod napadaja mogu imati presinkopu ili čak i sinkopu. [8]

## **2.3. Ektopični udarci, ekstrasistole i preuranjeni udarci**

Ekstrasistole su supraventrikulske i ventrikulske kontrakcije nastale izvan normalnog predvodnika impulse, sinusnog čvora.

### **2.3.1. Supraventrikulske (atrijske) ekstrasistole – SVES**

Supraventrikulske (atrijske) ekstrasistole nastaju zbog prijevremenog podražaja u atriju ili AV čvoru. Njihova je pojava moguća i kod zdravih osoba, prilikom konzumiranja alkohola ili kave, ali i kod bolesnika s kroničnim bolestima srca i pluća. SVES imaju sljedeća elektrokardiografska obilježja: mogu imati preuranjenu pojavu, post ekstrasistolička pauza je kraća, ventrikulskom kompleksu predhodi abnormalni oblik P-vala te ventrikulski kompleks je obično normalan, s QRS kompleksom. [9]



### 2.3.3. Ventrikulske ekstrasistole – VES

Nastanak prijevremenskog podražaja u desnom ili lijevom ventriklu uzrokuje nastanak ventrikulske ekstrasistole. Kao i SVES, tako i VES mogu biti prisutne kod zdravijih osoba, no najčešće su prisutne kod organskih bolesti srca, pogotovo kod ishemijske bolesti srca i kod miokardiopatija. Određeni antiaritmici mogu izazvati pojavu ekstrasistola, a veće količine digitalisa mogu izazvati ekstrasistole u obliku bigeminije. Elentrikulske ekstrasistole nastaju u ventriklu, te imaju sljedeća obilježja na elektrokardiografu: pojavljuje se preuranjelo, proširen je QRS kompleks, T-val je obrnutog smijera, akcija atrijske uglavnom nije poremećena i nakon ekstrasistole slijedi kompenzacijska pauza.

Najčešći oblici ventrikulske ekstrasistole su:

- Bigeminije - nakon svake regularne kontrakcije dolazi po jedna VES
- U paru - nakon regularne kontrakcije nastaju dvije ekstrasistole
- Salve ventrikulskih ekstrasistola - prisutnost od tri do četiri ekstrasistola u nizu
- Polimorfne - prikaz različitih oblika, uzrok je najčešće više izvorišta
- R/T fenomen - vrlo preuranjena ekstrasistola koja se pojavljuje pri vrhu T-vala, najčešće se pojavljuje kod infarkta miokarda i često prethodi ventrikulskoj fibrilaciji
- Doknadna VES - prilikom bradiaritmija, ne pojavljuje se preuranjeno već kasni [9]

## 2.4. Tahiaritmije

Tahiaritmije su poremećaji srčanog ritma s pravilnom ili nepravilnom frekvencijom većom od 100 otkucaja u minuti. Dijelimo ih na supraventrikulske i ventrikulske tahiaritmije, te se mogu još podijeliti na tahiaritmije uskog QRS kompleksa, a one su uvijek supraventrikularne, i tahiaritmije širog QRS kompleksa koje su supraventrikulska tahiaritmija sa blokom grane, aberantna supraventrikulska tahiaritmija sa AV provodnjom preko akcesirnih putova i ventrikulska tahikardija. [9]

### 2.4.1. Supraventrikulske tahiaritmije

Potječu iz atriya ili spojnog tkiva koje obuhvaća AV čvor i pripadajuće provodno tkivo. Supraventrikulske tahiaritmije su posljedica povećanog automatizma ili kruženja impulse koji može kružiti od tkiva AV čvora te po dijelu atriya i ventrikla preko aberantnih snopova. Ove tahiaritmije su karakterizirane QRS kompleksom normalna oblika, no u slučaju bloka grane može biti proširen. [8]

#### ➤ Supraventrikulska tahikardija – SVT

Poremećaj srčanog ritma karakteriziran uskim QRS kompleksom u pravilnim razmacima i frekvencijom ventrikla od 100 do 200 otkucaja u minuti. SVT je vrlo česta tahiaritmija koja se pojavljuje većinom u mlađih osoba koje ne boluju od bolesti srca. Napadaj supraventrikularnih tahikardija mogu trajati od nekoliko sekundi sve do nekoliko minuta, sati ili dana. Najčešće se pojavljuju u kratkim intervalima više puta dnevno, dok rjeđe tjedno, mjesečno ili godišnje. Mogu se pojaviti kao posljedica izlaganja nekim provocirajućim čimbenicima poput pušenja, alkohola, kofeina ili čak prevelikog uzbuđenja. Ukoliko se tahikardija pojavi kod zdravih osoba ona najčešće izaziva samo palpitaciju bez ozbiljnih hemodinamskih poremećaja, no kod osoba sa drugim srčanim bolestima mogu dovesti sve do zatajenja srca i hipotenzije zbog povećanog srčanog rada. Bolesnici SVT opisuju kao brz, pravilan rad srca koji je praćen vrtoglavicom, dispnejom i anginom pektoris, česta je pojava i poliurije zbog pojačanog izlučivanja atrijskog natriuretskog peptide koji je uzrokovan rastezanjem atriya. Epizode SVT-a najčešće su vrlo kratke i rijetke te ih liječnik ne uspije registrirati elektrokardiogramskim prikazom. Završetak supraventrikulske tahikardije može biti spontan ili zaustavljen intervencijom. Bolesnik često može i sam zaustaviti tahikardiju Valsalvin manevrom, on se izvodi srednje jakim pokušajem forsiranog izdisaja uz zatvorene dišne puteve (usta i nos). [8,9]

Vrste supraventrikulske tahikardije su:

- Atrioventrikulska nodalna kružna tahikardija - to je tahikardija u čijem su kružnom toku uključeni AV čvor i okolno tkivo, njen najčešći oblik je sporo-brzi oblik.
- Tahikardija po akcesornim putovima- karakterizirana je kruženjem impulse u čijem su toku uključeni AV čvor i atrioventrikulski akcesorni put.
- Atrijska tahikardija - izvorište ove tahikardije je atrij, može nastati i u zdravom srcu, no češće nastaje u bolesnika sa organskom bolesti srca poput dilatacije atriya.

- Multifokalna atrijska tahikardija - karakterizirana je trima ili više različitih morfologija P-valova te različitom frekvencijom. Njen je ritam uvijek nepravilan te je često zamjenjena s fibrilacijom atrijske.
- Fokalna tahikardija - karakterizirana je širenjem impulse po jednom ograničenom dijelu atrijske, može dovesti do kardiomiopatije. [9]

#### **2.4.2. Fibrilacija atrijske**

Fibrilacija atrijske je najčešća supraventrikulska tahikardija, nastaje zbog nepravilnog kruženja podražaja oko ušća pulmonalnih vena u atrijsku. Javljaju se vrlo brzi i plitki atrijski valovi udruženi uz nepravilan ventrikulski odgovor. Atrijska fibrilacija se pojavljuje u bolesnika sa koronarnom bolešću, miokardiopatijom, hipotenzijom, kod bolesnika s bolešću mitralnog zalistka, kod akutnih infekcija, a može se javiti i kod potpuno zdravih i mladih osoba. Fibrilaciju atrijske može izazvati i akutno ili kronično konzumiranje alkohola. [8,9]

S obzirom na pojavu, atrijsku fibrilaciju dijelimo na: novootkrivenu fibrilaciju atrijske, ponavljajuću fibrilaciju atrijske koja može biti paroksizmalna ili perzistentna i na trajnu fibrilaciju atrijske. Paroksizmalna fibrilacija atrijske obično traje dulje od 7 dana i završava spontano, ona može konvertirati u sinus ritam spontano ili uz pomoć lijekova. Dok, perzistentna fibrilacija atrijske obično traje dulje od 7 dana i ne završava spontano te se može vratiti u sinus ritam elektrokardioverzijom.

Obilježja fibrilacije atrijske na elektrokardiografu su:

1. Umjesto P-valova pojavljuju se brojni mali ili veliki valovi fibrilacije, frekvencije od 300 do 600 u minuti
2. Ventrikulski kompleksi nisu promjenjivi
3. Nepravilna akcija srca, a frekvencija ventrikla različita [9]

#### **2.4.3. Undulacija atrijske**

Undulacija atrijske je supraventrikulska aritmija kod koje u elektrokardiografu postoje valovi undulacije atrijske, opisani kao zubci pile, s frekvencijom od 250 do 350 otkucaja u minuti. Iako se može javiti i kod osoba koje prethodno nisu bolovala, undulacija atrijske je gotovo uvijek znak bolesti srca. Najčešći uzroci undulacije atrijske su: hipotireoza, miokarditis, reumatske bolesti srca i ishemijska bolest srca. Ona nastaje zbog kruženja impulsa unutar desnog atrijske u

području sporog provođenja oko ušća donje šuplje vene, trikuspidalne valvule i koronarnog sinusa. [8]

Undulacija i fibrilacija atriya se na elektrokardiografskom zapisu katkad ispleću, te zbog svoje sličnosti teško ih možemo razlikovati. Undulacija atriya je na elektrokardiografskom zapisu ima sljedeća obilježja: umjesto P-valova pojavljuju se pravilni valovi, frekvencije od 250 do 350 otkucaja u minuti te ventrikulski kompleksi nisu promjenjeni. [9]

#### **2.4.4. Ventrikulske tahiaritmije**

Ventrikulske tahiaritmije su poremećaji srčanog ritma kod kojih je izvorište aritmije ispod Hissova snopa u lijevoj ili desnoj klijetki. Karakterizirane su širokim QRS kompleksom, čiji oblik ovisi o samom mjestu nastanka, a pojavljuje se u obliku bloka desne i lijeve grane.

##### **➤ VENTRIKULSKA TAHIKARDIJA – VT**

To je po život opasna aritmija, a ima sljedeća obilježja na elektrokardiografu:

- Pravilna je, ili sa malo nepravilnog razmaka, sa frekvencijom od 120 do 200 otkucaja u minuti
- Ventrikulski kompleksi su prošireni
- Niz od tri ili više ventrikulskih ekstrasistola istog oblika
- P-valovi mogu biti vidljivi, no nisu povezani s QRS kompleksom. [9]

Ventrikulska tahikardija može biti postojana (traje više od 30 sekundi i zahtjeva intervencijsko liječenje elektrošokom jer hemodinamski ugražava bolesnika), nepostojana (u trajanju od tri ili više udara, traje manje od 30 sekundi i završava spontano), kružna VT po bloku grane (izazvana je kružnim mehanizmom koji zahvaća His-Pukinjev sustav, sa slikom lijeve grane), Torzada (karakterizirana je pogresivnim povećanjem ili smanjenjem QRS kompleksa, pojavljuje se kod osoba s produljenim QT intervalom koji može biti kongenitalan ili izazvan lijekovima ili kipokalijemijom) te ventrikulska fibrilacija (hemodinamski zastoj ili prekid mehaničkog rada srca). [8,9]

## **2.5. Bradiaritmije**

Poremećaji stvaranja i provođenja električnog podražaja kroz srce, uz posljedice usporavanja srčanog ritma. Poremećaji provođenja ritma srca mogu se pojaviti u AV čvoru, sinusnom čvoru, Hissovu snopu, te ispod razine Hissova snopa.

### **2.5.1. Sinsu atrijski blok (SA blok)**

Prilikom sinus atrijskog bloka električni se impuls ne stvara u sinusnom čvoru ili se stvoren impuls ne prenosi u atrijske sinuse. U elektrokardiografu ima slijedeća obilježja:

1. Izostanak jednog ili više kompletnih elektrokardiografskih ciklusa
2. Stanka točno odgovara duljini trajanja jednog ili više ciklusa [8]

### **2.5.2. Atrioventrikulski blok (AV blok)**

AV blok je potpuni ili djelomični prekid provođenja električnih impulsa iz atrijske sinuse u ventrikule. Može biti lokaliziran u AV čvoru, Hisovu snopu ili na razini grana Hisova snopa. Postoje tri stupnja atrioventrikulskih blokova koji dovode do poremećaja rada srca: AV blok prvog stupnja, AV blok drugog stupnja te AV blok trećeg stupnja. [8]

#### **AV BLOK PRVOG STUPNJA**

Često je posljedica organskih bolesti srca (reumatske vrućice ili upalnih bolesti srca), može se pojaviti i fiziološki pod utjecajem nekog fizičkog napora ili zbog utjecaja vagusa, ali može se pojaviti i kod zdravih osoba. Kod AV bloka prvog stupnja električni impulsi dolaze do ventrikla, te PQ interval traje duže od 0,20 sekundi. Bolesnici sa AV blokom prvog stupnja nemaju simptome, niti se treba liječiti. No, mogu se javiti simptomi ukoliko se AV blok udruži sa blokom grane, tada je potrebno učiniti detaljnu obradu zbog razmatranja za ugradnju elektrostimulatora srca. [8]

#### **ATRIOVENTRIKULSKI BLOK DRUGOG STUPNJA – AV blok II**

Kod AV bloka drugog stupnja električni impulsi iz atrijske sinuse ne dopijevaju do ventrikla, već se impulsi zaustavljaju u provodnom sustavu srca. Razlikujemo dva tipa AV bloka drugog stupnja. Jedan od njih je Wenckebach ili Mobitz I, kod njega dolazi do progresivnog produženja PQ intervala sve dok jedan ventrikulski kompleks izostane. Najčešće se javlja kod akutnog infarkta miokarda, intoksikacije digitalisom, miokarditisa, te se javlja i kod mladih ljudi, najčešće sportaša, tijekom noći. Mobitz I je lokaliziran najčešće u AV čvoru. Drugi tip AV bloka drugog stupnja je Mobitz II, on ima konstantan PQ interval bez postupnog produljenja, ali do ispada ventrikulskog kompleksa dolazi bez pravila. Uz Mobitz II najčešće je pridružen blok grane. Uzroci ovog tipa bloka su fibroza provodnog sustava ili organske bolesti srca. [8,9]

## AV BLOK TREĆEG STUPNJA – kompletni srčani blok

Kod AV bloka trećeg stupnja nema provođenja električnih impulse između atrija i ventrikla, niti jedan podražaj iz atrija ne doprije u ventrikl. Atrij je vođen svojim ritmom, a u ventriklu se javlja ritam frekvencije od 20 do 50 otkucaja u minuti. Ukoliko je AV blok s uskim QRS kompleksom onda je frekvencija ventrikla iznad 40 otkucaja u minuti. AV blok trećeg stupnja najčešće se javlja kod akutnog infarkta miokarda donje stijenke ili kod intoksikacije digitalisom i kod starijih osoba. Uglavnom je AV blok trećeg stupnja izrazito simptomatski, mogu biti prisutne omaglice, presinkope ili sinkope, te može dovesti do asistolije ventrikula i smrti. Liječi se ugradnjom elektrostimulatora srca. [8,9]

## SINUS AREST I ASISTOLIJA

Prilikom sinusnog aresta sinusni čvor ne stvara električne impulse dulje vrijeme, pa se nakon dulje ili kraće pauze pojavi spojni ili ventrikulski ritam. Kada govorimo o asistoliji, najčešće se govori o ventrikulskoj asistoliji, no ipak postoji i atrijska asistolija koja ne ugrožava bolesnikov život kao i ventrikulska asistolija. Izrazito je važno napomenuti kako se asistolija na elektrokardiografskom prikazu nikada ne prikazuje kao potpuno ravna linija. [8]

## AGONALNI RITAM

Agonalni se ritam pojavljuje kod umirućih bolesnika, karakterizira ga pojava sporih, nepravilnih, širokih ventrikulskih kompleksa. Ovaj se ritam najčešće pojavljuje u kasnim stadijima neuspješne reanimacije. [8,9]

## PEA – ELEKTRIČNA AKTIVNOST BEZ PULSA

Označava odsutnost minutnog volumena iako postoji električna aktivnosti, za koju bi bilo normalno da stvara minutni volumen. Ima lošu prognozu, osobiti kada ju uzrokuje infarkta miokarda. [9]

### 3. Elektrostimulator srca

Zasigurno možemo reći kako je elektrostimulacija srca jedna od najdjelotvornijih metoda liječenja u medicine uopće. Elektrostimulacijom srca spašeni su mnogi ljudski životi, te kvaliteta života osoba s elektrostimulatorom srca jednaka je kao kod osoba kojima elektrostimulator srca ne treba.

1958. godine u Karolinskom institute u Švedskoj implantiran je prvi elektrostimulator srca, dizajnirali su ga Rune Elmqvist, inženjer elektrotehnike, i kirurg Ake Senning. Šest godina kasnije, 1964. godine, prof. M. Pasini je u Klinici Rebro u Zagrebu prvi ugradio trajni elektrostimulator srca u bivšoj Jugoslaviji. 1970. godine kirurški timovi Klinika za kirurgiju OB „Dr. Z. Kučić“ i OB „Braće dr. Sobol“ su u Rijeci po prvi put ugradili trajni asinkroni elektrostimulator fiksnog ritma ventrikularne stimulacije srca. Timovi su bili pod vodstvom prof. dr. Vinka Frančiškovića i prof. dr. Andrije Longhina. [3]

U početku su indikacije za ugradnju elektrostimulatora bile vrlo ograničene, praktički su se samo ugrađivali kod bolesnika s totalnim atrioventrikulskim blokom. Iz godine u godinu, indikacije za ugradnju elektrostimulatora srca značajno su se proširile. Elektrostimulacija više nije samo nužna terapijska metoda već se primjenjuje i u profilaksi određenih bolesti i stanja, kako bi se zaštitio bolesnikov život i povećala kvaliteta njegova života. Takve promjene omogućuje nam napredna tehnologija koja se iz dana u dan unaprjeđuje. Svjedoci smo velikog progresa u tehnologiji elektrostimulatora u svakom pogledu od funkcije elektrostimulatora, mogućnostima različitog programiranja do trajanju baterija, te sve do karakteristika elektroda.

Elektrostimulator srca se sastoji od generatora i jedne ili katkad više elektroda koje se uvode u srčane šupljine, te oni zajedno čine cjelinu. Osnovna funkcija elektrostimulatora srca je generiranje električnih impulsa i održavanje povoljne frekvencije srca. Moderni elektrostimulatori, osim generiranja električnih impulse mogu bilježiti i pohranjivati informacije o srčanom ritmu u svoju memoriji i tako liječnik može na kontrolnim pregledima pregledati i optimizirati terapiju bolesnika. Generator elektrostimulatora obično traje 6 do 8 godina, ovisno o potrošnji. Bolesnici s ugrađenim elektrostimulatorom srca trebaju se redovito kontrolirati kako bi se ispitalo funkcioniranje elektrostimulatora, te na vrijeme odredilo preostalo vrijeme trajanja baterije. [1]

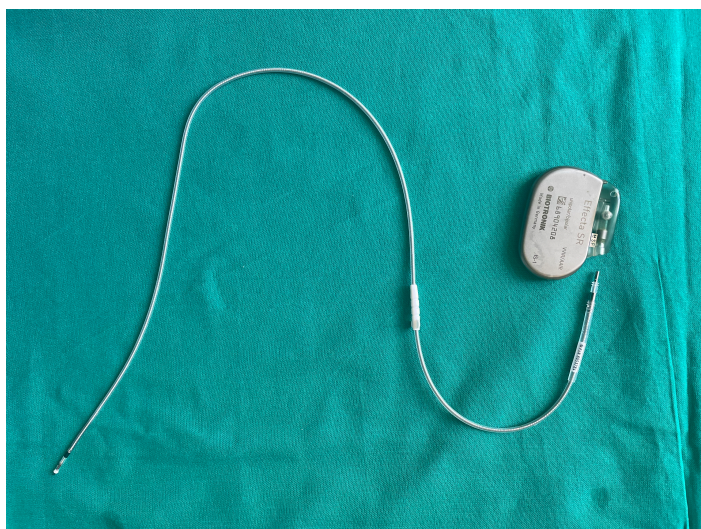
### 3.1. Ugradnja elektrostimulatora srca

Implantacija trajnog elektrostimulatora srca izvodi se u lokalnoj anesteziji te se elektrode postavljaju transvenskim putem. Većina elektrostimulatora implantira se na lijevu stranu lateralne pektoralne regije, no nije isključena implantacija na desnu stranu iste. Razlog najčešćeg lijevostranog implantiranja je taj što većina bolesnika s indiciranom ugradnjom elektrostimulatora srca dominantno koristi desnu ruku te je i postavljanje elektroda jednostavnije na lijevoj strani, naročito kod postavljanja elektrode u pretkljetku.

Nakon početka djelovanja lokalne anestezije napravi se rez veličine 3 cm ispod ključne kosti prema lateralno tj. u deltopektoralnom žlijebu, usijeku između klavikularne glave velikog pektoralnog mišića medijalno te deltoidnog mišića lateralno. Generator elektrostimulatora se većinom postavlja potkožno na pektoralnu fasciju, u ložu koja se pripremi na samom početku ugradnje. Kako bi se elektrode postavile u odgovarajuće srčane šupljine, venskim se sustavom može pristupiti na sljedeća dva načina. Prvi način je izravna vizualizacija vene kroz koju se može postaviti elektroda, najčešće se to radi o cefaličnoj veni (*v. cephalica*), te drugi način uključuje punkcija vene. Putem igle punktira se vena, u ovom slučaju govorimo o potključnoj veni (*v. subclavia*) ili pazušnoj veni (*v. axillaris*), potom se postavlja žica vodilica te pomoću katetera uvodi se elektroda. Odabir venskog pristupa ovisi o iskustvu te praksi operatera, prednosti vizualizacije vene su izbjegavanje komplikacija poput pneumotoraksa. Nakon osiguranog venskog pristupa pomoću dijaskopije elektrode se dovede u odgovarajuće srčane šupljine gdje se pozicioniraju te pričvršćuju za endokard. Nakon postavljanja slijedi testiranje parametara i ako su parametri zadovoljavajući elektrode se fiksiraju i spajaju na generator. Generator se postavlja u ložu i incizija se zatvara potkožnim i/ili kožnim šavom. [7]

Slika 3.1. prikazuje jednokomorni elektrostimulacijski sustav, točnije prikazuje aktivnu elektrodu koja se primjenjuje za stimulaciju desne klijetke te jednokomorni generator.





*Slika 3.1.: Jednocomorni elektrostimulator srca i elektroda*

[Izvor: I.H., 2021.]

### **3.2. Indikacije za ugradnju elektrostimulatora srca**

Na tržištu postoje razne vrste elektrostimulatora srca, dijelimo ih s obzirom na vrstu terapije koja se preporučuje. Dijelimo ih na srčane elektrostimulatore u užem smislu i atriobiventrikularne srčane elektrostimulatore, to jest uređaje za srčanu resinhronizacijsku terapiju.

Sustavi za elektrostimulaciju dijele se na jednocomorne, dvocomorne i trokomorne. Jednocomorni elektrostimulatori sastoje se od jedne elektrode postavljene u desnu klijetku (VVI elektrostimulator) ili desnu pretklijetku (AAI elektrostimulator) te se tako stimulira samo jedna srčana šupljina. Indikacije za ugradnju VVI elektrostimulatora srca su sljedeće:

- Bolesti sinusnog čvora: ako održavanje AV sinkroniteta tijekom stimulacije nije nužno
- AV blok: kod kroničnih atrijskih fibrilacija ili nekih drugih atrijskih tahiaritmija ako održavanje AV sinkroniteta tijekom stimulacije nije nužno
- Prilikom vazovagalnih sinkopa i hipersenzitivnog karotidnog sinusa: kronična atrijska fibrilacija ili neka druga tahiaritmija

AAI elektrostimulator može se indicirati kod bolesnika s bolesnim sinoatrijskim čvorom i održivom atrioventrikularnim provođenjem. [10]

Dvocomorni sustav sastoji se od dvije elektrode, smještene u desnu pretklijetku i desnu klijetku (DDD elektrostimulator). Dvocomorni sustavi omogućuju fiziološku sekvencijsku stimulaciju, ugrađuju se kod bolesnika s bolesnim sinusnim čvorom kod kojih je poželjni AV

sinkronitet tijekom stimulacije te su suspektne smetnje u AV provođenju ili je povećan rizik od AV bloka, kod bolesnika s AV blokom te je također poželjan AV sinkronitet i atrijska stimulacija tijekom stimulacije, te kod bolesnika s vazovagalnom sinkopom i hipersenzitivnim karotidnim sinusom. [10]

Danas postoje i trokomorni elektrostimulatori, atriobiventrikularni elektrostimulatori srca, kod kojih se treća elektroda postavlja u područje lijeve klijetke kroz koronarni sinus kako bi se obje klijetke zajedno stimulirale zbog optimizacije atrioventrikularne i intraventrikularne kontrakcije i time poboljšala sistolička funkcija srca. Atriobiventrikularni uređaji poznatiji su još i kao uređaji za resinhronizacijsku terapiju (CRT) a indicirani su kod bolesnika s umjerenim do teškim zatajenjem srca (NYHA stupanj III i IV), LVEF  $\leq$  35%, kod bolesnika s ventrikulskom desinhronijom te izraženim simptomima unatoč optimalnom liječenju. [10]

Implantabilni kardioverter defibrilator (ICD) jednokomorni ili dvokomorni je elektrostimulator srca koji prepoznaje poremećen srčani ritam, najčešće se to radi o po život opasnim aritmijama, te odmah reagira ili stimulacijom (električnim impulsima koji prekidaju aritmiju) ili električnim šokom, defibrilacijom. Osim navedenog terapijskog liječenja ICD elektrostimulator funkcionira kao i običan elektrostimulator, te tako može spriječiti i sporije srčane ritmove. Indikacije za ugradnju implantabilnog kardioverter defibrilatora su:

- kardijalni arrest zbog VF/VT kada uzrok nije reverzibilan
- spontana dugotrajna VT uz strukturnu bolest srca
- sinkopa nepoznatog uzroka s hemodinamski značajnom dugotrajnom VT induciranom elektrofiziološkim testiranjem, kada je terapija lijekovima neučinkovita ili se ne podnosi
- kratkotrajna VT kod bolesnika s preboljelim infarktom
- spontana dugotrajna VT u bolesnika bez strukturne bolesti srca kada drugi načini terapije nisu učinkoviti ili mogući
- bolesnici s disfunkcijom LV (EF <30%) najmanje 3 mjeseca nakon infarkta miokarda i nakon operativne revaskularizacije. [11]

### **3.3. Sestrinska skrb bolesnika s ugrađenim elektrostimulatorom srca**

Nakon ugradnje elektrostimulatora srca medicinska sestra/tehničar bilježi sljedeće sestrinske dijagnoze:

▪ **Visok rizik za pad u/s vrtoglavicom i nesvjesticom**

Cilj:

- rizici za pad i ozljede bit će svedene na minimum;
- bolesnik neće pasti niti se ozlijediti

Sestrinske intervencije:

- prikupljanje podataka o pojavi i učestalosti simptoma rizičnih za pad:
- bolesnika savjetovati da prilikom lošega osjećaja odmah sjedne ili legne
- omogućiti sigurnu okolinu oko bolesničkog kreveta i trajni nadzor ili zvono na dohvat ruke

▪ **Dislokacija elektrode u/s snažnih pokreta ramenog obruča**

Cilj:

- elektroda se neće dislocirati

Sestrinske intervencije:

- edukacija bolesnika o izbjegavanju naglih pokreta ramenog obruča
- pomoć bolesniku pri obavljanju određenih aktivnosti radi smanjenja pokretljivosti u svrhu prevencije dislokacije elektrode
- osigurati udobnost i mirovanje bolesnika u krevetu

▪ **Visok rizik za infekciju u/s postupkom ugradnje elektrostimulatora srca**

Cilj:

- bolesnik će biti bez znakova infekcije

Sestrinske intervencije:

- procjena rizičnih čimbenika za nastanak infekcije
- promatranje kirurške rane nakon ugradnje elektrostimulatora srca
- redovito previjanje kirurške rane u aseptičkim uvjetima
- pravilna primjena ordinirane antibiotske terapije

▪ **Visok rizik za krvarenje u/s postupkom ugradnje elektrostimulatora srca**

Cilj:

- bolesnik neće krvariti iz kirurške rane

Sestrinske intervencije:

- objasniti bolesniku o važnosti primjene težine na kiruršku ranu i leda ako je ordinirano

- primjena ordinirane terapije
- praćenje laboratorijskih nalaza (INR)

▪ **Bol u/s ugradnjom elektrostimulatora srca**

Cilj:

- Bolesnik neće osjećati bol

Sestrinske intervencije:

- Procjena mjesta, intenziteta i vrste boli
- Vođenje dokumentacije boli
- Primjena mjera za smanjenje boli (od promjene položaja tijela do primjene ordinirane analgetičke terapije)
- Objasniti bolesniku kako su bolovi neposredno nakon implantacije normalna posljedica samog zahvata
- Upozoriti bolesnika na moguće pojave prilagođavanja elektrostimulatora, poput štipanja na mjestu ugradnje koja se javlja kao posljedica adaptacije tkiva na strano tijelo

▪ **Strah u/s neupućenosti srca**

Cilj:

- Bolesnik neće biti strah

Sestrinske intervencije:

- Kako bi edukacija bila uspješna važno je bolesniku osigurati dovoljno vremena i prostora, te poštivati bolesnikovo socijalno okruženje, psihičko stanje, stupanj obrazovanja, ritam života, navike, dob i motivaciju
- Uputiti bolesnika u tijek oporavka
- Edukacija bolesnika o postupnom cijeljenju rane, te o postupanju s istom
- Uputiti bolesnika u redovitu kontrolu elektrostimulatora srca, u prosjeku jednom godišnje u ambulanti za elektrostimulatore
- Objasniti bolesniku da je u elektrostimulator srca ugrađeno sve što je nužno da ga štiti od interferencije izazvane drugim električnim uređajima i da se bez straha može koristiti uobičajenim kućanskim aparatima
- Uredska električna oprema, električni strojevi u drvodjelstvu i u obradi lakih metala ne utječu na rad elektrostimulatora

- Preporučuje se dodatno savjetovanje s liječnikom ako nosioc elektrostimulatora radi sa strujom visokog napona ili snažnim magnetima, mjesto rada u području koje je blizu odašiljača ili antena jačine iznad 100 W
- Uputiti bolesnika da u slučaju određenih pretraga (dijatermija, kardioverzija, radijacijska terapija, litotripsija) naglasi da je nosilac elektrostimulatora
- Potrebno je izbjegavanje EMR, jer isti utječe na rad elektrostimulatora srca
- U većini slučajeva elektrostimulator srca ne ometa sportske aktivnosti, ali treba izbjegavati grube sportove
- Uputiti bolesnika da ukoliko primijeti neke od sljedećih simptoma obavezno javi svom liječniku. Simptomi poput teškoća u disanju, vrtoglavice, nesvjestice, dugotrajni osjećaj slabosti i umora, oticanja noga ili bol u prsištu. [12]

## 4. Bol vezana uz ugradnju elektrostimulatora srca

Prema definiciji Svjetskog udruženja za bol (IASP): “Bol je neugodan emocionalni i osjetni doživljaj povezan sa stvarnim ili potencijalnim oštećenjem tkiva.“ Bol je teško definiran, neugodan individualni osjećaj. Pravovremenim i dosljednim liječenjem boli bolesnicima se može produžiti aktivan život a ne samo olakšati trenutačne tegobe. [13]

Poznato je kako operacija dovodi do ozljede tkiva povezanih s posljedičnim otpuštanjem medijatora upale (piptidi, lipidi, neurotransmiteri, neurotropini) i histamina. Otpuštanje medijatora upale aktiviraju se periferni nociceptori, koji potenciraju transdukciju i transmisiju nociceptivnih informacija u središnji živčani sustav, te i proces neurogene upale, prilikom koje se otpuštaju neurotransmiteri, poput tvari P i kalcitonin genski povezan peptid, što dovodi do ekstravazacije plazme i vazodilatacije.[14] Slobodni živčani završetci smješteni u koži, mišićima, kostima te vezivom tkivu nazivaju se nociceptori, njihova tijela završavaju u ganglijima stražnjeg korijena. Noksični stimuli prenose se putem C vlakna i A-delta, od visceralnih do somatskih područja na periferiji u stražnji rog kraljezničke moždine, gdje dolazi do prilagodbe perifernih nociceptivnih i descendentnih modulacijskih inputa. [15] Prvu bol, probadajuću i oštru bol koja je dobro lokalizirana, prenose A-delta vlakna, dok polimodalna C vlakna prenose tzv. sekundarnu bol, ona je difuzna i povezana je s afektivnim aspektima boli. Impulsi koji prolaze ventralnim i ventrolateralnim rogovima kraljezničke moždine, stimuliraju spinalni refleksni odgovor, koji se može reflektirati kao pojačan tonus skeletne muskulature, inhibicija funkcije feničkog živca ili smanjen motilitet u gastrointestinalnom sustavu. [14,15] Drugi impulsi prelaze preko spinoretikularnog i spinotalamičkog traka sve do viših centara, gdje potiču kortikalne i suprasegmentalne odgovore koji su zaduženi za percepciju i afektivnu komponentnu boli. [15] Buduće otpuštanje medijatora upale dovodi do smanjene aktivacije perifernih nociceptora, pojačanog okidanja prilikom aktivacije te povećana bazalnog okidanja. Do razvitka centralne senzitacije i hiperekscitabilnosti može dovesti ako je riječ o jakom perifernom noksičnom inputu. U tom slučaju dolazi do promjena u dorzalnom rogu kraljezničke moždine, što dovodi do jače percepcije postoperativne bole, nego što bi uobičajeno bila. [14]

Ozljeda tkiva može dovesti do neuroplastičnih promjena u živčanom sustavu, te kao rezultat nastaje centralna i periferna senzitacije. Kliničke manifestacije tih pojava su hiperalgezija i alodinija. Hiperalgezija je pretjerana bolna reakcija rezultirana normalnim bolnim podražajem, a alodinija je bolna reakcija rezultirana bezbolnim podražajem.

Postoje četiri faze procesuiranja boli, to su sljedeće:

1. Transdukcija
2. Transmisija
3. Modulacija
4. Percepcija. [15]

Faza transdukcije odnosi se na konvertiranje noksičnog toplinskog, mehaničkog ili kemijskog podražaja u akcijski potencijal. U fazi transmisije događa se prijenos akcijskog potencijala kroz živčani sustav putem prvog, drugog i trećeg neurona. Njihova su tijela smještena u gangliju dorzalnog korijena (prvi neuron), dorzalnom korijenu (drugi neuron) i talamusu (treći neuron). Process modulacije transmisije boli u najviše se slučajeva odvija u razini središnjeg roga kralježničke moždine, te uključuje inhibiciju ili augmentaciju bolnih signala. Inhibicija nastaje otpuštanjem neurotransmitora glicina i GABA-e, iz intrinzičnih spinalnih neurona i aktivacijom descendentnih eferentnih neuronskih puteva iz hipotalamusa, motoričke kore, periakveduktalne sive tvari i nukleusa raphe magnusa. Otpuštanje neurotransmitora glicina i GABA-e rezultira otpuštanjem noradrenalina, serotina i endorfina u stražnjem rogu. Percepcija boli, zadnja faza procesuiranja boli, nastaje kao rezultat integracije ulaznih bolnih signala u somatosenzornim i limbičkim područjima mozga. [15]

Prema patogenetskim značajkama, bol se može podijeliti u četiri skupine: nociceptivna bol, upala ili neuroplastična bol, neuropatska bol i funkcionalna bol. Podražajem nociceptora, bilo to toplinom, hladnoćom, mehaničkom silom ili kemijskim agensima bez popratnog oštećenja tkiva nastaje nociceptivna bol. Ta je bol trenutna i povezana je s refleksima izbjegavanja. Neuroplastična bol izazvana je ozljedom tkiva i upalom te uzrokuje imobilizaciju područja koje je oštećeno, a u cilju kako bi smirilo upalu i zacijelilo ozljedu. Neuropatska bol nastaje kao posljedica oštećenja živčanog sustava boli. Najčešće se tu radi o kroničnoj maladaptacijskoj boli, do ovakve vrste boli mogu doći žarišta ili multifokalna oštećenja perifernih živaca, oštećenja središnjeg živčanog sustava, generaliziranja periferne neuropatije i složeniji neuropatski poremećaji. Funkcionalna bol je posljedica disfunkcije središnjeg živčanog sustava koja dovodi do pojačane percepcije boli. [14]

Izrazito je bitna i procjena boli, nju se može učiniti koristeći jednu od idućih metoda:

1. Vizualno analogna skala (VAS) jednodimenzionalni je alat za procjenu intenziteta boli. Sastoji se od skale koja se pruža u horizontalnom ili vertikalnom smjeru. Na skali su označene vrijednosti od 0 do 10, kod kojih 0 iznosi osjećaj "bez boli", a 10 iznosi osjećaj "najgora moguća zamisliva bol". Pacijentov je zadatak da ocijeni intenzitet njegove trenutne boli ili intenzitet boli u proteklih 24 sata. Skor 0 označava bezbolnost,

od 1 do 3 blagu bol, od 4 do 7 srednje jaku bol te od 8 do 10 iznimno jaku bol, pri čemu je 10 najveći mogući intenzitet boli.

2. Numerička skala (NRS) jednodimenzionalna je skala za procjenu boli u odraslih osoba koja je numerička verzija VAS skale. Skala se pruža u horizontalnom smjeru, a sudionik bira broj od 0 do 10 koji najbolje odgovara intenzitetu boli koju osjeća. 0 označava jedan ekstrem-“bez boli”, a 10 označava drugi ekstrem- “najveća moguća bol”, od pacijenta se traži da se referira na prosječan intenzitet boli ili intenzitet boli u proteklih 24 sata.
3. McGillov upitnik (MPQ) multidimenzionalni je upitnik čija je svrha senzorne, afektivne i ocjendbene aspekte boli i intenziteta boli. Sastoji se od liste sa 78 riječi u 20 odjeljaka, a pacijentova je uloga označiti riječi koje najbolje opisuju njegov osjećaj boli. Odjeljci, u kojima su smještene riječi, odnose se na različite aspekte boli, to su: senzorni, afektivni, ocjedbeni i raznovrsni aspekti. Postignut skor ovisi o poziciji i rangi odabranih riječi u odnosu na skupine ponuđenih riječi. Skala intenziteta trenutne pacijentove boli je numeričko-verbalna te je podijeljena u šest razina: bez boli- 0, blaga bol- 1, neugodna bol-2, uznemirujuća bol- 3, užasna bol- 4 te mučna bol- 5. MPQ služi za procjenu trenutne boli.
4. Kratka forma McGillovog upitnika (SF-MPQ) skraćena je verzija McGillovog upitnika koja se koristi za procjenu boli koristeći 15 riječi iz originalnog McGillovog upitnika. Sastoji se od dvije subskale, jedna afektivna subskala sastavljena od 4 riječi i senzornu subskalu s 11 riječi. Skala intenziteta ove kratke forme podijeljena je u 4 razine: bez boli-0, blaga bol-1, umjerena bol-2, jaka bol-3. Ova kratka forma McGillovog upitnika služi za procjenu trenutne pacijentove boli. [15]

#### **4.1. Lokalna anestezija i medikamentozna terapija kod ugradnje elektrostimulatora srca**

Lokalna anestezija ima brojne prednosti od opće anestezije u velikog broja bolnih stanja i kod kirurških zahvata, te je prikladna za bolesnike i za liječnike kod jednostavnijih zahvata. Smanjuje mogućnosti nastanka neizbježnih učinaka opće anestezije. Primjena lokalne anestezije i posebice provodne anestezije isključuje toksično djelovanje barbiturate i drugih općih anestetika, te omogućuju kirurške zahvate u mnogim stanjima gdje je opća anestezija



kontraindicirana, primjerice u bolesti srca i krvnih žila, slabokrvnosti, oštećenjima jetre, u nesvjesnim stanjima te kod opće oronulosti (kaheksije). [16]

Lokalna anestezija obuhvaća postupke kojima se nastoji postići ublaženje boli ili potpuna neosjetljivost, odnosno bezbolnost pojedinih tjelesnih područja, tijekom koje je očuvana bolesnikova svijest. Osjet boli se može otkloniti rashlađivanjem, mehaničkim postupcima (tlačenje, što uzrokuje anemiju tkiva i/ili izravnim pritiskom na živčano deblo), djelovanjem električne struje ili kemijski (primjena anestezijskih pripravaka). Mehanički postupci se danas ne rabe, te se tako pojam lokalne anestezije podrazumijeva postizanje u dijelu tijela farmakolozijske neosjetljivosti privremenom inhibicijom podražljivosti prihvatača bolnih podražaja (nociceptora) i/ili prekida provodnje osjetnih impulse živcem ili skupinom živaca.

Anestezijsko sredstvo djeluje ili na živčano deblo, završna živčana vlakna ili na korijene perifernih živaca. Anestezijsko se sredstvo primjenjuje na kožu i sluznice (površinska), uštrcavanjem lokalnog anestetika u dublje tkivne slojeve (intrakutana, infiltracijska) ili u blizini živčanih spletova i korijena (provodna, područna, perineuralna, pleksusa), te uštrcavanjem anestezijskih pripravaka u vene uda (intravenska regionalna anestezija). [16]

Lokalna i provodna anestezija osim primjene u kirurškim zahvatima, ima značajnu ulogu u terapijskom učinku prekidom neželjenih refleksa koji nastaju kod bolesti ili ozljeda. Otklanja bolna stanja i mišićne spazme nakon ozljede lokomotornog sustava, a anestezijom autonomnog živčanog sustava suzbijaju se vazomotorički poremećaji i vazospazam. Provodna anestezija je vrlo učinkovita u suzbijanju boli, dijagnostici i liječenju brojnih patoloških procesa. [16]

Kontraindikacije za primjenu lokalne i provodne anestezije su postojanje infekcije u području zahvata, izrazite ožiljne promjene u području zahvata i kod male djece se lokalnu i provodnu anesteziju treba ukloniti. [16]

Prijeoperacijska priprema bolesnika izrazito je bitna kako bi se bolesnik kvalitetno pripremio za operacijski zahvat. Ona uključuje dokumentaciju, procjenu komorbiditeta, te smanjenje anksioznosti kroz edukaciju o zahvatu i primjeni premedikacije. Izbor premedikacije ovisi o prijeoperacijskoj procjeni trenutnog stanja bolesnika, vrsti i trajanju zahvata i o odabiru samog bolesnika. Prijeoperacijska priprema bolesnika započinje samim ulaskom bolesnika u elektrofiziološki laboratorij. Medicinska sestra/tehničar uvodi bolesnika u kirurški zahvat ugradnje elektrostimulatora srca kroz razgovor i edukaciju. Nakon što se bolesnika pripremi za zahvat (postavljanje bolesnika u odgovarajući položaj, postavljanje bolesnika na monitor, provjera venskog puta te spajanje infuzije na isti, postavljanje manžete za mjerenje krvnog tlaka i pulsno oksimetra), medicinska sestra/tehničar mjeri vitalne znakove te

započinje s premedikacijom, i to sljedećom početnom dozom: midazolam 2 mg i.v. , fentanyl 50 µg i.v. te metoklopramidom 1 ampula i.v.

Lokalnu anesteziju primjenjuje operater u aseptičkom načinu rada. Nakon što sterilna medicinska sestra/tehničar kirurški opere operacijsko polje te sterilno prekrije bolesnika, operater daje lokalnu anesteziju. Lokalni anestetik koji se primjenjuje je 2 %-tni lidokain. Prije početka davanja anestetika bolesnika je potrebno upozoriti na mogući osjet boli. Ubadanjem igle započinje uštrcavanjem anestezijskog sredstva, u ovom slučaju 2% lidokain, u kožu i potkožje. Važno je iglu ubadati uz aspiraciju kako ne bi došlo do pojave krvi u šprici, tj. do oštećenja krvne žile. Anestezijski učinak nastaje dvije do deset minuta nakon uštrcavanja lokalnog anestetika, a on ovisi i o vrsti i količini anestetika, te o mjestu uštrcavanja. Učinak anestetika provjerava se laganim bockanjem područja gdje je primijenjena anestezija, te ako bolesnik i dalje osjeća bol potrebno je nadodati još anestetika.

## **4.2. Sestrinska skrb vezana uz bol**

U procesu upravljanja boli sudjeluju bolesnik, obitelj ili socijalna sredina, medicinska sestra/tehničar te liječnik, no bol može procijeniti jedino bolesnik. Medicinske sestre/tehničari imaju osobitu ulogu u rješavanju boli. Stalno su prisutne uz bolesnika, osposobljene su za holistički pristup te su orijentirane na svakodnevne ljudske potrebe a ne samo bolest. Intervencije medicinske sestre su sljedeće:

- Medicinska sestra/tehničar vrši procjenu bolesnikova stanja
- Uspostavlja i vodi dokumentaciju o boli
- Primjenjuje propisane analgetike
- Prepoznaje neželjene učinke analgetika
- Podučava bolesnika o boli
- Planira i primjenjuje nemedikamentozne postupke za ublažavanje boli
- Planira i provodi cjelokupnu njegu uvažavajući postojanje boli
- Prati uspješnost ublažavanja boli

Nakon ugradnje elektrostimulatora srca očekivana je manja bolnost u predjelu rane, koja se gotovo uvijek može kontrolirati jednostavnom primjenom analgetika. Kasnije se bol obično smanjuje, no ako se bol najprije umanjuje, a zatim opet pojača nedugo nakon implantacije, to može ukazivati na infekciju, čak i u odsutnosti bilo kakvih drugih znakova. U tom slučaju potrebna je kirurška eksploracija ili čak odstranjenje, te reimplantacija elektrostimulatorskog

sustava na drugo mjesto. Također je kao uzrok boli moguća i mehanička trauma struktura prsnog koša, kada je potreban ponovni pregled ležišta ili premještanje samog generatora.

## 5. Komplikacije nakon ugradnje elektrostimulatora srca

Ugradnja elektrostimulatora srca sve je češća, dijelom zbog starenja stanovništva, te dijelom zbog proširenja indikacija. Iako je sam postupak ugradnje elektrostimulatora jednostavan, rizik za nastanak komplikacija i dalje je prisutan, a ponekad i podcijenjen. Razvoj tehnologije i povećanje iskustva operatera značajno je smanjilo učestalost pojave komplikacija.

Američke studije procjenjuju kako je učestalost akutnih komplikacija od 4 do 5 %, te je ona povezana s iskustvom operatera, dok se pojava kasnijih komplikacija ugradnje elektrostimulatora srca kreće oko 2,7 %. Smrt od posljedica komplikacija vrlo je rijetka, pa je stopa mortaliteta od 0,08 do 1,1 %. Najčešće komplikacije su hematomi, pneumotoraks, dislokacija elektrode te infekcija. [7]

Komplikacije elektrostimulatora srca možemo podijeliti u tri skupine: komplikacije povezane s venskim pristupom, komplikacije povezane s ležištem generatora te komplikacije povezane s elektrodama.

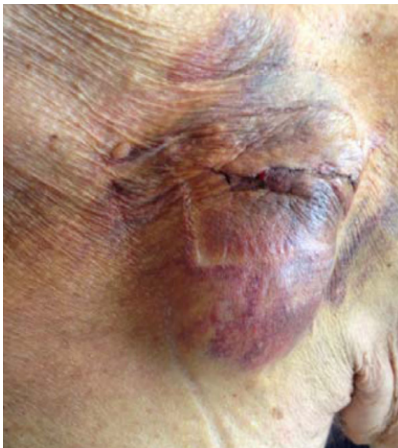### 5.1. Hematom

Relativno česta komplikacija ugradnje elektrostimulatora je hematomi, osobito kada govorimo o bolesnicima koji su na oralnoj antikoagulantnoj ili antitrombotskoj terapiji. Vođenje antikoagulantne terapije predstavlja dilemu za liječnike, osobito ako se radi o bolesnicima kojima je rizik razvoja tromboembolije srednji do visok. Preporučuje se prekid oralne antikoagulantne terapije te uvođenje terapije heparinom. No uvođenje heparina povezano je s povećanom incidencijom nastanka hematoma ležišta, do 20%, a kasnije su brojne opservacijske studije došle do zaključka kako je nastavka oralne antikoagulantne terapije siguran te da ne dolazi do porasta incidencije hematoma. [11,7]

Procjenjuje se kako je nastanka hematoma prisutan od 14 do 17 % slučajeva. [7] Mjesto krvarenja može biti loža ili krvarenje oko mjesta ulaska elektrode, bilo da je riječ o cefaličnoj veni ili punkciji vene aksilarke ili subklavije. Korištenje elektro-kauterskog noža korisno je za smanjenje nastanka krvarenje u području lože, a krvarenje iz venskog ulaska elektrode može se zaustaviti postavljenjem čvrstog šava.

Nastanak hematoma u području elektrostimulatora najčešće se liječe konzervativno, osim kada se radi o bolnim, rastućim ili napetim hematomima. U tim slučajevima potrebno je ponovno otvoriti ložu elektrostimulatora te evakuirati hematomi i učiniti hemostazu.

Postavljanje “vrećice s pijeskom”, težine, na mjesto ugradnje elektrostimulatora, neposredno nakon same ugradnje, prevenira se nastanak hematoma, te ako je potrebno može se postaviti i led na kiruršku ranu. Izgled hematoma lože prikazan je na slici 5.1.



*Slika 5.1.: Hematom lože elektrostimulatora srca*

*[Izvor: <http://www.tmg.org.rs/v400304.htm>]*

## **5.2. Dekubitus lože**

Dekubitus lože elektrostimulatora srca nastaje kao posljedica sile pritiska generatora na kožu lože elektrostimulatora, te tako slika 5.2. prikazuje nastali dekubitus lože elektrostimulatora srca. Nutritivni status bolesnika, karakteristike kože bolesnika te dob utječu na incidenciju dekubitusa lože elektrostimulatora. Ako dođe do nastanka dekubitusa potrebno je učiniti reviziju lože generatora elektrostimulatora, prilagoditi ložu generator, proširiti ju, te u nekim slučajevima i učiniti ekstrakciju elektrostimulacijskog sustava. [7]

## **5.3. Infekcija**

Kako raste broj ugrađenih elektrostimulatora srca, tako raste i incidencija infekcija povezana s ugradnjom elektrostimulatora. Dijagnoza i terapija ove komplikacije izrazito je zahtjevna, a komplikacija može zahvatiti bilo koji dio sustava, od lože generatora i elektrode do tkiva i endokardijalnih struktura. [11]

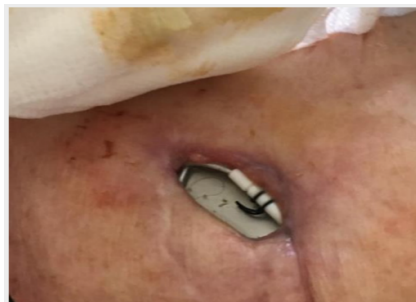Infekcija kao komplikacija nakon ugradnje elektrostimulatora srca zahvaća od 1 do 2% bolesnika, te je ozbiljan i u većinu slučajeva nerješiv problem koji zahtjeva ekstrakciju

kompletnog elektrostimulacijskog sustava. Najčešći uzročnik infekcija su bakterije iz skupine *Staphylococcus*. Rizična skupina bolesnika za nastanak infekcije su bolesnici kojima je već ugrađen ili nadograđen elektrostimulator za resinhronizaciju srca (CRT), dok su čimbenici rizika nastanka infekcije složeni sustav s više elektroda, produljeno vrijeme implantacije, bolesnik koji boluje od šećerne bolesti, zatajenja srca, zatajenja bubrega, bolesnik s infekcijom urinarnog trakta te visoka životna dob bolesnika. [11]

Infekcije možemo podijeliti na rane postimplantacijske upale, nekomplikirane i komplicirane infekcije ležišta generatora, infekcije elektroda, te infektivni endocarditis. Rane postimplantacijske upale karakteriziraju se blagim eritemom na području ugrađenog elektrostimulatora, bez eksudata, dehiscijencije, širenja ili znakova upale, te se javljaju unutar 30 dana nakon ugradnje. Infekcija ležišta generatora karakterizirana je lokaliziranim celulitisom, eskudatom, dehiscencijom, oticanjem ili boli. Upala kirurške rane može biti prvi znak infekcije ležišta generatora, iako također može biti uzrokovana neinfektivnim čimbenikom. Slika 5.2. prikazuje nastanak infekcije u dekubitusa lože elektrostimulatora. Infekcija ležišta često se javlja uz infekciju endokarditisa te infekcijom elektrode. Također znakovi infekcije mogu biti zamaskirani, povišenom temperaturom, zimicom, noćnim znojenjem, anoreksijom i malaksalošću.

Primjena antimikrobne terapije, između ostalog ovisi i o obliku infekcije uzrokovane ugradnjom elektrostimulatora. Ako se radi o ranoj postimplantacijskoj infekciji korist antimikrobne terapije je upitna, jer kratka primjena antibiotika može spriječiti progresiju infekcije, ali jednako tako može i zamaskirati infekciju ležišta generatora, te tako odgađati odgovarajuće liječenje.

Kako bi spriječili nastanak infekcije obavezna je primjena antibiotske profilakse. U tu svrhu se koristi cefazolin 1g i.v. jedan sat prije početka zahvata. U slučaju alergije na penicilin ili cefalosporine alternativno se može primjeniti i vankomicin 1g i.v.



*Slika 5.2.: Lokalna infekcija i dekubitus lože elektrostimulatora srca*

[Izvor: <https://europepmc.org/article/med/29250274#free-full-text> ]

## 5.4. Venska tromboza

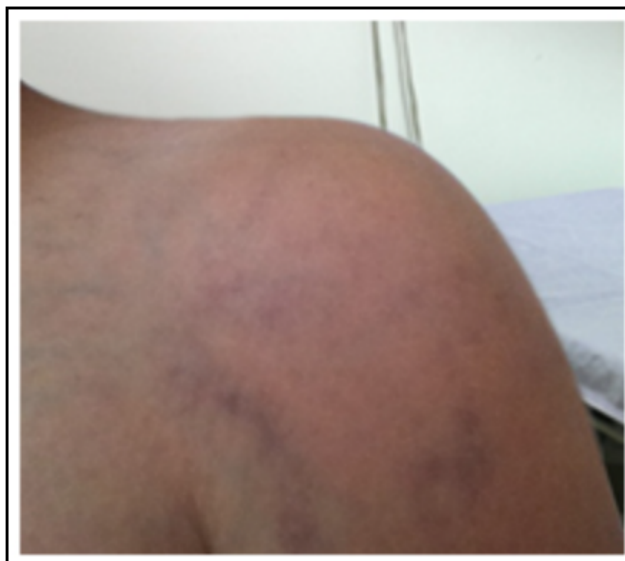Venska je tromboza poprilično rijetka komplikacija kod ugradnje elektrostimulatora, no u isto je vrijeme i izrazito opasna komplikacija.

Različite studije bilježe kako je incidencija venske tromboze u prosjeku od 35 do 40%, no većina slučajeva ostane asimptomatskim jer se razvije odgovarajuća kolateralna cirkulacija, no tek 1 do 3% bolesnika s razvijenom venskom trombozom razvije simptome. [7]

Patogeneza nastanka venske tromboze nije u potpunosti objašnjena, no u literaturi se navodi nekoliko rizičnih faktora, poput: prisutnost više elektroda (u odnosu na jednokomorni uređaj), primjena hormonske terapije, prijašnja venska tromboza u anamnezi, dosadašnja terapija elektrostimulacijom, postoperativno hiperkoagulabilno stanje, te trauma endotela uzrokovana uvođenjem elektroda.

Ako dođe do tromboze vene subklavije ili vene aksilaris, najčešći simptomi su edem, bol, cijanoza zahvaćene ruke i izražene vene, koji su prikazani na slici 5.3. Simptomi koji se jave ubrzo nakon ugradnje elektrostimulatora upućuju na akutnu vensku trombozu, prije nego se stigla razviti kolateralna cirkulacija, dok kasniji razvoj simptoma može biti uzrokovan širenjem prethodno lokaliziranog tromba u aksilarnu venu ili opstrukcijom već razvijenih kolaterala.

Asimptomatske bolesnike obično nije potrebno liječiti zbog tihog tijeka bolesti koji najčešće prođe i nezapaženo, dok simptomatske bolesnike odmah treba započeti liječiti. Liječenje simptomatskih bolesnika ovisi o vremenu nastanka tromboze, njoj lokaciji i prisutnosti simptoma. Liječenje venske tromboze uključuje intravensku primjenu heparina uz nastavak liječenja varfarinom, ili trombolitičku terapiju te perkutanu angioplastiku. Ako bolesnik ne odgovara na antikoagulantnu terapiju ili je kontraindiciran vaskularni pristup, liječenje venske tromboze može se provesti i kirurškim putem.



*Slika 5.3.: Prikaz izraženih vena kao simptom venske tromboze*

*[Izvor: <http://www.tmg.org.rs/v400304.htm>]*

## **5.5. Pneumotoraks**

Pneumotoraks teška je komplikacija ugradnje elektrostimulatora srca. Najčešće se javlja kod korištenja tehnike punktiranja v. subklavije. Incidencija nastanka pneumotoraksa nakon punktiranja vene subklavije iznosi 1 do 3%. [7,11]

Najveći faktor rizika nastanka pneumotoraksa je korištenje venskog pristupa., tj. punktiranje vene subklavije. Incidencija pneumotoraksa nešto je veća kod žena nego kod muškaraca, najvjerojatnije zbog anatomskih karakteristika, te je i kao faktor rizika u literaturi navedena i dob preko 80 godina, nevezano uz tehniku korištenja venskog pristupa. Veća incidencija pneumotoraksa zabilježena je i kod dvokomornih elektrostimulatora, zbog duple punkcije vene subklavije. Uz prethodno navedene faktore rizika možemo navesti i KOPB, koja sama može izazvati spontano nastajanje pneumotoraksa, također duže trajanje ugradnje elektrostimulatora kao i ugradnja elektrostimulatora od strane neiskusnih operatera može izazvati nastanak pneumotoraksa.

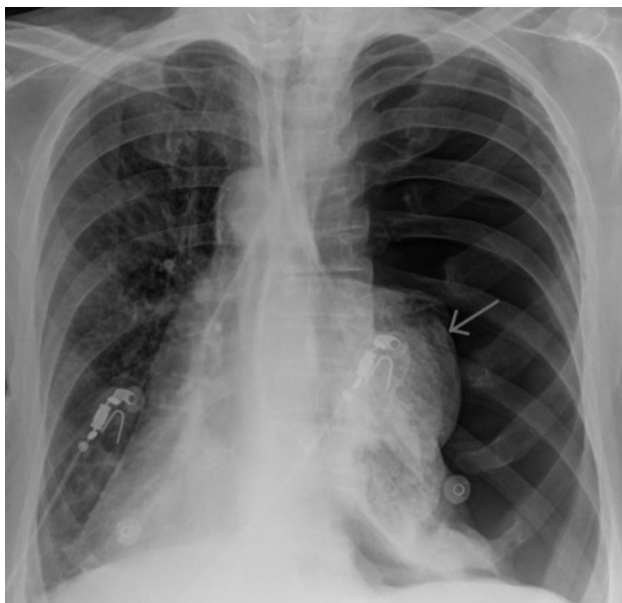
Pneumotoraks se može prevenirati punkcijom aksilarne vene ili korištenje cefalične vene kao venskog pristupa za umetanje elektrode do srčane šupljine. Punktiranje uz pomoć dijaskopije također može umanjiti rizik nastanka pneumotoraksa.



Ako se tijekom zahvata koristila tehnika punktiranja vene, potrebno je dan nakon ugradnje napraviti bolesniku RTG snimku puća u stojećem položaju, te u inspiriju u dvije projekcije,

Dijagnostički znak vidljiv na RTG snimci je zrak bez vidljivog venskog crteža između kolabiranih lobusa i parijetalne pleure, dok su klinički znakovi pneumotoraksa dispneja, hipoksija, hipotenzija i pleuralna bol. Ponekad pneumotoraks može biti i asimptomatski, te se tada dijagnoza postavlja isključivo na temelju RTG snimke, pa je tako slika 5.4. primjer RTG snimke toraksa s prisutnosti pneumotoraksa.

Liječenje pneumotoraksa ovisi o tipu, veličini i količini pneumotoraksa. Bolesnici s pneumotoraksom trebaju biti na oksigenoterapiji, sve dok se RTG nalaz ne normalizira. Veći ili primarni simptomatski pneumotoraks trebao bi se evakuirati pomoću katetera. Uvođenjem malokalibarskog intravenskog ili “pigtail” katetera kroz 2 interkostalni prostor u medioklavikularnoj liniji, direktno u pleuralni prostor, omogućuje se evakuacija pneumotoraksa. Sekundarni i traumatski pneumotoraks se uglavnom rješavaju torakalnim drenom.



*Slika 5.4.:RTG toraksa, prisutnost pneumotoraksa na lijevoj strani prsnog koša*

*[Izvor: <https://bazovo.ru/bs/metody-diagnostiki/kakie-byvayut-vidy-pnevmotoraksa-cto-takoe-pnevmotoraks-legkih-prichiny-simptomy/> ]*

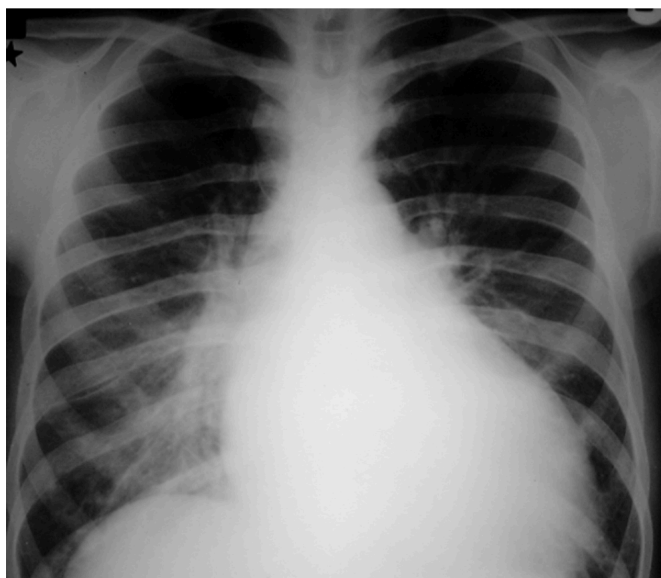## 5.6. Perikardijalni izljev

Perikardijalni izljev je nakupljanje perikardne tekućine u perikardnoj šupljini srca. Perikardijalni izljev može biti posljedica transudacije prilikom zatajenja srca, kao eksudacija serozne tekućine ili gnoja u perikarditisu, te tijekom krvarenja kao posljedica traume ili zloćudne bolesti. Perikardijalni izljev kao komplikacija ugradnje elektrostimulatora srca nastaje prilikom prodora elektrode tijekom postavljanja elektrode. Bolesnici skloniji nastanku perikardijalnog izljeva su bolesnici koji u prijašnjoj anamnezi imaju proživljeni akutni infarkt miokarda te bolesnici kojima je perikard oslabljen od raznih infekcija i trauma.

Ako se perikardijalni izljev razvija postupno, može doći do nakupljanja do dvije litre eksudata a da u tom slučaju ne dolazi do pojave kliničkih znakova opstrukcije srčanog rada. Ako izljev nastupi naglo može doći do tamponade srca te šoka, u tim slučajevima perikardijalni izljev mora se liječiti postavljanjem drena.

Bolesnici kod kojih je zabilježen mali perikardijalni izljev obično su asimptomatski, iako se često tuže na tupu bol ili na pritisak u prsima. Ako nastupi veliki perikardijalni izljev, bolesnici imaju dispneju, sinusnu tahikardiju, hipotenziju te oslabljene srčane tonove.

Slika 5.5 prikazuje RTG prikaz perikardijalnog izljeva.



*Slika 5.5.: RTG prikaz perikardijalnog izljeva*

*[Izvor: <https://zdravlje.eu/2014/04/09/perikardijalni-izljev/>]*

## 5.7. Dislokacija elektrode

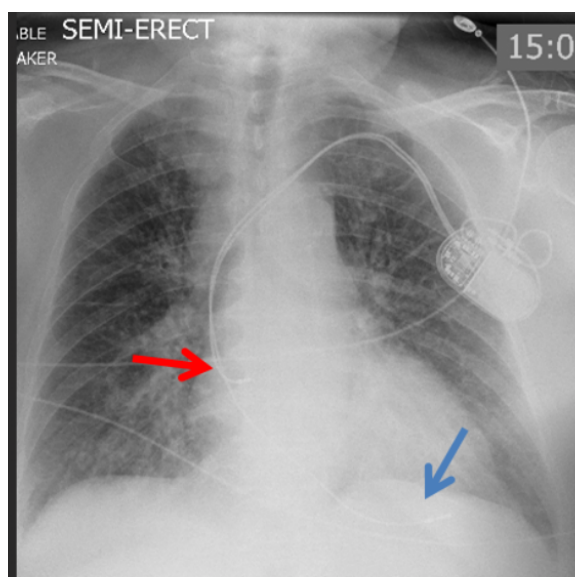
Klinički značajna i potencijalno opasna komplikacija je dislokacija elektrode. Uobičajeno se javlja u ranom postimplantacijskom razdoblju, unutar 24 do 48 sati. 88% dislokacija elektroda zabilježeno je unutar prva 3 mjeseca od ugradnje elektrostimulatora srca. [7]

Zabilježeno je kako je dislokacija atrijskih elektroda češća od dislokacije ventrikulskih elektroda, u incidencija dislokacije atrijskih elektroda u prosjeku je od 1,6 do 4,4%, a incidencija ventrikulskih elektroda je od 0,5 do 1,9%. [7]

Mogući faktori rizika za dislokaciju elektroda su fibrilacija atrijska, NYHA IV te ugradnja elektrostimulatora od strane neiskusnog operatera.

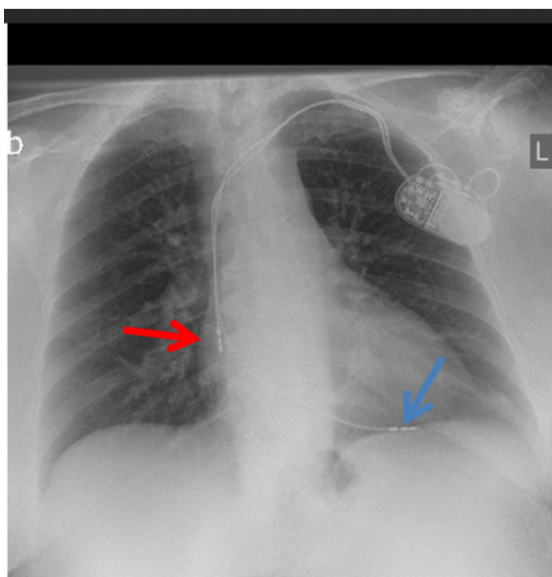
Dislokacija elektrode se karakterizira intermitentnim “undersensingom” ili “loss of capture” na postimplantacijskim kontrolama elektrostimulatora, dijagnoza se potvrđuje kontrolom uređaja pri čemu se bilježe neželjene promjene u testiranim parametrima sensing i pacing praga, te se i na RTG snimci mogu vidjeti makrodislokacije. [7] Slike 5.6. i 5.7. primjer su nastanka dislokacije elektroda, te tako slika 5.6. prikazuje položaj elektroda prilikom implantacije a slika 5.7. prikazuje dislokaciju elektroda 3 dana nakon implantacije CRT-D elektrostimulatora.

Terapijski postupak kod dislokacije elektrode je repozicioniranje postojeće elektrode ili postavljanje nove elektrode ako je potrebno.



*Slika 5.6.: RTG prikaz elektroda prilikom ugradnje dvokomornog elektrostimulatora*

*[Izvor: <https://www.globalradiologycme.com/single-post/2016/07/14/malposition-of-right-atrial-lead-of-permanent-pacemaker/>]*



*Slika 5.7.: Prikaz dislokacije elektrode na RTG snimci*

*[Izvor: <https://www.globalradiologycme.com/single-post/2016/07/14/malposition-of-right-atrial-lead-of-permanent-pacemaker>]*

## **5.8. Sestrinska skrb vezana uz suzbijanje komplikacija**

Kako bi incidencija komplikacija nakon ugradnje elektrostimulatora srca bila svedena na minimum izrazito je bitna edukacija medicinskog osoblja te bolesnika o ponašanju nakon ugradne elektrostimulatora. Glavni cilj prevencije komplikacija je pravovremeno prepoznavanje simptoma i znakova komplikacija te učinkovito liječenje. [12]

Nakon ugradnje elektrostimulatora srca medicinska sestra/tehničar usmjerena je na psihičko, fizičko i hemodinamsko praćenje stanja bolesnika. [12]

Kako bi se komplikacije nakon ugradnje elektrostimulatora srca prevenirale, medicinska sestra tehničar mora:

- Nakon same ugradnje, na mjesto implantacije elektrostimulatora postaviti “vrećicu s pijeskom” koja služi kao težina i led, ako je potrebno, kako bi se prevenirao nastanak hematoma
- Pratiti izgled kirurške rane, ranu previjati u aseptičkim uvjetima, suhim prevojem, te ako se pojave prvi znakovi infekcije postupiti prema protokolu
- Bolesnika educirati o načinu ponašanja nakon ugradnje, napomenuti mu kako rameni obruč na području kojega je ugrađen elektrostimulator mora mirovati te se ne smije s njim naprezati (podizati ruku iznad glave, dizati teško s njom i oslanjati se na tu ruku)

- Ako je tijekom procedure bilo potrebno punktirati venu subklaviju ili aksilarnu venu, pacijenta je potrebno dan nakon implantacije odvesti na kontrolni RTG srca i pluća
- Nakon implantacije i dan nakon iste potrebno je pacijentu odraditi EKG zapis

## **6. Istraživanje**

Retrospektivnom analizom medicinske dokumentacije Klinike za bolesti srca i krvnih žila, Kliničkog bolničkog centra Rijeka analizirat će se pojava komplikacija nakon ugradnje elektrostimulatora srca. Obzirom da prikupljeni podaci o boli, iz medicinske dokumentacije, nisu bili relevantni ta će se varijabla isključiti.

### **6.1. Cilj i hipoteze istraživanja**

Cilj istraživanja je analizirati komplikacije nakon ugradnje trajnih elektrostimulatora srca u Kliničkom bolničkom centru Rijeka. Statističkom obradom prikupljenih podataka analizirat će se poslijeoperacijski tijek ugrađenih trajnih elektrostimulatora srca. Analizom prikupljenih podataka izračunat će se prevalencija komplikacija nastalih nakon ugradnje trajnog elektrostimulatora srca.

Uz navedeni cilj postavljene su sljedeće hipoteze:

H1: U 2020. godini biti će vidljiv pad broja komplikacija nakon ugradnje elektrostimulatora srca u usporedbi s 2016. godinom

H2: Pojavnost dislokacije elektrode veća je u bolesnika starijih od 85 godina.

H3: Prisutnost hematoma i dekubitusa lože veća je u bolesnika starijih od 74 a mlađih od 85 godina.

H4: Pneumotoraks najčešće nastaje prilikom punkcije vene subklavije.

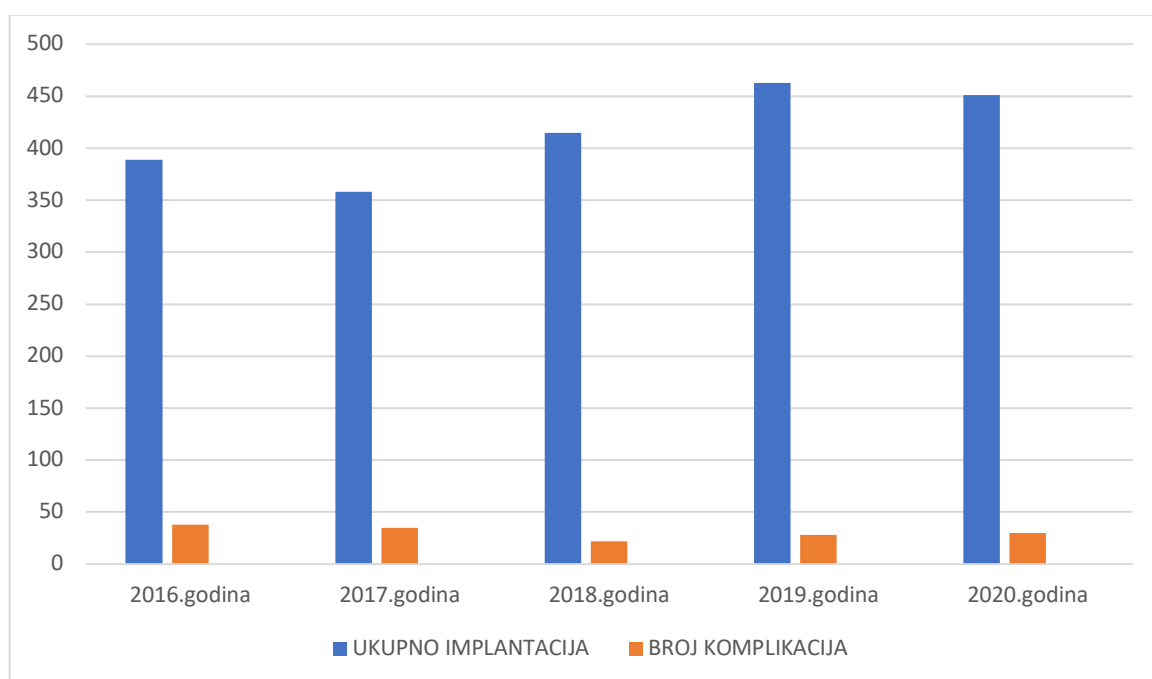
### **6.2. Metode i sudionici**

Retrospektivnom analizom medicinske dokumentacije Klinike za bolesti srca i krvnih žila, Kliničkog bolničkog centra Rijeka analizirat će se pojava komplikacija nakon ugradnje elektrostimulatora srca. Istraživanje će obuhvaćati sve ukupno 2,076 sudionika, bolesnika kojima je u razdoblju od 01.01.2016. do 01.01.2021. godine ugrađen elektrostimulator srca, u Kliničkom bolničkom centru Rijeka.

## 7. Rezultati istraživanja

Provedeno istraživanje primarno prikazuje pojavu komplikacija nakon ugradnje elektrostimulatora srca u razdoblju od pet godina, te će se kasnije istraživanje usporediti s već provedenim istraživanjem izvan RH.

U ukupnom uzorku od 2,076 sudionika, 389 sudionika odnosi se na 2016. godinu kada je od 389 ugrađenih elektrostimulatora srca zabilježeno 38 komplikacija, što iznosi 9.77% od ukupnog broja. Gotovo jednak broj komplikacija zabilježen je i 2017. godine kada je ukupno ugrađeno 358 elektrostimulatora, te zabilježeno 35 komplikacija što iznosi 9.78% od ukupnog broja. Nešto više ugrađenih elektrostimulatora zabilježeno je 2018. godine, od 415 ugrađenih elektrostimulatora zabilježeno je 22 komplikacije, 5.3%. Iduće, 2019. godine od ukupno 463 ugrađenih elektrostimulatora bilježimo 6% komplikacija, točnije 28 komplikacija. U posljednjoj godini koja je obuhvaćena ovim istraživanjem, 2020. godini, bilježimo 30 komplikacija od ukupno 451 ugrađenih elektrostimulacijskih sistema što iznosi 6.7 % od ukupnog broja. Dobiveni rezultati prikazani su u grafikonu 7.1.

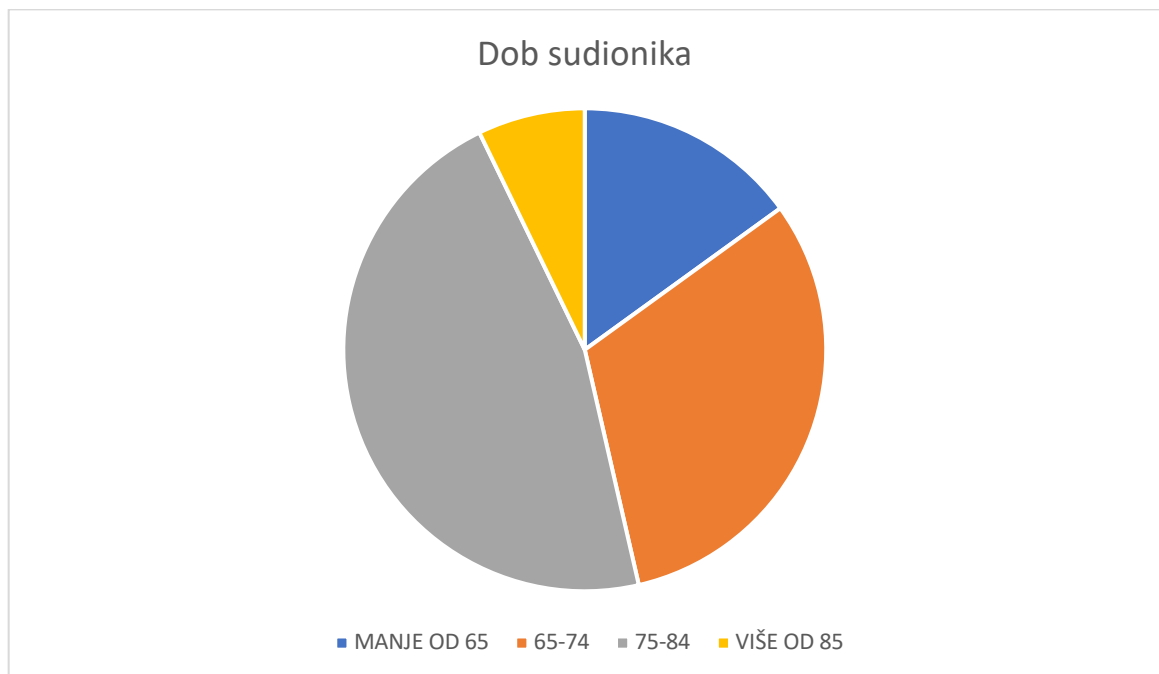


. Grafikon 7.1.: Godišnji prikaz ugrađenih elektrostimulatora srca te broj zabilježenih komplikacija.

[Izvor: autor I.H., 2021.]

U razdoblju od 01.01.2016. do 01.01.2021. godine zabilježeno je ukupno 153 nastalih komplikacija nakon ugradnje elektrostimulatora srca od ukupno 2,076 učinjenih ugradnji. To iznosi 7.4% zabilježenih komplikacija u navedenom razdoblju. Po definiciji UN-a, starost nastupa iza 65-e godine života. Po kriterijima Svjetske zdravstvene organizacije, starost se dijeli na tri razdoblja: raniju starost 65-74 godine, srednju starost 75 –84 godine, duboku starost od 85 i više godina.

Tijekom istraživanja bilježila se i dob bolesnika koja je prikazana u grafikonu 7.2. Zabilježeno je kako je od 153 bolesnika, kod kojih je nastala komplikacija nakon ugradnje, njih 23 mlađe od 65 godina, 15,03%, njih 48 svrstavamo u raniju starost, točnije 31,37% sudionika starije je od 65 a mlađe od 74 godina. Najviše sudionika spada u srednju starost, njih 46,41%, točnije 71 sudionik, dok je najmanje sudionika svrstano u duboku starost, njih 11 (7,19%).



*Grafikon 7.2.: Prikaz dobi sudionika*

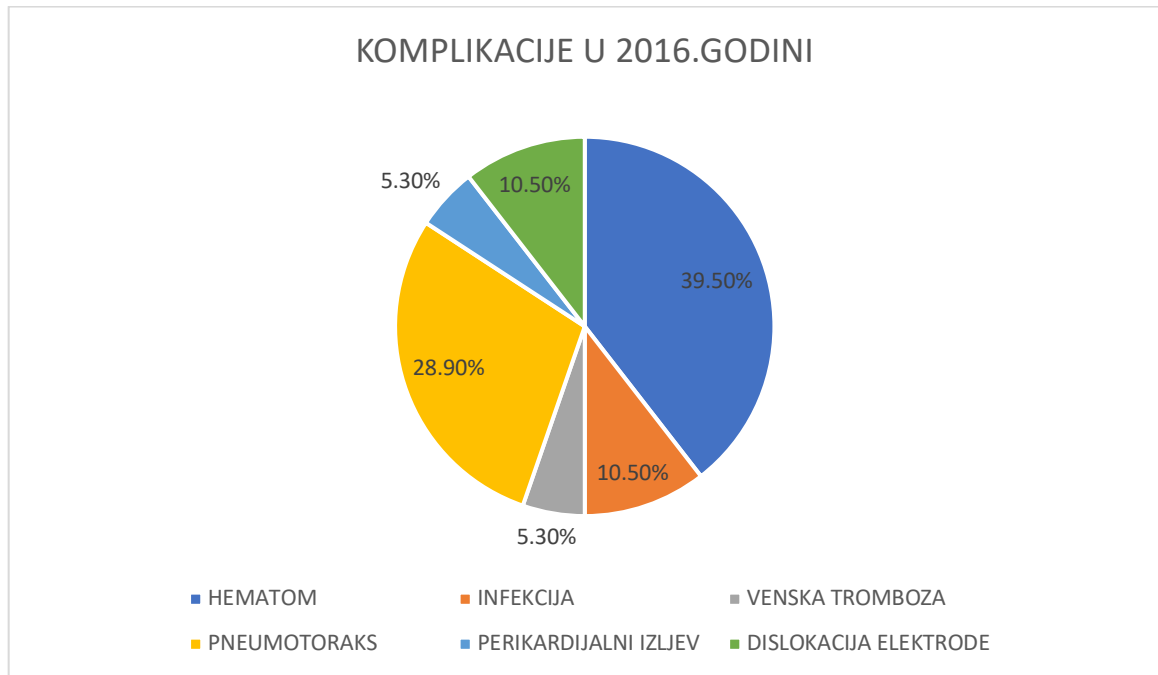
*[Izvor: autor I.H., 2021.]*

Komplikacije bilježene u ovom istraživanju bile su hematoma, dekubitus lože, pojava infekcije, venske tromboze, razvoj pneumotoraksa, perikardijalnog izljeva te dislokacija elektrode.

Od ukupno zabilježenih 38 komplikacija 2016. godine, incidencija hematoma iznosi 39.5%, točnije u 15 bolesnika, kojima je 2016. godine ugrađen elektrostimulator srca,



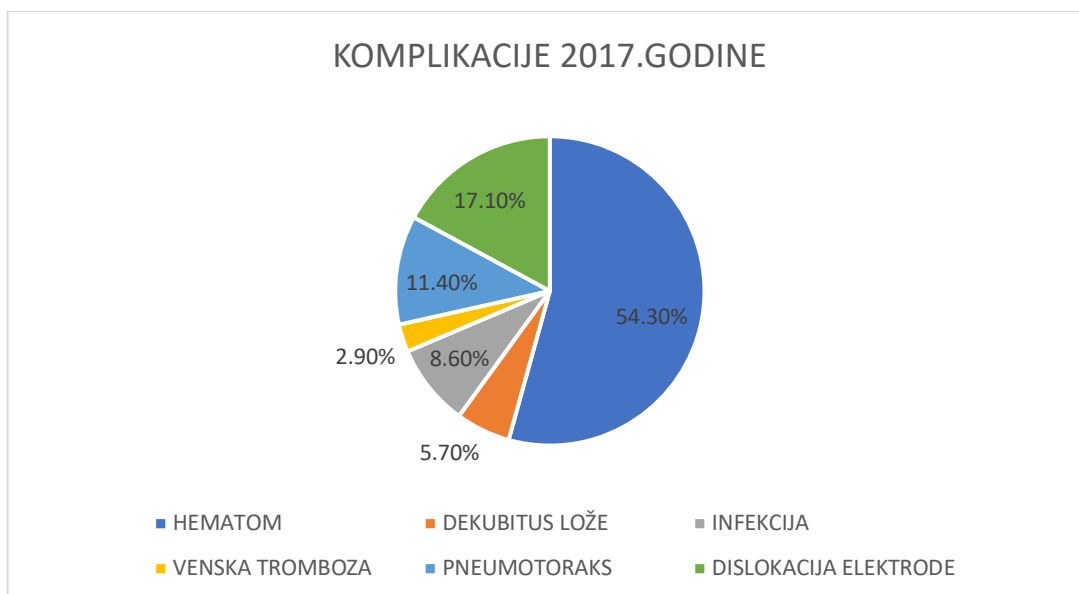
zabilježena je pojavnost hematoma lože nakon ugradnje elektrostimulatora. U 4 bolesnika zabilježena je pojava infekcije, što iznosi 10.5% od ukupne pojave komplikacija 2016. godine. Incidencija venske tromboze te godine iznosi 5.3%, u svega 2 bolesnika nakon ugradnje zabilježena je venska tromboza. Razvoj pneumotoraksa zabilježena je u 11 bolesnika, što iznosi 28.9% od ukupnog, dok je perikardijalni izljev kao komplikacija ugradnje zabilježena kod 2 bolesnika, te iznosi 5.3%. Dislokacija elektrode zabilježena je kod 4 bolesnika te iznosi 10.5%. Postotke zabilježenih komplikacija tijekom 2016.godine možemo iščitati iz grafikona 7.3.



*Grafikon 7.3.: Prikaz zabilježenih komplikacija u 2016.godini*

*[Izvor: autor I.H., 2021.]*

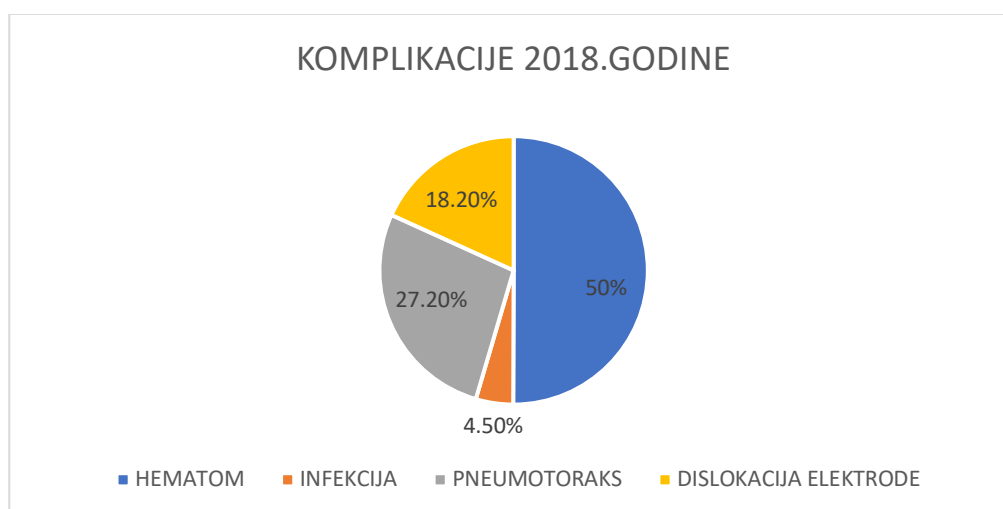
Sljedeće godine, 2017.godine, od ukupno 358 ugrađenih elektrostimulatora zabilježeno je 35 komplikacija, koje prikazuje grafikon 7.4. Pojava hematoma zabilježena je kod 19 bolesnika, a iznosi 54.3% od ukupnog broja komplikacija. Nastanak dekubitusa lože zabilježen je kod 2 bolesnika, a to je svega 5.7%, dok pojava infekcija nakon ugradnje iznosi 8.6%, točnije zabilježena je kod 3 bolesnika. Kod 1 bolesnika je zabilježen i nastanak venske tromboze, što iznosi 2.9%. Pneumotoraks se razvio kod 4 bolesnika, te je to 11.4% od ukupnog broja komplikacija 2017.godine. postoperativna dislokacija elektrode zabilježena je kod 6 bolesnika, pa iznosi 17.1%.



*Grafikon 7.4.: Prikaz zabilježenih komplikacija u 2017. godini*

*[Izvor: autor I.H., 2021.]*

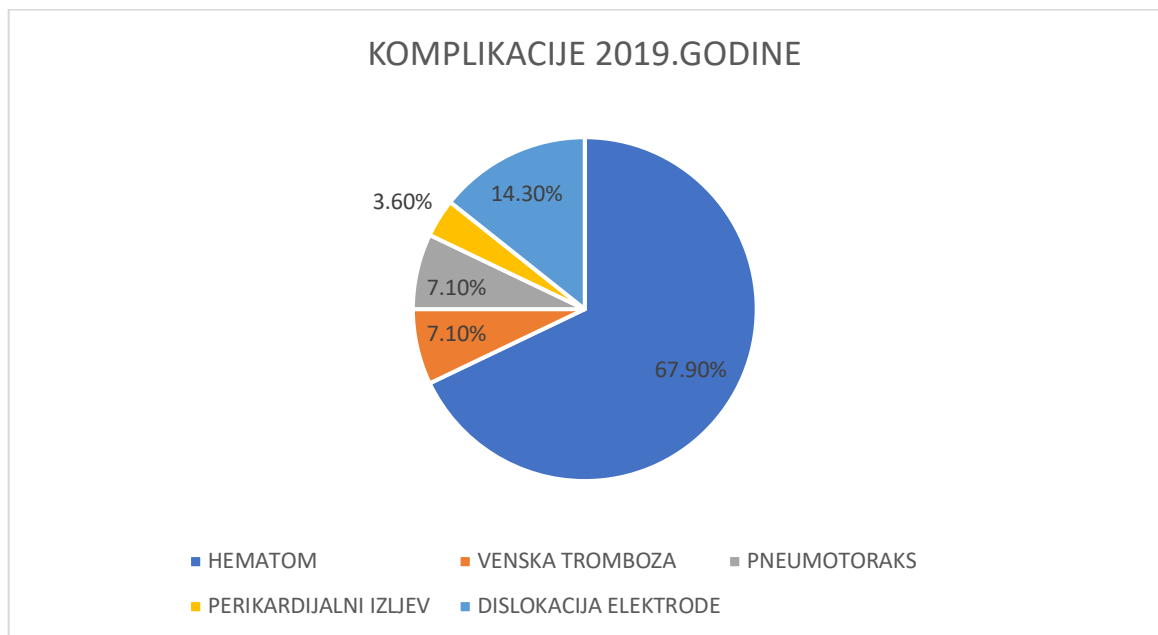
Grafikon 7.5. prikazuje kako je pojava hematoma, kao i prethodnih godina, je 2018. godine na prvom mjestu zabilježenih komplikacija nakon ugradnje, te iznosi 50% od ukupnog broja zabilježenih komplikacija, zabilježena je u svega 11 bolesnika od ukupno 415 bolesnika kojima je te godine ugrađen elektrostimulator srca. Zatim slijedi nastanak pneumotoraksa koji je zabilježen kod svega 6 bolesnika te iznosi 27.2%. Kod 4 bolesnika (18.2%) zabilježena je dislokacija elektrode, te kod 1 (4.5%) bolesnika je zabilježen nastanak infekcije nakon ugradnje.



*Grafikon 7.5.: Prikaz zabilježenih komplikacija u 2018. godini*

*[Izvor: autor I.H., 2021.]*

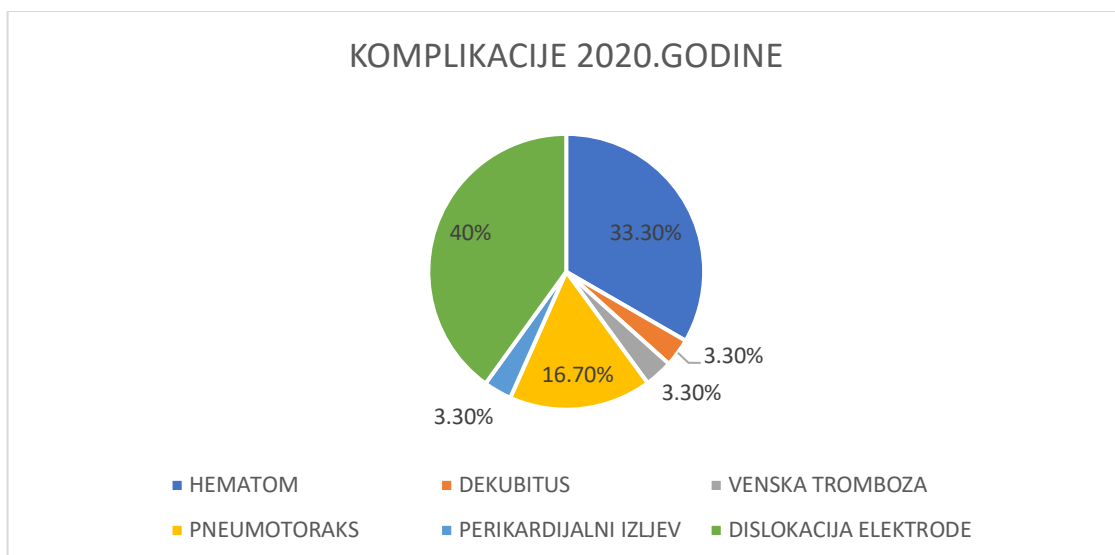
Godine 2019., od ukupno 28 zabilježenih komplikacija njih 67.9% odnosi se na nastanak hematoma (prisutan u 19 bolesnika), 14. 3% odnosi se na dislokaciju elektrode (zabilježeno kod 4 bolesnika), te nastanak venske tromboze i pneumotoraksa iznosi 7.1% (zabilježeno od svakog u 2 bolesnika). nastanak perikardijalnog izljeva zabilježen je kod jednog bolesnika, te on iznosi 3.6% od ukupnog broja komplikacija te godine. Komplikacije zabilježene tijekom 2019.godine prikazane su u grafikonu 7.6.



*Grafikon 7.6.: Prikaz zabilježenih komplikacija u 2019. godini*

*[Izvor: autor I.H., 2021.]*

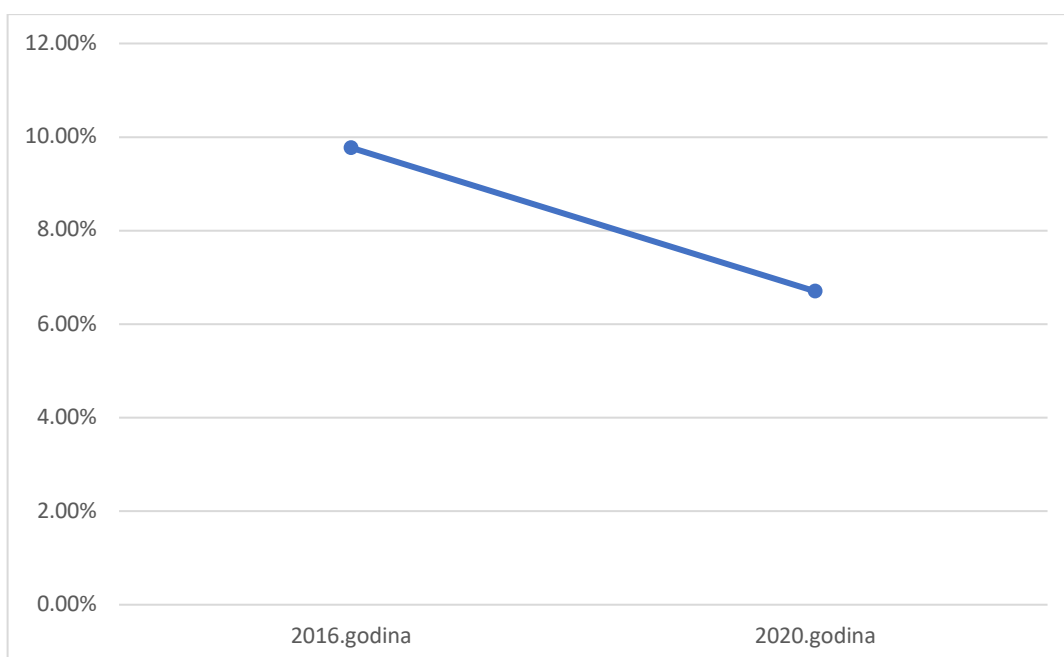
Grafikon 7.7. prikazuje komplikacije zabilježene tijekom 2020.godine. Za razliku od prethodnih godina u 2020. godini nastanak dislokacije elektrode kao komplikacija nakon ugradnje elektrostimulatora ispred je ostalih komplikacija, te iznosi svega 40% od ukupnog broja komplikacija, točnije, dislokacija elektrode zabilježena je kod 12 bolesnika. Na sljedećem je mjestu pojava hematoma koja je zabilježena kod 10 bolesnika i iznosi 33.3%, te slijedi nastanak pneumotoraksa koji iznosi 16.7% a zabilježen je kod 5 bolesnika. Komplikacije kao što su dekubitus lože, venska tromboza i perikardijalni izljev iznose po 3.3%, to jest zabilježene su svaka zasebno kod po jednog bolesnika.



*Grafikon 7.7.: Prikaz zabilježenih komplikacija u 2020.godini*

*[Izvor: autor I.H., 2021.]*

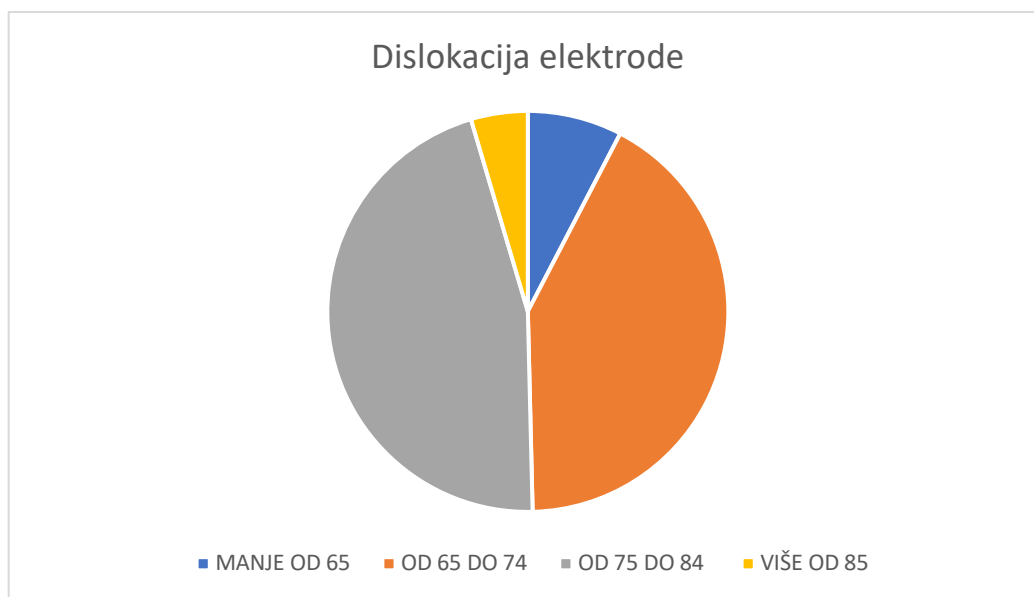
Provedeno istraživanje potvrđuje prvu hipotezu koja glasi: „U 2020. godini biti će vidljiv pad broja komplikacija nakon ugradnje elektrostimulatora srca u usporedbi s 2016. godinom“, te nam to prikazuje grafikon 7.8. Na grafikonu 7.8. vidimo pad u pojavi komplikacija od 2016.godine do 2021.godina, te nam to potvrđuje kako novim saznanjima i tehnikama ugradnje elektrostimulatora srca pojava komplikacija se smanjuje.



*Grafikon 7.8.: Prikaz pada pojavnosti komplikacija*

*[Izvor: autor I.H., 2021.]*

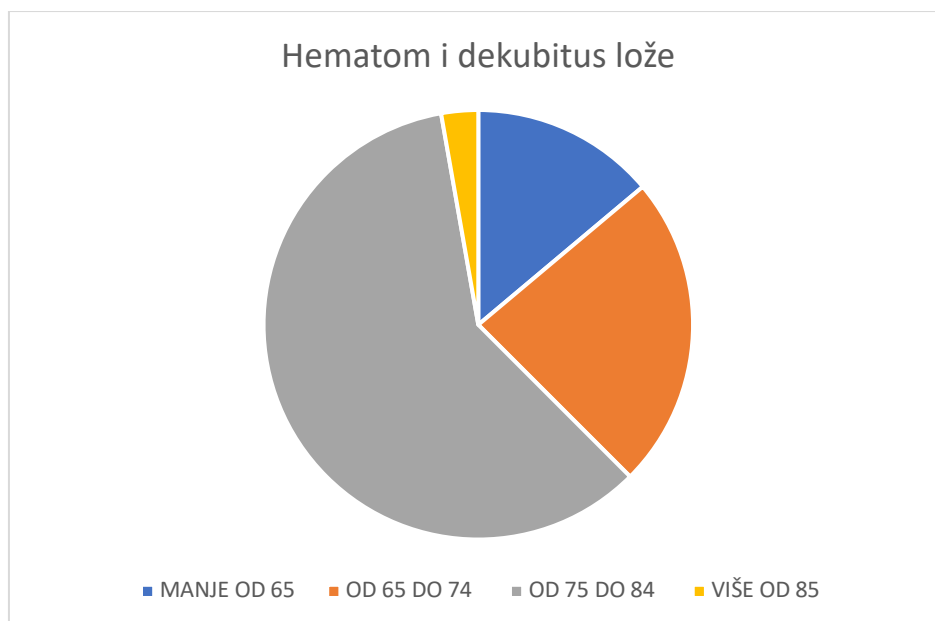
Pojavnost dislokacije elektrode nakon ugradnje elektrostimulatora unazad 5 godina zabilježena je kod 29 bolesnika a samo su dvoje od njih mlađi od 65 godina, 6,9%. Dislokacija elektrode najčešće je bila prisutna kod sudionika srednje starosti, od 75 do 84 godina, zabilježena je kod njih 12. Dobiveni rezultati ne potvrđuju hipotezu 2 koja glasi: 'Pojavnost dislokacije elektrode veća je u bolesnika starijih od 85 godina', te je to prikazano u grafikonu 7.9. Iz prakse možemo zaključiti kako se dislokacija elektrode nakon ugradnje najčešće bilježi kod bolesnika starije životne dobi koji ne poštuju dane upute o poštediti ruke i ramenog obruča nakon ugradnje. Zaključak druge hipoteze možemo vidjeti u grafikonu 9.



*Grafikon 7.9.: Prikaz dobi bolesnika kod kojih se kao komplikacija javila dislokacija elektrode*

*[Izvor: autor I.H., 2021.]*

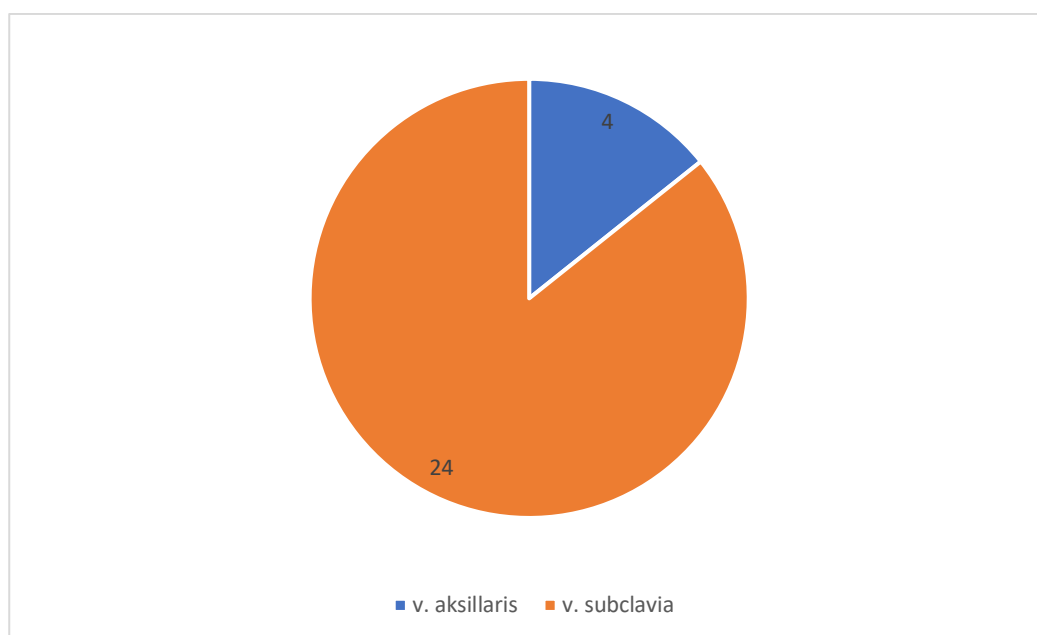
Treća hipoteza koja glasi: „Prisutnost hematoma i dekubitusa lože veća je u bolesnika starijih od 74 a mlađih od 85 godina ”, prikazana u grafikonu 7.10., također je pretpostavila kako se pojava hematoma i dekubitusa lože generatora javlja u osoba između 74 i 85 godina, te su tako hematoma i dekubitus lože zabilježeni kod 43 sudionika predhodno navedene dobne granice. Dobiveni rezultati prikazani su u grafikonu 7.10. Komplikacije kao što su hematoma i dekubitus lože unazad 5 godina prisutne su u 66 bolesnika što iznosi oko 43% od ukupnog broja zabilježenih komplikacija.



*Grafikon 7.10.: Prikaz dobi bolesnika s razvojem hematoma i dekubitusa lože*

*[Izvor: autor I.H., 2021.]*

Grafikon 7.11. prikazuje nam pretpostavku četvrte hipoteze koja glasi : „Pneumotoraks najčešće nastaje prilikom punkcije vene subklavije”. U razdoblju od 2016. do 2020. godine razvoj pneumotoraksa zabilježen je kod 28 bolesnika, od čega je kod njih četvero kao venski pristup uvođenja elektrode zabilježena aksilarna vena a kod preostalih 24 vena subklavija.



*Grafikon 7.11.: Prikaz korištenog venskog pristupa kod dislokacije elektroda*

*[Izvor: autor I.H., 2021.]*

## 8. Rasprava

Iako se ugradnja elektrostimulatora srca odvija već preko 60 godina incidencija komplikacija nakon ugradnje i dalje je prisutna. Unatoč impresivnom tehnološkom razvoju implantabilnih elektrostimulacijskih uređaja i bogatom kliničkom iskustvu s njihovom primjenom, čini se da trenutna terapija elektrostimulatorom ne može pobjeći od komplikacija i tehničkih kvarova. Više studija pokazuje da se većina komplikacija javlja ubrzo nakon implantacije.

Premda postoje mnoge komplikacije koje se mogu javiti nakon ugradnje elektrostimulatora i iako su neke od njih vrlo opasne, one su ipak na sreću rijetke. Najčešće od njih su pneumotoraks, infekcija, hematoma lože te dislokacija elektrode. Jedna od najvažnije mjere prevencije ipak je iskustvo liječnika koji ugrađuje elektrostimulator te svjesnost o mogućem nastanku komplikacija.

Istraživanjem provedenim u Kliničkom bolničkom centru Rijeka retrospektivno se analizirala medicinska dokumentacija svih bolesnika s ugrađenim elektrostimulatorom u razdoblju od 01.01.2016. do 01.01.2021. godine. Koristeći bolnički informatički sustav-IBIS, analizirala se medicinska dokumentacija te su se bilježile komplikacije nakon ugradnje elektrostimulatora. Uzorak istraživana iznosio je 2,076 sudionika a te je zabilježene sve ukupno 153 komplikacije, što iznosi 7,4%. Komplikacije bilježene tijekom ovog istraživanja bile su hematoma, dekubitus lože, pojava infekcije, venske tromboze, razvoj pneumotoraksa, perikardijalnog izljeva te dislokacija elektrode. Od ukupnog broja implantiranih bolesnika 3.56% odnosi se na pojavu hematoma, točnije hematoma je zabilježen kod 74 bolesnika. Usporedimo li dobivene rezultate s Nizozemskim istraživanjem iz 2012. godine u kojemu je uzorak iznosio 1517 bolesnika a pojava hematoma 45 bolesnika, možemo doći do zaključka kako je pojava hematoma značajno veća nego u provedenom Nizozemskom istraživanju. [16] U literaturi je opisano kako se hematoma pojavljuje u 4,9-9,5% bolesnika te kako nastanak hematoma značajno veći u bolesnika na antiagregacijskim lijekovima ili antikoagulantima. Stoga je bitno pravilno ordinirati terapiju prije implantacije ta kontrolirati INR vrijednosti na dan implantacije. Hemostaza tijekom operacije također uvelike može smanjiti postoperativni nastanak hematoma. [7]

Dekubitus lože generatora zabilježen je u 3 bolesnika te iznosi 0.14% od ukupnog broja ugrađenih, što je izrazito malo kao i pojava infekcija zabilježena tijekom istraživanja koja iznosi 0.36%, 8 bolesnika s ugrađenim elektrostimulatorom.

Venska tromboza kao komplikacija zabilježena je u 6 bolesnika, te iznosi 0.29% pojavnosti u odnosu na broj ukupno implantiranih bolesnika.

Pojava pneumotoraksa nakon ugradnje bilježi se u 28 bolesnika, što iznosi 1.35% od ukupnog broja implantiranih bolesnika. Za usporedbu možemo navesti Nizozemsku studiju u kojoj je pneumotoraksa zabilježeno u 2.2% bolesnika., dok je studija jednog centra u tercijarnoj bolnici u Velikoj Britaniji, koja je uključivala 1088 pacijenata, prijavila je pneumotoraks u 1,8% bolesnika, a studija u sveučilišnoj bolnici u Finskoj otkrila je pneumotoraks u 1,9% od 567 implantiranih bolesnika. [17]

Razvoj perikardijalnog izljeva nakon ugradnje elektrostimulatora zabilježena je kod 4 bolesnika, te iznosi 0.19% od ukupno ugrađenih elektrostimulatora.

Dok se dislokacija elektroda zabilježila u 30 bolesnika, što iznosi 1.45% od ukupnog broja bolesnika, Većina dislociranih elektroda bilo je atrijskih elektroda s pasivnom fiksacijom te iznosi 53.33%, dok se 43.33% odnosi na ventrikulsku elektrodu s aktivnom fiksacijom a ostalih 10% odnosi se na elektrode namijenjene za stimulaciju lijevog ventrikula te HIS-ovg snopa. Ovim saznanjima možemo doći do zaključka kako aktivna fiksacija elektrode može smanjiti pojavu komplikacije, dislokaciju elektrode, no poneka istraživanja opisuju kako se aktivnom fiksacijom povećava rizik od srčane perforacije. Na dislokaciju elektrode utječe i edukacija bolesnika. Potrebno je bolesniku naglasiti kako lijevu ruku (u slučaju da se elektrostimulator ugradio na desnu stranu, onda desnu ruku) treba poštediti, ne naslanjati se na nju, ne ju dizati iznad glave te ne dizati težak teret s njom, kako bi se elektroda smještena u srčanu šupljinu fiksirala te kako bi ju srce prihvatilo.

Uloga medicinske sestre/tehničara je praćenje i procjena bolesnikovog stanja, utvrđivanje potreba za provođenje, planiranje te na kraju i provođenje adekvatne zdravstvene njege. Medicinska sestra/tehničar ne pruža samo fizičku nego pruža i fizičku pomoć te educira bolesnika o novonastaloj situaciji.

Ugradnja elektrostimulatora srca predstavlja "produljenje" života, ali pritom iziskuje i mijenjanje životnih navika. Zato je potrebno svakome bolesniku pristupiti individualno, s ciljem uspješne edukacije te prevencije nastanka komplikacija. Jednako je tako potrebna i kontinuirana profesionalna edukacija medicinskih sestara/tehničara te trajno prihvaćanje novih saznanja iz područja kardiologije, s ciljem pravovremenog otkrivanja te suzbijanja mogućih komplikacija nakon ugradnje elektrostimulatora srca.



## 9. Zaključak

Elektrostimulacija srca zasigurno je jedna od najdjelotvornijih metoda liječenja u medicini. Njom su spašeni mnogi ljudski životi, te kvaliteta života osoba s elektrostimulatorom srca jednaka je kao kod osoba kojima elektrostimulator srca ne treba. Prvi elektrostimulator srca ugrađen je 1958. godine u Švedskoj, a 12 godina kasnije prvi trajni elektrostimulator srca ugrađen je u Rijeci, pod vodstvom prof. dr. Vinka Frančiškovića i prof. dr. Andrije Longhina. Posljedično većem broju starijeg stanovništva, proširenim indikacijama za ugradnju elektrostimulatora, smanjenom cijenom materijala te razvoj tehnologije i povećanje iskustva od samih početaka ugradnje do danas, broj ugradnji srčanih elektrostimulatora iz dana u dan raste. Te se tako i trend incidencije ugradnje primijetio i u Kliničkom bolničkom centru Rijeka, a jednako tako je i time prisutna pojava komplikacija nakon ugradnje srčanih elektrostimulatora.

Elektrostimulator srca čine generator i elektrode, ovisno o potrebnoj elektrostimulacijskoj terapiji određuje se i broj elektroda. Generator elektrostimulatora postavlja se u potkožje na pektoralnu fasciju, stoga komplikacije vezane uz ložu generatora mogu biti dekubitus lože, hematoma lože, infekcija lože te se najčešće javlja i osjet boli tog područja koju ne možemo službeno nazvati komplikacijom nego posljedicom same ugradnje. Kako bi se elektrode pozicionirale u srčanu šupljinu potrebno ih je venskim putem postaviti u iste. Venskim putem može se pristupiti na dva načina, vizualizacijom v. cephalice te punkcijom v. axillaris i v. subclavia. Prednosti vizualizacije v.cephalice je sprječavanje nastanka pneumotoraksa te hematoma ubodnog mjesta. Najčešće komplikacije povezane s elektrodom su pneumotoraks, dislokacija elektrode te perikardijalni izljev.

Istraživanjem provedenim u Kliničkom bolničkom centru Rijeka retrospektivno se analizirala medicinska dokumentacija svih bolesnika s ugrađenim elektrostimulatorom u razdoblju od 01.01.2016. do 01.01.2021. godine. Koristeći bolnički informatički sustav-IBIS, analizirala se medicinska dokumentacija te su se bilježile komplikacije nakon ugradnje elektrostimulatora. Uzorak istraživana iznosio je 2,076 sudionika te je zabilježene sve ukupno 153 komplikacije, što iznosi 7,4%. Provedenim se istraživanjem došlo do zaključka kako je pojavom novih tehnologija i saznanja o ugradnji elektrostimulatora srca pojavnost komplikacija iz godine u godinu sve manja. Isto tako i iskustvo implantera pridonosi smanjenoj pojavi komplikacija nakon ugradnje elektrostimulatora. Podaci dobiveni istraživanjem podudaraju se s podacima na koje se naišlo tijekom proučavanja literature.

Za ugradnju elektrostimulatora srca zasigurno možemo reći kako “produljuje” život i pritom iziskuje i mijenjanje životnih navika. Zato je potrebno svakome bolesniku pristupiti individualno, s ciljem uspješne edukacije te prevencije nastanka komplikacija, dok se medicinske sestre/tehničari trebaju kontinuirano profesionalno usavršavati.

## 10. Literatura

1. Al-Ahmed, K. A. Ellenbogen, A. Natale, P. J. Wang: Pacemakers and Implantable Cardioverter Defibrillators, Cardiotex, 2010.
2. S. Pek: Analiza indikacija za ugradnju trajnog elektrostimulatora srca, Diplomski rad, Sveučilište u Zagrebu, Medicinski fakultet, 2014.
3. J. Kučić: Prilozi za povijest Riječke kardiologije i interne medicine, Denona, Zagreb, 2013.
4. Prof.dr.sc. S. Bajek, Prof.dr.sc. D. Bobinac, Prof.dr.sc. D. Jerković, Prof.dr.sc. D. Malnar, Doc.dr.sc. I. Marić: Sustavna anatomija čovjeka, Digital point tiskara d.o.o Rijeka, Rijeka 2007.
5. D. Jalšovec: Anatomija, osnovne građe tijela čovjeka, Naklada slap, Zagreb, 2013.
6. J. Krmpotić-Nemanić: Anatomija čovjeka, Medicinska naklada, Zagreb, 1993.
7. D. L. Hayes, S. J. Asirvatham, P. A. Friedan: Cardiac pacing, defibrillation and resynchronization, Wiley-Blackwell, UK, 2013.
8. A. Šmalcelj, B. Buljević: Poremećaji ritma i provođenja, Naklada Ljevak, Zagreb, 2008.
9. N. Conway: An atlas of cardiology, electrocardiograms and chest x-rays, Wolfe Publications Ltd, 1977.
10. M. Kotsakou, I. Kioumis, G. Lazaridis, G. Pitsiou, S. Lampaki, A. Papaiwannou: Pacemaker insertion. Ann Transl Med. ožujak 2015., str. 42.
11. M. K. Das: Modern pacemakers, present and future, InTech, Rijeka, 2011.
12. K. Haklička: Sestrinske dijagnoze u bolesnika s trajnim elektrostimulatorom, 2017.
13. I. Benko: Nastanak bolnih osjeta, Diplomski rad, Zdravstveno veleučilište, Zagreb, 2016.
14. R.W. Hurley, J.D. Murphy, C.L. Wu: Acute Postoperative Pain, Philadelphia: ELSEVIER SAUNDERS; 2015. Str. 2979
15. S. M. Macres, P.G. Moore, S.M. Fishman: Acute Pain Management, Philadelphia: Wolters Kluwer; 2013. Str. 1613
16. S. Gamulin, M. Marušić, Z. Kovač: Patofiziologija, Sedmo izdanje, Medicinska naklada, Zagreb, 2011.
17. G.A. Hawker, S. Mian, T. Kendzerska, M. French: Visual Analog Scale for Pain (VAS Pain), Numeric Rating Scale for Pain (NRS Pain), McGill Pain Questionnaire (MPQ),

- Short-Form McGill Pain Questionnaire (SF-MPQ), Chronic Pain Grade Scale (CPGS), Short Form-36 Bodily Pain Scale (SF-36 BPS), and Measure of Intermittent and Constant Osteoarthritis Pain (ICOAP). *Arthritis Care & Research*. 2011, str. 240-252.
18. P. Keros, V. Majerić-Kogler: “Lokalna i provodna anestezija”, Naklada ljevak, Zagreb 2001.
  19. E.O. Udo, N.P.A. Zuithoff, N.M van Hemel, C.C de Cock, H. Thijs, P.A. Doevendans, K.G.M. Moons, Incidence and predictors of short- and long-term complications in pacemaker therapy: The FOLLOWPACE study, Heart Rhythm Society, Nizozemska, 2012.

## 11. Popis slika

Slika 2.1.: Građa srca.....	3
Slika 2.2.: Provodni sustav srca.....	5
Slika 3.1.: Jednocomorni elektrostimulator srca i elektroda .....	16
Slika 5.1.: Hematom lože elektrostimulatora srca.....	28
Slika 5.2.: Lokalna infekcija i dekubitus lože elektrostimulatora srca.....	29
Slika 5.3.: Prikaz izraženih vena kao simptom venske tromboze .....	31
Slika 5.4.:RTG toraksa, prisutnost pneumotoraksa na lijevoj strani prsnog koša.....	32
Slika 5.5.: RTG prikaz perikardijalnog izljeva .....	33
Slika 5.6.: RTG prikaz elektroda prilikom ugradnje dvocomornog elektrostimulatora.	34
Slika 5.7.: Prikaz dislokacije elektrode na RTG snimci.....	35

## 12. Popis grafikona

. Grafikon 7.1.: Godišnji prikaz ugrađenih elektrostimulatora srca te broj zabilježenih komplikacija. [Izvor: autor I.H., 2021.].....	38
Grafikon 7.2.: Prikaz dobi sudionika.....	39
Grafikon 7.3.: Prikaz zabilježenih komplikacija u 2016.godini.....	40
Grafikon 7.4.: Prikaz zabilježenih komplikacija u 2017. godini.....	41
Grafikon 7.5.: Prikaz zabilježenih komplikacija u 2018. godini.....	41
Grafikon 7.6.: Prikaz zabilježenih komplikacija u 2019. godini.....	42
Grafikon 7.7.: Prikaz zabilježenih komplikacija u 2020.godini.....	43
Grafikon 7.8.: Prikaz pada pojavnosti komplikacija .....	43
Grafikon 7.9.: Prikaz dobi bolesnika kod kojih se kao komplikacija javila dislokacija elektrode.....	44
Grafikon 7.10.: Prikaz dobi bolesnika s razvojem hematoma i dekubitusa lože.....	45
Grafikon 7.11.: Prikaz korištenog venskog pristupa kod dislokacije elektroda.....	45

**ODOBRENJE ETIČKOG POVJERENSTVA**

**Predmet:** istraživanje u svrhu izrade diplomskog rada

**Bol i komplikacije nakon ugradnje trajnog elektrostimulatora srca**

**Glavni istraživač:** Ivana Hodanić, bacc.med.techn.

**Mjesto istraživanja:** KBC Rijeka, Klinika za bolesti srca i krvnih žila

**Pregledani dokumenti:**

- Zamolba
- Opis istraživanja
- Suglasnost mentorice
- Suglasnost predstojnika Klinike za bolesti srca i krvnih žila

**PROVOĐENJE ISTRAŽIVANJA ODOBRENO**  
**SJEDNICA ODRŽANA: 23. srpnja 2021.**

**NA SJEDNICI SUĐELOVALI:**

prof.dr.sc. Neda Smiljan Severinski, dr.med.

prof.prim.dr.sc. Dean Markić, dr.med.

doc.dr.sc. Viviana Avancini-Dobrović, dr.med.


doc.dr.sc. Goran Poropat, dr.med.

Klasa: 003-05/21-1/*100*

Ur.broj: 2170-29-02/1-21-2

Rijeka, 23. srpnja 2021.

**Etičko povjerenstvo KBC-a Rijeka:**  
Predsjednica povjerenstva  
prof.dr.sc. Neda Smiljan Severinski, dr.med.






**IZJAVA O AUTORSTVU  
I  
SUGLASNOST ZA JAVNU OBJAVU**

Završni/diplomski rad isključivo je autorsko djelo studenta koji je isti izradio te student odgovara za istinitost, izvornost i ispravnost teksta rada. U radu se ne smiju koristiti dijelovi tuđih radova (knjiga, članaka, doktorskih disertacija, magistarskih radova, izvora s interneta, i drugih izvora) bez navođenja izvora i autora navedenih radova. Svi dijelovi tuđih radova moraju biti pravilno navedeni i citirani. Dijelovi tuđih radova koji nisu pravilno citirani, smatraju se plagijatom, odnosno nezakonitim prisvajanjem tuđeg znanstvenog ili stručnoga rada. Sukladno navedenom studenti su dužni potpisati izjavu o autorstvu rada.

Ja, Ivana Hodanić pod punom moralnom, materijalnom i kaznenom odgovornošću, izjavljujem da sam isključivi autor/ica diplomskog rada pod naslovom Bol i komplikacije nakon ugradnje trajnog elektrostimulatora srca te da u navedenom radu nisu na nezovoljeni način korišteni dijelovi tuđih radova.

Student/ica:

  
(vlastoručni potpis)

Sukladno Zakonu o znanstvenoj djelatnosti i visokom obrazovanju završne/diplomske radove sveučilišta su dužna trajno objaviti na javnoj internetskoj bazi sveučilišne knjižnice u sastavu sveučilišta te kopirati u javnu internetsku bazu završnih/diplomskih radova Nacionalne i sveučilišne knjižnice. Završni radovi istovrsnih umjetničkih studija koji se realiziraju kroz umjetnička ostvarenja objavljuju se na odgovarajući način.

Ja, Ivana Hodanić neopozivo izjavljujem da sam suglasan/na s javnom objavom diplomskog rada pod naslovom Bol i komplikacije nakon ugradnje trajnog elektrostimulatora srca čiji sam autor/ica.

Student/ica:

  
(vlastoručni potpis)