

Zbrinjavanje prijeloma kuka u vrijeme pandemije COVID 19

Krvarić, Marina

Master's thesis / Diplomski rad

2021

Degree Grantor / Ustanova koja je dodijelila akademski / stručni stupanj: **University North / Sveučilište Sjever**

Permanent link / Trajna poveznica: <https://um.nsk.hr/um:nbn:hr:122:948976>

Rights / Prava: [In copyright](#) / [Zaštićeno autorskim pravom.](#)

Download date / Datum preuzimanja: **2024-09-01**

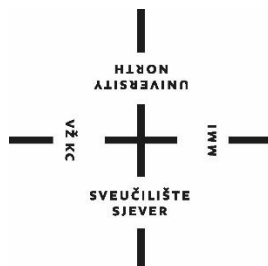


Repository / Repozitorij:

[University North Digital Repository](#)



**SVEUČILIŠTE SJEVER
SVEUČILIŠNI CENTAR VARAŽDIN**



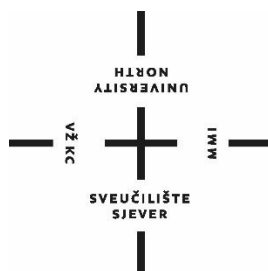
DIPLOMSKI RAD br. 118/SSD/2021

**Zbrinjavanje prijeloma kuka u doba pandemije
COVID 19**

Marina Krvarić

Varaždin, rujan 2021.

SVEUČILIŠTE SJEVER
SVEUČILIŠNI CENTAR VARAŽDIN
DIPLOMSKI SVEUČILIŠNI STUDIJ SESTRINSTVO –
MENADŽMENT U SESTRINSTVU



DIPLOMSKI RAD br. 118/SSD/2021

Zbrinjavanje prijeloma kuka u doba pandemije
COVID 19

Student:

Marina Krvarić, 1322/336D

Mentor:

doc. dr. sc. Ivan Milas

Varaždin, rujan 2021.

Prijava diplomskog rada

Definiranje teme diplomskog rada i povjerenstva

ODJEL	Odjel za sestrinstvo		
STUDIJSKI PROGRAM	diplomski sveučilišni studij Sestrinstvo – menadžment u sestrinstvu		
PRISTUPNIK	Marina Krvarić	NATIČNI BROJ	1322/336D
DATUM	13.9.2021.	KOLEGI	Prevenција i rana dijagnostika malignih oboljenja
NASLOV RADA	Zbrinjavanje prijeloma kuka u doba pandemije COVID 19		
NASLOV RADA NA ENGL. JEZIKU	Hip fracture management during the COVID 19 pandemic		
MENTOR	dr.sc. Ivan Milas	ZVANJE	docent
ČLANOVI POVJERENSTVA	1. izv.prof. Hrvoje Hečimović, predsjednik		
	2. doc.dr.sc. Ivan Milas, mentor		
	3. doc.dr.sc. Rosana Ribić, član		
	4. doc.dr.sc. Marjana Neuberg, zamjenski član		
	5.		

Zadatak diplomskog rada

BROJ 118/SSD/2021

OPIS

Prijelom kuka predstavlja značajan globalni izazov za zdravstvene sustave i za same bolesnika. Ova vrsta ozljeda ima visoku stopu morbiditeta i mortaliteta. Kako bi se to smanjilo, često je potrebna kirurška intervencija. Suvremeni tretman prijeloma kuka trebao bi se sastojati od koordiniranog multidisciplinarnog pristupa s ranom operacijom, odgovarajućom analgezijom i ranom rehabilitacijom kako bi se olakšao oporavak i doprinjelo što boljoj kvaliteti oporavka svakog bolesnika. Cijeli ovaj proces dodatno otežava trenutna COVID 19 pandemija.

Kroz cijelo liječenje bolesnika prati medicinska sestra. Medicinska sestra ima veliku ulogu u prijeoperacijskom, intraoperacijskom te poslijeoperacijskom zbrinjavanju bolesnika. Prijeoperacijska priprema započinje dolaskom pacijenta na odjel. Poslijeoperacijski period započinje premještanjem pacijenta iz sobe za buđenje na odjel na odjel kirurgije gdje medicinske sestre prate daljnji tok liječenja. Kod poslijeoperacijskog perioda važno je pratiti stanje pacijenta, te pravovremeno uočiti komplikacije i na vrijeme ih spriječiti. Cilj ovog preglednog rada je ukazati u kojim sve segmentima liječenja bolesnika s prijelomom kuka sudjeluje medicinska sestra te kolika je važnost medicinske sestre u pravovremenom prepoznavanju i rješavanju komplikacija koje nastaju u oporavku nakon prijeloma kuka.

ZADATAK UROČEN

27.09.2021



ZAHVALE

Odluka da upišem diplomski studij uz posao i obitelj bila je vrlo hrabra, ali sam ju svjesno donijela zbog želje za nadogradnju znanja i akademski napredak. Od srca hvala svim profesorima na uloženom trudu tijekom posljednje dvije, vrlo izazovne godine.

Hvala i svim mentorima na vježbama na prenošenju vještina i odvojenom vremenu.

Veliko hvala doc. dr.sc. Ivanu Milasu, koji je pristao biti mentor ovog mog diplomskog rada te me savjetovati pri eventualnim nedoumicama tijekom pisanja rada.

Na kraju, ali i najvažnije, velika zahvala mojoj obitelji koja mi je tijekom studiranja bila najveća podrška i pomoć.

SAŽETAK

Prijelomi kuka su u današnje vrijeme postali jedan od vodećih problema u traumatologiji, obzirom da najčešće nastaju kod starije populacije a svjetski je trend u zadnjih nekoliko desetljeća pomicanje životne dobi, odnosno postotak stanovništva starijeg od 60 godina u većini zemalja je svakim danom sve veći. Liječenje prijeloma kuka je kompleksno jer zahtijeva multidisciplinarni pristup pacijentu ali i financijski opterećuje zdravstveni sustav a samim time i društvo u cjelini. U današnje vrijeme svi prijelomi kuka se liječe operativnim putem osim ako kod pacijenta postoji apsolutna kontraindikacija za operativni zahvat ili se nakon detaljnog pregleda i uzete anamneze napravi procjena da se operativnim zahvatom neće poboljšati kvaliteta života pacijenta. Prijelom kuka je opće prihvaćen termin u zdravstvenom sustavu za prijelome proksimalnog dijela femura odnosno bedrene kosti. Najčešći su uzrok prijeloma kuka padovi kod starije populacije jer često imaju izraženu osteoporozu, te se takvi prijelomi najčešće i vide u praksi, dok prijelomi kuka kod mlađe populacije nastaju relativno rijetko i tada je uzrok veća trauma, npr. prometna nesreća. Prijelome kuka, odnosno prijelome proksimalnog dijela bedrene kosti dijelimo na prijelome glave femura koji su relativno rijetki, prijelome vrata bedrene kosti koji su češći od prvih te prijelome u predjelu trohantera – intertrohanterni, pertrohanterni te subtrohanterni prijelomi. Navedeni prijelomi imaju visoku stopu morbiditeta i mortaliteta, obzirom da starija populacija često boluje od jedne ili više kroničnih bolesti. Uz svu navedenu kompleksnost pacijenata sa prijelomom kuka te kompleksnost liječenja istih, novonastala situacija pojave SARS – COV 2 virusa te proglašenja COVID pandemije na svjetskoj razini postavila je nove izazove u liječenju ovih pacijenata.

Pacijenti sa prijelomom kuka uz adekvatno liječenje trebaju i adekvatnu sestrinsku skrb. Obzirom da svi pacijenti sa prijelomom dolaze u hitnu kiruršku službu, te se nakon dijagnostike i obrade u hitnoj ambulanti smještaju na odjel do operacijskog zahvata, nakon kojeg se ovisno o općem stanju i popratnim komorbiditetima smještaju u sobu za buđenje te nakon toga na odjel ili u jedinicu intenzivnog liječenja pa nakon toga ponovno na odjel. Iz toga proizlazi da pacijenti sa prijelomom kuka zahtijevaju preoperativnu, perioperativnu te postoperativnu sestrinsku skrb. Uz znanje, vještine i kompetencije skrbi za pacijente koje sestre imaju, zbog pojave COVID pandemije bilo je potrebno usvojiti nova znanja i upute te ih pratiti i primjenjivati cijelo vrijeme od pojave pandemije do danas, a i ubuduće, do proglašenja prestanka COVID pandemije.

KLJUČNE RIJEČI: prijelomi kuka, COVID pandemija, sestrinska skrb

SUMMARY

Hip fractures are one of the most often problems in traumatology in present, because they mostly appears in elderly population and world lyfetime cycle is longer in last few decades population older than 60 years are more represented bigger in most of the countries on daily bases. Hip fracture treatment is complex because there is a need for multidisciplinary treatment but also is a big financial issue for healthcare system and for society at whole. In present, all hip fractures are treated surgically, except patients which have absolute contraindications for surgery or if there is situation when after detailed examination and anamnesis surgeon come with conclusion that surgery will not give a better life quality for patient. Hip fracture is most common use terminology in healthcare system for proximal femur fractures. Most often causes of hip fractures are falls at elderly population, because their often have osteoporosis, and this kind of hip fractures and population are most often in medical praxis; hip fractures in younger population are rare and cause is bigger trauma, ex. Traffic accident. Hip fractures, which are proximal femur fractures are femur head fractures, fractures of femoral neck and fractures in the trochanteric region – intertrochanteric, pertrochanteric and subtrochanteric fractures. All this fractures have high risk of morbidity and mortality considering elderly population often have one or more chronic disease. All patients with hip fractures are very complex and treatment of it is complex too, so new situation with appear of SARS – COV2 virus and COVID pandemic worldwide put a lot of new challenges in treatment of this patients. Patients with hip fractures beside adequate treatment needs an adequate nursing care too. These patients come on emergency surgery department and after diagnostic proceduras they are placed on traumatology ward till operative treatment. After operation, dependece of whole organisam status and other comorbidity these patients are placed in recovery room or in intensive care unit and after that on the ward again. Considering that patients with hip fractures needs preoperative, perioperative and postoperative care. Nurses have knowledge, skills and competences for nursing care but new situation with COVID pandemic put the need for new knowledge and instructions and be up to date with them and implement them in everyday work from COVID pandemic appear till today and in future, till COVID pandemic will be over.

KEY WORDS: hip fractures, COVID pandemic, nursing care

Sadržaj

1. Uvod.....	1
2. Anatomija i fiziologija zgloba kuka.....	3
2.1. Anatomija zgloba kuka	3
2.2. Fiziologija zgloba kuka.....	4
3. Epidemiologija prijeloma kuka.....	6
4. Etiologija prijeloma kuka.....	9
5. Klinička slika i znakovi prijeloma kuka	11
6. Klasifikacija prijeloma kuka	12
8. Liječenje prijeloma kuka.....	15
9. Komplikacije prijeloma kuka.....	21
10. Prognoza i rehabilitacija	24
11. Zbrinjavanje prijeloma kuka u doba pandemije COVID 19.....	26
12. Sestrinska skrb za pacijenta s prijelomom kuka	28
12.1. Preoperativna zdravstvena njega pacijenta	28
12.1.1. Priprema pacijenta dan prije operativnog zahvata	29
12.1.2. Priprema pacijenta na dan operativnog zahvata.....	29
12.2. Perioperativna zdravstvena njega pacijenta	29
12.3. Postoperativna zdravstvena njega pacijenta.....	33
13. Zaključak.....	34
14. Literatura.....	35
15. Prilozi.....	41

Popis korištenih kratica

AO klasifikacija radna skupina za pitanja osteosinteze

AAOS Američka akademija ortopedskih kirurga CT kompjuterizirana tomografija

BOA Britansko ortopedsko društvo

CHS kanulirani klinasti vijak

Klizni klinasti vijak (SHS)

KG krvna grupa

KKS kompletna krvna slika

MR magnetska rezonancija

NICE Nacionalni institut za kliničku izvrsnost

Rh - rezus faktor

RTG radiografija

SHS klizni klinasti vijak

UZV ultrazvuk

TEP totalna endoproteza kuka

THR potpuna zamjena kuka

1. Uvod

Prijelomi kuka opisuju prijelom proksimalne bedrene kosti između glave bedrene kosti i 5 cm distalnije od donjeg trohantera (1). Prema ovoj definiciji, prijelomi kuka su opće prihvaćena terminologija za prijelome proksimalnog dijela bedrene kosti (femura) – prijelomi vrata bedrene kosti te prijelomi u području trohantera – intertrohanterni, pertrohanterni i subtrohanterni prijelomi. Ove prijelome najčešće vidamo kod starijih osoba jer su kod njih kosti najčešće zahvaćene osteoporozom, a najčešće imaju i jednu ili više kroničnih bolesti kako fizičkih, tako i mentalnih (dijabetes mellitus, hipertenzija, demencije isl.), te uslijed svih tih promjena lako padnu pri obavljanju svakodnevnih aktivnosti i dođe do prijeloma u području kuka. Prosjek godina je od 65 – 90 i više, najčešće oko 80 godina, a češći su kod žena. Obzirom na godine te popratne komorbiditete cilj liječenja je što prije pacijentu omogućiti ponovno ustajanje iz kreveta i što veće opterećenje na nogu koja je slomljena. Ovaj cilj se postiže operacijskim zahvatom tijekom kojeg se namjeste, odnosno reponiraju ulomci na mjestu prijeloma te nakon toga fiksiraju adekvatnim implantatom. Vrsta implantata ovisi o anatomskom dijelu proksimalnog femura na kojem je prijelom, a o vrsti implantata ovisi nakon koliko vremena se pacijent može dići na noge uz pomoć fizioterapeuta te ortopedskog pomagala (najčešće hodalice ili eventualno štake) te kolikim opterećenjem smije stati na operiranu nogu. Prijelomi kuka predstavljaju važnu zdravstvenu dvojbu koja godišnje košta milijarde američkih dolara (1). U današnje vrijeme prijelomi kuka su veliki financijski teret zdravstvenog sustava, pa i cijelog društva u većini zemalja u svijetu jer su liječenje i rehabilitacija dugi i troškovi istih su veliki. Liječenje pacijenata s prijelomima kuka zahtijeva multidisciplinarni pristup, uključujući medicinske stručnjake i rehabilitaciju, a često i socijalnog radnika. Rehabilitacijske tehnike zbrinjavanja trebaju biti prilagođene potrebama pacijenata; treba razmotriti ranu mobilizaciju nakon koje slijede rehabilitacijske vježbe u institucionalnim, kućnim i grupnim uvjetima kako bi se maksimalno obnovile sposobnosti košanog sustava (5). Većina prijeloma liječi se kirurški, osim ako pacijent nema značajne komorbiditete. Prijelom kukova kod mlađih osoba obično se javlja tijekom prometnih nesreća, dugih padova ili drugih teških trauma. Većina prijeloma kuka ipak se događa ljudima starijim od 60 godina. Prijelomi kuka mogu uzrokovati brojne komplikacije. U starijih pacijenata to uključuje (3):

- veća šansa za mortalitet (oko 20 posto pacijenata umre u roku od godinu dana)
- izazovan oporavak (procjenjuje se da se samo 1 od 4 pacijenta potpuno oporavi)

- dug boravak u bolnici (prosječno 1 do 2 tjedna), s mogućim prijemom u rehabilitacijsku ustanovu
- potencijalni gubitak neovisnosti, smanjena kvaliteta života i depresija

Put do oporavka za pacijente s prijelomom kuka dug je i većina pacijenata možda neće povratiti svoj funkcionalni status prije prijeloma. Međusobnom suradnjom liječnika i medicinske sestre, dobiva se bolji uvid u stanje pacijenta, a stalnim nadzorom pacijenta prikupljaju se informacije o njemu i njegovom procesu liječenja koje se prenose članovima tima i obitelji.

2. Anatomija i fiziologija zgloba kuka

2.1. Anatomija zgloba kuka

Zglob kuka je kuglični i čahurni zglob koji je točka artikulacije između glave bedrene kosti i acetabuluma zdjelice (6). Primarna funkcija zgloba kuka je pružanje dinamičke potpore težini tijela/trupa, istovremeno olakšavajući prijenos sile i tereta s aksijalnog kostura na donje ekstremitete, omogućujući pokretljivost (6). Zglob kuka povezuje donje ekstremitete s aksijalnim kosturom. Osim pokreta, zglob kuka olakšava nošenje težine.

Stabilnost kuka proizlazi iz nekoliko čimbenika. Zbog dubine acetabuluma može obuhvatiti gotovo cijelu glavu femura (6). Dodatni fibro-hrskavičasti ovratnik okružuje acetabulum, acetabularni labrum, koji pruža sljedeće funkcije:

- prijenos tereta
- održavanje negativnog tlaka (tj. "vakuumska brtva") za poboljšanje stabilnosti zgloba kuka
- regulira hidrodinamička svojstva sinovijalne tekućine (6)

Kapsula zgloba kuka čvrsto je produžena i opuštenija u fleksiji. Kapsularni ligamenti uključuju iliofemoralni ligament (*Y ligament Bigelowa*), te pubofemoralni i ischiofemoralni ligamenti (3). Ilio-femoralni ligament najjači je ligament u tijelu. Pubofemoralni ligament sprječava višak otmice i ekstenzije, ischiofemoralni sprječava višak ekstenzije, a iliofemoralni sprečava hiperekstenziju (3).

Najčešća varijanta opskrbe kuka krvlju je iz medijalnog cirkumfleksa i bočnog cirkumfleksa femoralnih arterija, od kojih je svaka ogranak profunda femoris (duboke arterije bedra) (6). *Profunda femoris* je grana bedrene arterije koja putuje straga. Dodatni je doprinos fovealne arterije (arterija na glavi bedrene kosti), grane stražnjeg odjela obturacijske arterije, koja putuje u ligamentnu glavu bedrene kosti (6).

Mišići zgloba kuka mogu se grupirati na temelju njihovih funkcija u odnosu na pokrete kuka. Fleksija: Primarno se postiže preko velikog psoas-a i iliacus-a, uz određenu pomoć pektineusa, rectus femoris-a i sartoriusa (7). Istezanje primarno se postiže preko gluteusa maximusa, kao i mišića koljena. Medijalna rotacija postiže se preko tenzora fasciae latae i vlaknima gluteus mediusa i minimusa (7). Bočna rotacija, postignuta je obturacijskim mišićima, quadratus femoris i gemelli uz pomoć gluteus maximusa, sartoriusa i piriformisa (7). Addukcija se izvodi preko aduktora longusa, brevis i magnusa uz pomoć gracilisa i pektineusa (7).

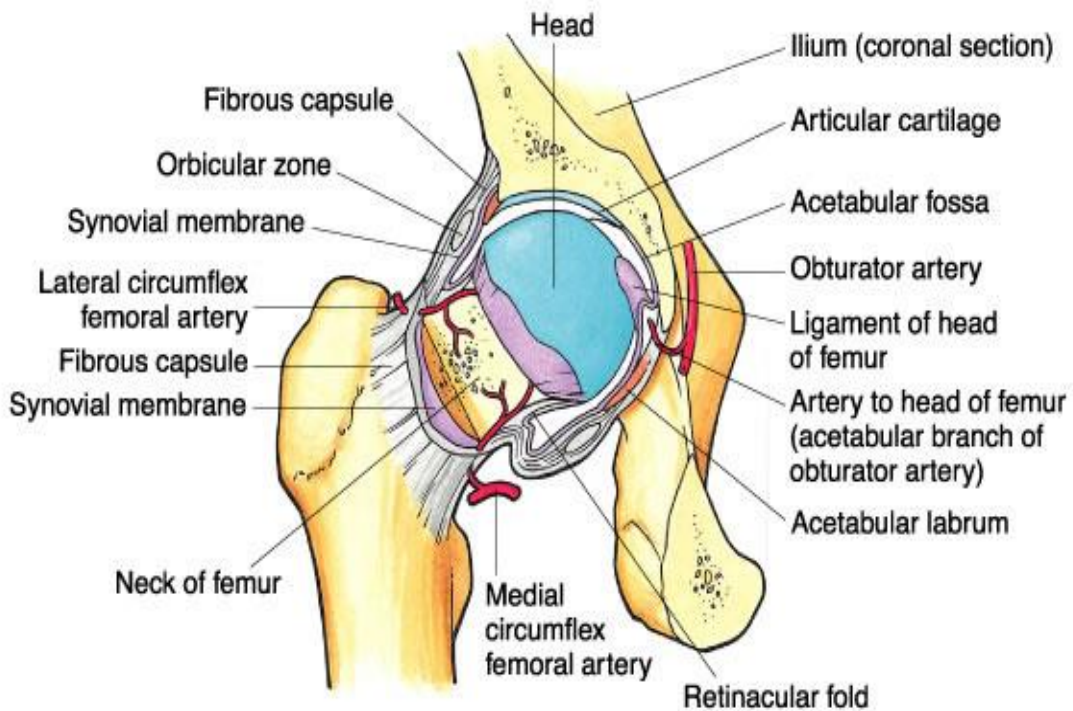


FIGURE 6.29 Blood supply of the head and neck of the femur. Anterior view. A section of bone has been removed from the femoral neck.

Copyright © 2003 Lippincott Williams & Wilkins

Slika 1. Anatomija zgloba kuka

Izvor: <https://www.google.com/search?q=anatomija+zgloba+kuka>

2.2. Fiziologija zgloba kuka

Kuk je složena anatomska struktura sastavljena od koštanih, ligamentnih i mišićnih struktura odgovornih za prijenos težine tijela iz aksijalnog kostura u donje ekstremitete (8). To se mora postići uz omogućavanje dinamičkog opterećenja tijekom aktivnosti kao što su hod i ravnoteža. Procjena boli kuka i periartikularne patologije može biti izazovna zbog složene lokalne anatomije i široke diferencijalne dijagnoze. Razumijevanje osnovne biomehaničke i kinematičke funkcije kuka i posljedica pridružene patologije može uvelike pomoći ortopedu u odgovarajućoj dijagnostici i liječenju prijeloma kuka (8). Primarna funkcija zgloba kuka je podnošenje težine. Brojni su čimbenici koji utječu na povećanje stabilnosti zgloba. Prva struktura je acetabulum. Duboka je i obuhvaća gotovo cijelu glavu bedrene kosti. Time se smanjuje vjerojatnost iskliznuća glave iz acetabuluma (dislokacija). Oko acetabuluma postoji

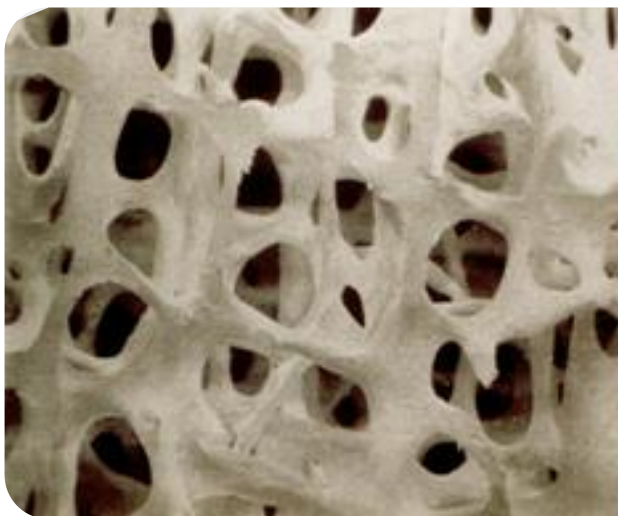fibrokartilaginozni prsten u obliku potkove koji povećava njegovu dubinu, poznat kao acetabularni labrum (9). Povećanje dubine osigurava veću zglobnu površinu, dodatno poboljšavajući stabilnost zgloba (9). Iliofemoralni, pubofemoralni i ishiofemoralni ligamenti vrlo su snažni i zajedno s zadebljanom zglobnom čahutom pružaju veliki stupanj stabilnosti (9). Ovi ligamenti imaju jedinstvenu spiralnu orijentaciju; to uzrokuje njihovo zatezanje kada se spoj produži.

Stupanj do kojeg može doći do savijanja kuka ovisi o tome je li koljeno savijeno - to opušta mišiće tetive te povećava raspon fleksije. Ekstenzija u zglobu kuka ograničena je zglobnom kapsulom i iliofemoralnim ligamentom. Ove se strukture tijekom zatezanja zatežu kako bi se ograničilo daljnje kretanje (9).

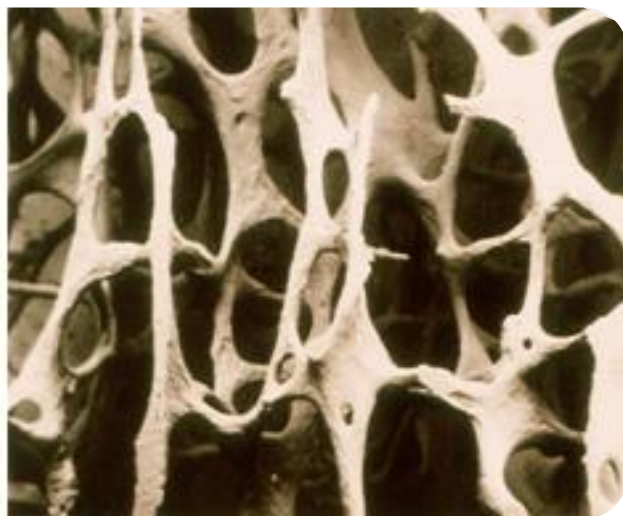
3. Epidemiologija prijeloma kuka

Prijelom kuka vodeći je uzrok visokog morbiditeta (30% –50% pacijenata gubi funkcionalnu neovisnost) i mortaliteta (približno 22% stope smrtnosti nakon jedne godine) (10). Prijelom kuka važno je i iscrpljujuće stanje u starijih ljudi, osobito u žena. Epidemiološki podaci razlikuju se od zemlje do zemlje, ali globalno se procjenjuje da će prijelomi kuka zahvatiti oko 18% žena i 6% muškaraca (11). Iako dobno standardizirana incidencija postupno opada u mnogim zemljama, to je daleko nadmašeno starenjem stanovništva. Stoga se očekuje da će se globalni broj prijeloma kuka povećati s 1,26 milijuna 1990. na 4,5 milijuna do 2050. godine (11). Izravni troškovi povezani s ovim stanjem ogromni su jer zahtijevaju dugo razdoblje hospitalizacije i naknadnu rehabilitaciju. Nadalje, prijelom kuka povezan je s razvojem drugih negativnih posljedica, poput invaliditeta, depresije i kardiovaskularnih bolesti, s dodatnim troškovima za društvo (11).

Međutim, posljednjih desetljeća također se povećala dobno specifična incidencija prijeloma kuka, a u mnogim zemljama taj porast nije ublažen. Razlozi za dobno povećanje nisu poznati: povećanje dobno prilagođene učestalosti padova starijih osoba s popratnim pogoršanjem kvalitete kosti prilagođene dobi (čvrstoća, mineralna gustoća) može djelomično objasniti pojavu.



Slika 2. Izgled zdrave kosti



Slika 3. Izgled osteoporotične kosti

Izvor: www.aofoundation/aotrauma.org

Stope incidencije prijeloma kuka znatno variraju od populacije do populacije i od rase do rase, ali eksponencijalno rastu s godinama u svakoj skupini. Najveće incidencije opisane su u bijelaca Sjeverne Europe (Skandinavija) i Sjeverne Amerike. U dobi od 80 godina svaka peta žena, a u dobi od 90 godina gotovo svaka druga žena doživjela je prijelom kuka (12). Budući da populacija stari u cijelom svijetu, i prosječna starost pacijenata s prijelomom kuka brzo se povećava. U cijelom svijetu učestalost prijeloma kuka je oko dva puta veća kod žena nego kod muškaraca. Prekomjerna zastupljenost žena objašnjena je nižom koštanom masom i gustoćom kostiju te većom učestalošću pada. Epidemiološka istraživanja pokazuju da su trohanterni prijelomi sve veći problem jer se u usporedbi s prijelomima vrata bedrene kosti njihov relativni broj postupno povećava s dobi u žena nakon 60. godine života i budući da se pokazalo da se njihova incidencija povećava u oba spola i u svim dobnim skupinama tijekom posljednjih desetljeća (12). To može imati izravne posljedice po javno zdravlje jer su mortalitet, morbiditet i troškovi uzrokovani trohanternim prijelomima veći od onih kod prijeloma vrata bedrene kosti. Smanjena gustoća (čvrstoća) kostiju prema dobi i posljednjih desetljeća najčešće je spominjan razlog povećanja trohanternih prijeloma. Iz svega navedenog, može se zaključiti kako su prijelomi kuka postali javnozdravstveni problem, a obzirom na specifičnost populacije i liječenja, razvila se nova uska specijalnost unutar zdravstvene skrbi naziva ortogerijatrija. Ova grana medicine je dosta „mlada“ ali se sve više razvija upravo zbog starenja stanovništva i specifičnih problema vezanih uz prijelome u toj dobi kako bi se postigao što bolji ishod liječenja.

COVID pandemija je novonastala situacija svugdje u svijetu i stavila je pred sve zdravstvene djelatnike nove izazove te potrebu za novim znanjima i istraživanjima, a obzirom na trajanje još ih nema puno i svakim danom se može pronaći i pročitati nešto novo na temelju iskustava pojedine bolnice ili države koja je objavila svoja zapažanja ili rezultate istraživanja. Navodim rezultate jednog istraživanja iz 2020. godine o povezanosti prijeloma kuka i COVID pandemije.

U provedenom istraživanju 2020. godine ukupno je zabilježeno 36 prijeloma kuka u 2020, u usporedbi s 45 u 2019, što je rezultiralo smanjenjem prezentacijom za 20% (13). Tridesetodnevna smrtnost pri prijelomima kuka tijekom krize Covid-19 iznosila je 8,3 % u usporedbi s 2,2 % u 2020 (13). Infekcija Covid-19 statistički je povezana s 30-dnevnim mortalitetom u kohorti 2020. Pozitivan bris Covid-19 povezan je s većom smrtnošću. Ova su

zapažanja od iznimne važnosti za osiguravanje odgovarajućeg planiranja i pružanja usluga u svjetlu potencijalnog "drugog i trećeg vala" infekcije Covid-19 (13).

4. Etiologija prijeloma kuka

Padovi i ozljede povezane s padom su među najozbiljnijim i najčešćim medicinskim problemima sa kojima se suočavaju starije osobe. Prijelom kuka, jedna od najtežih posljedica pada kod starijih osoba, javlja se u samo oko 1% padova (14). Unatoč tome, prijelom kuka čini veliki udio invalidnosti, smrti i medicinskih troškova povezanih s padovima. Mjereno njihovom učestalošću, utjecajem na kvalitetu života i ekonomskim troškovima, prijelomi kuka su javnozdravstveni problem kriznih razmjera (15). Identificiranje onih koji su u opasnosti od štetnih padova zahtijeva razumijevanje koje vrste padova rezultiraju ozljedama i prijelomima. U starijih osoba koje padaju, kod većine kojih je mineralna gustoća kostiju kuka već nekoliko standardnih odstupanja ispod vršnih vrijednosti, ozbiljnost pada (što se odražava padom u stranu i utjecajem na kuk) i tjelesni habitus važni su čimbenici rizika za prijelom i dodir frakcije kuka na području rizika kojemu je znanje o mineralnoj gustoći kostiju potpuno nedostajalo (14). Ovi nalazi jasno ukazuju na to da čimbenici povezani s opterećenjem i krhkošću kostiju igraju važnu ulogu u etiologiji prijeloma kuka.

Zglob kuka može podnijeti ponovljene pokrete i priličnu količinu trošenja. Unatoč svojoj trajnosti, zglob kuka nije neuništiv. S godinama i upotrebom hrskavica se može istrošiti ili oštetiti. Mišići i tetive u kuku mogu se pretjerano koristiti. Kostu u kuku mogu se slomiti tijekom pada ili druge ozljede. Bilo koje od ovih stanja može dovesti do bolova u kukovima. S godinama kosti mogu postati slabe i lomljive. Oslabljene kosti vjerojatnije će se slomiti tijekom pada. Osteoporoza pomaže samo u prijelomu kosti s manje energije od kosti koja nije osteoporotična. Utvrđeno je da, iako svi stariji ljudi imaju osteoporozu, samo će neki doživjeti pad, a da će manje od polovice onih koji padnu pretrpjeti bilo kakvu ozljedu kao posljedicu toga (16). Štoviše, od osoba u dobi od 65 godina ili starijih koje ipak dožive pad, više od polovice će se ponoviti ovaj događaj u roku od godinu dana (16).

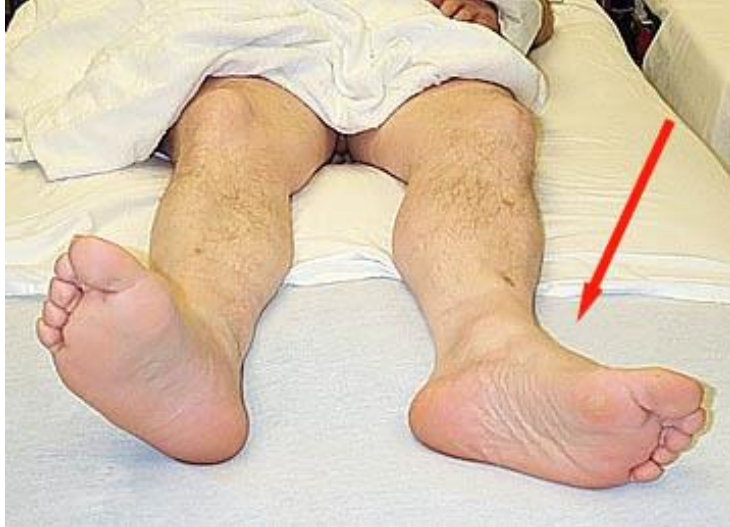Manjak mineralizacije također je predložen kao uzrok "slabosti kostiju" zbog čega su starije osobe podložne "osteoporotičnom" prijelomu kuka (16). No, prema posljednjim istraživanjima, problem mineralizacije kod starijih osoba nije problem redovitog smanjenja kalcija u kosti, već nepravilne raspodjele mineralizacije (16).

Starenje je povezano s promjenama u vratu femura koje povećavaju rizik od prijeloma. Poroznost kortikalne kosti također se povećava s godinama, pri čemu se poroznost povećava sa 4 % u mladim zdravim pacijenata na blizu 50 % u starijih bolesnika (20). Osim toga, mikropukotine

se postupno nakupljaju u kortikalnoj kosti i značajno se povećavaju s godinama (20). Ove mikropukotine općenito se brže skupljaju u žena u odnosu na muškarce (20). Gornji dio vrata bedrene kosti prolazi više kortikalnog stanjivanja jer podnosi manje opterećenje u usporedbi s donjim dijelovima vrata bedrene kosti, pa je stoga veći rizik od prijeloma (20).

5. Klinička slika i znakovi prijeloma kuka

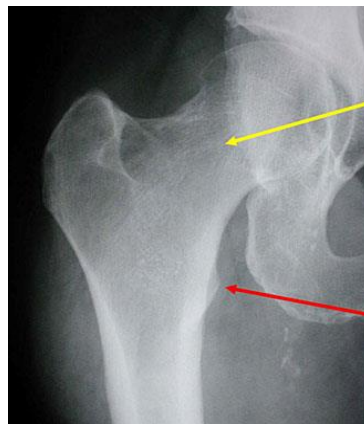
Pacijenti s prijelomima kuka imaju bolove u preponama i ne mogu podnijeti težinu na zahvaćenom ekstremitetu. Tijekom fizikalnog pregleda, prijelom je prisutan s vanjskom rotacijom i abdukcijom, a noga će izgledati skraćena (2).



Slika 4. Položaj noge kod prijeloma kuka

Izvor: Fotografija napravljena na radnom mjestu (KBC Zagreb)

Obična radiografija s bočnim prikazom kuka preko stola i anteroposteriornim pogledom na zdjelicu obično potvrđuje dijagnozu prijeloma (2).

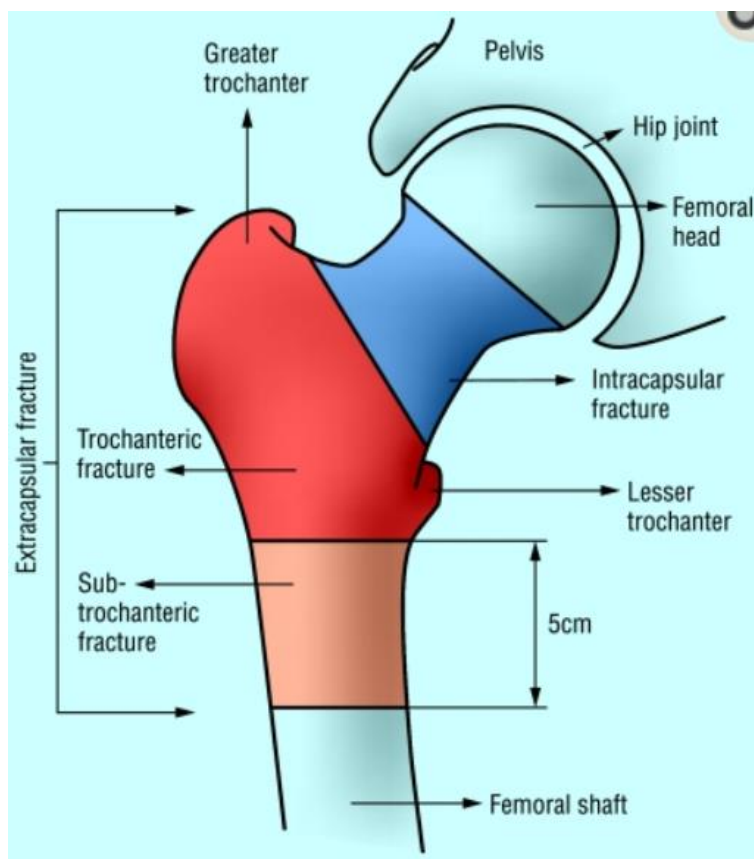


Slika 5. AP radiogram proksimalnog femura

Izvor: Bolnička dokumentacija (KBC Zagreb)

6. Klasifikacija prijeloma kuka

Prijelomi se radiografski mogu klasificirati na intrakapsularne i ekstrakapsularne prijelome. Oni se mogu dalje podijeliti, ovisno o razini prijeloma i prisutnosti ili odsutnosti pomaka i usitnjavanja. Stoga prijelomi kuka mogu biti intrakapsularni, kao što su prijelomi vrata femura, ili ekstrakapsularni, kao što su intertrohanterni, pertrohanterni i subtrohanterni prijelomi.



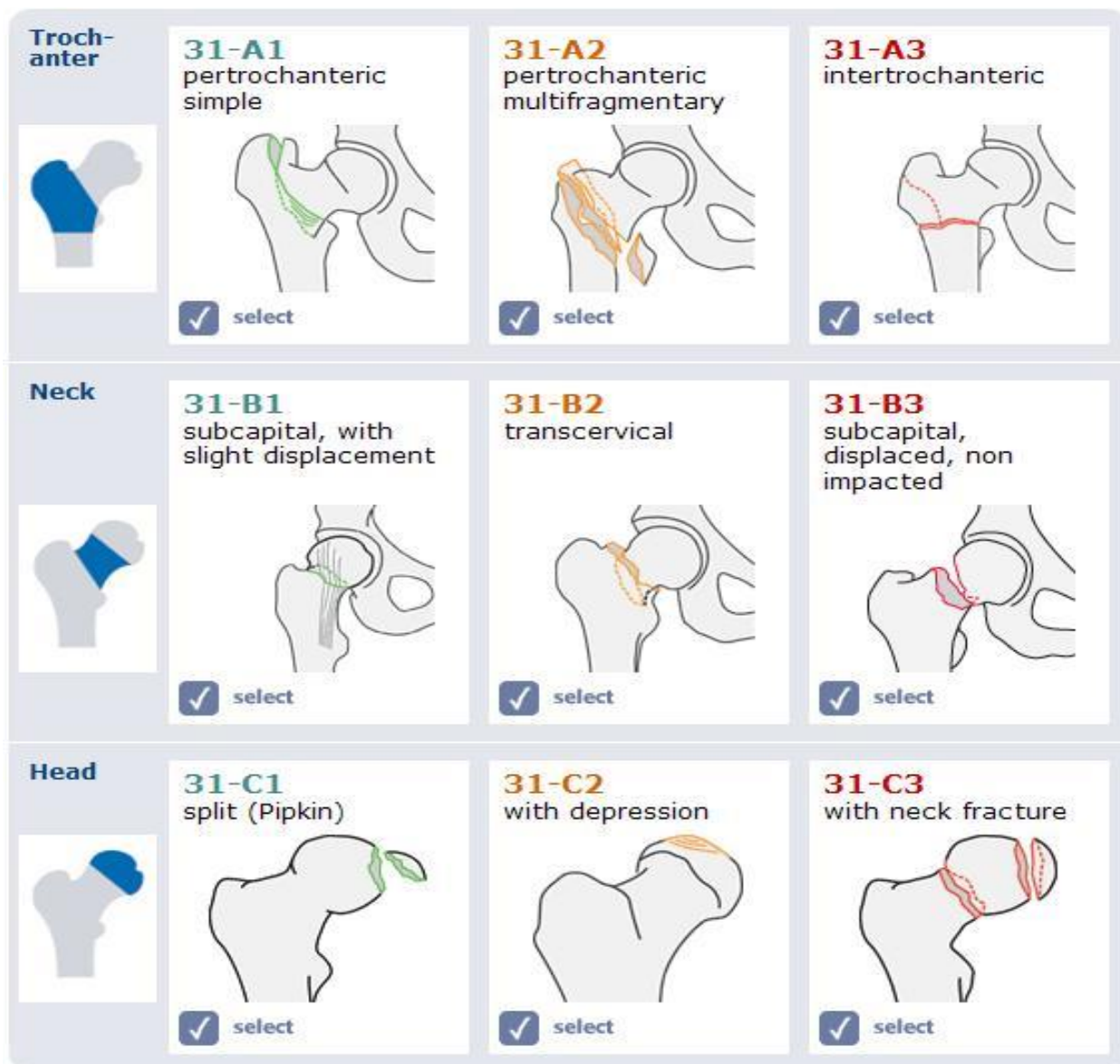
Slika 6. Ekstrakapsularni prijelom kuka

Izvor: <https://www.ncbi.nlm.nih.gov/pmc/articles/PMC1488757/>

Intertrohanterni prijelomi kuka definirani su kao prijelomi između vrata bedrene kosti i malog trohantera. Međutim, najvažniji klasifikacijski sustav za trohanterne prijelome je – da li je uzorak prijeloma stabilan ili nestabilan jer to utječe na izbor implantata (20).

Ekstrakapsularni prijelomi mogu se podijeliti na pertrohanterne i subtrohanterne prijelome (1). Pertrohanterni prijelomi su prijelomi koji se javljaju između velikog i malog trohantera (1).

U suvremenoj praksi ekstrakapsularni prijelomi se opisuju pomoću AO klasifikacije (1):



Slika 7. AO klasifikacija prijeloma proksimalnog femura

Izvor: www.aofoundation/aotrauma.com

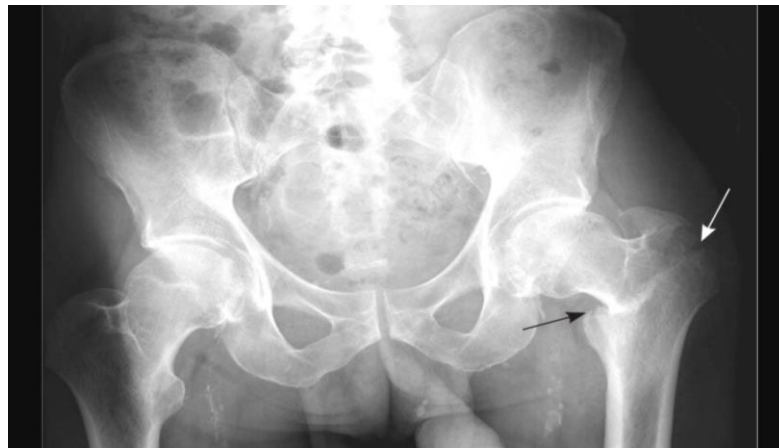Prepoznavanje različitih vrsta prijeloma važno je jer utječe na kirurško liječenje. Subtrohanterni prijelomi nastaju između malog trohantera i 5 cm distalnije od malog trohantera (1). Oni su povijesno bili klasificirani prema Russell-Taylor klasifikaciji, ali sada imaju modernizirani sustav klasifikacije AO (1).

7. Dijagnostika prijeloma kuka

Dijagnostika prijeloma kuka postavlja se na temelju kliničkog pregleda i radiološke obrade. Kod kliničkog pregleda kuka liječnik primjenjuje metode inspekcije, palpacije i ispitivanje pokretljivosti.

Dijagnostika prijeloma postavlja se na temelju kliničkog pregleda i pregleda ozlijeđenog uda. Snimanje kuka kod sumnje na prijelom obično započinje običnom radiografijom (RTG). Prijelom napreznja ili prijelom bez pomaka možda nema očite znakove deformacije. Međutim, većina pacijenata ima pomak kuka. Kao rezultat toga, kada pacijent leži u ležećem položaju, noga se drži u vanjskoj rotaciji, te izgleda skraćeno. Bolovi se izazivaju rotacijom, kao što je manevar s trupcem, koji uključuje nježnu unutarnju i vanjsku rotaciju potkoljenice i bedra u ležećem položaju (21). Zbog boli i nestabilnosti pacijenti ne mogu izvesti aktivno podizanje ravne noge. Distalne impulse i osjet treba procijeniti i dokumentirati (21). Pacijente je potrebno pregledati radi otkrivanja dodatnih pridruženih ozljeda.

Obična radiografija početni je dijagnostički test prijeloma kuka. Prikladni su bočni prikaz kuka s poprečnog stola i anteroposteriorni prikaz zdjelice.



Slika 8. Radiografski prikaz prijeloma kuka

Izvor: <https://www.aafp.org/afp/2014/0615/hi-res/afp20140615p945-f1.jpg>

8. Liječenje prijeloma kuka

Cijeljenje prijeloma biološki je proces u kontinuitetu od prijeloma do faze zacjeljenosti. Uključuje niz dinamičkih događaja koji u konačnici vraćaju integritet kosti i njezina biomehanička svojstva (43). Proces ozdravljenja počinje odmah nakon ozljede i nastavlja se nakon toga. Na cijeljenje prijeloma utječu fizikalni, kemijski i okolišni čimbenici.

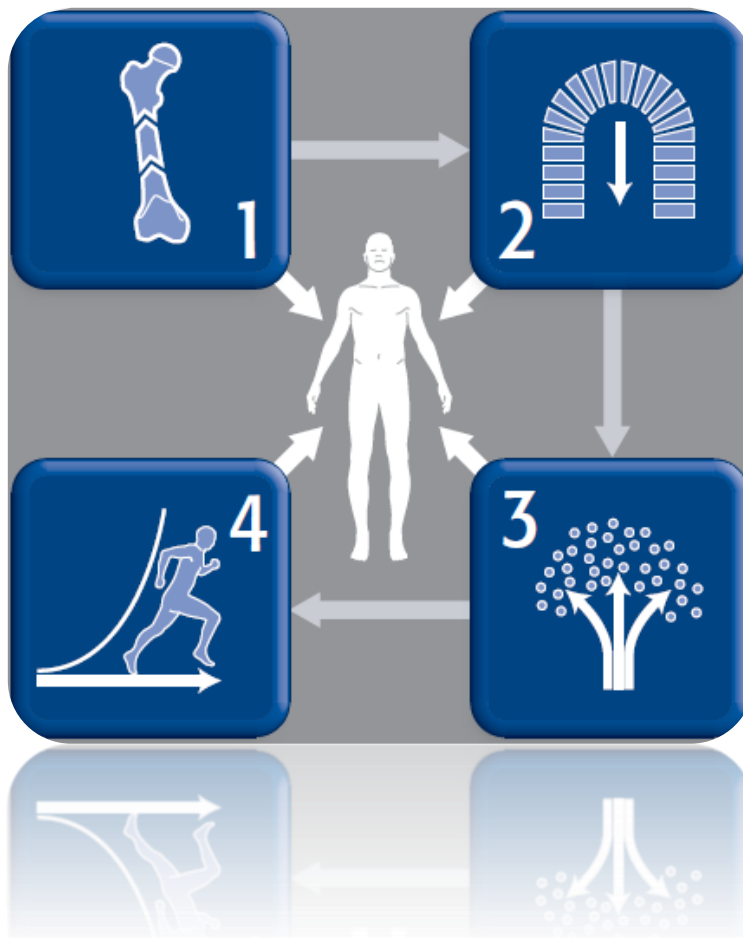
Liječenje prijeloma može biti konzervativno ili operacijsko liječenje.

Konzervativno liječenje prijeloma temelji se na Bohlerovom pravilu 3R – repozicija, retencija i rehabilitacija. Repoziciju je potrebno napraviti ako postoji pomak ulomaka kod prijeloma ili kod dislokacije zgloba bez prijeloma. Ukoliko nije došlo do pomaka ulomaka, repozicija nije potrebna jer se zadržala. Drugo načelo, retencija, znači da je potrebno repoziciju, tj. dobar položaj frakturnih ulomaka zadržati u tom položaju što se postiže dobrom imobilizacijom, te rehabilitacija s kojom bi trebalo krenuti što ranije, makar statičkim vježbama mišića dok je ekstremitet u imobilizaciji i mirovanju. Obzirom da konzervativno liječenje zahtijeva mirovanje u imobilizaciji, kod prijeloma kuka u starijoj dobi se izbjegava kako bi se prevenirale komplikacije, počevši od komplikacija dugotrajnog ležanja sve do tromboze isl. Konzervativnom metodom se liječe prijelomi kuka kod pacijenata koji imaju apsolutnu kontraindikaciju za operativni zahvat te kod pacijenata kojima se operativnim zahvatom ne bi poboljšala kvaliteta života (npr. nisu bili pokretni ni prije prijeloma), dok se svi prijelomi kuka osim ove dvije kategorije pacijenata liječe kirurškim zahvatom – operacijsko liječenje je postalo standard zbrinjavanja prijeloma kuka.

Procjeni pacijenata treba pristupiti multidisciplinarno – kirurg traumatolog, anesteziolog, fizioterapeuti, po potrebi kardiolog ili neurolog, psihijatar (u slučajevima pridruženih kroničnih bolesti) te dijetetičar. Ovakav multidisciplinarni pristup osigurava sveobuhvatnu procjenu i optimizaciju pacijenta prije operacije. Bolnicama se preporučuje da usvoje ovaj pristup i formaliziraju program prijeloma kuka kako bi poboljšali postoperativne ishode i smanjili mortalitet (20).

Tijekom godina kako su se trauma i ortopedija razvijale, razvijale su se operativne tehnike, zajedno s usavršavanjem implantata i instrumenata s ciljem transformacije suvremenog liječenja prijeloma kako bi se osiguralo anatomske ili gotovo anatomske namještanje (repozicija) prijeloma, stabilna fiksacija, bez rane boli raspon pokreta i rehabilitacija (43). Prema AO, radnoj skupini za edukaciju, istraživanje i dokumentiranje operacijskog liječenja prijeloma 4 su načela

koja treba zadovoljiti pri operacijskom liječenju prijeloma, a to je repozicija – anatomska ili funkcionalna, fiksacija ulomaka implantatom osiguravajući apsolutnu ili relativnu stabilnost, očuvanje vaskularizacije kosti te rana mobilizacija pacijenta.



Slika 9. 4 AO načela operacijskog liječenja prijeloma

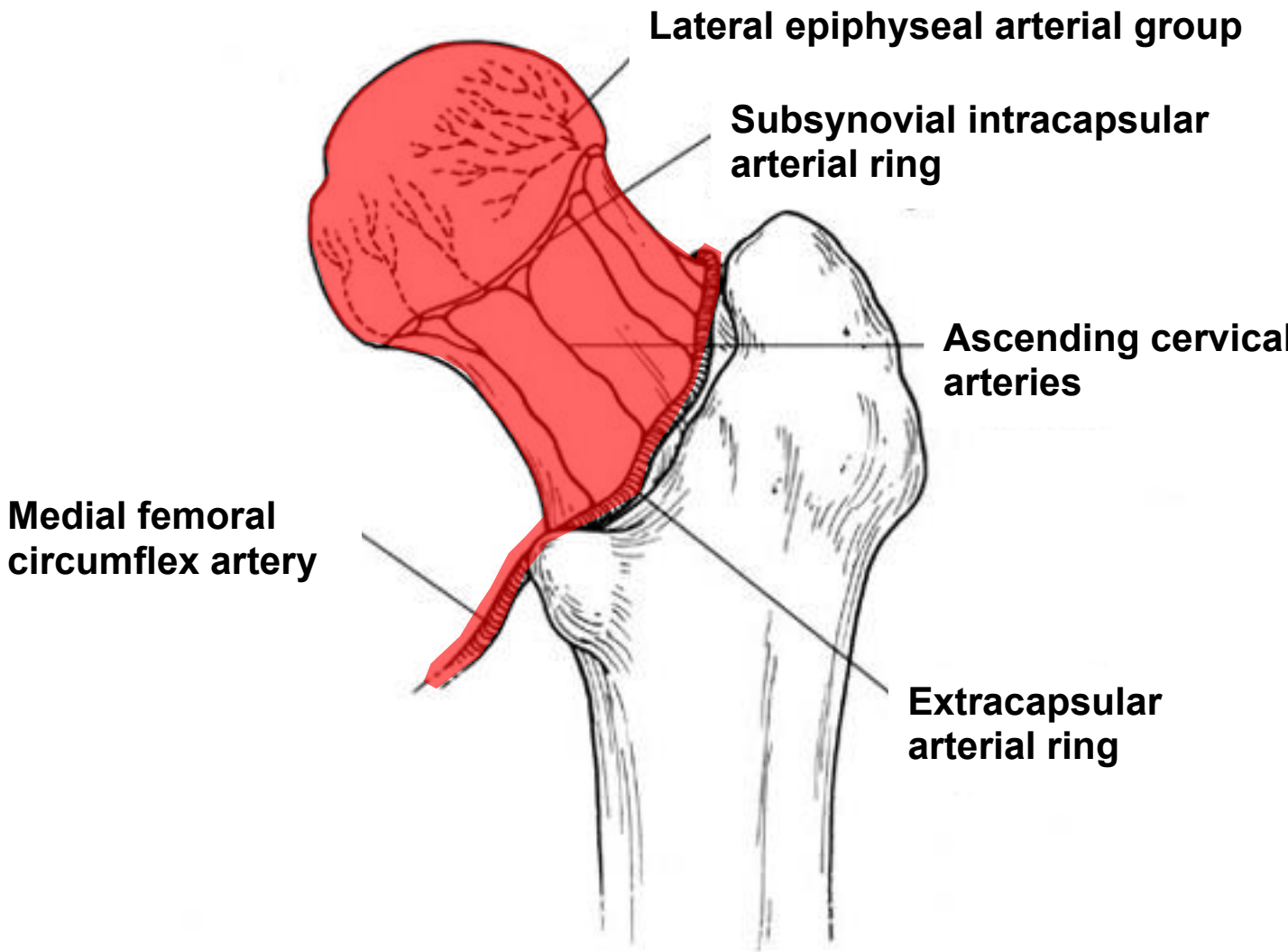
Izvor: www.aofoundation/aotrauma.org

Kirurško liječenje obuhvaća tehnike unutarnje i vanjske repozicije i fiksacije kosti. Kod unutarnje fiksacije kosti liječnici nakon postignute repozicije učvršćuju ulomke pomoću implantata od medicinskog čelika ili raznih legura (npr. titanske legure), zbog trajnog osiguravanja položaja ulomaka. Unutarnja fiksacija, odnosno metoda osteosinteze može biti stabilna i nestabilna. Stabilnom se osteosintezom (još nazvana i rigidnom) koštani ulomci dovode u stanje mirovanja. Stabilna osteosinteza podrazumijeva interfragmentarnu kompresiju ulomaka, što znači da je postavljanjem implantata kirurg postigao da se ulomci ne mogu

pomaknuti ni milimetar. Produljeno čekanje povezano je s povećanim katabolizmom, hipoglikemijom, imunosupresijom i dehidracijom (22). Pacijenti s prijelomom kuka posebno su osjetljivi na komplikacije dehidracije, pa je potrebno osigurati primjerenu hidraciju prije i nakon operacije.

Rana operacija kod pacijenata s prijelomom kuka povezana je s poboljšanim ishodima, pa se stoga preporučuje operacija unutar 48 sati od prijema (1). Pacijenti mogu izgubiti do 1 litru krvi zbog proksimalnih prijeloma bedrene kosti, pa bi zamjenu tekućine i transfuziju krvi liječnici trebali razmotriti na početku (1). Pacijenti bi trebali primiti profilaktičke antibiotike, osobito protiv *Staphylococcus aureus*, prije operacije (1). Osim toga, pacijenti bi trebali primiti tromboembolijsku profilaksu, po mogućnosti s heparinom niske molekularne težine. Produljeno čekanje na operativni zahvat povezano je s povećanim katabolizmom, hipoglikemijom, imunosupresijom i dehidracijom (22). Pacijenti s prijelomom kuka posebno su osjetljivi na komplikacije dehidracije, pa je potrebno osigurati primjerenu hidraciju prije, tijekom i nakon operacije primjenom infuzijskih otopina.

Opskrba krvlju glave femura igra važnu ulogu pri odlučivanju o liječenju prijeloma kuka. Glavni arterijski dovod glave femura dolazi iz medijalne i lateralne cirkumfleksne femoralne arterije (1). Kod intrakapsularnih prijeloma te se žile mogu oštetiti, što rezultira avaskularnom nekrozom glave femura (1).



Slika 10. Vaskularizacija glave femura

Izvor: www.aofoundation/aotrauma.org

Pokazalo se da je artroplastika superiornija od fiksacije (osteosinteze) u starijih pacijenata s pomakom intrakapsularnih prijeloma kuka s obzirom na bol i komplikacije (24). Mogućnosti artroplastike za intrakapsularne prijelome kuka sa pomakom su parcijalna ili totalna zamjena kuka endoprotezom (1). Nedavno veliko multicentrično randomizirano kontrolno ispitivanje nije pokazalo razliku u mortalitetu, nuspojavama ili učestalosti sekundarnih postupaka između skupina pacijenata s hemiartroplastikom i totalnom endoprotezom kuka (26). Što se tiče hemiartroplastike, odnosno parcijalne endoproteze, razlikujemo unipolarne i bipolarne proteze (27). Autori navode kako je unipolarna hemiartroplastika isplativija (27). Korištenje

cementiranih elemenata pogoduje poboljšanoj postoperativnoj funkciji kuka i nižim stopama jatrogenih prijeloma (27). Kirurške mogućnosti su, općenito, fiksacija ili artroplastika. Prednost fiksacije kosti je da čuva izvorni zglob i stoga osigurava bolju dugoročnu funkciju i pokretljivost, stoga je liječnici češće biraju nego artroplastiku (28).

Kod ekstrakapsularnih prijeloma opskrba krvlju glave femura rijetko je ugrožena, pa je najčešća metoda operativnog liječenja unutarnja fiksacija. Način fiksiranja kosti ovisi o vrsti prijeloma (intertrohanterni, pertrohanterni ili subtrohanterni). Ponekad granica prijeloma nije jasna sve dok se ne pregleda na operacijskom stolu, a možda će se u skladu s tim morati promijeniti i kirurški plan (1). Za stabilne trohanterne prijelome (A1), intramedularni čavli (IMN) i klizni vijci za kukove (SHS) su vrlo dobri, te skraćuju postoperativni boravak pacijenta u bolnici (29). Klizni vijci za kukove imaju manji gubitak krvi i vrijeme operacije u usporedbi s IMN –om (29). IMN -ovi su povezani s boljim postoperativnim funkcionalnim rezultatima pa ih AAOS preporučuje (29). Kratki IMN -ovi brži su postupak sa smanjenim gubitkom krvi u usporedbi s dugim IMN -ima, ali s obzirom na funkciju i mortalitet, oba su slična (1).

Subtrohanterni i obrnuti kosi trohanterni (A3) prijelomi posebno su izazovni za operacijsko liječenje zbog njihove nestabilnosti. Preporučuje se fiksacija subtrohanternih prijeloma intramedularnim čavлом koji djeluje povoljno na cijeljenje prijeloma. IMN fiksacija se također preporučuje za obrnute kose prijelome jer tehnika pokazuje odgovarajuću fiksaciju, kao i kraće operativno vrijeme i smanjenu duljinu boravka u bolnici u usporedbi s drugim tehnikama (30). Otvorene tehnike repozicije treba raditi prije fiksacije samo ako se ne može postići odgovarajuća zatvorena repozicija – na posebnom operacijskom stolu koji se koristi u traumatologiji i velika je pomoć pri repoziciji prijeloma kuka, tj. prijeloma proksimalnog femura – tzv. ekstenzijski ili trakcijski op.stol.

U zadnjih, otprilike godinu i pol, osim o već navedenoj osnovnoj pripremi pacijenta za operaciju, obzirom na globalnu pandemiju COV – SARS2 virusa obavezno je pacijentu uzeti bris nazofarinksa za PCR test kojim se dobije uvid da li je pacijent COVID negativan ili pozitivan. U travnju 2020. godine Hrvatsko ortopedsko društvo donijelo je i izdalo „Preporuke za organizaciju dijagnostičkih i terapijskih intervencija kod muskuloskeletnih poremećaja za vrijeme trajanja pandemije virusom COVID-19“. Uz ove preporuke koje su usko vezane za muskuloskeletne poremećaje, svaka zdravstvena ustanova ima također određene protokole koji

su u skladu sa preporukama Svjetske zdravstvene organizacije te naravno uputama i preporukama Stožera civilne zaštite Republike Hrvatske.

Operacijsko liječenje prijeloma kuka tijekom pandemije COVID-19 se razlikuje samo ukoliko je pacijent COVID pozitivan. Tada se osoblje mora zaštititi na način da na sebe obuče kompletnu zaštitu (jednokratna uniforma, kombinezon sa kapuljačom, ffp3 maska, kirurška jednokratna kapa, nazuvci do koljena preko kombinezona, duple rukavice te vizir preko lica) a pacijent ide na operacijski zahvat u operacijsku salu u potpunosti odvojenu od ostalih operacijskih sala a nakon zahvata postoperacijski oporavak je na zasebnom odjelu za COVID pozitivne pacijente, a ukoliko bolnica nema ustrojen poseban odjel, jedna bolesnička soba na odjelu, najudaljenija od ostalih pretvori se u sobu za izolaciju i pacijent se smješta u nju.

9. Komplikacije prijeloma kuka

Istraživanja pokazuju da je stopa smrtnosti između 18 % i 31 % u roku od jedne godine od zadobivenog prijeloma kuka (33). Čimbenici koji povećavaju stope smrtnosti su dob starija od 85 godina, ovisni funkcionalni status, ASA stupanj 3 ili više, muški spol, prethodna povijest karcinoma i razvoj postoperativne komplikacije (33). Samo 40% do 60% pacijenata povrati svoju osnovnu pokretljivost nakon prijeloma kuka, a 20% do 60% prethodno neovisnih osoba zahtijeva pomoć u barem jednoj aktivnosti svakodnevnog života (33). Pacijenti koji žive u domu za starije prije ozljede imaju manju vjerojatnost da će oporaviti svoju funkciju nakon ozljede (1).

Komplikacije nakon prijeloma kuka su raznolike i ovise o više faktora. Medicinske komplikacije mogu zahvatiti oko 20% pacijenata s prijelomom kuka (35). Kognitivne i neurološke promjene, kardiopulmonalni poremećaji (sami ili kombinirani), tromboembolija, krvarenje iz probavnog trakta, komplikacije mokraćnog sustava, perioperativna anemija, elektrolitički i metabolički poremećaji te ožiljci od pritiska najvažnije su medicinske komplikacije nakon operacije kuka u smislu učestalosti, povećanja duljine boravka i perioperativne smrtnosti (35). Komplikacije koje proizlaze iz operacije prijeloma kuka prilično su česte i razlikuju se ovisno o tome je li prijelom intrakapsularni ili ekstrakapsularni. Glavni problemi u intrakapsularnim prijelomima su biološki: vaskularizacija glave bedrene kosti, te nedostatak periosta - glavnog doprinosa zacjeljivanju prijeloma - u vratu bedrene kosti (35). Rana kirurška fiksacija, uloga trombopofilakse te antibiotske profilakse, dobra kontrola boli u perioperativnom i postoperativnom periodu, otkrivanje i liječenje delirija, ispravno liječenje mokraćnih putova, izbjegavanje pothranjenosti, dodatak vitamina D, liječenje osteoporoze i napredovanje u ranu mobilizaciju poboljšavaju funkcionalni oporavak i pospješuju što raniji odlazak pacijenta iz bolnice.

Rano prepoznavanje i djelovanje medicinskih sestara može spriječiti niz navedenih komplikacija. Uobičajene medicinske komplikacije nakon prijeloma kuka su(34):

- Delirij: 13,5% do 33%
- Plućna embolija: 1,4% do 7,5%
- Duboka venska tromboza: 27%
- Upala pluća: 7%
- Infarkt miokarda ili zatajenje srca: 35% do 42%

- Zadržavanje mokraće ili infekcija: 12% do 61%
- Akutna ozljeda bubrega: 11%
- Anemija: 24% do 44%
- Oštećenje pritiska kože: 7% do 9%

Kognitivne komplikacije pojavljuju se u približno 10% pacijenata nakon operacije prijeloma kuka, češće u starijih osoba (> 65 godina) (35). Većina njih nakon operacije pati od blagih problema (nemogućnost koncentracije, pisanja, čitanja knjiga itd.), ali su sposobni prevladati svakodnevne aktivnosti. Postoperativni delirij u pacijenata s prijelomom kuka pojavljuje se normalno nakon operacije i zahvaća 13,5% do 33% tih pacijenata (44). Uzroci postoperativnog delirija mogu uključivati neke od sljedećih faktora - naprednu dob, povijest kognitivnih oštećenja, povijest zlouporabe alkohola, preoperativne lijekove (posebnu pozornost na neprepoznatu upotrebu benzodiazepina), vrstu anestetika koji se koristi tijekom operacije, infekciju, zadržavanje mokraće i poremećaj tekućine ili elektrolita (35). Postoperativni delirij povećava rizik od lošijih ishoda, medicinskih komplikacija, mortaliteta i institucionalizacije u bolesnika s prijelomom kuka (35). Uobičajene postoperativne gastrointestinalne komplikacije nakon operacije prijeloma kuka uključuju dispepsiju, nadutost trbuha, reflekse ileuma i zatvor (35). Gastrointestinalni postoperativni stresni ulkus i sekundarno krvarenje često su dokumentirani kao medicinska komplikacija nakon operacije kuka (35). Prevencija gastrointestinalnog krvarenja s inhibitorima pumpe, te antacidima.

Infekcije mokraćnog sustava vodeći su uzrok bolničkih infekcija i pogađaju 12% do 61% svih pacijenata s prijelomima kuka (35). Infekcije mokraćnog sustava smatraju se važnim rizikom faktora delirija i odgovorne su za produženje boravka u bolnici za još 2,5 dana, pa čak i veću smrtnost (35). Urinarni kateteri su najvažniji rizik povezan s ovom vrstom postoperativne infekcije. Stoga je poželjno ukloniti urinarne katetere unutar 24 sata nakon postavljanja. Učestalost perioperativne anemije u pacijenata s prijelomom kuka kreće se od 24% do 44%, čak je i veća ako se uzme u obzir samo postoperativna (51% do 87%) (35). Oscilacije hemoglobina tijekom boravka u bolnici s prijelomom kuka mogu se pripisati nekoliko uzroka. Prijeoperacijski se obično odnose na sam prijelom, jer gubitak krvi pri prijelomu kuka može iznositi i do 500 ml, dok intraoperacijski uključuje pomicanje tekućine i značajan gubitak krvi tijekom operacije (35). Čimbenici rizika povezani s ovom većom stopom komplikacija uključuju dob, neadekvatnu funkcionalnu razinu prije prijeloma, kardiovaskularne ili plućne bolesti, nizak hemoglobin, tip

prijeloma, anestetički tip (neuraksijalna anestezija i povezana simpatička blokada smanjuje intraoperativno krvarenje čak i pod normotenzivnim uvjetima), duljinu kirurškog zahvata i stupanj intraoperacijskog krvarenja (35). Oko 35% dekubitusa javlja se na kraju prvog tjedna hospitalizacije (35). Čimbenici rizika uključuju dob, pothranjenost, povijest pušenja i sistemske bolesti (35). Korištenje pjene ili madraca s naizmjeničnim pritiskom, posebnih kreveta i opreme za ublažavanje pritiska, agresivna njega kože, njegovanje usmjereno na prevenciju i dobra prehrana pomažu u sprječavanju nastanka oštećenja kože.

Većina ljudi provede 1 do 2 tjedna u bolnici nakon prijeloma kuka. Razdoblje oporavka može biti dugo i može uključivati prijem u rehabilitacijsku ustanovu. Prijelomi kuka mogu rezultirati gubitkom neovisnosti, smanjenom kvalitetom života i depresijom. To se posebno odnosi na starije osobe (44). Čak i uz optimalnu skrb, stariji pacijenti s traumom pate od većeg morbiditeta i mortaliteta u usporedbi s općom populacijom, a često zahtijevaju i skupu bolničku njegu.

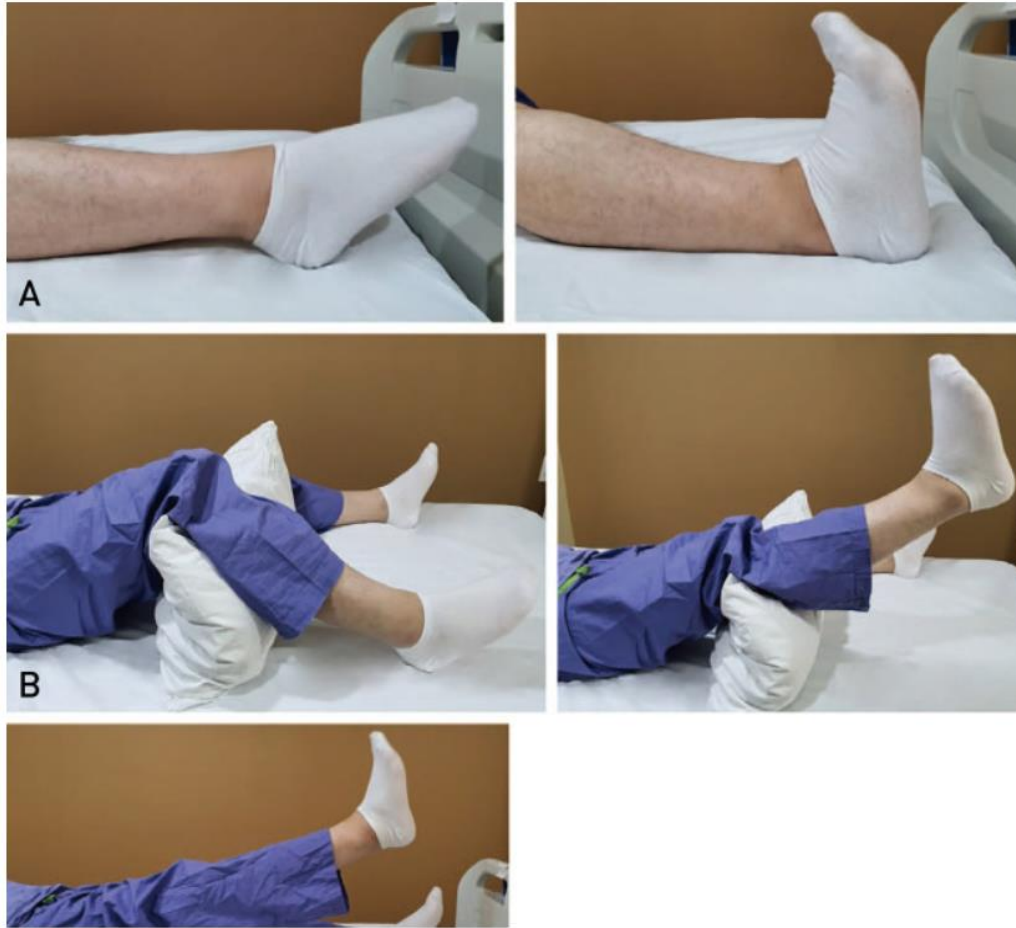10. Prognoza i rehabilitacija

Postoperativna rehabilitacija važna je koliko i početna operacija. Cilj operacije je vratiti mobilnost, pa bi stoga trebalo započeti ranu mobilizaciju. Redovita intenzivna fizioterapija potrebna je za poticanje brzog napredovanja mobilnosti kako bi se pacijentu vratio prvotni status pokretljivosti. Liječenje također mora optimizirati uzroke povezanih komplikacija. Nažalost, mnogi pacijenti ne vraćaju svoju prethodnu razinu mobilnosti.

Rana mobilizacija važna je za optimalno postoperativno zbrinjavanje pacijenata s prijelomima kuka. Rana mobilizacija uključuje ulazak i izlazak iz kreveta, sjedenje i stajanje, sjedenje sa stolca s rukama i hodanje s pomoćnim uređajem, najčešće hodalicom. Ova se početna strategija snažno preporučuje u mnogim smjernicama. Rana mobilizacija pacijenta (započeta unutar 48 sati od operacije) ubrzava funkcionalni oporavak i povezana je s izravnijim otpuštanjem kući i manjim otpuštanjem na skrb na visokoj razini (35). Smjernice Nacionalnog instituta za zdravstvenu i njegu izvrsnosti (NICE) te smjernice Australije i Novog Zelanda (ANZ) preporučuju mobilizaciju sljedeći dan nakon operacije, osim ako su medicinski ili kirurški kontraindicirane (35).

Pacijenti u prosjeku gube više od 50% snage mišića slomljenih ekstremiteta u prvim postoperativnim tjednima u usporedbi sa zdravim udovima; oni s trohanternim prijelomima doživljavaju najveći relativni gubitak (36). Mnoge studije podržavaju intenzivnu fizikalnu terapiju u fazi akutne njege na temelju zapažanja da poboljšava oporavak u usporedbi s odgođenom fizikalnom terapijom (koja počinje više od 3 ili 4 dana nakon operacije) (36). Osim toga, pacijenti koji su nakon visoko intenzivnog programa fizikalne terapije (3 dnevne sesije) u akutnoj fazi u bolnici u prosjeku postigli funkcionalne kriterije otpusta 10 dana ranije nego uobičajena skupina fizikalne terapije (1 dnevna sesija) (36).

Postoperativna rehabilitacija uglavnom je usmjerena na lagano razgibavanje ekstremiteta. Cilj vježbi je povećati mišićnu snagu i steći kontrolu nad udovima, osobito glutealnim i kvadricepsnim mišićima. Ipak, potrebno je konzultirati se s ortopedom koji je obavio operaciju o tome može li se fizikalna terapija provoditi kod pacijenta i koji dan se započinje sa njom. Važno je od kirurga dobiti upute prije podizanja pacijenta koliko smije biti opterećenje pri dizanju na noge i hoduju jer ovisi kojim je implantatom fiksiran prijelom.



Slika 11. Rehabilitacija nakon operativnog zahvata prijeloma kuka

Izvor: <https://www.ncbi.nlm.nih.gov/pmc/articles/PMC7476786/>

11. Zbrinjavanje prijeloma kuka u doba pandemije COVID 19

Zdravstvo u cijelom svijetu pogođeno je pandemijom koronavirusa COVID-19. Zajedno s mnogim drugim zemljama, vlade Ujedinjenog Kraljevstva i Škotske odgovorile su tako što su 23. ožujka 2020. donijele nacionalnu karantenu za smanjenje širenja virusa i zaštitu Nacionalne zdravstvene službe (NHS) od preopterećenja (38). Presječna studija provedena je za razdoblje od 14. ožujka-28. svibnja za 2019. i 2020. godinu u Velikom centru za traumu u Škotskoj. Podaci su prikupljeni prospektivno za 2020. i retrospektivno za 2019 (38). U 2019. godini bilo je uključeno 108 pacijenata, a u 2020. godini 117 pacijenata u razdoblju od 11 tjedana (38). Uključeni su svi pacijenti koji su imali dijagnozu akutnog prijeloma kuka radiografski identificiranu, uključujući intrakapsularne, ekstrakapsularne, intertrohanterne i subtrohanterne proksimalne prijelome bedrene kosti, primljene izravno na traumu i ortopediju (38). Ova studija nije pokazala statističku razliku u 30-dnevnom mortalitetu između kohorte COVID-19 2020. i kohorte 2019., unatoč statistički značajnoj razlici u ocjeni ASA između dvije godine (38). Glavni statistički značajan nalaz je da se vrijeme do otpuštanja smanjilo na prosječno 6,5 dana. Tijekom tog vremenskog razdoblja došlo je do značajnog smanjenja ukupne operativne ortopedske traume u odnosu na 2019. Luceri i sur. opisali su svoje iskustvo u velikom talijanskom centru za traumu na vrhuncu prvog vala, pokazujući smanjenje od 73% u njihovom regionalnom centru za traumu, promatrajući povećanje proksimalnih prijeloma bedrene kosti i prijeloma lomljivosti starijih osoba (39). Oni objašnjavaju kako je ukupno smanjenje broj pacijenata posljedica ograničenja koje je provela talijanska vlada, slično nacionalnom zaključavanju u Velikoj Britaniji.

Naš odgovor na pandemiju rezultirao je restrukturiranjem usluge za kirurške pacijente, pri čemu je u tzv.prvom valu elektivni operacijski program bio zaustavljen i odgođen, te su time smanjeni kapaciteti bolničkih kreveta. Uvedena su dva načina prijema traume za pacijente na koje se sumnja da imaju COVID-19 i za one koji nemaju. Ruggieri i sur. objavili su svoj pristup reorganizaciji hitne kirurgije i zbrinjavanju ortopedskih trauma u velikom centru za traumu tijekom prvog vala pandemije u Venetu, području Italije koje je bilo jako pogođeno COVID-om 19 (40). Ruggieri i sur. također su značajno smanjili kapacitet bolničkih kreveta i pristup traumatološkim pacijentima. Ovi liječnici proveli su testiranje svih prijema i rutinsko testiranje zdravstvenog osoblja, uspostavljajući putove za prijem bez COVID-a i sumnje na COVID-a (40). Ruggieri i sur. usporedili su svoj pristup s pristupom u Lombardiji koja je podvrgnuta testiranju samo u teškim simptomatskim slučajevima i imala je mnogo veći udio potvrđenih slučajeva

pozitivnih na COVID-19 i smrtnih slučajeva od COVID-19 (40) Oni sugeriraju da je pristup brisanja svih pacijenata bolji pristup, pri čemu je moguće izolirati i potvrditi slučajeve COVID-19.

Britansko ortopedsko udruženje (BOA) objavilo je hitne smjernice standarda za traumu i ortopediju (BOAST) na početku pandemije koja je prešla na neoperativnije zbrinjavanje pacijenata s traumom kako bi se smanjio utjecaj na hospitalizaciju pacijenta i njihovo zadržavanje unutar bolničkih ustanova (38). Dok se broj pacijenata s traumom značajno smanjio, broj uputa za pacijente s prijelomom kuka ostao je konstantan tijekom cijelog razdoblja izolacije (38). Iako je došlo do početnog pomaka prema neoperativnom zbrinjavanju pacijenata s općom traumom; najbolja skrb za pacijente s prijelomom kuka je operativno zbrinjavanje radi rane mobilizacije. Konzervativno liječenje u velikoj većini slučajeva prijeloma kuka je neprikladno. Više pacijenata u 2020. otpušteno je u starački dom (2020: 27, 2019: 10), a manji broj pacijenata otpušten je u vlastiti dom 2019. (2020: 25, 2019: 48) (38). Postoji zabrinutost da bi pacijenti koji boravi u staračkom domu mogli imati veći rizik od zaraze COVID-19 nego u bolnici te bi time mogli biti u većem riziku od ranijeg otpuštanja na njegu. Kao što je ovo istraživanje pokazalo, doista je moguće održati najviši standard skrbi za ranjive, starije pacijente.

12. Sestrinska skrb za pacijenta s prijelomom kuka

12.1. Preoperativna zdravstvena njega pacijenta

Dolaskom u bolnicu u hitnoj kirurškoj ambulanti radi se kompletna obrada pacijenta koja uključuje kompletnu laboratorijsku obradu, koagulacijske pretrage, rendgensko snimanje zdjelice i donjih ekstremiteta, analizu urina i RTG srca i pluća za sve bolesnike starije od 60 godina.

Preoperativna priprema pacijenta uključuje (41):

- Sestrinsku anamnezu
- Vađenje krvi za laboratorijske pretrage
- Snimanje EKG, pregled kardiologa
- Potpisivanje pristanaka za operaciju
- Pregled anesteziologa, davanje propisane terapije
- Kontrolu vitalnih znakova

Medicinska sestra koja sudjeluje u zdravstvenoj njezi pacijenta mora imati određene vještine i kompetencije te znanje koje joj omogućavaju pravilno provođenje zdravstvene njege. Pacijenti sa prijelomom kuka u bolnicu većinom dolaze putem zbrinjavanja u hitnoj kirurškoj ambulanti, te se po obradi hospitaliziraju na odjelu traumatologije gdje zatim počinje njihovo zbrinjavanje. Kod samog pacijenta važno je uzeti pravilnu sestrinsku anamnezu kojom dobivamo uvid u podatke o nastanku prijeloma, simptomima, te kako prijelom utječe na kvalitetu života pacijenta. Nakon sestrinske anamneze medicinska sestra vrši klinički pregled pacijenta. Dolaskom pacijenta na odjel medicinska sestra provjerava dokumentaciju poslanu s pacijentom iz hitne ambulante kako bi vidjela napisane upute kirurga i anesteziologa te prema njima pripremila pacijenta – ili za operativni zahvat (ukoliko je na popratnoj dokumentaciji napisano da pacijent ostaje natašte i po pozivu ide u salu) ili ga smjestila u bolesničku sobu i prema uputama liječnika pripremila pacijenta (npr. postaviti venski put, dati infuziju radi hidracije i napisanu terapiju) ukoliko pacijent ide drugi dan na operativni zahvat.. Medicinska sestra također prije operativnog zahvata pruža psihološku podršku pacijentu i educira ga o operativnom zahvatu, te postoperativnom periodu zbrinjavanja. Preoperativna psihološka priprema i edukacija pacijenta imaju dva cilja, a to su: skraćivanje trajanja bolničkog liječenja i smanjenje potrošnje lijekova i ostalog materijala (41). Medicinska sestra pacijentu tijekom cijelog procesa liječenja pruža psihološku potporu. Najvažnije je da sestra i pacijent stvore topao, pozitivan odnos te će se

na taj način smanjiti tjeskoba, potištenost te će se poboljšati suradnja između bolesnika i zdravstvenog osoblja (41).

12.1.1. Priprema pacijenta dan prije operativnog zahvata

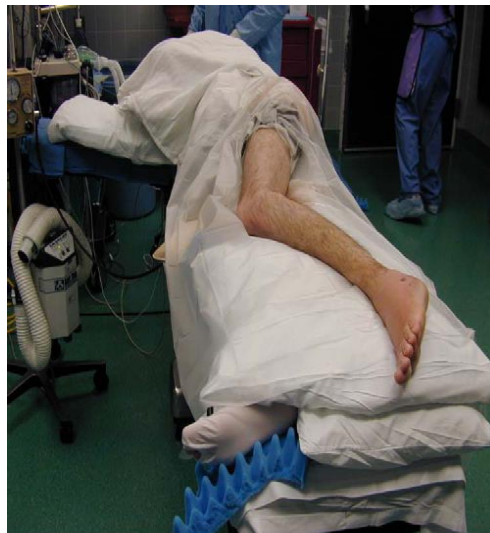Dan prije operativnog zahvata pacijent je na laganoj prehrani. Za ručak pacijent dobiva juhu, a tokom poslije podneva savjetuje mu se unos čaja ili vode sve do ponoći. Kada je pacijent dehidriran tada se potiče na dodatan unos tekućine, a ukoliko ne može unijeti tekućinu na usta ona se nadoknađuje intravenozno u obliku infuzije. Dan prije operativnog zahvata potrebno je pregledati svu dokumentaciju kod bolesnika, time provjeravamo da li je možda potrebno napraviti neke dodatne pretrage koje je tražio anesteziolog u svom nalazu, da li je u dokumentaciji nalaz krvne grupe te da li je pacijent potpisao suglasnosti za operaciju i za anesteziju. Važno je večer prije pacijenta okupati ili istuširati blagim antiseptikom kako bi se bakterije na koži svele na minimum. Noć prije operativnog zahvata pacijent po potrebi dobiva sredstvo za smirenje.

12.1.2. Priprema pacijenta na dan operativnog zahvata

Na dan operativnog zahvata prema nalazu anaesteziologa pacijentu je potrebno izvaditi krvne nalaze, a posebno je važno provjeriti GUK profil ako je osoba dijabetičar, te izmjeriti krvni tlak (41). Prema ordiniranju liječnika operatera pacijent ujutro dobiva ordiniranu terapiju koju popije sa gutljajem vode. Prije operativnog zahvata pacijent se kupa pjenušavim antiseptikom, najčešće klorheksidinom kako bi uklonio bakterije sa sebe. Nepokretan pacijent se kupa u kupaoni u kadi ili u krevetu prema standardnom protokolu pranja u krevetu. Posebnu pozornost potrebno je obratiti na prepone, spolovilo, aksilarnu regiju, te prste na rukama i nogama. Zubna proteza koja nije fiksna vadi se iz usne šupljine. Sav nakit se skida i pohranjuje u odjelni sef. Pacijenta se također potiče na spontano pražnjenje mokraćnog mjehura. Kada se ne može spontano pomokriti, učini mu se kateterizacija. Prije odlaska u operacijsku salu kod pacijenta je važno izmjeriti vitalne znakove. Premedikacija se daje po pozivu anesteziologa, obično 30 minuta prije operativnog zahvata. Medicinska sestra u premedikacijsku listu upisuje koje je lijekove pacijent dobio i u koliko sati. Nakon dobivanja premedikacije pacijent se ne smije dizati iz kreveta. Nakon svih provedenih postupaka pacijent se sa svom medicinskom dokumentacijom transportira u operacijsku salu.

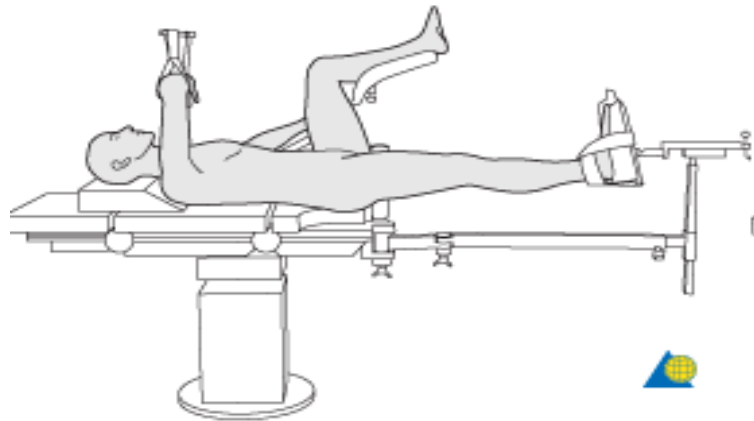
12.2. Perioperativna zdravstvena njega pacijenta

Perioperativna sestrinska skrb započinje dolaskom pacijenta u prostor prekretnjavanja ispred operacijske sale gdje operacijska sestra (instrumentarka) ili med.tehničar preuzimaju pacijenta od sestara s odjela te ga na kolicima voze u operacijsku salu gdje se pacijenta premjesti na operacijski stol. Zdravstvenu njegu u operacijskoj dvorani tzv. „nevidljivi dio sestrinske skrbi“ provodi anesteziološki tim i operacijska sestra – instrumentarka i med. tehničar u sali. Instrumentarka u traumatološkoj operacijskoj sali kao i med.tehničar moraju imati puno znanja, iskustva i vještina jer se priprema pacijenta razlikuje ovisno o vrsti prijeloma te planirane vrste implantata za fiksaciju prijeloma. Prije premještanja pacijenta na operacijski stol važno je znati navedeno jer ovisno o vrsti prijeloma i implantata se pacijenta premješta na klasičan operacijski stol ili na ekstenzijski ili trakcijski op.stol. Kod planiranog zahvata endoproteze kuka pacijent se premješta na klasičan operacijski stol, dok kod osteosinteze drugim implantatima pacijenta je potrebno premjestiti na ekstenzijski stol. Anesteziološki tim priprema pacijenta i uvodi ga u anesteziju (opća ili spinalna), te kada završe instrumentarka ili tehničar u sali počinju pripremati pacijenta. Pacijent se namješta u potreban položaj za operaciju nakon što je anesteziran, na pažljiv način da bude siguran tijekom cijelog operativnog zahvata.



Slika 12. Bočni položaj pacijenta kod operacija endoproteze kuka

Izvor: Fotografija sa radnog mjesta



Slika 13. Položaj pacijenta na ekstenzijskom stolu za osteosintezu prijeloma kuka

Izvor: www.aofoundation/aotrauma.org

Nakon što je pacijent dobro namješten važno je postaviti neutralnu elektrodu zbog upotrebe elektrotermokautera, zatim se brije operacijsko polje kako bi asistent kirurga mogao pripremiti operacijsko polje. Kada je operacijsko polje pripremljeno, “oprana” instrumentarka sa kirurgom sterilno pokriva pacijenta na način da je otkriveno samo operacijsko polje. Tijekom cijelog kirurškog zahvata, instrumentarka prati tijek zahvata i daje kirurgu u ruke potrebne instrumente i implantate te na kraju zahvata opere i sterilno pokrije operacijsku ranu.

Kada se prijelom kuka operacijski liječi osteosintezom određenim implantatom, veći dio zahvata se radi pod kontrolom intraoperacijskog RTG uređaja, tzv. C-luka, te je stoga potrebna zaštita osoblja od ionizirajućeg zračenja. Zaštitna oprema mora biti pospremljena na pravilan način kako se ne bi oštetilo olovo unutar opreme. Dostupna zaštitna oprema su olovne pregače koje mogu biti u jednom ili u dva dijela, štitnik za štitnjaču te naočale sa zaštitnim premazom olova. Za operacijsko osoblje koje nije sterilno obučeno za operacijskim stolom, kao zaštita je dostupan i mobilni paravan iza kojeg mogu stati kako bi se zaštitili.



Slika 14. Zaštitne pregače

Izvor: Fotografija s radnog mjesta (KBC Zagreb)



Slika 15. Zaštitne naočale

Izvor: Fotografija s radnog mjesta (KBC Zagreb)

Kada je kirurški operacijski zahvat gotov i rana pokrivena, pacijenta se vraća u ravan položaj sa nogama na operacijskom stolu na koji su vraćeni nastavci za noge kako bi se sigurno probudio iz anestezije. Pacijenta se iz operacijske sale na kolicima ili op.stolu vozi do prostora za prekretnjavanje gdje se predaje sestrama sa uputama za postoperativnu njegu. Ovisno o općem stanju pacijenta te popratnim komorbiditetima kao i dužini zahvata prema odluci anesteziologa i kirurga, pacijent nakon operativnog zahvata može biti smješten u sobu za buđenje na par sati te nakon toga na odjel ili u jedinicu intenzivne skrbi te kroz dan – dva na odjel traumatologije.

Perioperativna sestrinska skrb na prvom mjestu ima poštivanje pravila asepsa, antiseptika i sterilizacije. Instrumentarka također brine i o mikroklimatskim uvjetima u operacijskoj sali.

Tijekom posljednjih godinu i pol dana otkada je proglašena globalna pandemija, instrumentarke i tehničari u sali su također morali naučiti pravila zbrinjavanja COVID pozitivnih pacijenta te postupke i upute za čišćenje i dezinfekciju prostora nakon završetka zahvata te postupak sa instrumentima nakon upotrebe. Prema uputama i mjerama sprečavanja infekcije, ukoliko je pacijent COVID pozitivan, operacijski zahvat se radi u posebnoj sali koja je u potpunosti odvojena od ostalih a kompletan anesteziološki I kirurški tim se oblači u zaštitnu odjeću.

12.3. Postoperativna zdravstvena njega pacijenta

Ako je pacijent po završetku operativnog zahvata smješten u sobu za buđenje prate se vitalni znakovi, primjenjuju se analgezija i intravenozna terapija, te se prati diureza. Pacijent se na kirurški odjel premješta kada ima uredan respiratorni status, orijentiran je u vremenu i prostoru, a vitalni znakovi i diureza su uredni.

Dolaskom pacijenta na odjel vrši se provjera općeg stanja, kirurške rane i mjere se vitalne funkcije svakih 30 minuta kroz prva 2h, a zatim svaka dva do četiri sata. Kod operativnih zahvata na području kuka najčešće se postavlja sukcijska drenaža na principu negativnog tlaka koja izvlači ostatak sekrecije iz rane. Drenaža se vadi većinom nakon 48 sati. Prema uputama liječnika kod pacijenta se nakon operativnog zahvata vadi krv za laboratorijske pretrage, kako bi se na vrijeme uočilo krvarenje kod pacijenta.

Njega pacijenta provodi se u krevetu. Pacijentu se pomaže kod zadovoljavanja osnovnih ljudskih potreba. Medicinska sestra mjeri vitalne znakove, kontrolira ranu, drenažu, diurezu, vodi računa o boli i davanju terapije te laboratorijskim pretragama. Prema procjeni liječnika neki se pacijent prvi postoperativni dan posjedaju uz rub kreveta, a ponekad dižu uz hodalicu. Drugi postoperativni dan njega pacijenta se i dalje provodi u krevetu. Vade se dren i urinarni kateter. Učini se suhi prevoj rane. Mjere se vitalni znakovi i primjenjuje se ordinirana terapija. Treći dan pacijent uči hodati uz pomoć štaka ili hodalice. Tijekom liječenja u bolnici pacijentu se cijelo vrijeme daje antikoagulantna terapija u svrhu prevencije tromboze. Nakon četvrtog dana pacijent se uči kako se posjeda, te kako da se otušira u kadi. Peti postoperativni dan pacijent uz nadzor fizioterapeuta šeće po odjelu. Od šestog dana pacijent se samostalno kreće, uči hodati po stepenicama i priprema se za rehabilitaciju u toplicama.

Tijekom COVID pandemije, pacijenti su čak i više ovisili o medicinskim sestrama i njihovoj psihološkoj podršci obzirom da su bolnice zatvorene za posjete pa smo im s jedne strane i veza sa svijetom izvan bolničkih zidova.

13. Zaključak

U današnje vrijeme prijelomi kuka su vrlo česti u starijoj populaciji i iziskuju multidisciplinirani pristup te kirurško liječenje i dugu rehabilitaciju pa se iz tog razloga smatraju velikim problemom u traumatologiji. Prijelomi su jedan od glavnih uzroka morbiditeta i mortaliteta u starijih pacijenta, a često doprinose gubitku funkcije i neovisnosti. Brza, koordinirana kirurška skrb može poboljšati kliničke i ekonomske ishode za stariju populaciju. Incidencija i ekonomske posljedice ove ozljede porasle su obzirom na starenje stanovništva, a očekuje se da će se to nastaviti u doglednoj budućnosti.

Postoperativna rehabilitacija može poboljšati postoperativne kliničke rezultate i kvalitetu života pacijenata s prijelomom kuka.

Od samog prijema na odjel medicinska sestra je stalno uz pacijenta. Medicinske sestre prate pacijenta u preoperativnom, intraoperativnom i postoperativnom razdoblju. Medicinske sestre koje rade na kirurškom odjelu pacijenta psihički i fizički pripremaju za operativni zahvat, te također sudjeluju u samoj edukaciji pacijenta o operativnom zahvatu i poslije operacijskom tijeku. Sve intervencije medicinska sestre usmjerene su na što brži oporavak pacijenta i postizanje njegove samostalnosti.

COVID-19 značajno je utjecao na pružanje kirurške njege pacijentima tijekom vrhunca pandemije sa smanjenjem kirurških kapaciteta kroz smanjenje resursa i preraspodjelu osoblja na kritičnu skrb za pacijente s COVID-19. U budućnosti, a usred trećeg vala, moramo biti jasni da se skrb o starijim krhkim pacijentima koji imaju prijelome kuka ne smije ugroziti. Može se dogoditi da se COVID-19 nastavi još mnogo mjeseci, možda i godina, pa bi trebalo primijeniti odgovarajuću procjenu rizika, izolacijske puteve pacijenata i učinkovit sustav ispitivanja kako bi se optimizirali mogući ishodi za ovu skupinu pacijenata. Odgovarajuća uporaba osobne zaštitne opreme i uporaba određenih operacijskih dvorana za pozitivnog pacijenta na COVID-19 mogu umanjiti rizik za medicinsko osoblje uključeno u operativnu njegu pacijenta. Brzo testiranje svih pacijenata radi blagovremenog otkrivanja pozitivnih pacijenata omogućuje stratifikaciju rizika. Značajne promjene u ukupnoj zdravstvenoj zaštiti zbog COVID-19 mogle bi potrajati mnogo mjeseci, ako ne i godina, da se vrate u stanje prije COVID-19. Njega pacijenata s prijelomom kuka trebala bi ostati prioritet.

14. Literatura

1. Emmerson BR, Varacallo M, Inman D. Hip Fracture Overview. [Updated 2021 Aug 11]. In: StatPearls [Internet]. Treasure Island (FL): StatPearls Publishing; 2021
2. LeBlanc KE, Muncie HL Jr, LeBlanc LL. Hip fracture: diagnosis, treatment, and secondary prevention. *Am Fam Physician*. 2014 Jun 15;89(12):945-51.
3. Bhandari M, Swiontkowski M. Management of Acute Hip Fracture. *N Engl J Med*. 2017 Nov 23;377(21):2053-2062.
4. Gulan L, Đorđević M, Legović D, Šantić V, Jurđana H. Povijesni razvoj totalne endoproteze kuka: od Johna R. Bartona do Johna Charnleyja. *Medicina Fluminensis* [Internet]. 2017 [pristupljeno 01.11.2020.];53(1):43-49.
5. Hung WW, Egol KA, Zuckerman JD, Siu AL. Hip fracture management: tailoring care for the older patient. *JAMA*. 2012 May 23;307(20):2185-94.
6. Gold M, Munjal A, Varacallo M. Anatomy, Bony Pelvis and Lower Limb, Hip Joint. [Updated 2020 Aug 12]. In: StatPearls [Internet]. Treasure Island (FL): StatPearls Publishing; 2020
7. Ramage JL, Varacallo M. StatPearls [Internet]. StatPearls Publishing; Treasure Island (FL): Sep 17, 2020. Anatomy, Bony Pelvis and Lower Limb, Medial Thigh Muscles.
8. Bowman KF Jr, Fox J, Sekiya JK. A clinically relevant review of hip biomechanics. *Arthroscopy*. 2010 Aug;26(8):1118-29.
9. Gold M, Munjal A, Varacallo M. Anatomy, Bony Pelvis and Lower Limb, Hip Joint. [Updated 2021 Jul 31]. In: StatPearls [Internet]. Treasure Island (FL): StatPearls Publishing; 2021
10. Sing C, Lin T, Bartholomew S, et al Global epidemiology of hip fractures: a study protocol using a common analytical platform among multiple countries *BMJ Open* 2021;11:e047258.
11. Veronese N, Maggi S. Epidemiology of Hip Fracture and Social Costs. In *Orthogeriatrics* 2017 (pp. 19-30). Springer, Cham.
12. Kannus P, Parkkari J, Sievänen H, Heinonen A, Vuori I, Järvinen M. Epidemiology of hip fractures. *Bone*. 1996 Jan;18(1 Suppl):57S-63S.
13. Crozier-Shaw G, Hughes AJ, Conlon B, Sheehan E, Merghani K. Hip fracture care during Covid-19: a regional trauma centre's experience. *Ir J Med Sci*. 2021 Jan 3:1–6.

14. Brauer CA, Coca-Perrillon M, Cutler DM, Rosen AB. Incidence and mortality of hip fractures in the United States. *JAMA*. 2009 Oct 14;302(14):1573-9.
15. Hayes WC, Myers ER, Robinovitch SN, Van Den Kroonenberg A, Courtney AC, McMahon TA. Etiology and prevention of age-related hip fractures. *Bone*. 1996 Jan;18(1 Suppl):77S-86S.
16. Guerado E, Sandalio RM, Caracuel Z, Caso E. Understanding the pathogenesis of hip fracture in the elderly, osteoporotic theory is not reflected in the outcome of prevention programmes. *World J Orthop*. 2016 Apr 18;7(4):218-28.
17. Bousson V, Bergot C, Wu Y, Jolivet E, Zhou LQ, Laredo JD. Greater tissue mineralization heterogeneity in femoral neck cortex from hip-fractured females than controls. A microradiographic study. *Bone*. 2011;48:1252–1259.
18. Bukvić N, Lovrić Z, Trninić Z. *Traumatologija. Školska knjiga: Zagreb; 2008.*
19. Parker M, Johansen A. Hip fracture. *BMJ*. 2006 Jul 1;333(7557):27-30.
20. Lu Y, Uppal HS. Hip Fractures: Relevant Anatomy, Classification, and Biomechanics of Fracture and Fixation. *Geriatr Orthop Surg Rehabil*. 2019 Jul 3;10:2151459319859139.
21. Kirby MW, Spritzer C. Radiographic detection of hip and pelvic fractures in the emergency department. *AJR Am J Roentgenol*. 2010;194(4):1054–1060.
22. Downie S, Joss J, Sripada S. A prospective cohort study investigating the use of a surgical planning tool to improve patient fasting times in orthopaedic trauma. *Surgeon*. 2019 Apr;17(2):80-87.
23. Smith I, Kranke P, Murat I, Smith A, O'Sullivan G, Søreide E, Spies C, in't Veld B., European Society of Anaesthesiology. Perioperative fasting in adults and children: guidelines from the European Society of Anaesthesiology. *Eur J Anaesthesiol*. 2011 Aug;28(8):556-69.
24. Davison JN, Calder SJ, Anderson GH, Ward G, Jagger C, Harper WM, Gregg PJ. Treatment for displaced intracapsular fracture of the proximal femur. A prospective, randomised trial in patients aged 65 to 79 years. *J Bone Joint Surg Br*. 2001 Mar;83(2):206-12.
25. Keating JF, Grant A, Masson M, Scott NW, Forbes JF. Displaced intracapsular hip fractures in fit, older people: a randomised comparison of reduction and fixation,

- bipolar hemiarthroplasty and total hip arthroplasty. *Health Technol Assess.* 2005 Oct;9(41):iii-iv, ix-x, 1-65.
26. Metcalfe D, Judge A, Perry DC, Gabbe B, Zogg CK, Costa ML. Total hip arthroplasty versus hemiarthroplasty for independently mobile older adults with intracapsular hip fractures. *BMC Musculoskelet Disord.* 2019 May 17;20(1):226.
 27. Lin FF, Chen YF, Chen B, Lin CH, Zheng K. Cemented versus uncemented hemiarthroplasty for displaced femoral neck fractures: A meta-analysis of randomized controlled trials. *Medicine (Baltimore).* 2019 Feb;98(8):e14634.
 28. Fixation using Alternative Implants for the Treatment of Hip fractures (FAITH) Investigators. Fracture fixation in the operative management of hip fractures (FAITH): an international, multicentre, randomised controlled trial. *Lancet.* 2017 Apr 15;389(10078):1519-1527.
 29. Ekström W, Karlsson-Thur C, Larsson S, Ragnarsson B, Alberts KA. Functional outcome in treatment of unstable trochanteric and subtrochanteric fractures with the proximal femoral nail and the Medoff sliding plate. *J Orthop Trauma.* 2007 Jan;21(1):18-25.
 30. Dyer SM, Crotty M, Fairhall N, Magaziner J, Beaupre LA, Cameron ID, Sherrington C., Fragility Fracture Network (FFN) Rehabilitation Research Special Interest Group. A critical review of the long-term disability outcomes following hip fracture. *BMC Geriatr.* 2016 Sep 02;16:158.
 31. Arias-de la Torre J, Puigdomenech E, Valderas JM, Evans JP, Martín V, Molina AJ, Rodríguez N, Espallargues M. Availability of specific tools to assess patient reported outcomes in hip arthroplasty in Spain. Identifying the best candidates to incorporate in an arthroplasty register. A systematic review and standardized assessment. *PLoS One.* 2019;14(4):e0214746.
 32. Varacallo M, Bordoni B. StatPearls [Internet]. StatPearls Publishing; Treasure Island (FL): Mar 13, 2020. Hip Pointer Injuries (Iliac Crest Contusions).
 33. Cheng SY, Levy AR, Lefaivre KA, Guy P, Kuramoto L, Sobolev B. Geographic trends in incidence of hip fractures: a comprehensive literature review. *Osteoporos Int.* 2011 Oct;22(10):2575-86.

34. Carson JL, Terrin ML, Noveck H, Sanders DW, Chaitman BR, Rhoads GG, Nemo G, Dragert K, Beaupre L, Hildebrand K, Macaulay W, Lewis C, Cook DR, Dobbin G, Zakriya KJ, Apple FS, Horney RA, Magaziner J., FOCUS Investigators. Liberal or restrictive transfusion in high-risk patients after hip surgery. *N Engl J Med*. 2011 Dec 29;365(26):2453-62.
35. Carpintero P, Caeiro JR, Carpintero R, Morales A, Silva S, Mesa M. Complications of hip fractures: A review. *World J Orthop*. 2014 Sep 18;5(4):402-11.
36. Izaguirre A, Delgado I, Mateo-Troncoso C, Sánchez-Nuncio HR, Sánchez-Márquez W, Luque-Ramos A. Rehabilitación de las fracturas de cadera. Revisión sistemática [Rehabilitation of hip fractures. Systematic review]. *Acta Ortop Mex*. 2018 Jan-Feb;32(1):28-35.
37. Lee KJ, Um SH, Kim YH. Postoperative Rehabilitation after Hip Fracture: A Literature Review. *Hip Pelvis*. 2020 Sep;32(3):125-131.
38. Greensmith TSW, Faulkner AC, Davies PSE, Sinnerton RJH, Cherry JV, Supparamaniam S, MacInnes A, Dalgleish S. Hip fracture care during the 2020 COVID-19 first-wave: a review of the outcomes of hip fracture patients at a Scottish Major Trauma Centre. *Surgeon*. 2021 Oct;19(5):e318-e324.
39. Luceri F., Morelli I., Accetta R., Mangiavini L., Maffulli N., Peretti G.M. Italy and COVID-19: the changing patient flow in an orthopedic trauma center emergency department. *J Orthop Surg Res*. 2020;15(1):1–4
40. Ruggieri P., Trovarelli G., Angelini A., Pala E., Berizzi A., Donato D. COVID-19 strategy in organizing and planning orthopedic surgery in a major orthopedic referral center in an area of Italy severely affected by the pandemic: experience of the Department of Orthopedics, University of Padova. *J Orthop Surg Res*. 2020;15(1):1–7.
41. Kalauz S. Zdravstvena njega kirurških bolesnika sa odabranim specijalnim poglavljima. I izdanje. Medicinska naklada: Zagreb; 2000.
42. Hrvatska komora medicinskih sestara, Sestrinske dijagnoze, Zagreb, 2011.
43. Iyengar K, Vaish A, Vaishya R. Revisiting conservative orthopaedic management of fractures during COVID-19 pandemic. *J Clin Orthop Trauma*. 2020 Jul-Aug;11(4):718-720.

44. Monte-Secades R, Peña-Zemsch M, Rabuñal-Rey R, Bal-Alvaredo M, Pazos-Ferro A, Mateos-Colino A. Risk factors for the development of medical complications in patients with hip fracture. *Rev Calid Asist.* 2011 Mar-Apr;26(2):76-82.
45. Pahlavanhosseini H, Valizadeh S, Banadaky SH, Karbasi MH, Abrisham SM, Fallahzadeh H. Management of Hip Fractures in Lateral Position without a Fracture Table. *Arch Bone Jt Surg.* 2014 Sep;2(3):168-73.
46. Kovačić, I. Uvod u kirurgiju sa zdravstvenom njegom kirurških bolesnika, Hrvatska komora medicinskih sestara, Zagreb, 2003.
47. AO Foundation Surgery www.aofoundation/aotrauma.org

Popis slika

Slika 1. Anatomija zgloba kuka

Slika 2. Izgled zdrave kosti

Slika 3. Izgled osteoporotične kosti

Slika 4. Položaj noge kod prijeloma kuka

Slika 5. AP radiogram proksimalnog femura

Slika 6. Ekstrakapsularni prijelom kuka

Slika 7. AO klasifikacija prijeloma proksimalnog femura

Slika 8. Radiografski prikaz prijeloma kuka

Slika 9. 4 AO načela operacijskog liječenja prijeloma

Slika 10. Vaskularizacija glave femura

Slika 11. Rehabilitacija nakon operativnog zahvata prijeloma kuka

Slika 12. Bočni položaj pacijenta kod operacija endoproteze kuka

Slika 13. Položaj pacijenta na ekstenzijskom stolu za osteosintezu prijeloma kuka

Slika 14. Zaštitne pregače

Slika 15. Zaštitne naočale

Sveučilište
Sjever

MARKON
UNIVERSITY



SVEUČILIŠTE
SJEVER

IZJAVA O AUTORSTVU
I
SUGLASNOST ZA JAVNU OBJAVU

Završni/diplomski rad isključivo je autorsko djelo studenta koji je isti izradio te student odgovara za istinitost, izvornost i ispravnost teksta rada. U radu se ne smiju koristiti dijelovi tuđih radova (knjiga, članaka, doktorskih disertacija, magistarskih radova, izvora s interneta, i drugih izvora) bez navođenja izvora i autora navedenih radova. Svi dijelovi tuđih radova moraju biti pravilno navedeni i citirani. Dijelovi tuđih radova koji nisu pravilno citirani, smatraju se plagijatom, odnosno nezakonitim prisvajanjem tuđeg znanstvenog ili stručnoga rada. Sukladno navedenom studenti su dužni potpisati izjavu o autorstvu rada.

Ja, MARINA KRVARIC (ime i prezime) pod punom moralnom, materijalnom i kaznenom odgovornošću, izjavljujem da sam isključivi autor/ica ~~završnog~~/diplomskog (obrisati nepotrebno) rada pod naslovom ~~ZBRINJIVOST PRIJELOMA KUĆA U DOBA PANDEMIJE COVID 19~~ (upisati naslov) te da u navedenom radu nisu na nedozvoljeni način (bez pravilnog citiranja) korišteni dijelovi tuđih radova.

Student/ica:
(upisati ime i prezime)

MARINA KRVARIC

(vlastoručni potpis)

Marina Krvaric

Sukladno Zakonu o znanstvenoj djelatnosti i visokom obrazovanju završne/diplomske radove sveučilišta su dužna trajno objaviti na javnoj internetskoj bazi sveučilišne knjižnice u sastavu sveučilišta te kopirati u javnu internetsku bazu završnih/diplomskih radova Nacionalne i sveučilišne knjižnice. Završni radovi istovrsnih umjetničkih studija koji se realiziraju kroz umjetnička ostvarenja objavljuju se na odgovarajući način.

Ja, MARINA KRVARIC (ime i prezime) neopozivo izjavljujem da sam suglasan/na s javnom objavom završnog/diplomskog (obrisati nepotrebno) rada pod naslovom ~~ZBRINJIVOST PRIJELOMA KUĆA U DOBA PANDEMIJE COVID 19~~ (upisati naslov) čiji sam autor/ica.

Student/ica:
(upisati ime i prezime)

MARINA KRVARIC

(vlastoručni potpis)

Marina Krvaric