

Perkutano zatvaranje perzistentnog foramena ovale - promjena paradigme

Filipović, Matko

Master's thesis / Diplomski rad

2021

Degree Grantor / Ustanova koja je dodijelila akademski / stručni stupanj: **University North / Sveučilište Sjever**

Permanent link / Trajna poveznica: <https://um.nsk.hr/um:nbn:hr:122:577356>

Rights / Prava: [In copyright](#) / [Zaštićeno autorskim pravom.](#)

Download date / Datum preuzimanja: **2025-01-14**

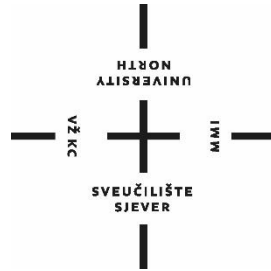


Repository / Repozitorij:

[University North Digital Repository](#)



**SVEUČILIŠTE SJEVER
SVEUČILIŠNI CENTAR VARAŽDIN**



DIPLOMSKI RAD br.

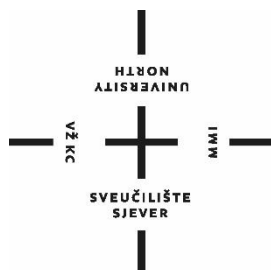**PERKUTANO ZATVARANJE
PERZISTENTNOG FORAMENA OVALE-
PROMJENA PARADIGME**

Matko Filipović

Varaždin, rujan, 2021.

SVEUČILIŠTE SJEVER
SVEUČILIŠNI CENTAR VARAŽDIN

Studij sestrinstvo



DIPLOMSKI RAD br.

**PERKUTANO ZATVARANJE
PERZISTENTNOG FORAMENA OVALE-
PROMJENA PARADIGME**

Student:

Matko Filipović, 1305/336D

Mentor:

doc. dr. sc. Tomislav Meštrović

Varaždin, rujan 2021.

Zahvala

Veliku zahvalu dugujem doc. dr. sc. Irzalu Hadžibegoviću koji je svojim savjetima pomogao u izradi diplomskog rada. Također veliko hvala mentoru doc. dr. sc. Tomislavu Meštroviću koji mi je svojim znanstvenim i stručnim savjetima pomogao u oblikovanju diplomskog rada.

Posebno se želim zahvaliti supruzi, sinu i roditeljima na podršci i strpljenju tijekom mojeg školovanja.

I na kraju se želim zahvaliti svim kolegama i kolegicama KB Dubrave na odjelu kardiologije.

Popis kratica

PFO	Patentni foramen ovale
SA	Sinus atrijski
AV	Atrioventrikularni
VSD	Ventrikulski septalni defekt
ASD	Atrijski septalni defekt
UZV	Ultrazvuk
TTE	Transtorakalni ehokardiograf
MSCT	Multi Slice Computer Tomography
MR	Magnetska rezonanca
RTG	Rendgen
EKG	Elektrokardiogram
TEE	Transezofagealni ehokardiograf
NOAC	New Oral Anticoagulant
DOAC	Direct-Acting Oral Anticoagulants
INR	International Normalized Ratio
RH	Rhezus
RoPE	Risk of Paradoxal Embolism
FA	Fibrilacija atrija
KKS	Kompletna krvna slika
PV	Protrombinsko vrijeme
KG	Krvna grupa
ASA	Acetylsalicylic Acid
DAPT	Dual Antiplatelet Therapy
VKA	Vitamin K Antagonists
EAPCI	European Association of Percutaneous Cardiovascular Interventions
SAD	Sjedinjene Američke Države
TIA	Tranzitorna ishemička ataka
FDA	Food and Drug Administration

Sažetak

Srčane greške jedne su od mogućih kardiovaskularnih bolesti. Foramen ovale otvor je u srčanoj pregradi između dva atrija i bitan je za fetus. Kako bi fetalni krvotok mogao nesmetano funkcionirati potreban je foramen ovale. Nakon rođenja se foramen ovale zatvara. Međutim, kod određenog broja djece, foramen ovale ostaje otvoren. Ako nema simptoma bolest se teško dijagnosticira. U odrasloj dobi pri pojavi moždanog udara može se posumnjati na patentni foramen ovale ukoliko se ne pronađu drugi znakovi i simptomi moždanog udara. Najbolji oblik liječenja bolesti je perkutano zatvaranje foramena ovale kako bi se skratilo vrijeme hospitalizacije i manja mogućnost za nastanak komplikacija. O vrsti liječenja odlučuje multidisciplinarni tim nakon provedene dijagnostike i procijene stanja bolesnika. U radu je prikazano istraživanje u Kliničkoj bolnici Dubrava prije i poslije konsenzusa. Razdoblje prije i poslije konsenzusa nije donijelo neke razlike u prikazivanju i postavljanju indikacije za perkutano zatvaranje PFO-a. Uloga medicinske sestre/tehničara je pružanje adekvatne skrbi za bolesnika, provođenje dijagnostičkih procedura, priprema bolesnika te njihova edukacija.

Ključne riječi: srčane greške, patentni foramen ovale (PFO), multidisciplinarni tim, medicinska sestra/tehničar

Summary

Heart defects are one of the possible cardiovascular diseases. The foramen ovale is an opening in the heart barrier between two atria and is important for the fetus. In order for the fetal bloodstream to function smoothly, the foramen ovale is needed. After birth, the foramen ovale closes. However, in a certain number of children, the foramen ovale remains open. If there are no symptoms the disease is difficult to diagnose. In adulthood, a patent foramen ovale may be suspected when a stroke occurs if no other signs and symptoms of stroke are found. The best form of treatment for the disease is percutaneous closure of the foramen ovale to shorten the time of hospitalization and reduce the possibility of complications. The type of treatment is decided by a multidisciplinary team after the diagnosis and assessment of the patient's condition. This composition presents the research in the Dubrava Clinical Hospital before and after the consensus. The period before and after the consensus did not bring any differences in the presentation and setting of the indication for percutaneous closure of the PFO. The role of the nurse / technician is to provide adequate patient care, conduct diagnostic procedures, prepare patients and educate them.

Keywords: *heart defects, patent foramen ovale (PFO), multidisciplinary team, nurse/technician*

Prijava diplomskog rada

Definiranje teme diplomskog rada i povjerenstva


ODJEL	Odjel za sestrinstvo		
STUDIJ	diplomski sveučilišni studij Sestrinstvo – menadžment u sestrinstvu		
PRISTUPNIK	Matko Filipović	MATIČNI BROJ	1305/336D
DATUM	24.09.2021.	KOLEGIJ	Javno zdravstvo i promocija zdravlja
NASLOV RADA	Perkutano zatvaranje perzistentnog foramena ovale - promjena paradigme		
NASLOV RADA NA ENGL. JEZIKU	Percutaneous closure of patent foramen ovale - a paradigm change		
MENTOR	Izv. prof. dr. sc. Tomislav Meštrović	ZVANJE	izvanredni profesor; viši znanstveni suradnik
ČLANOVI POVJERENSTVA	1. Doc. dr. sc. Diana Rudan, predsjednik		
	2. Izv. prof. dr. sc. Tomislav Meštrović, mentor		
	3. Doc. dr. sc. Josip Pavan, član		
	4. Izv. prof. dr. sc. Marin Šubarić, zamjenski član		
	5. _____		

Zadatak diplomskog rada

BROJ	128/SSD/2021
OPIS	<p>Srčane greške jedne su od mogućih kardiovaskularnih bolesti. Foramen ovale otvor je u srčanoj pregradi između dva atrija i bitan je za fetus, a neizmerno je bitan kako bi fetalni krvotok mogao nesmetano funkcionirati. Nakon rođenja se foramen ovale zatvara; međutim, kod određenog broja djece, foramen ovale ostaje otvoren. Ako nema simptoma bolest se teško dijagnosticira. U odrasloj dobi pri pojavi moždanog udara može se posumnjati na patentni foramen ovale ukoliko se ne pronađu drugi znakovi i simptomi moždanog udara. Najbolji oblik liječenja bolesti je perkutano zatvaranje foramena ovale kako bi se skratilo vrijeme hospitalizacije i manja mogućnost za nastanak komplikacija. O vrsti liječenja odlučuje multidisciplinarni tim nakon provedene dijagnostike i procjene stanja bolesnika. Uloga visoko educirane medicinske sestre/tehničara je pružanje adekvatne skrbi za bolesnika, provođenje dijagnostičkih procedura, priprema bolesnika te njihova edukacija. U ovom diplomskom radu će se dati detaljan pregled dostupne literature o navedenoj problematici, provesti usporedba recentnih znanstvenih spoznaja te prikazati serija slučajaja iz jednog većeg kliničkog bolničkog centra.</p>

ZADATAK URUČEN

28.09.2021.



Tomislav Meštrović

Sadržaj

1. Uvod.....	1
2. Anatomija i fiziologija srca	3
3. Srčane greške	7
3.1. Atrijski septalni defekt.....	9
3.2. Ventrikularni septalni defekt	9
3.3. Tetralogija Fallot	10
4. Patentni foramen ovale.....	11
4.1. Etiologija.....	11
4.2. Znakovi i simptomi.....	12
4.3. Dijagnostika bolesti	14
4.4. Liječenje bolesti	18
5. Perkutano zatvaranje PFO-a.....	23
5.1. Perkutano zatvaranje ili kirurško zatvaranje PFO-a.....	25
5.2. Komplikacije.....	25
6. Intervencije medicinske sestre/tehničara prije invazivnog zahvata	28
7. Intervencije medicinske sestre/tehničara nakon invazivnog zahvata.....	30
8. Prikaz perkutanog zatvaranja PFO-a u Kliničkoj bolnici Dubrava	31
9. Europska i Američka istraživanja prema usuglašenim smjernicama	35
10. Prikaz PFO okludera.....	38
11. Zaključak	41
12. Literatura	42

1. Uvod

Bolesti srca i krvnih žila vodeći su uzrok smrti u svijetu. Prema navodima Svjetske zdravstvene organizacije uzrokuju oko 17,9 milijuna smrtnih ishoda u svijetu [1]. Kardiovaskularne bolesti predstavljaju veliki javno zdravstveni problem. Čimbenici rizika koji uzrokuju kardiovaskularne bolesti su: loša ishrana, pušenje, konzumacija alkoholnih pića, fizička neaktivnost, debljina i učestala izloženost stresnim situacijama [2]. Kako bi broj oboljelih od kardiovaskularnih bolesti smanjili potrebno je provoditi česte edukacije i pojačati mjere prevencija. Rano otkrivanje i pravovremeno liječenje kardiovaskularnih bolesti smanjuje smrtni ishod. Izbacivanjem čimbenika rizika iz svakodnevnog života te okretanje zdravom načinu života smanjuje mogućnost srčanog oboljenja i začepljenja krvnih žila. Provođenje kontinuiranog osvještavanja važno je za prevenciju i smanjenje određenih bolesti srca i krvnih žila. Srce je šuplji mišićni organ i njegova uloga je pumpanje krvi te prijenos kisika i hranjivih tvari do svakog organa u našem tijelu. Smješteno je u središtu prsnog koša iza prsne kosti. Obavijeno je tankom opnom koju nazivamo perikard, najdeblji sloj je miokard, a unutarnji sloj je endokard. Protok i usmjeravanje krvi odvija se u 4 srčane šupljine [3]; 2 atrijske i 2 ventrikulske. Atrije i ventrikuli prikupljaju i proslijeđuju krv dalje u organizam. Normalan protok krvi između srčanih šupljina odvija se nesmetano. Ukoliko postoji srčana greška, protok krvi neće biti regularan. Srčane greške jedne su od mogućih kardiovaskularnih bolesti. U većini slučajeva srčane greške liječe se netom nakon poroda ili kod novorođenčeta, no neke srčane greške javljaju se i prepoznaju u odrasloj životnoj dobi. Foramen ovale otvor je u srčanoj pregradi između 2 atrijske i normalna je pojava kod novorođene djece. Ako se ne zatvori, foramen ovale može u starijoj životnoj dobi izazvati probleme u srčanom radu te prouzrokovati moždani udar. Tada govorimo o patentnom foramenu ovale (PFO) [4]. PFO se najčešće dijagnosticira nakon pretrpljenog ishemijskog moždanog udara. Liječenje može biti invazivno kardiološko, kardiokirurško i medikamentozno. Oporavak ovisi o vrsti liječenja, a najbolja opcija je perkutano zatvaranje PFO-a radi bržeg oporavka bolesnika [5]. Uloga

medicinske sestre/tehničara je provođenje dijagnostičkih procedura ordinirane od strane liječnika, priprema bolesnika prije i nakon invazivne obrade te edukacija bolesnika tijekom hospitalizacije i prilikom otpusta iz bolnice. Savjetovanje bolesnika važno je u sprječavanju mogućih komplikacija, a samim time ugodniji i kraći boravak u bolnici [6]. Uloga medicinske sestre/tehničara je informiranje bolesnika o važnosti uzimanja propisane terapije i redovnih kardioloških kontrola. Pravilna i stručna edukacija bolesnika od iznimne je važnosti za prevenciju i rano prepoznavanje kardiovaskularnih bolesti.

2. Anatomija i fiziologija srca

Srce (lat. cor) je šuplji mišićni organ koji radi na principu kontrakcije i dilatacije [3]. Pozicioniran u središtu prsnog koša iza prsne kosti. Taj se prostor naziva mediastinum. Prosječna težina srca iznosi između 200-300 grama. Njegova je osnovna funkcija pumpanje krvi kroz krvne žile. Krv prenosi kisik, hranjive i otpadne tvari iz tkiva. Građa srca sastoji se od nekoliko slojeva. To su endokard, miokard, epikard i perikard. Endokard je sastavni dio unutarnjeg sloja srca i sastavni dio srčanih zalistaka. Miokard je mišićni sloj koji je odgovoran za kontrakcije. Miokard je ujedno i najdeblji sloj srca. Epikard je vanjski sloj. Čitavo srce obavijeno je opnom koja se naziva perikard. Uloga perikarda je zaštititi srce od mogućih oštećenja i omogućiti srcu neometani rad [7].

Srce opskrbljuju dvije koronarne arterije: lijevu, glavnu, koronarnu arteriju i desnu koronarnu arteriju. Lijeva, glavna koronarna arterija, nosi 80% protoka do samog srčanog mišića [8]. To je kratka arterija koja se dijeli na dvije grane: lijevu, prednju silaznu arteriju koja opskrbljuje prednje dvije trećine ventrikularnog septuma, susjedni dio prednje stjenke lijevog ventrikula i cirkumfleksnu koronarnu arteriju koja opskrbljuje krvlju bočne i stražnje dijelove lijevog atrija. Desna koronarna arterija i njeni ogranci opskrbljuju desni ventrikul, desni atrij i donju stijenku lijevog ventrikula.

Koronarne arterije i vene teku površinom srca. Većina koronarnih vena se grana u takozvani koronarni sinus koji prolazi stražnjim lijevim atrioventrikularnim utorom i ulijeva se u desni atrij [8]. Druge, male vene, nazvane tebezijske vene, ulijevaju se izravno u sve četiri komore srca.

Male limfne žile tvore gustu mrežu ispod epikarda i endokarda ventrikula te istječu u limfni kanal u atrioventrikularni utor. Međutim, detaljna limfna anatomija ljudskog srca nije razrađena. Srce je važan vitalni organ. Ako srce prestane sa svojim radom, doći će do automatskog prestanka protoka krvi i opskrbe kisikom. Poznato je da krv prenosi kisik, hranjive i otpadne tvari iz tkiva. Prestankom opskrbe tih tvari dolazi do nepovratnog oštećenja mozga u roku od nekoliko minuta. Do prestanka ili oštećenja srčane funkcije može doći

zbog nedostatka dotoka krvi u srčani mišić (bolest koronarnih arterija), stenoze ili regurgitacije u srčanim zaliscima (valvularna bolest srca), unutarnje slabosti srčanog mišića (kardiomiopatija) ili neučinkovitih srčanih ritmova (poremećaji u provodnom sustavu srca). Za normalan srčani rad zadužen je provodni sustav srca. Provodni sustav srca regulira srčani rad tako da šalje informacije u svaki dio srca i funkcionira kao zaseban krug. Srčani impulsi šalju informacije kada se atrij ili ventrikul treba kontrahirati te kada se treba opustiti. Uz kontrakcije atrija i ventrikula, provodni sustav kontrolira otvaranje i zatvaranje srčanih zalistaka. Provodni se sustav sastoji od sinus atrijskog čvora (SA čvor), atrioventrikularnog čvora (AV čvor), Hissovog snopa koji se grana na tanke niti koje se nazivaju Purkinjeova vlakna. Svaki od tih čvorova upravlja pojedinim djelom srca. Srčani se impuls stvara u sinus atrijskom čvoru. SA čvor zbog svoje uloge nazivamo i prirodnim elektrostimulatorom. SA čvor smješten je na srčanoj pregradi u desnom atriju i u blizini ušća gornje šuplje vene. Zbog svoje uloge u normalnim uvjetima stvara impuls oko 60-100 otkucaja u minuti te šalje impuls dalje prema drugim dijelovima provodnog sustava. Ukoliko se dogodi poremećaj stvaranja ili isporuke srčanog impulsa u SA čvoru dolazi do srčanih aritmija. Srčane aritmije koje se javljaju prilikom poremećaja u provođenju impulsa u SA čvoru su fibrilacija atrija, undulacija atrija, sinusne bradikardije, sinusne pauze ili sinus atrijskog bloka. AV čvor nalazi se na donjem dijelu desnog atrija u blizini trikuspidalnog zaliska. Njegova uloga je usporavanje srčanog impulsa kako bi lijevi i desni ventrikul imali vremena se napuniti krvlju te prenijeti impuls prema Hissovom snopu. Kada dođe do poremećaja u provođenju srčanog impulsa u AV čvoru mogu se javiti određeni poremećaji ritma. Poremećaji ritma koji se pojavljuju su atrioventrikularni blok (I,II,III°), ventrikulska fibrilacija. Hissov snop nalazi se u srčanoj pregradi te se dijeli na desnu i lijevu granu. Svaki ogranak odgovoran je za pojedinu klijetku. Svaka grana Hissovog snopa dijeli se na sitne niti koje se nazivaju Purkinjeova vlakna. Purkinjeova vlakna odgovorna su za kontrakcije klijetki. Provodni sustav srca i drugi dijelovi srca čine cjelinu koja omogućava ljudskom srcu nesmetan i pravilan rad. Dakle, sam život ovisi o učinkovitom i pravilnom radu srca.

Srce je podijeljeno u četiri komore koje nazivamo klijetkama i pretklijetkama. Tako postoje dvije pretklijetke (atrij) i dvije klijetke (ventrikul). Desna atrij i desni ventrikul oblikuju takozvano desno srce, a lijevi atrij i lijevi ventrikul čine lijevo srce. Također, srčane komore sustavno rade u obliku dviju pumpi (desna i lijeva) kako bi se osigurao protok krvi i omogućio nesmetani rad tjelesne i plućne cirkulacije. Desni atrij prima deoksigeniranu krv (krv bogatu ugljičnim dioksidom) iz cijelog tijela osim iz pluća (sustavna cirkulacija) preko gornje i donje šuplje vene. Desni atrij pumpa krv kroz plućni zalistak u plućnu arteriju koja zatim prenosi krv u pluća. U plućima se odvija oksigenacija na način da se krv bogati kisikom dok prolazi kroz kapilare. Oksigeniranu krv prikupljaju četiri plućne vene, po dvije iz svakog pluća. Sve četiri vene ulijevaju se u lijevi atrij koji djeluje kao sabirna komora za oksigeniranu krv [9]. Oksigenirana krv tako ispunjava lijevi atrij, prolazeći kroz mitralni zalistak u lijevi ventrikul. Lijevi ventrikul je najveća i najjača komora u srcu. Glavna uloga lijevog ventrikula je skupljanje i ispumpavanje oksigenirane krvi putem aortnog zalistka u najveću arteriju u tijelu - aortu. Aorta dalje svojim granama šalje krv po cijelom tijelu. Proces se ponavlja iznova u sljedećem otkucaju srca.

Četiri srčana zaliska (trikuspidalni, plućni, mitralni i aortni) otvaraju se i zatvaraju u određenom trenutku kako bi se krv kretala u zadanome smjeru kroz srce. Sva četiri gore navedena zaliska srca imaju jedinstvenu svrhu, a to je omogućavanje protoka krvi prema naprijed i sprječavanju da krv krene u suprotnom smjeru.

Korisno je zamisliti srce koje funkcionira kao dvije odvojene pumpe koje rade u nizu; desna srčana pumpa i lijeva srčana pumpa. Između lijeve i desne srčane pumpe nalazi se mišićna srčana pregrada (septum).

Desna srčana pumpa sastoji se od desnog atrija, trikuspidalnog zaliska, desnog ventrikula, plućnog zaliska i plućne arterije. Funkcija desnog srca je osigurati da se deoksigenirana krv ponovno obogati kisikom. Krv osiromašena kisikom koja se iz tkiva vraća u srce ulazi u desni atrij. Kad se atrij kontrahira (stegne), otvara se trikuspidalni zalistak koji omogućuje prolazak krvi iz desnog atrija u desni ventrikul. Nakon kontrakcije desnog atrija trikuspidalni zalistak se zatvara (kako bi se spriječilo vraćanje krvi u desni atrij), a plućni se zalistak

otvara, pa se krv izbacuje iz desnog ventrikula te putem plućnih arterija ulazi u pluća. U plućima se odvija oksigenacija krvi.

Lijeva srčana pumpa sastoji se od lijevog atrija, mitralnog zaliska, lijevog ventrikula, aortnog zaliska i aorte. Funkcija lijevog srca je prosljeđivanje kisikom obogaćene krvi u tkiva. Krv koja se iz pluća vraća u srce ulazi u lijevi atrij. Kada se atrij kontrahira, mitralni zalistak se otvara i dopušta krvi da uđe u lijevi ventrikul. Trenutak kasnije kada se lijevi ventrikul kontrahira, mitralni se zalistak zatvara i otvara se aortni zalistak. Krv se izbacuje iz lijevog ventrikula putem aorte u ostatak tijela [9].

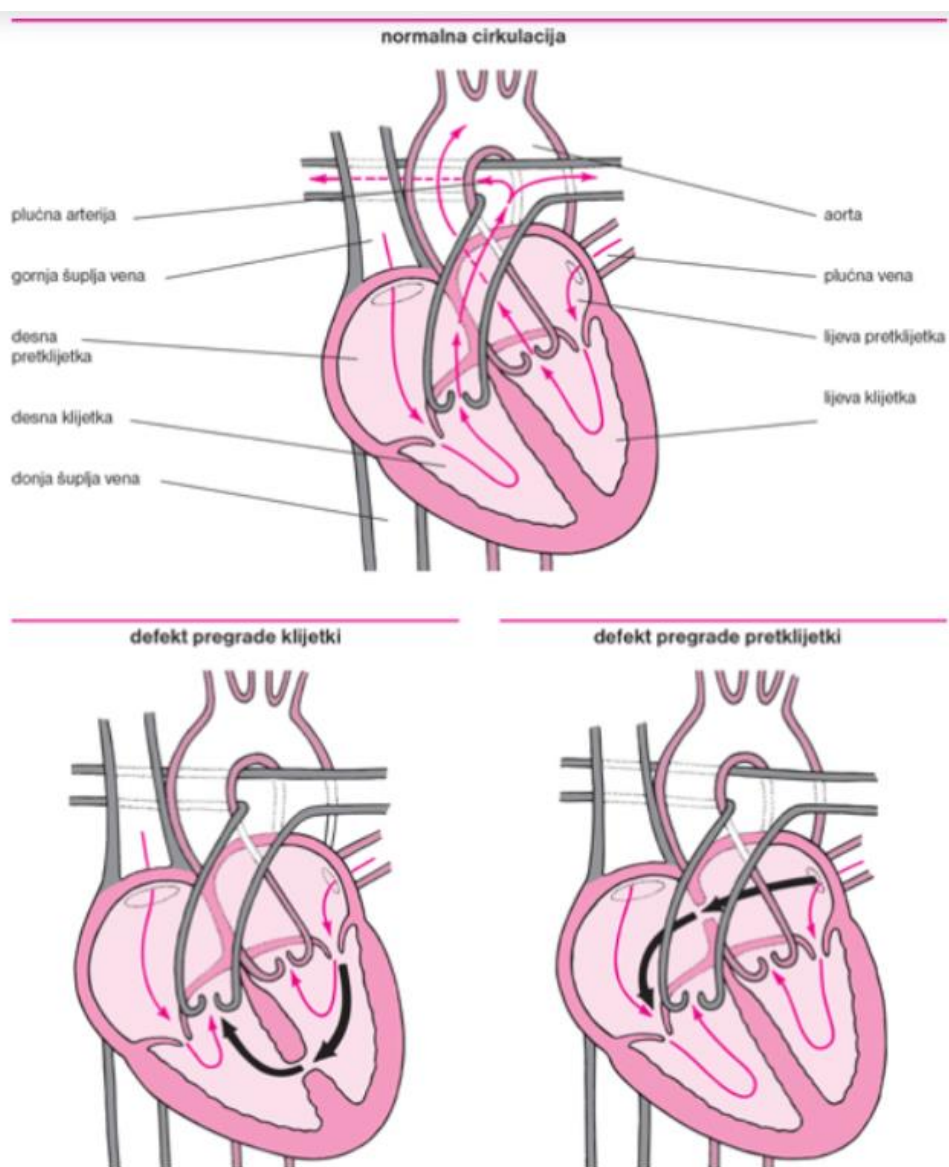
3. Srčane greške

Urođena srčana greška problem je u strukturi srca. U svijetu se godišnje rodi 35 milijuna djece sa srčanom greškom, od čega 4 milijuna živi samo u Sjedinjenim Američkim Državama [10]. Urođene srčane greške najčešći su oblik porođajnih srčanih nepravilnosti. Većina srčanih mana posljedica je genetskih promjena koje su se razvile na kromosomima. Izloženost otrovnim tvarima poput konzumacije opojnih droga, alkohola i nekih lijekova prije trudnoće i za vrijeme trajanja trudnoće može prouzročiti stvaranju srčanih greški [11]. Srčane greške mogu zahvatiti srčanu pregradu, srčane zaliske te arterije i vene u blizini srca. Najčešće uzrokuju neravnomjeran protok krvi kroz srce. Protok krvi može se usporiti, krenuti u pogrešnome smjeru, na pogrešno mjesto ili biti potpuno blokiran. Oksigenirana krv nužna je za normalnu funkciju srca. S patofiziološke strane srčane greške dijelimo na one s pojavom cijanoze i acijanotične (one bez pojave cijanoze). Mnoge urođene srčane greške uzrokuju malo ili nimalo znakova i simptoma. Često se ne dijagnosticiraju sve do trenutka dok dijete ne odraste. Neke srčane greške mogu prouzročiti po život opasna stanja koja je potrebno promptno liječiti.

Mnoga djeca s urođenim srčanim greškama ne trebaju liječenje sve do pojave simptoma. Određeni simptomi kao što su glavobolja, bol u prsima, gubitak daha, umor i cijanoza zahtijevaju liječenje. Urođene srčane mane mogu uzrokovati nepravilan rad srca. Zdravo srce i oksigenirana krv nužni su za pravilan rast i razvoj. Liječenje srčanih mana može uključivati medikamentoznu terapiju, invazivne metode poput kateterizacije srca, operaciju i transplantaciju. Liječenje ovisi o vrsti mane, njegovoj etiologiji te o dobi, veličini i općem zdravlju djeteta.

Srčane greške kod odraslih obično imaju jedan od dva oblika: srčana greška bez simptoma u ranom životu koji se kasnije povezuje sa simptomima ili srčane mane koje su tijekom djetinjstva bile kirurški ili invazivno tretirane te su s vremenom u odrasloj dobi zahtijevale ponovnu kardiološku obradu. Budući da liječene urođene srčane greške i dalje mogu uzrokovati probleme, potrebne su redovite kardiološke kontrole tijekom cijelog života. U šest od tisuću rođene

djece javljaju se urođene srčane malformacije. Najčešće srčane greške su: defekti ventrikularnog septuma (VSD), atrijski septalni defekti, tetralogija Fallota i patentni foramen ovale (PFO). Male srčane greške s vremenom se mogu spontano zatvoriti, bez invazivnog zahvata. Veće srčane greške mogu potrajati i rezultirati hemodinamskim i kliničkim posljedicama koje zahtijevaju perkutanu ili kiruršku intervenciju [12].



Slika 3.1. Defekti pregrada klijetki i pretklijetki

Izvor: <http://www.msd-prirucnici.placebo.hr/msd-za-pacijente/zdravlje-djece/prirodjene-mane/srcane-mane>

3.1. Atrijski septalni defekt

Atrijski septalni defekt česta je uređena srčana greška [13]. Za nju je karakteristično da ima jedan ili više otvora na srčanoj pregradi između lijevog i desnog atrija koji rezultiraju povećanim protokom krvi kroz pluća i povećanjem volumena u desnom srcu. Komunikacija između desnog i lijevog atrija dovodi do aritmija srca, plućne hipertenzije te volumno opterećenje desnog srca koje može dovesti do srčanog popuštanja. Atrijski septalni defekt prema poziciji na srčanoj pregradi dijelimo na: ostium primum, sinus venosus ili ostium secundum. Ostium primum ili defekt foramena ovale nalazi se na sredini atrijske srčane pregrade. Ostium secundum je malformacija anteroinferiorne srčane pregrade. Sinus venosus je defekt u stražnjem dijelu srčane pregrade, u blizini ušća gornje ili donje šuplje vene. Najčešći znakovi i simptomi koji se javljaju kod atrijskog septalnog defekta su otežano disanje (dispneja), smanjeno podnošenje napora, umor, iscrpljenost, aritmije. Najčešće se dijagnosticira ehokardiografijom. Ehokardiografija je neinvazivna metoda ultrazvukom (UZV srca). Liječenje zahtjeva kirurški zahvat ili kateterizaciju srca.

3.2. Ventrikularni septalni defekt

Defekt ventrikularnog septuma (VSD) najčešća je kongenitalna srčana anomalija kod djece. Ventrikularni septalni defekt čini 37% svih urođenih srčanih grešaka. Incidencija kod odraslih osoba je mala i kod ventrikularnog septalnog defekta nema spolne predispozicije [11]. Okarakterizirana je jednim ili više otvora na interventrikularnom septumu koja rezultiraju povećanim protokom krvi kroz pluća i povećanim volumenom u lijevom srcu. Dijagnoza se također postavlja transtorakalnim ultrazvukom srca (TTE). 95% VSD-a dijagnosticira se uz pomoć TTE-a. Uz TTE, VSD može se dijagnosticirati uz pomoć MSCT-a ili MR-a. Iako se mnogi VSD-i spontano zatvaraju, njih 90%, ukoliko se to ne dogodi, uzrokuju ozbiljne komplikacije poput plućne arterijske hipertenzije, ventrikularne disfunkcije, popuštanja srca i povećanog rizika od

aritmija. U tom je slučaju potrebno kirurško liječenje. VSD -ove je prvi put identificirao Dalrymple 1847. godine [11].

3.3. Tetralogija Fallot

Tetralogija Fallot javlja se pri rođenju. To je stanje koje se sastoji od kombinacije VSD-a membranskog dijela interventrikularnog septuma, stenoze zaliska plućne arterije, otvora aorte koji prevladava VSD i hipertrofije desne klijetke. Tetralogija Fallot nastaje kao kombinacija četiriju srčanih mana. Glavni uzrok je cirkuliranje krvi siromašne kisikom iz srca u ostatak tijela. Najčešći simptom je cijanoza (zbog nedovoljno oksigenirane krvi), a uz cijanozu se još javljaju kratak dah, ubrzano disanje, batićasti prsti, niska tjelesna težina, gubitak svijesti. Dijagnoza se postavlja pomoću neinvazivnih metoda kao što su RTG, UZV i EKG. Liječenje tetralogije Fallot zahtijeva kiruršku intervenciju u što ranijoj dobi [14].

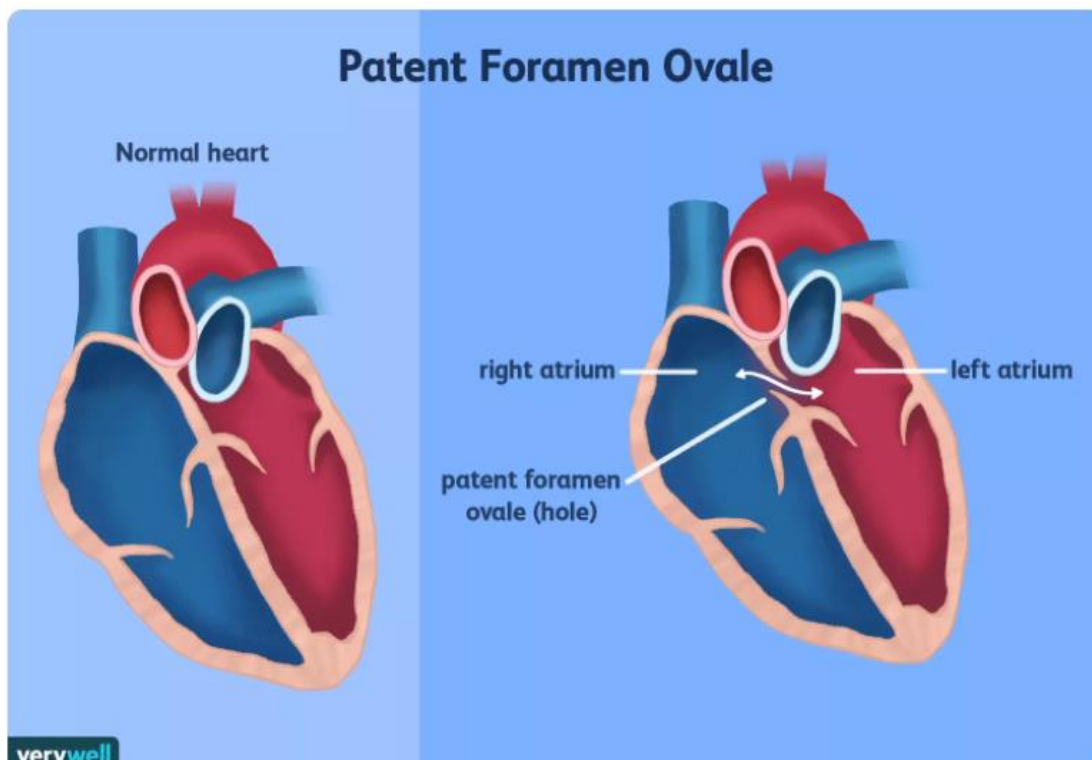
4. Patentni foramen ovale

Foramen ovale je srčana greška koja se javlja u neonatalnoj dobi. Foramen ovale se nalazi na srčanoj pregradi (septumu) između desnog i lijevog atrija. Komunikacija unutar septuma omogućava prolazak oksigenirane krvi između desnog i lijevog atrija. Kod novorođenčadi foramen ovale normalna je pojava do šestog mjeseca starosti, kada se očekuje da bi se trebao spontano zatvoriti. U 75% slučajeva foramen ovale se spontano zatvara u neonatalnoj dobi kao posljedica pada plućnog tlaka i povećanja plućne funkcije [4]. Međutim, u 15 - 35% slučajeva ova srčana greška može se prolongirati u odrasloj dobi pa govorimo o patentnom foramenu ovale (PFO) [4]. PFO se povijesno povezuje s povećanim rizikom od moždanog udara, čiji se mehanizam pripisuje paradoksalnoj emboliji venskih tromba koji prolaze kroz PFO izravno u lijevi atrij [4]. PFO u odrasloj dobi može biti uzrok stvaranja tromba ili služiti kao otvor za paradoksalnu emboliju. U starijoj dobi većina bolesnika ne pokazuje simptome povezane s patentnim foramenom ovale. Međutim, kod jednog dijela bolesnika može uzrokovati kriptogeni moždani udar (moždani udar nepoznatog uzroka), druge embolijske bolesti ili migrene. Dijagnoza se postavlja neinvazivnim metodama kao što su transtorakalni ultrazvuk srca i CT toraksa s kontrastom. PFO se liječi medikamentoznom terapijom i/ili invazivnim kardiološkim putem, a oporavak ovisi o načinu liječenja. Uloge medicinske sestre/tehničara su priprema bolesnika prije i nakon invazivnog zahvata te edukacija i psihološka potpora.

4.1. Etiologija

Foramen ovale je otvor između desnog i lijevog atrija. Oblikom nalikuje na tunel, a nalazi se na srčanoj pregradi, točnije između septum primum i septum secundum. Foramen ovale važan je u fetalnoj dobi zbog protoka krvi između desnog i lijevog atrija. Oksigenirana krv iz placente vraća se putem gornje šuplje vene kroz foramen ovale u sistemsku cirkulaciju. U oko 75% slučajeva foramen ovale zatvara se u neonatalnoj dobi [4]. Spajanjem septuma primum

i septuma secundum dolazi do prekida u komunikaciji između desnog i lijevog atrija. Međutim, u 15 - 35% slučajeva srčana se pregrada ne zatvori u cijelosti te se može prolongirati u odraslu dob [4]. U tom slučaju govorimo o patentnom foramenu ovale. Uzrok zašto ne dolazi do zatvaranja foramena ovale još uvijek nije poznat.



Slika 4.1.1. Prikaz zdravog srca i srca s PFO

Izvor: <https://www.verywellhealth.com/migraine-and-patent-foramen-ovale-1719922>

4.2. Znakovi i simptomi

Kriptogeni moždani udar povezuje se s PFO-om. Kriptogeni moždani udar je moždani udar bez jasnih znakova ishemijskog moždanog udara što znači da bolesnik nema aterosklerotsku bolest velikih krvnih žila, promjene na malim krvnim žilama ili embolijsku bolest. Ukoliko se dijagnosticira kriptogeni moždani udar kod bolesnika postoji velika vjerojatnost da je PFO uzrok. Drugi potencijalni znakovi i simptomi kod PFO-a mogu biti migrena s aurom, dekompresijska bolest, tromboembolijske bolesti unutarnjih organa poput jetre, bubrega, tankog i debelog crijeva. Migrena je iznenadna i jaka glavobolja

koja može i ne mora biti praćena aurom (predosjećaj da će se migrena dogoditi). Bol je često praćena mučninom i povraćanjem te zamućenim vidom. Studije su iznijele pretpostavku o povezanosti migrene s aurom i PFO-om, ali nisu to dokazali. U čak 48% bolesnika koji su imali migrenu s aurom dijagnostičkim procedurama dokazana je prisutnost PFO-a. Pretpostavka ove povezanosti pripisuje se upravo miješanju krvi između desnog i lijevog atrija te prolasku tvari poput prostaglandina, serotonina, bradikina i angiotenzina direktno u cerebrovaskularnu cirkulaciju. Navedene hormonske i vazoaktivne tvari u normalnim se uvjetima metaboliziraju, aktiviraju ili deaktiviraju. Upravo iz tog razloga smatra se kako postoji povezanost između PFO-a i migrene s aurom. Dekompresijska bolest je bolest koja se javlja kod pojedinaca koji su kroz udisanja komprimiranog zraka iz boce za ronjenje bili izloženi dušiku. Do dekompresijske bolesti dolazi zbog nagle promjene tlakova tj. brzi prelazak iz područja s visokim tlakom u područje s niskim tlakom. Prilikom ronjenja uzimaju se veće količine kisika, dušika i drugih plinova. Zbog brzog izranjanja dušik se ne stigne razgraditi i u tom trenutku stvara mjehuriće u krvnim žilama. Kod bolesnika se javljaju kašalj, bol i otežano disanje zbog mjehurića u kapilarama. U jednoj je studiji bilo uključeno 47 ronilaca s dokazanim PFO-om i ničim izazvanom dekompresijskom bolešću. Polovici ronilaca dodijeljeno je zatvaranje PFO-a, dok su ostali služili za kontrolu studije. Kod petorice (25%) ronilaca koristio se Amplatz okluder za zatvaranje PFO-a, a kod njih 15 (75%) koristio se Figulla okluder. Nakon testnog ronjenja kod niti jednog bolesnika nije dokazana prisutnost mjehurića u arterijskoj ili venskoj cirkulaciji. Niti jedan ronilac iz grupe nije imao dekompresijsku bolest [15].

Ostali mogući znakovi i simptomi koji mogu upućivati na postojanje PFO-a su:

1. iznenadni trnci ili slabost u jednom ili više ekstremiteta
2. zamućen vid
3. otežani govor
4. gubitak ravnoteže, nesigurnost u kretanju
5. otežano disanje
6. otežano gutanje
7. kašalj

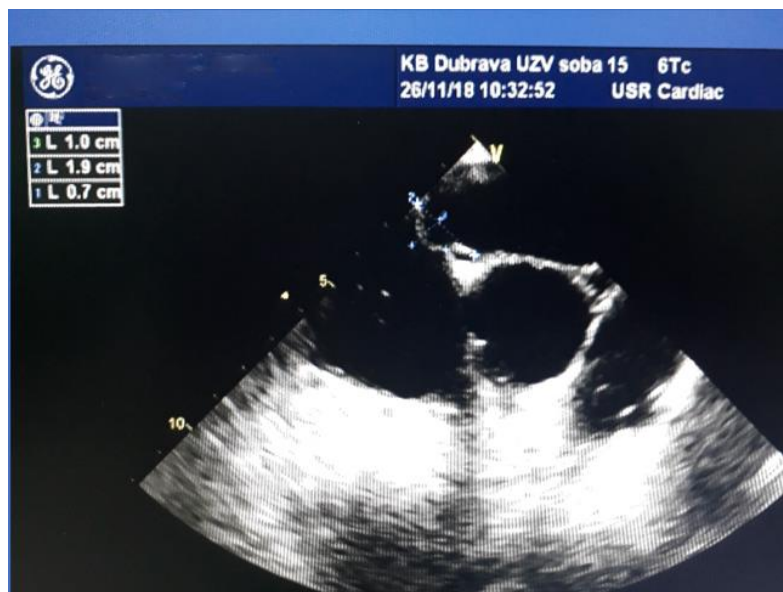4.3. Dijagnostika bolesti

Jedna od ključnih okolnosti koja nas usmjerava na dijagnostiku patentnog foramena ovale je kriptogeni moždani udar [12]. Dijagnostičke pretrage dijelimo na invazivne i neinvazivne. Invazivne pretrage su one pretrage kod kojih se dijagnoza dobiva ulaskom specijalnih katetera u tijelo bolesnika. Neinvazivne pretrage obavljaju se preko kože bolesnika. Neinvazivne dijagnostičke pretrage koje se najčešće koriste za prikazivanje foramena ovale i prikazivanje strukture srca su transtorakalni ultrazvuk srca (TTE) i kompjuterizirana tomografija (CT angiografija) uz kontrastno sredstvo. Invazivne dijagnostičke procedure su transezofagealni ultrazvuk srca (TEE) i koronarografija. U patofiziologiji PFO-a možemo primijetiti kako se krv izlijeva iz desnog atrija u lijevi atrij u prilikama kada tlak desnog atrija prelazi vrijednosti tlaka u lijevom atriju i obratno [4]. Takve situacije mogu se vidjeti kod sistoličke kontrakcije srca ili pri aktivnostima koje bi mogle izazvati promjenu tlaka unutar srčanih komori kao što su kašljanje ili defekacija, gdje do porasta tlaka dolazi uslijed kontrakcije mišićne mase.

a) Neinvazivne dijagnostičke procedure

- Transtorakalni ultrazvuk srca (TTE)

Transtorakalni ultrazvuk srca neinvazivna je kardiološka pretraga kojom dobivamo informacije vezano uz funkciju i strukturu srca. TTE-om procjenjujemo istisnu frakciju srca, srčane zaliske te tlakove u srčanim komorama [11]. S obzirom da je TTE neinvazivna pretraga, priprema bolesnika nije zahtjevna. Medicinska sestra/tehničar smješta bolesnika u lijevi bočni položaj s lijevom rukom ispod glave.

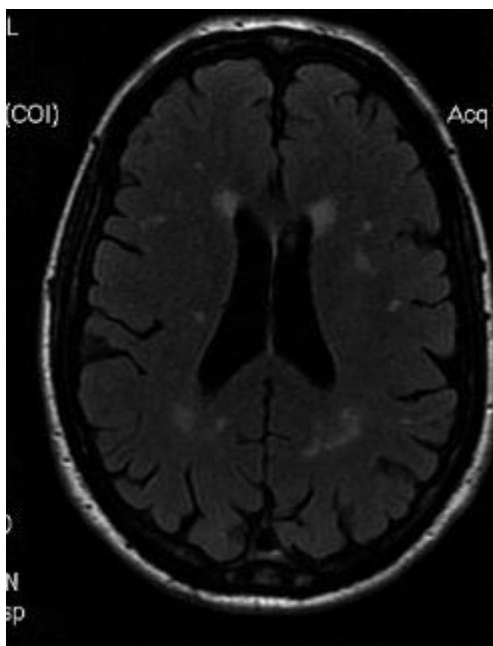


Slika 4.3.1. TTE UZV prikaz PFO

Izvor: Hadžibegović I. "Changes in percutaneous PFO closure after the 2019 consensus: Single center analysis of referrals and indications." 13th Congress of the Croatian Cardiac Society, Zagreb, Hrvatska, Jan 2021.

- Kompjuterizirana višeslojna tomografija s kontrastnim sredstvom- MSCT angiografija

MSCT angiografija je radiološka metoda koja nam omogućava visoko kvalitetno snimanje krvnih žila i tkiva na bilo kojem dijelu tijela . Ova pretraga može se, a i ne mora, izvoditi uz pomoć kontrastnog sredstva. Zbog potrebe dokazivanja patentnog foramena ovale ovu pretragu potrebno je raditi uz kontrastno sredstvo [16]. Za ovu pretragu bolesnik mora imati potpisanu suglasnost za medicinske intervencije zbog korištenja kontrastnog sredstva, te mora imati intravensku kanilu. Medicinska sestra/tehničar prije dijagnostičke procedure u razgovoru s bolesnikom mora utvrditi postoje li neke alergijske reakcije kod bolesnika, prema protokolu ustanove postaviti odgovarajuću intravensku kanilu te educirati bolesnika o dijagnostičkoj proceduri. Tijekom dijagnostičke procedure sestra prati stanje bolesnika. Nakon obavljene dijagnostičke procedure potiče bolesnika na povećani unos tekućine kako bi se kontrastno sredstvo što prije izlučilo iz organizma.



Slika 4.2.2. MSCT prikaz ishemijskog moždanog udara

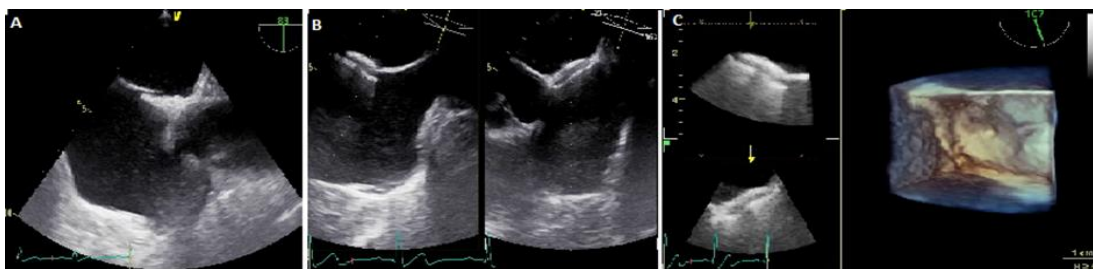
Izvor: Hadžibegović I. "Changes in percutaneous PFO closure after the 2019 consensus: Single center analysis of referrals and indications." 13th Congress of the Croatian Cardiac Society, Zagreb, Hrvatska, Jan 2021.

b) Invazivne dijagnostičke procedure

- Transezofagealni ultrazvuk srca (TEE)

Transezofagealni ultrazvuk srca invazivna je kardiološka metoda kojom se želi što bolje dokazati neki oblik abnormalnosti u srčanoj građi, odnosno strukturi. Također, TEE-om dokazujemo postojanje ugrušaka unutar srčanih komora [12]. Ova pretraga izvodi se uz pomoć ultrazvučne sonde koja se uvodi u jednjak. S obzirom da se jednjak nalazi iza srca liječnik može puno detaljnije vidjeti prikaz srca od običnog ehokardiograma. Medicinska sestra/tehničar postavlja bolesnika u lijevi bočni ležeći položaj s lijevom rukom ispod glave. Prije dijagnostičke pretrage uvodi se intravenska kanila prema protokolu ustanove, uzima se osobna anamneza te nakon završene edukacije prilaže se bolesniku suglasnost za medicinske intervencije koju bolesnik i nadležni liječnik potpisuju. Medicinska sestra/tehničar dužni su bolesniku objasniti kako

prije pretrage ne smije konzumirati hranu i piće, ali može uzeti svoju kroničnu terapiju s malo tekućine. Prije pretrage liječnik najčešće pripisuje neku vrstu sedativa kako bi bolesnik bio što mirniji. Nakon završene pretrage bolesnik mora ostati na tašte prema uputi liječnika, najčešće 2 sata nakon pretrage, zbog osjećaja utrnulosti uzrokovane primjenom sedativa. Nakon pretrage, bolesnik može ići kući i nije potrebna hospitalizacija, ali zbog uzimanja sedativa prije pretrage bolesniku je potrebna pratnja do kuće.



Slika 4.3.3. A. TEE - jednostavan PFO B. Transkatetersko zatvaranje - navođenje TEE-om i plasiranje Amplatzer okludera C. 3D TEE slika okludera pozicioniranog u interatrijskom septumu

Izvor: Hadžibegović I. "Changes in percutaneous PFO closure after the 2019 consensus: Single center analysis of referrals and indications." 13th Congress of the Croatian Cardiac Society, Zagreb, Hrvatska, Jan 2021.

- Koronarografija

Koronarografija je invazivna kardiološka metoda kojom dokazujemo ili isključujemo postojanje koronarne bolesti [17]. Koronarografija se izvodi pomoću specijalnih katetera koji se uvode kroz krvnu žilu, a sežu skroz do krvnih žila srca. Mjesto uvođenja katetera određuje interventni liječnik kardiologije nakon pregleda bolesnika. Najčešća mjesta punkcije su femoralna vena i arterija ili radijalna arterija. Invazivni zahvat izvodi se u lokalnoj anesteziji, a anestetik se aplicira na mjesto punkcije [17]. Osim koronarografije postoje niz drugih pretraga s kojima dokazujemo razne srčane bolesti. Jedna od njih je kateterizacija desnog srca. Kateterizacijom desnog srca mjere se tlakovi u desnom atriju i ventrikulu, uzimaju se uzorci tkiva za biopsiju i procjenjuje se funkcija trikuspidalnog i plućnog zaliska [18]. Pretraga se izvodi

u invazivnom kardiološkom laboratoriju za kateterizaciju srca. Prilikom pretrage bolesnik prima kontrastno sredstvo radi boljeg uvida u stanje koronarnih krvnih žila. Medicinska sestra/tehničar prije invazivne obrade uzima sestrinsku anamnezu bolesnika, upućuje bolesnika na pretrage koje je prethodno ordinirao liječnik (EKG, UZV srca, laboratorijske pretrage), procjenjuje bolesnikovo psihofizičko stanje, provodi edukaciju bolesnika, pruža psihološku pomoć te nakon završenog informiranja provjerava bolesnikovo znanje o invazivnom zahvatu. Upute o zahvatu moraju biti jednostavne, detaljne i bolesniku lako razumljive. Psihološka priprema bolesnika ključna je kako bi se smanjila zabrinutost i anksioznost kod bolesnika. Dobra psihološka priprema u praksi se pokazala kao ključan preduvjet za pozitivan ishod liječenja. Neposredna priprema bolesnika prije zahvata uključuje postavljanje intravenske kanile, pripreme mjesta punkcije (brijanje) te potpisivanje suglasnosti za medicinske intervencije. Bolesnik prije invazivnog zahvata mora biti na tašte, a svoju kroničnu terapiju uzima uz malu količinu tekućine. Intervencije medicinske sestre/tehničara nakon koronarografije su: mjerenje vitalnih funkcija i snimanje EKG-a svaka 2 sata, primjena propisane terapije, provjera mjesta uboda kako ne bi došlo do neželjenih komplikacija te poticanje na povećani unos tekućine kako bi se kontrastno sredstvo što prije izlučio iz organizma.

4.4. Liječenje bolesti

Postoji nekoliko metoda u liječenju patentnog foreamena ovale. To su antikoagulantna terapija, invazivni kardiološki zahvat ili kirurški pristup. O vrsti zahvata ovisi nekoliko čimbenika. Liječnik procjenjuje bolesnikovo psihofizičko stanje, dob, veličinu i poziciju srčanog defekta te u suradnji s multidisciplinarnim timom odlučuje o načinu liječenja [12]. Multidisciplinarni tim je tim koji usko surađuje, a sastoji se od liječnika neurologa i liječnika kardiologa. Najčešći način liječenja PFO-a je invazivni kardiološki zahvat.

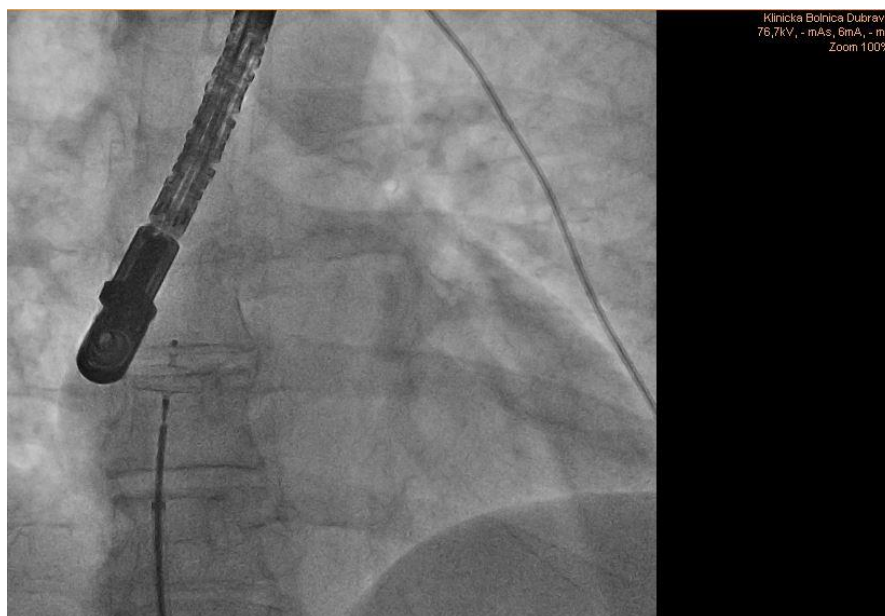
PFO je skraćenica za oblik kongenitalne strukturne srčane greške kod koje postoji patološka komunikacija u pregradi između lijeve i desne srčane

pretklijetke [12]. Ta komunikacija može omogućiti prolazak manjeg tromba iz venskog sustava u arteriju mozga i prouzročiti moždani udar. S druge strane, vraćanje krvi u desno srce s vremenom, zbog povećanog opterećenja, može uzrokovati njegovo zatajenje. Te su bolesti ranije liječene isključivo kirurškom operacijom, a danas se jednim dijelom mogu liječiti postavljanjem dugačkog tankog katetera kroz venu u preponi do mjesta ranije opisane komunikacije, te postavljanjem takozvanog „kišobrana“, odnosno metalne proteze kojom se zatvara patološka komunikacija [19]. Uz invazivno ili kirurško liječenje nezaobilazna je primjena antikoagulantne terapije. O izboru antikoagulantne terapije odlučuje liječnik nakon uvida u bolesnikovo stanje i nalaze. Martefarin, acetilsalicilna kiselina i klopidogrel neki su od antikoagulansa koji se daju u liječenju PFO-a i sprječavanju komplikacija. Međutim, napretkom medicine na tržište su došli antikoagulansi nove generacije, NOAC i DOAC, lijekovi kod kojih nisu potrebne česte kontrole koagulacije krvi (protrombinsko vrijeme i INR) i imaju manju mogućnost krvarenja [20]. To su Pradaxa, Eliquis i Xarelto. Invazivnim kardiološkim pristupom zatvaranja patentnog foramena ovale smanjuje se mogućnost komplikacija. Jedne od najčešćih komplikacija i produljenje hospitalizacije su česte bolničke infekcije. Uz bolničke infekcije javljaju se i komplikacije vezane uz klasično kardiokirurško otvaranje prsnog koša (hematomi, dehiscencije rane uslijed kašljanja ili kihanja, infekcije rane).

Invazivno zatvaranje PFO-a radi se u kardiološkom laboratoriju za srčanu kateterizaciju. Uvjet za invazivno zatvaranje PFO-a je da otvor između desnog i lijevog atrija bude manji od 25mm, rubovi otvora povoljni za postavljanje okludera (bez kalcifikata i ravni rubovi) te osobe mlađe od 65 godina starosti [12]. Prije invazivne obrade bolesnik mora obaviti anesteziološki pregled zbog opće anestezije te druge laboratorijske pretrage poput koagulacije krvi, biokemijskih pretraga i kompletne krvne slike. Također, medicinske sestre/tehničari moraju izvaditi bolesniku krv za krvnu grupu i Rh faktor. Nakon završenih pretraga bolesnik potpisuje suglasnost za medicinske intervencije koju također potpisuje vodeći liječnik. Uloga medicinske sestre/tehničara je pružiti psihološku podršku bolesniku kako bi se zabrinutost i strah od zahvata umanjili. Na dan zahvata bolesnik mora biti na tašte. Neposredna priprema

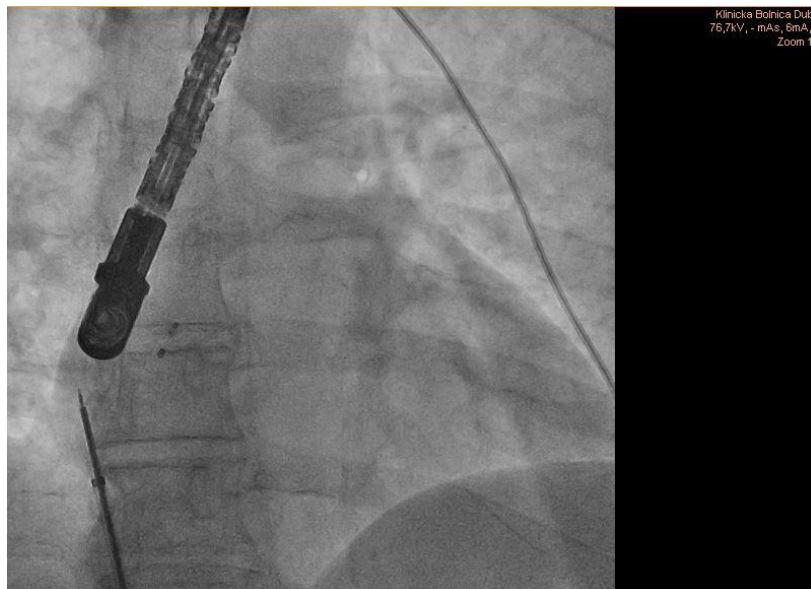
bolesnika prije zahvata uključuje postavljanje intravenske kanile i pripremu mjesta punkcije (brijanje). Nakon prikupljene dokumentacije i potpune obrade, bolesnik je spreman za invazivni zahvat. Postupak je sličan koronarografiji, dugački tanki kateter uvodi se kroz preponu u femoralnu venu skroz do srca. Uz rendgensku snimku potrebna je potpora TEE-om radi lakše vizualizacije metalne proteze i srčane greške [21]. Nakon završene intervencije bolesnik se vraća na odjel uz 24-satni nadzor. Medicinska sestra/tehničar prati srčani ritam, frekvenciju, krvni tlak i zasićenost krvi kisikom (SpO₂). Ukoliko je bolesnik bez komplikacija otpušta se nakon 24 sata iz bolnice.

Za kirurški pristup liječenja foramena ovale odlučuje se kada je promjer otvora između lijevog i desnog atrija veći od 25mm, ako je došlo do neuspjelog pokušaja zatvaranja invazivnom kardiološkom metodom te kada su rubovi oko foramena ovale neadekvatni za postavljanje metalne proteze - okludera [12]. Kirurškim pristupom liječenja foramena ovale izbjegavamo dugotrajno uzimanje antikoagulantne terapije. Međutim, kirurški pristup zahtjeva operaciju na otvorenom srcu što predstavlja mogućnost razvijanja komplikacija.



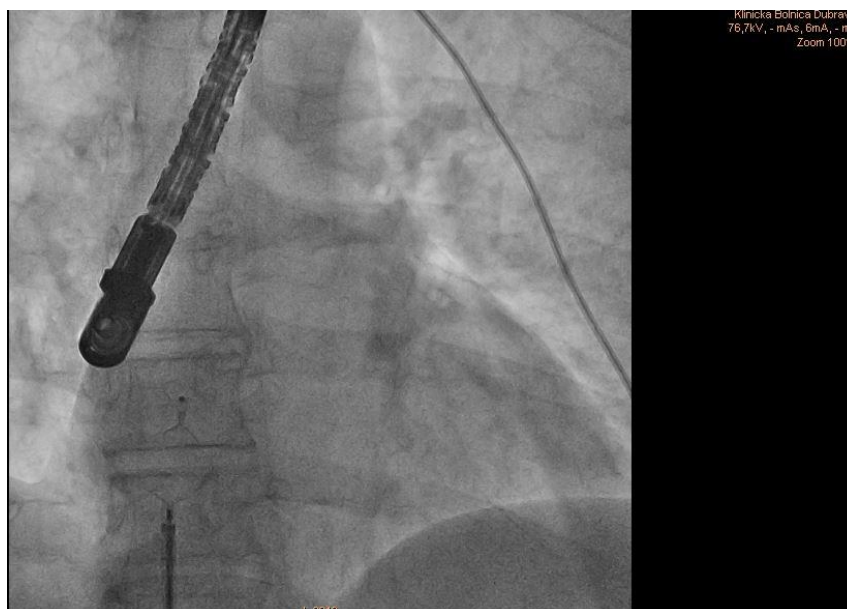
Slika 4.4.1. Otvaranje diska na strani desnog atrija

Izvor: Hadžibegović I. "Changes in percutaneous PFO closure after the 2019 consensus: Single center analysis of referrals and indications." 13th Congress of the Croatian Cardiac Society, Zagreb, Hrvatska, Jan 2021.



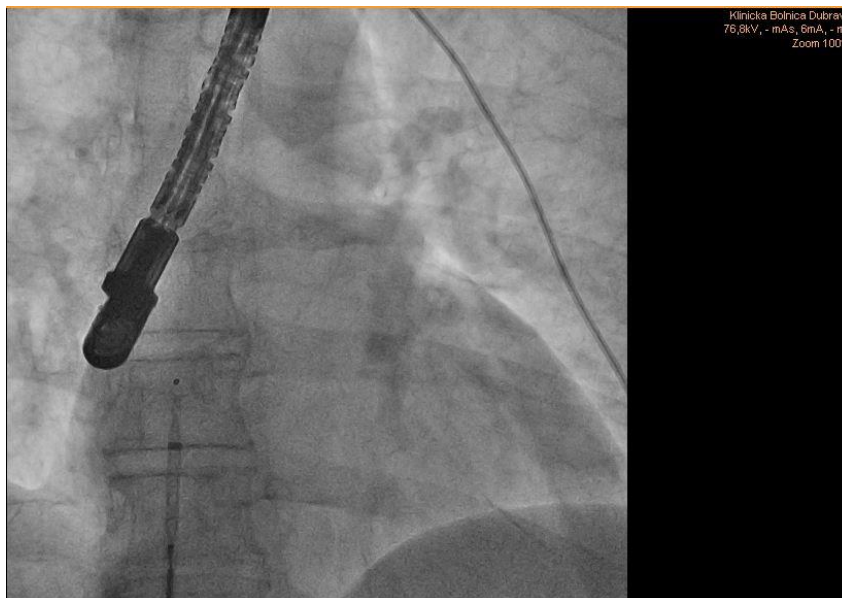
Slika 4.4.2. Otpuštanje okludera sa sistema za implantaciju

Izvor: Hadžibegović I. "Changes in percutaneous PFO closure after the 2019 consensus: Single center analysis of referrals and indications." 13th Congress of the Croatian Cardiac Society, Zagreb, Hrvatska, Jan 2021.



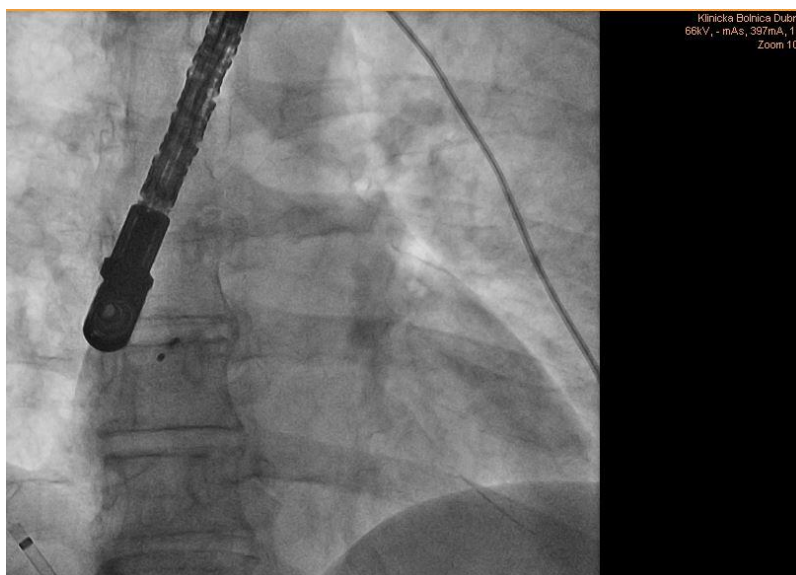
Slika 4.4.3. Povlačenja diska okludera na strani desnog atrija dublje u desni atrij radi provjere sigurne pozicije

Izvor: Hadžibegović I. "Changes in percutaneous PFO closure after the 2019 consensus: Single center analysis of referrals and indications." 13th Congress of the Croatian Cardiac Society, Zagreb, Hrvatska, Jan 2021.



Slika 4.4.4. Pozicioniranje diska na strani lijevog atrija

Izvor: Hadžibegović I. "Changes in percutaneous PFO closure after the 2019 consensus: Single center analysis of referrals and indications." 13th Congress of the Croatian Cardiac Society, Zagreb, Hrvatska, Jan 2021.



Slika 4.4.5. Okluder implantiran na urednoj poziciji

Izvor: Hadžibegović I. "Changes in percutaneous PFO closure after the 2019 consensus: Single center analysis of referrals and indications." 13th Congress of the Croatian Cardiac Society, Zagreb, Hrvatska, Jan 2021.

5. Perkutano zatvaranje PFO-a

Za perkutano zatvaranje PFO-a potreban je pažljiv odabir bolesnika. Iz tog razloga osmišljena je skala za procjenu rizika od paradoksalne embolije (RoPE skala). Ovom skalom utvrđujemo mogućnost nastanka kriptogenog moždanog udara zbog PFO-a. RoPE skala sadrži pitanja o navikama i dijagnozama bolesnika te dobi bolesnika. Ukoliko osoba nema hipertenziju, nema dijabetes tip II, nije pušač, nema prethodnih tranzitornih ishemičnih ataka te ako se potvrdi ishemijski moždani udar dobiva 5 bodova na skali. Starost bolesnika također donosi određene bodove, pa tako ako je bolesnik stariji od 70 godina ne dobiva bodove, a ako je bolesnik između 18 i 29 godina dobiva 5 bodova. Skala je jednostavna i lako razumljiva, a na pitanja se odgovara s da ili ne. Ukoliko bolesnik ima zbroj bodova 7, 8 ili 9 (govoreći istim redoslijedom u postocima - 72%, 84% ili 88%) od perkutanog zatvaranja PFO-a ima više koristi nego neželjenih posljedica. Kada je zbroj bodova manji od 7 potrebno je dodatno procijeniti bolesnikovo stanje te unutar multidisciplinarnog tima dogovoriti o daljnjim procedurama [15]. Prije samog zahvata liječnik odlučuje o antikoagulantnoj terapiji, a ako bolesnik već uzima antikoagulantnu terapiju vodeći liječnik odlučuje o privremenom ne uzimanju antikoagulantne terapije prije zahvata. Bolesnik obavlja anesteziološki pregled zbog odabira anestezije pod kojom se zahvat radi. Medicinska sestra/tehničar provodi postupke pripreme bolesnika prije invazivnog zahvata, primjenjuje ordiniranu terapiju i između ostaloga antimikrobnu profilaksu koja je najčešće antibiotik cefalosporin. Nakon dolaska bolesnika u angiosalu za kateterizaciju srca, bolesniku se daje anestezija pod nadzorom anesteziološkog tima i interventnog kardiologa. Pristup perkutanom zatvaranju PFO-a najčešće je desna femoralna vena. Ponekad zbog određenih razloga pristup kroz femoralnu venu nije moguć, pa kao zamjenska mjesta koja su se pokazala kao uspješna u izvođenju procedure su jugularna (vratna) vena, aksilarna vena ili hepatalna vena. Postupak započinje uvođenjem dugačkog tankog katetera kroz femoralnu venu do srca. Princip izvođenja zahvata sličan je koronarografiji, međutim za ovaj zahvat koriste se specijalni kateteri koji na

sebi sadrže metalne proteze (okluder) za zatvaranje PFO-a [15]. Neki od poznatih vrsta okludera su Amplatzer i GORE okluder. Vrstu metalne proteze (okludera) odabire interventni kardiolog prema potrebi bolesnika. Za ovaj zahvat uz radiološki prikaz i pomoć kontrastnog sredstva potrebno je i dodatno navođenje TEE-om. Nakon uspješnog postavljanja okludera bolesnik se premješta na odjel. U većini slučajeva bolesnik provodi 24 sata u bolnici kako bi se pratilo ubodno mjesto (mogućnost krvarenja), mjerile vitalne funkcije te pratio srčani ritam. Prije otpusta iz bolnice bolesnik obavlja kontrolni TEE. Po otpustu bolesnik će dobiti otpusno pismo s jasnim uputama vezanim uz kardiološku kontrolu i uzimanju terapije. Medicinska sestra/tehničar educira bolesnika o važnosti redovnih kardioloških kontrola te uzimanja propisane terapije, osobito antikoagulantne terapije. Uzimanje antikoagulantne terapije je važno za bolesnika jer sprječava nastanak ugrušaka koji mogu dovesti do ponovnog moždanog udara i mogućnosti tromboziranja samog okludera. Upute bolesniku od strane medicinske sestre/tehničara moraju biti jasne i lako razumljive.

Tablica 5.1. Skala za procjenu rizika od paradoksalne embolije

Table 4 RoPE score calculator		
Characteristic	Points	RoPE score
No history of hypertension	1	
No history of diabetes	1	
No history of stroke or TIA	1	
Nonsmoker	1	
Cortical infarct on imaging	1	
Age, y		
18-29	5	
30-39	4	
40-49	3	
50-59	2	
60-69	1	
≥70	0	
Total score (sum of individual points)		
Maximum score (a patient <30 y with no hypertension, no diabetes, no history of stroke or TIA, nonsmoker, and cortical infarct)		10
Minimum score (a patient ≥70 y with hypertension, diabetes, prior stroke, current smoker, and no cortical infarct)		0

Izvor: Kent D. "An index to identify stroke-related vs incidental patent foramen ovale in cryptogenic stroke." Neurology vol. 81,7 (2013): 619-25.

5.1. Perkutano zatvaranje ili kirurško zatvaranje PFO-a

Kako je prethodno navedeno, o načinu zatvaranja patentnog foramena ovale odlučuje multidisciplinarni tim kojeg čine liječnici kardiolozi i neurolozi nakon prikupljanja potrebne medicinske dokumentacije i uvida u stanje bolesnika. Komplikacije kod perkutanog zatvaranja i kirurškog zatvaranja PFO-a su slične, no oporavak bolesnika brži je nakon perkutanog zatvaranja PFO-a. Bolesnik kod perkutanog zatvaranja PFO-a se otpušta nakon 24 sata boravka u bolnici. S druge strane, kod kirurškog zatvaranja PFO-a bolesnik se tek nakon nekoliko dana otpušta kući. Što kraći boravak bolesnika u bolnici smanjuje mogućnost zaraze intrahospitalnim infekcijama te smanjuje mogućnost razvoja hospitalizma kod bolesnika. Kombinacija perkutanog zatvaranja i uzimanje antikoagulantne terapije uvelike umanjuje mogućnost kasnih komplikacija i ponovnog ishemijskog moždanog udara.

5.2. Komplikacije

Komplikacije kod perkutanog zatvaranja PFO-a u većini slučajeva nema. Međutim, prilikom intervencije i nakon intervencije potrebno je praćenje bolesnika i pravovremena edukacija kako bi se spriječile moguće komplikacije. Komplikacije možemo podijeliti na one koje se javljaju tijekom zahvata i na one koje se mogu pojaviti nakon zahvata. Tijekom zahvata moguće komplikacije su rezidualni shunt, erozija okludera, perforacija dijela srca i atrijska fibrilacija [15].

1. Rezidualni shunt javlja se kao posljedica neuspjelog zatvaranja PFO-a. Pod pojmom shunt smatramo postojanost otvora između dvije srčane komore, u ovom slučaju lijevog i desnog atrija. Napretkom medicine i unaprjeđenjem okludera pojava ove komplikacije svedene su na minimum. Prema nedavnim istraživanjima u svega 0,4% – 0,8% slučajeva se javlja rezidualni shunt.
2. Erozija okludera i perforacija dijela srca vrlo su rijetke i životno ugrožavajuće komplikacije. Erozija ili propadanje okludera javlja se kod

zahvata u kojima se koriste veći okluderi. Perforacija srca javlja se prilikom srčane kateterizacije kada se žicom perforira dio srca. Perforacijom se može izazvati srčana tamponada koja može dovesti do srčanog zastoja. Incidencija ove komplikacije je mala. Prema istraživanju svega 2 (0,01%) bolesnika od njih 13736 imalo je ovu vrstu komplikacije.

3. Fibrilacija atriya (FA) je nepravilan rad srca. Javlja se zbog poremećaja provođenja impulsa u SA čvoru. Prilikom zatvaranja PFO-a okluder se postavlja u blizini SA čvora i tako može izazivati smetnje u provođenju impulsa. Bolesnici kod FA osjećaju nepravilan rad srca. Zbog nepravilnog srčanog rada postoji mogućnost stvaranja tromba. Iz tog se razloga bolesnici stavljaju na antikoagulantnu terapiju. FA se prema istraživanju javlja kod 3,9% bolesnika od ukupno 1349 koji su se podvrgnuli perkutanom zatvaranju PFO-a.

Komplikacije koje se mogu javiti nakon perkutanog zatvaranja PFO-a su hematom ili krvarenje na mjestu punkcije femoralne vene, alergijska reakcija na okluder i tromboza okludera [15]. Nakon dolaska bolesnika na odjel, medicinska sestra/tehničar prati vitalne funkcije i srčani ritam. Srčani ritam prati se kontinuirano do otpusta bolesnika iz bolnice.

1. Hematom ili krvarenje na mjestu punkcije femoralne vene je komplikacija koja se može dogoditi nakon završenog perkutanog zatvaranja PFO-a. Često se događa kod bolesnika koje ne prate upute medicinskog osoblja. Kako bi se spriječila pojava ove komplikacije medicinska sestra/tehničar educira bolesnika o važnosti mirovanja nakon provedene intervencije. Bolesnik u krevetu mora zauzeti ležeći položaj kako ne bi savijao noge na mjestu punkcije. Mjesto punkcije komprimira se sa elastičnim zavojem te dodatno sa lakšim utegom koji se postavlja na punkcijsko mjesto. Medicinska sestra/tehničar češće obilazi bolesnika zbog provjere ubodnog mjesta i ako uoči da je došlo do krvarenja, manualno komprimira mjesto punkcije do zaustavljanja krvarenja.

2. Alergijska reakcija na okluder javlja se zbog reakcije bolesnika na vrstu metala od kojeg je okluder napravljen. Nitinol je vrsta folije koja je glavna komponenta većine PFO okludera. Simptomi koji se mogu javiti kod ove alergijske reakcije su bolovi u prsima, osip, temperatura, zaduha ili palpitacije. U ovakvim slučajevima vađenje PFO okludera je neophodno. U studiji koja je provedena na 13736 bolesnika prikazano je 38 bolesnika kod kojih je PFO okluder izvađen. Od 38 bolesnika kod njih 14 (37%) zabilježena je bol u prsima kao indikacija za vađenje PFO okludera. Kod 17% bolesnika dokazana je alergijska reakcija na nitinol.
3. Tromboza okludera rijetka je komplikacija. Bolesnici koji su podvrgnuti perkutanom zatvaranju PFO-a su na antikoagulantnoj terapiji te se samim time smanjuje rizik od nastanka novog tromba. Pretpostavlja se da je razlog tromboze okludera preaktivan septum primum a vrlo tanki septum secundum. Ima svega 0,7% prijavljenih slučajeva tromboze okludera.

Medicinska sestra/tehničar ima značajnu ulogu u sprječavanju neželjenih komplikacija kod bolesnika. Svojim znanjem medicinska sestra/tehničar objašnjava bolesniku invazivni postupak a edukacijom uvodi bolesnika u postupak tako da ga educira o mogućim komplikacijama te pruža psihološku podršku bolesniku.

6. Intervencije medicinske sestre/tehničara prije invazivnog zahvata

Srčana kateterizacija jedna je od dijagnostičkih i intervencijskih metoda koje su danas dostupne u kardiologiji. Medicinska sestra/tehničar treba odvojiti vrijeme za edukaciju bolesnika, razumjeti bolesnikovo stanje te objasniti postupke koji će se provoditi prije intervencije, za vrijeme intervencije te nakon intervencije. Prije nego što se pacijent podvrgne srčanoj kateterizaciji, potrebno je provesti određene procjene i intervencije. Psihološka priprema i uzimanje sestrinske anamneze jedna je od glavnih zadaća medicinske sestre/tehničar prije invazivne obrade. Tijekom uzimanja anamneze upoznaju se zdravstvene navike bolesnika, dosadašnje bolesti i obiteljska anamneza. Medicinska sestra/tehničar će tijekom razgovora poticati bolesnika da iznese svoje probleme ili tegobe te da postavlja pitanja. Edukacija bolesnika i razgovor s bolesnikom važan je kako bih se smanjila anksioznost kod bolesnika te eventualni strah od invazivnog zahvata. Ukoliko tijekom razgovora medicinska sestra/tehničar procijeni da bolesnik nije dovoljno upućen u invazivni postupak, omogućiti će bolesniku ponovni razgovor sa vodećim liječnikom.

Fizička priprema bolesnika prije invazivnog zahvata jednako je važna kao i psihološka priprema bolesnika. Svaka ustanova/odjel ima protokol prema kojem se bolesnici pripremaju za invazivnu obradu. Dužnost medicinske sestre/tehničara je priprema sve potrebne dokumentacije, a to su temperaturna lista, povijest bolesti u kojima se nalaze laboratorijski nalazi i obavljene dijagnostičke procedure te potpisana suglasnost za medicinske intervencije od strane bolesnika i vodećeg liječnika. Dan prije zahvata priprema se punkcijsko mjesto, briju se prepone i podlaktica bolesnika. Također, bolesnik ne smije konzumirati hranu i piće. Medicinska sestra/tehničar postavlja intravensku kanilu. Prije zahvata medicinska sestra/tehničar primjenjuje ordiniranu terapiju. Nakon obavljenih dijagnostičkih pretraga bolesnik je spreman za invazivni zahvat. Uzevši u obzir protokol prema kojem se pripremaju bolesnici za perkutano zatvaranje PFO-a, a koji se

koristi na Zavodu za bolesti srca i krvnih žila Kliničke bolnice Dubrava, bolesnik treba obaviti sljedeće pretrage:

1. prijem bolesnika u bolnicu vrši se dan prije invazivnog zahvata.
2. dan prije invazivnog zahvata potrebno je izvaditi krv za laboratorijske pretrage (KKS, PV, biokemija) i KG i Rh faktor
3. dan prije invazivnog zahvata potrebno je obaviti pregled anesteziologa
4. na dan zahvata bolesnik mora biti na tašte
5. pola sata prije zahvata medicinska sestra/tehničar primjenjuje ordiniranu terapiju
 - a) Atropin 1mg i.m.
 - b) Dormicum 2.5mg i.m.
 - c) Ketocef 1.5mg i.v.
6. bolesnik se u ležećem položaju transportira na invazivni zahvat u pratnji medicinske sestre/tehničara

7. Intervencije medicinske sestre/tehničara nakon invazivnog zahvata

Nakon obavljenog perkutanog zatvaranja foramena ovale bolesnik se vraća na odjel. Prilikom dolaska bolesnika na odjel medicinska sestra/tehničar mjeri vitalne funkcije, provjerava punkcijsko mjesto na preponi te educira bolesnika o postupcima koji će se provoditi do otpusta iz bolnice. Kod bolesnika se postavlja telemetrijski uređaj ili monitor za praćenje srčanog ritma i pulsa. Uz srčani ritam i puls medicinska sestra/tehničar snima elektrokardiografski zapis, mjeri srčani tlak i zasićenost krvi kisikom uz pomoć pulsnog oksimetra. Psihološka potpora i edukacija od strane medicinske sestre tehničara nakon invazivnog zahvata jednako je važna kao i prije zahvata. Medicinska sestra/tehničar informira bolesnika o mogućim komplikacijama nakon perkutanog zatvaranja PFO-a, važnosti uzimanja antikoagulantne terapije i redovnih kardioloških kontrola.

Punkcijsko mjesto na preponi medicinska sestra/tehničar često provjerava zbog mogućeg krvarenja. Kako bi se spriječilo moguće krvarenje postavlja se kompresijski pijesak. Medicinska sestra/tehničar educira bolesnika o važnosti mirovanja. Kako je bolesnik bio podvrgnut anesteziji i vrsti samog zahvata nije preporučeno ustajanje narednih 6 sati. Prilikom informiranja se napominje bolesniku da ukoliko osjeti trnce, jake bolove u nozi ili toplinu u preponi odmah pozove medicinsko osoblje. Unos tekućine te praćenje koliko je bolesnik izmokrio bitno je radi što bržeg izbacivanja kontrastnog sredstva iz organizma. Iz tog se razloga potiče bolesnika na povećani unos tekućine. Zbog anestezije bolesnik ne smije uzimati tekućinu i hranu na usta sve dok ga liječnik ne pregleda i da mu dozvolu. Prvo ustajanje bolesnika nakon zahvata provodi se uz prisutnost medicinskog osoblja, najčešće fizioterapeuta. Bolesnik se samostalno ustaje nakon odobrenja i procjene medicinskog osoblja. Otpust kući planira se samo u slučaju ako nisu zabilježeni neželjeni događaji ili komplikacije nakon perkutanog zatvaranja PFO-a i urednih nalaza. Bolesnik se otpušta s jasnim uputama o uzimanju terapije i nadolazećim kontrolama.

8. Prikaz perkutanog zatvaranja PFO-a u Kliničkoj bolnici Dubrava

U Kliničkoj bolnici Dubrava, na Zavodu za bolesti srca i krvnih provode se mnogobrojne dijagnostičke i terapijske invazivne i neinvazivne procedure. Zavod za bolesti srca i krvnih žila sastoji se od 3 bolesnička odjela, dnevne kardiološke bolnice, koronarne jedinice za intenzivno liječenje, polikliničkih i dijagnostičkih ambulanti. Svaki odjel liječi i dijagnosticira određenu srčanu bolest. Odjel kardiologije 3 na Zavodu za bolesti srca i krvnih žila bavi se liječenjem i dijagnosticiranjem PFO-a. Razdoblje prije i poslije konsenzusa odnosi se na odluke Europske i Američke udruge interventnih kardiologa. U razdoblju prije konsenzusa, 2016 – 2019, provodio se niz istraživanja i kliničkih ispitivanja kako bi se pronašlo najbolje rješenje i pristup liječenju PFO-a. Primjerice, u razdoblju prije konsenzusa odobreni su određeni PFO okluderi koji su pokazali najbolje rezultate, dok neki nisu bili odobreni zbog prekida istraživanja ili su pokazali značajno loše rezultate. U razdoblju prije konsenzusa ispitivala se najbolja opcija vezana uz odabir antikoagulantne terapije. Svi zaključci koji su doneseni do 2019. godine primjenjuju se i danas. Razdoblje poslije konsenzusa odnosi se na pridržavanje uputa Europske i Američke udruge interventnih kardiologa. Bolesnici se pomno biraju i obrađuju. Multidisciplinarni tim koji se sastoji od neurologa i kardiologa procjenjuje stanje bolesnika i dogovorno odlučuje o vrsti antikoagulantne terapije i načinu liječenja. U nastavku teksta prikazana će biti tablica koja opisuje podatke prije i poslije konsenzusa u Kliničkoj bolnici Dubrava.

Tablica 8.1. Prikaz PFO-a u KBD prije i poslije konsenzusa

Varijabla	Razdoblje prije konsenzusa (2016-2019)	Razdoblje poslije konsenzusa (2019 do danas)
Broj slučajeva	14	12
Muškarci, N (%)	9 (64%)	8 (67%)
Starost bolesnika (raspon godina)	38 (28-58)	40 (22-62)
Prezentiran od strane: neurolog/kardiolog/drugi	9\4\1	10\1\1
CNS sustav: MSCT/MR/MSCT&MR/ništa	12\2\0	12\0\3
Broj visoko rizičnih TEE-a, N(%)	12 (85%)	11 (92%)
Oralna antikoagulantna terapija prije zahvata: bez/ASA/DAPT/VKA/DOAC	2\5\1\4\2	0\5\0\2\5
Uređaji	Amplatzer (14)	Amplatzer (12)
Komplikacije tijekom zahvata	0	0
Ponavljajući ishemijski moždani udar unuta 1 godine	0	0

Izvor: Hadžibegović I. "Changes in percutaneous PFO closure after the 2019 consensus: Single center analysis of referrals and indications." 13th Congress of the Croatian Cardiac Society, Zagreb, Hrvatska, Jan 2021.

U ovoj tablici je prikazan broj slučajeva prije i poslije konsenzusa. Prije konsenzusa u razdoblju 2016 - 2019. godine je prikazano 14 slučajeva od čega je devet muških bolesnika, što čini 64% ukupnog broja prikazanih slučajeva. Raspon broja godina bio je 28 - 58 godina, a srednja vrijednost godina je 38. U razdoblju prije konsenzusa od strane neurologa prikazano je devet

slučajeva, od strane kardiologa prikazano je četiri slučaja dok je iz drugih djelatnosti prikazan jedan slučaj. MSCT kao dijagnostička metoda s kojom je potvrđen ishemijski moždani udar je prikazana u 12 slučajeva. Ishemijski moždani udar dokazan putem magnetske rezonance prikazan je u dva slučaja dok kombinacije ove dvije pretrage, MSCT i MR nije bilo prikaza niti jednog slučaja. Kod 12 bolesnika, što čini 85% ukupnog broja slučajeva, putem TEE-a prikazani su visoki rizici za perkutano zatvaranje PFO-a. Prije konsenzusa od 14 bolesnika, dva bolesnika nisu bila na niti jednoj antikoagulantnoj terapiji, pet bolesnika bilo je na terapiji acetilsalicilnom kiselinom (ASA), jedan je bolesnik bio na dvojnjoj antikoagulantnoj terapiji (DAPT), četiri bolesnika su bila na terapiji varfarinom (VKA) i dva bolesnika na antikoagulantnoj terapiji nove generacije (DOAC). Kod svih bolesnika prilikom perkutanog zatvaranja PFO-a koristio se uređaj Amplatzer (metalna proteza za zatvaranje PFO-a). Komplikacija tijekom zahvata kao i ponovnog ishemijskog moždanog udara unutar godine dana nije bilo kod niti jednog bolesnika.

Poslije konsenzusa u razdoblju od 2019. godine pa sve do danas prikazano je 12 slučajeva od čega osam muških bolesnika što je u konačnici 67% od ukupnog broja prikazanih slučajeva. Raspon godina bio je 22 - 62, a srednja vrijednost godina starosti bolesnika bila je 40. U razdoblju poslije konsenzusa od strane neurologa prikazano je 10 slučajeva, od strane kardiologa jedan slučaj, a od strane drugih djelatnosti također samo jedan slučaj. Kod svih bolesnika MSCT je bio dijagnostička metoda za dokazivanje ishemijskog moždanog udara, a tri bolesnika uz obavljene MSCT imala su i MR. U razdoblju nakon konsenzusa niti jedan bolesnik nije bio bez antikoagulantne terapije, pet bolesnika bilo je na terapiji acetilsalicilnom kiselinom, dva bolesnika na varfarinu, pet bolesnika na antikoagulantnoj terapiji nove generacije. Također nije zabilježen niti jedan bolesnik na dvojnjoj antikoagulantnoj terapiji. Kod svih 12 bolesnika koristio se Amplatzer kao uređaj za perkutano zatvaranje PFO-a. Kao i prije konsenzusa nije zabilježena komplikacija tijekom zahvata i nije zabilježen slučaj ponovnog ishemijskog moždanog udara unutar godine dana.

Razdoblje prije i nakon konsenzusa nije donijelo neke razlike u prikazivanju i postavljanju indikacija za perkutano zatvaranje PFO-a. Multidisciplinarni tim,

tj. suradnja neurologa i kardiologa bitna je zbog pažljive selekcije bolesnika. Suradnja između liječnika neurologa i liječnika kardiologa donosi bolji i dugoročniji ishod za bolesnika. Neurolozi predstavljaju bolesnike i određuju dijagnostičke procedure, dok kardiolozi planiraju i izvode proceduru te određuju vrstu antikoagulantne terapije nakon zahvata. Povećanje broja prikazanih slučajeva rezultat je pažljivog odabira bolesnika i praćenje smjernica od strane Europskog udruženja za perkutane kardiovaskularne intervencije (EAPCI).

9. Europska i Američka istraživanja prema usuglašenim smjernicama

Prema Europskim i Američkim smjernicama postoji određeni sud prema kojemu se određuju pozitivne i negativne strane perkutanog zatvaranja PFO-a. Svaki od ovih zaključaka koristi određenu vrstu PFO okludera, određenu vrstu antikoagulantne terapije te bolesnike sa specifičnom dijagnozom. Istraživanja koja se provode su CLOSURE, PC, RESPECT, REDUCE, CLOSE i DEFENSE-PFO [15].

- CLOSURE

CLOSURE (tehnika procijene zatvaranja PFO-a STARFlex tehnikom kod bolesnika s moždanim udarom i/ili tranzitornim ishemijskim napadom (TIA) zbog pretpostavke o postojanju paradoksalne embolije) je bilo prvo istraživanje za PFO u Sjedinjenim Američkim Državama (SAD-u) i Kanadi. Istraživanje se provodilo u razdoblju do 2008, a rezultati istraživanja prezentirali su se 2012.godine. U istraživanju je sudjelovalo 909 bolesnika iz SAD-a i Kanade. U ovom istraživanju dokazano je kako nema značajne razlike između perkutanog zatvaranja PFO-a nakon moždanog udara i/ili TIA-e od medikamentoznog sprječavanja ponovnog nastanka moždanog udara i/ili TIA-e. Zbog loših rezultata i postepenog odustajanja bolesnika i interventnih kardiologa odustalo se od daljnjeg istraživanja. Zbog loše izvedbe samog okludera i postupnog gašenja istraživanja prestala je proizvodnja STARFlex okludera.

- PC istraživanje

PC(kliničko istraživanje usporedbe perkutanog zatvaranja PFO-a uz pomoć Amplatzer PFO okluderom s medicinskom terapijom kod bolesnika s kriptogenim moždanim udarom) istraživanje provodilo se u 29 zemalja u Europi, Kanadi, Brazilu i Australiji. Istraživanje je objavljeno 2013. godine. Ovo istraživanje uspoređuje zatvaranje PFO-a uz pomoć Amplatzer PFO okludera s najboljom dostupnom terapijom. Istraživanje je provedeno na osobama mlađim od 60 godina koji imaju PFO i moždani udar, TIA-u ili tromboembolijsku bolest. U istraživanju je sudjelovalo 414 bolesnika. Rezultati istraživanja bili su

slični kao i kod CLOSURE istraživanja, pa je iz tog razloga PC istraživanje u SAD-u bez uspjeha za bolesnike i interventne kardiologe.

- RESPECT istraživanje

RESPECT (slučajna procjena ponavljajućeg moždanog udara uspoređujući zatvaranje PFO-a s trenutno dogovorenim standardom liječenja) istraživanje uspoređivalo je bolesnike koji su bili na jednom ili više antitrombotičkih lijekova ili samo na varfarinu sa zatvaranjem PFO-a Amplatzer PFO okluderom. U ovom istraživanju sudjelovalo je 980 bolesnika. Zbog velikog broja komplikacija, odnosno, moždanih udara došlo se do zaključka da je perkutano zatvaranje PFO-a bolje od nezatvaranja PFO-a. Najbitnija stvar ovog istraživanja je odobravanje Amplatzer PFO okludera od strane Američke Agencije za hranu i lijekove (FDA). Amplatzer PFO okluder odobren je 2017. godine [15].

- REDUCE istraživanje

REDUCE (istraživanje s GORE PFO okluderima s moždanim udarom) istraživanje provodilo se na 664 bolesnika u dobi između 18 i 59 godina. Perkutano zatvaranje PFO-a radilo se s GORE PFO okluderima. Zbog dobrih rezultata FDA je odobrila GORE okluder za zatvaranje PFO-a 2018. godine.

- CLOSE istraživanje

CLOSE (odnosi se na istraživanje usmjereno na zatvaranje PFO-a, uzimanje antikoagulansa ili antitrombotičke terapije u sprječavanju moždanog udara) istraživanje provodilo se u Francuskoj i Njemačkoj. Bolesnici su bili podijeljeni u tri skupine. Prva skupina bolesnika bila je za zatvaranje PFO-a, druga skupina bila je skupina bolesnika na antitrombotičkoj terapiji, a treća skupina bila je na antikoagulantnoj terapiji nove generacije-DOAC i NOAC. CLOSE istraživanjem pokazuje kako je zatvaranje PFO-a bolje u prevenciji moždanog udara od uzimanja samo antitrombotičke terapije [15].

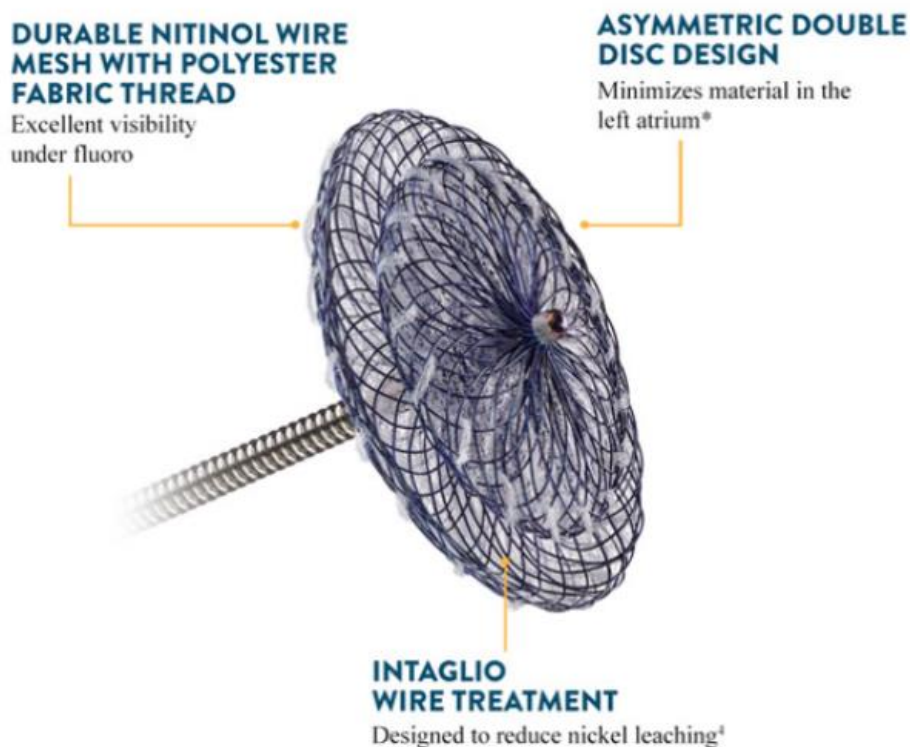
- DEFENSE-PFO istraživanje

DEFENSE-PFO (zatvaranje PFO-a protiv medicinske terapije za kriptogeni moždani udar kod bolesnika s visoko rizičnim PFO-om) istraživanje odnosilo se na perkutano zatvaranje PFO-a s Amplatzer PFO okluderom i medicinske terapije za kriptogeni moždani udar. DEFENSE-PFO istraživanje različito je od ostalih iz razloga što su se za istraživanje uzimali samo visoko rizični bolesnici (bolesnici s atrijskom septalnom aneurizmom). Istraživanjem je dokazano kako je prihvatljivije i učinkovitije perkutano zatvaranje PFO-a od samog uzimanja antikoagulantne terapije.

Sva istraživanja završena su do početka 2019. godine. Prema Europskim i Američkim smjernicama dokazano je da perkutano zatvaranje PFO-a ima veći značaj u sprječavanju novog moždanog udara od uzimanja samo antikoagulantne terapije. Preporuke europskih i američkih kardiologa je da se uz perkutano zatvaranje PFO-a s Amplatzer ili GORE PFO okluderom uzima i antikoagulantna terapija [15].

10. Prikaz PFO okludera

Neki od najpoznatijih PFO okludera su Amplatzer PFO okluder i GORE okluder. Prikazan će biti Amplatzer PFO okluder koji se najviše koristi diljem svijeta. Amplatzer PFO okluder proizvela je tvrtka Abbott i do sada se implantiralo više od 130 000 okludera širom svijeta. Prema podacima iz raznih studija Amplatzer PFO okluder 5810 implantacija godišnje od čega uspješnog zatvaranja PFO-a unutar šest mjeseci ima 94,2% bolesnika. Na 5810 implantacija Amplatzer PFO okludera nema zabilježenih erozija, tromboza ili embolija uređaja. Amplatzer PFO okluder građen je od Nitinola i sastoji se od dva diska. Jedan koji se implantira u lijevom atriju i jedan disk koji se implantira u desnom atriju na mjestu PFO-a.



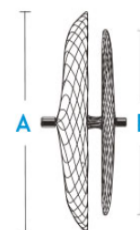
Slika 10.1. Abbott Amplatzer PFO okluder

Izvor: <https://www.cardiovascular.abbott/us/en/hcp/products/structural-heart/structural-interventions/amplatzer-pfo.html>

Postoje tri vrste okludera s obzirom na veličinu PFO-a. Veličine su 18mm, 25mm i 35mm [22].

Tablica 10.1. Veličine PFO okludera

SIZING AND DEVICE SELECTION			
Amplatzer™ PFO Occluder			
Model/Reorder Number	Right Atrial Disc Diameter A	Left Atrial Disc Diameter B	Minimum Recommended Sheath Size
9-PFO-018	18 mm	18 mm	8 F; 45° curve
9-PFO-025	25 mm	18 mm	8 F; 45° curve
9-PFO-035	35 mm	25 mm	9 F; 45° curve



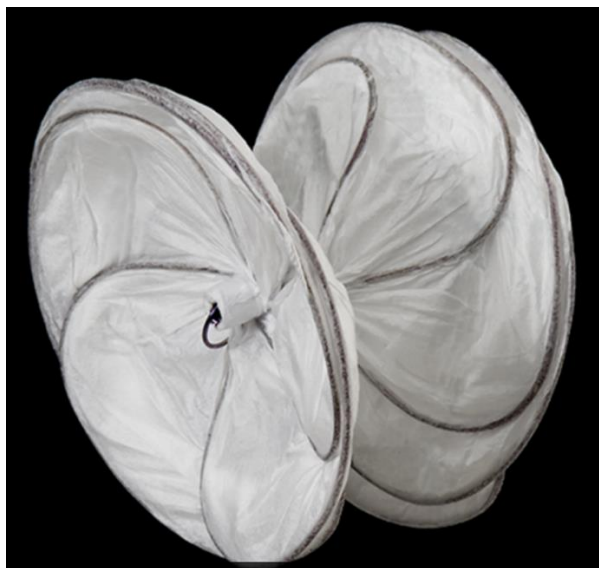<https://www.cardiovascular.abbott/us/en/hcp/products/structural-heart/structural-interventions/amplatzer-pfo.html>

GORE PFO okluder proizvela je američka tvrtka GORE Cardioform. Postoje tri vrste okludera i dolaze u veličinama 20mm, 25mm i 30mm [23].

Tablica 10.2. Veličine GORE PFO okludera

Catalogue Number	Device Sizes (mm)
GSX0020A	20
GSX0025A	25
GSX0030A	30

Izvor: <https://www.goremedical.com/eu/products/cardioform/septal-occluder/specifications>



Slika 10.2. GORE PFO okluder

Izvor: <https://www.goremedical.com/products/cardioform/septal-occluder>

11. Zaključak

Patentni foramen ovale (PFO) pripada kategoriji srčanih mana nastalih u neonatalnoj dobi. Nalazi se između lijevog i desnog atrija na srčanoj pregradi (septumu). Uzrok nezatvaranja foramena ovale još uvijek nije poznat. U otprilike 75% slučajeva foramena ovale se spontano zatvara do šestog mjeseca života. Međutim, kod nekih ljudi ne dolazi do spontanog zatvaranja. Tada se najčešće prolongira u odraslu dob kada se javljaju znakovi i simptomi koji na prvu ne povezujemo s patentnim foramenom ovale. To su: cijanoza, migrena, trnci, otežan govor, problemi s vidom, gubitak ravnoteže, kašalj i otežano gutanje. U odrasloj dobi ovi znakovi i simptomi rijetko se povezuju s PFO-om, ali kod jednog dijela bolesnika može uzrokovati kriptogeni moždani udar koji zahtjeva detaljnu dijagnostičku obradu. Dijagnostičke metode koje upotrebljavamo za dokazivanje patentnog foramena ovale mogu biti invazivne i neinvazivne. Neinvazivne metode koje se koriste za prikazivanje PFO-a su TTE i MSCT. Invazivne dijagnostičke metode prikazivanja PFO-a su TEE i koronarografija. Današnji pristup liječenju PFO-a ovisi o nekoliko čimbenika. Pristupi za koje se liječnici odlučuju su primjena antikoagulantne terapije, invazivni kardiološki zahvat i/ili kirurški pristup. Najčešći način liječenja PFO-a je invazivni kardiološki zahvat u kombinaciji s primjenom antikoagulantne terapije. Ova kombinacija pokazala se najučinkovitijom, s najboljom prognozom i najmanje komplikacija. U radu je prikazano istraživanje u kojem su svih 26 bolesnika bili podvrgnuti perkutanom zatvaranju PFO-a (invazivni kardiološki pristup), a za vrijeme i nakon zahvata nije zabilježena niti jedna komplikacija. Medicinske sestre/tehničari neophodni su u liječenju bolesnika s PFO. Intervencije medicinske sestre/tehničara su priprema bolesnika prije i nakon zahvata, pružanje psihološke pomoći, edukacija bolesnika te prikupljanje kompletne medicinske dokumentacije. Iako se za PFO ne znaju točni uzroci, pa je teško uključiti prevenciju bolesti, sami zahvat i oporavak protječe uredno, bez značajnih komplikacija.

12. Literatura

- [1] https://www.who.int/health-topics/cardiovascular-diseases#tab=tab_1, dostupno 02.09.2021.
- [2] Peršić V, Štambuk K, Vražić H, Babić Z, Miličić D. Kako prepoznati, liječiti i spriječiti infarkt srca? Zagreb: Hrvatska kuća srca; 2016
- [3] Živković R. Interna medicina. Zagreb: Medicinska naklada; 2001
- [4] Teshome, Meron K et al. "Patent Foramen Ovale: A Comprehensive Review." *Current problems in cardiology* vol. 45,2;2020.
- [5] Homma S., Messé S., Rundek T. et al. Patent foramen ovale. *Nat Rev Dis Primers* 2, 15086, 2016.
- [6] Wolf, Zane Robinson et al. "Relationship between nurse caring and patient satisfaction in patients undergoing invasive cardiac procedures." *Medsurg nursing : official journal of the Academy of Medical-Surgical Nurses* vol. 12,6 (2003): 391-6.
- [7] Saxton, Anthony, et al. "Anatomy, Thorax, Cardiac Muscle." *StatPearls*, StatPearls Publishing, 11 August 2021..
- [8] Ogobuiro, Ifeanyichukwu, et al. "Anatomy, Thorax, Heart Coronary Arteries." *StatPearls*, StatPearls Publishing, 28 July 2021..
- [9] <https://www.verywellhealth.com/the-hearts-chambers-and-valves-1745389>, dostupno 14.09.2021.
- [10] GBD 2017 Congenital Heart Disease Collaborators. "Global, regional, and national burden of congenital heart disease, 1990-2017: a systematic analysis for the Global Burden of Disease Study 2017." *The Lancet. Child & adolescent health* vol. 4,3 (2020): 185-200.
- [11] Dakkak, Wael. and Tony I. Oliver. "Ventricular Septal Defect." *StatPearls*, StatPearls Publishing, 8 June 2021.
- [12] Hampton, Troy, et al. "Patent Foramen Ovale." *StatPearls*, StatPearls Publishing, 3 March 2021.
- [13] Menillo AM, Lee LS, Pearson-Shaver AL. Atrial Septal Defect. In: *StatPearls*. Treasure Island (FL): StatPearls Publishing; 2021 Jan

- [14] Wilson, R et al. "Tetralogy of Fallot." *BJA education* vol. 19,11 (2019): 362-369.
- [15] <https://www.ahajournals.org/doi/full/10.1161/JAHA.117.007146>,
dostupno 14.09.2021.
- [16] Kim, Young Jin et al. "Patent foramen ovale: diagnosis with multidetector CT--comparison with transesophageal echocardiography." *Radiology* vol. 250,1 (2009): 61-7.
- [17] Tavakol, Morteza et al. "Risks and complications of coronary angiography: a comprehensive review." *Global journal of health science* vol. 4,1 65-93. 1 Jan. 2012, doi:10.5539/gjhs.v4n1p65
- [18] Krishnan, Anish et al. "Right Heart Catheterisation: How To Do It." *Heart, lung & circulation* vol. 28,4 (2019): e71-e78.
- [19] Parrini, Iris et al. "Device closure for patent foramen ovale in patients with cryptogenic stroke: which patients should get it?." *European heart journal supplements : journal of the European Society of Cardiology* vol. 22,Suppl M M43-M50. 6 Dec. 2020.
- [20] Schwarb, Heike, and Dimitrios A Tsakiris. "New Direct Oral Anticoagulants (DOAC) and Their Use Today." *Dentistry journal* vol. 4,1 5. 11 Mar. 2016.
- [21] Węglarz , Konarska Kuszewska E, Spisak Borowska K, Machowski J, Drzewiecka-Gerber A, Kuszewski P, Jackson CL, Opala G, Trusz Gluza M. Periprocedural and late complications after percutaneous closure of patent foramen ovale: a single centre experience. *Kardiol Pol.* 2012;70(5):478-84.
- [22] <https://www.cardiovascular.abbott/us/en/hcp/products/structural-heart/structural-interventions/amplatzer-pfo.html>, 23.09.2021.
- [23] <https://www.goremedical.com/products/cardioform/septal-occluder>, 23.09.2021.

Popis slika

Slika 3.1. Defekti pregrada klijetki i pretklijetki.....	8
Slika 4.1.1. Prikaz zdravog srca i srca s PFO.....	12
Slika 4.3.1. TTE UZV prikaz PFO.....	15
Slika 4.3.2. MSCT prikaz ishemijskog moždanog udara.....	16
Slika 4.3.3. A. TEE - jednostavan PFO B. Transkatetersko zatvaranje - navođenje TEE-om i plasiranje Amplatzer okludera C. 3D TEE slika okludera pozicioniranog u interatrijskom septumu	17
Slika 4.4.1. Otvaranje diska na strani desnog atrija.....	20
Slika 4.4.2. Otpuštanje okludera sa sistema za implantaciju	21
Slika 4.4.3. Povlačenja diska okludera na strani desnog atrija dublje u desni atrij radi provjere sigurne pozicije.....	21
Slika 4.4.4. Pozicioniranje diska na strani lijevog atrija.....	22
Slika 4.4.5. Okluder implantiran na urednoj poziciji	22
Slika 10.1. Abbott Amplatzer PFO okluder.....	38
Slika 10.2. GORE PFO okluder.....	40

Popis tablica

Tablica 5.1. Skala za procjenu rizika od paradoksalne embolije	24
Tablica 8.1. Prikaz PFO-a u KBD prije i poslije konsenzusa.....	32
Tablica 10.1. Veličine PFO okludera	39
Tablica 10.2. Veličine GORE PFO okludera	39



IZJAVA O AUTORSTVU
I
SUGLASNOST ZA JAVNU OBJAVU

Završni/diplomski rad isključivo je autorsko djelo studenta koji je isti izradio te student odgovara za istinitost, izvornost i ispravnost teksta rada. U radu se ne smiju koristiti dijelovi tuđih radova (knjiga, članaka, doktorskih disertacija, magistarskih radova, izvora s interneta, i drugih izvora) bez navođenja izvora i autora navedenih radova. Svi dijelovi tuđih radova moraju biti pravilno navedeni i citirani. Dijelovi tuđih radova koji nisu pravilno citirani, smatraju se plagijatom, odnosno nezakonitim prisvajanjem tuđeg znanstvenog ili stručnoga rada. Sukladno navedenom studenti su dužni potpisati izjavu o autorstvu rada.

Ja, MATKO FILIPOVIĆ (ime i prezime) pod punom moralnom, materijalnom i kaznenom odgovornošću, izjavljujem da sam isključivi autor/ica završnog/diplomskog (obrisati nepotrebno) rada pod naslovom PERKUTANO ZATVARANJE PERZISTENTNOG FOKUSA OVALE - PROMJENA PARADIGME (upisati naslov) te da u navedenom radu nisu na nedozvoljeni način (bez pravilnog citiranja) korišteni dijelovi tuđih radova.

Student/ica:

(upisati ime i prezime)

MATKO FILIPOVIĆ

M. Filipović

(vlastoručni potpis)

Sukladno Zakonu o znanstvenoj djelatnosti i visokom obrazovanju završne/diplomske radove sveučilišta su dužna trajno objaviti na javnoj internetskoj bazi sveučilišne knjižnice u sastavu sveučilišta te kopirati u javnu internetsku bazu završnih/diplomskih radova Nacionalne i sveučilišne knjižnice. Završni radovi istovrsnih umjetničkih studija koji se realiziraju kroz umjetnička ostvarenja objavljuju se na odgovarajući način.

Ja, MATKO FILIPOVIĆ (ime i prezime) neopozivo izjavljujem da sam suglasan/na s javnom objavom završnog/diplomskog (obrisati nepotrebno) rada pod naslovom PERKUTANO ZATVARANJE PERZISTENTNOG FOKUSA OVALE - PROMJENA PARADIGME (upisati naslov) čiji sam autor/ica.

Student/ica:

(upisati ime i prezime)

MATKO FILIPOVIĆ

M. Filipović

(vlastoručni potpis)