

Uloga fizioterapeuta u liječenju adolescentnih deformacija kralježnice

Pašalić, Lana

Undergraduate thesis / Završni rad

2021

Degree Grantor / Ustanova koja je dodijelila akademski / stručni stupanj: **University North / Sveučilište Sjever**

Permanent link / Trajna poveznica: <https://um.nsk.hr/um:nbn:hr:122:060599>

Rights / Prava: [In copyright](#) / [Zaštićeno autorskim pravom.](#)

Download date / Datum preuzimanja: **2024-09-03**



Repository / Repozitorij:

[University North Digital Repository](#)





**Sveučilište
Sjever**

Završni rad br. XX/MM/2015

**Uloga fizioterapeuta u liječenju adolescentnih deformacija
kralježnice**

Lana Pašalić, 3182/336

Varaždin, rujan 2021. godine



**Sveučilište
Sjever**

Odjel za fizioterapiju

Završni rad br. XX/MM/2015

**Uloga fizioterapeuta u liječenju adolescentnih deformacija
kralježnice**

Student

Lana Pašalić, 3182/336

Mentor

Doc. dr. sc. Željko Jeleč, dr. med.

Varaždin, rujan 2021. godine

Prijava završnog rada

Definiranje teme završnog rada i povjerenstva

ODJEL Odjel za fizioterapiju

STUDIJI preddiplomski stručni studij Fizioterapija

PRISTUPNIK Lana Pašalić

JMBAG 0336030222

DATUM 31.08.2021.

KOLEGIJ Klinička medicina I

NASLOV RADA Uloga fizioterapeuta u liječenju adolescentnih deformacija kralježnice

NASLOV RADA NA ENGL. JEZIKU The role of physiotherapists in the treatment of adolescent spinal deformities

MENTOR dr. sc. Željko Jeleč

ZVANJE docent

ČLANOVI POVJERENSTVA

1. Anica Kuzmić, mag. physioth., pred., predsjednik
2. doc. dr. sc. Željko Jeleč, mentor
3. doc. dr. sc. Marijana Neuberger, član
4. doc. dr. sc. Irena Canjuga, zamjenski član
- 5.

Zadatak završnog rada

BROJ 041/FIZ/2021

OPIS

Deformacije kralježnice u adolescentnoj dobi uglavnom su nepoznatog uzroka. Povezuju se sa genskim čimbenicima i faktorima okoline. Deformacije se dijele i razlikuju po svom porijeklu, po vremenu nastanka i po segmentu koji zahvaćaju. Deformacije kralježnice je moguće tretirati konzervativnom terapijom što uključuje kineziterapiju, manualnu terapiju te nošenje ortoza i ostale modalitete fizioterapije koji su potrebni. Moguće je i liječenje kirurškim putem kada je stupanj skolioze veći od 40° po Cobbu te kod kifoza u slučaju kada su veće od 80°.

Uloga fizioterapeuta u liječenju je evaluirati pacijenta, odrediti plan i ciljeve terapije, voditi evidenciju o tijeku terapije te motivirati pacijenta. Opći ciljevi fizioterapije su motivirati pacijenta na suradnju i vježbanje, zaustaviti progresiju iskrivljenja kralježnice, spriječiti i liječiti respiratorne disfunkcije, spriječiti i liječiti bolne sindrome kralježnice te poboljšati estetiku posturalnom korekcijom. Cilj rada je prikazati najčešće adolescentne deformacije kralježnice te ulogu fizioterapeuta u procesu liječenja istih.

ZADATAK URUČEN

1.09.2021.



POTPIS MENTORA

Željko Jeleč

Predgovor

Zahvaljujem mentoru doc. dr. sc. Željku Jeleču, dr. med, na ukazanom povjerenju i stručnom vodstvu u pisanju ovog završnog rada. Također se zahvaljujem svojoj obitelji, mami Elizabeti, tati Dušku, sestrama Ines i Jeleni te mome partneru na motivaciji i strpljenju kroz moje godine studiranja.

Sažetak

U adolescentnoj fazi, koja je obilježena naglim rastom i razvojem, djeca su podložna razvoju deformacija kralježnice. Deformacije kifoze, lordoze i skolioze koje su opisane u ovom radu uglavnom su idiopatske što znači da im uzrok nije poznat. Adolescentne skolioze zahvaćaju 2-3% opće populacije. Najčešća patološka adolescentna kifoza odnosno Scheuermannova bolest zahvaća 1-8% opće populacije dok su patološke lordoze nešto rjeđe. Pretpostavlja se da je najvažniji rizični čimbenik razvoja deformacije nasljedni genetski faktor, a mogući su razlozi još ustaljeno nepravilno držanje, psihološka i patološka stanja, urođeni defekti, usporeni ili nejednaki rast, smanjena mišićna snaga, nedostatak minerala u prehrani i drugo. Gledano sa strane normalna kralježnica ima četiri pravilna zavoja, cervikalnu lordozu, torakalnu kifožu, lumbalnu lordozu i sakralnu kifožu. Intervertebralni diskovi i ligamenti kralježnici daju pasivnu stabilnost dok mišići omogućuju aktivnu stabilnost. Prilikom razvoja deformacija ta stabilnost se narušava i posljedično tome može doći do problema sa srcem i plućima, neuroloških ispada, poremećaja cirkulacije. Pravovremenom dijagnostikom i početkom terapije smanjuje se šansa za povećanje deformacije. Iako postoje neinvazivne metode dijagnostike, poput površinske topografije, u praksi je i dalje zlatni standard za dijagnostiku deformacija kralježnice RTG. RTG-om se također provjerava stupanj okoštavanja ilijačne kosti i otvorenost ili zatvorenost radijalne epifizne hrskavice. Prestankom koštanog rasta nestaje fleksibilnost tijela te je puno teže doći do valjanih rezultata terapije. Stoga je bitno educirati dijete i roditelje o planovima terapije, mogućnostima napretka te naglasiti upornost i konzistentnost kao ključni dio terapije. Kirurška intervencija se primjenjuje u slučaju težih deformacija, a najčešće korištena je konzervativna terapija u smislu tjelovježbe i ortoza. Fizioterapijska procjena se sastoji od antropometrijskih mjerenja (visina, težina, duljina ekstremiteta, itd.), procjene mišićne snage i izdržljivosti, ravnoteže, koordinacije i propriocepcije. Procjenjuje se opseg pokreta te plućni kapaciteti i frekvencije disanja. Fizioterapeut uzima u obzir ritam hoda i način držanja tijela tokom hoda. U proces fizioterapije ubrajaju se istezanja skraćenih grupa mišića, vježbe motoričke kontrole pokreta, vježbe disanja i jačanje mišićne mase te manualna masaža za opuštanje napete mišićne mase.

KLJUČNE RIJEČI: adolescencija, deformacije kralježnice, fizioterapija

Summary

In the adolescent phase, which is characterized by rapid growth and development, children are susceptible to the development of spinal deformities. The deformities of kyphosis, lordosis, and scoliosis described in this paper are mostly idiopathic meaning that their cause is unknown. Adolescent scoliosis affects 2-3% of the general population. The most common pathological adolescent kyphosis or Scheuermann's disease affects 1-8% of the general population, while pathological lordosis is somewhat rarer. It is assumed that the most important risk factor for the development of deformity is a hereditary genetic factor, and possible reasons are still irregular posture, psychological and pathological conditions, birth defects, slow or uneven growth, reduced muscle strength, lack of minerals in the diet and more. From a side profile, the normal spine has four regular bends, cervical lordosis, thoracic kyphosis, lumbar lordosis, and sacral kyphosis. The intervertebral discs and ligaments of the spine provide passive stability while the muscles provide active stability. During the development of deformities, this stability is disturbed and, as a result, heart and lung problems, neurological outbursts, and circulatory disorders can occur. Timely diagnosis and the beginning of therapy reduce the chance of increasing the deformity. Although there are non-invasive diagnostic methods, such as surface topography, in practice the gold standard for diagnosing spinal deformities are still X-rays. The reason for this may be insufficient financial resources or the habit and reliability of radiological examination. X-rays also check the degree of iliac bone ossification and the openness or closure of the radial epiphyseal cartilage. With the cessation of bone growth, the adaptability of the body to change disappears and it is much harder to get valid therapy results. Therefore, it is important to inform the child and parents about treatment plans, opportunities for progress and emphasize persistence and consistency as a key part of therapy. Surgical intervention is applied in case of severe deformities, and the most applied is conservative therapy using exercise and orthoses. Physiotherapy assessment consists of anthropometric measurements (height, weight, limb length, etc.), assessment of muscle strength and endurance, balance, coordination, and proprioception. Movement range and pulmonary capacity and respiratory rate are assessed. The physiotherapist takes into account the rhythm of walking and the body posture during walking. The process of physiotherapy includes stretching of shortened muscle groups, motor control exercises, breathing exercises and muscle strengthening, and manual massage to relax tense muscles.

KEY WORDS: adolescence, spinal deformities, physiotherapy

Popis korištenih kratica

RTG – radiografija

LL projekcija – latero-lateralna projekcija

DNS – dinamička neuromuskularna stabilizacija

p.p. – početni položaj

SRS – Scoliosis research society – Društvo za istraživanje skolioza

AIS – adolescentna idiopatska skolioza

AP projekcija – antero-posteriorna projekcija

PA projekcija – postero-anteriorna projekcija

CVSL – centralna vertikalna sakralna linija

NKT – neurokinetic therapy – neurokinetička terapija

FMS – functional movement screen – test funkcionalnog pokreta

TENS – transkutana električna nervna stimulacija

ES – električna stimulacija

Sadržaj

<u>1.Uvod</u>	1
<u>2.Kralježnica</u>	2
<u>2.1.Kralješci</u>	2
<u>2.2.Sveze kralježaka</u>	3
<u>2.3.Mišići kralježnice</u>	3
<u>3.Deformacije kralježnice</u>	4
<u>3.1.Liječenje deformacija</u>	5
<u>3.1.1.Ortoze</u>	5
<u>3.1.2.Kirurško liječenje</u>	6
<u>4.Kifoza</u>	8
<u>4.1.Dijagnostika kifoze</u>	8
<u>4.2.Proces fizioterapije kod kifoze</u>	10
<u>4.2.1.Vježbe istezanja mišića</u>	10
<u>4.2.2.Vježbe motoričke kontrole pokreta</u>	11
<u>4.2.3.Korektivne vježbe i vježbe jačanja muskulature</u>	12
<u>4.2.4.Vježbe disanja</u>	14
<u>5.Lordoza</u>	16
<u>5.1.Dijagnostika lordoze</u>	16
<u>5.2.Proces fizioterapije kod lordoze</u>	17
<u>5.2.1.Korektivne vježbe za lordozu</u>	17
<u>6.Skolioza</u>	21
<u>6.1.Adolescentna idiopatska skolioza (AIS)</u>	22
<u>6.2.Dijagnostika skolioze</u>	24
<u>6.2.1.Anamneza</u>	24
<u>6.2.2.Klinički pregled</u>	24
<u>6.2.3.Radiološka pretraga</u>	26
<u>6.3.Proces fizioterapije kod skolioze</u>	28
<u>6.3.1.Korektivne vježbe za skoliozu</u>	28
<u>7.Uloga fizioterapeuta</u>	31
<u>7.1.Opći ciljevi fizioterapeutskog procesa</u>	31
<u>7.2.Fizioterapeutska procjena</u>	31
<u>7.2.1.Antropometrijska mjerenja</u>	32
<u>7.2.2.Procjena mišićne snage</u>	32
<u>7.2.3.Procjena stabilnosti</u>	33
<u>7.2.4.Procjena kapaciteta i frekvencije disanja</u>	34
<u>7.3.Ostali fizioterapeutski modaliteti</u>	34
<u>7.4.Metoda po Katarini Schroth</u>	35

<u>8.Zaključak</u>	36
<u>9.Literatura</u>	37
<u>10.Popis slika</u>	39

1. Uvod

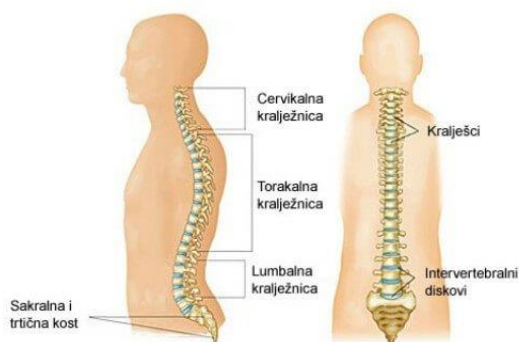
Deformacije kralježnice u adolescenata uglavnom su nepoznatog uzroka. Povezuju se sa genskim čimbenicima i faktorima okoline. Bezopasne su po život ako im progresija nije velika i nagla, ali u slučaju brže progresije moguće su komplikacije sa dišnim, probavnim i neuromuskularnim sustavom te sa učestalim bolovima u kralježnici i psihološkom nestabilnosti radi nezadovoljstva fizičkim izgledom. Potrebno je razlikovati nepravilno držanje od strukturalnih promjena to jest deformacija kralježnice. Razlika je u tome što se kod nepravilnog držanja kralježnica voljnom kontrakcijom mišića uspravlja u pravilan položaj, a kod deformacija kralježnice kontrakcijom to nije moguće izvesti. Strukturalne promjene koje nastaju na kralježnici zahtijevaju dugotrajan, postupan i kontinuiran tretman. Iako su nepravilno držanje i deformacije kralježnice različiti pojmovi, uzima se u obzir da se zbog dugotrajnog nepravilnog držanja mogu razviti deformacije. Tome još pridonosi nošenje teških torbi, prekomjerna tjelesna težina te nedostatna tjelesna aktivnost. Deformacije se dijele i razlikuju po svom porijeklu, po vremenu nastanka i po segmentu koji zahvaćaju. Nije rijetkost da se deformacije pridružuju jedna drugoj. Prilikom razvoja deformacije, na primjer kifoze u torakalnom dijelu, uzročno posljedično se kralježnica prilagođava te se razvija hiperlordoza ili hipolordoza u lumbalnom dijelu. U ovom radu bit će obrađene najčešće adolescentne deformacije kralježnice te uloga fizioterapeuta u procesu liječenja deformacija. Najčešći oblik deformacije kifoze u adolescenata je Scheuermannova bolest. Javlja se u oko 30% sveukupne mlađe populacije i češća je u dječaka, dok se adolescentna idiopatska skolioza češće javlja u djevojčica i na nju otpada 80% svih skolioza u djece. Lordoza u djece se najčešće javlja kao posljedica rahitisa ili slabosti određenih mišićnih skupina te se susreće uglavnom kod ženske djece. Deformacije kralježnice je moguće tretirati konzervativnom terapijom što uključuje kineziterapiju, manualnu terapiju, nošenje ortoza i ostale modalitete fizioterapije koji su potrebni. Moguće je i liječenje kirurškim putem kada je stupanj skolioze veći od 40° po Cobbu te kod kifoza u slučaju kada su veće od 80°. Lordoze se liječe kirurškim zahvatom jedino ako su u pitanju hernije diska. Izuzev toga, za kirurško liječenje se uzima u obzir stanje pacijenta, mogućnosti dodatnih komplikacija te neefikasnost konzervativnog liječenja. Uloga fizioterapeuta je evaluirati pacijenta, odrediti plan i ciljeve terapije, voditi evidenciju o tijeku terapije te motivirati pacijenta. Opći ciljevi fizioterapije su motivirati pacijenta na suradnju i vježbanje, zaustaviti progresiju iskrivljenja kralježnice, spriječiti i liječiti respiratorne disfunkcije, spriječiti i liječiti bolne sindrome kralježnice te poboljšati estetiku posturalnom korekcijom.

2. Kralježnica

Kralježnica (lat. *columna vertebralis*) je kompleksna struktura ljudskog skeleta sačinjena od 32 ili 33 kralješka i međukralješćanih ploča (*disci intervertebrales*). Izgledom i ulogom kralježaka se dijeli na cervikalnu, torakalnu, lumbalnu i sakralnu kralježnicu (Slika 2.1.1.). Normalno razvijena kralježnica ima oblik dvostrukog slova S, gledano u sagitalnu ravninu. Zavoji kralježnice prema dorzalno u cervikalnom i lumbalnom segmentu se nazivaju lordozom, a zavoji prema ventralno u torakalnom i sakralnom segmentu kifoza. Najbitnija uloga joj je pokretanje tijela, potpora prsišta i glave, stabilizacija zdjelice i zaštita osjetljivih struktura kralježnične moždine (lat. *medulla spinalis*). Kralježnična moždina je smještena u kralježničnu cijev (lat. *canalis vertebralis*) koja je oblikovana nanizanim kralješćima duž trupa. [1]

2.1. Kralješci

Niz kralježaka se sastoji od 7 cervikalnih, 12 torakalnih, 5 lumbalnih, 5 sakralnih i 4 ili 5 trtičnih kralježaka. Svaki kralježak tvore trup, luk i sedam nastavaka – dva para zglobnih, dva poprečna i jedan trnasti. Trup, *corpus vertebrae*, najveći je dio kralješka i smješten je dorzalno. Prema dolje kralješci postaju sve masivniji do petog slabinskog kralješka. Luk kralješka, *arcus vertebrae*, počinje od trupa kralješka s *pediculus arcus vertebrae*, a straga ih spaja *lamina arcus vertebrae*. Trnasti nastavak, *processus spinosus*, služi za hvatište svezama i mišićima kralježnice. Poprečni nastavci, *processus transversus*, služe kao poluge dubokim leđnim mišićima koji su jedni od pokretača kralježnice. *Processus articulares superiores at inferiores* su mali zglobovi koji spajaju susjedne kralješke.



Slika 2.1.1. Podjela kralježnice

Izvor: <https://www.krenizdravo.hr/zdravlje/bolesti-zdravlje/torakalni-sindrom-uzroci-simptomi-lijecenje>

2.2. Sveze kralježaka

Kralješci su u međusobnom kontaktu na tri dijela. Dva su pravi zglobovi, oni imaju zglobnu čahuru. To su zglobovi koje tvore 2 donja zglobna nastavka od gornjeg kralješka (*proc. articularis superior*) i 2 gornja zglobna nastavka od donjeg kralješka (*proc. articularis inferior*). Treće mjesto nije pravi zglob. Ono se nalazi između trupova kralježaka i to je intervertebralni disk (Slika 2.1.1.). Njega čini *anulus fibrosus* koji je omotan oko *nucleus pulposus*. Uloga intervertebralnog diska je da drži kralješke spojene, ali i da im omogućava blage, amortizirane kretnje.

Kralješci su još povezani ligamentima. Prednjim i stražnjim longitudinalnim ligamentom (*lig. longitudinale anterius et posterius*) koji se nalaze sa prednje i stražnje strane trupova kralježaka. Interspinoznim (*lig. interspinalia*) i supraspinoznim (*lig. supraspinale*) ligamentom te intertransverzalnim (*lig. intertransversaria*) ligamentom i žutim svezama (*lig. flavum*). Ovi ligamenti u skladu sa čahurama malih zglobova kralježnici daju tzv. unutarnju (pasivnu) stabilnost.

2.3. Mišići kralježnice

Kralježnica je okružena prednjom, stražnjom i lateralnom skupinom mišića te funkcionira kao jedinstvena, čvrsta, gipka i elastična cjelina. Prednju skupinu čine mišići koji se nalaze ispred kralježničkog stupa:

- *m. longus colli, m. longus capitis, m. rectus capitis ant., m. rectus capitis lat., m. obliquus abdominis int. et ext. te m. psoas maior et minor.* Oni su fleksori kralježnice kada djeluju u parovima te laterofleksori i rotatori kada djeluju unilateralno.

Stražnju skupinu čine mišići smješteni iza kralježničkog stupa. Tu spadaju:

- *m. splenius capitis, m. splenius cervicis, m. erector spinae, m. semispinalis, mm. multifidi, rotatores, interspinales et intertransversarii.* Oni su ekstenzori, rotatori i laterofleksori.

Lateralnu skupinu mišića čine:

- *m. trapezius, m. sternocleidomastoideus, mm. scaleni i m. quadratus lumborum.* Vrše laterofleksiju i rotaciju kralježnice. Svi ovi mišići zajedno, sa sadržajem prsnog koša te trbušnom stijenkom i sadržajem trbušne šupljine, daju kralježnici tzv. izvanjsku (aktivnu) stabilnost. [2]

3. Deformacije kralježnice

U novorođenčadi je kralježnica u obliku slova C. Postupnim rastom i razvojem djeteta poprima fiziološke krivine, kifoze i lordoze. Obzirom na tijek i uvjete razvoja, fiziološke krivine prilagođavaju posturi pojedinca. Pravilni položaj tijela ili pravilna postura je smještaj tijela u prostoru koja iziskuje najmanju potrošnju energije organizma. Razlikovanje pravilne i nepravilne posturalne pozicije se vrši promatranjem funkcije i položaja glave, vrata i ramenog obruča, položajem femoralne kosti u odnosu na zdjelicu i potkoljenu (vanjska, unutarnja rotacija) te položajem stopala i gležnjeva. Rijetko koje tijelo je apsolutno simetrično, ali u zdrave posture uši, ramena, kukovi, koljena i nožni zglobovi bi trebali biti posloženi u vertikalnoj ravnini. [3]

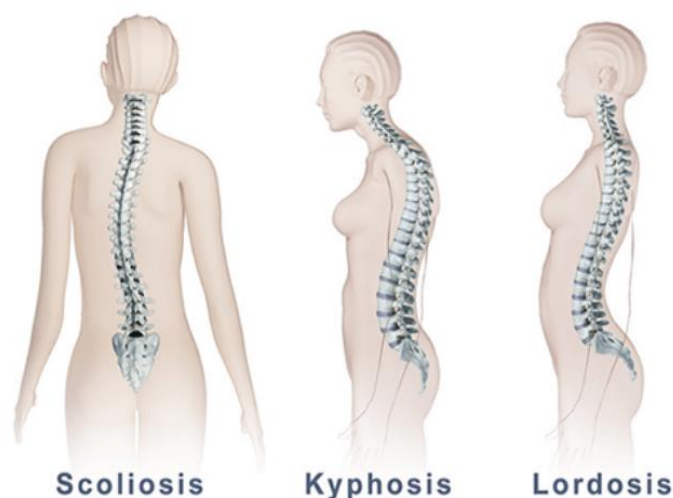
Nepravilnoj posturi, koja pogoduje deformaciji kralježnice, je najčešći uzrok nepravilno držanje tijela, odnosno nesrazmjer tjelesnih struktura. Bitno je naglasiti da postoje različiti faktori koji potiču nepravilnu posturu kao što su psihološka i patološka stanja, urođeni defekti, usporen ili nepravilan rast, smanjena mišićna snaga, nedostatak minerala u prehrani i drugo.

Abnormalnoj posturi sklonije su osobe s poteškoćama u razvoju zbog nesposobnosti integracije senzornih impulsa koji su presudni za postizanje i uravnoteženje dobre pozicije tijela. Takvi poremećaji se ublažavaju uzrastom i sazrijevanjem, odnosno dolazi do biološke samokorekcije posture. Ukoliko se pravilno držanje konstantno narušava dolazi do funkcionalne i morfološke promjene kralježnice gdje je nužno primijeniti preventivne i korektivne mjere i postupke. U protivnom dolazi do trajnih deformacija kralježnice. Postoji nekoliko kriznih razvojnih razdoblja kod rasta i razvoja djeteta koja su značajna za formaciju početnog nepravilnog držanja tijela, a to su:

- razdoblje prve godine života, kad se dijete počinje uspravljati i stajati
- razdoblje oko 6-7 godine, kada dijete kreće u školu
- razdoblje puberteta, kada je naglašen živčano-hormonalni utjecaj s tzv. adolescentnim zamahom rasta. [4]

Bitno je razlikovati nepravilno držanje od deformacija kralježnice. Iako nepravilno držanje može prethoditi deformacijama, ne znači da će nužno svi sa nepravilnim držanjem razviti deformaciju kralježnice. U adolescentskoj dobi kada je najizraženiji rast tijela, djeca se ne prilagode na vrijeme na svoje izraslo tijelo, te to dalje može dovesti do nepravilnog držanja. Tome pridonosi i sjedilački način života, teške torbe, pretjerana uporaba tehnologije, nedostatna tjelesna aktivnost te povećana tjelesna težina. Prilikom nepravilnog držanja opterećenja koja djeluju na tijelo ne prenose se ravnomjerno duž kralježnice i tijela što dovodi do povećanog opterećenja

kostiju, mišića i zglobova. To dalje može dovesti, ako se ne poduzme nešto, do bolova u kralježnici, ramenima i nogama, a povezuje se i s glavoboljom, umorom i stresom. Nepravilno držanje je najuočljivije na torakalnoj kifozi i lumbalnoj lordozi.



Slika 3.1. Deformacije kralježnice

Izvor: <https://cheap.cheaps2021.ru/content?c=lordoza%20vrata&id=3>

3.1. Liječenje deformacija

Kifoze i lordoze se najčešće rješavaju redovitom fizikalnom terapijom dok skolioze u adolescenata trebaju još više pažnje. Primarni cilj, ovisno o stupnju krivine, je zadržati odnosno smanjiti zakrivljenost kralježnice, poboljšati kretanje, ojačati muskulaturu te odgoditi kirurški zahvat. Konzervativno liječenje je najzastupljenije i provodi se kod svih vrsta deformacija, samo u slučaju deformacije većeg stupnja pacijentu se savjetuje kirurško liječenje. Konzervativno liječenje se sastoji od praćenja i kliničke procjene te od specifičnih fizioterapeutskih vježbi. Vježbe se provode ambulantno te je frekvencija obično od dva do sedam dana u tjednu, ovisi o kompleksnosti slučaja i motivaciji pacijenta. Kod srednjih i težih slučajeva primjenjuje se stacionarna intenzivna rehabilitacija gdje se u razdoblju od 3 do 6 tjedana svakodnevno vježba po nekoliko sati dnevno. [5]

3.1.1. Ortoze

Ortotski tretman znači nošenje korektivne ortoze na određeno vrijeme. Uglavnom se nose do postizanja koštane zrelosti. Postoje noćne rigidne ortoze (8-12 sati dnevno), meke ortoze za kralježnicu, rigidne ortoze skraćenog vremena (12-20 sati dnevno), te rigidne ortoze kroz puno

vrijeme (20-24 sata dnevno) ili gipsani korektivni korzet. [6] Njima se nastoji pravilno usmjeriti kralježnica u razvoju. Nakon završetka rasta kostiju ortoze nema smisla koristiti.

Kifotični zavoj Scheuermannove bolesti se reducira ortozom kroz smanjeni pritisak na apikalni kralježak koristeći hiperekstenzijske sile. Adolescenti kojima je kut po Cobbu veći od 55° u torakalnom dijelu ili 40° u torakolumbalnom dijelu bi trebali dobiti ortozu te sudjelovati u terapiji pod vodstvom fizioterapeuta. Za torakalni oblik Scheuermannove kifoze najbolji je primjer Milwaukee ortoza koja se primjenjuje ukoliko je apeks lociran iznad 8. torakalnog kralješka. Kod rigidnih kifoza mogu se koristiti sadreni korzeti u razdoblju do 3 mjeseca, nakon čega se prelazi na ortotski tretman. Potrebno je učiniti lateralnu radiološku snimku sa ortozom kako bi se ustanovilo je li ortoza dobro postavljena. [7]

Ortoze za skoliotičnu kralježnicu se upotrebljavaju ukoliko je izračunat stupanj po Cobbu veći od 20° . Sprječavanje progresije djeluje na način da se smanjuje opterećenje na pločama rasta apikalnih kralježaka na konkavnoj, a povećava opterećenje na konveksnoj strani. Ortoza djeluje po sistemu 3 točke koje djeluju u frontalnoj i transverzalnoj ravnini uz poravnanje u sagitalnoj ravnini. Nošenje ortoza je najefikasnije dok traje faza rasta, to jest, dok se ne dosegne koštanu zrelost koja se mjeri znakom po Risseru. Uspjehom ortotskog liječenja smatra se stagnacija ili eventualno smanjenje krivine, odnosno postizanje stanja u kojem nije potreban kirurški zahvat. Sadreni povoji su metoda liječenja ako je u pitanju nagla progresija krivine te ako je pacijent nesuradljiv. Ova metoda je radikalnija od ortotske metode. [8]

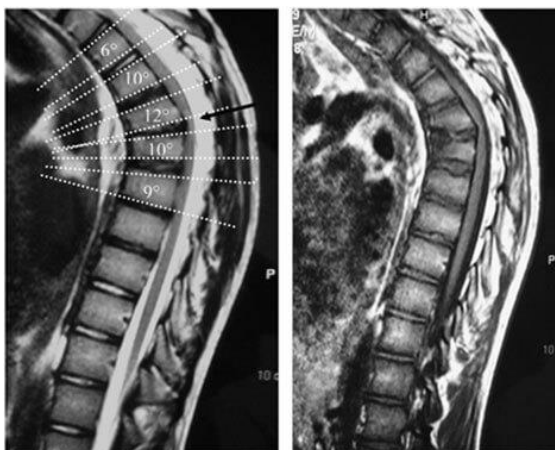3.1.2. Kirurško liječenje

Kirurškom liječenju Scheuermannove kifoze se pristupa ukoliko su stupnjevi po Cobbu veći od 80° u torakalnoj kralježnici te veći od 60° u torakolumbalnoj kralježnici, ukoliko je prisutan neurološki deficit ili kompresija leđne moždine. Nastoji se smanjiti kifotična deformacija i fuzija kralježnice uz pomoć instrumenata poput vijaka, kuka, žica i šipki. Postoje prednji (sve manje upotrebljavan) i stražnji pristup kojima su glavni koraci otpuštanje spinalnih struktura, ispravljanje kifoze te artrodeza (ukočenje zgloba). [9] Kirurškom liječenju adolescentskih skolioza se pristupa ako se procjeni da konzervativno liječenje nema dovoljan utjecaj na smjer razvoja kralježnice, ako je izračun Cobbovog kuta veći od 50° i ako postoji mogućnost deformacije prsnog koša i smanjenja vitalnog kapaciteta pluća. [10]

4. Kifoza

Kifoza je fiziološka krivina kralježnice u sagitalnoj ravnini sa konveksitetom prema natrag. Nalazi se na torakalnom i sakralnom segmentu kralježnice. Za torakalnu i sakralnu kifožu odgovorni su trupovi kralježaka. Oni su uklinjeni u prednjem dijelu, ali ne više od 5° po jednom kralješku. Normalne vrijednosti torakalne kifoze iznose 20° do 45° stupnjeva po Cobbu. Vrijednosti ispod 20° upućuju na hipokifožu, a iznad 50° upućuju na hiperkifožu. Najvidljivije karakteristike hiperkifoze su pogrbljeno držanje, ramena u položaju protrakcije, lopatice pomaknute lateralno od prsnog koša, ispupčen trbuh, glava nagnuta prema dorzalno te lagano uvučena zdjelica.

Po ulozi i definiranju faktora u etiologiji, kifoze dijelimo na: konstitucijske kifoze, one su genetski uvjetovane te nakon prestanka koštanog rasta se stabiliziraju. Posturalne kifoze su uzrok nepravilnog držanja i slabosti mišića. Voljnom ekstenzijom trupa se smanjuju i korigiraju. Idiopatske kifoze nemaju poznat uzrok. Izražene su u adolescentnoj dobi te se koštanim sazrijevanjem ocrtavaju konture deformacije. Kongenitalne kifoze nastaju prilikom razvoja fetusa. Dolazi do oštećenja leđne moždine i ukoliko se ne liječi može doći do paraplegije. Kifoze kod Scheuermannove bolesti, još poznate kao juvenilne ili adolescentne kifoze (Slika 4.1.), najčešći su tip kifoze. Vidljive su promjene na tijelu kralježaka te se javljaju poslije 13-14 godine u 30% mlađe populacije. [11]



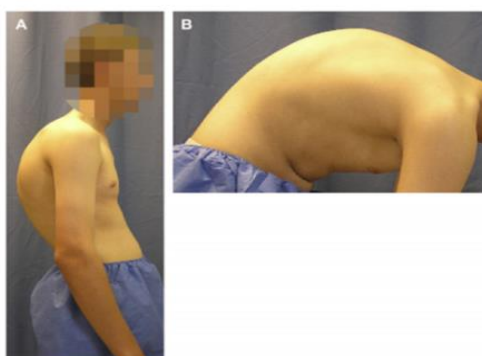
Slika 4.1. RTG kralježnice sa Scheuermannovom kifozom

Izvor: <https://www.scoliosisassociates.com/scheuermanns-kyphosis/>

4.1. Dijagnostika kifoze

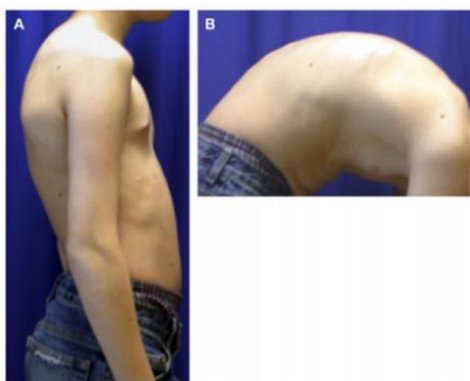
Kifoza se najčešće primjeti prilikom sistematskog pregleda djece u školi te se dalje upućuju specijalistu. Pri uzimanja anamneze tipična pitanja su pati li netko u obitelji od kifoze ili sličnih

deformacija, postoji li bol, gdje je locirana, vrijeme kada se pojavljuje i širi li se dalje. Zatim slijedi klinički pregled. Započinje promatranjem pacijenta, po mogućnosti da je razodjeven i bos. Promatraju se držanje tijela, raspon ruku, simetrija odnosno asimetrija udova, prsnog koša i koža. Potrebno je izmjeriti duljinu donjih ekstremiteta jer, ukoliko postoji razlika, Adamsov test (test pretklona) se izvodi u sjedećem položaju. Ukoliko je pri izvođenju testa pretklona apeks kifoze oštar i naglašen, riječ je o dijagnozi Scheuermannove bolesti (Slika 4.1.1.). U protivnom, liječnik može zatražiti pacijenta da legne na trbuh i odigne glavu i gornji dio trupa. Ukoliko se kifoza izravna riječ je o kifotičnom držanju (Slika 4.1.2.). Kifoza je najlakše dijagnosticirati RTG snimkom u LL projekciji sa abduciranim rukama do 90°. Takva slika je najčitljivija. Stupanj kifoze se mjeri Cobbovim izračunom.



Slika 4.1.1. Scheuermannova kifoza

Izvor: <https://repositorij.mef.unizg.hr/islandora/object/mef%3A2210/datastream/PDF/view>



Slika 4.1.2. Kifotično držanje

Izvor: <https://repositorij.mef.unizg.hr/islandora/object/mef%3A2210/datastream/PDF/view>

4.2. Proces fizioterapije kod kifoze

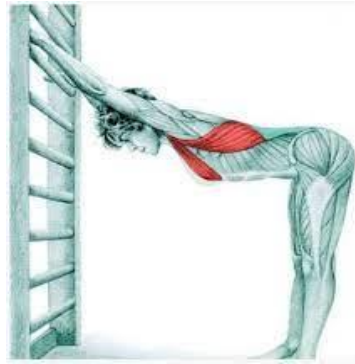Hiperkifoza, odnosno Scheuermannova bolest, pojavljuje se u adolescenciji. Njezine glavne karakteristike su pojačana zaobljenost torakalnog dijela kralježnice, ramena i glave u protrakciji, smanjena lumbalna lordoza, smanjena mobilnost toraksa i ponekad poteškoće sa disanjem te je na to usredotočen fizioterapijski plan i program. U prvim mjesecima kineziterapije se preporučuje vježbanje svaki dan u trajanju od 40 do 90 minuta. U proces fizioterapije spadaju istezanja skraćenih grupa mišića, vježbe motoričke kontrole pokreta, vježbe disanja i jačanje muskulature te manualna masaža za opuštanje napete muskulature. Treba se raditi na istezanju, jačanju i kondicioniranju čitavog tijela, a u nastavku će biti navedene i opisane specifične vježbe za kifožu. [12]

4.2.1. Vježbe istezanja mišića

Mišići prsišta, *m. pectoralis minor et major*, su skraćeni i prekomjerno rade, te tako povlače ramena prema naprijed. Istezanjem dajemo mogućnost ramenima i skapulama da se vrate u normalnu poziciju te inhibiranim leđnim mišićima da se potaknu na jače djelovanje. Istezanje treba provoditi postupno uz prethodno lagano zagrijavanje te opuštanje mišića manualno ili uz pomoć loptice. Također treba uzeti u obzir mišiće zadnje lože natkoljenice, koji su u vezi sa leđima preko zdjelice. Istezanjem te skupine mišića postavljamo zdjelicu u pravilan položaj i time se utječe na kralježnicu.

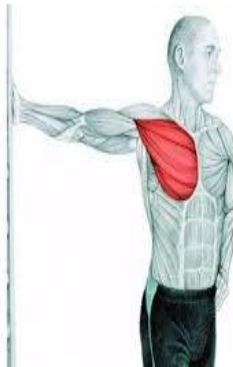Primjer vježbe istezanja prsnih mišića

Vrlo efikasna provedba ove vježbe se može provesti uz pomoć povišene klupice, švedskih ljestva i tome slično. Pacijent zauzima takozvani fetus položaj na neutralnoj podlozi, dlanove polaže na klupicu malo šire od ramena, stražnjicu oslanja na pete, koljena lagano širi te počinje lagano ramena gurati prema podlozi. Zahvaljujući istezanju potiču se i ekstenzori kralježnice na rad. Ova vježba se može provoditi i u stojećem položaju. [13] (Slika 4.2.1.1. i 4.2.1.2.)



Slika 4.2.1.1.. Istezanje m. pectoralis uz pomoć švedskih ljestava

Izvor: <http://www.sport-danas.com/item/5072-pravilno-istezanje-prije-i-poslije-treninga>



Slika 4.2.1.2. Istezanje m. pectoralis u stojećem položaju

Izvor: <http://www.sport-danas.com/item/5072-pravilno-istezanje-prije-i-poslije-treninga>

4.2.2. Vježbe motoričke kontrole pokreta

Kod djece sa Scheuermannovom bolesti treba raditi na mobilnosti prsnog koša, lopatica i ruku. Korisno je imati ogledalo pred sobom ili neki rekvizit koji im daje percepciju njihovih kretnji.

Primjer vježbe za mobilnost ramenog obruča i torakalne kralježnice

Pacijent je prislonjen uz zid, dlanovi su okrenuti prema naprijed (vanjska rotacija) te tako položene ruke vuče po zidu iz položaja priručnja do položaja uzručnja i obrnuto dok pri tome ne odvaja tijelo od zida. Tako dobiva osjećaj u kojem položaju trebaju biti ramena i lopatice za pravilnu kontrakciju mišića.

Vježbe za mobilnost ramenog obruča i prsnog koša se mogu izvoditi i sa štapom na način da se štap drži sa obje ruke i rade se pokreti antefleksije i elevacije, abdukcije, retrofleksije i drugi. (Slika 4.2.2.1.)



Slika 4.2.2.1. Vježbe mobilnosti ramenog obruča

Izvor: <https://www.vasezdravlje.com/zdrav-zivot/vjezbajmo-zajedno-vjezbe-za-ruke-i-rameni-pojas>

Još jedan primjer vježbi je da pacijent zauzima četveronožni početni položaj. Jednu ruku ispruži te se oslanja njom na podlogu dok drugu stavlja iza glave. Ruka na podlozi je stabilizirana u ramenom zglobu i laktu, a ruku savijenu iza glave, pregiba prema trupu i suprotno širi prsa dok laktom seže prema gore. Postoji i opcija gdje pacijent sjedi na podlozi sa ispruženim nogama. Objе ruke su abducirane do 90° te se radi horizontalna rotacija na obje strane. Postoje razne varijante vježbi. Fizioterapeut je taj koji treba procijeniti mogućnosti pacijenta te prilagoditi individualne vježbe.

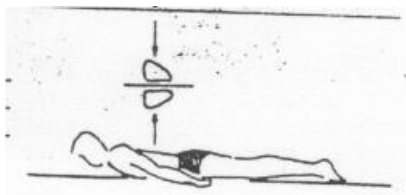
4.2.3. Korektivne vježbe i vježbe jačanja muskulature

Već je rečeno da je kod hiperkifoza prsna muskulatura skraćena, a leđna inhibirana stoga su vježbe jačanja mišića usredotočene na donji i srednji dio leđa te na abdominalnu muskulaturu, koja daje potporu trupu. Jačanjem tih područja dobiva se učinak oslobađanja napetosti mišića i rasterećenja kralježnice gornjeg dijela leđa. Mišići trupa (*Core* – srž, jezgra) kao glavu ulogu imaju stabilizaciju lumbalno-zdjelične regije, povezivanje ekstremiteta sa središnjim dijelom tijela i stvaranje intraabdominalnog tlaka. Najdublji mišići trupa su *m. transversus abdominis*, *m. multifidus*, mišići zdjeličnog dna i *m. diaphragma*, oni su lokalni stabilizatori i aktiviraju se pri manjim opterećenjima, ali su prisutni u svakom pokretu. Globalni stabilizatori, mišići koji se aktiviraju pri zahtjevnim i brzim kretnjama su *m. obliquus abdominis externus et internus*, *m. erector spinae*, *m. psoas major*, *m. quadratus lumborum*. Vrlo bitni su i mišići dna zdjelice koji pružaju potporu svim mišićima trupa i kralježnice. Stabilnost i snaga navedenih mišića znače stabilnost kralježnice. [14]

Vrlo učinkovita i cijenjena funkcionalno rehabilitacijska metoda za jačanje duboke muskulature trupa je dinamička neuromuskularna stabilizacija (DNS). Metoda se bazira na aktivaciji dubokih mišića stabilizatora trupa kroz sinkronizaciju pokreta i disanja uz stvaranje intraabdominalnog tlaka. Ukoliko fizioterapeut ima položen tečaj DNS-a i privolu djeteta i njegovih roditelja, uljučuje navedenu metodu u fizioterapeutski proces.

Početni položaj pronirani

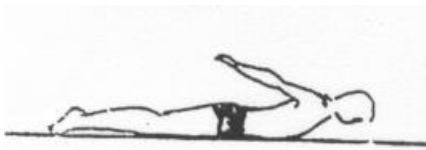
Vježba 1



Slika 4.2.3.1. „Vježba 1“ Izvor: <http://www.despotos.edu.rs/upload/lordoza,skolioza.pdf>

Opis vježbe: Odizanjem ramena približavati skapule, istovremeno dizati glavu od tla.

Vježba 2



Slika 4.2.3.2. "Vježba 2" Izvor: <http://www.despotos.edu.rs/upload/lordoza,skolioza.pdf>

Opis vježbe: Iz početnog položaja (p.p.) dizati ruke sa dlanovima okrenutim prema tlu i licem prema podlozi.

Vježba 3

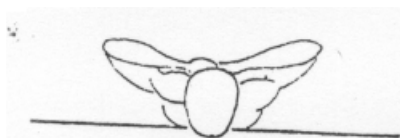


Slika 4.2.3.3. „Vježba 3“ Izvor: <http://www.despotos.edu.rs/upload/lordoza,skolioza.pdf>

Opis vježbe: U p.p. ruke su na podu, savijene u laktovima. Laktovi su u visini ramenog obruča.

Dizati glavu, torakalni dio leđa i ruke do primicanja lopatica uz kičmeni stup.

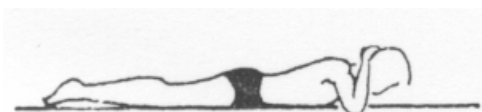Vježba 4



Slika 4.2.3.4. „Vježba 4“ Izvor: <http://www.despotos.edu.rs/upload/lordoza,skolioza.pdf>

Opis vježbe: U p.p. ruke su savijene u laktovima prepletenih prstiju na potiljku. Dizati što više od tla, lavu i grudni dio kralježnice.

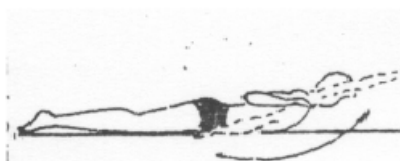Vježba 5



Slika 4.2.3.5. „Vježba 5“ Izvor: <http://www.despotos.edu.rs/upload/lordoza,skolioza.pdf>

Opis vježbe: Iz p.p. dizati glavu što više gore. Lice je okrenuto prema tlu. Rukama prepletenih prstiju na potiljku davati snažan otpor.

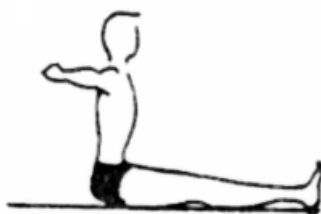Vježba 6



Slika 4.2.3.6. „Vježba 6“ Izvor: <http://www.despotos.edu.rs/upload/lordoza,skolioza.pdf>

Opis vježbe: Iz p.p. ruke pored tijela, dlanovi prema podlozi. Odižući ruke, dovesti ih iz odručenja do uzručenja. Cijeli pokret se odvija iznad razine ramena.

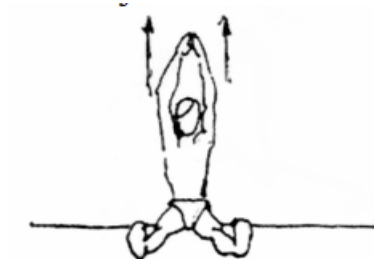
Vježba 7



Slika 4.2.3.7. „Vježba 7“ Izvor: <http://www.despotos.edu.rs/upload/lordoza,skolioza.pdf>

Opis vježbe: U p.p. ruke su u odručenju. Povlačiti ruke nazad pripijajući skapule uz kičmeni stup. Paziti da ruke ne idu ispod nivoa ramena.

Vježba 8



Slika 4.2.3.8. „Vježba 8“ Izvor: <http://www.despotos.edu.rs/upload/lordoza,skolioza.pdf>
Opis vježbe: Ruke su savijene, prsti prepleteni s dlanovima na potiljku. Opružiti ruke iznad glave, okrećući dlanove gore. Ne rasplićući prste, ruke povlačiti što više unazad.

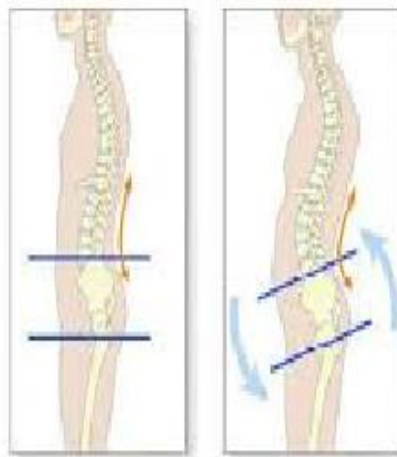
4.2.4. Vježbe disanja

Vježbe disanja trebaju biti uključene prilikom svih vrsti vježbanja kao i u svakodnevni životu. Pravilnim disanjem uz vježbanje se potiče dostatna ventilacija pluća i širenje prsnog koša, koji je vezan za kralježnicu i za glavni dišni mišić, dijafragmu.

Obzirom da su u pitanju adolescenti, kojima obične vježbe za korekciju znaju biti dosadne i monotone, trebalo bi ih se motivirati i predložiti im bavljenje sportovima koji potiču ekstenziju, to jest izduživanje tijela (leđno plivanje, košarka, badminton, ritmička gimnastika, itd.). Bitno je izbjegavati asimetrične vježbe.

5. Lordoza

Lordoza je fiziološka krivina kralježnice u cervikalnom i lumbalnom segmentu. Normalne lordoze su smještene dorzalno u sagitalnoj ravnini. Kut od 40° do 60° označava normalnu slabinsku lordozu. Kod hiperlordoze je karakteristično da je glava u položaju retrakcije, prsni koš je ispupčen ili ravan, zdjelica u reklinaciji, a koljena u pojačanoj ekstenziji (Slika 5.1.). Najčešći uzroci hipolordoze su ozljeda vratne kralježnice, ozljeda slabinske kralježnice ili posljedice operacijskog zahvata (eng. *flat back*). Hiperlordoza postoji kod prekomjerne gibljivosti adolescenata (često kod curica koje se bave ritmičkom gimnastikom), pojačane adolescentne kifoze, skeletne displazije, fleksijske kontrakture kukova, prevelikog trbuha, ravnih stopala i drugo. [15] Kod djece se najčešće javlja u dobi od 10 do 14 godina, a najčešći razlog je slabost leđne i abdominalne muskulature.



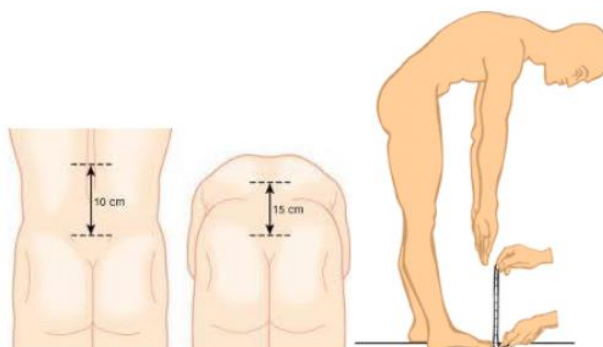
Slika 5.1. Normalna i hiperlordotična kralježnica

Izvor: <http://deformitetiikicmenogstuba.blogspot.com/p/lordoza.html>

5.1. Dijagnostika lordoze

Lordoza nije toliko primjetna kao kifoza pa zna biti zanemarena iako također može imati negativne posljedice. Kao i kod svih ostalih pregleda, prvo se uzima detaljna anamneza: informacije o tome čime se dijete bavi, ima li tko u obitelji isti problem, postoji li bol, širi li se bol, kada se smanjuje i pojačava bol i slično. One su potrebne kako bi se znalo kako pristupiti procesu liječenja. Pri kliničkom pregledu se promatraju asimetrije tijela (gležnjevi, koljena, zdjelica, ramena), a mjeri se i duljina nogu. Izvodi se Adamsov test te se mjeri indeks sagitalne gibljivosti (Slika 5.1.1.). Indeks sagitalne gibljivosti lumbalne kralježnice se mjeri tako da se prvo nađe i obilježi donja točka, tj. spinozni nastavak L5 kralješka te gornja točka koja je 10 cm kranijalno od

donje. Pacijent izvodi maksimalan pregib, tj. fleksiju prema naprijed. Računa se razlika između ta dva mjerenja i to je indeks sagitalne gibljivosti, poznat i kao Schoberov znak. Približna povećana razlika je 5 cm dok se kod maksimalne ekstenzije oznaka približno smanji 3 cm kod normalne kralježnice. U pacijenta sa hiperlordozom maksimalna fleksija će biti manja, a maksimalna ekstenzija veća. Osim toga, mjeri se i udaljenost prst–pod (Slika 5.1.1.). Tada pacijent iz stojećeg položaja pregiba tijelo prema naprijed, uz ispružene noge i spojena stopala te se mjeri udaljenost srednjeg prsta od poda. Ukoliko su razlike velike i liječnik utvrdi da je riječ o patološkom stanju, pacijent se dalje šalje na RTG pretrage, a ako nisu svejedno se savjetuje fizikalna terapija, kako bi se na pravilan način ojačala muskulatura, ublažila bol i smanjilo lordotično držanje. [16]



Slika 5.1.1. Sagitalna gibljivost (lijevo), udaljenost prst–pod (desno)

Izvor: <https://repo.ozs.unist.hr/islandora/object/ozs%3A140/datastream/PDF/view>

5.2. Proces fizioterapije kod lordoze

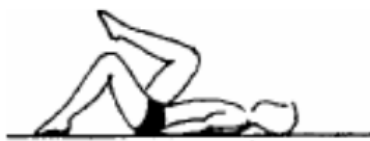Cilj fizioterapije kod lordoze je da se korekcijom ispravi položaj lumbalne kralježnice i zdjelice kroz jačanje trbušnog zida i mišića zdjelice. Pravilan početni položaj facilitira pomak zdjelice u normalan položaj i samim time izduživanje i korekciju lumbalne kralježnice. Najčešće je dovoljno svakodnevno vježbanje od 30 minuta usredotočeno na jačanje mišića te bavljenje sportom. Preporučuje se izvođenje aktivnih vježbi za trbušnu muskulaturu u sjedećem, ležećem i stojećem stavu, istezanje i manualno opuštanje *m. quadratus lumborum*, koji je uglavnom skraćen i tako dodatno povlači rebreni luk prema zdjelici, te obostrano toniziranje *m. iliopsoasa*.

5.2.1. Korektivne vježbe za lordozu

Optimalan početni položaj je ležeći na leđima sa nogama flektiranim u koljenima sa stopalima na tlu. Njime se reducira lumbalna lordoza i zdjelica dolazi u pravilan položaj. Zatim se izvode vježbe jačanja trbušne muskulature kroz dinamičke pokrete ekstremitetima i glave.

Početni položaj ležeći na leđima sa savijenim nogama u koljenima

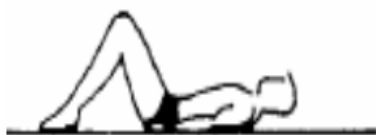Vježba 1



Slika 5.2.1.1. „Vježba 1“ Izvor: <http://www.despotos.edu.rs/upload/lordoza,skolioza.pdf>

Opis vježbe: Iz p.p. naizmjenično privlačiti jedno pa drugo koljeno što bliže grudnom košu.

Vježba 2



Slika 5.2.1.2. „Vježba 2“ Izvor: <http://www.despotos.edu.rs/upload/lordoza,skolioza.pdf>

Opis vježbe: Iz p.p., ne oslanjajući se na ruke podizati glavu prema gore ili grudnom košu.

Vježba 3



Slika 5.2.1.3. „Vježba 3“ Izvor: <http://www.despotos.edu.rs/upload/lordoza,skolioza.pdf>

Opis vježbe: Iz p.p. ispružene ruke dizati prema koljenima, odižući glavu i rameni pojas.

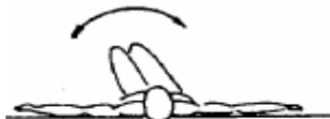Vježba 4



Slika 5.2.1.4. „Vježba 4“ Izvor: <http://www.despotos.edu.rs/upload/lordoza,skolioza.pdf>

Opis vježbe Iz p.p. oba stopala odvojiti od tla i koljenima kružiti u jednu pa u drugu stranu, nastojati da se sastavljena stopala što manje pomjeraju

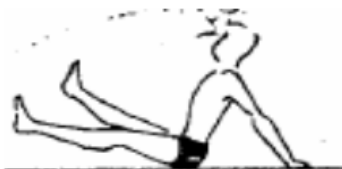Vježba 5



Slika 5.2.1.5. „Vježba 5“ Izvor: <http://www.despotos.edu.rs/upload/lordoza,skolioza.pdf>
Opis vježbe: Iz p.p. odvojiti stopala od tla te oba koljena zajedno rotirati prema tlu u jednu i drugu stranu.

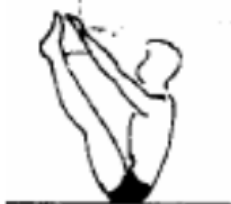Početni položaj sjedeći sa ispruženim nogama

Vježba 6



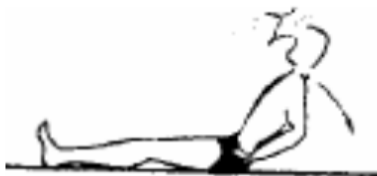Slika 5.2.1.6. „Vježba 6“ Izvor: <http://www.despotos.edu.rs/upload/lordoza,skolioza.pdf>
Opis vježbe: Iz p.p. noge odići i raznožiti zatim sastaviti pa spustiti u p.p.

Vježba 7



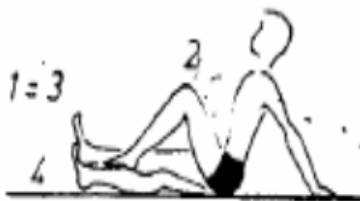Slika 5.2.1.7. „Vježba 7“ Izvor: <http://www.despotos.edu.rs/upload/lordoza,skolioza.pdf>
Opis vježbe: Iz p.p. dići opružene noge i privlačiti grudni koš, a prstima dodirnuti stopala.

Vježba 8



Slika 5.2.1.8. „Vježba 8“ Izvor: <http://www.despotos.edu.rs/upload/lordoza,skolioza.pdf>
Opis vježbe: Iz p.p. opruženim trupom ići unazad. Paziti da ne dođe do pojačane krivine u lumbalnom dijelu.

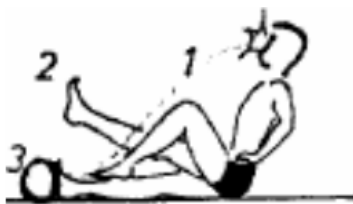Vježba 9



Slika 5.2.1.9. „Vježba 9“ Izvor: <http://www.despotos.edu.rs/upload/lordoza,skolioza.pdf>

Opis vježbe: Iz p.p. podići opružene noge u koljenima, saviti ih, opružiti i lagano spustiti u p.p.

Vježba 10



Slika 5.2.1.10. „Vježba 10“ Izvor: <http://www.despotos.edu.rs/upload/lordoza,skolioza.pdf>

Opis vježbe: Ruke su na boku, laktovi prema nazad, zadržati nagib tijela prema nazad te kružiti nogama prateći brojeve (1,2,3)

Početni položaj sjedeći sa ispruženim nogama

Vježba 11



Slika 5.2.1.11. „Vježba 11“ Izvor: <http://www.despotos.edu.rs/upload/lordoza,skolioza.pdf>

Opis vježbe: Iz p.p. saviti oba koljena i rukama ih privlačiti prema grudnom košu. Glavu spustiti na privučena koljena.

Vježba 12



Slika 5.2.1.12. „Vježba 12“ Izvor: <http://www.despotos.edu.rs/upload/lordoza,skolioza.pdf>

Opis vježbe: Iz p.p. rukama obuhvatiti koljena te privlačiti gornji dio tijela.

Vježba 13

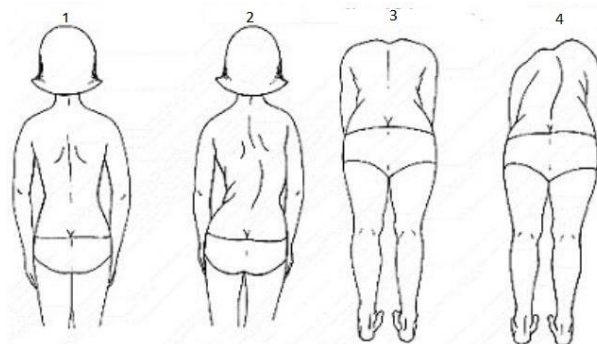


Slika 5.2.1.13. „Vježba 13“ Izvor: <http://www.despotos.edu.rs/upload/lordoza,skolioza.pdf>

Opis vježbe: Iz p.p. opruženim rukama sezati do prstiju stopala. Ne savijati noge u koljenima.

6. Skolioza

Ova deformacija je najkompleksnija jer se očituje iskrivljenom kralježnicom u svim ravninama. Dakle, to je trodimenzionalna deformacija kralježnice. U frontalnoj ravnini je savijena prema lateralno, u sagitalnoj ravnini je smanjena fiziološka torakalna kifoza (ili fiziološka lumbalna lordoza), a u horizontalnoj ravnini nastaje torzija kralježaka (zavrtanje jednog dijela trupa prema drugom dijelu) uz rotaciju cijele kralježnice zajedno s rebrima. Posljedično tome nastaje deformitet prsnog koša sa stražnjom rebrenom grbom na strani konveksiteta te prednjom rebrenom grbom na strani konkaviteta. U području lumbalne kralježnice, gdje nema rebara, izbočenja skoro da i nema. Može se primijetiti na vrhu zdjelice i na mekim tkivima. [17] (Slika 6.1.)

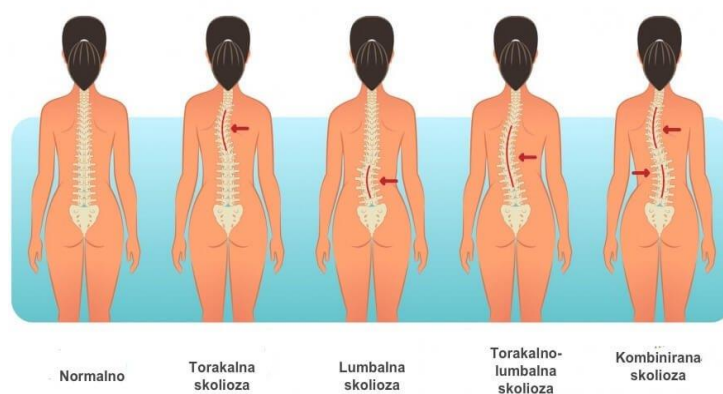


Slika 6.1. Prikaz normalne kralježnice(1,3), prikaz skolioze kralježnice(2,4)

Izvor: <https://www.krenizdravo.hr/zdravlje/bolesti-zdravlje/dekstrokonveksna-skolioza-izgled-simptomi-vjezbe-prehrana-i-lijecenje-biljem>

Postoje više čimbenika u etiologiji skolioze, to su: genetski čimbenici, metabolički, biomehanički, čimbenici rasta i konstitucionalni čimbenici. Skolioze se dijele na nestrukturalne i strukturalne. Razlika je u tome što se kod nestrukturalnih radi samo o postraničnoj zakrivljenosti bez rotacije i torzije. Uglavnom im je uzrok nepravilan i prisilan položaj kralježnice obično radi neke druge bolesti. Nestrukturalne skolioze mogu biti: posturalne, histerične, uzrokovane podražajem korjenova živaca, uzrokovane tumorima i upalama. Dok se nestrukturalna skolioza voljnom kontrakcijom mišića kralježnice može ispraviti te uglavnom ne dovodi do nastanka strukturalne skolioze, strukturalna skolioza nastaje strukturnom promjenom, te samom kontrakcijom mišića nije moguće postaviti tijelo u pravilan položaj. Strukturalne skolioze se dijele na: idiopatske, neuromuskularne, prirođene, neurofibromatozne, mezenhimalne, reumatske i osteohondrodistrofične. [18] Najčešće su idiopatske i njih ćemo u nastavku detaljno opisati.

Skolioza može nastati na jednom ili više segmenata, npr. samo na torakalnom segmentu ili na torakolumbalnom segmentu. Lokalizacija skolioze se određuje prema vrhu (apeksu) zavoja. Apikalni kralježak se nalazi na vrhu krivine, on je najjače rotiran i najudaljeniji od vertikalne osovine trupa. Lokalizacija apikalnog kralješka određuje o kojoj je vrsti skolioze riječ, stoga postoje skolioze u cervikalnom dijelu, zatim torakalne, torakolumbalne, lumbalne i rijetko lumbosakralne (Slika 6.2.). Nastankom jednog (primarnog) zavoja biomehanika kralježnice se počinje privikavati na njega te se shodno tome razvija drugi (sekundarni, kompenzacijski) zavoj. [19]



Slika 6.2.. Tipovi skolioza

Izvor: <https://www.krenizdravo.hr/zdravlje/simptomi/iskrivljenost-kraljeznice-skolioza-uzroci-simptomi-lijecenje>

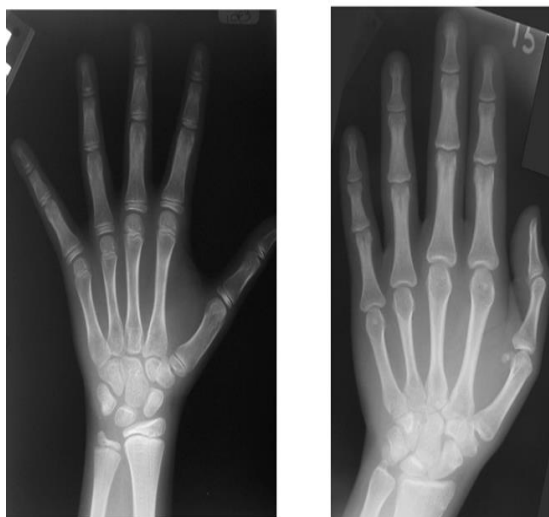6.1. Adolescentna idiopatska skolioza (AIS)

Prema definiciji Društva za istraživanje skolioza (*Scoliosis Research Society – SRS*) adolescentska idiopatska skolioza strukturalna je postranična iskrivljenost kralježnice, koja se može pojaviti u inače zdrave osobe u dobi od 10 godina do koštane zrelosti i koja iznosi više od 10° po Cobbu mjereno na rendgenskoj slici učinjenoj u stojećem stavu. Prevalencija ovisi o veličini deformacije u stupnjevima. Skolioza od 11° do 20° može se naći u 2 do 3% opće populacije. Skolioza od 21° do 30° rjeđa je i nalazi se u 0,5% populacije, a još je rjeđa skolioza od 31° do 40° , te je time zahvaćeno tek 0,2% opće populacije. Skolioza mjerena više od 40° se nalazi tek u jedne na 1000 osoba. [20] U 80% svih dječjih skolioza je riječ o AIS. Što je viši stupanj skolioze to je liječenje dugotrajnije i teže. Uz to adolescentska dob zna biti izrazito teška za mlade koji tek sazrijevaju u odrasle osobe i liječenje ovakvog deformiteta im zna biti mukotrpano. Stoga im je bitna psihološka podrška i motivacija od strane roditelja, liječnika i fizioterapeuta.

Sam naziv idiopatska govori da je uzrok nepoznat. Danas prevladava mišljenje da je uzrok multifaktorski. Smatra se da je udruženo djelovanje faktora okoline i nasljeđa najveći uzročnik AIS-e. Obiteljska anamneza je pozitivna u 30% slučajeva. Tome još pridonosi prekomjerni rast kralježnice u adolescenciji. Zastupljenija je kod ženskog spola. Deformacija izmjerena do 10° je u omjeru žensko naspram muško 2:1, zatim više od 20° omjer je 5:1, više od 30° omjer je 10:1. [21]

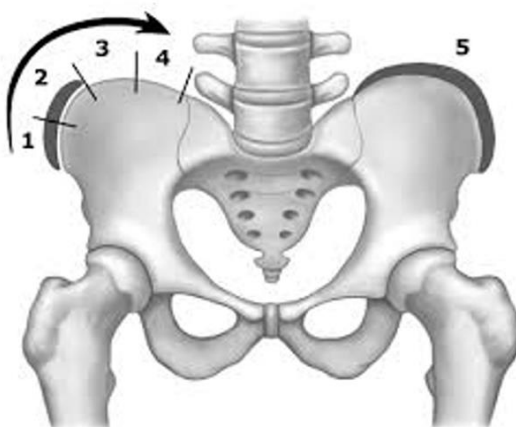
Prognoza napretka skolioze ovisi o tome kada je dijagnosticirana sa kolikim stupnjem. Budući da se javlja u dječjoj dobi, mogućnosti pogoršanja je prisutna sve dok se ne završi koštani rast. Postoji i mogućnost poboljšavanja, tj. liječenja, ukoliko se na vrijeme počne sa terapijama. Nakon završetka koštanog rasta skolioza se neće pogoršati, ali se neće ni poboljšati. Kako bi se ustanovilo je li koštani rast završio obavlja se AP snimka ručnog zgloba ili ilijakalne kosti. Na ručnom zglobu određuje se je li donja radijalna epifizna hrskavica još održana, odnosno je li zatvorena (je li rast gotov ili nije) (Slika 6.1.1.). Na snimci ilijakalne kosti se može odrediti osifikacija i veličina ilijakalne apofize (Risserov znak). Ilijakalna se apofiza prvo pojavi na prednjem dijelu kriste ilijake, iznad prednje gornje spine, te se ona postupno povećava i putuje prema stražnjoj gornjoj spini. Kad je apofiza zahvatila cijelu kristu ilijaku i kad se je spojila s ilijačnom kosti, koštani je rast završen (Slika 6.1.2.). Risserov znak se označava u stupnjevima od 1–5:

1. okoštavanje do 25% duljine apofize
2. okoštavanje do 50% duljine apofize
3. okoštavanje do 75% duljine apofize
4. okoštavanje do 100% duljine apofize
5. okoštavanje apofize je završeno. [22]



Slika 6.1.1. AP snimka održane i zatvorene radijalne epifizne hrskavice

Izvor: <https://pubmed.ncbi.nlm.nih.gov/18310704/>



Slika 6.1.2. Smjer osifikacije ilijakalne apofize

Izvor: <https://pubmed.ncbi.nlm.nih.gov/18310704/>

6.2. Dijagnostika skolioze

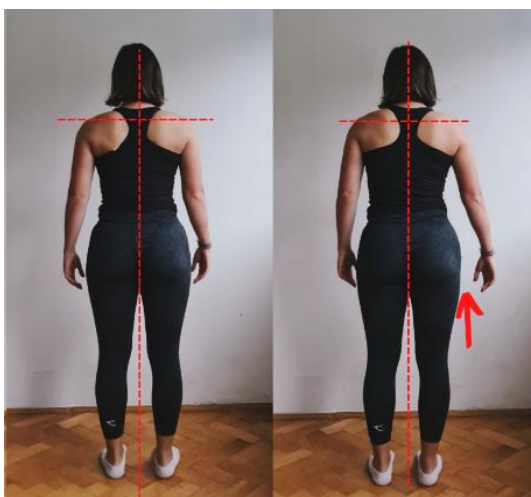6.2.1. Anamneza

Kao i kod većine pregleda, liječnik i fizioterapeut moraju prvo uzeti detaljnu anamnezu. Anamneza je potrebna kako bi se utvrdila etiologija skolioze. Moguće je da je dijete od prije imalo jednu kraću nogu pa se biomehanika tijela prilagodila iskrivljenjem kralježnice ili je skolioza nastala u potpuno zdravog djeteta. Čini razliku i ako je djetetu od rođenja primijećena skolioza ili ako je dijete u kolicima zbog mišićne distrofije. Ispituje se ima li bolova te kad su počeli i šire li

se, te koje su aktivnosti i pokreti djetetu teške i bolne za izvođenje. S obzirom da je veliki postotak skolioza genetski uvjetovan, tijekom uzimanja anamnestičkih podataka svakako treba provjeriti da li je u obitelji bilo slučajeva deformacije kralježnice.

6.2.2. Klinički pregled

Zatim slijedi klinički pregled. Najučinkovitiji i najdetaljniji je ako je dijete razodjeveno i promatrano straga. Tada se mogu vidjeti asimetrije i zahvaćenost pojedinih segmenata. Uvid u snagu i balans tijela dobiva se tako da se dijete zamoli da hoda prvo normalno, zatim na prstima pa petama po ravnoj crti. Gledajući sprijeda u frontalnoj ravnini promatra se položaj glave, ramena, zdjelice i ravnina donjih udova sa prednje strane. U sagitalnoj ravnini se promatraju fiziološke krivine kralježnice, lordoze i kifoze, tj. njihova patološka odstupanja. Straga se u frontalnoj ravnini promatra položaj ramena, lopatica i zdjelice. Jedan od jednostavnijih testova za pregled smjera kralježnice je pomoću viska. Konac s viskom se postavi u razini 7. vratnog kralješka (*vertebra prominens*) te se pusti da visi. U normalne kralježnice visak treba prolaziti kroz interglutealnu brazdu, a normalno odstupanje je 2 centimetra. U slučaju da ne prolazi, riječ je o deformitetu kralježnice. Zatim slijedi obzervacija ramena i lopatica. Gleda se njihova visina i eventualna asimetričnost. Lopatice bi trebale biti što bliže toraksu, ali u slučaju skolioze moguće je da je jedna više izbočena od druge. Promatra se položaj opuštenih ruku niz tijelo (Lorenzov trokut, Slika 6.2.2.1.), uglavnom postoji asimetrija u razmaku ruke od tijela. [23]

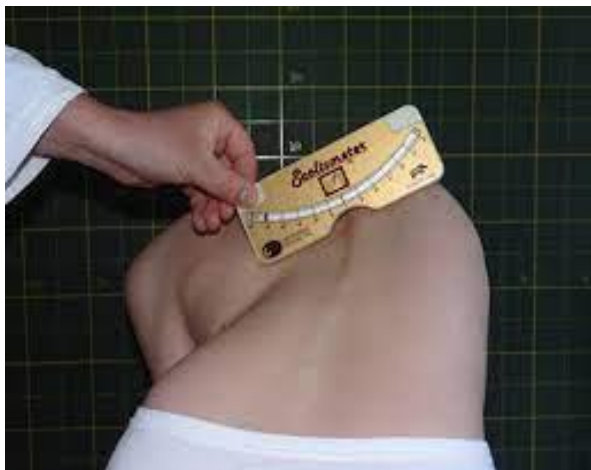

Slika 6.2.2.1. Lorenzov trokut

Izvor: <https://www.fitness.com.hr/zdravlje/um-tijelo/Kako-provjeriti-vlastitu-ili-klijenovu-posturu.aspx>

Pravi klinički znak strukturalne skolioze je rebrena grba. Izvodi se test pretklona (Adamsov test). Test se izvodi na način da dijete stavi stopala jedno do drugog, ispravi koljena i pregiba se

prema naprijed uz opuštene ruke i s bradom na prsima. Ako je prisutna rebrena grba, treba se izmjeriti skoliometrom (Slika 6.2.2.2.), a ako se ne pojavi znači da je riječ o skoliotičnom držanju.



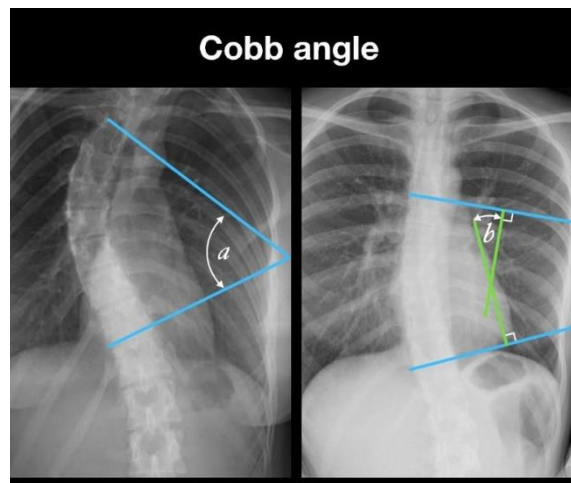
Slika 6.2.2.2. Mjerenje rebrene grbe skoliometrom

Izvor: <https://repositorij.mef.unizg.hr/islandora/object/mef%3A1815/datastream/PDF/view>

6.2.3. Radiološka obrada

Zadnja provjera, ujedno i najsigurnija, je RTG snimka kralježnice. Uglavnom se radi AP snimka u stojećem stavu sa opuštenim rukama ili PA projekcija kako bi se smanjila izloženost dojki i štitnjače u ranoj životnoj dobi. Snimka bi trebala sadržavati cijelu duljinu kralježnice. Tada se određuje primarna krivina, apikalni kralježak te krajnji gornji i krajnji donji kralježak. Zatim se mjeri zakrivljenost kralježnice pomoću Cobbove metode. John Cobb je 1948. godine predložio metodu mjerenja u kojoj se na prvi gornji, najviše nagnuti kralježak, povuče tangenta na njegovu gornju plohu. Odredi se i donji najviše nagnuti kralježak, te se na njegovu donju plohu povuče tangenta. Na iscrtane tangente se povuče okomica, a kut koji zatvaraju okomice je Cobbov kut. (slika 6.2.3.1.) Obzirom na izračunati Cobbov kut skolioze dijelimo na:

- do 30° - I. stupanj, laka skolioza
- do 30° - 50° - II. stupanj, srednja skolioza
- više od 50° - III. stupanj, teška skolioza. [24]



Slika 6.2.3.1. Izračun Cobbovog kuta

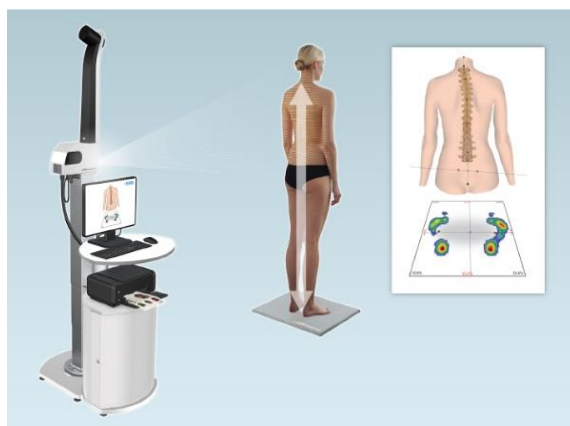
Izvor: <https://repositorij.mef.unizg.hr/islandora/object/mef%3A1815/datastream/PDF/view>

Na način da se povuče crta koja spaja vrhove krista ilijake se dobiva centralna vertikalna sakralna linija (CVSL). Na liniju koja spaja krista ilijake se vuče okomica preko sredine sakruma i ta linija je CVSL. Njome se očitavaju odstupanja skoliotičnih krivina u odnosu na normalnu kralježnicu. Prvi gornji i zadnji donji kralješci, koji su dio krivine su granični kralješci. Oni su najukošeniji i s najmanjom rotacijom. Apikalni kralježak je najudaljeniji od CVSL-a, najmanje je ukošen, ali sa velikom rotacijom. U cervikotorakalnoj skoliozi apikalni kralježak se nalazi u području C7/Th1. U torakalnoj je apikalni kralježak u području Th2 – Th11, u torakolumbalnoj između Th12 i L1 i u lumbalnoj skoliozi u području L2 do L4.

Budući da se sve više ispituje utjecaj ionizirajućeg zračenja koji povećanom uporabom može dovesti do negativnih patologija, traže se zamjene za radiološke metode. Hoffman i suradnici upućuju da žene kojima je dijagnosticirana AIS i koje su bile izložene mnogim ionizirajućim zrakama u adolescentskoj dobi imaju veću šansu za oboljenjem od raka dojke nakon tridesete godine. Istraživanje se provelo na području četiri bolničke ustanove u Minneapolisu u razdoblju od 1935. do 1965. na uzorku od 1030 žena kojima je dijagnosticirana skolioza, u 60% slučajeva se radilo o AIS. Prosječna dob kada im se dijagnosticirala je bila 12 godina. Po osobi je prosječni broj RTG snimaka u razdoblju od 26 godina bio 41,5. Kasnije je zabilježeno 11 slučajeva raka dojke. [25] Iz istraživanja se može zaključiti da je broj RTG snimaka uvelike utjecao na zdravstveno stanje pacijentica.

Iako je RTG zlatni standard za dijagnostiku skolioze postoje i druge metode koje su manje invazivne, poput površinske topografije, ali radi velikih troškova i navike na RTG nije još rasprostranjena u praksi. Formetic 3D/4D uređaj za mjerenje površinske topografije je optički

skener (Slika 6.2.3.2.), specijalno je razvijen za brzo i objektivno, beskontaktno i neradijacijsko, statičko i dinamičko mjerenje zakrivljenosti kralježnice. Prednost ove metode je visok stupanj preciznosti analize zavoja kralježnice i nagiba zdjelice. Snimanje se izvodi na način da je pacijent u stojećem položaju na udaljenosti 1,5 m od uređaja i traje samo nekoliko milisekundi. Pomoću ovakvog uređaja može se pratiti utjecaj terapije. Ne treba se brinuti o iradijaciji jer je neinvazivna metoda. Koristiti se može i Pedoscan uređaj kojim se mjeri opterećenje na stopalima i uviđaju razlike opterećenja ukoliko pacijent ima različite dužine donjih ekstremiteta. Kod pacijenta sa skoliozom pokazuje se različito opterećenje kralježnice na zdjelicu i stopala.



Slika 6.2.3.2.. „Prikaz Formetric 3d/4d uređaja“

Izvor: <https://diers.eu/de/produkte/komplett-systeme/diers-4d-posture-lab/>

6.3. Proces fizioterapije kod skolioze

Najbolji rezultati konzervativnog liječenja skolioze se mogu postići do završetka koštanog rasta, a bez obzira na izbor liječenja uspjeh korekcije ovisi i o vrsti i lokalizaciji skoliotične krivine, o veličini krivine te o vremenu početka i redovitosti terapije. Terapija skolioze se sastoji od različitih metoda i vježbi, a neke od njih su: vježbe za mobilnost kralježnice, pasivno i aktivno istezanje, vježbe za istezanje mišića zadnje lože, aktivno jačanje mišića ekstenzora leđa, vježbe ravnoteže u korekciji, jačanje trbušne muskulature te vježbe disanja.

6.3.1. Korektivne vježbe za skoliozu

Korektivne vježbe za skoliozu se izvode asimetrično zbog deformacije u frontalnoj ravnini. Potrebno je prije vježbanja odrediti koja se strana tijela treba istezati, a koja jačati.

Početni položaj ležeći na trbuhu

Vježba 1



Slika 6.3.1.1. „Vježba 1“ Izvor: <http://www.despotos.edu.rs/upload/lordoza,skolioza.pdf>
Opis vježbe: Osloniti se rukama na zdjelicu. Snažnim istežanjem kralježnice, sa licem prema podlozi, povlačiti rameni pojas dolje.

Vježba 2



Slika 6.3.1.2. „Vježba 2“ Izvor: <http://www.despotos.edu.rs/upload/lordoza,skolioza.pdf>
Opis vježbe: U p.p. jedna ruka ide iznad glave, a druga pored tijela. Odizati glavu i rameni pojas zajedno sa rukama uz što jače istežanje kralježnice.

Vježba 3



Slika 6.3.1.3. „Vježba 3“ Izvor: <http://www.despotos.edu.rs/upload/lordoza,skolioza.pdf>
Opis vježbe: Iz p.p. raditi isto kao u vježbi 2, ali sa otklonom u prsnom dijelu kralježnice.

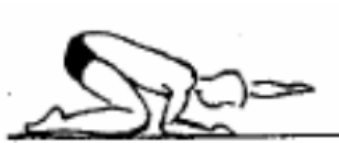Vježba 4



Slika 6.3.1.4. „Vježba 4“ Izvor: <http://www.despotos.edu.rs/upload/lordoza,skolioza.pdf>
Opis vježbe: Iz p.p. jedna ruka je opružena iznad glave, druga savijena u laktu pored tijela. Uz elongaciju kralježnice podizati glavu i opruženu ruku, a drugom vršiti snažan pritisak podlakticom o podlogu.

Početni položaj četveronožni

Vježba 5



Slika 6.3.1.5. „Vježba 5“ Izvor: <http://www.despotos.edu.rs/upload/lordoza,skolioza.pdf>

Opis vježbe: Iz p.p. zdjelica naslonjena na potkoljenicama. Jednu ruku ispružiti pored glave, a drugom se osloniti podlakticom na podlogu. Podizati prsni dio kralježnice uz elongaciju.

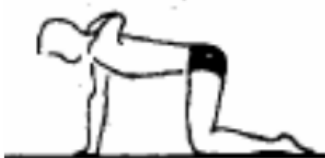Vježba 6



Slika 6.3.1.6. „Vježba 6“ Izvor: <http://www.despotos.edu.rs/upload/lordoza,skolioza.pdf>

Opis vježbe: P.p. kao iz vježbe 5. Ispruženu ruku držati na podlozi, a drugu uz elongaciju kralježnice savijati u laktu te privlačiti prema trupu.

Vježba 7



Slika 6.3.1.7. „Vježba 7“ Izvor: <http://www.despotos.edu.rs/upload/lordoza,skolioza.pdf>

Opis vježbe: Iz p.p. ispruženom rukom biti oslonjen na podlogu, a drugu saviti u laktu i dohvatiti suprotno rame preko glave.

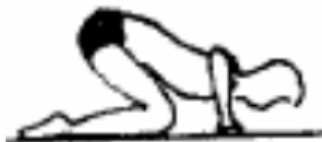Vježba 8



Slika 6.3.1.8. Izvor: <http://www.despotos.edu.rs/upload/lordoza,skolioza.pdf>

Opis vježbe: Iz p.p. osloniti se zdjelicom na pete, istegnuti obje ruke što više naprijed i prebaciti jednu ruku preko druge.

Vježba 9



Slika 6.3.1.9. Izvor: <http://www.despotos.edu.rs/upload/lordoza,skolioza.pdf>

Opis vježbe: Iz p.p. dlanove postaviti malo iznad ramenog pojasa i prste okrenuti prema unutra.

Savijajući trup prema podlozi, laktove zadržati što više.

7. Uloga fizioterapeuta

Pravovremena intervencija roditelja, okoline i liječnika je ključna kod liječenja adolescentskih idiopatskih deformacija kralježnice. Ukoliko se deformacija otkrije kod mlađeg adolescenta prognoza je lošija, ali ako se na vrijeme krene sa terapijom posljedice se mogu ublažiti.

Proces fizioterapije počinje detaljnom fizioterapijskom procjenom, nakon koje se izrađuje plan i cilj fizioterapije. Proces treba prilagoditi mogućnostima i očekivanjima pacijenta (adolescenta) i njegovih roditelja (skrbnika). Fizioterapeut mora imati realna očekivanja i ne smije unaprijed obećavati rezultate.

U terapiji deformacija kralježnice u obzir se ne uzima samo kralježnica, nego cijelo tijelo. Ako je fokus samo na kralježnici i mišićima oko nje, doći će do poboljšanja, ali ako se sagleda i tretira cijelo tijelo veća je vjerojatnost da će terapija biti još efikasnija i dugoročnija. Ispravljanjem krivih obrazaca kretanja, pravilnim disanjem, opuštanjem i istezanjem napetih mišića cijelog tijela, jačanjem slabih mišića, kondicioniranjem općeg stanja tijela te prenošenjem pravilnih obrazaca u svakodnevni život, djetetu se daje prilika za normalan razvoj i rast bez teških posljedica deformacija. Međutim, iznimno veliku ulogu ima motivacija djeteta te njegovih roditelja, a na fizioterapeuta je da objasni koliko je bitan trud, konzistentnost i upornost.

7.1. Opći ciljevi fizioterapeutskog procesa

1. Motivirati pacijenta na suradnju i vježbanje.
2. Zaustaviti progresiju iskrivljenja kralježnice.
3. Spriječiti i liječiti respiratorne disfunkcije.
4. Spriječiti i liječiti bolne sindrome kralježnice.
5. Poboljšati estetiku posturalnom korekcijom.

7.2. Fizioterapeutska procjena

Fizioterapeutskom procjenom fizioterapeut dobiva u uvid opće stanje pacijenta, njegove mogućnosti i sposobnosti. Time se lakše i preciznije može sastaviti plan i cilj fizioterapeutskog procesa. Sastoji se od antropometrijskih mjerenja (visina, težina, duljina ekstremiteta, itd.), procjene mišićne snage i izdržljivosti, ravnoteže, koordinacije i propriocepcije. Procjenjuje se opseg pokreta te plućni kapaciteti i frekvencije disanja. Fizioterapeut uzima u obzir ritam hoda i

način držanja tijela tokom hoda. Sve informacije koje fizioterapeut prikupi o pacijentu i njegovom stanju trebaju se primijeniti u terapiji.

7.2.1. Antropometrijska mjerenja

Iako fizioterapeut samim pogledom na pacijenta ustanovljava gdje se nalaze asimetrije na tijelu, vrlo je bitno izmjeriti određene segmente tijela. U obzir se uzima visina pacijenta te duljina ruku i nogu (nije rijetkost da je u slučaju deformacija kralježnice velika razlika u duljini ekstremiteta). Ako dijete ima prekomjernu tjelesnu težinu, fizioterapeut treba na pravi način objasniti zašto je bitno smanjiti težinu i paziti na prehranu. Kod povećane tjelesne težine sile koje djeluju na kralježnicu su puno veće nego što bi trebale biti. Smanjivanjem tjelesne težine bi se moglo lakše i brže doći do pozitivnih rezultata.

7.2.2. Procjena mišićne snage

Testovima za mišićnu snagu se procjenjuje njihova snaga, tj. slabost te je li u pitanju opća slabost ili pacijentu nedostaje balansa i izdržljivosti. Najprihvaćenija metoda evaluacije mišićne snage je manualni mišićni test. Ovom metodom se testiraju ključni mišići gornjih i donjih ekstremiteta kroz otpor koji pruža pacijent. Ocjenjuje se po skali od 0 do 5. Ovakvom procjenom mišićne snage fizioterapeut dobiva na uvid koji mišići više rade i na kojima treba još poraditi kako bi se uspostavila simetrija snage mišića.

Još jedna vrlo precizna i sve više upotrebljavana tehnika procjene i terapije mišića je neurokinetička terapija (NKT – eng. *neurokinetic therapy*). Ukoliko je fizioterapeut završio tečaj za NKT, ima pravo procijeniti i tretirati pacijenta po načelima te terapije. NKT je oblik manualne terapije, koji kombinira teoriju motoričke kontrole i manualno testiranje mišića. Teorija motoričke kontrole navodi da centar za motoričku kontrolu u malom mozgu pohranjuje sve obrasce koordinacije tijela. Osim što stvara obrazac normalnog pokreta, stvara i zamjenske obrasce kretanja, ukoliko mišići nisu u mogućnosti provesti normalan pokret. Razlozi nemogućnosti su raznoliki; moguća je traumatološka ozljeda mišića, patološki proces, disbalans snage mišića, krivo držanje i slično. Ukoliko se dopusti da se obrazac ustalio, dolazi do disfunkcije i bolova što je slučaj kod deformacija kralježnice. Na primjer, ako kod skolioze nije dovoljno jaka abdominalna mišićna struktura, koja daje potporu kralježnici i prsnom košu, gornji mišići leđa i vrata te mali mišići kralježnice će prekomjerno raditi u svrhu održavanja kralježnice na mjestu. Tako će leđna mišićna struktura biti izrazito napeta s hipertonusom, a prsna i abdominalna hipotonična i skraćena, a

bol će biti prisutna u donjem dijelu kralježnice. Neurokinetičkoj terapiji je u cilju pronaći vezu koja nedostaje između disfunkcije i boli, tj. pronaći mišiće koji previše rade te ih opustiti i pronaći mišiće koji premalo rade te ih vježbama ojačati. [26]

7.2.3. Procjena stabilnosti

Pod pojmom stabilnosti se podrazumijeva sposobnost svih sustava da ostanu nepromijenjeni pod utjecajem vanjskih sila. Ona je kombinacija ravnoteže, snage i mišićne izdržljivosti te mobilnosti. Djeci sa deformacijama kralježnice stabilnost je narušena, ali njihov organizam se priviknuo na deformitet kako bi savladao vanjske sile. Fizioterapeut obzirom na rezultate ispitivanja stabilnosti može organizirati i uključiti vježbe stabilnosti u terapiju. Zglobni sustavi po funkciji se dijele na zglobove koji daju mobilnost i na one koji daju stabilnost. Zglobovi koji daju stabilnost tijelu su donji svod stopala, koljeno, lumbalna kralježnica, skapula i lakat, a mobilnost osiguravaju gležanj, kuk, torakalna kralježnica i rameni zglob. Skapula, ovisno o pokretu, može imati ulogu mobilnosti i stabilnosti. Kralježnica svojom anatomijom omogućava stabilnost i mobilnost. Mišići kralježnice omogućuju uspravan položaj i sprječavaju neželjene pokrete. U lumbalnom dijelu kralježnice pokreti rotacije su mogući od 1-2° dok je u torakalnoj kralježnici moguća rotacija od 8-9°. Ove podatke fizioterapeut treba uzeti u obzir prilikom procjene i provedbe terapije jer je kod nekih pacijenata potrebno raditi na stabilnosti, a kod nekih na mobilnosti pojedinih segmenta.

Vrlo korisna i jednostavna procjena se vrši testom funkcionalnog pokreta (Functional movement screen - FMS). Kroz određene funkcionalne pokrete utvrđuje se gdje tijelo ostaje bez stabilnosti, promatraju se asimetrije pri izvođenju pokreta te odstupanje od normalnog odnosa mobilnosti i stabilnosti između dijelova tijela. FMS se provodi kroz 7 zasebnih testova:

1. Duboki čučanj – Stopala su u širini ramena, štap se drži objema rukama opruženim iznad glave paralelno sa trupom te se spušta u duboki čučanj.

2. Prekorak – Postavlja se tanka prepreka u visini koštane kvrge tibije. Pacijent stoji ispred prepreke te dodiruje nožnim prstima početak iste. Izvodi se prekorak preko prepreke, zadržavajući ravnotežu, potom se dodiruje podloga preko prepreke te se vraća u početni položaj.

3. Iskorak na liniji – Izvodi se uz pomoć daske. Početni položaj je iskorak toliki da prilikom spuštanja koljeno stražnje noge bude netom iza pete prednje noge. Štap se drži iza leđa paralelno sa kralježnicom, jednom rukom iza glave, a drugom na lumbalnom dijelu. Zatim se spušta u kratki iskorak, a peta ostaje na dasci.

4. Prednoženje iz ležanja na leđima – Pacijent je u supiniranom položaju tijela, ruke su opuštene sa strane i dlanovi okrenuti prema gore. Izvodi se fleksija u kuku sa ispruženom nogom bez micanja druge noge i ruku.

5. Sklek – Pacijent je u proniranom položaju sa nožnim prstima na podlozi i sa dlanovima u širini ramena. Diže tijelo u sklek do ispruženih dlanova.

6. Rotacijska stabilnost – Pacijent je u četveronožnom položaju. Daska se polaže između nogu i ruku tako da palčevi i koljena dodiruju dasku. Ispružaju se suprotna ruka i suprotna noga te se zatim približavaju ispod trupa.

7. Test mobilnosti ramena – Početni stav je spojenih stopala i stisnutih šaka. Pacijent pokušava kroz pokret savijanja ruku, lagano, bez naglih pokreta spojiti šake na području leđa.

Testovi se izvode 3 puta i boduju sa 1, 2 ili 3. Procjenjuje se najbolje izvedeni pokret, a ostalima se onda daje manje bodova. Važno je da se prilikom izvedbe ne pojavljuje bol. [27]

7.2.4. Procjena kapaciteta i frekvencije disanja

Deformacije kralježnice, pogotovo skolioza, popraćene su smanjenim respiratornim kapacitetom uz subjektivan osjećaj nedostatka zraka ili otežanog disanja. Razlog tome su deformiteti u području prsnog koša, koji mogu utjecati na rad pluća i srca. Fizioterapeut mora uzeti u obzir pacijentov način disanja, kako ne bi došlo do preforsiranja i kolapsa prilikom vježbanja. Pacijenta treba naučiti da prilikom bilo kakvog fizičkog opterećenja, tj. vježbanja mora pravilno disati. Što je veći kapacitet pluća, tkiva su brže i bolje zasićena kisikom što dovodi do boljih rezultata. Iako fizioterapeut uglavnom ne radi spirometriju, na njemu je da prati disanje pacijenta i uočava promjene poput zadihavanja, umora, promjene boja lica i slično. [28]

7.3. Metoda po Katarini Schroth

Metoda je dobila ime po Katarini Schroth (Njemačka, 1921.) koja ju je osmislila i publicirala. To je svjetski priznata konzervativna metoda koje je sve više upotrebljavana u praksi. Primjenjuje se na pacijentima svih uzrasta, a naročito na djeci mlađe dobi sa skoliozom, kifozom i lordozom. Na nepravilnosti kralježnice se djeluje kroz specifične vježbe i korektivne tehnike disanja. Rezultati se očituju kao smanjenje bolova, usporavanje ili zaustavljanje progresije zakrivljenosti i poboljšanje kardiovaskularne funkcije, mobilnosti i posturalne stabilnosti. Vježbe se određuju individualno te se pacijentu kroz edukacijsko-terapijski tretman daju domaće zadaće kako bi ozbiljno shvatio tretman i uvela redovitost i upornost u svakodnevni život. Koriste se razni rekviziti

i pomoćna sredstva poput udloga, švedskih ljestvi, lopti, jastuka, štapova te ogledala kako bi pacijent imao percepciju o svome pozicioniranju. Schroth terapeut prvo radi detaljnu procjenu kako bi ustanovio na što se treba usredotočiti. Zatim kroz aktivno sudjelovanje vodi pacijenta kroz suptilne podražaje da pacijent dobije osjećaj koje dijelove treba istegnuti, u koje treba udisati te koje treba otpustiti od napetosti. Na taj se način kralježnica dovodi do optimalnog položaja i pravilne kontrakcije mišića. [29]

8. Zaključak

Obzirom da je riječ o kralježnici, složenom i zahtjevnom dijelu tijela kojem je potrebna dugotrajna i kontinuirana terapija, ključan je dio pristup fizioterapeuta prema pacijentu. Liječenje je širokog spektra. Svakom djetetu i adolescentu nužan je individualan pristup jer njegova dob, vrsta deformacije, psihosocijalno stanje te stupanj motiviranosti i suradnje utječu na tijek i efikasnost terapije. Iako je riječ o promjenama kralježnice kojima je, u većini slučajeva, uzrok nepoznat, trebalo bi se raditi na prevenciji u smislu ranog poticanja djece na bavljenje sportom, izvannastavne aktivnosti te vanjsku igru sa djecom. Takvim pristupom bi se adekvatno utjecalo na mišićno koštani sustav, djetetu bi ušlo u naviku učestalo kretanje te bi se moglo umanjiti vrijeme provedeno za računalima i mobitelima. Od velike je važnosti da su nastavnici, roditelji i treneri upoznati i educirani o problemu nepravilnog držanja i deformacija kralježnica jer oni provode najviše vremena sa adolescentnim skupinama. Njihovo znanje i intervencija mogu pomoći u smislu rane dijagnostike i terapije te smanjenja napredovanja deformacije. U većini slučajeva razlozi adolescentnih deformacija kralježnice su nepoznati, a najčešće su adolescentna idiopatska skolioza, Scheuermannova kifoza i hiperlordoza kojoj je uzrok slabost mišića. Ozbiljno shvaćanje situacije pacijenta adolescentne dobi je od iznimne važnosti jer je to životno razdoblje idealno za korigiranje tijela, ali isto tako zna biti problematično za mlade osobe zbog toga fizioterapeut ima veliku ulogu u motivaciji. Pravovremenom intervencijom se smanjuje mogućnost za progresije deformacije kralježnice i otklanjaju se mogućnosti za razvoj različitih komplikacija u budućnosti. Deformacije se prvobitno liječe konzervativnom terapijom koja se sastoji od kineziterapije, vježbi istezanja i jačanja mišića, fizikalne terapije te ortotskog liječenja. Kirurškom liječenju se pristupa kada se procijeni da konzervativno liječenje nema učinak i da deformacija brzo napreduje. Uloga fizioterapeuta u liječenju deformacija kralježnica je velika, bez obzira o kojem je postupku liječenja riječ.

9. Literatura

- [1] P. Keros, M. Pećina, M. Ivančić – Košuta: Temelji anatomije čovjeka, Medicinska biblioteka, Zagreb 1999., str. 32.
- [2] M. Erceg: Ortopedija: za studente medicine, Udžbenici sveučilišta u Splitu, Split 2006., str. 165.
- [3] Kosinac, Z. (1989.) Kineziterapija, tjelesno vježbanje i sport kod djece i omladine oštećena zdavljja. Sveučilište u Splitu, Split
- [4] Kosinac, Z. (2006.) Kineziterapija: Tretmani poremećaja i bolesti organa i organskih sustava. Sveučilište u Splitu, Split.
- [5] Negrini S, Donzelli S, Aulisa AG, Czaprowski D, Schreiber S, de Mauroy JC, et al. 2016 SOSORT guidelines: Orthopaedic and rehabilitation treatment of idiopathic scoliosis during growth. Scoliosis Spinal Disord. 2018Jan
- [6] M. Topolovec: Učinak vježbi specifičnih za skoliozu na asimetriju trupa kod djece s adolescentskom idiopatskom skoliozom, diplomski rad, Fakultet zdravstvenih studija u Rijeci, Rijeka, 2020.
- [7] M. Mateljak: Scheuermannova kifoza; diplomski rad, Sveučilište u Zagrebu, Medicinski fakultet, Zagreb, 2019. – preuzeto sa: <https://urn.nsk.hr/urn:nbn:hr:105:051188> – dostupno: 19.08.2021.
- [8] D. Martinčević: Moderno liječenje ranopojavnih skolioza; diplomski rad, Sveučilište u Zagrebu, Medicinski fakultet, Zagreb, 2019. – preuzeto sa: <https://urn.nsk.hr/urn:nbn:hr:105:987677> – dostupno: 20.08.2021.
- [9] M. Mateljak: Scheuermannova kifoza; diplomski rad, Sveučilište u Zagrebu, Medicinski fakultet, Zagreb, 2019. – preuzeto sa: <https://urn.nsk.hr/urn:nbn:hr:105:051188> – dostupno: 19.08.2021.
- [10] D. Martinčević: Moderno liječenje ranopojavnih skolioza; diplomski rad, Sveučilište u Zagrebu, Medicinski fakultet, Zagreb, 2019. – preuzeto sa: <https://urn.nsk.hr/urn:nbn:hr:105:987677> – dostupno: 20.08.2021.
- [11] Rapajić, J. (2015.): Nepravilno držanje djece predškolske dobi. Završni rad, Sveučilište Jurja Dobrile u Puli, dostupno na: <https://urn.nsk.hr/urn:nbn:hr:137:191349>
- [12] M. Mateljak: Scheuermannova kifoza; diplomski rad, Sveučilište u Zagrebu, Medicinski fakultet, Zagreb, 2019. – preuzeto sa: <https://urn.nsk.hr/urn:nbn:hr:105:051188> – dostupno: 19.08.2021.
- [13] Izvor: <http://www.sport-danas.com/item/5072-pravilno-istezanje-prije-i-poslije-treninga>
- [14] treba bit [17] [16] D. Antičević: Skolioze i adolescencija, Klinika za ortopediju Medicinskog fakulteta u Zagrebu, KBC Zagreb, 2010.
- [15] Izvor: <https://fitnes-uciliste.hr/misici-trupa-i-njihov-razvoj-eng-core-1-dio/>
- [16] [17] M. Erceg: Ortopedija: za studente medicine, Udžbenici sveučilišta u Splitu, Split 2006., str. 176. i str. 167.
- [18] M. Erceg: Ortopedija: za studente medicine, Udžbenici sveučilišta u Splitu, Split 2006.
- [19] M. Erceg: Ortopedija: za studente medicine, Udžbenici sveučilišta u Splitu, Split 2006.

- [20] M. Erceg: Ortopedija: za studente medicine, Udžbenici sveučilišta u Splitu, Split 2006., str. 168.
- [21] Z. Guć: Neoperacijsko liječenje skolioza, diplomski rad, Sveučilište u Zagrebu, Medicinski fakultet, 2018.
- [22] Kosinac, Z. (1989.) Kineziterapija, tjelesno vježbanje i sport kod djece i omladine oštećena zdavlja. Sveučilište u Splitu, Split
- [23] T. Kotwicki: Evaluation of scoliosis today: examination, X-rays and beyond. Disabil Rehabil. 2008.
- [24] Izvor: <https://www.fitness.com.hr/zdravlje/um-tijelo/Kako-provjeriti-vlastitu-ili-klijenovu-posturu.aspx>
- [25] D. A. Hoffman i suradnici: Breast cancer in women with scoliosis exposed to multiple diagnostic x rays, J Natl Cancer Inst., 1989.
- [26] Izvor: <https://bodybalance.hr/usluge/specijalne-tehnike/nkt/>
- [27] Izvor: <https://www.fitness.com.hr/vjezbe/savjeti-za-vjezbanje/FMS-functional-movement-screen.aspx>
- [28] V. Budišin: Postranično iskrivljena kralježnica, Poliklinika Medikol, Zagreb, 2017. ožujak [procjena mišićne snage] A.I. Sherman, U. Naqvi: Muscle Strenght Grading: The National Center for Biotechnology Information; 2020. dostupno na: <https://www.ncbi.nlm.nih.gov/books/NBK436008/>
- [29] Izvor: <https://www.mbs.hr/mbs-schroth-metoda/>

10. Popis slika

Slika 2.1.1. „Podjela kralježnice“ Preuzeto sa: <https://www.krenizdravo.hr/zdravlje/bolesti-zdravlje/torakalni-sindrom-uzroci-simptomi-lijecenje> - dostupno 25.08.2021.

Slika 3.1. „Deformacije kralježnice“ Preuzeto sa: <https://cheap.cheaps2021.ru/content?c=lordoza%20vrata&id=3> – dostupno 07.06.2021.

Slika 4.1. „RTG kralježnice sa Scheuermannovom kifoza“ Preuzeto sa: <https://www.wheelessonline.com/bones/scheuermanns-kyphosis/> - dostupno 09.07.2021.

Slika 4.1.1. „Scheuermannova kifoza“ – M. Mateljak; Scheuermannova kifoza, diplomski rad, Sveučilište u Zagrebu, Medicinski fakultet, Zagreb, 2019. Preuzeto sa: <https://repozitorij.mef.unizg.hr/islandora/object/mef%3A2210/datastream/PDF/view> - dostupno 12.07.2021.

Slika 4.1.2. „Kifotično držanje“ - M. Mateljak; Scheuermannova kifoza, diplomski rad, Sveučilište u Zagrebu, Medicinski fakultet, Zagreb, 2019. Preuzeto sa: <https://repozitorij.mef.unizg.hr/islandora/object/mef%3A2210/datastream/PDF/view> - dostupno 12.07.2021.

Slika 4.2.1.1. „Istezanje m. pectoralis uz pomoć švedskih ljestava“ Preuzeto sa: <http://www.sport-danas.com/item/5072-pravilno-istezanje-prije-i-poslije-treninga> - dostupno 13.07.2021.

Slika 4.2.1.2. „Istezanje m.pectoralis u stojećem položaju“ Preuzeto sa: <http://www.sport-danas.com/item/5072-pravilno-istezanje-prije-i-poslije-treninga> - dostupno 13.07.2021.

Slika 4.2.2.1. „Vježbe mobilnosti ramenog obruča“ Preuzeto sa: <https://www.vasezdravlje.com/zdrav-zivot/vjezbajmo-zajedno-vjezbe-za-ruke-i-rameni-pojas> - dostupno: 14.07.2021.

Slika 4.2.3.1. „Vježba 1“ – Slika 4.2.3.8. „Vježba 8“ Preuzeto sa: <http://www.despotos.edu.rs/upload/lordoza,skolioza.pdf> dostupno: 15.08.

Slika 5.1. „Normalna i hiperlordotična kralježnica“ Preuzeto sa: <http://deformitetiikicmenogstuba.blogspot.com/p/lordoza.html> – dostupno: 5.08.2021.

Slika 5.1.1. „Sagitalna gibljivost (lijevo), udaljenost prst-pod (desno)“ - M. Ćuk; Fizioterapijska procjena i rehabilitacija stanja slabinske kralježnice nakon operacije diskoradikularnog konflikta, završni rad, Sveučilište u Splitu, odjel zdravstvenih studija, Split, 2014. Preuzeto sa: <https://repo.ozs.unist.hr/islandora/object/ozs%3A140/datastream/PDF/view> - dostupno:

7.08.2021.

Slika 5.2.1.1. „Vježba 1“ – Slika 5.2.1.13. „Vježba 13“ Preuzeto sa:

<http://www.despotos.edu.rs/upload/lordoza,skolioza.pdf> dostupno: 15.08.

Slika 6.1. „Normalna i skoliotična kralježnica“ Preuzeto sa:

<https://www.krenizdravo.hr/zdravlje/bolesti-zdravlje/dekstrokonveksna-skolioza-izgled-simptomi-vjezbe-prehrana-i-lijecenje-biljem> dostupno: 8.08.2021.

Slika 6.2. „Tipovi skolioza“ Preuzeto sa:

<https://www.krenizdravo.hr/zdravlje/simptomi/iskrivljenost-kraljeznice-skolioza-uzroci-simptomi-lijecenje> - dostupno 8.08.2021.

Slika 6.1.1. „AP snimka održane i zatvorene radijalne epifizne hrskavice“ Preuzeto sa:

<https://pubmed.ncbi.nlm.nih.gov/18310704/> - dostupno: 9.08.2021.

Slika 6.1.2. „Smjer osifikacije ilijakalne apofize“ Preuzeto sa:

<https://pubmed.ncbi.nlm.nih.gov/18310704/> - dostupno: 9.08.2021.

Slika 6.2.2.1. „Lorenzov trokut“ Preuzeto sa: <https://www.fitness.com.hr/zdravlje/um-tijelo/Kako-provjeriti-vlastitu-ili-klijenovu-posturu.aspx> - dostupno: 12.08.2021.

Slika 6.2.2.2. „Mjerenje rebrene grbe skoliometrom“ – Z. Guć; Neoperacijsko liječenje skolioza, diplomski rad, Sveučilište u Zagrebu, medicinski fakultet, Zagreb, 2018. Preuzeto sa:

<https://repozitorij.mef.unizg.hr/islandora/object/mef%3A1815/datastream/PDF/view> - dostupno: 13.08.2021.

Slika 6.2.3.1. „Izračun Cobbovog kuta“ - Z. Guć; Neoperacijsko liječenje skolioza, diplomski rad, Sveučilište u Zagrebu, medicinski fakultet, Zagreb, 2018. Preuzeto sa:

<https://repozitorij.mef.unizg.hr/islandora/object/mef%3A1815/datastream/PDF/view> - dostupno: 13.08.2021.

Slika 6.2.3.2. „Pedoscan“ Preuzeto sa: <https://diers.eu/de/produkte/komplett-systeme/diers-4d-posture-lab/> - dostupno: 23.08.2021.

Slika 6.3.1.1. „Vježba 1“ – Slika 6.3.1.9. „Vježba 9“ Preuzeto sa:

<http://www.despotos.edu.rs/upload/lordoza,skolioza.pdf> dostupno: 15.08.

IZJAVA O AUTORSTVU

I

SUGLASNOST ZA JAVNU OBJAVU

Završni/diplomski rad isključivo je autorsko djelo studenta koji je isti izradio te student odgovara za istinitost, izvornost i ispravnost teksta rada. U radu se ne smiju koristiti dijelovi tuđih radova (knjiga, članaka, doktorskih disertacija, magistarskih radova, izvora s interneta, i drugih izvora) bez navođenja izvora i autora navedenih radova. Svi dijelovi tuđih radova moraju biti pravilno navedeni i citirani. Dijelovi tuđih radova koji nisu pravilno citirani, smatraju se plagijatom, odnosno nezakonitim prisvajanjem tuđeg znanstvenog ili stručnoga rada. Sukladno navedenom studenti su dužni potpisati izjavu o autorstvu rada.

Ja, LANA PAŠALIĆ (ime i prezime) pod punom moralnom, materijalnom i kaznenom odgovornošću, izjavljujem da sam isključivi autor/ica završnog/ (obrisati nepotrebno) rada pod naslovom ULOGA FIZIOTERAPEUTA U LIJEČENJU ADOLESCENTNIH DEFORMACIJA KRAJČENICA (upisati naslov) te da u navedenom radu nisu na nedozvoljeni način (bez pravilnog citiranja) korišteni dijelovi tuđih radova.

Student/ica:

(upisati ime i prezime)

Lana Pašalić

(vlastoručni potpis)

Sukladno Zakonu o znanstvenoj djelatnosti i visokom obrazovanju završne/diplomske radove sveučilišta su dužna trajno objaviti na javnoj internetskoj bazi sveučilišne knjižnice u sastavu sveučilišta te kopirati u javnu internetsku bazu završnih/diplomskih radova Nacionalne i sveučilišne knjižnice. Završni radovi istovrsnih umjetničkih studija koji se realiziraju kroz umjetnička ostvarenja objavljuju se na odgovarajući način.

Ja, LANA PAŠALIĆ (ime i prezime) neopozivo izjavljujem da sam suglasan/na s javnom objavom završnog/ (obrisati nepotrebno) rada pod naslovom ULOGA FIZIOTERAPEUTA U LIJEČENJU ADOLESCENTNIH DEFORMACIJA KRAJČENICA (upisati naslov) čiji sam autor/ica.

Student/ica:

(upisati ime i prezime)

Lana Pašalić

(vlastoručni potpis)