

# Učinak terapije negativnim tlakom na kronične rane te plastika kože (Thiersch) kao završetak liječenja

---

**Benjak, Marija**

**Undergraduate thesis / Završni rad**

**2021**

*Degree Grantor / Ustanova koja je dodijelila akademski / stručni stupanj:* **University North / Sveučilište Sjever**

*Permanent link / Trajna poveznica:* <https://um.nsk.hr/um:nbn:hr:122:864028>

*Rights / Prava:* [In copyright](#)/[Zaštićeno autorskim pravom.](#)

*Download date / Datum preuzimanja:* **2025-02-06**



*Repository / Repozitorij:*

[University North Digital Repository](#)





**Sveučilište  
Sjever**

**Završni rad br. 1461/SS/2021**

**Učinak terapije negativnim tlakom na kronične rane te  
plastika kože (Thiersch) kao završetak liječenja**

**Marija Benjak, 3022/336**

Varaždin, rujan 2021. godine





# **Sveučilište Sjever**

Odjel za Sestrinstvo

**Završni rad br. 1461/SS/2021**

## **Učinak terapije negativnim tlakom na kronične rane te plastika kože (Thiersch) kao završetak liječenja**

**Student**

Marija Benjak, 3022/ 336

**Mentor**

doc. dr. sc. Zoran Peršec, dr. med.

Varaždin, kolovoz 2021. godine

# Prijava završnog rada

## Definiranje teme završnog rada i povjerenstva

ODJEL Odjel za sestrinstvo

STUDIJ preddiplomski stručni studij Sestrinstva

PRISTUPNIK Marija Benjak

MATIČNI BROJ 3022/ 336

DATUM 19.7.2021.

KOLEGIJ Kirurgija, traumatologija i ortopedija

NASLOV RADA Učinak terapije negativnim tlakom na kronične rane te plastika kože  
(Thiersch) kao završetak liječenja

NASLOV RADA NA ENGL. JEZIKU Effect of negative pressure therapy on chronic wounds and skin plastic  
(Thiersch) as the end of treatment

MENTOR dr. sc. Zoran Peršec, dr. med.

ZVANJE Izvanredni profesor

ČLANOVI POVJERENSTVA

1. doc.dr.sc. Tomislav Novinščak, predsjednik
2. izv.prof.dr. sc. Zoran Peršec, mentor
3. Ivana Herak, pred., član
4. dr.sc. Jurica Veronek, prof.v.š., zamjenski član
5. \_\_\_\_\_

## Zadatak završnog rada

BROJ 1461/SS/2021

OPIS

Kronične rane predstavljaju veliki problem za bolesnike, budući da znatno smanjuju kvalitetu života s utjecajem na obiteljski život i ekonomsku stabilnost te su veliko opterećenje za zdravstveni sustav zbog čestih hospitalizacija i dugotrajnog liječenja. Pojam kronična rana odnosi se na ranu koja ne zacjeljuje u predviđenom razdoblju, odnosno kad nema napretka u cijeljenju u razdoblju od 4 do 6 tjedana. Terapija negativnim tlakom jedna je od najvažnijih inovacija u tretmanu cijeljenja kroničnih rana. Radi se o potpornoj metodi liječenja koja se koristi uz sve ostale standardne metode, a ispravno indicirana i primijenjena, postaje izuzetno vrijedna metoda. Terapija je primjenjiva u bolničkim uvjetima, u ambulantnim uvjetima i kod kuće te predstavlja sigurnu metodu liječenja s izvanrednim rezultatima i evidentno povoljnim odnosom cijene i koristi. U radu će se:

- opisati pojam kronične rane i vrste kroničnih rana,
- opisati učinak terapije negativnim tlakom na cijeljenje kronične rane,
- opisati zaključno liječenje kronične rane zahvatom plastike kože.

ZADATAK URUČEN

03.09.2021.

POTPIS MENTORA



## **Predgovor**

Zahvaljujem mentoru Izv. prof. dr. sc. Zoranu Peršecu, dr. med., na stručnim savjetima i nesebičnoj pomoći koju mi je pružio pri izradi i obrani završnog rada te svim članovima komisije.

Zahvaljujem svojoj obitelji, posebice roditeljima, koji su bili uz mene od početka mojeg školovanja, ohrabivali me te mi pružili oslonac u dobru i u zlu i vjerovali u mene.

Zahvaljujem svojim prijateljima na izrazitoj podršci i motivaciji tijekom pisanja završnog rada te mojim radnim kolegama koji su bili voljni uskočiti mi upomoć kada se za to ukazala potreba.

Zahvaljujem svima koji su me podržavali i vjerovali u mene.

## Sažetak

Kronične rane ubrajaju se u veoma zahtjevne medicinske izazove te predstavljaju značajno opterećenje za zdravstveni sustav. Izrazito narušavaju kvalitetu života samog bolesnika kao i njegove obitelji te utječu na ekonomsku stabilnost.

Ukoliko rana ne zacijeli u okviru predviđenog razdoblja u korelaciji s uzrokom i lokalizacijom rane, u najkraćem vremenskom periodu od 4 do 6 tjedana, naziva se kronična rana. Zbog mnogobrojnih uzročnih čimbenika kronične rane zahtijevaju multidisciplinarni pristup, uz veliki angažman medicinskih djelatnika, s ciljem da tretiranje kroničnih rana bude što efikasnije, praktičnije, bezbolnije za bolesnika i ekonomičnije za zdravstvene fondove.

Liječenjem rana terapijom negativnog tlaka uočeni su iznimno dobri ishodi prilikom liječenja kroničnih rana. Pomoću specifičnih uređaja stvara se negativni tlak ispod 125 milimetara žive u samoj rani, koji djeluje preko posebnih spužvi koje se apliciraju u ranu te se prema njoj i oblikuju. Sekret iz rane odvodi se u zatvoreni kontejner unutar aparata posebnim sustavom. Kako bi se osigurali idealni uvjeti za cijeljenje rane, uz uklanjanje odumrlog tkiva i smanjenja broja bakterija, negativni tlak omogućava optimalnu količinu tekućeg sadržaja u rani i kapilarni protok s ciljem poboljšanja kapilarne perfuzije. Smanjuje se potreba za čestim previjanjem rana, a time i izlaganje riziku od infekcije, jer je rana suha i sterilno prekrivena. Zbog navedenih pozitivnih djelovanja, liječenje negativnim tlakom vrlo često se primjenjuje upravo kod transplantacije kože u liječenju kroničnih rana te znatno smanjuje mogućnost odbacivanja presatka.

Uspješna transplantacija kože izuzetno ubrzava tijek liječenja i nerijetko dovodi do potpunog izlječenja.

**Ključne riječi:** kronične rane, terapija negativnim tlakom, transplantacija kože

## **Abstract**

Chronic wounds are one of the most demanding medical challenges and represent a significant burden for the health care system. They severely impair the quality of life of the patient as well as his/her families and affect economic stability.

Wounds that do not heal within the predicted period correlated with the etiology and localisation of the wound, and within the shortest period of 4 to 6 weeks are called chronic wounds. Given etiological factors, the chronic wound requires a multidisciplinary approach, with a great effort by medical staff in order to treat the chronic wound as efficiently, simpler, painless as possible and cheaper for health funds.

Treatment of wounds with treatment of negative pressure with vacuum-boosted closure showed markedly good results when treating chronic wounds. It is a special device that generates negative pressure below 125 millimetres of mercury in the wound itself, and it operates through special sponges applied in the wound and according to it are formed. The secretion from the wound is drained into a sealed container inside the apparatus by a special system. Negative pressure provides optimal amount of liquid content in the early and capillary flow in order to improve capillary perfusion. This provides ideal conditions for wound healing and removes dead tissue and bacteria. The treatment system of wounds with negative pressure improves tissue perfusion within the wound and in the surrounding tissue, reduces oedema and the number of bacteria in the wound. The need for frequent wound clotting and thus exposure to the risk of infection is reduced, as the wound is dry and sterile covered. Due to the aforementioned positive effects, treatment with negative blood pressure is very commonly used for skin transplants in chronic wounds and significantly reduces the possibility of transplant rejection.

The resulting successful skin transplantation greatly accelerates the course of treatment and often leads to complete healing.

**Keywords:** chronic wounds, treatment with negative pressure, skin transplantation



## **Popis korištenih kratica**

- TNT** Terapija negativnim tlakom
- VAC** Vacuum Assisted Closure/ Zatvaranje pomoću vakuuma
- KVB** Kronična venska bolest
- mmHg** Milimetara žive
- EPUAP** The European Pressure Ulcer Advisory Panel/ Europsko savjetodavno povjerenstvo za dekubitus
- NPUAP** The National Pressure Ulcer Advisory Panel/ Nacionalno savjetodavno povjerenstvo za dekubitus
- TNP** Topical Negative Pressure/ Lokalni negativni tlak
- NPT** Negative Pressure Therapy/ Terapija negativnim tlakom
- NPWT** Negative Pressure Wound Therapy/ Terapija rana negativnim tlakom

# Sadržaj

1.	Uvod.....	1
2.	Kronične rane.....	3
2.1.	Venski ulkus .....	4
2.2.	Dekubitus.....	6
2.3.	Dijabetičko stopalo .....	8
3.	Terapija negativnim tlakom .....	10
3.1.	Sustav za primjenu terapije negativnim tlakom .....	10
3.2.	Djelovanje i učinci terapije negativnim tlakom.....	12
4.	Uloga terapije negativnim tlakom kod kroničnih rana.....	14
5.	Plastika defekta kože režnjem po Thierschu.....	15
5.1.	Priprema kronične rane za Thiersch .....	19
6.	Značaj medicinske sestre u zbrinjavanju pacijenta s kroničnom ranom.....	21
6.1.	Zdravstvena njega u prevenciji kroničnih rana.....	21
6.2.	Prijevoj kronične rane.....	24
6.3.	Priprema pacijenta za operacijski zahvat i poslijeoperacijsko zbrinjavanje.....	24
6.4.	Utjecaj kronične rane na život pojedinca .....	28
7.	Zaključak.....	29
8.	Literatura.....	31

## 1. Uvod

Posljednjih nekoliko godina, incidencija kroničnih rana je u porastu u cijelome svijetu. Budući da kronične rane izazivaju visoku stopu invaliditeta te su izrazito teške i zahtjevne za zbrinjavanje, od velike je važnosti staviti naglasak na prevenciju nastanka istih. Nakon desetljeća razvoja, iako je postignut napredak u liječenju kroničnih rana, još uvijek postoje brojni problemi s kojima se susreću liječnici i medicinske sestre. Kronične rane predstavljaju značajan društveni teret u troškovima njege i uvelike smanjuju kvalitetu života pacijenta [1].

U kliničkoj se praksi kronične rane definiraju kao rane koje ne zarastu nakon više od četiri tjedna redovitog liječenja i nemaju tendenciju zacjeljivanja [2].

Profesionalna obrada rane zahtijeva razumijevanje vrste i stanja rane, uzroka kašnjenja zacjeljivanja rana i postupanje s ranama. Svaka se rana tretira individualno s obzirom na uzrok, kroničnost, mjesto i razinu mikrobiološke kontaminacije, kao i čimbenike koji kod pacijenta utječu na cijeljenje rana [3].

Incidencija kroničnih rana povećava se iz godine u godinu, ozbiljno ugrožavajući život i zdravlje pacijenta, uzrokujući velika socijalna i ekonomska opterećenja. Kronične rane, odgođene ili nezacjeljujuće rane, često imaju specifične uzroke kao što su dijabetičke lezije, nedovoljna perfuzija tkiva i dugotrajni pritisak. Općenito, kada je tjedna stopa zacjeljivanja manja od 10% do 15% ili mjesečna stopa zacjeljivanja manja od 50%, rana se procjenjuje kao kronična [2]. Kronične rane mogu se definirati i kao rane koje ne uspijevaju urednim i pravodobnim postupkom stvoriti anatomske i funkcionalne integritet [4].

Približno 22% kroničnih rana u potpunosti zacijeli za otprilike 3 do 6 mjeseci, 39% za 6 do 12 mjeseci, 16% za 12 do 24 mjeseci, 23% ne zacijeli ni nakon dvije godine tretiranja, a incidencija recidiva kroz prvu godinu je 30 do 58%. Kronične rane grubo se dijele na tipične i atipične. U tipične rane svrstavaju se potkoljenični arterijski i venski ulkus, neuropatski ulkus, dekubitus i dijabetičko stopalo. One koje se javljaju na području potkoljenica, u više od 80% slučajeva posljedica su kronične venske insuficijencije, u 5 do 10% arterijske su etiologije, a ostatak obuhvaća neuropatske ulkuse. Manje od 5% slučajeva spada na atipične rane koje se uglavnom ne prikazuju tipičnim oblikom te su posljedica rjeđih uzroka [5].

Brojna istraživanja ukazuju na pozitivne učinke i povoljne rezultate liječenja kroničnih rana negativnim tlakom [6]. Terapija negativnim tlakom (TNT) metoda je liječenja rana koja se upotrebljava u zdravstvenim ustanovama diljem svijeta, a osobito je učinkovita u liječenju kroničnih i traumatskih rana. Sam uspjeh terapije negativnim tlakom ovisi o nekoliko čimbenika,

a najznačajniji su dobra kirurška tehnika, pravilna procjena stanja bolesnika te planiranje i provođenje postupka s pozitivnom evaluacijom na kraju liječenja [7]. TNT održava površinu rane ravnomjerno komprimiranom, u potpunosti odvodi višak sekrecije s površine rane, uklanja nekrotično tkivo, utječe na smanjivanje edema i pospješuje rast granulacijskog tkiva [2]. Učinak negativnog tlaka temelji se lokalnim djelovanjem na području same rane. Vršiti kontrolu nad upalnim procesima i pojavnosti infekcije, stvara idealne vlažne uvjete u rani te pospješuje rubnu epitelizaciju. Smatra se da negativni tlak u rani stvara makro i mikro deformacije stanica koje rezultiraju pozitivnim učinkom na cijeljenje rane, a vibracije koje nastaju značajno poboljšavaju kožnu cirkulaciju [7]. Terapija negativnim tlakom pokazuje očite prednosti u liječenju kroničnih rana, a najučestalija primjena je kod venskog ulkusa, dijabetičkog stopala te dekubitalnih rana [2, 7].

TNT također se koristi i kao dodatak privremenom zatvaranju i pripremi rane koja prethodi kirurškim zahvatima kao što je transplantacija kože [8]. Transplantacija kože, kao jedna od najznačajnijih kirurških metoda za pokrivanje rana, pospješuje i ubrzava cijeljenje rane te značajno smanjuje ožiljke, a predlaže se kao solucija kod tretiranja kroničnih rana kad su one velike ili pokazuju tendenciju otežanog zarastanja. Dio kože, koji čine epidermis i dermis, potpuno odstranjen sa donorskog mjesta na određenom dijelu tijela te ponovno presađen/ transplantiran na drugo mjesto na tijelu naziva se kožni transplantat [9].

Ako se ranije identificiraju pacijenti kojima prijeti zakašnjenje zacjeljivanja rane te poduzmu agresivne intervencije prije pogoršanja i pojave komplikacija u zacjeljivanju, mogu se značajno smanjiti morbiditet pacijenta i troškovi zdravstvene zaštite [2].

## 2. Kronične rane

Rana je prekid anatomskog i funkcionalnog kontinuiteta tkiva ili organa. Može nastati djelovanjem mehaničkih, termičkih, kemijskih, bioloških, električnih i kombiniranih čimbenika. Kronične rane, sa standardnim postupcima liječenja, ne cijele u razdoblju od šest do osam tjedana ovisno o vrsti, etiologiji i lokalizaciji rane [10]. Kronične rane grubo se mogu podijeliti na tipične i atipične. U tipične rane ubrajaju se ishemijske rane (potkoljениčni arterijski ulkus), neurotrofične rane (neuropatski ulkus), hipostatske rane (potkoljениčni venski ulkus) te dva posebna entiteta; dekubitus i dijabetičko stopalo. Atipične rane mogu biti uzrokovane autoimunim poremećajima, infektivnim bolestima, bolestima krvnih žila i vaskulopatijama, metaboličkim i genetskim bolestima, malignim bolestima, vanjskim uzrocima, psihičkim bolestima, reakcijama na lijekove i dr [11].

Nezacjeljujući ulkusi ne reagiraju na početnu terapiju unatoč odgovarajućoj skrbi, utječu na kvalitetu života i produktivnost bolesnika te predstavljaju značajno financijsko opterećenje zdravstvenog sustava. Utvrđivanje uzroka ulkusa važan je čimbenik u određivanju odgovarajuće mjere za njegu rana. Ulkusi se obično kategoriziraju kao dijabetički, venski ili arterijski. Standardno liječenje ulkusa može uključivati debridman nekrotičnog tkiva, kirurški zahvat revaskularizacije, kontrolu infekcije, stabilizaciju glukoze u krvi, edukaciju o njezi stopala, mehaničku kompresiju i elevaciju udova [12].

Ishemijske rane, neuropatski ulkus, venski ulkus, dekubitus i dijabetičko stopalo zastupljeni su u oko 95 % slučajeva u pacijenata s kroničnim ranama. Oko 80% kroničnih rana na potkoljenicama uzrokovane su kroničnom venskom insuficijencijom, 5-10 % arterijske su etiologije, a preostali dio obuhvaća neuropatske ulkuse. Kronične rane značajno smanjuju kvalitetu života bolesnika te predstavljaju globalni socioekonomski problem u razvijenim zemljama. Pojavljuju se u 1- 2% stanovništva, a na njihovo tretiranje troši se 2- 4% proračuna za zdravstvo. Pretpostavlja se da će ta brojka rasti s obzirom na starenje populacije te porasta incidencije šećerne bolesti i pretilosti. Troškovi liječenja nisu zanemarivi u odnosu na druge bolesti te je važan odabir načina liječenja i materijala koji najbolje pogoduju zbrinjavanju određene kronične rane [11].

Kronične rane bolest su starije populacije. Potkoljениčni ulkus javlja se u 0,6- 3% osoba iznad 60 godina života, a u dobnoj zajednici od 80 godina i više taj je broj veći od 5% [5]. Jedne od najčešćih kroničnih rana koje se liječe terapijom negativnog tlaka jesu venski ulkus, dekubitus te dijabetičko stopalo [13]. TNT ne primjenjuje se u liječenju arterijskih ulkusa zbog moguće lokalne ishemije te neadekvatne lokalne perfuzije tkiva [7].

## 2.1. Venski ulkus

Kronična venska bolest (KVB) složeno je kronično vaskularno stanje s multifaktorskim primarnim i sekundarnim etiologijama koje dovode do strukturnih i funkcionalnih promjena u venama potkoljenica. Kao posljedica toga, javlja se spektar kliničkih manifestacija, od blage težine i bolnosti nogu do izrazito iscrpljujuće boli i znakova kožnih promjena (poput ekcema). Kao krajnji rezultat bolesti dolazi do razvoja teško zacjeljujućeg ulkusa na nogama [12].

Kroničnu vensku bolest donjih ekstremiteta obilježavaju simptomi i znakovi koji se javljaju kao posljedica upale pod uzrokom venske hipertenzije koja uzrokuje opterećenja strukture i funkcije vena [14]. Smatra se da venska hipertenzija potiče "zarobljavanje" bijelih krvnih zrnaca u kapilarama ili postkapilarnim venulama, koje se naknadno aktiviraju, uzrokujući oslobađanje medijatora upale što dovodi do ozljede tkiva, slabog zacjeljivanja rane i u konačnici nekroze [15].

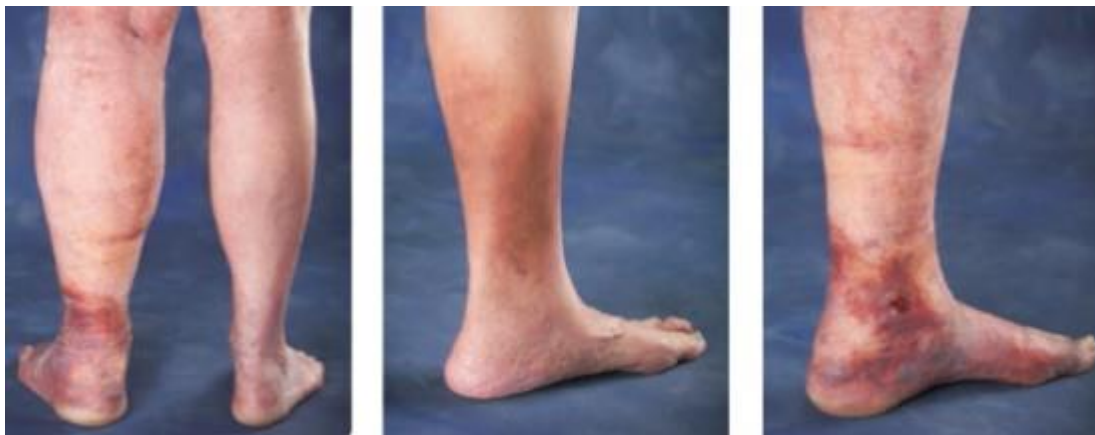KVB predstavlja niz stanja koja se mogu manifestirati jednostavnim telangiektazijama ili retikularnim venama do naprednijih stanja, kao što su fibroza kože i venske ulceracije. Važno je naglasiti da iste kliničke manifestacije mogu biti posljedica različitih patogenih mehanizama, uključujući disfunkciju zalistaka, vensku opstrukciju, disfunkciju mišićne pumpe ili njihovu kombinaciju. Glavna klinička obilježja KVB su proširene vene, edemi, bolovi u nogama te kožne promjene na nozi. Kožne promjene uključuju hiperpigmentaciju kože zbog taloženja hemosiderina i ekcematoznog dermatitisa. U dermisu se može pojaviti fibrozni proces i potkožno masno tkivo nazvano lipodermatoskleroza. Dugotrajna KVB može također pridonijeti razvoju limfedema, što predstavlja kombinirani proces [16].

Potkoljenični venski ulkus najčešći je oblik ulceracija na donjim ekstremitetima. Budući da postoji puno teorija kojima se nastoji objasniti stvaranje potkoljeničnog ulkusa, najčešće se koristi "fibrin cuff theory" (prepreka perfuzije kisika i nutritivnih tvari) kao posljedica prekapilarne fibroze gdje se povećava aktivnost upalnih stanica u okolno tkivo te one oslobađaju proteinaze. Kapilarna oštećenja i fibrinske naslage smanjuju opskrbu okolnog tkiva nakon čega se stvara ulkus [14].

Venski ulkusi na nogama predstavljaju značajni klinički, društveni i ekonomski teret zdravstvene zaštite. Zahvaćaju do 1% stanovništva s rasprostranjenošću koja se povećava na >4% u starijih osoba. Predstavljaju kronični izvor boli, nelagode i socijalne izolacije [17].

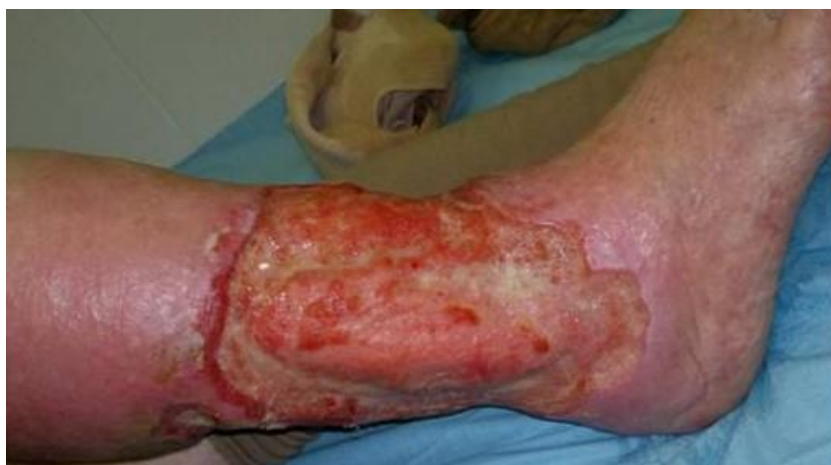Kronični venski ulkus (*ulcus cruris hypostasicum*) obično se javlja na području distalnog dijela potkoljenice, najčešće u području medijalnog maleola, uz pojavu edema, venskog dermatitisa, teleangiektazija, dispigmentacije kože i lipodermatoskleroze [14]. Pacijenti se često žale na oticanje u ekstremitetu koje napreduje tijekom dana i ublažava se prilikom elevacije ekstremiteta.

Venski ulkusi uglavnom su plitki i nepravilnih rubova te sadrže granulacijsko ili fibrinsko tkivo [18]. Ponekad mogu obuhvatiti i područje cijele potkoljenice ekstremiteta [14]. Simptomi su tipično lošiji na kraju dana. Venski ulkusi na nogama skloni su infekcijama te mogu napredovati do celulitisa, pogoršanja boli i povećanog eksudata [15].



*Slika 2.1.1. Manifestacija kronične venske bolesti; edem potkoljenice, hiperpigmentacija kože i razvoj ulkusa*

(Izvor: <https://northpointemedical.com/2017/10/13/varicose-vein-treatment/>, dostupno 15.09.2021.)



*Slika 2.1.2. Venski ulkus potkoljenice*

(Izvor: <https://www.intechopen.com/chapters/39014>, dostupno 12.07.2021.)

## 2.2. Dekubitus

Dekubitus se ubraja u najčešće komplikacije dugotrajnog mirovanja, dugotrajnog sjedenja u invalidskim kolicima te kao komplikacija primijenjene imobilizacije [19]. Definira se kao rana koja nastaje zbog ishemije tkiva kod dugotrajnog i neprekidnog pritiska na određena predilekcijska područja tijela (slabinski dio kralježnice, sjedna kost, zglobovi kuka, gležanj, koljeno, lakat te područja sa slabije razvijenim masnim tkivom) [20, 21]. Budući da se teži stupnjevi dekubitusa liječe kroz relativno dugi vremenski period, svrstavaju se u skupinu kroničnih rana te im se kroz liječenje pristupa kao i kroničnoj rani. Najznačajnija mjera za skrb o dekubitusu jest prevencija dugotrajnog pritiska na određeni dio tijela [20].

Čimbenike rizika treba procijeniti prilikom prvog kontakta nepokretnog pacijenta sa zdravstvenim djelatnikom. Odgovarajuće mjere koje treba poduzeti mogu se odrediti na temelju individualnog profila rizika bolesnika, s naglaskom na dva glavna načela: aktivno promicanje pokreta i pasivno smanjenje tlaka kroz česte promjene položaja. Nadalje, malnutricionizam, otežana perfuzija i sve bolesti u podlozi koje ograničavaju mobilnost trebaju se liječiti posebnom terapijom, a popratne simptome, kao što je bol, treba liječiti simptomatski. Tijekom liječenja bolesnika potrebno je periodički pregledavati i dokumentirati izvedivost, provedbu i djelotvornost terapijskih mjera te izvršiti potrebne korekcije [21]. Osobe starije životne dobi, posebice osobe smanjene pokretljivosti ili nepokretne osobe, uz prisutnu inkontinenciju, pothranjenost, pretilost, te cirkulatorne poremećaje s gubitkom senzibiliteta kože pod visokim su rizikom od nastanka dekubitalnih rana. U procjeni rizika nastanka dekubitusa značajne su Knoll i Norton skala te Braden skala koja se najčešće koristi u bolničkim zdravstvenim ustanovama i preporučena je od strane Hrvatske komore medicinskih sestara [19].

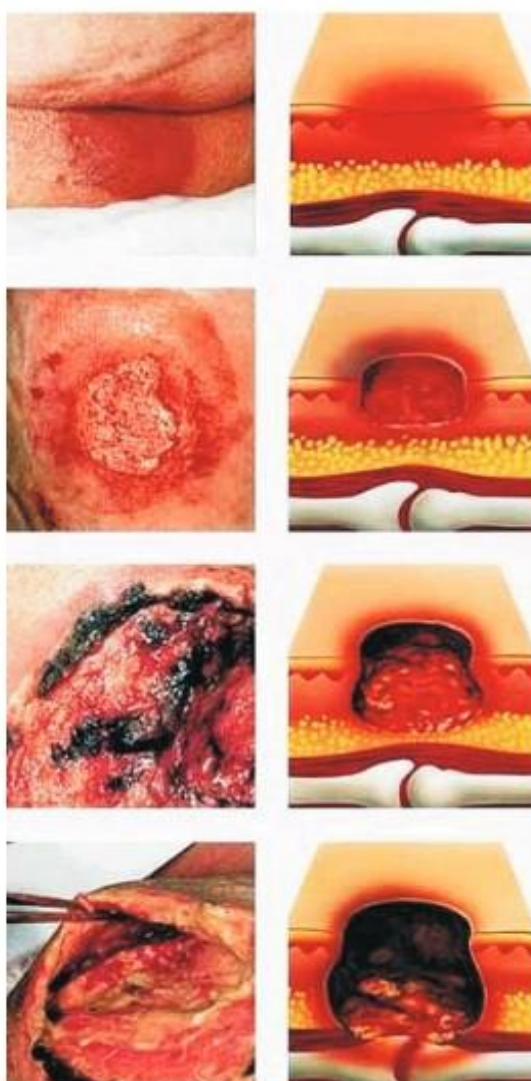
Prema preporukama EPUAP-u (The European Pressure Ulcer Advisory Panel) i NPUAP (The National Pressure Ulcer Advisory Panel) međunarodna klasifikacija dekubitusa opisuje nekoliko stupnjeva dekubitusa:

- I. stupanj- pojavljuje se crvenilo kože koje traje dulje od sat vremena nakon prestanka pritiska, uz moguću bol.
- II. stupanj- zahvaćena je koža (epidermis i dermis) i djelomično potkožno tkivo, praćeno stvaranjem mjehura, ekzorijacijama ili otvorenim plitkim ulkusom, a prisutna bolnost ukazuje na dublje oštećenje tkiva [19].
- III. stupanj- tkivo je nekrotično, moguća je prisutnost infekcije, vidljiv je mišić uz mogućnost kaviteta u rani, dubina rane ovisi o količini masnog tkiva (npr. na petama će ulceracija biti plića, a na području glutealne regije kod gojaznih osoba dublja) [22].



- IV. stupanj- stvara se duboki ulkus, zahvaćeni su mišići, a kasnije i kosti, tetive i zglobovi, uz prisutnu infekciju. Dno dekubitalne rane pokriveno je nekrozom i fibrinskim naslagama [19].

- Stupanj izvan klasifikacije- dubina rane je nepoznata, javlja se potpuni gubitak tkiva kod kojeg je dno dekubitusa prekriveno fibrinom (žutim, sivim, zelenim ili smeđim) i/ili escharom (bež, smeđom ili crnom) na dnu rane. Tako dugo dok se fibrin ili eschara ne uklone da bi postalo vidljivo dno rane, ne može se utvrditi stvarna dubina pa tako ni kategorija/ stupanj rane [22].



*Slika 2.2.1. Primjeri dekubitusa od 1.- 4. stadija*

(Izvor: <http://docplayer.net/86334841-Rana-janko-hancevic.html> , dostupno 15.07.2021.)

### 2.3. Dijabetičko stopalo

Neuropatija se obično javlja u bolesnika koji boluju od dijabetes melitusa i važan je čimbenik rizika za ulceraciju stopala i pojavu dijabetičkog stopala. Neuropatski ulkusi obično se nalaze na mjestima traume (često se ponavljaju) ili na mjestima dugotrajnog pritiska kao što je vrh nožnog prsta, medijalna strana prve metatarzalne kosti ili plantarne površine stopala [18].

Neuropatija, ishemija i infekcija tri su patološke komponente koje dovode do komplikacija dijabetičkog stopala i često se javljaju zajedno kao etiološka trijada. Inicirajući čimbenici su neuropatija i ishemija, najčešće zajedno kao neuroishemija, dok je infekcija uglavnom posljedica. Ozljede stopala javljaju se usred prekomjernog pritiska te mehaničkog ili toplinskog oštećenja kao rezultat gubitka osjeta [23].

Razlikujemo dvije kategorije dijabetičkog stopala: neurotrofične rane (ulkusi) te neuroishemična oštećenja. Neutrofični ulkusi stopala najčešće se javljaju kao rezultat gubitka periferne osjetljivosti, a tipični su kod pacijenata koji boluju od dijabetesa [24].

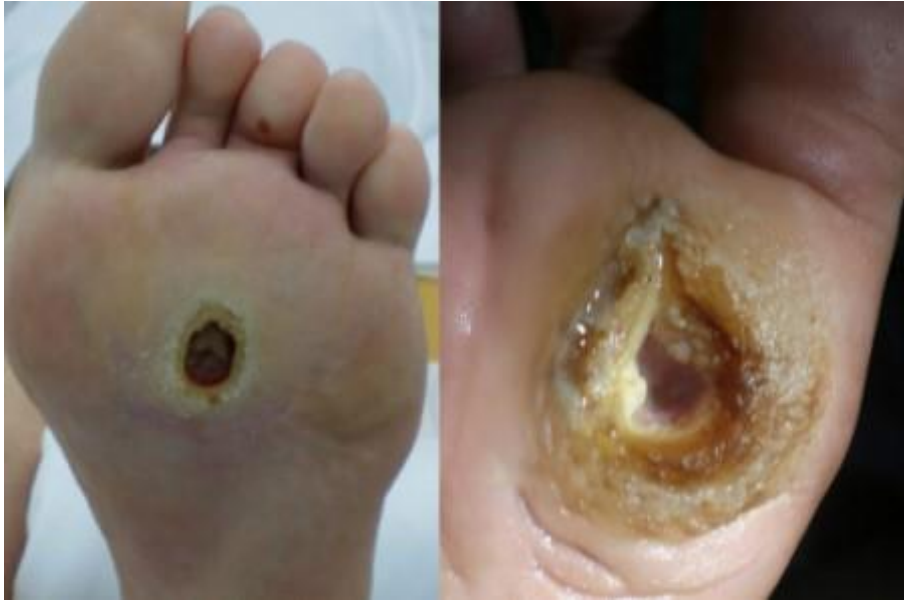Neuropatija je prisutna u 42% bolesnika sa šećernom bolešću nakon 20 godina i obično je to distalna simetrična senzorska polineuropatija [25].

Lokalne parestezije ili izostanak osjeta, iznad točaka pritiska na stopalima dovode do produžene mikrotraume te ulceracija. Periferna neuropatija obično zahvaća osjetilne živce odgovorne za detekciju osjeta kao što su temperatura ili bol, no može utjecati i na motorne živce odgovorne za kontrakciju mišića. Oštećenje motornih živaca dovodi do motorne neravnoteže mišića što rezultira deformacijama stopala, kao što su nožni prsti ili istaknute metatarzalne kosti. Time se stvaraju dodatne tlačne točke podložne ulceracijama. Dijabetički ulkusi stopala tipično su posljedica neprimjerene obuće, a preporučuju se redoviti posjeti podijatru kako bi se spriječilo pojavljivanje ulceracija stopala [24].

Pacijenti s neutrofičnom ranom ne osjećaju bol na mjestu rane. Ulkus je dubok, ovisno o količini traume kojoj je podvrgnuta koža, okružen kalusom, a na okolnoj koži vidljivi su znaci akutne i kronične upale, prilikom prijevoja ili debridmana moguće je krvarenje iz rane [26].

Neliječeni neuropatski ulkus može dovesti do ozbiljnih komplikacija, uključujući infekciju, nekrozu tkiva i u ekstremnim slučajevima amputaciju zahvaćenog uda. Čimbenici rizika obuhvaćaju lošu kontrolu glikemije, hipertenziju, hiperkolesterolemiju, bolesti bubrega, pušenje, deformacije stopala itd. Dijagnostičke pretrage obuhvaćaju ispitivanje perifernih živaca, kompjutoriziranu tomografiju, magnetsku rezonancu, elektromiografiju, ispitivanje brzine provođenja živaca, biopsiju živaca i kože itd.

Prvi korak u zacjeljivanju dijabetičkog neuropatskog ulkusa je učiniti debridman do zdravog tkiva koje krvari. Jedna od najbitnijih komponenti za učinkovito cijeljenje neuropatskih ulkusa je smanjiti pritisak na zahvaćeno područje, a smanjenje tlaka iz rane treba biti uravnoteženo s poticanjem pravilne cirkulacije ekstremiteta [24].



*Slika 2.3.1. Neutrofični ulkus*

(Izvor: <https://teachmesurgery.com/vascular/presentations/ulcers/> 30.07.2021.)

### **3. Terapija negativnim tlakom**

Terapija rana negativnim tlakom korisna je metoda u liječenju kroničnih i traumatskih rana te rana s visokim rizikom za infekciju nakon incizije i kirurškog zahvata [27].

Kao potporna mogućnost liječenja kroničnih rana, terapija negativnim tlakom dokazano djeluje na povećanje angiogeneze, poboljšanje cirkulacije krvi u ranama, smanjenje edema, regulira vlažnost okoline rane, stimulira produktivnost granulacijskog tkiva te vrši retrakciju rane. Uz to, značajno se smanjuje patološka mikrobiološka flora u rani te količina štetnih produkata; egzotoksina, endotoksina, citokina i matrične metaloproteinaze. Kronično vrijeme zacjeljivanja rana ubrzava se u komparaciji s drugim konzervativnim metodama liječenja [28]. TNT primjenjuje se za privremeno zatvaranje i pripremu dna rane što prethodi kirurškim zahvatima kao što je transplantacija kože [29].

Postoji nekoliko sinonima koji se koriste za liječenje negativnim tlakom; Vacuum-Assisted Closure (VAC), Topical Negative Pressure (TNP), Negative Pressure Therapy (NPT) te Negative Pressure Wound Therapy (NPWT) [28].

Iako se modernoj medicini ova tehnologija čini relativno novijom, njezini korijeni sežu u najstarije civilizacije. Tijekom rimskog doba, medicinsko osoblje pripadalo je vojskama diljem velikog carstva. Duboke rane zadobivene u borbi i moguće „otrovne rane” sanirali su pojedinci za koje se smatralo da imaju moći iscjeljenja vršeći sukciju sadržaja iz rane vlastitim ustima. Taj se tretman pokazao toliko uspješnim da se smatrao neophodnim za rimsku vojsku u ono vrijeme. Kasnije, 1985. godine Dr. Nil Bagaoutdinov, sovjetski kirurg, započeo je koristiti jedinicu negativnog tlaka s oblogama za liječenje zaraženih rana. Moderniji VAC sustavi javljaju se 1990-ih uz korištenje poliuretanske pjene i mehaničkog vakuuma kojeg su pokrenuli Dr. Louis Argenta i Michael Morykas u Wake Forest University School of Medicine [30]. Prve suvremene početke u kliničkoj praksi zabilježili su 1993. godine Fleishman i suradnici koji su uz pomoć bolničkog vakuuma i spužve na rani primijetili da osim bržeg stvaranja granulacija, rana nakon terapije izgleda “čišće”. 1995. godine uvedena je terapija negativnim tlakom i do danas se smatra jednom od najvažnijih inovativnih metoda u cijeljenju rana [31].

#### **3.1. Sustav za primjenu terapije negativnim tlakom**

Danas postoji nekoliko vrsta uređaja za provođenje TNT. Radi se o posebnim uređajima koji stvaraju negativni tlak u rani putem posebnih spužvi ili gaza, koje se apliciraju u ranu i prema njoj oblikuju. Terapiju izvodi liječnik uz asistenciju medicinske sestre, a vrijeme postavljanja TNT u

prosjeku oduzima 10-15 minuta. Postupak se ponavlja svaki drugi do peti dan ili prema odredbi liječnika [28].

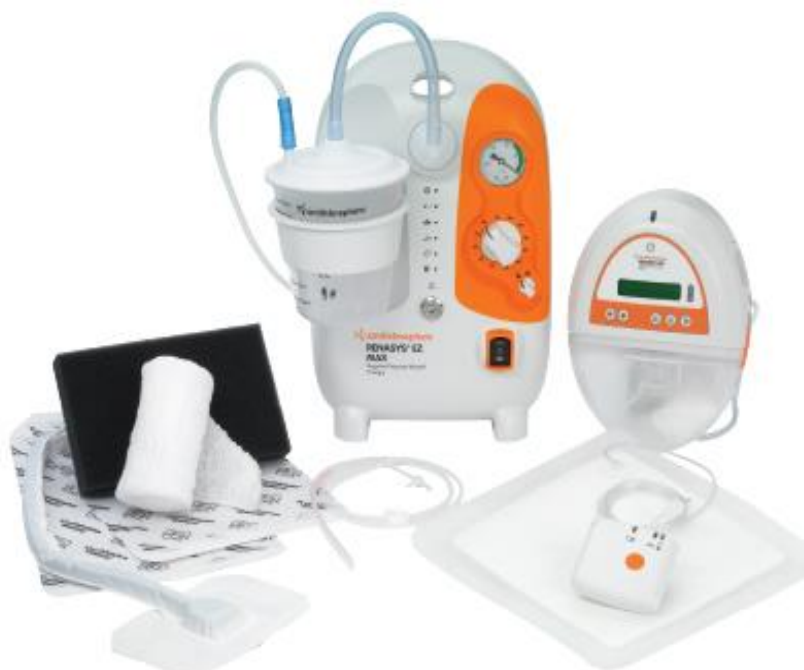Sustav za primjenu terapije negativnim tlakom sastoji se od nekoliko dijelova:

- spužva ili specijalna obloga koja služi za ispunjavanje svih šupljina i defekata rane,
- drenažna cjevčica,
- prozirne obloge koje prijanjaju čvrsto uz kožu pacijenta,
- prijenosna vakuumska pumpa koja je zadužena za održavanje tlaka u rani kontinuirano ili isprekidano [32].

Struktura materijala apliciranog u ranu može biti važna za učinkovitost TNT, a razlikuje se dvije vrste filera za ranu; spužva i gaza. Spužva s otvorenim porama materijal je koji se koristi najčešće. Sastoji se od mnogih stanica/ mjehurića koji su međusobno usko povezani te podsjeća na trodimenzionalnu mrežu, koja vrši ravnomjernu raspodjelu vakuuma kroz pjenu. Na taj način poboljšava drenažu sadržaja, potiče stvaranje granulacijskog tkiva te vrši kontrakciju rane. Nedostatak kod korištenja spužve je sama primjena, koja je nešto kompliciranija u odnosu na primjenu gaze. Gaza se brže i lakše postavi te njeno odstranjivanje izaziva puno manju bol nego kod odstranjenja spužve i sprječava otpadanje filera u ranu. Njezin nedostatak je slabija stimulacija granulacija u rani. Indicirana je za pripremu dna rane prije presađivanja kože te ukoliko se želi postići bolji estetski rezultat [32].

Razlikuju se dvije vrste terapije: kontinuirana i intermitentna. Kod kontinuirane terapije prisutnost podtlaka je stalna, dok intermitentna terapija izmjenjuje razdoblje podtlaka i mirovanja, što poboljšava perfuziju tkiva inaktivacijom kapilarne autoregulacije i omogućava odmor proliferativnim stanicama između ciklusa staničnog dijeljenja. Intermitentna terapija nije preporučljiva kod rana s jakom sekrecijom. Njezine prednosti su jača stimulacija cirkulacije i stvaranja granulacija te ubrzavanje cijeljenja rane. Kod rana s jakom sekrecijom preporuča se primjena kontinuirane terapije [7].

Iako je tržište preplavljeno različitim VAC uređajima, primjenjuju se na gotovo jednak način. Uređaji su električni, a prednost je ugrađena baterija koja može održavati rad uređaja i do dvanaest sati, što sprječava imobilizaciju pacijenta za krevet. Rana i VAC uređaj povezani su preko filera koji se oblikuje i umeće u ranu. Uređaji također imaju ugrađeni filter za bakterije u samom spremniku koji sprječava širenje bakterija i štiti pumpu od prelijevanja [33].



*Slika 3.1.1. Sustav za primjenu terapije negativnim tlakom*

(Izvor: <https://ortoday.com/smith-nephews-renasystem-ez-max/>, 18.07.2021.)

### **3.2. Djelovanje i učinci terapije negativnim tlakom**

TNT djeluje na način da vrši stabilizaciju okoline rane, smanjuje prisutan edem, utječe na povećanje hiperemije tkiva te stimulira stanice na površini rane. Nadalje, potiče rast i napredovanje granulacije i angiogeneze te pridonosi mogućnosti primarnog zatvaranja rane. Svojim djelovanjem reducira broj bakterija i štetnih produkata u rani [34].

Indikacije za primjenu TNT obuhvaćaju inficirane rane, akutne ozljede, dehiscijencije rana, kronične venske ulkuse, dekubituse, dijabetička stopala, nekrotične fascitise, Fournierove gangrene, defekte trbušne stijenke, traumatske rane, sternalne rane, opekline i dr. Apsolutne kontraindikacije za TNT su maligne rane i prisustvo nekrotičnog tkiva u rani [28].

Razlikujemo direktne i indirektne učinke TNT.

Direktni učinci terapije negativnim tlakom:

- spužve ili gaze, kao semipermeabilni materijal, oblikuju se prema samoj rani te održavaju zadovoljavajuće vlažno okruženje i time osiguravaju adekvatne uvjete za cijeljenje,
- sistem VAC terapije uklanja višak eksudata iz rane i na taj način vrši zaštitu okolinskog tkiva od maceracije,

- stvaranjem tlaka između kanistra i rane vrši se evakuacija tekućeg sadržaja što smanjuje edem, koji ukoliko se ne suzbije, posljedično uzrokuje smanjenje oksigenacije i tkivne nutricije u rani zbog smanjenog dotoka krvi,
- privlačenjem rubova rane smanjuje se njen volumen,
- mikrodeformacije koje se javljaju usred djelovanja TNT stimuliraju angiogenezu i epitelizaciju.

Indirektni učinci terapije negativnim tlakom:

- poboljšanje hiperemije okoline i dna rane, no ukoliko je podtlak previsok (veći od 175 mmHg), smanjit će krvni protok i posljedično izazvati nekrozu tkiva,
- mehaničkim odstranjivanjem reducira se broja bakterija u rani,
- vrši se kontrola infekcije tj. TNT značajno smanjuje razinu štetnih endotoksina i egzotoksina,
- kako je TNT zatvoren sustav, smanjena je mogućnost kontaminacije rane iz okoline,
- smanjuje se upalni odgovor tj. dolazi do smanjenja lokalnih i sistemskih medijatora upale (npr. interleukina i monocita), kao i smanjenja aktivnosti matriks metaloproteinaze,
- također je poboljšana organizacija kolagena, kao i povećano lučenje vaskularnog endotelnog te fibroblasnog faktora rasta [7, 27].

## 4. Uloga terapije negativnim tlakom kod kroničnih rana

Terapija negativnim tlakom najčešće se primjenjuje za tretiranje venskog ulkusa, dijabetičkog stopala i dekubitusa. Kada je rana spremna za tretiranje drugim metodama (transplantacija kože ili primjena obloga), prekida se TNT. Promjena VAC terapije odvija se svaki drugi do treći dan, a sedmi do deseti dan vrši se procjena rane tj. njen klinički status. Ukoliko je rana „pripremljena“ za operacijski zahvat, vrši se preoperativna priprema pacijenta.

U Hamburgu, 2010. godine, skup svjetskih stručnjaka donio je nekoliko preporuka i zaključaka vezanih uz primjenu VAC terapije. Od izrazite je važnosti dobra klinička procjena rane, budući da idealni i standardni negativni tlak za ranu ne postoji. Zaključeno je da je za evakuaciju sekreta iz rane dovoljan negativni tlak od 100 do 125 mmHg, a za kontrakciju rane 40 do 80 mmHg. Kod primjene spužva najčešće se koristi tlak od 125 mmHg, a kod gaza 80 mmHg.

Kod primjene VAC terapije na dekubitalne rane prednost kao filer ima spužva, no upotreba gaze nije kontraindicirana. Indikacije su III. i IV. stupnja dekubitusa, dekubitusi s podminiranim rubovima i džepovima te kao priprema za operacijski zahvat.

Venski ulkusi najprije se tretiraju kompresivnom terapijom te se rane previjaju posebnim potpornim oblogama. Ukoliko rana ne pokazuje napredak u cijeljenju, primjenjuje se TNT čiji primarni cilj obuhvaća pripremu rane za kirurško zatvaranje te suzbijanje edema i eksudata kako bi se mogao stimulirati rast granulacijskog tkiva.

Kod dijabetičkog stopala najprije se učini debridman s ciljem odstranjenja nekrotičnog tkiva i fibrinskih naslaga, uz otvaranje podminiranih dijelova, ekspaniranje vitalne kosti i uspostave hemostaze. Primjena negativnog tlaka indicirana je kod dijabetičkog stopala bez ishemije, do trenutka kada dno rane nije potpuno čisto i zdravo uz prekrivenu ekspaniranu kost [7].



## 5. Plastika defekta kože režnjem po Thierschu

Presaðivanje kože najlakši je naèin prikriivanja gubitka kože površno. Radi se o prenošenju ulomaka kože različite veličine i debljine koji su potpuno odvojeni od svog izvornog mjesta (donorskog mjesta) i premješteni da pokriju gubitak kože (mjesto primatelja) [35].

Jedan od najèešćih kirurških zahvata na području nezacjeljujućih tj. kroničnih rana je presađivanje kože, postupak kojim se koža ili nadomjestak za kožu stavlja preko rane kako bi se nadomjestila i obnovila oštećena koža. Kao metoda liječenja smanjuje površinu kroničnih ulkusa ili ih potpuno zacjeljuje, poboljšavajući na taj naèin kvalitetu života pacijenta. U današnje vrijeme presađivanje kože više se ne smatra krajnjim sredstvom, već ima prednost nad drugim tehnikama i tretmanima tijekom rekonstrukcije mekog tkiva, s obzirom na to da presadnice ne djeluju samo kao zamjena kože već i kao poticaj za zacjeljivanje.

Za zatvaranje rana s gubitkom kože razlikuju se dva glavna mehanizma: migracija epitela i kontrakcija rane. Oba procesa se odvijaju s rubova rane i njihov cilj je ispuniti leziju te smanjiti rubove rane. Kada su ti prirodni mehanizmi nedovoljni, kožni presadci mogu se smatrati prikladnim rješenjem, posebno nakon nekoliko tjedana borbe s nezacjeljujućim ranama unatoè odgovarajućem liječenju.

Različite vrste rana zahtijevaju različite tretmane koji se moraju odabrati pojedinaèno za svaki nedostatak kože kako bi se vratio funkcionalni integritet kože s najboljim mogućim kozmetičkim ishodom [36].

Općenito se presadci mogu podijeliti u 4 kategorije prema izvoru:

- Autograft: dio kože koji se izravno uzima od bolesnika.
- Alograft: dio kože drugog ljudskog donora, ne bolesnika.
- Ksenograft: dio kože životinje.
- Bioinženjerski: koža koja je sintetizirana i kultivirana u laboratoriju [37].

Prema debljini presadnica razlikuju se presadnice kože od epidermisa i dijela dermisa te presadak kože pune debljine koji se sastoji od epidermisa i cijelog dermisa uključujući adneksalne strukture [38].

Mogu se koristiti tri vrste debljine, ovisno o kolièini uzetog dermisa:

- Tanak: 0,2-0,3 mm (Thiersch),
- Srednji: 0,3-0,45 mm (Blair),

- Deblji: 0,45-0,75 mm (Wolf) transplantat [37].

Količina dermisa ima vrlo važnu ulogu u određivanju mehaničkih, funkcionalnih i estetskih svojstava te trofičnosti presatka. Deblji presadak ima bolja mehanička, funkcionalna i estetska svojstva, ali funkcija revaskularizacije javlja se s određenim poteškoćama i potrebno je najmanje 5 dana do njene uspostave [36].

Glavna svojstva nadomjestaka kože uključuju pokrivenost rane, sprječavanje infekcije rane te vraćanje funkcije kože. Trenutno nema nadomjestaka za kožu koji mogu zamijeniti sve funkcije nedirnute ljudske kože [39].

Za presađivanje kože kroničnih rana najčešće se primjenjuju presadci djelomične debljine kože tzv. split-skin transplantati, odnosno Thierschevi transplantati. Njemački kirurg Karl Thiersch (1822.-1895. godine) prvi je primijenio tehniku presađivanja dijelova kože koristeći posebnu vrstu noža tzv. dermatom. Francuski kirurg Louis Leopold Ollier razvijao je sličnu tehniku u isto vrijeme, stoga tanki transplantati djelomične debljine nose naziv Ollier Thiersch transplantati [35].

Transplantati kože djelomične debljine služe kao zaštita od daljnjih trauma te istovremeno pružaju i prepreku infekciji. Uključuju eksciziju epidermisa i djela dermisa, ostavljajući na donorskom mjestu dovoljno retikularnog dermisa kako bi se tkivo na kojem je uzet transplantat moglo obnoviti za nekoliko dana. Kako bi se spriječila pojava infekcije, transplantat se postavlja na dobro vaskulariziranu ranu s malim brojem bakterija. Zatvaranje rane pomoću transplantata idealna je metoda za pokrivanje rane upravo zbog svoje sposobnosti da relativno dobro preživi i avaskularna mjesta. Donorska mjesta za transplantat uglavnom su veće površine i obično se uzimaju s vanjske strane natkoljenice zbog svoje tehničke lakoće i praktičnosti intraoperativnog pozicioniranja. Nadalje, mogu uključivati i leđa, stražnjicu te stražnju stranu potkoljenice.

Transplantati kože djelomične debljine pogodni su za pokrivanje većih površina jer se transplantat može *meshirati* tj. stavlja se u uređaj za meshiranje koji povećava njegovu površinu za čak 50% čineći mrežastu strukturu.

Prije kirurške intervencije važno je identificirati sve temeljne uzroke koji mogu utjecati na prijanjanje transplantata na područje rane primatelja. To uključuje morbiditet pacijenta i mogućnost infekcije. Kontraindikacije za transplantaciju kože uključuju slabu opskrbu rane krvlju, nedovoljno pokrivanje mekog tkiva s izloženom tetivom, izložena kost ili izloženi živac. Jednom kada se utvrde dobra vaskularnost i čisti rubovi rane može se krenuti na transplantaciju presadnice kože.

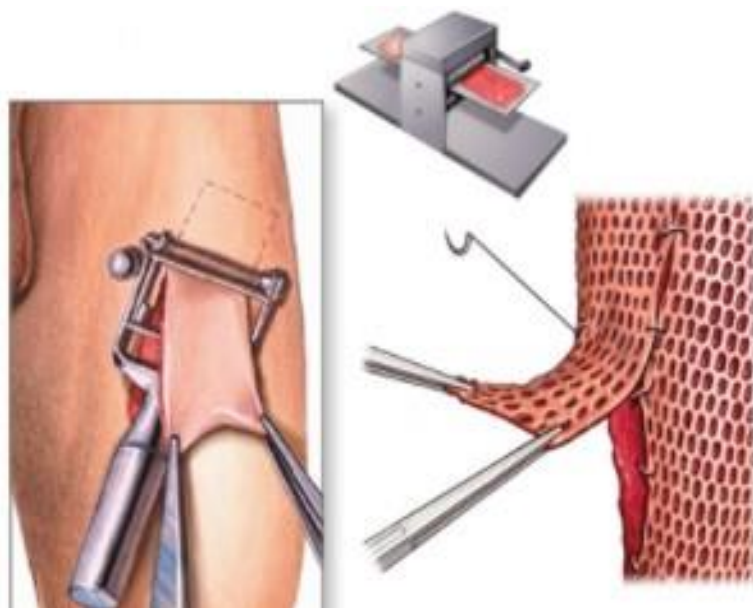
Važno je nastaviti se brinuti i o području donorske regije, kao i o transplantacijskom mjestu. Područje donorske regije obično se ostavlja netaknuti nakon primjene obloge, a promjena obloge vrši se 5-7 dana nakon operativnog zahvata.

Moguće komplikacije povezane s transplantacijom kože djelomične debljine uključuju gubitak presatka kože zbog prekomjernog krvarenja koje izaziva pojavu hematoma te infekcija. Nadalje, mogu se javiti promjene boje kože, stvaranje ožiljaka, gubitak osjeta, tromboza vena i neravna površina rane. Infekcije povezane s gubitkom transplantata na koži najčešće su kod vaskularnih ulkusa. *Pseudomonas aeruginosa* najčešći je mikrob pronađen u presadnicama kože popraćen zlatnim stafilokokom. Kod transplantata kože pune debljine zabilježeno je manje infekcija u odnosu na presadnice kože djelomične debljine [37].

Potrebno je zadovoljiti dva uvjeta za uspješnu transplantaciju kože:

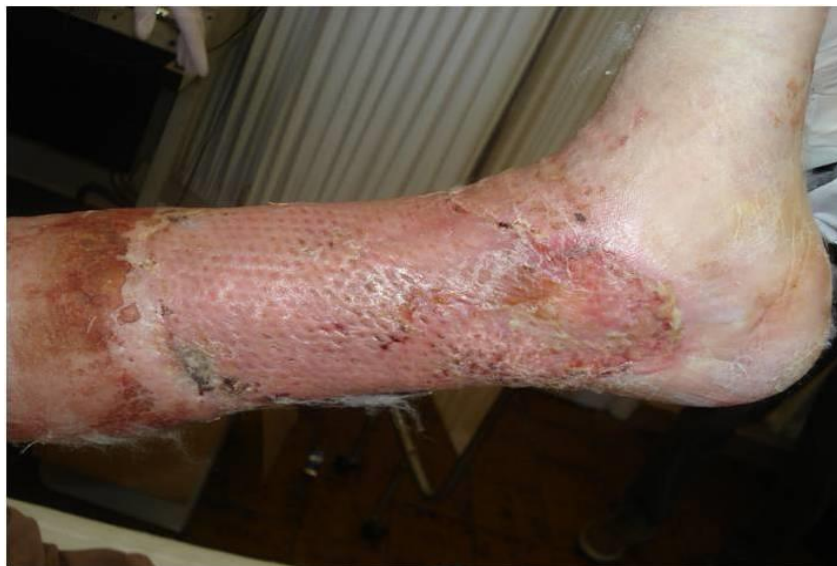1. dno rane mora biti čisto i slobodno bez kosti, tetiva, živaca i sl.
2. transplantat mora biti sljubljen s dnom rane i fiksiran da se spriječi pomicanje i frikcija presatka.

Transplantat se može fiksirati šavovima, kopčama, čvrstim dresingom s imobilizacijom ili terapijom negativnim tlakom. Ubrzo nakon transplantacije kože počinje proizvodnja fibrina koji priljubljuje presadak uz ranu, u rani se nakuplja serozna tekućina te eritrociti koji se kreću zaostalim krvnim žilama. Transplantat ubrzo poprima boju sličnu okolini kože [40]. Kako Thiersch sazrijeva tako se pojavljuje osjet iz osjetnih stanica s dna rane [41].



*Slika 5.1. Prikaz uzimanja transplantata sa zdrave kože te meshiranje transplantata za prikrivanje rane*

(Izvor: <http://se3.adam.com/content.aspx?productid=82&pid=1&gid=002982> , dostupno 29.07.2021.)



*Slika 5.2. Prikaz uspješne transplantacije kože*

(Izvor: <https://www.intechopen.com/chapters/39014> , dostupno 29.07.2021.)

## 5.1. Priprema kronične rane za Thiersch

Cijeljenje kroničnih rana najčešće zapne na upalnoj fazi cijeljenja. Rana na koju se planira postaviti kožni presadak mora biti čista, s urednom hemostazom. Debridman ili proces uklanjanja mrtvog tkiva iz rane neophodan je za dobru pripremu dna rane za transplantaciju kože te se može postići kirurškim, mehaničkim, autolitičkim, enzimatskim i biološkim tehnikama. Nekrotično tkivo pronađeno u kroničnim ranama može smanjiti zacjeljivanje i spriječiti migraciju keratinocita u ranu. Prije debridmana važno je procijeniti vaskularni status ekstremiteta, posebice kod postojećih ulkusa. Kirurški debridman može se učiniti škarama, skalpelom ili kiretom, primjenom lokalne ili opće anestezije.

Vrste debridmana:

1. Kirurški debridman: uklanjanje mrtvog tkiva škarama, skalpelom ili kiretom, najčešće uz primjenu anestezije. Može se primijeniti kod svih kroničnih rana osim ishemičnih rana i ulkusa na peti.
2. Mehanički debridman: fiziološki odvaja ostatke mrtvog tkiva od rane, najčešće se primjenjuju oblozi od fiziološke otopine koji prilikom odstranjivanja uzrokuju mehaničku separaciju eshare od dna rane. Nadalje, može se primijeniti i hidroterapija te irigacija rane. Manje je bolan od kirurškog debridmana, no može uzrokovati oštećenje granulacijskog tkiva.
3. Autolitički debridman: provodi se pomoću endogenih enzima (npr. proteolitički, fibrinolitički i kolagenolitički), u interakciji s vlagom otapa nekrotično tkivo i esharu.
4. Enzimski debridman: provodi se pomoću proteolitičkih enzima.
5. Biološki debridman: terapija ličinkama.

U kroničnim ranama bakterije vrlo lako mogu kolonizirati ranu, a kako se bakterijsko opterećenje povećava, zacjeljivanje rana postaje oslabljeno (lokalna infekcija rane). Infekcija se može proširiti na okolna tkiva, što rezultira dubokom infekcijom, koja može prerasti u sistemsku. Infekcija se može manifestirati kao odgođeno zacjeljivanje, povećani eksudat, smrdljivi iscjedak, rahlo tkivo, povećanje veličine rane, povećanje boli itd... Tretiranje lokalne infekcije pomoću lokalni antimikrobnih lijekova mogu poboljšati zacjeljivanje. Za duboku ili sustavnu infekciju potrebno je sistemsko liječenje.

Ravnoteža vlage pogodna za cijeljenje rana podrazumijeva odabir odgovarajuće obloge koja upija eksudat, a zadržava ranu idealno vlažnom. Postoji širok izbor obloga za rane.

Najučestalije korištene obloge dijelimo u nekoliko skupina:

1. Hidrokolidne obloge: primjenjuju se kod rana sa srednjom i slabijom sekrecijom. Hidrokolidne čestice upijaju sekret, stvarajući meko-vlažni gel u rani koji smanjuje osjećaj boli te potiče obnavljanje granulacije. Obloga mora prekrivati cijelu ranu i 2 cm ruba rane [42].

2. Alginati: primjenjuju se za liječenje rana s jakom sekrecijom, imaju hemostatski učinak, izrazito su povoljni za liječenje dekubitalnih ulkusa [47, 48].

3. Hidrogelovi: najčešće se primjenjuju kao gel forma, često se koriste za autolitički debridman. Idealni su za nekrotične rane.

4. Poliuretanski filmovi: čine ih tanki slojevi elastičnog poliuretana, najčešće se koriste na donorskim mjestima kod uzimanja transplantata. Nemaju sposobnost upijanja, no čine dobru barijeru za sprječavanje ulaska bakterija u ranu. Uklanjanje može oštetiti novonastali epitel.

5. Poliuretanske pjene: napravljene od poliuretanske pjene koja ima visoku sposobnost upijanja eksudata. Idealne su za primjenu preko kostiju te u tjelesnim šupljinama [42].

Idealna obloga za rane je ona koja stvara savršenu mikrokruženje potrebno za potporu zacjeljivanju rana. To uključuje sposobnost upijanja viška eksudata, održavanje visoke vlažnosti na površini rane, pružanje toplinske izolacije, zaštitu od sekundarne infekcije te atraumatsku promjenu zavoja [44].

## **6. Značaj medicinske sestre u zbrinjavanju pacijenta s kroničnom ranom**

Njega rana, osobito kroničnih, uključuje višestruki timski rad u kojem medicinske sestre imaju vrlo važnu ulogu [45]. Potrebno je da medicinske sestre u skrbi pacijenata s kroničnom ranom posjeduju kombinaciju znanja i vještina iz anatomije i fiziologije, etiologije, prevencije kroničnih rana te procjene i zbrinjavanje kroničnih rana. Stoga je od izrazite važnosti redovita edukacija i praćenje novih smjernica za tretiranje kroničnih rana. Medicinska sestra izrazito je važan čimbenik u prevenciji kroničnih rana, educira i savjetuje pacijenta o načinu prehrane, kontroli krvnog tlaka i šećera u krvi, važnosti fizičke aktivnosti, uzimanju terapije kako je propisano, važnosti dolazaka na liječničke kontrole te usvajanje pozitivnih ponašanja kao npr. smanjenje ili prestanak pušenja, redukcija tjelesne težine i dr. Pacijentu pruža psihološku podršku i na taj način uspostavlja i održava odnos povjerenja i sigurnosti [45].

### **6.1. Zdravstvena njega u prevenciji kroničnih rana**

Zdravstvena njega u prevenciji kroničnih rana provodi se ranom identifikacijom rizika nastanka, njegovim smanjenjem ili uklanjanjem te kontinuiranim praćenjem i dokumentiranjem stanja rane i provedenih postupaka. U suradnji s bolesnicima s rizikom od razvoja kroničnih rana kao što su potkoljениčni ulkus, dekubitus ili dijabetičko stopalo, medicinska sestra prati stanje bolesnika te vrši preventivne edukacije o važnosti i načinu liječenja, pravilnoj prehrani, važnosti fizičke aktivnosti te pravilnom provođenju osobne higijene [46].

Kod dekubitusa bitna je procjena rizika nastanka rane, posebice u nepokretnih pacijenata. Procjena rizika provodi se najkasnije 8 sati nakon prijema pacijenta na odjel radi identifikacije rizičnih pacijenata. Nadalje, važno je izvršiti i procjenu kože; prisutnost eritema, edema, tjelesnu temperaturu itd. Koža mora biti čista i suha (redovito provoditi njegu u pacijenata s inkontinencijom), posteljno rublje zategnuto i bez nabora. Nakon njege pacijenta, koža se može tretirati hidratantnom kremom. Na izbočene kosti (predilekcijska mjesta) kao npr. petna kost, preporuča se primjena obloge od poliuretanske pjene zbog zaštite kože kod smicanja i trenja. Nakon mijenjanja obloge, vrši se ponovna procjena kože [22]. Važna je i procjena nutritivnog statusa te tjelesne težine pacijenta, mogućnost samostalnog uzimanja hrane, procjena dostatnog unosa vode i svih potrebnih nutrijenata. Uz održavanje uravnotežene prehrane, unos proteina, željeza, cinka i vitamina C važni su za liječenje dekubitusa. Proteini čine osnovu enzima koji su potrebni za cijeljenje rana, umnožavanje stanica i stvaranje kolagena. Ti se elementi posebice preporučuju kada pacijent ima loš apetit te slabije jede. Željezo, zbog prisutnosti u hemoglobinu,

potrebno je za transport hranjivih tvari u tijelu. Željeza ima više u crvenom mesu i u nešto manjoj mjeri u mahunarkama, jajima, žitaricama te zelenom povrću. Vitamin C poboljšava apsorpciju željeza i djeluje na proizvodnju kolagena. Također je važan za imunološku funkciju te nedostatak rezultira nemogućnošću borbe protiv infekcija. Cink je također element koji je potreban za stvaranje kolagena i sintezu proteina. Veže se na albumine, a razina albumina u krvi ukazuje na raspoloživu količinu proteina. Ako dekusitus ima visoku razinu eksudata, razina albumina i cinka u krvi pada, što dodatno inhibira sposobnost proizvodnje kolagena te dekusitus teže cijeli [47]. Pothranjeni pacijenti te pacijenti s postojećim dekusitusom šalju se nutricionistu zbog osiguranja povoljne nutricionističke procjene.

Promjenu položaja pacijenata, koji su pod rizikom od pojave dekusitusa, treba provoditi svaka dva sata, ili češće, kako bi se pritisak na određene dijelove tijela smanjio ili preraspodijelio. Položaj u krevetu mijenja se podizanjem pacijenta, a ne povlačenjem. Pacijent s prisutnim dekusitusom pozicionira se u položaj koji omogućava najveće smanjenje pritiska na već oštećenu kožu. Jedno od značajnijih pomagala u prevenciji dekusitusa je antidekusitalni madrac [22].

Svim pacijentima oboljelima od šećerne bolesti preporuča se jednom godišnje sveobuhvatan pregled stopala. Cilj je utvrditi čimbenike rizika koji mogu rezultirati ulkusom stopala i posljedično amputacijom zahvaćenog organa. Fizikalni pregled uključuje promatranje, palpaciju pulsa u donjim ekstremitetima, uključujući stražnju tibijalnu i arteriju dorsalis pedis. Pregled također uključuje neurološke pretrage tj. ispitivanje osjeta i refleksa stopala.

Kod rizičnih pacijenata za nastanak dijabetičkog ulkusa preventivne mjere i liječenje dijabetičkih komplikacija sastoje se od sljedećeg:

- promjena načina života,
- kontrola krvnog tlaka,
- kontrola lipida u krvi,
- kontrola glikemije,
- prestanak pušenja.

Pacijenti oboljeli od šećerne bolesti trebali bi svakodnevno pregledavati svoja stopala. Maceracija, posebno između nožnih prstiju, obično je uzrokovana gljivičnom infekcijom i treba je pažljivo promatrati. Pacijentu je važno preporučiti korištenje ogledala radi boljeg promatranja plantarne površine stopala. Savjetovati pacijentu da noge treba prati i sušiti barem jednom dnevno. Temperatura vode koja se koristi za ispiranje stopala trebala bi biti manja od 37 stupnjeva



celzijusa. Za procjenu temperature vode preporučuje se korištenje lakta ili podlaktice. Ova metoda pomaže u sprječavanju slučajnih opekline ekstremiteta zbog karakteristične neuropatije kod pacijenata s dijabetesom. Preporuča se koristiti obuću u zatvorenom i otvorenom prostoru sa zatvorenim prednjim dijelom te pamučne čarape kako bi se spriječile ozljede stopala.

Bolesnici s dijabetesom zbog autonomne neuropatije često se pojačano znoje u gornjem dijelu tijela, dok se znojenje smanjuje u donjim ekstremitetima. Suha plantarna površina stopala i peta je uobičajena. Manja ozljeda u kombinaciji sa suhom kožom stvara pukotine koje olakšavaju ulazak mikroorganizama u kožu te je stoga infekcija stopala neizbježna. Preporučuje se nanošenje krema koja sadrže ureu ili salicilate sa sposobnošću prodiranja u suhu i hiperkeratoznu kožu. Međutim, upotreba krema između digitalnih prostora nije poželjna. Važno je educirati pacijenta i o pravilnoj njezi noktiju, preporuča se rez ravno poprečno [48].

U sprječavanju venskih ulkusa, kod kronične venske insuficijencije, kao temelj terapije primjenjuje se kompresivna terapija. Kompresivna terapija suzbija vensku hipertenziju olakšavajući venski povratak prema srcu, poboljšava funkciju venske pumpe i limfne drenaže. Također smanjuje edem povećanjem lokalnog hidrostatskog tlaka i snižavanjem površinskog venskog tlaka [49].

Za prevenciju venskog ulkusa pacijentu se savjetuje:

- izbjegavanje dugotrajnog stajanja na mjestu i sjedenje,
- izbjegavanje križanja nogu prilikom sjedenja ili ležanja,
- izbjegavanje nošenja neudobne obuće te obuće s visokim petama,
- izbjegavanje nošenja uske odjeće,
- redukcija tjelesne težine,
- primjena kompresivne terapije (elastični zavoj, kompresivna čarapa),
- prilikom ležanja držati noge na povišenom,
- provoditi vježbe jačanja mišića potkoljenice (šetnja, plivanje, nordijsko hodanje, bicikliranje).

Nadalje, za liječenje varikoznih vena i sprječavanje nastanka venskih ulkusa, pacijent se može odlučiti za neku od mogućnosti sanacije varikoznih vena (sklerozacija, kirurški zahvat, terapija laserom) [14].

## **6.2. Prijevoj kronične rane**

Pravilna njega rana sve je važnija s obzirom na porast kroničnih rana u općoj populaciji i morbiditet povezan s njima. Važan koncept u njezi rana je debridman s ciljem osiguranja zdravog i dobro prokrvljenog tkiva koje se može razmnožavati i popunjavati dno rane putem epitelnih stanica [50].

Kod previjanja rana važno je odabrati najpovoljniju tehniku previjanja, sredstvo kojim se ispiru rana te oblogu za ranu kako bi rana mogla cijeliti u najboljim mogućim uvjetima; osiguranje povoljne važnosti rane, temperature, pH i smanjenje broja bakterija. Poštivanjem pravila asepsa maksimalno se smanjuje mogućnost kontaminacije rane. Ne postoji pravilo kojim se određuje učestalost prijevoja rana, svaka rana sagledava se individualno te prijevoj najviše ovisi o vrsti rane, količini eksudata te nerijetko i o samoj oblozi.

Rana se previja kada eksudat obuhvati okolinu tkiva radi sprječavanja maceracije okoline kože, kod pojave neočekivane boli te kod pojave znakova infekcije.

Nakon skidanja povoja rana se ispiru, najčešće fiziološkom otopinom, s ciljem odstranjenja ostatka prethodne obloge, mikroorganizama ili nekroze. Sterilnom pincetom ili peanom uzima se smotuljak sterilne gaze natopljen otopinom za tretiranje rane te se rana čisti kružnim pokretima, od središta prema periferiji. Jednom gazom tretira se samo rana, a drugom okolina rane za sprječavanje prijenosa infekcije. Okolina rane čisti se mlakom vodom i neutralnim sapunom te se kasnije dezinficira i osuši. Na ranu se stavlja odgovarajuća primarna obloga, nakon čega je moguće staviti sekundarnu oblogu ili sterilne komprese te zavoj. Nakon svakog prijevoja važno je zabilježiti karakteristike rane i primijenjeni oblog.

Kod inficiranih rana, nakon čišćenja, na ranu se nanosi antiseptičko sredstvo kroz 15- 20 minuta, nakon čega slijedi ponovno ispiranje. Antiseptička sredstva treba upotrebljavati s oprezom jer mogu utjecati na proces cijeljenja rane te se primjenjuju samo kod inficiranih rana.

Povoj koji smo skinuli s rane odlaže se u patenu te u vreću za infektivni otpad [51].

## **6.3. Priprema pacijenta za operacijski zahvat i poslijeoperacijsko zbrinjavanje**

Perioperativna sestrinska skrb podrazumijeva pružanje sveobuhvatne skrbi o pacijentima unutar preoperativnog, intraoperativnog i postoperativnog razdoblja tijekom kirurških i drugih invazivnih zahvata, koristeći okvir procesa zdravstvene njege. Pri tome medicinska sestra procjenjuje pacijenta prikupljanjem i organiziranjem pacijentovih podataka, cjelovitim

promatranjem, uspostavlja sestrinske dijagnoze, izrađuje i provodi plan sestrinske skrbi, identificira željene ishode cilja zdravstvene njege te evaluira tu skrb. Skrb za pacijenta provodi se multidisciplinarnim pristupom u kojem je medicinska sestra neizostavna karika.

Medicinska sestra za vrijeme kada je pacijent najviše ranjiv, djeluje kao njegov zagovornik. Njezino djelovanje temelji se na poznavanju kirurške anatomije, fiziološkim promjenama i njihovim posljedicama za pacijenta, intraoperacijskim čimbenicima rizika, potencijalima i prevenciji ozljeda pacijenata te psihosocijalnim implikacijama operacije na pacijenta i obitelj. Fokus procesa sestrinstva je pacijent, a propisane sestrinske intervencije su one koje zadovoljavaju potrebe pacijenata. Promatranje sestrinstva kao procesa dovodi ga u perspektivu kao sustav kritičkog mišljenja koje daje temelj za sestrinske radnje [52].

Psihička preoperativna priprema pacijenta od izrazite je važnosti za operativni zahvat, a njezina svrha je omogućiti najbolju moguću spremnost pacijenta za operacijski zahvat. Potrebno je istražiti pacijentove strahove, brige i zabrinutost, potaknuti ga na verbaliziranje osjećaja, pružiti mu informacije koje pomažu ublažiti strahove te psihosocijalnu podršku i dozvoliti mu da postavi pitanja.

Prije početka bilo kakvog liječenja prikuplja se zdravstvena i osobna anamneza i obavlja fizikalni pregled tijekom kojeg se bilježe vitalni znakovi i uspostavlja baza podataka za buduće usporedbe.

Sljedeća su fiziološka ispitivanja potrebna u preoperativnoj fazi:

- dob i spol pacijenta,
- fizikalni pregled,
- pregled medicinske dokumentacije,
- kontrola vitalnih znakova,
- procjena uobičajene razine funkcioniranja bolesnika i dnevne aktivnosti,
- procjena usne šupljine (npr. zubna proteza),
- nutritivni status i potrebe (određeni mjerenjem visine i težine bolesnika, razinom serumskih proteina i ravnoteže dušika),
- neravnoteža tekućine i elektrolita (dehidracija, hipovolemija i neravnoteža elektrolita),
- znakovi infekcije,

- konzumacija droga i alkohola,
- respiratorni status (cilj za potencijalnog kirurškog pacijenta je imati optimalnu respiratornu funkciju, a operacija je obično kontraindicirana kod bolesnika s respiratornom infekcijom),
- kardiovaskularni status,
- funkcija jetre i bubrega,
- trauma tkiva,
- endokrina funkcija (šećerna bolest),
- imunološka funkcija (alergije na određene lijekove),
- prethodna terapija lijekovima [53].

Dijagnostička ispitivanja tijekom preoperativne faze obuhvaćaju:

- uzimanje uzoraka krvi (kompletna krvna slika, koagulogram, glukoza u krvi, elektroliti, kreatinin, krvna grupa i Rh faktor),
- rendgenska snimka srca i pluća,
- elektrokardiografija (EKG),
- biokemija i mikrobiološka analiza urina i stolice,
- pretrage prema odredbi liječnika (magnetska rezonanca, endoskopije, biopsije tkiva itd.) [54].

Medicinska sestra također sakupi sve potrebne pristanke za hospitalizaciju, operativni zahvat te anesteziju i daje pacijentu na uvid i potpis. Nakon kompletne pripreme pacijenta i komplementacije potrebnih nalaza i pristanaka, pacijenta se upućuje na pregled anesteziologa koji procjenjuje rizik što ga nosi operacijski zahvat te odlučuje da li je pacijent sposoban za operacijski zahvat. Anesteziolog također ordinira dodatne pretrage, daje upute medicinskom osoblju o primjeni lijekova i premedikacije kod pacijenta, upute o uzimanju hrane i pića prije operacije te planiranu anesteziju. Svrha preoperativne procjene je smanjiti morbiditet operacije, povećati kvalitetu intraoperativne skrbi, smanjiti troškove povezane s operacijom i vratiti pacijenta u optimalno funkcioniranje što je prije moguće [53].

Večer prije operacijskog zahvata primjenjuje se premedikacija prema premedikacijskom listiću. Pacijent dobije laganu večeru, a nakon pola noći ne uzima hranu i piće na usta. Na dan

operacije vrši se priprema tj. brijanje operativnog polja. Pacijenta se šalje na tuširanje u antiseptičkoj otopini, skida zubnu protezu i nakit, oblači na sebe bolničku pidžamu te se mjere vitalne funkcije. Po pozivu anesteziologa primjenjuje se premedikacija i pacijent te se transportira do operacijske sale [52].

Po dolasku iz sale kontroliraju se vitalne funkcije kod pacijenta, primjenjuje se ordinirana terapija i infuzijska nadoknada te se vrši kontrola rane i donorskog mjesta kod transplantacije kože. Donorsko mjesto zbrinjava se u operacijskoj sali, najčešće se primjenjuju hidrofiber obloge te se rana ostavlja spontanom cijeljenju kroz nekoliko dana. Ukoliko se u operacijskoj sali primjenjivala VAC terapija, vrši se kontrola VAC sustava na odjelu.

U poslijeoperacijskom razdoblju glavne zadaće medicinske sestre jesu:

- sprječavanje, rano prepoznavanje i ublažavanje komplikacija,
- osiguranje optimalne respiratorne funkcije,
- održavanje povoljne perfuzije tkiva,
- praćenje unosa tekućine i diureza,
- primjena odgovarajuće prehrane,
- održavanje ravnoteže tekućine i elektrolita,
- održavanje bubrežne funkcije,
- poticanje aktivnosti i mobilnosti unutar granica,
- njega rane za odgovarajuće cijeljenje rane,
- kontrola infekcije,
- ublažavanje boli,
- psihosocijalna podrška pacijentu

Nakon operativnog zahvata rana se previja prema odredbi liječnika (najčešće 3-5 dan). Na mjestu primjene transplantata potrebno je oprezno vršiti prijevaj da se spriječi oštećenje presatka. Rana se ispire fiziološkom otopinom te se previja vazelinskom gazom ili oblogom prema odredbi liječnika [55].

#### **6.4. Utjecaj kronične rane na život pojedinca**

Kronične rane označavaju kronične bolesti koje duboko mijenjaju smisao života pacijenta. Pacijenti s kroničnom ranom obično moraju donijeti niz velikih promjena u načinu života i radnom djelovanju. Kod kroničnih rana javlja se nepredvidiva priroda ozdravljenja te prijetnja ponavljanja, što kod pacijenta dovodi do osjećaja krivnje, frustracije, razočaranja, brige i tuge. Također iskustvo stalno prisutne boli dovodi do izrazito loše kvalitete života pojedinca. Učinak kronične boli, uz stalno prisutne poremećaje spavanja i psihički stres imaju ozbiljan utjecaj na sposobnost ljudi da obavljaju svakodnevne aktivnosti. Socijalna izolacija pacijenta s kroničnom ranom pogoršava se zbog smanjene pokretljivosti, prisustva same rane i vidljivog povišaja te zbog preporuka zdravstvenog osoblja na mirovanje (elevacija nogu). Gubitak neovisnosti koji se javlja s oslanjanjem na druge i gubitak prethodnih uloga (radno mjesto) također imaju značajan utjecaj. Za pacijente bez učinkovitih strategija suočavanja odgovarajućega tretmana (uključujući kontrolu boli) i podrške, iskustvo bespomoćnosti i beznađa može dovesti do teške depresije i tjeskobe.

Pacijenti s kroničnim ranama cijene snažan terapijski i profesionalni odnos s medicinskom sestrom i liječnikom koji je ustrajan u liječenju rane, čak i kada je to zacjeljivanje sporo. Povjerljiv, suradnički i empatijski odnos između pacijenta i medicinske sestre, u kojem pacijent osjeća da ima određenu kontrolu nad liječenjem, potiče nadu u budućnost i daje osjećaj povećane neovisnosti.

Postojanost i ponavljanje kronične rane mogu izazvati ozbiljne fizičke, psihičke i socijalne posljedice. Prepoznavanje iskustva kronične boli i odgovarajuće potporno kliničko liječenje ove bolesti od najveće je važnosti za osobe s kroničnom ranom. Liječenje bi trebalo uključivati svijest o utjecaju tereta liječenja na način života. Pacijent bi uvijek trebao biti središte skrbi [56].

## 7. Zaključak

Kronične rane definiraju se kao rane koje ne uspijevaju urednim i pravodobnim postupkom stvoriti anatomske i funkcionalne integritet. Sve vrste rana imaju potencijal postati kronične i kao takve kronične rane klasificiraju se uzrokom, čija su identifikacija i liječenje vrlo bitni. Venska ili arterijska insuficijencija, šećerna bolest te dugotrajni lokalni pritisak najčešći su patofiziološki uzroci kroničnih rana, dok sustavni čimbenici, poput ugroženog prehranbenog statusa, infekcije i oslabljenog imunološkog sustava predstavljaju dodatnu barijeru prilikom cijeljenja.

Priprema dna rane prvi je korak u liječenju bilo koje kronične rane. Prilikom liječenja važno je uzeti u obzir stanje tkiva, prisutnost bakterija, razinu vlage i stanje rubova rane. Debridmanom se uklanjaju lokalne smetnje cijeljenja rane, uključujući devitalizirano i nekrotično tkivo te smanjenje broja bakterija. Ravnoteža vlage u rani podrazumijeva odabir odgovarajuće obloge. Idealna obloga je ona koja stvara najpogodnije mikrookruženje potrebno za cijeljenje rana, što uključuje sposobnost upijanja viška eksudata, održavanje visoke vlažnosti na površini rane, pružanje toplinske izolacije, zaštitu od sekundarne infekcije te atraumatsku promjenu zavoja. Procjenu rane i napredak u cijeljenju važno je redovito pratiti. Prikladan terapijski odgovor ukazuje na smanjenje veličine ulkusa, no ukoliko to nije slučaj, provode se daljnji dijagnostički postupci.

Terapija negativnim tlakom potporna je metoda u liječenju kroničnih rana. Dokazano djeluje na povećanje angiogeneze, poboljšanje cirkulacije krvi u ranama, smanjenje edema, regulira vlažnost okoline rane, stimulira produktivnost granulacijskog tkiva te potiče retrakciju rane. Kronično vrijeme zacjeljivanja rana uz pomoć terapije negativnim tlakom ubrzava se u komparaciji s drugim konzervativnim metodama liječenja. Najzastupljenije kronične rane liječene TNT jesu venski ulkus, dijabetičko stopalo te dekubitusi. TNT koristi se i kao dodatak privremenom zatvaranju i pripremi dna rane koja prethodi transplantaciji kože.

Transplantacija kože jedan je od najčešćih kirurških zahvata na području kroničnih rana kojima se koža ili nadomjestak za kožu stavlja preko rane kako bi nadomjestila i obnovila oštećenu kožu. Presađivanje kože metoda je liječenja koja smanjuje površinu kroničnih ulkusa na nogama ili ih potpuno zacjeljuje, poboljšavajući na taj način kvalitetu života pacijenta. Rana na koju se planira postaviti kožni presadak mora biti čista uz prisustvo uredne hemostaze.

Primarna dijagnoza, pozornost na čimbenike rizika, upravljanje popratnim bolestima te edukacija pacijenta i njegove obitelji ključni su za uspješnu prevenciju recidiva kronične rane.

Kronične rane predstavljaju značajan teret za pacijente, zdravstvene radnike i cijeli zdravstveni sustav. Značajno smanjuju kvalitetu života pacijenata zahtijevajući kontinuirano lokalno liječenje,

uzrokujući nepokretnost i bol, poremećaje sna, socijalnu izolaciju te nemogućnost obavljanja svakodnevnih aktivnosti. Kronične rane uglavnom pogađaju stariju populaciju, no svakim danom raste broj slučajeva radno aktivnih osoba što predstavlja veliki socioekonomski problem, posebice za pojedinca i njegovu obitelj. Pacijentove vlastite percepcije bolesti imaju važnu ulogu u očuvanju kvalitete života. Depresija, tjeskoba, agresija i frustracija te ostali negativni psihološki čimbenici mogu biti ne samo posljedica odgođenog zacjeljivanja, već mogu utjecati i na cijeljenje rana. Važno je da je u središtu skrbi pacijent te da je sagledan holistički kako bi se mogle razumjeti njegove specifične potrebe.



## 8. Literatura

- [1] R. G. Wilkins, M. Unverdorben: Wound cleaning and wound healing: a concise review, 2013., <https://pubmed.ncbi.nlm.nih.gov/23507692/> , dostupno 12.07.2021.
- [2] Q. Tan, Y. Xu: Theories and strategies of chronic wound treatment, 2020., <https://pubmed.ncbi.nlm.nih.gov/32972064/> , dostupno 12.07.2021.
- [3] I. M. Balsa, W. T N Culp: Wound Care, 2015., <https://pubmed.ncbi.nlm.nih.gov/26022525/> , dostupno 25.7.2021.
- [4] L. Martinengo, M. Olsson, R. Bajpai, M. Soljak, Z. Upton, A. Schmidtchen, J. Car, K. Järbrink: Prevalence of chronic wounds in the general population: systematic review and meta-analysis of observational studies, 2019., <https://www.sciencedirect.com/science/article/abs/pii/S1047279717310311?via%3Dihub>, dostupno 25.07.2021.
- [5] O. Jurić, J. Kevrić: Kronične rane, Jastrebarsko, Naklada Slap, 2019.
- [6] K. Knezić, J. Kruško, S. Takus, M. Krznar: Sestrinska skrb za bolesnika liječenog VAC terapijom, 2020., <https://hrcak.srce.hr/file/341705> , dostupno 25.07.2021.
- [7] D. Huljev: Terapija negativnim tlakom– potporna metoda liječenja kronične rane, Acta Med Croatica, br. 67, 2013, str. 89-94
- [8] J. Apelqvist, C. Willy, A. Fagerdahl, M. Fraccalvieri, M. Malmsjö, A. Piaggese, A. Probst, P. Vowden: EWMA Document: Negative Pressure Wound Therapy, 2017., <https://pubmed.ncbi.nlm.nih.gov/28345371/> , dostupno 25.07.2021.
- [9] W.C. Grabb, J. W. Smith: Plastic Surgery, Little Brown, Boston, 1991.
- [10] B. Špehar, S. Laginja, M. Marinović: Kronična rana u čekaonici, Acta Med Croatica, br. 68, 2014., str. 91-93
- [11] M. Šitum, M. Kolić, G. Redžepi, S. Antolić: Kronične rane kao javnozdravstveni problem, Acta Med Croatica, br. 68, 2014., br. 5-7
- [12] N. Greer, N. A. Foman, R. MacDonald, J. Dorrian, P. Fitzgerald, I. Rutks, T. J. Wilt: Advanced Wound Care Therapies for Nonhealing Diabetic, Venous, and Arterial Ulcers, Annals of Internal Medicine Volume, br. 8, listopad 2013., str. 532- 542
- [13] J. Hančević i suradnici: Prevencija, detekcija i liječenje dekubitusa, Naklada Slap, 2009.

- [14] S. M. Kulišić: Prevencija potkoljениčnog vrieda, Acta Med Croatica, br. 67, 2013, str. 45-50
- [15] C. Sim Lim, M. Baruah, S. S. Bahia: Diagnosis and management of venous leg ulcers, Practice, kolovoz, 2018., str. 2-9
- [16] R. T. Eberhardt, J. D. Raffetto: Chronic Venous Insufficiency, Circulation, br. 130, 2014., str.333-346
- [17] M. K.H. Tan, R. Luo, S. Onida, S. Maccatrozzo, A. H. Davies: Venous Leg Ulcer Clinical Practice Guidelines: What is AGREEd?, Endovasc Surg, 2018, str. 1-11
- [18] A. J. Singer, A. Tassiopoulos, R. S. Kirsner: Evaluation and Management of Lower-Extremity Ulcers, The new england journal of medicine, br. 377, 2017., str. 1559- 1567
- [19] Hrvatska komora medicinskih sestara: E- tečajevi, Kronične rane, <https://edu.hkms.hr/mod/page/view.php?id=615>, dostupno 18.07.2021.
- [20] M. Filipović, T. Novinščak: Dekubitus - što je novo?, Acta Med Croatica, br. 70, 2016, str. 79-81
- [21] J. Anders, A. Heinemann, C. Leffmann, M. Leutenegger, F. Pröfener, W. Renteln-Kruse, Decubitus Ulcers: Pathophysiology and Primary Prevention, br. 107 (21), svibanj 2010, str. 371–382
- [22] E. Haesler: Prevention and Treatment of Pressure Ulcers, 2014., <https://www.epuap.org/wp-content/uploads/2019/11/quick-reference-guide-digital-npuap-epuap-pppia-jan2016-croatian.pdf>, dostupno 15.07.2021.
- [23] M. Lepantaloa, J. Apelqvist, C. Setacci, J.-B. Riccof, G. Donato, F. Becker, H. Robert-Ebadi, P. Cao, H.H. Ecksteini, P. De Rangok, N. Diehml, J. Schmidli, M. Teraa, F.L. Moll, F. Dick, A.H. Davies: Chapter V: Diabetic Foot, European Journal of Vascular and Endovascular Surgery, br. 42, 2011., str: 60–74
- [24] J. McGuire: Diabetic Neuropathic Foot Ulcers, <https://www.woundsource.com/patientcondition/diabetic-foot-ulcers-neuropathic>, dostupno 18.07.2021.
- [25] E. Bauer, P. Blume: Lower-Extremity Ulceration in Vascular Medicine, 2013.,<https://www.sciencedirect.com/topics/medicine-and-dentistry/neurotrophic-ulcer>, dostupno 18.07.2021.

- [26] M. Šitum, M. Kolić: Diferencijalna dijagnoza kroničnih rana, *Acta Med Croatica*, br. 67, 2013., str. 11-20
- [27] M. J. Gage, R. S. Yoon, K. A. Egol, F. A. Liporace: Uses of negative pressure wound therapy in orthopedic trauma, br. 46, 2015., str. 227–234
- [28] D. Huljev, A. Gajić, T. Gverić, N. Kecelj, C. Triller: Uloga terapije negativnim tlakom u tretmanu kroničnih rana, *Acta Med Croatica* br. 66, 2012, str. 59-64.
- [29] M. V. Schintler: Negative pressure therapy: theory and practice, 2012., <https://onlinelibrary.wiley.com/doi/full/10.1002/dmrr.2243>, dostupno 15.07.2021.
- [30] C. Miller: The History of Negative Pressure Wound Therapy (NPWT): From “Lip Service” to the Modern Vacuum System, Elsevier, br. 4, listopad, 2012. str. 61–62.
- [31] W. Fleischmann, W. Strecker, M. Bombelli, L. Kinzl: Vacuum sealing as treatment of soft tissue damage in open fractures, 1993., <https://pubmed.ncbi.nlm.nih.gov/8235687/>, dostupno 23.07.2021.
- [32] C. Huang, T. Leavitt, L. R Bayer, D. P Orgill: Effect of negative pressure wound therapy on wound healing, 2014., <https://pubmed.ncbi.nlm.nih.gov/24935079/>, dostupno 23.07.2021.
- [33] S. Laginja, M. Marinović: Primjena terapije negativnim tlakom, *Acta Med Croatica*, br.70, 2016., str. 97-100
- [34] M. Marinović, J. Španjol, S. Laginja, N. Gržalja, D. Štiglić, D. Ekl, N. Fumić, B. Šepac: Uporaba terapije negativnim tlakom u liječenju primarno inficiranih traumatskih rana stopala uzrokovanih ozljeđivanjem visokom energijom, *Acta Med Croatica*, br. 67, 2013., str. 95-100
- [35] D. Boudana, A. Wolber, E. Coeugnet, V. Martinot-Duquennoy, P. Pellerin: History of skin graft, Elsevier, br. 55, 2010., str. 328—332
- [36] R. Serra, A. Rizzuto, A. Rossi, P. Perri, A. Barbetta, K. Abdalla, S. Caroleo, C. Longo, B. Amantea, G. Sammarco, S. de Franciscis: Skin grafting for the treatment of chronic leg ulcers – a systematic review in evidence-based medicine, *International Wound Journal*, br.14, veljača 2017, str. 149-157
- [37] M. E. Braza, M. P. Fahrenkopf: Split-Thickness Skin Grafts, 2021., <https://www.ncbi.nlm.nih.gov/books/NBK551561/>, dostupno 15.07.2021.
- [38] H. Vindenes: Skin transplantation, 1999., <https://pubmed.ncbi.nlm.nih.gov/10613096/>, dostupno 29.07.2021.

[39] A. A Khan, I. M Khan, P. P Nguyen, E. L, H. Chahadeh, M. Cerniglia, J. A Noriega: Skin Graft Techniques, Clin Podiatr Med Surg, br. 37, listopad, 2020., str. 821-835

[40] <https://www.sciencedirect.com/science/article/abs/pii/S019556169050008X>, dostupno 29.07.2021.

[41] S. F. Swaim: Skin Grafts, 1990., <https://pubmed.ncbi.nlm.nih.gov/2259508/>, dostupno 29.07.2021.

[42] J. G Powers, C. Higham, K. Broussard, T. J Phillips: Wound healing and treating wounds: Chronic wound care and management, 2015., <https://pubmed.ncbi.nlm.nih.gov/26979353/>, dostupno 23.07.2021.

[43] J Hančević, S. Tunuković, M. Kraljević, M. Rukavina: Alginati kao oblozi u liječenju rana, Med Vjesn 2000; 32(1-4): 161-162

[44] L. Atkin: Chronic wounds: the challenges of appropriate management, 2019., <https://pubmed.ncbi.nlm.nih.gov/31479336/>, dostupno 15.07.2021.

[45] E. Kielo, R. Suhonen, L. Salminen, M. Stolt: Competence areas for registered nurses and podiatrists in chronic wound care, and their role in wound care practice, 2019., <https://pubmed.ncbi.nlm.nih.gov/31294490/>, dostupno 15.07.2021.

[46] N. Fumić, M. Marinović, D. Brajan Kontinuirana edukacija medicinskih sestara s ciljem unaprjeđenja kvalitete zdravstvene njege, Acta Med Croatica, br. 68, 2014., str: 13-16

[47] C. Taylor: Importance of nutrition in preventing and treating pressure ulcers, 2017., <https://journals.rcni.com/nursing-older-people/importance-of-nutrition-in-preventing-and-treating-pressure-ulcers-nop.2017.e910>, dostupno 24.07.2021.

[48] B. Iraj, F. Khorvash, A. Ebneshahidi, G. Askari: Prevention of Diabetic Foot Ulcer, 2013., <https://www.ncbi.nlm.nih.gov/pmc/articles/PMC3634178/>, dostupno 24.07.2021.

[49] C. N Etufugh, T. J Phillips: Venous ulcers, 2007., <https://pubmed.ncbi.nlm.nih.gov/17276209/>, dostupno 24.07.2021.

[50] G. Hancorresponding, R. Ceilley: Chronic Wound Healing: A Review of Current Management and Treatments, 2017., <https://www.ncbi.nlm.nih.gov/pmc/articles/PMC5350204/>, dostupno 15.7.2021.

[51] N. Štrok, D. Huljev: Previjanje kronične rane, Acta Med Croatica, br. 67, 2013., str. 59-62

- [52] J. C. Rothrock: Alexander's care of the patients in surgery, 2019., [https://books.google.hr/books?hl=hr&lr=&id=O4IIDwAAQBAJ&oi=fnd&pg=PP1&dq=how+to+prepare+patient+for+surgery&ots=HEdSokzE1X&sig=0e7mW\\_57N9gJfzKhpkO\\_Mody6-A&redir\\_esc=y#v=onepage&q&f=true](https://books.google.hr/books?hl=hr&lr=&id=O4IIDwAAQBAJ&oi=fnd&pg=PP1&dq=how+to+prepare+patient+for+surgery&ots=HEdSokzE1X&sig=0e7mW_57N9gJfzKhpkO_Mody6-A&redir_esc=y#v=onepage&q&f=true), dostupno 15.7.2021.
- [53] V. Matt: Preoperative Phase, 2014., <https://nurseslabs.com/preoperative-phase/>, dostupno 29.07.2021.
- [54] J. P. Šarić, T. M. Turković, L. V. Penavić, M. Jukić, I. Bekavac: Prijeanestezijska procjena i priprema odraslog pacijenta za operacijski zahvat ili dijagnostičko/terapijski postupak, 2020., [https://www.hlz.hr/smjernice\\_pdf/Privitak\\_%20Prijeanestezijska%20procjena%20i%20priprema%20pacijenata%20za%20op.%20zahvat%20ili%20dg%20postupak.pdf](https://www.hlz.hr/smjernice_pdf/Privitak_%20Prijeanestezijska%20procjena%20i%20priprema%20pacijenata%20za%20op.%20zahvat%20ili%20dg%20postupak.pdf), dostupno 29.07.2021.
- [55] V. Matt: Postoperative Phase, 2014., <https://nurseslabs.com/postoperative-phase/>, dostupno 12.07.2021.
- [56] N. Fearn, S. Heller-Murphy, J. Kelly, J. Harbour: Placing the patient at the centre of chronic wound care: A qualitative evidence synthesis, 2017., <https://pubmed.ncbi.nlm.nih.gov/28893459/>, dostupno 29.07.2021.

## Popis slika

Slika 2.1.1. Manifestacija kronične venske bolesti; edem potkoljenice, hiperpigmentacija kože i razvoj ulkusa: <a href="https://northpointemedical.com/2017/10/13/varicose-vein-treatment/">https://northpointemedical.com/2017/10/13/varicose-vein-treatment/</a> , dostupno 15.09.2021. ....	5
Slika 2.1.2. Venski ulkus potkoljenice: <a href="https://www.intechopen.com/chapters/39014">https://www.intechopen.com/chapters/39014</a> , dostupno 12.07.2021. ....	5
Slika 2.2.1. Primjeri dekubitusa od 1.- 4. stadija: <a href="http://docplayer.net/86334841-Rana-jankohancevic.html">http://docplayer.net/86334841-Rana-jankohancevic.html</a> , dostupno 15.07.2021. ....	7
Slika 2.3.1. Neutrofični ulkus: <a href="https://teachmesurgery.com/vascular/presentations/ulcers">https://teachmesurgery.com/vascular/presentations/ulcers</a> , dostupno 30.07.2021. ....	9
Slika 3.1.1. Sustav za primjenu terapije negativnim tlakom: <a href="https://ortoday.com/smith-nephews-renasystm-ez-max/">https://ortoday.com/smith-nephews-renasystm-ez-max/</a> , dostupno 18.07.2021. ....	12
Slika 5.1. Prikaz uzimanja transplantata sa zdrave kože te meshiranje transplantata za prikrivanje rane: <a href="http://se3.adam.com/content.aspx?productid=82&amp;pid=1&amp;gid=002982">http://se3.adam.com/content.aspx?productid=82&amp;pid=1&amp;gid=002982</a> , dostupno 29.07.2021. ....	12
Slika 5.2. Prikaz uspješne transplantacije kože: <a href="https://www.intechopen.com/chapters/39014">https://www.intechopen.com/chapters/39014</a> , dostupno 29.07.2021. ....	18



**IZJAVA O AUTORSTVU**  
**I**  
**SUGLASNOST ZA JAVNU OBJAVU**

Završni rad isključivo je autorsko djelo studenta koji je isti izradio te student odgovara za istinitost, izvornost i ispravnost teksta rada. U radu se ne smiju koristiti dijelovi tuđih radova (knjiga, članaka, doktorskih disertacija, magistarskih radova, izvora s interneta, i drugih izvora) bez navođenja izvora i autora navedenih radova. Svi dijelovi tuđih radova moraju biti pravilno navedeni i citirani. Dijelovi tuđih radova koji nisu pravilno citirani, smatraju se plagijatom, odnosno nezakonitim prisvajanjem tuđeg znanstvenog ili stručnoga rada. Sukladno navedenom studenti su dužni potpisati izjavu o autorstvu rada.

Ja, Marija Benjak, pod punom moralnom, materijalnom i kaznenom odgovornošću, izjavljujem da sam isključiva autorica završnog rada pod naslovom *Učinak terapije negativnim tlakom na kronične rane te plastika kože (Thiersch) kao završetak liječenja* te da u navedenom radu nisu na nedozvoljeni način (bez pravilnog citiranja) korišteni dijelovi tuđih radova.

Studentica:

Marija Benjak

(vlastoručni potpis)

Sukladno Zakonu o znanstvenoj djelatnosti i visokom obrazovanju završne radove sveučilišta su dužna trajno objaviti na javnoj internetskoj bazi sveučilišne knjižnice u sastavu sveučilišta te kopirati u javnu internetsku bazu završnih radova Nacionalne i sveučilišne knjižnice. Završni radovi istovrsnih umjetničkih studija koji se realiziraju kroz umjetnička ostvarenja objavljuju se na odgovarajući način.

Ja, Marija Benjak, neopozivo izjavljujem da sam suglasna s javnom objavom završnog rada pod naslovom *Učinak terapije negativnim tlakom na kronične rane te plastika kože (Thiersch) kao završetak liječenja* čija sam autorica.

Studentica:

Marija Benjak

(vlastoručni potpis)