

Ozljede ramena u rukometu

Mrazović, Katarina

Undergraduate thesis / Završni rad

2021

Degree Grantor / Ustanova koja je dodijelila akademski / stručni stupanj: **University North / Sveučilište Sjever**

Permanent link / Trajna poveznica: <https://um.nsk.hr/um:nbn:hr:122:654929>

Rights / Prava: [In copyright](#)/[Zaštićeno autorskim pravom.](#)

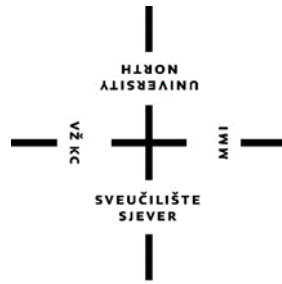
Download date / Datum preuzimanja: **2024-10-08**



Repository / Repozitorij:

[University North Digital Repository](#)





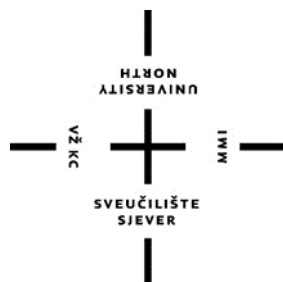Sveučilište Sjever

Završni rad br. 065/FIZ/2021

Ozljede ramena u rukometu

Katarina Mrazović, 3130/336

Varaždin, rujan 2021. godine



Sveučilište Sjever

Odjel za Fizioterapiju

Završni rad br. 065/FIZ/2021

Ozljede ramena u rukometu

Student

Katarina Mrazović, 3130/336

Mentor

Jasminka Potočnjak, mag. physioth.

Varaždin, rujan 2021. godine

Prijava završnog rada

Definiranje teme završnog rada i povjerenstva

ODJEL	Odjel za fizioterapiju		
STUDIJ	preddiplomski stručni studij Fizioterapija		
PRISTUPNIK	MRAZOVIĆ KATARINA	JMBAG	0336028110
DATUM	06.09.2021.	KOLEGIJ	Fizioterapija u sportu
NASLOV RADA	Ozljede ramena u rukometu		
NASLOV RADA NA ENGL. JEZIKU	Shoulder injuries in handball		
MENTOR	Jasminka Potočnjak, mag.physioth.	ZVANJE	predavač
ČLANOVI POVJERENSTVA	1. doc.dr.sc. Željko Jeleč, predsjednik		
	2. Jasminka Potočnjak, mag.physioth., pred., mentor		
	3. prof.dr.sc. Goran Kozina, član		
	4. dr.sc. Pavao Vlahek, v.pred., zamjenski član		
	5. _____		

Zadatak završnog rada

BROJ	065/FIZ/2021
OPIS	<p>Fizioterapeut u sportu ima nezamjenjivu važnu ulogu u smislu prevencije ozljeda, testiranja zdravstvenog problema, fizioterapijske procjene i tretmana, a sve s ciljem dobivanja najboljih mogućih sposobnosti svakog pojedinog sportaša kao i tima, a rukomet je jedan od ravijenijih timskih sportova u RH. Rukomet je sport u kojem rukometaši i rukometašice često ozljeđuju zglobove, kosti, mišiće i tetive. Najčešće ozljede su ozljede ramena koje nastaju zbog specifičnog izbačaja lopte prilikom bacanja i šutiranja. Do ozljede ramena, također može doći prilikom pada koji je neizbježan element igre. Ozljede koje su karakteristične za rukomet su: nestabilnosti ramena koje mogu biti prednje, stražnje i donje nestabilnosti, subakromijalni sindrom sraza (sindrom prenaprezanja) koji nastaje kao posljedica prekomjerne upotrebe dominantne ruke, zatim mogu nastati rupturi rotatorne manžete koje mogu biti parcijalne ili potpune te može doći do oštećenja i ozljeda tetiva duge glave bicepsa. Klinička dijagnoza ovih ozljeda postavlja se uz pomoć anamnestičkih podataka, kliničkog pregleda i rendgenskih snimka. Liječenje obuhvaća odmor i fizikalnu terapiju, lokalnu primjenu protuupalnih lijekova i kirurško liječenje. Liječenje ozljede mora započeti odmah nakon njezina nastanka kako bi se sportaš u što kraćem vremenu vratio na sportski teren. Od fizioterapijskih postupaka koristi se led, terapijski ultrazvuk, elektroterapija terapija laserom. U kasnijoj fazi, kada se bolnost smanji, izvode se vježbe za povećanje opsega pokreta te vježbe jačanja mišića rotatorne manžete. U daljnjem programu vježbanja potrebno je izvoditi preventivne vježbe te vježbe istezanja kako bi se smanjila mogućnost ponovnog nastanka ozljede.</p>

ZADATAK URUČEN 08.09.2021



Sažetak

Rukomet je sport u kojem rukometaši i rukometašice često ozljeđuju zglobove, kosti, mišiće i tetive. Najčešće ozljede su ozljede ramena koje nastaju zbog specifičnog izbačaja lopte prilikom bacanja i šutiranja. Do ozljede ramena, također može doći prilikom pada koji je neizbježan element igre. Ozljede koje su karakteristične za rukomet su: nestabilnosti ramena koje mogu biti prednje, stražnje i donje, subakromijalni sindrom sraza (sindrom prenaprezanja) koji nastaje kao posljedica prekomjerne upotrebe dominantne ruke, zatim mogu nastati rupturi rotatorne manžete koje mogu biti parcijalne ili potpune te može doći do oštećenja i ozljeda tetiva duge glave bicepsa.

Klinička dijagnoza ovih ozljeda postavlja se uz pomoć anamnestičkih podataka, kliničkog pregleda i radiološke obrade. Liječenje obuhvaća odmor i fizikalnu terapiju, lokalnu primjenu protuupalnih lijekova i kirurško liječenje. Liječenje ozljede mora započeti odmah nakon njezina nastanka kako bi se sportaš u što kraćem vremenu vratio na sportski teren. Od fizioterapijskih postupaka koristi se led, terapijski ultrazvuk, elektroterapija, terapija laserom. U kasnijoj fazi, kada se bolnost smanji, izvode se vježbe za povećanje opsega pokreta te vježbe jačanja mišića rotatorne manžete. U daljnjem programu vježbanja potrebno je izvoditi preventivne vježbe, te vježbe istezanja kako bi se smanjila mogućnost ponovnog nastanka ozljede.

Ključne riječi: rukomet, ozljede ramena, rehabilitacija, vježbe

Summary

Handball is a sport in which handball players often injure joints, bones, muscles and tendons. The most common injuries are shoulder injuries that occur due to the specific throwing of the ball when throwing and shooting. A shoulder injury can also occur during a fall which is an inevitable element of the game. Injuries that are characteristic of handball are: shoulder instabilities which can be front, back and lower, subacromial collision syndrome (overexertion syndrome) which occurs as a result of excessive use of the dominant arm, then rotator cuff ruptures can occur which can be partial or complete and can damage and injury to the tendon of the long head of the biceps.

The clinical diagnosis of these injuries is made with the help of anamnestic data, clinical examination and radiological processing. Treatment includes rest and physical therapy, topical application of anti-inflammatory drugs, and surgical treatment. Treatment of the injury must begin immediately after its occurrence in order for the athlete to return to the sports field as soon as possible. From physiotherapeutic procedures, ice, therapeutic ultrasound, electrotherapy, laser therapy are used. At a later stage, when the pain decreases, exercises to increase the range of motion and exercises to strengthen the muscles of the rotator cuff are performed. In the further exercise program, it is necessary to perform preventive exercises and stretching exercises in order to reduce the possibility of recurrence of the injury.

Key words: handball, shoulder injuries, rehabilitation, exercises

Popis korištenih kratica

art.- zglob (lat. articulatio)

DNA- deoksiribonukleinska kiselina

engl.- engleski

Hz- herc

lat.- latinski

lig.- ligament (lat. ligamentum)

ligg.- ligamenti (lat. ligamenta)

MHz- megaherc

mL- mililitara

m.- mišić (lat. musculus)

tzv.- takozvani

tj.- to jest

UZV- ultrazvuk

TENS- transkutana električna nervna stimulacija

Sadržaj

1.Uvod.....	1
2.Razrada.....	2
2.1.Rukomet.....	2
2.2.Anatomija ramena.....	3
2.2.1.Mišići ramena.....	5
2.3.Biomehanika ramena.....	6
2.4.Sindrom bolnog ramena.....	8
2.4.1.Nestabilnost ramena.....	9
2.4.2.Subakromijalni sindrom sraza.....	10
2.4.3.Rupture tetiva rotatorne manžete.....	12
2.4.4.Oštećenja i ozljede tetiva duge glave bicepsa.....	13
2.5.Pristup bolesniku s bolnim ramenom.....	14
2.6.Cilj rehabilitacije bolnog ramena.....	17
2.7.Rehabilitacija bolnog ramena.....	17
2.7.1.Krioterapija.....	19
2.7.2.Terapija ultrazvukom.....	19
2.7.3.Elektroterapija.....	20
2.7.4.Terapija laserom.....	21
2.7.5.Pendularne (Codmanove vježbe).....	22
2.7.6.Vježbe povećanja opsega pokreta.....	22
2.7.7.Vježbe jačanja mišića ramena.....	25
3.Zaključak.....	27
4.Literatura.....	28

1. Uvod

Rukomet je ekipni sport, u kojem na jednoj strani igra 6 igrača i vratar, protiv isto tako formirane protivničke ekipe. Glavni cilj ovog sporta je postići više golova od protivničke ekipe unutar 60 minuta. Rukometna utakmica se sastoji od napada i obrane. Svaki pojedini igrač ima određenu ulogu na terenu koju mora izvršiti. Pogodak se postiže ubacivanjem lopte u protivnički gol. Ekipa koja postigne više golova je pobjednik i osvaja 2 boda ako se radi o natjecateljskoj utakmici. Svakoj ekipi je cilj postići što više, odnosno primiti što manje golova.

Pošto je rukomet izuzetno brz i dinamični sport, te s čestim fizičkim kontaktima ozljede su neizbježne. Najčešće ozljede su ozljede ramena. Specifičan izbačaj lopte, kontakt, te anatomske značajke ramenog zgloba razlog su velikom broju traumatskih ozljeda ramena u ovom sportu. Akutne ozljede ramena najčešće nastaju tijekom bacanja lopte te tijekom pada. Rame može biti nestabilno u bilo kojem smjeru, a najčešća je prednja nestabilnost. Nestabilnost ramena kod rukometaša se odnosi na glenohumeralni, akromioklavikularni te posebno na sternoklavikularni zglob. Kod prednje nestabilnosti ramena glava humerusa je subluksirana ili luksirana ispred glenoida. Iščašenje ramena je najteža ozljeda ramena u rukometu. Najčešće dolazi u fazi šuta kada obrambeni igrač djeluje na ruku kojom se izbacuje lopta sa strane ili pozadi. Kod rukometaša zbog prekomjernog korištenja dominantne ruke pri bacanju lopte dolazi do impingement sindroma.

Klinička dijagnoza ovih ozljeda postavlja se na temelju anamnestičkih podataka, kliničkog pregleda i radiološke obrade. Liječenje obuhvaća odmor i fizikalnu terapiju, lokalnu primjenu protuupalnih lijekova te kirurško liječenje. Također se izvode vježbe jačanja mišića rotatorne manžete te vježbe za povećanje opsega pokreta. Kako bi se smanjila mogućnost ozljeda ramena potrebno je izvoditi preventivne vježbe.

2. Razrada

Pošto je rukomet brz i dinamičan sport ozljede su neizbježne. Najčešće su ozljede ramena. Specifičan izbačaj lopte, kontakt, te anatomske značajke ramenog zgloba razlog su velikom broju traumatskih ozljeda ramena u rukometu.

2.1. Rukomet

Bavljenje sportom je široko poznat način promicanja zdravlja. Za zdravlje je potrebno uravnoteženo vježbanje i zdrava i kvalitetna prehrana [1]. Međutim, većina sportova uzrokuju različite ozljede, od ozljede kostiju, mišića do ozljede zglobova.

Rukomet je igra loptom između dviju ekipa u kojoj se lopta vodi, dodaje i ubacuje rukom u protivnički gol [2]. Današnji rukomet se igra sa sedam igrača koje čine šest igrača u polju i vratar. Ovo je novija varijanta igre koja se razvila iz tzv. velikog rukometa. Rukometna utakmica se igra na terenu dimenzije 40 x 20 metara s golom dimenzije 3 x 2 metra. Utakmica traje 2 x 30 minuta s odmorom od 10 do 15 minuta.

Rukomet je zbog svog zabavnog karaktera, brze igre, sve veće medijske popularnosti i praćenosti jedan od najgledanijih sportova današnjice. Rukomet je ekipna kontaktna igra s loptom u kojoj su ozljede kao i u svakom drugom sportu sastavni dio igre. Rukomet je sport u kojem su zastupljena tri osnovna pokreta, a to su trčanje, bacanje i skakanje tako da su i ozljede koje nastaju vezane za te oblike kretanja. Dakle, rukomet je kontaktna igra u kojoj se u cilju postizanja sportskog rezultata djeluje dopuštenim izravnim kontaktom na protivničkog igrača te što je veća brzina igre, snaga i težina igrača dolazi do mogućnosti ozljeđivanja igrača [3]. Rukometaši i rukometašice najčešće ozljeđuju donje ekstremitete, zatim slijede ozljede šake te lakatnog i ramenog zgloba. Među najčešćim ozljedama donjih ekstremiteta ubrajaju se ozljeda prednje ukrižene sveze koljena i uganuće gležnja. Zbog svoje sve brže igre, zahtjevnijih napadačkih i obrambenih zadataka, sve većeg broja treninga i njihove opsežnosti, rukomet je jedan od najgrubljih sportova današnjice s velikim postotkom ozljeda [3]. Ozljede su kao u svim sportovima pa tako i u rukometnu neizbježan dio igre. Pravovremenim uočavanjem problematike posturalnih disbalansa može se na vrijeme smanjiti ili spriječiti velik broj ozljeda i oštećenja kod sportaša.

Sportskom fizioterapeutu je jako važno da dobro poznaje rukometne tehnike i pravila kako bi pravovremeno dobio uvid o mogućem nastanku sindroma prenaprezanja,

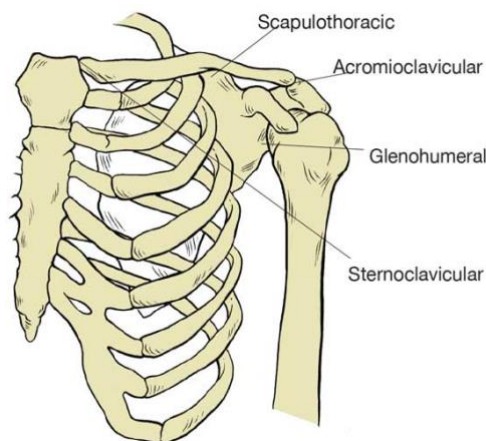
kasnijih oštećenja ili ozljeda te na vrijeme obavio razgovore sa sportašima o njihovim posturalnim deficitima, obavijestio i druge članove stručnog stožera o sportaševoj problematici te na vrijeme reagirao i krenuo s ispravljanjem istih [3]. Sportske su ozljede u rukometu najčešće akutnog karaktera, ali nepravilnom dijagnostikom, liječenjem ili zanemarivanjem boli i problema kod takvih ozljeda, ozljede postaju kronične. Do svih ovih ozljeda dolazi zbog pretreniranosti sportaša, neadekvatnih treninga, udarca u određeni ekstremitet, krivih doskoka, nepravilnog izvođenja pokreta, a veliku ulogu u nastanku ozljede ima i umor i motivacija samog igrača.

Uz natjecateljski karakter, sportski trening i sport općenito trebalo bi promovirati i zdrav način života koji unapređuje i štiti naše zdravlje. Pošto zdravlje predstavlja jedan od uvjeta za sudjelovanje u sportskim aktivnostima, bilo bi logično da je jedan od temeljnih zadataka treninga poboljšanje zdravlja, jačanje najslabijih i najizloženijih dijelova tijela, odnosno njegovo samo preventivno djelovanje.

Sportska ozljeda nastaje prilikom određene sportske aktivnosti. Takva vrsta ozljede odnosi se na svako oštećenje tkiva koje je nastalo u ograničenom i određenom vremenu. Pojam sportske ozljede u širem smislu obuhvaća sve ozljede koje su nastale prilikom bilo kakve kineziološke aktivnosti, kao što su treninzi, natjecanja ili sama rekreacija, dok sportska ozljeda u užem smislu predstavlja tipičnu ozljedu za pojedinu sportsku granu prema učestalosti i mehanizmu nastanka [4].

2.2. Anatomija ramena

Rameni zglob je viseći zglob, specifičnih anatomske osobine koje mu omogućuju veliku gibljivost. Rame je najpokretljiviji zglob u ljudskom tijelu zahvaljujući nesrazmjeru zglobnih tijela i obilatosti zglobne kapsule [5]. To ga ujedno i čini relativno nestabilnim zglobom, posebno osjetljivim na ozljede. Rameni se obruč sastoji od kostiju, mišića, ligamenata i tetiva. Kostiju koje čine rameni zglob su humerus, skapula i klavikula. Nadlaktična kost ili humerus se nalazi s prednje i donje strane ramena te je ujedno i najveća kost ramenog zgloba. Lopatica ili skapula se nalazi na stražnje dijelu ramena. Ključna kost ili klavikula smještena je na gornjem dijelu ramena. Kao funkcionalnu cjelinu rame čine 4 zgloba: glenohumeralni, akromioklavikularni, skapulotorakalni i sternoklavikularni zglob [5]. Oni omogućuju maksimalnu pokretljivost ruke u odnosu na tijelo zbog svoje međusobne usklađenosti i povezanosti [6]. Oštećenjem bilo kojeg od njih, njegova funkcija se smanjuje [7]. Na slici 2.2.1. prikazani su zglobovi koji čine rame.



Slika 2.2.1. Prikazuje 4 zglobova koji čine rame. Izvor: <https://www.whitehartclinic.co.uk/blog/shoulder-problems>

Articulatio glenohumeralis je najveći te ujedno i glavni zglob u području ramena. *Cavitas glenoidalis*, kontaktno zglobno tijelo, smješteno je u lateralnom kutu lopatice. Pošto je rub čašice slabo izražen, a sama zglobna ploha je izrazito plitka, nadopunjuje ga rubna hrskavica, *labrum glenoidale* [7]. Konveksno zglobno tijelo predstavlja glava nadlaktične kosti, *caput humeri*. Zglob je obavijen širokom i tankom zglobnom kapsulom [8]. *Lig. coracohumerale*, *ligg. glenohumeralia*, *lig. coracoglenoidale* i *lig. transversum humeri* čine ligamentarni aparat zgloba. Sveze su slabe te gotovo da nema ligamentarne kontrole pokreta u samom zglobu [8]. *Bursae synoviales*, sinovijalne vreće leže na mjestima gdje se tetive mišića trljaju uz kost, ligamente ili uz druge tetive, ili ispod kože gdje se nalaze druge koštane izbočine [7].

Rameni zglob odupire se opterećenjima svojim stabilizirajućim mehanizmom. Razlikujemo statičke i dinamičke stabilizatore te osteofibrozni zaštitni krov (*akromion*, *lig. coracoacromiale*, *processus coracoideus*). Ligamentarno-labralni kompleks je statički stabilizator koji svojim djelovanjem sprječava prekomjerni pomak glave humerusa. Rotatorna manžeta je dinamički stabilizator. Rotatornu manžetu oblikuju *m. supraspinatus*, *m. infraspinatus*, *m. subscapularis* i *m. teres minor*. Tetiva supraspinatusa pokriva gornju stranu kapsule te je to ujedno i mjesto tzv. kritične zone gdje najčešće nastaje ruptura rotatorne manžete. Tetiva subskapularisa pojačava prednju stranu kapsule, dok stražnju stranu pojačava tetiva infraspinatusa i teres minor. Mišići rotatorne manšete svojim djelovanjem dinamički stabiliziraju rame te prilikom kretanja centriraju i fiksiraju glavu humerusa u zglobnu čašicu.

Zbog svoje je nestabilnosti glenohumeralni zglob osjetljiv na ozljede. Prednji i donji dio ramenog zgloba se ističu kao najslabije točke. To su mjesta gdje se najčešće događaju iščašenja i gdje je zglob najslabije osiguran [7].

Articulatio sternoclaviculare je jedini zglobni spoj gornjeg ekstremiteta za trup. *Facies articularis sternalis* ključne kosti je konveksno zglobno tijelo, a *incisura clavicularis* na prsnoj kosti je konkavno zglobno tijelo [8]. Zglob je obavijen debelom, ali labavom zglobnom čahuricom. *Lig. sternoclaviculare anterius et posterius*, *lig. costoclaviculare* i *lig. interclaviculare* su sveze koje pojačavaju zglobnu čahuru [9]. *Art. sternoclaviculare* kuglasti je zglob u kojem su moguće sve kretnje te ima bitnu ulogu pri svim kretnjama ramenog obruča i ruke.

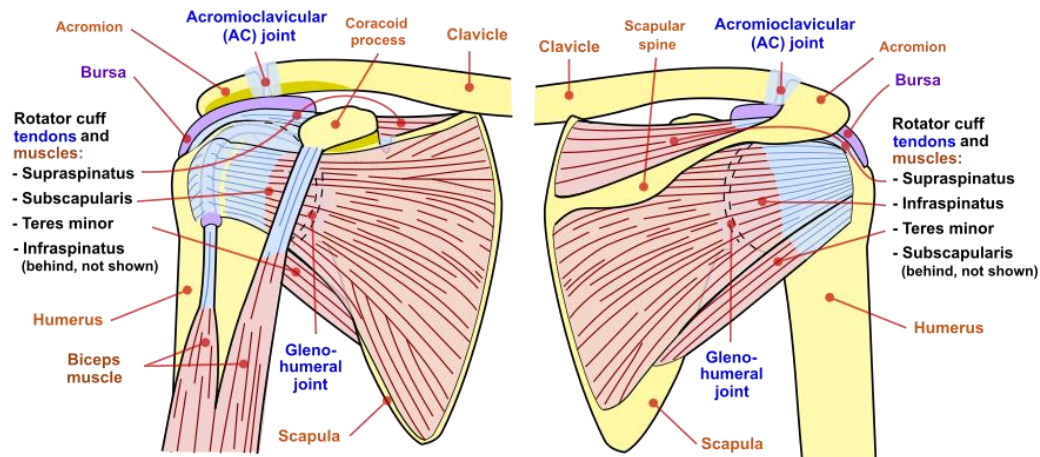
Articulatio scapulothoracalis se nalazi između stražnje stjenke prsne kosti i lopatice. Pošto nije pravi zglob nema izravnog kontakta zglobnih tijela niti zglobne čahure. Sam zglob omogućuje pokretljivost lopatice naspram stražnje stjenke prsnog koša te time doprinosi cjelokupnoj pokretljivosti ramena [10].

Articulatio acromioclavicularis je ravni zglob između ključne kosti i lopatice te čini najvišu točku ramena [8]. U građi zgloba sudjeluju zglobne plohe na lateralnoj strani ključne kosti i na akromionu. Te su zglobne plohe ovalne i ravne i presvučene tankom hrskavicom. Zglobni kolut, *discus articularis*, smješten je u kosoj zglobnoj šupljini. Zglob izvana obavlja tanka i široka zglobna kapsula. *Lig. Acromioclaviculare* i *lig. coracoclaviculare* kojega čine dvije sveze *lig. conoideum* i *lig. Trapeziodeum* i grade ligamentarni aparat akromioklavikularnog zgloba. Ove sveze ograničavaju pokrete u zglobu te ga čine zglobom s malom pokretljivošću [8].

2.2.1. Mišići ramena

U pokretima loptice i ramenog zgloba sudjeluju mišići ramena. Mišići polaze s ključne kosti, lopatice, prednjeg dijela prsne kosti i predjela leđa te se hvataju na nadlaktičnu kost, a obavijeni su fascijom. Podijeljeni su u prednju, lateralnu i stražnju skupinu mišića. U prednju skupinu mišića spadaju *m. subskapularis*, *m. subclavius* i *m. pectoralis major et minor*, u lateralnu *m. deltoideus* i *m. supraspinatus*, dok u stražnju skupinu spadaju *m. infraspinatus*, *m. teres major et minor* i *m. latissimus dorsi*. Kod funkcije ramenih mišića niti jedan mišić ne radi samostalno što znači da jedan mišić započinje kretnju, a drugi je nastavlja. Dok se jedni kontrahiraju, drugi se istežu i time utječu na izvođenje pokreta [9]. Mišići ramena i kretnje u kojima sudjeluju prikazani su u

tablici 2.2.1.1. [8]. U sinergističkom odnosu pridonose skladu kretnji gornjeg ekstremiteta. Slika 2.2.1.1. prikazuje anteriorni i posteriorni prikaz ramena.



Slika 2.2.1.1. Prednji i stražnji prikaz ramena. Izvor: <https://bs.wikipedia.org/wiki/Rame>

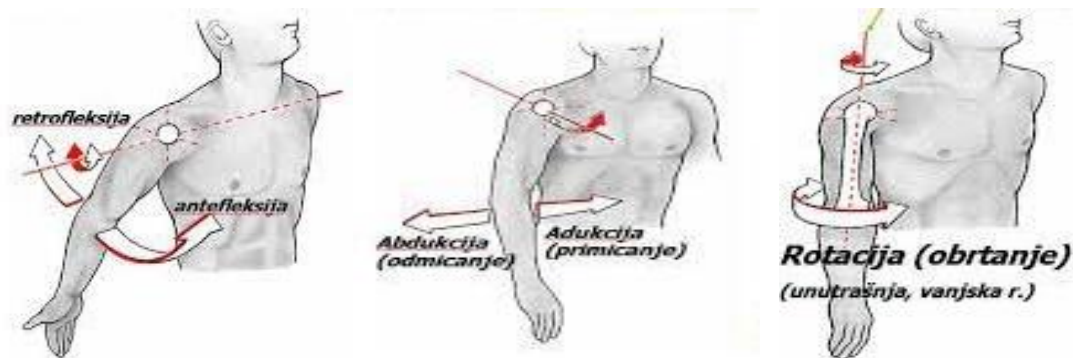
POKRET	MIŠIĆ
abdukcija	<i>m. deltoideus, m. Supraspinatus</i>
addukcija	<i>m. pectoralis major, m. latissimus dorsi</i>
antefleksija	<i>m. pectoralis major (pars clavicularis), m. deltoideus (pars clavicularis), m. Coracobrachialis</i>
retrofleksija	<i>m. deltoideus (pars spinalis), m. latissimus dorsi, m. pectoralis major (pars sternocostalis)</i>
vanjska rotacija	<i>m. deltoideus (pars spinalis), m. infraspinatus, m. teres minor</i>
unutarnja rotacija	<i>m. pectoralis major, m. deltoideus (pars clavicularis), m. latissimus dorsi, m. Subscapularis</i>

Tablica 2.2.1.1. Mišići ramena i pokreti u kojima sudjeluju. Izvor: J. Krmpotić-Nemanić, A. Marušić: Anatomija čovijeka, Medicinska Naklada, Zagreb, 2007.

2.3. Biomehanika ramena

Na opseg pokreta u ramenu utječe pokretljivost zglobova ramenog obruča, a prvenstveno glenohumeralnog zgloba koji se smatra glavnim zglobovom u području ramena. Oštećenje i ozljeda jednog od njih smanjuje funkcionalnu cjelinu samog ramenog zgloba. Rameni zglob je kuglasti zglob čiji se centar, oko kojeg se zglob rotira, poklapa s centrom glave humerusa [8]. Kroz rame se mogu projicirati 3 osovine oko kojih se izvode osnovne

kretnje u ramenu. To su transverzalna, sagitalna i vertikalna os. Pokreti koji su mogući u ramenom zglobovima su: abdukcija i addukcija, antefleksija i retrofleksija, unutarnja i vanjska rotacija te složena kretnja cirkumdukcija, koja ujedinjuje sve navedene pokrete. Oko transverzalne osi mogući su pokreti antefleksije i retrofleksije. Antefleksija se izvodi odmicanjem ruke prema naprijed, a čistom antefleksijom smatra se pokret ruke do horizontalne linije sprijeda. Podizanjem ruke iznad horizontale (150° - 170°) uz sudjelovanje ramenog obruča nastaje pokret elevacije, a potpuna se elevacija (180°) izvodi uz dorzalnu ekstenziju kralježnice. Retrofleksija se izvodi odmicanjem ruke prema natrag. Ovaj pokret ima ograničenu kretnju (40° - 50°) zbog ovijenosti zglobne kapsule oko vrata humerusa što sprječava daljnju retrofleksiju [6]. Oko sagitalne osi vrše su pokreti abdukcije i addukcije. Abdukcija je odmicanje ruke od trupa do 90° , a nastavak ovoga pokreta (90° - 180°) naziva se elevacija. Prvih 15° abdukcije započinje *m. supraspinatus*, dok *m. deltoideus* nastavlja pokret do 90° . Daljnja radnja je onemogućena jer dolazi do sudara velikog tuberkula humerusa o krov ramenog zgloba. Izvođenje daljnje abdukcije moguće je uz sudjelovanje ramenog obruča (150°), točnije uz pomoć skapulotorakalnog i sternoklavikularnog zgloba [8]. Pokret addukcije u ovoj osi je primicanje ruke trupu do 45° . Oko vertikalne osi izvode se pokreti unutarnje i vanjske rotacije. Unutarnja rotacija je kretanje nadlaktice prema unutra (70° - 90°), a vanjska rotacija je okretanje nadlaktice u suprotnom smjeru, prema van (90°) [11]. U djelomičnoj antefleksiji, abdukciji i vanjskoj rotaciji rameni zglob se nalazi u srednjem neutralnom položaju [8]. Srednji, neutralni položaj je onaj u kojem su svi dijelovi zglobne kapsule podjednako rasterećeni. Rameni se zglob, što se tiče trošenja u usporedbi sa zglobovima kuka, manje troši jer su mehaničke sile između zglobnih tijela slabije. Naravno, to je zbog toga što zglob kuka nosi veće opterećenje od samog zgloba ramena. Zbog slabijih mehaničkih sila u zglobovima ramena pojava osteoartritisa je manja u usporedbi sa zglobovima kuka [11]. Za obavljanje svakodnevnih aktivnosti potreban je funkcionalan opseg pokreta koji za unutarnju rotaciju iznosi 0° - 45° . Puni opseg pokreta za navedeni pokret iznosi 90° . U tablici 2.3.1. prikazan je normalni opseg pokreta za zglob ramena.



Slika 2.3.1. Pokreti u ramenom zglobu (antefleksija, retrofleksija, abdukcija, adukcija, vanjska i unutarnja rotacija). Izvor: <https://hns-cff.hr/files/documents/4368/anatomija%20%20uefa%20b.pdf>

POKRET	STUPNJEVI
antefleksija	90° i 180° (uz elevaciju)
retrofleksija	45° - 50°
abdukcija	90° i 180° (uz elevaciju)
adukcija	do 45°
vanjska rotacija	90° (uz abdukciju)
unutarnja rotacija	70°-90° (uz abdukciju)

Tablica 2.3.1. Normalan opseg pokreta u ramenom zglobu. Izvor: I. Babić: Rehabilitacija pacijenta sa smrznutim ramenom, Završni rad, Sveučilište u Splitu, Split, 2014.

2.4. Sindrom bolnog ramena

Bolno rame je karakterizirano bolovima u području zgloba ramena te ograničenim kretanjama u samom zglobu. Iskustva s boli u području ramena ima više od 20% odraslih i mnogi od njih posjećuju liječnike zbog boli koja ih ograničava u svakodnevnim aktivnostima. Pojedine promjene u ramenu vezane su uz dob bolesnika. Biomehaničkim uzrocima boli u ramenu skloniji su bolesnici mlađi od 30 godina. Pod biomehaničke uzroke boli spadaju tendinitisi i atraumatske nestabilnosti. Kod starijih se bolesnika javljaju simptomi koji su vezani uz tzv. „trošenje“ kosti i pridruženih mišića, tetiva i ligamenata. Najčešće bolesti i oštećenja koja se podrazumijevaju pod terminom bolno rame su: nestabilnost ramena, artroza akromioklavikularnog zgloba, artroza humeroskapularnog zgloba, subakromijalni sindrom sraza (impingement sindrom), kalcificirajući tendinitis (najčešće tetive supraspinatusa), subakromijalni/subdeltoidni burzitis, rupture tetiva rotatorne manšete, ozljede i oštećenja tetive duge glave bicepsa te adhezivni kapsulitis ili

„smrznuto“ rame [7]. Prije početka rehabilitacije neophodno je postaviti ispravnu dijagnozu kako bismo pacijentu pomogli, a ne odrekli krivim načinom liječenja. Najčešće aficirana struktura u ramenom zglobu je rotatorna manžeta koju čine *m. supraspinatus*, *m. infraspinatus*, *m. teres minor* i *m. subscapularis*, dok je vodeći uzrok ozljede rotatorne manžete subakromijalni sindrom sraza (impingement sindrom). Bol u predjelu ramena karakteristika je ovog sindroma. Spontana bol je lokalizirana u području proksimalnog dijela nadlaktice, točnije u projekciji hvatišta deltoidnog mišića. Karakteristika ovog sindroma je i ograničenost pokreta na što se pacijenti žale jer više ne mogu normalno obavljati radnje koje su do sada radili.

2.4.1. Nestabilnost ramena

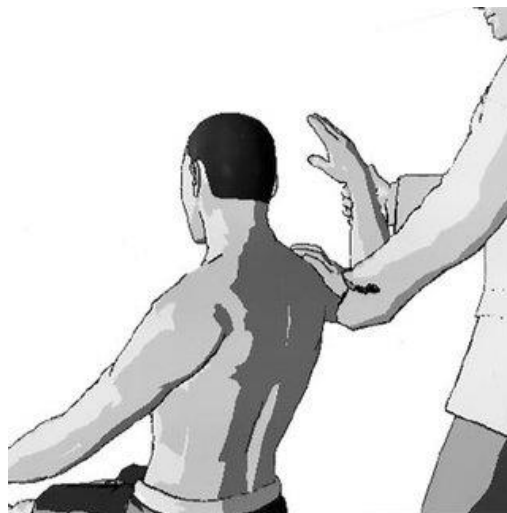
Zbog vrlo labave zglobne kapsule i izrazitog nesrazmjera između zglobnih tijela [12], rameni zglob je najviše podložan iščašenjima ili dislokacijama. To je posebice izraženo kod sportskih aktivnosti kao što je izbačaj lopte u rukometu. Kako bi se pristupilo odgovarajućem tijeku rehabilitacije, važno je znati o kojoj se vrsti ramene nestabilnosti radi. Ona se određuje prema jednostavnoj kvalifikaciji s obzirom na smjer i stupanj dislokacije te uzrok i njezinu učestalost [7]. Vrstu ramene nestabilnosti prikazuje tablica 2.4.1.1.

STUPANJ	SMJER	UZROK	UČESTALOST
subluksacija	prednja	Traumatska	Akutna
potpuna luksacija	stražnja	Atraumatska	Kronična
	donja		
	višesmjerna		

Tablica 2.4.1.1. Jednostavna klasifikacija nestabilnosti ramena. Izvor: N. Čičak, M. Pećina (ur.): Rame i nadlaktica, Ortopedija, Zagreb: Naklada Ljevak, 2004.

Kod subluksacije glava humerusa ne iskače u potpunosti iz glenoida [12]. Kada se dogodi luksacija ili dislokacija, tada više ne postoji kontakt između zglobnih tijela. Dislokacija može biti prednja, stražnja, donja i višesmjerna. Najčešća je prednja nestabilnost ramena. Donja nestabilnost je najčešće u kombinaciji s prednjom ili stražnjom i tada se govori o višesmjernoj nestabilnosti ramena [7]. Trauma se ističe kao vodeći uzrok nestabilnosti ramenog zgloba. Pad na ispruženu ruku ili direktno na rame najčešći je uzrok prednje luksacije ramena. Takvi padovi su česti u rukometu pa postoji velika opasnost od navedene luksacije ramenog zgloba. Kod prednje luksacije nastale traumom susrećemo

Bankartovu leziju, koja nastaje odvajanjem anteriorno-inferiornog dijela labruma od glenoida. Isto tako, kod prednje dislokacije susrećemo Hill-Sachsovu leziju koja nastaje tako što se glava humerusa nabija na prednji rub glenoida pri čemu nastaje defekt na posterolateralnom dijelu glave nadlaktične kosti. Veće su mogućnosti da Bankartova i Hill-Sachsova lezija dolaze u paru, nego da će biti izolirane ozljede. Klinička slika nestabilnosti ramenog zgloba ovisi o vrsti nestabilnosti. Kod prednje nestabilnosti ramena, pacijent osjeća bol te pridržava ruku uz tijelo u vanjskoj rotaciji i umjerenoj abdukciji. U usporedbi sa zdravom stranom, može se primijetiti izbočenje na prednjem dijelu ramena. Palpacijom se utvrđuje da je rameni zglob prazan jer se glava nadlaktične kosti nalazi u deltopektoralnom žlijebu. Uz anamnezu i klinički pregled, standardni rendgen i UZV dovoljni su za postavljanje dijagnoze. Ispitivanje pasivnih kretnji je onemogućeno zbog prisutnosti jake boli kod pacijenta. Test straha (engl. apprehension test) pozitivan je u slučaju prednje nestabilnosti, a izvodi se tako što pacijent digne ruku u abdukciju i vanjsku rotaciju pri čemu fizioterapeut stoji iza pacijenta te jednom rukom fiksira lopaticu, a palcem druge ruke gura glavu nadlaktične kosti prema naprijed (slika 2.4.1.1.). Navedeni test je pozitivan ako pacijent osjeća nelagodu i bol.



Slika 2.4.1.1. Test straha za prednju nestabilnost ramena. Izvor:

https://www.researchgate.net/figure/Depiction-of-Rowe-s-apprehension-test_fig1_10852038

2.4.2. Subakromijalni sindrom sraza

Subakromijalni sindrom sraza kliničko je stanje u kojem dolazi do kompresije mišića rotatorne manžete i tetive duge glave bicepsa između velikog tuberkula humerusa i korakoakromijalnog luka. Korakoakromijalni luk čine akromion, akromioklavikularni zglob, korakoakromijalni ligament i korakoidan nastavak. Kada je ruka u abdukciji veliki

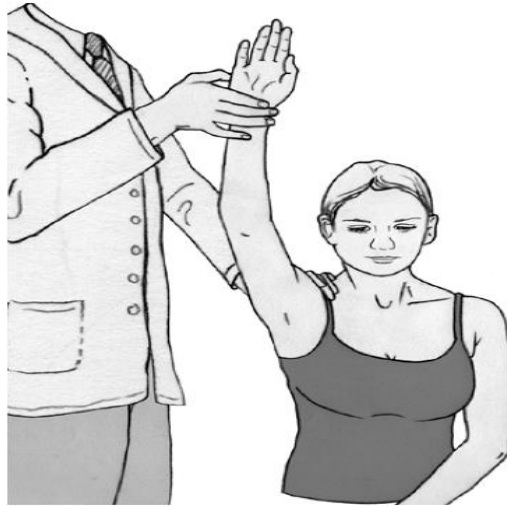tuberkul udara u prednji rub akromiona. Aktivnosti u kojima je ruka u položaju abdukcije, fleksije i vanjske rotacije naziva se položaj za sudar ili „impingement position“. Pod te aktivnosti spadaju aktivnosti svakodnevnog života kao što su pranje prozora, bojanje zidova te razni sportovi tenis, odbojka, vaterpolo, plivanje, rukomet te mnogi drugi bacački sportovi u kojima je ruka u karakterističnom položaju abdukcije, fleksije i vanjske rotacije. Također, područje trenja tetiva je ujedno i mjesto najslabije krvne opskrbe tetive supraspinatusa te se naziva područje kritične zone. Nalazi se oko 1 centimetar proksimalno od hvatišta tetive na veliki tuberkul humerusa. Trenje je najblaži oblik ozljede koje rezultira krvarenjem i edemom. Ako se trenje nastavi može doći do malenih ruptura koje prati stvaranje ožiljka, kalcifikacija tetiva te fibrokartilagnoza metaplazija. Ako dođe do pogoršavanja simptoma moguć je razvoj fibroze i tendinitisa (upala tetive). Kod osoba koje imaju smanjenu sposobnost cijeljenja može doći do širenja mikroskopskih ruptura [13]. Do nastanka osteofita te pojave ruptura tetiva dolazi ako se kompresija nastavi. U tablici 2.4.2.1. prikazana je podjela oštećenja rotatorne manžete po Neeru [13].

STUPANJ	DOB	KLINIČKE POSLJEDICE	LIJEČENJE
I-edem, krvarenje	<25	reverzibilne	Konzervativno
II-fibroza, tendinitis	25-40	bol pri aktivnosti	subakromijalna dekompresija
III-osteofiti, ruptura	>40	onesposobljenje	subakromijalna dekompresija i sanacija tetive

Tablica 2.4.2.1. Podjela oštećenja rotatorne manžete po Neeru. Izvor: C.S. Neer, E.L. Flatow, O. Lech: Tears of the rotator cuff: Long term result of anterior acromioplasty and repair, Orthop Trans., 1988.

Dakle, po Neeru razlikujemo 3 stupnja oštećenja rotatorne manžete. I. stupanj karakterizira edem i krvarenje zbog preopterećenja, II. stupanj karakterizira razvoj fibroze i tendinitisa (subakromijalna burza je zadebljana i fibrozno promijenjena), dok III. stupanj karakterizira ruptura rotatorne manžete, tetive bicepsa te koštana promjena na velikom tuberkulumu i akromionu. Bolesnici se žale na bol pri podizanju ruke iznad razine ramena te na nemogućnost spavanja na bolesnoj strani. Za razliku od pasivne elevacije, aktivna elevacija je neugodnija i pacijenta jače boli. Impingement znak ili Neerov znak pozitivan je u slučaju subakromijalnog sindroma sraza. Neerov znak izvodi se tako što se ruka pacijenta jednom rukom abducira i elevira, a drugom rukom se pritišće lopatica (slika 2.4.2.1.). Ako se javi bol pri udaru velikog tuberkula o akromion ovaj test je pozitivan. Kako bi se znalo

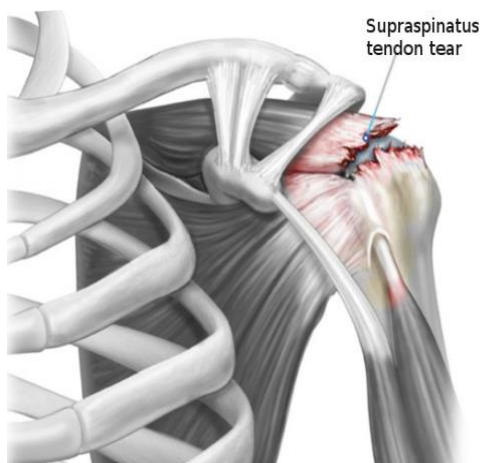
radi li se o sindromu sraza ili nekom drugom oštećenju, subakromijalno se injicira 10mL lokalnog anestetika te ako pacijent dignu ruku bez većih poteškoća, impingement-test je pozitivan [7].



Slika 2.4.2.1. Impingement znak ili Neerov znak. Izvor: <https://musculoskeletalkey.com/the-rotator-cuff/>

2.4.3. Rupture tetiva rotatorne manžete

Oštećenja rotatorne manžete nastaju u perifernom dijelu, u blizini hvatišta tetive supraspinatusa za veliki tuberkul humerusa (slika 2.4.3.1.). Rupture se javljaju kod aktivnosti koje zahtijevaju upotrebu ruke iznad visine glave ili zanimanja koja zahtijevaju podizanje teškog tereta iznad razine ramena te kod udarca ili pada na ruku. Tetive su jake, ali prekomjernim korištenjem one slabe te postupno nastaju rupturi. Razlikujemo parcijalne i potpune rupturi rotatorne manžete ramena. Tetiva koja je stanjena i istrošena na mjestu hvatišta s akromionom te na mjestu kritične zone označava parcijalnu rupturu [14]. Parcijalna ruptura može se nalaziti na zgloboj strani manžete, intratetivno tj. u središnjem dijelu te na površinskoj burzalnoj strani rotatorne manžete.



Slika 2.4.3.1. Ruptura tetive supraspinatusa. Izvor:

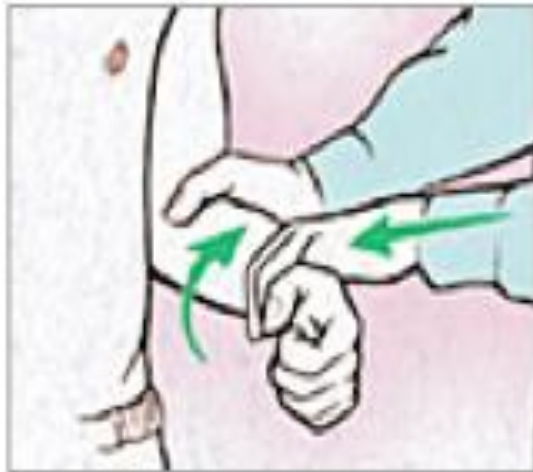
<https://www.statpearls.com/ArticleLibrary/viewarticle/28652>

Kod potpune ruptur tetive rotatorne manžete, postoji izravna komunikacija između zglobne šupljine i subakromijalne ili subdeltoidne burze. Oštećenja rotatorne manžete uglavnom nastaju traumama ili degenerativnim promjenama. Postoje akutne i kronične ruptur tetiva rotatorne manžete. Akutne ruptur javljaju se kod mlađih osoba zbog preopterećenja poslom ili sportom u kojem je ruka u položaju iznad glave, dok se kronične ruptur javljaju kod starijih osoba kao posljedica degenerativnih promjena tetiva. Kod izvođenja unutarnje ili vanjske rotacije javlja se bol i slabost, pošto je kod ovih pokreta rotatorna manžeta najviše aktivirana. Kod potpune ruptur supraspinatusa bolesnik osjeća bol u položaju abdukcije, ima smanjen opseg pokreta te karakteristične krepitacije u subakromialnom prostoru. Bolesnik kod potpune ruptur supraspinatusa i infraspinatusa ne može aktivno napraviti pokret abdukcije, a bolovi i krepitacije prisutni su i kod pasivnog pokreta. Također, pokret vanjske rotacije je onemogućen. Kod potpune ruptur duge tetive bicepsa u pokretu antefleksije dolazi do nagnjećenja tetive od strane akromiona. Također, dolazi do pojave „Popeyevog znaka“ zbog spuštanja trbuha mišića. Masivna ruptur tetiva rotatorne manžete nastaje kada u ramenu popucaju sve tetive. Bolesnik kod ove ruptur ne može sam podići ruku. Pokušaj pasivnih kretanja je bolan. Pozitivan je znak padajuće ruke (engl. drop arm znak) jer kada ispitivač podigne pacijentovu ruku u abdukciju do 90° ona padne kao da je paralizirana.

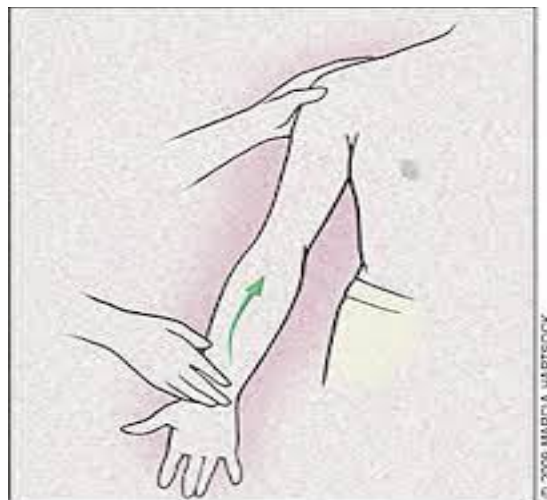
2.4.4. Oštećenja i ozljede tetive duge glave bicepsa

Bicipitalni tendinitis nastaje kao posljedica trenja tetive unutar intertuberkularne brazde, pri čemu nastaje sinovijalna reakcija sa oteklinom. Najčešći uzrok upale tetive bicepsa je subakromijalni sindrom sraza jer kada je ruka u položaju elevacije i rotacije dolazi do kompresije tetivi duge glave bicepsa među koštanim segmentima ramenog zgloba [5]. Upala može biti samostalna pa govorimo o tendinitisu ili zajedno s upalom tetivne ovojnice tj. tenosinovitis. Ako dođe do širenja upale tetive i njezine ovojnice na zglobnu kapsulu može se razviti sindrom akutnog bolnog ramena [8]. U slučaju traume može nastati ruptur tetive duge glave bicepsa. Bolesnici se žale na jaku bol nakon većeg napora i podizanja tereta iznad glave te navode ukočenost i ograničen opseg pokreta. Bol je izražena i širi se na područje nadlaktice, a najjača bol se nalazi u području intertuberkularnog žlijeba te pri pokretu vanjske rotacije. Također, postoji i nestabilnost tetive duge glave bicepsa kod koje, pri određenoj rotaciji ruke, bolesnik osjeća čujni

preskok. Za utvrđivanje oštećenja tetive duge glave bicepsa izvode se Yergasonov i Speedov test. Kod Yergasonovog testa bolesnik drži flektiranu ruku u laktu do 90° te se izvodi pokret supinacije uz otpor ispitivača (slika 2.4.4.1.). Test je pozitivan ako bolesnik osjeća bol prilikom ovog pokreta. Zatim, kod Speedovog testa bolesnik drži ispruženu ruku uz tijelo te se izvodi pokret fleksije uz otpor ispitivača. Ako se javi bol prilikom ovog pokreta, navedeni test je pozitivan (slika 2.4.4.2.).



Slika 2.4.4.1. Yergason test. Izvor: <https://www.grepmed.com/images/828/diagnosis-yergason-sports-aliem-ortho>



Slika 2.4.4.2. Speed test. Izvor: <https://www.aafp.org/afp/2009/0901/p470.html>

2.5. Pristup bolesniku s bolnim ramenom

Anamneza će nam dati podatke o tome koliko je bolesnik star, kojim se poslom i aktivnostima bavi tokom dana te boluje li od neke druge bolesti. Također, iz anamneze saznajemo radi li se o traumi ili su smetnje nastale postupno [5]. Bol je jedan od

najvažnijih simptoma. Potrebno je odrediti vrijeme početka boli, je li bol nastala postupni ili naglo, kada je tijekom dana bol najjača te kod kojih pokreta se ona pojačava. Te informacije nam olakšavaju utvrđivanje dijagnoze i daljnje rehabilitacije. Ako se radi o mlađoj osobi procjenjujemo aktivnosti i pokrete koji uzrokuju bol u zglobu ramena. Nakon anamneze slijedi inspekcija kojom se promatra držanje bolesnika, gledaju se kožne promjene, simetričnost ramena, kontura ramena, trofika mišića te prisutnost deformiteta [5]. Palpacijom ispituje se bolnost glenohumeralnog i akromioklavikularnog zgloba te ispituje se hvatišta tetiva rotatorne manžete za tuberkulum. Palpiraju se sve strukture ramenog zgloba, redom od medijalno prema lateralno, sternoklavikularni zglob, klavikula, akromioklavikularni zglob, korakoidni nastavak, akromion, tetive zajedno s njihovim hvatištima [5]. Zatim se gleda opseg pokreta koji je zbog boli kod bolesnika ograničen. Opseg pokreta u ramenom zglobu prati se prilikom aktivnih i pasivnih kretanja. Izvode se specifični testovi, koji su prikazani u tablici 2.5.1., kako bi se utvrdila točna dijagnoza te daljnji tijek same rehabilitacije. Nakon utvrđivanja točne dijagnoze bolesnika se šalje na neurološki pregled kako bi se isključila oštećenja korjenova spinalnih živaca brahijalnog ili cervikalnog spleta te aksilarnog živca. Potom se bolesnika šalje na slikovne i druge dijagnostičke obrade. Standardno se koriste rentgenske snimke u anteroposteriornoj projekciji koja može biti u neutralnom položaju, vanjskoj ili unutarnjoj rotaciji ramena [5]. Dijagnostički ultrazvuk koristi se za prikaz mekih struktura kao što su mišići, tetive, hvatišta tetiva, labrum i zglobna kapsula. Kompjutorizirana tomografija značajna je u prikazu koštanih struktura. Magnetska rezonancija u usporedbi s ultrazvukom detaljnije prikazuje meke strukture te je tako vidljiv edem u slučaju istezanja ligamenata i mišića, a kod rupture tetiva i mišićnih vlakana vidljiva su mjesta rupture.

Testovi za**nestabilnost ramena**

Test straha (engl. apprehension test)- bolesnik podigne ruku u abdukciju i vanjsku rotaciju, ispitivač jednom rukom stabilizira lopaticu, a palcem druge ruke gura humerus prema naprijed. Test je pozitivan u slučaju bolnosti i osjećaja nelagodi što ukazuje na prednju nestabilnost.

Test stražnje i prednje ladice- ispitivač jednom rukom stabilizira lopaticu, a drugom rukom glavu humerusa pomiče prema natrag i naprijed. Test je pozitivan u slučaju nestabilnosti.

	<p>Test žlijeba- bolesnik drži ruku uz tijelo, a ispitivač vuče ruku prema distalno. Test je pozitivan ako se ispod akromiona javi brazda i ukazuje na donju nestabilnost.</p>
Test za impingement sindrom	<p>Neerov znak- ispitivač elevira ruku bolesnika u ramenu, dok istovremeno drugom rukom fiksira lopaticu. Test je pozitivan u slučaju bolnosti zbog sraza velikog trohantera o akromion.</p>
Testovi za rotatornu manžetu	<p>Test supraspinatusa (engl. empty can test)- bolesnik postavi ruku u antefleksiju u kut do 90° s podlakticom u pronaciji i s palcem okrenutim prema dolje. Bolesnik pokušava danju antefleksiju protiv otpora. Bolnost prilikom izvođenja ukazuje na leziju <i>m. supraspinatusa</i>.</p> <p>Test infraspinatusa- bolesnik drži ruke aducirane uz tijelo flektirane u laktu pod 90° te pokušava vanjsku rotaciju ramena protiv otpora. Bolnost prilikom izvođenja ukazuje na leziju <i>m. infraspinatusa</i>.</p> <p>Subscapularis lift-off test-bolesnik drži ruku savijenu na leđima i zatim je pokušava odmaknuti od leđa.</p> <p>Znak padajuće ruke- ispitivač abducira bolesnikovu ruku u ramenu do 90° te je zatim pušta, tražeći od bolesnika da je zadrži u tom položaju. Test je pozitivan u slučaju naglog pada ruke što ukazuje na masivnu rupturu tetiva rotatorne manžete.</p>
Testovi za leziju tetive bicepsa	<p>Yergasonov test- bolesnik drži ruku uz tijelo flektiranu u laktu pod 90° te pokušava supinaciju podlaktice uz otpor. Bolnost u ramenu u području duge glave tetive bicepsa ukazuje na tendinitis ili ozljedu tetive bicepsa.</p> <p>Speedov test- bolesnik ima ispruženu ruku u laktu te pokušava flektirati podlakticu protiv otpora dok istovremeno ispitivač palpira polazište duge glave bicepsa na prednjoj strani ramena. U slučaju bolnosti ukazuje na tendinitis ili ozljedu tetive bicepsa.</p>

Popajev znak- prilikom fleksije ruke u laktu s podlakticom u supinaciji vidljiva je na nadlaktici izbočina u slučaju rupture *m. bicepsa*.

Tablica 2.5.1. Specifični testovi kod bolnog ramena. Izvor: H. Mokrović, G. Gulan, Z. Jotaanović, M. Dragičević: Bolno rame, Medicina Fluminensis, br. 4, 2009., str. 332-337

2.6. Cilj rehabilitacije bolnog ramena

Osnovni cilj rehabilitacije bolnog ramena je povratak potpunog opsega pokreta bez prisustva boli te jačanje ramene muskulature. Rehabilitaciju je važno započeti čim prije kako bi se spriječila atrofija mišića te moguća kontraktura u samom zglobu. Ako dijagnoza ne zahtijeva operaciju, rehabilitaciji se mora pristupiti što prije kako bi se bolesnik riješio poteškoća koje mu ograničavaju obavljanje svakodnevnih aktivnosti. Također je važno, ako dođe do operacije, rehabilitaciju započeti što prije kako bi se smanjila atrofija mišića, kostiju i sveza u ramenu. Važno je educirati pacijenta o danjoj rehabilitaciji. Edukaciju provode fizioterapeuti koji zajedno s pacijentom prolaze kroz zadanu rehabilitaciju. Dva čimbenika mogu utjecati na tijek rehabilitacije, a to su pristupi samoj rehabilitaciji od strane bolesnika i od strane liječnika. Bolesnik se mora aktivno truditi i pridržavati rehabilitacijskog procesa kako bi oporavak bio uspješan. Oporavak koji je vođen od strane fizioterapeuta rezultira većim uspjehom od onoga koji se provodi po kućnom programu. Liječenje ovisi o stadiju i etiologiji bolesti te ono može biti konzervativno ili kirurško. Konzervativno liječenje uključuje mirovanje te medikamentoznu i fizikalnu terapiju, dok kirurško liječenje može biti otvorenom ili atroskopskom metodom.

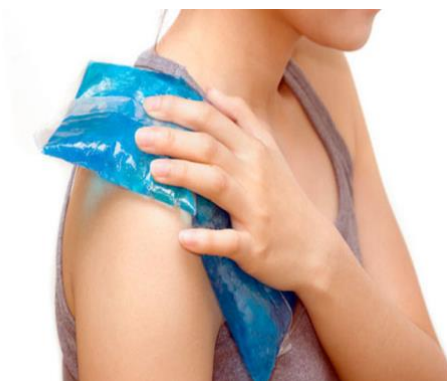2.7. Rehabilitacija bolnog ramena

Liječenje boli u ramenom zglobu u cijelosti ovisi o uzroku problema, stoga je precizna dijagnoza od velike važnosti. Za sportaše koji žele što prije nastaviti s treniranjem važan je brz i potpun oporavak od ozljede. Rehabilitacija sportske ozljede započinje od trenutka nastanka same ozljede pa sve do ponovnog povratka na teren [15]. Nakon ozljede nastaje akutna upala koja je praćena crvenilom, oteklinom, boli i povećanom toplinom ozlijeđenog dijela tijela. Također, javljaju se i vaskularne promjene zbog reakcije tkiva na podražaj [16]. Ozlijeđeno rame potrebno je nakon ozljede poštediti kako ne bi došlo do pogoršanja same ozljede. Mirovanje znatno smanjuje oteklinu te je ishod rehabilitacije bolji. Preporučuje se mirovanje i minimalno naprezanje ramena koje se može postići odmorom ili imobilizacijom. Hlađenjem ramena smanjuje se bol, veličina edema te

reakcija tkiva na ozljedu. Za hlađenje se koristi led koji se primjenjuje kao krioobloga kroz 20 minuta svakog sata. Kriooblog se ne smije staviti direktno na kožu, nego mora biti umotan u ručnik ili neki drugi materijal kako ne bi došlo do ozeblina. Zatim se uz pomoć kompresije nastoji poboljšati reapsorpcija hematoma na veću površinu. U svrhu kompresije može se primijeniti elastični zavoj, kompresivni zavoj, manualni pritisak ili neka druga metoda kompresije. Za smanjenje edema i otekline može se koristiti i elevacija, odnosno podizanje ruke iznad razine srca, pri čemu se oteklina smanjuje zbog djelovanja gravitacijske sile. Nakon nastanka ozljede, unutar 48 sati, bitna je kontrola upale i krvarenja. U drugoj fazi cijeljenja započinje regeneracija tkiva i stvaranje ožiljnog tkiva te je usmjerena na rješavanje hematoma. Između tri do šest tjedana od ozljede započinje treća faza cijeljenja i u toj se fazi ožiljno tkivo smanjuje, postaje relativno avaskularno i acelularno te poprima biomehanička svojstva slična prvotnom tkivu. Nakon provedenog osnovnog zbrinjavanja i cijeljenja ozljede započinje funkcionalna rehabilitacija koja uključuje progresivno snaženje, normalizaciju opsega pokreta, fleksibilnost i držanja, ali i dalje se ulažu napor u smanjenje boli i upale [17]. Pacijent prvo započinje s vježbama opsega pokreta tj. statičkim vježbama koje se izvode tako što se određeni položaj zadržava do 15 sekundi bez trzaja, do granice boli. Zatim pacijent izvodi izometričke vježbe kojima jača mišiće te se postepeno u proces rehabilitacije uvode dinamičke vježbe snaženja i funkcionalnog treninga [15]. Završna faza rehabilitacije uključuje napredne kondicijske vježbe kojima se nastoji pripremiti sportaša za siguran povratak na teren [17]. Sportaši mogu postepeno povećavati intenzitet i trajanje vježbi kako bi u potpunosti bili spremni za nastavak natjecanja. Naravno, u početku moraju izbjegavati direktan kontakt s drugim igračima kako im se stanje ne bi pogoršalo prilikom jačeg kontakta. U rehabilitaciji se također koriste terapijski modaliteti kako bi se ubrao sam tijek rehabilitacije i kako bi sama rehabilitacija bila uspješnija. Za smanjenje edema koristi se krioterapija, ultrazvučna terapija, elektroterapija i ionoforeza. Bitnu ulogu prilikom jačanja mišića ima električna stimulacija, a zajedno s ultrazvučnom terapijom i termoterapijom djeluje na vraćanje opsega pokreta. Sve navedene terapije, zajedno s laserskom terapijom djeluju na smanjenje boli. Većina terapijskih modaliteta, osim termoterapije i neuromuskularne električne stimulacije primarno se koristi tijekom akutne faze rehabilitacije [17].

2.7.1. Krioterapija

Krioterapija je terapijski postupak liječenja ledom koje se provodi lokalnom primjenom leda (slika 2.7.1.1.). Dobro je prihvaćena od strane bolesnika i liječnika te se često koristi u svrhu liječenja bolnih stanja. Hlađenjem ledom postiže se duboka vazodilatacija i bolja prokrvljenost te se istovremeno blokiraju aferentni živci kako bi se smanjio sam osjećaj boli, pogotovo kada su u pitanju svježije ozljede. Ova vrsta terapije koristi se kod akutnih bolnih stanja, nakon sportskih ozljeda te prije početka vježbanja kako bi se smanjila bol prilikom izvođenja vježbi. Led se primjenjuje u obliku obloga ili kriomasaže, a samom primjenom leda smanjuje se bol, upala i napetost mišića. Indikacije za primjenu krioterapije su sva stanja koja zahtijevaju brz i jak analgetski učinak, ublažavanje upale te antiedemski učinak [16]. Jedna od najčešćih indikacija za uporabu lokalnog hlađenja u fizioterapiji je upravo sindrom bolnog ramena. U rukometu je karakteristična primjena leda nakon treniranja.

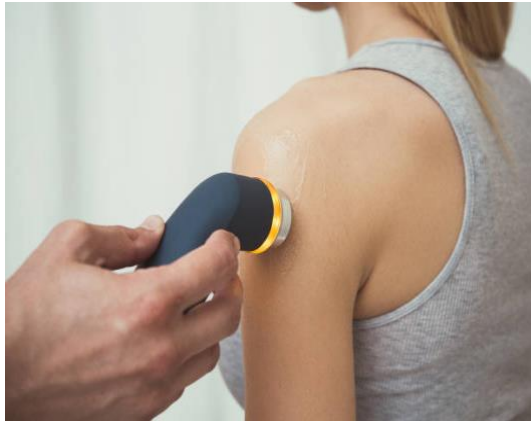

Slika 2.7.1.1. Lokalna primjena leda. Izvor: <https://www.sportsinjuryclinic.net/sport-injuries/shoulder-pain/first-aid-shoulder-injuries>

2.7.2. Terapija ultrazvukom

Ultrazvuk je terapijska procedura u kojoj se ultrazvučne mehaničke vibracije u ljudskom organizmu pretvaraju u toplinu. Za ultrazvučnu terapiju potreban je medij za koji se najčešće koristi gel kako između kože i sonde ne bi bilo zraka. Kroz guste medije se ujedno i postiže najbrži prijenos ultrazvuka. Ultrazvuk također ima i biostimulirajuće učinke na regeneraciju vezivnog tkiva te ugodan učinak mikromasaže. Terapijske frekvencije ultrazvuka kreću se između 0,5 i 5 MHz, a u praksi se najčešće koriste ultrazvučne glave od 1 i 3 MHz. Ultrazvučne glave od 1 MHz koriste se za dublje smještene strukture, a od 3 MHz za površinske procese. Ultrazvučni snop može biti kontinuiran i isprekidan. Kontinuirani se koristi kada se žele postići termalni i netermalni

učinci, a isprekidani kada se želi postići brža regeneracija i cijeljenje bez porasta temperature tkiva. O samoj dijagnozi ovisi mjesto primjene ultrazvuka. Postoji nekoliko načina aplikacije ultrazvuka, a to su kontaktna metoda, sonoforeza, primjena kroz vodu i preko vodenoga jastučića. Sonoforeza je metoda kod koje se kao kontaktno sredstvo koristi lijekovita krema ili gel te se na taj način lijek usmjerava prema mjestu patologije. Ultrazvuk se širi kroz vodu te je ova primjena ultrazvuka prikladna za male neravne površine kao što su prsti ruku i nogu. Kod primjene ultrazvuka preko vodenog jastučića, na obje strane jastučića stavi se gel te se tretira odabrani dio tijela. Temperatura tkiva se ultrazvukom povećava za najviše 4-5°C na dubini od 5 centimetara. Za svakog pacijenta se individualno određuje trajanje i broj terapija ultrazvukom. Ultrazvučna terapija najčešće traje između 4 i 8 minuta te se nakon 10 terapija provjerava učinak i ako je potrebno nastavlja se sa daljnjom terapijom [18].

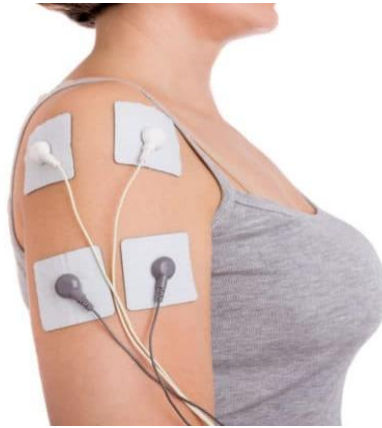

Slika 2.7.2.1. Ultrazvuk ramena. Izvor: <https://www.physiomed-hanau.de/leistungen>

2.7.3. Elektroterapija

Elektroterapija je primjena različitih struja u terapijske svrhe. Dijeli se prema frekvenciji struje koja se koristi te tako postoje galvanske, dijadinamske i interferentne struje te se u terapijske svrhe koristi TENS i elektrostimulacija. Kontraindikacije za ovu vrstu terapije su akutne bolesti, upale ili infektivna stanja, promjene kože na mjestu primjene, ugrađen trajni elektrostimulator srca i trudnoća. Kod ozljeda ramena koriste se dijadinamske struje (DDS), TENS (transkutana električna nervna stimulacija), elektrostimulacija i ionoforeza. Dijadinamske struje po svojim svojstvima spadaju u niskofrekventne struje, frekvencije od 50 do 100 Hz. Imaju analgetsko djelovanje na mjesto primjene. TENS je metoda kojom se postiže uspješna kontrola boli te se može koristiti nekoliko puta dnevno (slika 2.7.3.1.). Elektrostimulacijom se sprječava atrofija mišića. Provođi se pomoću Compex uređaja koji

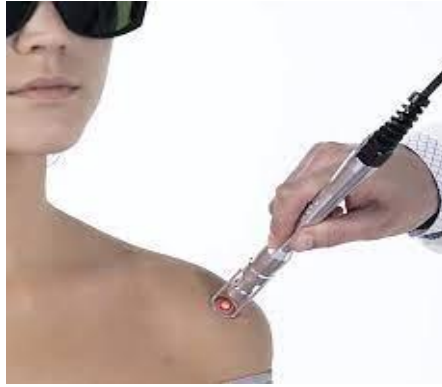ima mnoštvo programa, pomoću kojih se postižu različiti efekti na mišiće, od relaksacije, analgezije do treninga za poboljšanje trofike mišića. Elektroforeza (iontoforeza) je unošenje lijekova u ionskom stanju u organizam kroz neozlijeđenu kožu ili sluznicu, galvanskom strujom.



Slika 2.7.3.1. Transkutana električna nervna stimulacija ramena. Izvor: <https://www.cardiovibe.de/journal/tens-therapie-statt-schmerztabletten/>

2.7.4. Terapija laserom

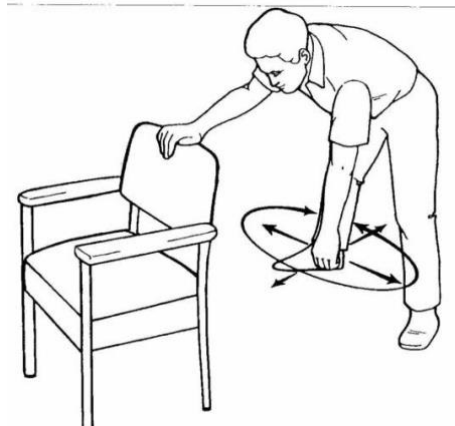
Laser (engl. Light Amplification by Stimulated Emission of Radiation) označuje pojačanje svjetla stimuliranom emisijom zračenja. U fizikalnoj medicini se koriste laseri male izlazne snage (engl. low level laser therapy), koja nemaju toplinski učinak i ne oštećuju tkiva. Primjenom lasera može se potaknuti cijeljenje tkiva i postići analgetski učinak. Prema novijim istraživanjima, terapija laserom potiče produkciju kolagena, utječe na sintezu DNA, poboljšava oštećenu funkciju živčanog tkiva, stimulira stanična zbivanja, imunološki sustav i rješava upalni proces [18]. Analgetski učinak postignut laserom dopušta primjenu drugih fizikalno-terapijskih postupaka, primjerice terapijskih vježbi koje se tada izvode ugodnije za bolesnika, olakšavajući bol u ramenu što je neophodno za oporavak [19]. Kod same terapije laserom primjenjuje se lasersko svjetlo preko aplikatora koji može biti manje ili veće površine. Laser se primjenjuje na голу kožu, a pacijent i fizioterapeut moraju zaštititi oči zaštitnim naočalama (slika 2.7.4.1.). Svjetlo se može primjenjivati na jednu točku ili na veću površinu laganim kružnim pokretima, pri čemu pacijent osjeća slabu toplinu.



Slika 2.7.4.1. Terapija laserom. Izvor: <https://www.nado.hr/terapije/hilt-laserska-terapija>

2.7.5. Pendularne (Codmanove) vježbe

Pendularne vježbe primjenjuju se za vraćanje opsega pokreta ramenih zglobova. Posebno je važno izvoditi ove vježbe za postizanje i poboljšanje ranijih pokreta u ramenu nakon ozljede koja uzrokuje bol tijekom normalnih pokreta. Tijekom ovih vježbi ruka visi slobodno i opuštено, njena težina nije postavljena protiv gravitacije. Za pokret ramenih zglobova kroz široki položaj mišića potrebna je minimalna količina napora. Pacijent savija trup u pretklon, puštajući ruku da visi slobodno, zatim je nježno vrti u krug, prema naprijed i unatrag, uz postupno povećanje luka (slika 2.7.5.1.). Granica pokreta je određena intenzitetom boli.



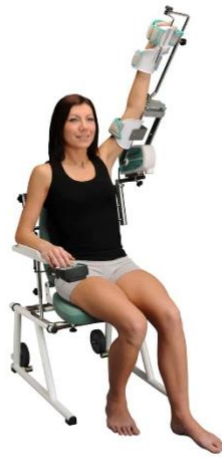Slika 2.7.5.1. Izvođenje pendularnih vježbi. Izvor:

[https://www.orthopaedicsandtraumajournal.co.uk/article/S1877-1327\(19\)30082-X/fulltext](https://www.orthopaedicsandtraumajournal.co.uk/article/S1877-1327(19)30082-X/fulltext)

2.7.6. Vježbe povećanja opsega pokreta

Vježbe povećanja opsega pokreta (statičke vježbe) izvode se radi održavanja, uspostavljanja i podizanja prirodne pokretljivosti zglobova i skraćениh mišića. Kod mišića ramenog zgloba imaju bitnu ulogu. Ove vježbe bi se trebale izvoditi nakon popuštanja boli

i to samo do granice boli. Kako bi se smanjila napetost u određenim mišićima provode se vježbe istezanja. Statičko istezanje podrazumijeva istezanje mišića ili grupe mišića do krajnje točke i zadržavanje te pozicije bez trzaja. Mišić bi u jednom ponavljanju u istegnutom položaju trebao biti između 20 i 120 sekundi, a u jednoj seriji broj ponavljanja iznosi 2 do 5 puta. Pacijenta može istezati druga osoba ili aparat (pasivno istezanje) (slika 2.7.6.1.), zatim može samostalno izvoditi dio pokreta (aktivno-potpomognuto istezanje) (slika 2.7.6.2.) te može samostalno izvoditi vježbu (aktivno istezanje).



Slika 2.7.6.1. Pasivno istezanje pomoću uređaja. Izvor: <https://www.medicalexpo.com/prod/kinetec/product-103834-824829.html>

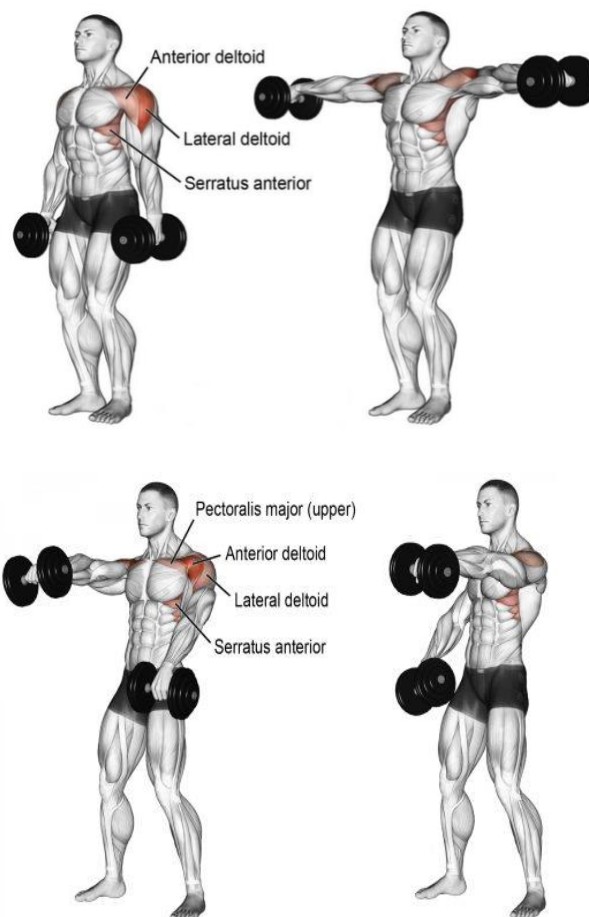


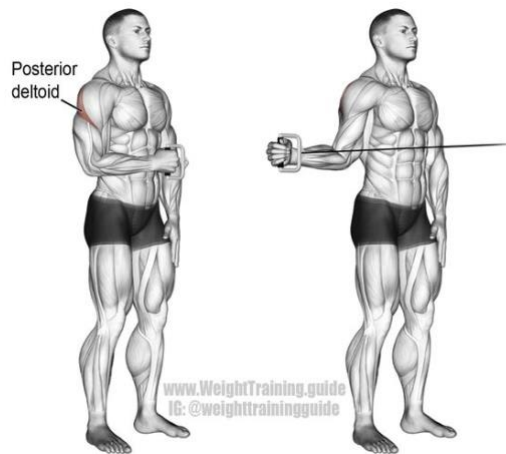


Slika 2.7.6.2. Aktivno-potpomognuto istezanje pomoću pomagala i ruke. Izvor:
http://www.lifecaretherapy.com/protected/therapist_pdf/LIFECARE%20Shoulder%20HEP.pdf

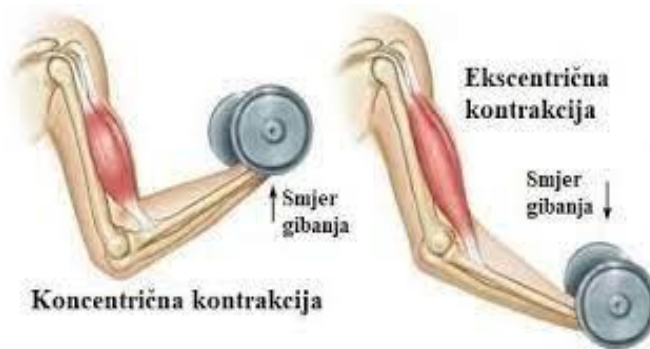2.7.7. Vježbe jačanja mišića ramena

Za ove vježbe je karakteristično svladavanje otpora vlastitog tijela ili vanjskog opterećenja (slika 2.7.7.1.). Izvode se u završnoj fazi oporavka kada bol više nije prisutna i kada je postignut pun opseg pokreta. Cilj ovih vježbi je jačanje muskulature ramenog pojasa. Postoji izometrička (statička) i izotonička (dinamička) kontrakcija mišića. Prilikom izvođenja izometričkih vježbi nema pokreta u zglobu, nego samo dolazi do napinjanja mišića. Kod izotoničke kontrakcije mišić prilikom napinjanja mijenja duljinu te izvodi pokret. Izotonička kontrakcija može biti koncentrična i ekscentrična (slika 2.7.7.2.). Vježbe s koncentričnom kontrakcijom mišića koriste se u rehabilitaciji za povećanje mišićne snage i izdržljivosti. Mišići se prilikom ovih vježbi pri napinjanju skraćuju i izazivaju pokret. U rehabilitacijski proces uvode se postepeno. Kod izvođenja ekscentričnih vježbi, mišić se prilikom kontrakcije produljuje.





Slika 2.7.7.1. Vježbe jačanja mišića ramena uz pomoć utega i gume. Izvor: <https://hr.the-nutrition.com/single-clanak/RAMENA---Izgradite-misicnu-masu/177/filtriraj-po/datum/rangirajuci/padajuce/cilj/Misicna-masa/stranica/5>



Slika 2.7.7.2. Koncentrična i ekscentrična kontrakcija mišića. Izvor: <https://runningscience.co.za/2017/11/23/downhill-running-eccentric-contractions-and-muscle-breakdown/>

3. Zaključak

Pošto je rukomet dinamičan i grub sport ozljede su česte. Tijekom izbačaja, šutiranja, padanja i kontakta s protivničkim igračem nastaju ozljede ramena. Kada dođe do ozljede potrebno je čim prije započeti rehabilitaciju kako bi se sportaš što prije vratio na sportski teren. Svakoj ozljedi i svakom sportašu se pristupa individualno kako bi se postavila ispravna dijagnoza i potom ispravan tijek rehabilitacije. U rehabilitacijski program se uvode terapijski modaliteti kako bi se ubrzao proces liječenja i kako bi sama rehabilitacija bila uspješnija.

Za sportaša je važno da se što prije oporavi kako bi mogao nastaviti s daljnjim natjecanjem. U tome mu pomaže fizioterapeut koji zajedno s njim prolazi kroz proces rehabilitacije i edukacije. Kada bol u ramenu popusti, sportaš započinje s vježbama za povećanje opsega pokreta i istezanja kako bi postigao željeni opseg pokreta. Kada se postigne pun opseg pokreta, započinje se s vježbama jačanja mišića ramena. Sportaš za jačanje mišića ramena može koristiti vlastitu težinu, utege, gume ili neka druga pomagala. Sportaš, kada se vrati treniranju, mora prije treninga napraviti vježbe istezanja i zagrijavanja kako se ozljeda ne bi ponovila.

4. Literatura

- [1] S. Horvat: Rehabilitacija sportskih ozljeda, Diplomski rad, Sveučilište u Zagrebu, Zagreb, 2019.
- [2] S. Čeranić: Rukomet, Završni rad, Sveučilište Jurja Dobrile u Puli, Pula, 2019.
- [3] N. Patek: Specifične ozljede u rukometu te fizioterapijski postupci prevencije i rehabilitacije, Diplomski rad, Zdravstveno Veleučilište Zagreb, Zagreb, 2016.
- [4] D. Brzić: Uzroci i prevencija ozljeda u profesionalnom i rekreativnom sportu, Diplomski rad, Sveučilište u Zagrebu, Zagreb, 2012.
- [5] H. Mokrović, G. Gulan, Z. Jotaanović, M. Dragičević: Bolno rame, *Medicina Fluminensis*, br. 4, 2009., str. 332-337
- [6] I. Babić: Rehabilitacija pacijenta sa smrznutim ramenom, Završni rad, Sveučilište u Splitu, Split, 2014.
- [7] N. Čičak, M. Pećina (ur.): Rame i nadlaktica, *Ortopedija*, Zagreb: Naklada Ljevak, 2004.
- [8] J. Krmpotić-Nemanić, A. Marušić: Anatomija čovjeka, Zagreb, Med. naklada, 2007.
- [9] J. Fanghanel, F. Pera, F. Anderhuber, R. Nitsch: Waldeyerova anatomija čovjeka, Zagreb, Golden marketing-Tehnička knjiga, 2009.
- [10] AM. Halder, E. Itoi, K. N. An: Anatomy and biomechanics of the shoulder, *Orthop Clin North Am.*, 2000.
- [11] B. Goldstein: Shoulder anatomy and biomechanics, *Phys Med Rehabil Clin North Am.*, 2004.
- [12] T. Antoljak: Ozljede ramenog pojasa i nadlaktice, ur.: T. Šoša, Ž. Sutlić, Z. Stanec, I. Tonković: *Kirurgija*, Zagreb, Naklada Ljevak, 2007.
- [13] C.S. Neer, E.L. Flatow, O. Lech: Tears of the rotator cuff: Long term result of anterior acromioplasty and repair, *Orthop Trans.*, 1988.
- [14] R. Mihelić, Z. Jotanović, A. Tudor, T. Prpić, I. Rakovac, B. Šestan: Operativna rekonstrukcija rotatorne manšete, *Medicina Fluminensis*, br. 3, 2013., str. 280-285
- [15] M. Pećina, S. Heimer: *Športska medicina*, Zagreb, Medicinska Biblioteka, 1995.
- [16] I. Domjanov, S. Seiwert, S. Jukić, M. Nola: *Patalogija*, Zagreb, Medicinska Naklada, 2014.
- [17] A.C. Logan, P.D. Asnis, M. T. Provencher: The Role of Therapeutic Modalities in Surgical and Nonsurgical Management of Orthopaedic Injuries. *Journal of the American Academy of Orthopaedic Surgeons*, 2017.
- [18] Đ. Babić-Naglić, B. Čurković, S. Grazio, F. Grubišić, G. Ivanišević, I. Kovač: *Fizikalna i rehabilitacijska medicina*, Zagreb, Medicinska Naklada, 2013.

[19] <https://fizikalnaterapijamhs.ba/wp-content/uploads/2016/07/Bolno-Rame.pdf>,
dostupno 02.09.2021.

[20] P. Perić, Đ. Babić-Naglić (ur.): Udarni val i laser, Fizikalna i rehabilitacijska medicina, Zagreb, Medicinska Naklada, 2013.

Popis slika

Slika 2.2.1. Prikazuje 4 zglobova koji čine rame.....	4
Slika 2.2.1.1. Prednji i stražnji prikaz ramena.....	6
Slika 2.3.1. Pokreti u ramenom zglobu (antefleksija, retrofleksija, abdukcija, adukcija, vanjska i unutarnja rotacija).....	8
Slika 2.4.1.1. Test straha za prednju nestabilnost ramena.....	10
Slika 2.4.2.1. Impingement znak ili Neerov znak.....	12
Slika 2.4.3.1. Ruptura tetive supraspinatusa.....	12
Slika 2.4.4.1. Yergason test.....	14
Slika 2.4.4.2. Speed test.....	14
Slika 2.7.1.1. Lokalna primjena leda.....	19
Slika 2.7.2.1. Ultrazvuk ramena.....	20
Slika 2.7.3.1. Transkutana električna nervna stimulacija.....	21
Slika 2.7.4.1. Terapija laserom.....	21
Slika 2.7.5.1. Izvođenje pendularnih vježbi.....	22
Slika 2.7.6.1. Pasivno istezanje pomoću uređaja.....	23
Slika 2.7.6.2. Aktivno-potpomognuto istezanje pomoć pomagala i ruke.....	23
Slika 2.7.7.1. Vježbe jačanja mišića ramena uz pomoć utega i gume.....	26
Slika 2.7.7.2. Koncentrična i ekscentrična kontrakcija mišića.....	26

Popis tablica

Tablica 2.2.1.1. Mišići ramena i pokreti u kojima sudjeluju.....	6
Tablica 2.3.1. Normalan opseg pokreta u ramenom zglobu.....	8
Tablica 2.4.1.1. Jednostavna klasifikacija nestabilnosti ramena.....	9
Tablica 2.4.2.1. Podjela oštećenja rotatorne manžete po Neeru.....	11
Tablica 2.5.1. Specifični testovi kod bolnog ramena.....	17



IZJAVA O AUTORSTVU

I

SUGLASNOST ZA JAVNU OBJAVU

Završni/diplomski rad isključivo je autorsko djelo studenta koji je isti izradio te student odgovara za istinitost, izvornost i ispravnost teksta rada. U radu se ne smiju koristiti dijelovi tuđih radova (knjiga, članaka, doktorskih disertacija, magistarskih radova, izvora s interneta, i drugih izvora) bez navođenja izvora i autora navedenih radova. Svi dijelovi tuđih radova moraju biti pravilno navedeni i citirani. Dijelovi tuđih radova koji nisu pravilno citirani, smatraju se plagijatom, odnosno nezakonitim prisvajanjem tuđeg znanstvenog ili stručnoga rada. Sukladno navedenom studenti su dužni potpisati izjavu o autorstvu rada.

Ja, Katarina Mrazović (ime i prezime) pod punom moralnom, materijalnom i kaznenom odgovornošću, izjavljujem da sam isključivi autor/ica završnog/diplomskog (obrisati nepotrebno) rada pod naslovom Ojeda ramena u rukometu (upisati naslov) te da u navedenom radu nisu na nedozvoljeni način (bez pravilnog citiranja) korišteni dijelovi tuđih radova.

Student/ica:

(upisati ime i prezime)

Mrazović

(vlastoručni potpis)

Sukladno Zakonu o znanstvenoj djelatnosti i visokom obrazovanju završne/diplomske radove sveučilišta su dužna trajno objaviti na javnoj internetskoj bazi sveučilišne knjižnice u sastavu sveučilišta te kopirati u javnu internetsku bazu završnih/diplomskih radova Nacionalne i sveučilišne knjižnice. Završni radovi istovrsnih umjetničkih studija koji se realiziraju kroz umjetnička ostvarenja objavljuju se na odgovarajući način.

Ja, Katarina Mrazović (ime i prezime) neopozivo izjavljujem da sam suglasan/na s javnom objavom završnog/diplomskog (obrisati nepotrebno) rada pod naslovom Ojeda ramena u rukometu (upisati naslov) čiji sam autor/ica.

Student/ica:

(upisati ime i prezime)

Mrazović

(vlastoručni potpis)