

Fizioterapijski pristup kod torakalnog outlet sindroma u trudnoći

Sambolec, Petra

Undergraduate thesis / Završni rad

2021

Degree Grantor / Ustanova koja je dodijelila akademski / stručni stupanj: **University North / Sveučilište Sjever**

Permanent link / Trajna poveznica: <https://um.nsk.hr/um:nbn:hr:122:160047>

Rights / Prava: [In copyright](#)/[Zaštićeno autorskim pravom.](#)

Download date / Datum preuzimanja: **2024-11-08**



Repository / Repozitorij:

[University North Digital Repository](#)





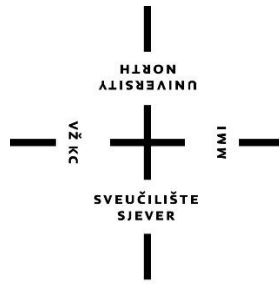
**Sveučilište
Sjever**

Završni rad br. 078/FIZ/2021.

Fizioterapijski pristup kod torakalnog outlet sindroma u trudnoći

Petra Sambolec, 3192/336

Varaždin, rujan 2021. godine



Sveučilište Sjever

Odjel za Fizioterapiju

Završni rad br. 078/FIZ/2021.

Fizioterapijski pristup kod torakalnog outlet sindroma u trudnoći

Student

Petra Samolec, 3192/336

Mentor

Nikolina Zaplatić Degač, mag.physioth.

Varaždin, rujan 2021. godine

SAŽETAK

Sav proces dijagnosticiranja torakalnog outlet sindroma, odnosno sindroma gornjeg torakalnog otvora jest kompliciran, dugotrajan i težak te je potrebno veliko znanje i vještine važne za pravilnu i pravovremenu provedbu određenih testova i ostalih postupaka s ciljem utvrđivanja ovog sindroma. Prvi korak jest određivanje točnih simptoma, komplikacija i ostalih tegoba trudnice te uvid u njezino trenutačno stanje. Zatim se na temelju otkrivenih simptoma isključuje pogrešna i postavlja pravilna dijagnoza. Do pravilne dijagnoze dolazi se pomoću testova koji pokazuju svoju pozitivnost ili negativnost i samim time pokazuju karakteristike torakalnog outlet sindroma na temelju vidljivih simptoma. Testovi koji se primjenjuju su Adsonov test, Allenov test, Edenov ili Kostoklavikularni test, Roosov ili Elevated Arm Stress Test (EAST) test, Wrightov ili Hiperabdukcijski test i Upper Limb Tension Test (ULTT). Svaki od njih ima svoje specifičnosti koje pokazuju radi li se o sindromu gornjeg torakalnog otvora te o njegovoj razvijenosti i mogućnostima liječenja istog. Potom je potrebno nastaviti s detaljnijim pretragama i pregledima da se utvrdi odgovarajuća rehabilitacija i liječenje. Rehabilitacija počinje intervencijom fizioterapeuta. U intervenciju fizioterapeuta spada pozicioniranje i edukacija trudnice te određene vježbe. Važno je pravilno pozicioniranje i u tu skupinu rehabilitacijskih procesa spadaju posturalni mehanizmi, kontroliranje tjelesne težine, tehnike opuštanja te načini izvođenja i nastavak svakodnevnih aktivnosti. Trudnici prvo treba dati sve informacije o sindromu gornjeg torakalnog otvora, o mogućnostima prilagodbe različitih aktivnosti ovisno o stanju trudnice. Važno je paziti na određene pokrete tijela. Javlja li se mogućnost neispavanosti i nedostatak sna potrebno je dati trudnici informacije o prilagodbi na različito pozicioniranje. Nakon toga slijede rehabilitacija pomoću različitih vježbi. Provode se primarno vježbe disanja, a nakon toga vježbe za mobilnost i jačanje svih mišića, osobito onih koji su oslabljeni zbog prisutnosti sindroma gornjeg torakalnog otvora. Kod vježbi disanja bitno je spomenuti da se prakticira dijafragmalno disanje i prvi korak jest stjecanje navike da se vrši takvo disanje. Vježbe za mobilnost i jačanje mišića uključuju razvoj mobilne torakalne kralježnice i područja ramenog pojasa za kvalitetnije pokrete trudnice. Bitna je opuštenost mišića, vraćanje pravilnih respiratornih obrazaca i ispravljanje lošeg držanja. Vježba se sporo, laganim ritmom uz pratnju disanja trudnice (početna pozicija udah, izvođenje pokreta uz izdah). Cilj je postići rehabilitaciju torakalnog outlet sindroma koja će imati dugoročne pozitivne posljedice.

KLJUČNE RIJEČI: torakalni outlet sindrom, dijagnoza, testovi, fizioterapijska intervencija, vježbe

ABSTRACT

The whole process of diagnosing thoracic outlet syndrome, ie upper thoracic orifice syndrome, is complicated, time-consuming and difficult, and requires great knowledge and skills important for the proper and timely implementation of certain tests and other procedures to modify this syndrome. The first step is to determine the exact symptoms, complications and other problems of the pregnant woman and an insight into her current condition. Then, based on the detected symptoms, the wrong one is ruled out and the correct diagnosis is made. A correct diagnosis can be made using tests that show their positivity or negativity and thus show an accurate diagnosis of thoracic outlet syndrome based on visible symptoms. The tests are Adson's test, Allen's test, Eden's or Costoclavicular test, Roos' or Elevated Arm Stress Test (EAST) test, Wright's or Hyperabduction test and Upper Limb Tension Test (ULTT). Each of them has its own specifics that show a diagnosis that will show that it is a syndrome of the upper thoracic opening and its development and treatment options. It is then necessary to proceed with more detailed examinations and examinations to determine appropriate rehabilitation and treatment. Rehabilitation begins with the intervention of a physiotherapist. The physiotherapist's intervention includes positioning and educating the patient and certain exercises. Proper positioning is important and this group of rehabilitation processes includes postural mechanisms, weight control, relaxation techniques and ways of performing and continuing daily activities. The patient should first be given all the information about the upper thoracic orifice syndrome, about the possibilities of adapting different activities depending on the patient's condition. It is important to pay attention to certain body movements and there is also the possibility of insomnia and lack of sleep, so information should be given on adjusting to different positioning that will contribute to the patient's condition. This is followed by rehabilitation using various exercises. Primary breathing exercises are performed, followed by exercises for mobility and strengthening of all muscles, especially those that are weakened due to the presence of upper thoracic opening syndrome. In breathing exercises, it is important to mention that diaphragmatic breathing is practiced and the first step is to acquire the habit of performing such breathing. Exercises for mobility and muscle strengthening include the development of a mobile thoracic spine and shoulder girdle area for better movements of the pregnant woman. Muscle relaxation, restoring proper respiratory patterns and correcting poor posture are important. Exercises are performed slowly, at a light rhythm, accompanied by the patient's breathing (starting position inhale, performing movements with exhalation). The goal is to achieve rehabilitation of thoracic outlet syndrome that will have long-term positive consequences.

KEYWORDS: thoracic outlet syndrome, diagnosis, tests, physiotherapy intervention, exercises

POPIS KORIŠTENIH KRATICA

CTG – Kardiotokografija

EAST – Elevated Arm Stress Test

FETOS – Functional Evaluation in Thoracic Outlet Syndrome

NSAR – Nesteroidni antireumatici

TOS – Torakalni Outlet Sindrom

ULTT – Upper Limb Tension Test

SADRŽAJ

1.	UVOD	1
2.	TORAKALNI OUTLET SINDROM U TRUDNOĆI.....	2
2.1.	Etiologija	3
2.1.1.	Degenerativne bolesti koje uzrokuju torakalni outlet sindrom.....	3
3.	KLINIČKA SLIKA	6
3.1.	Vrste torakalnog outlet sindroma	6
3.1.1.	Neurogeni sindrom gornjeg torakalnog otvora.....	6
3.1.2.	Arterijski sindrom gornjeg torakalnog otvora	7
3.1.3.	Venski sindrom gornjeg torakalnog otvora	7
4.	FIZIOTERAPIJSKA PROCJENA.....	8
4.1.	Funkcijski testovi	9
4.1.1.	Adsonov test.....	9
4.1.2.	Allenov test	10
4.1.3.	Edenov ili kostoklavikularni test.....	11
4.1.4.	Roosov ili East test.....	11
4.1.5.	Wrightov ili hiperabdukcijski test	11
4.1.6.	ULTT (Upper Limb Tension Test) ili ELVEY test	12
5.	FIZIOTERAPIJSKA INTERVENCIJA	14
5.1.	Pozicioniranje i edukacija	14
5.2.	Vježbe disanja	15
5.3.	Vježbe mobilnosti i jačanja	16
5.4.	Program vježbi za trudnice.....	17
6.	ZAKLJUČAK	25
7.	LITERATURA	26
8.	POPIS SLIKA.....	28

1. UVOD

Trudnoća jest stanje žene koja u sebi nosi novo biće i počinje oplodnjom (začecem) tijekom ovulacije te završava porodom. Računajući od začeca, trudnoća traje približno 266 dana. Budući da je točno vrijeme ovulacije i začeca nesigurno, početak trudnoće se računa od prvog dana posljednje mjesečnice te traje približno 280 dana ili 40 tjedana. Promjene koje se događaju, uvjetovane hormonskim izlučivanjem posteljice te mehaničkim utjecajem povećane maternice, jesu promjene organa i organskih sustava. Najizraženije promjene su povećanje maternice, čija se masa povećava od 50 grama na približno jedan kilogram, a rodnica i stidnica zbog zastoja krvi nabreknu. Događaju se još mnoge promjene u tijelu trudnice, kao na primjer ubrzani rad srca i bubrega, usporeni rad crijeva, dolazi do promjene tjelesne težine, pojave edema na određenim dijelovima tijela kao i bolovi u kralježnici [1]. Bol može biti fiziološka kao svojevrсно zvono za uzbunu koje poziva na aktivnost sa svrhom zaštite tijela od mogućih težih oštećenja ili može biti patološka kada su uzroci, ali i načini na koje osoba osjeća bol, u pravilu složeni. Prisutna bol ograničava izvođenje aktivnosti svakodnevnog života, smanjuje mogućnost participacije u fizioterapiji i smanjuje respiratorne funkcije. Bol u mišićno-koštanom sustavu česta je pojava tijekom trudnoće. Istraživanja pokazuju da između 50 i 80 % trudnica osjeti bol u mišićno-koštanom sustavu. Intenzitet boli varira od blage boli koja se javlja prilikom izvođenja pojedinih pokreta ili pri aktivnostima svakodnevnog života do intenzivne boli koja dovodi do ograničene pokretljivosti i onesposobljenja prilikom izvođenja svakodnevnih aktivnosti. Različiti faktori utječu na pojavu i razvoj bolnih stanja tijekom trudnoće: mehanički stres zbog nošenja fetusa i porasta tjelesne težine, hormonalne prilagodbe, cirkulatorne prilagodbe i posturalne promjene [2].

2. TORAKALNI OUTLET SINDROM U TRUDNOĆI

Torakalni outlet sindrom (sindrom gornjeg torakalnog otvora) označava stanje karakterizirano kompresijom neurovaskularnih struktura koje izlaze kroz prsni izlaz (cervikotorakobrahijalna regija). Prsni izlaz označen je s *m. scalenus anterior* sprijeda, s *m. scalenus medius* straga, a prvim rebrom dolje. Ovo stanje postalo je jedno od najkontroverznijih tema u mišićno-koštanoj medicini i rehabilitaciji. Ova kontroverza proteže se na gotovo sve aspekte patologije, uključujući definiciju, učestalost, patoanatomske doprinose, dijagnozu i liječenje. Istražitelji identificiraju dvije glavne kategorije torakalnog outlet sindroma i to su vaskularni oblik (arterijski ili venski) koji izaziva malo dijagnostičkih problema i neurološki oblik koji se javlja u više od 95% svih slučajeva torakalnog outlet sindroma [3].

Prvo područje suženja jest najproksimalnije i naziva se međuskalenski trokut. Trokut graniči s *m. scalenus anterior* sprijeda, *m. scalenus medius* straga i medijalnom površinom prvog rebra dolje. Prisutnost mišića *m. scaleus minimus-a* i činjenica da i *m. scalenus anterior* i *m. scalenus medius* imaju svoj umetak u prvom rebro (što može uzrokovati preklapanje) mogu uzrokovati kompresiju odnosno pritisak. Ovim prostorom prolaze brahijalni plexus i subklavijalna arterija.

Drugi prolaz naziva se kostoklavikularni trokut koji sprijeda jest omeđen srednjom trećinom ključne kosti, posteriorno posredno prvim rebrom, a posterolateralno gornjom granicom lopatice. Potključna vena, arterija i *plexus brachialis* prelaze ovu kostoklavikularnu regiju i dalje ulaze u subcoracoidni prostor. Kompresija ovih struktura može nastati kao posljedica kongenitalnih abnormalnosti, traume prvog rebra ili ključne kosti te strukturnih promjena u subklavijalnom mišiću ili kostokorakoidnom ligamentu [3].

Posljednji prolaz naziva se *subcoracoidni prostor* ili *subpektoralni prostor*. Nalazi se ispod korakoidnog nastavka neposredno ispod tetive *m. pectoralis minor*. Granice torako-korakopektoralnog prostora obuhvaćaju korakoidni nastavak superiorno, *m. pectoralis minor* sprijeda i drugo do četvrto rebro straga. Skraćivanje grudnog koša (mišića *pectoralis minor* i *pectoralis maior*) može dovesti do sužavanja posljednjeg prostora i stoga do kompresije neurovaskularnih struktura tijekom hiperabdukcije.

Određene anatomske abnormalnosti mogu biti potencijalno kompromitirajuće i za prsni izlaz. To uključuje prisutnost cervikalnog rebra, kongenitalne abnormalnosti mekog tkiva, klavikularnu hipomobilnost i funkcionalno stečene anatomske promjene. Anomalije mekog tkiva mogu stvoriti kompresiju neurovaskularnih struktura koje se nalaze unutar prsnog izlaza poput hipertrofije, šireg privitka srednje ljske na prvom rebro ili vlaknastih traka koje povećavaju ukočenost i slično [3].

2.1. Etiologija

Torakalni outlet sindrom pogađa približno 8% populacije i 3-4 puta je učestaliji u žena u dobi od 20 do 50 godina. U ovom slučaju trudnice imaju veliku šansu da razviju ovaj sindrom, budući da kroz trudnoću njihovi zglobovi postaju labaviji, a povećanje tjelesne težine stvara dodatni pritisak. Žene imaju slabije razvijene mišiće, veću sklonost opuštenim ramenima zbog dodatnog tkiva dojke, sužen prsni izlaz i anatomske donji dio prsne kosti. Ti čimbenici mijenjaju kut između *mm.scaleni* i posljedično uzrokuju veću prevalenciju kod žena. Prosječna dob osoba oboljelih od torakalnog outlet sindroma je 30-40 godina, rijetko se viđa kod djece. Gotovo svi slučajevi torakalnog outlet sindroma (95-99%) utječu na *plexus brachialis*, dok ostalih 2-5% utječu na vaskularne strukture poput subklavijalne arterije i vene [3]. Uzroci torakalnog outlet sindroma su brojni, a najčešćim se smatra mišićno-koštana bol. Vrlo čest uzrok jest prekobrojno vratno rebro. Normalni broj rebra jest dvanaest para, a prekobrojno rebro polazi od vratnog kralješka i ono može vršiti pritisak na određene strukture tijela. Još neki od uzroka mogu biti: prekobrojni mišići, upale, povrede i ožiljci od prethodnih operacija. Sindrom nastaje kod ljudi koji često koriste u poslu ili drugim aktivnostima svoje ruke, kao na primjer uredski poslovi, plivači, odbojkaši, košarkaši, radnici u kancelarijama, dizači utega i slično. Simptomi su vidljivi prilikom mirovanja ili prilikom tjelesne aktivnosti [4]. Bolovi su najčešće kratkotrajni, ali se mogu ponavljati u više navrata tijekom života. Mogu se javiti i degenerativne promjene torakalnog dijela kralježnice, bolovi u okolnim mišićima, hrskavičnim pločama između kralježaka, malim zglobovima kralježaka i promjene u području kralježničkog kanala i kralježničkog stupa. Bolesti koje mogu dovesti do ovog bolnog sindroma jesu: hernija diska, skolioza kralježnice, Scheuermannova bolest, neuralgija interkostalnog živca te torakalna spinalna stenoza. Torakalna bol uzrokovana je često i mišićno-koštanim promjenama koje dovode do kostosternalnog sindroma (kostohondritisa), sindroma stražnjeg zida prsišta. Reumatski uzroci boli mogu biti: fibromialgija, ankilozantni spondilitis, sistemski eritematozni lupus i septički infektivni artritis. Vrlo je važno prepoznati torakalni outlet sindrom i otkriti uzrok kako bi se što prije i uspješnije započelo s liječenjem [5].

2.1.1. Degenerativne bolesti koje uzrokuju torakalni outlet sindrom

Scheuermannova bolest ili juvenilna diskogena kifoza je stanje hiperkifoze kralježnice koje zahvaća tijelo kralješka i intervertebralne diskove. U većini slučajeva najčešće je zahvaćena torakalna kralježnica, no mogu biti zahvaćene i torakolumbalna i lumbalna kralježnica. Bolest se javlja najčešće između 12. i 17. godine života. Nova istraživanja pokazuju neskladnu osifikaciju i

mineralizaciju vertebralnih tijela, uzrokujući nepravilan rast kralježaka, a samim time i klinasto oblikovanje istih koje dovodi do kifoze. U kliničkom statusu naglašena je torakalna kifoza, lumbalna lordoza i cervikalna lordoza, a moguća je i skolioza. U neurološkom statusu u većini slučajeva nema abnormalnosti. Za dijagnozu i praćenje bolesti koriste su profilne rendgenske snimke kralježnice. Na njima se prati stupanj kifoze, koji mora biti veći od 40 stupnjeva ili prednji klin kralješka mora biti veći ili jednak od 5 stupnjeva u tri uzastopna ili više kralježaka. Scheuermannova bolest najčešće se liječi konzervativno, dok u rijetkim slučajevima operativno. Preporučuje se smanjenje razine tjelesne aktivnosti i izbjegavanje težeg napora kako bi se smanjila opterećenost kralježnice trudnice [5].

Degenerativna skolioza označava postranično iskrivljenje kralježnice s rotacijom koje je nastalo uslijed degenerativnih promjena intervertebralnih diskova s asimetričnim propadanjem. Najčešći simptom ove bolesti jest torakalna bol. Bol je rezultat umora paravertebralne muskulature i povezana je s aktivnošću. Često se javlja nakon što trudnica provede vrijeme u uspravnom stojećem stavu, a smanjuje se odmorom u ležećem položaju. U nekim slučajevima može doći do nastanka radikularne boli zbog suženja mjesta izlaza živca na kralježnicu. Posljedično tome, nastati mogu određeni neurološki deficiti, kao što su gubitak kontrole sfinktera, slabost u ekstremitetima, gubitak osjeta i gubitak motoričke snage. Za dijagnozu se najčešće koriste standardne anteroposteriorne i lateralne rendgenske snimke kralježnice te druge slikovne metode kao što su magnetska rezonanca i kompjuterizirana tomografija koje se koriste kada se planira operativno liječenje skolioze. Najčešće se liječi konzervativno, u rijetkim slučajevima operativno. Konzervativno liječenje uključuje: farmakoterapiju, fizioterapiju i kineziterapiju [5].

Interkostalna neuralgija očituje se jednostranom boli u području prsišta. Bolesnici tu bol opisuju kao oštru, sijekajuću bol duž zahvaćenog interkostalnog živca. Javlja se iznenada, a provocirajući čimbenici su saginjanje, torzija trupa ili duboko disanje, dok s druge strane kašljanje, kihanje i pritisak na rebro mogu simptome dodatno pogoršati. Interkostalna neuralgija dijagnosticira se kliničkim pregledom odnosno palpacijom kojom se izaziva bolest duž zahvaćenog živca. Ona je neuropatski tip boli, koja za razliku od nociceptivne ne reagira na nesteroidne protuupalne lijekove (NSAR) i na niske doze narkotika. Farmakoterapija neuropatske boli obuhvaća antidepresive koji inhibiraju ponovni unos noradrenalina i serotonina, kao što su triciklički antidepresivi i selektivni inhibitori ponovnog unosa serotonina te noradrenalina. Analgetski učinak se očituje povećanjem razine navedenih monoamina u sinaptičkim pukotinama. Kirurško liječenje preporučuje se u slučajevima kada konzervativno liječenje nema značajnog učinka [5].

Torakalna spinalna stenoza jest degenerativna bolest torakalnog dijela kralježnice čije je obilježje suženje kralježničnog kanala koje rezultira kompresijom kralježnične moždine ili korijena živaca. Uzroci zbog kojih stenoza može nastati mogu biti deformacija fasetnih zglobova kao posljedica degeneracije diska, prisutnost koštanih izdanaka, prednje izbočenje diska, zadebljanje ili kalcifikacije uzdužne ili žute sveze. Najčešće nastaje u donjem dijelu torakalne kralježnice zbog veće pokretljivosti u odnosu na druge dijelove kralježnice i uglavnom je udružena sa slabinskom i vratnom spinalnom stenozom. Ova vrsta stenoze očituje se neurogenim intermitentnim klaudikacijama te bolovima i grčevima u nogama koji se pogoršavaju prilikom kretanja, a smiruju se prilikom mirovanja ili naginjanjem trupa prema naprijed. Dijagnosticira se prema posebnim kriterijima na osnovu fizikalnog pregleda te slikovnih metoda. U fizikalnom pregledu mogu se naći znakovi koji ukazuju na poremećaj gornjeg motoneurona. Prva slikovna metoda koja se koristi u dijagnozi je standardna rendgenska snimka torakalne kralježnice u anteroposteriornom i lateralnom smjeru. Magnetska rezonanca koristi se kako bi pokazala stupanj suženja kralježnične moždine, ali i druge abnormalnosti vezane uz kralježničnu moždinu i živce. Liječenje se vrlo često provodi operativnim tehnikama dekompresijske operacije ili laminektomije [5].

Diskus hernija označava oštećenje vanjskog prstena diskusa (anulusa) i izlazak njegove jezgre. Dio diska koji je istisnut prema van može pritiskati leđnu moždinu ili izlaze živaca iz leđne moždine i krvnih žila koje je opskrbljuju. Najčešći razlog nastanka jesu degenerativne promjene diska, a osobe pod najvećim rizikom su one u dobi od 40 do 60 godina. U svakodnevnim aktivnostima prilikom saginjanja i rotacije trupa, vrši se najveće opterećenje na disk između Th11 i Th12 kralješka pa je to mjesto prve vidljive degenerativne promjene diska, a iste promjene mogu zahvatiti područje između Th8 i Th12 kralješka. Herniju diska također mogu uzrokovati ozljede nastale u automobilskim nesrećama, padovi ili udarci te nagli pokreti torakalne kralježnice kao što su naglo uspravljanje, rotacija ili podizanje tereta. Rizični činitelj za nastanak hernije može biti i Scheuermannova bolest, čije je obilježje deformacija torakalne kralježnice. Bolovi koji se javljaju mogu se širiti u prsa, ruke ili noge ovisno o zahvaćenom dijelu kralježnice, trncima, osjećajem peckanja i utrnulosti oko ozlijeđenog područja. U liječenju hernije diska primjenjuje se ortoza za podupiranje torakalne kralježnice i terapijske vježbe s ciljem istezanja i jačanja određenih mišićnih skupina [5].

3. KLINIČKA SLIKA

Znakovi i simptomi torakalnog outlet sindroma razlikuju se od jedne do druge trudnice zbog lokacije zahvaćenog živca i/ili žile. Simptomi se kreću od blage boli i osjetnih promjena do komplikacija koje nastaju na udovima u teškim slučajevima [3]. ~~Ono što je~~ najbitnije kod ovog stanja jest brzo prepoznavanje i otkrivanje simptoma i znakova koji ukazuju na sindrom gornjeg torakalnog otvora. Cilj je sprječavanje dugoročnih posljedica među kojima je najvažnija prevencija kronične boli u gornjim ekstremitetima. Postavljanje dijagnoze jest prvi korak kod boljeg razumijevanja uzroka anatomskih promjena ~~koji pomažu pri tome~~ [6]. Trudnice će osjećati bol bilo gdje između vrata, lica i/ili u prsima, ramenima i gornjim ekstremitetima te paresteziju u gornjim ekstremitetima. Trudnica se također može žaliti na promijenjen ili odsutan osjet, slabost, umor, osjećaj težine u ruci i šaci. Koža također može biti pjegava ili bez boje. Može se primijetiti i drugačija temperatura [3].

3.1. Vrste torakalnog outlet sindroma

Postoje tri vrste torakalnog outlet sindroma odnosno sindroma gornjeg torakalnog otvora, a to su neurogeni, arterijski i venski. Najčešći tip koji se javlja jest neurogeni i njega je najteže dijagnosticirati. On nastaje kao posljedica pritiska brahijalnog pleksusa u području torakalnog izlaza. Dalje slijedi venski tip koji nastaje kada je komprimirana vena subclavia. On se javlja samo u 1% osoba i često može biti udružen s arterijskim tipom torakalnog outlet sindroma te se tada naziva vaskularni sindrom gornjeg torakalnog otvora. Kada je u pitanju neurogena vrsta, mogu se javiti simptomi kao što su utrnulost ruke, promjena temperature ili boje kože. Svi simptomi mogu se postepeno pogoršavati prilikom svakodnevnih aktivnosti [6].

3.1.1. Neurogeni sindrom gornjeg torakalnog otvora

Neurogeni sindrom nastaje kao posljedica kompresije neurovaskularnih struktura na gornji torakalni otvor. Simptomi koji se najčešće javljaju su unilateralna bol i slabost mišića na ekstremitetu koji je zahvaćen, trnjenje i osjećaj „*uspavanosti ruke*“. Često se javlja kod mladih osoba i one opisuju svoje tegobe kao psihosomatske i prilikom toga može se dogoditi veliki broj pogrešnih dijagnoza. Bol se javlja prilikom svakodnevnih i sportskih aktivnosti, no može se javiti i prilikom mirovanja [6].

3.1.2. Arterijski sindrom gornjeg torakalnog otvora

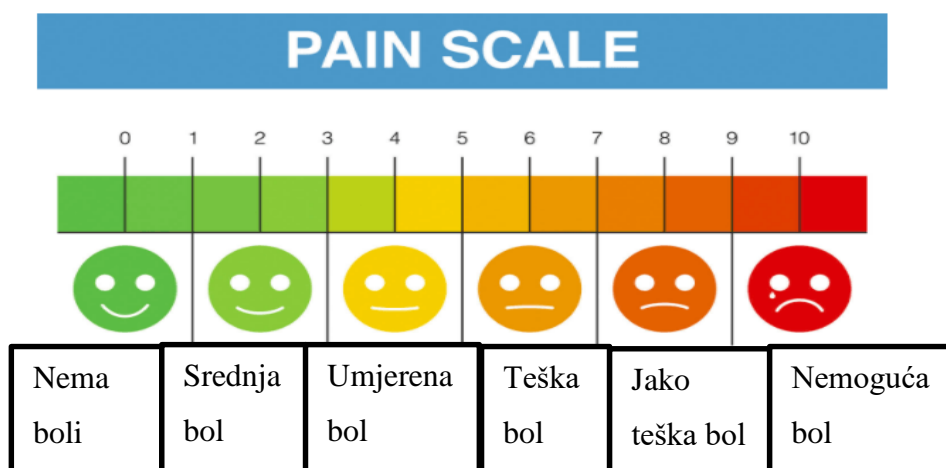
Ovo je najrjeđi tip sindroma, ali uzrokuje najgore posljedice. Javlja se hladnoća, česta i jaka bol u gornjim ekstremitetima bez oticanja te slabljenje radikalnog pulsa kod većeg pokretanja i bljedilo kože na zahvaćenom ekstremitetu. Arterijski sindrom opisuju kompresije *a. subclaviae* i to uz cervikalno rebro. Posljedice koje se još mogu javiti uz veće kompresije jesu oštećenje određenih slojeva arterija, aneurizme, ishemije, eritemi i cijanoza prstiju. Ovaj sindrom čest je kod sportaša i tjelesno aktivnih osoba [6].

3.1.3. Venski sindrom gornjeg torakalnog otvora

Prvi simptomi koji nastaju kod venskog tipa jesu oticanje i osjećaj napetosti u ruci. Može se javiti duboka bol u gornjim ekstremitetima, ramenima i prsima s osjećajem umora. Venski sindrom okarakteriziran je oticanjem zahvaćenog ekstremiteta i stalno prisutnom boli koja se javlja nakon tjelesne aktivnosti. Glavni simptom ovog sindrom jest plavilo (cijanoza) koje se javlja na šakama i prstima. Javlja se duboka bol, a kao posljedica edema ili povećanja voluminoznosti zahvaćenog ekstremiteta mogu se javiti parestezije odnosno poremećeni osjet i tromboza koja nastaje kao posljedica veće kompresije na prostor između ključne kosti i prvog rebra [6].

4. FIZIOTERAPIJSKA PROCJENA

Kada se radi fizioterapijska procjena trudnice u svezi sa sindromom gornjeg torakalnog otvora uzima se od trudnice opća anamneza, anamneza s ginekološke strane te se vrši subjektivna i objektivna procjena. U opću anamnezu spadaju opći podaci o trudnici, kao što je zanimanje, životna dob, podaci o preboljelim i sadašnjim bolestima i tegobama, navike, opažene promjene i drugo. Slijedi ginekološka anamneza u koju spadaju podaci o njenom reproduktivnom sustavu; način začeća, broj trudnoća i/ili pobačaja, način prethodnih porođaja (ako ih je bilo), podaci o prethodnoj i sadašnjoj trudnoći, gestacijska dob, je li bila jedноплодна ili višеплодна trudnoća, ginekološki nalazi, nalaz ultrazvuka, podaci o položaju uterusa, položaju placente i položaju ploda te nalaz kardiotokografije (CTG). Nakon toga slijedi subjektivna procjena - bitni podaci o bolovima [Slika 4.1.], simptomima boli i onesposobljenosti, lokaciji boli, vrsti i ponašanju boli i trajanju, što olakšava simptome boli ili ih pogoršava, kakva je osjetljivost na tu bol, parestezije, kolika je mišićna slabost, kakvo je opće zdravlje i kakve su životne navike trudnice. Dalje slijedi objektivna procjena koju čine opservacija, palpacija i procjena funkcije. Promatra se sternum, klavikula, toraks i skapule, posturalne prilagodbe, znakovi slabosti, atrofija i izgled kože, odnosno jesu li vidljivi edemi, crvenilo, hematomi ili ožiljci. Palpiraju se mišići i procjenjuje se indeks gibljivosti torakalne kralježnice [4]. Postoje takozvani provokativni funkcijski testovi pomoću kojih je lakše prepoznati i utvrditi dijagnozu sindroma gornjeg torakalnog otvora. Nekad se može dogoditi da rezultati testova budu lažno pozitivni, no ipak u većini slučajeva po istraživanjima pokazuju točnu dijagnozu. Testovi su lako upotrebljivi te se mogu i kombinirati za još bolju točnost prepoznavanja i utvrđivanja dijagnoze. Postoji Adsonov test, Allenov test, Edenov ili Kostoklavikularni test, Roosov ili Elevated arm stress test (EAST) test, Wrightov ili Hiperabdukcijski test i Upper Limb Tension Test (ULTT) [6].



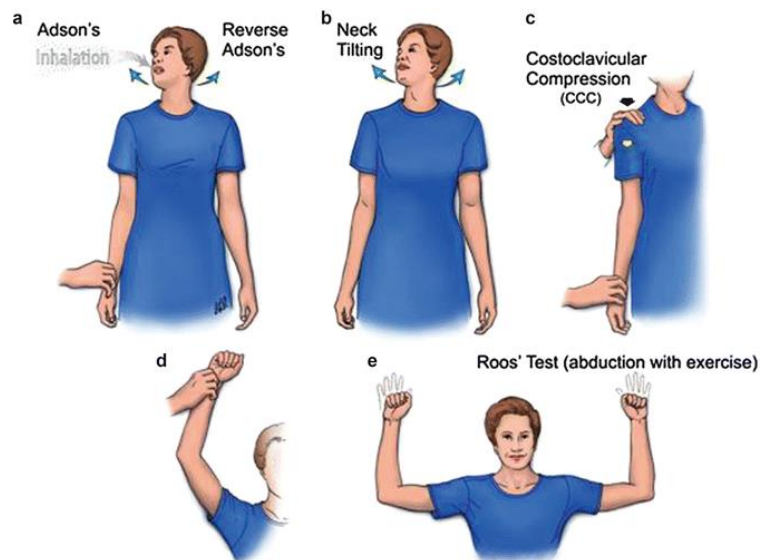
Slika 4.1. Prikaz numeričke skale boli

4.1. Funkcijski testovi

Služe kao pomoć pri prepoznavanju i utvrđivanju dijagnoze sindroma gornjeg torakalnog otvora. Šest je takvih testova koji omogućuju pregled stanja trudnice [6]. Postoje razni funkcionalni upitnici koji procjenjuju, ispituju i istražuju torakalni outlet sindrom. Jedan od njih jest samoupitnik „Functional Evaluation in Thoracic Outlet Syndrome“ („FETOS“) napravljen u svrhu provjere, proučavanja promjena i simptoma torakalnog outlet sindroma. U razdoblju od svibnja 2015. do srpnja 2017. godine u Americi tijekom intenzivnog programa rehabilitacije pregledano je ukupno 37 pacijenata. Samoupitnik se sastojao od 16 stavki ocijenjenih na ljestvici od četiri stupnja; nemogućnost, velika nelagoda, umjerena nelagoda ili bez poteškoća. Izračunava se ukupna ocjena i uobičajena razina nelagode po numeričkoj skali. Upitnik je ispunjen na prvi dan (D1) i dan otpusta (D2). Upitnik je pokazao vrlo dobru pouzdanost testa i ponovnog testiranja i ukupna ocjena bila je vrlo osjetljiva na promjene. Od 16 stavki, 9 je pokazalo značajnu skalabilnost u njihovoj individualnoj osjetljivosti na promjene. Samoupitnik Funkcionalna evaluacija u sindromu torakalnog izlaza brz je i jednostavan način procjene utjecaja sindroma torakalnog izlaza na aktivnosti svakodnevnog života [7].

4.1.1. Adsonov test

Adsonov test izvodi se tako da je ruka trudnice abducirana 30° i ispružena u lakatnom zglobu. Dalje slijedi palpacija radijalnog živca i nakon toga se ekstendira vrat i okreće se glava prema simptomatskoj strani te se napravi duboki udah. Promatra se razlika kvalitete radijalnog živca u tom položaju i kakva je u početnom položaju. Test postaje pozitivan ako je smanjen puls radijalnog živca ili ako izostaje [Slika 4.1.1.a] [6].



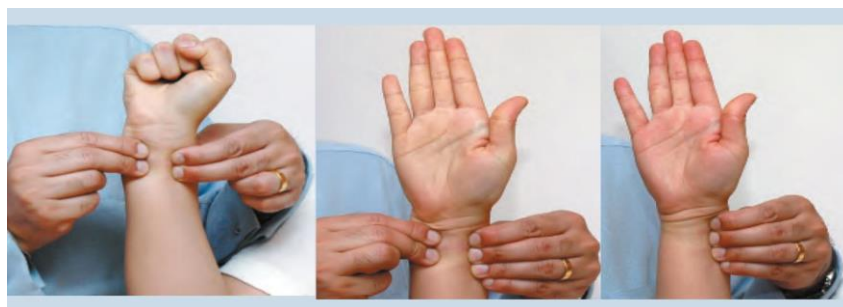
Slika 4.1.1. Funkcijski testovi za postavljanje dijagnoze sindroma gornjeg torakalnog otvora

Izvor:

(https://www.google.com/url?sa=i&url=http%3A%2F%2Fslideplayer.com%2Fslide%2F14160487%2F&psig=AOvVaw1yaiBxwaCquXVZZyeSCvAk&ust=1632852209426000&source=images&cd=vfe&ved=0CAsQjRxqFwoTCJC2nNLn_MCFQAAAAAdAAAAABAJ)

4.1.2. Allenov test

Allenov test jest prvobitni standardni test kojim se procjenjuje opskrba šake arterijskom krvlju. Provodi se kada se planira intravaskularni pristup radijalnoj arteriji. Prvi korak jest palpacija radijalne arterije na proksimalnom naboru kože zgloba i komprimira se s tri znamenke i palpacija ulnarne arterije na isti takav način. Kada su obje arterije pritisnute, od trudnice se traži da stisne i otpusti ruku 10 puta. Nakon toga se ruka drži otvorenom, pri tome zglob i prsti ne smiju biti hiperekstendirani i rašireni. Zatim se kapilare „pune“ krvlju i ako je vrijeme „punjenja“ kraće od šest sekundi test se smatra pozitivnim. Na kraju treba usporediti obje ruke [Slika 4.1.2.] [8].



Slika 4.1.2. Allenov test

Izvor: (<https://learnfromdoctor.com/allen-test-procedure-results-interpretation/>)

4.1.3. Edenov ili kostoklavikularni test


Edenov test traje od 30 do 60 sekundi i može se izvršiti unilateralno i bilateralno. Trudnica je u sjedećem neutralnom položaju, dok fizioterapeut izvršava palpaciju radijalne arterije i prati ima li kakvih promjena. Zatim fizioterapeut ruke trudnice stavlja iza linije leđa i ona zauzima prenaplašen vojnički stav s prsima prema van i ramenima dolje i nazad. Također trudnica može bradu „gurati“ prema unutra ili prema van. Zatim se duboko udahne i zadržava dah. Fizioterapeut prati promjene radijalnog pulsa. Ovim položajem se smanjuje prostor između ključne kosti i prvog rebra te se isteže neurovaskularni snop opruženom rukom. Test je pozitivan ako se pojavi bol, parestezija, promjene na rukama (boja) i ako se smanji radijalni puls [Slika 4.1.1.c] [9].

4.1.4. Roosov ili East test

Roosov test ima trajanje od tri minute, međutim njegovo trajanje može se smanjiti ako trudnica osjeti pogoršanje već postojećih simptoma unutar prvih nekoliko sekundi izvršenja testa. Trudnica treba postaviti ruke tako da su ramena u abdukciji na 90°, laktovi flektirani na 90° i dlanovi su okrenuti prema naprijed. Zatim se otvaraju i zatvaraju šake (jedno ponavljanje po sekundi) i taj postupak traje 60 sekundi. Na završetku testa trudnica iskazuje pojavu simptoma i ukoliko ima pogoršanja opisuje što se točno dogodilo [Slika 4.1.1.e] [9].

4.1.5. Wrightov ili hiperabdukcijski test

Wrightovim testom dobije se uvid u postojanje reprodukcije simptoma sindroma gornjeg torakalnog otvora prilikom kompresije na *m.pectoralis minor*. Test se izvodi unilateralno i bilateralno i traje oko jedne minute. Trudnica je u sjedećem položaju i ima ispružene laktove, ramena u vanjskoj rotaciji te fizioterapeut izvodi palpaciju radijalnog pulsa. Trudnica zatim duboko udiše i zadržava dah, dok fizioterapeut prati promjene na pulsu radijalne arterije i postoji li reprodukcija simptoma. Prilikom toga može doći do slabljenja pulsa ili pritiska na aksilarnu arteriju. Test je pozitivan ako se pojavi bol, parestezija ili drugi slični simptomi [Slika 4.1.5.] [9].

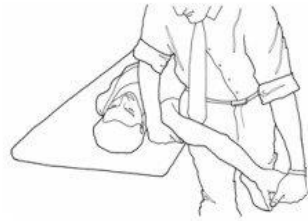


Slika 4.1.5 Wrightov ili hiperabdukcijski test

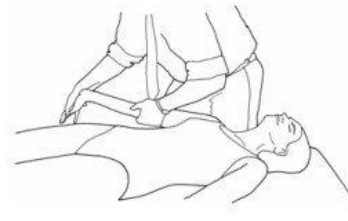Izvor: (https://learnmuscles.com/wp-content/uploads/2017/08/figure_3.12B-copy-550x930.jpg)

4.1.6. ULTT (Upper Limb Tension Test) ili ELVEY test

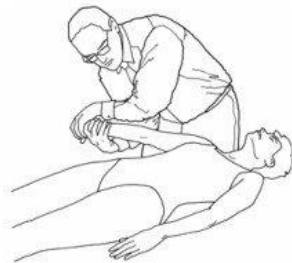Ovim testom izaziva se pojava dodatnog stresa na neurološke strukture gornjih ekstremiteta na način da se izaziva tenzija određenih neuroloških komponenti. Rame, podlaktica, lakat, ručni zglob i prsti postavljaju se u određeni specifični položaj prilikom kojeg se stvara napetost ularnog, radijalnog i medijalnog živca. Svaki novi položaj dodaje se sve dok se ne pojavi bol ili drugi simptomi. Bol, trnci u rukama i obamrlost javljaju se ako je test pozitivan [Slika 4.1.6] [9].



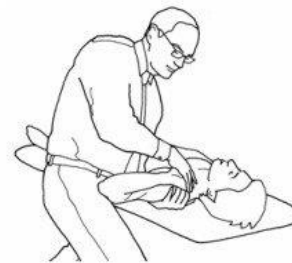ULNT_{MEDIAN} (1)



ULNT_{MEDIAN} (2a)



ULNT_{RADIAL} (2b)



ULNT_{ULNAR} (3)

Slika 4.1.6 Upper Limb Tension Test (ULTT)

Izvor: (https://www.google.com/url?sa=i&url=https%3A%2F%2Fwww.researchgate.net%2Ffigure%2Fend-positions-of-upper-limb-neurodynamic-tests-Reprinted-from-Butler-DS-The-Sensitive_fig1_23802488&psig=AOvVaw1keQnCcGPE-xaIZpp7Vbv-&ust=1632852484869000&source=images&cd=vfe&ved=0CAsQjRxqFwoTCMCxsNXfn_MCFQAAAAAdAAAAABAO)

5. FIZIOTERAPIJSKA INTERVENCIJA

Fizioterapijska intervencija započinje ovisno o vrsti torakalnog outlet sindroma i o njegovoj etiologiji. Intervencija fizioterapeuta u svezi sa sindromom gornjeg torakalnog otvora započinje pozicioniranjem, nakon toga edukacija trudnice te slijede vježbe disanja, mobilnosti i vježbe jačanja [9]. Fizioterapijska intervencija započinje programima vježbi za jačanje mišića prsa, vraćanje normalnog držanja i ublažavanja kompresije povećavanjem prostora područja kroz koje živac prolazi. Mogu se koristiti različiti nesteroidni protuupalni lijekovi protiv boli ili drugi lijekovi koji uključuju trombolitike za suzbijanje krvnih ugrušaka i antikoagulanse za sprječavanje stvaranja ugrušaka. Lijekovi se daju ovisno o stanju trudnice i preporuci [9]. Torakalni outlet sindrom može uzrokovati trajna oštećenja, pa je najvažnija rana procjena i liječenje simptoma ili poduzimanje mjera za sprječavanje poremećaja. Trebaju se izbjegavati ponavljajući pokreti, podizanje teških predmeta, nošenje teških torbi preko ramena i slično. Svakodnevno se treba istezati i izvoditi vježbe koje jačaju mišiće ramena, vrata i na prsima [10].

5.1. Pozicioniranje i edukacija

U ovu skupinu rehabilitacijskih procesa spadaju posturalni mehanizmi, kontroliranje tjelesne težine, tehnike opuštanja te načini izvođenja i nastavak svakodnevnih aktivnosti. Trudnici se prvo daju sve informacije o sindromu gornjeg torakalnog otvora, njegovoj prognozi te koje su mogućnosti njegovog liječenja. Važna je prilagodba radnih, sportskih, fizičkih i svih svakodnevnih aktivnosti ovisno o stanju trudnice. S obzirom da su većinom zahvaćeni ekstremiteti, važno je izbjeći nošenje teških predmeta jer se prilikom toga može smanjiti torakalni otvor i povećati kompresija na neurovaskularni snop. Može se javiti poremećaj spavanja pa se također mora utvrditi određeni položaj koji će omogućiti lakšu prilagodbu novim navikama spavanja [11]. Hormonalne promjene, noćna glad, mučnina, bolovi i drugi simptomi mogu otežati san. Lijeva strana je idealna za spavanje jer povećava protok krvi u maternicu bez pritiska na jetru. U ovom slučaju, kada trudnica ima bolove u leđima, poželjno je postavljanje jednog ili dva jastuka između koljena [Slika 5.1.] ili savijanje koljena tijekom sna. Ako je trudnica naučena ipak na desnu stranu, također može zauzeti isti položaj samo na desnoj strani. Može podići gornji dio tijela s nekoliko jastuka za smanjenje žgaravice i/ili podići noge jastucima za ublažavanje otekline i bolova u leđima. Postoji pozicioniranje koje je manje preporučljivo za trudnice. Spavanje na trbuhu može u nekim slučajevima naštetiti fetusu u razvoju, a kasnije postaje i otežano ili nemoguće. Spavanje

na leđima može vršiti pritisak na glavne krvne žile koje isporučuju krv u maternicu i može smanjiti opskrbu fetusa kisikom [12].



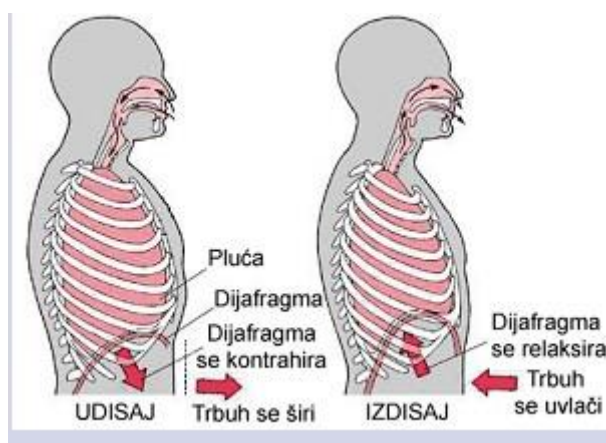
Slika 5.1. Pozicioniranje trudnice

Izvor: (https://www.google.com/url?sa=i&url=https%3A%2F%2Fwww.mazecordblood.com%2F2015%2F08%2F10%2Fsleeping-for-two-sleep-changes-during-pregnancy%2F&psig=AOvVaw2sk_IL2tw2Qygua6_-eL8-&ust=1632852642643000&source=images&cd=vfe&ved=0CAsQjRxqFwoTCOipxargn_MCFQAAAAAdAAAAABAD)

5.2. Vježbe disanja

Važno je objasniti trudnici na koji način mora disati. Prvi korak uključuje obnovu pravilnih respiracijskih mehanizama odnosno dijafragmalno disanje i aktivaciju naprednog stabilizacijskog sustava. Trudnica više ne bi trebala disati plitko i prsno jer dolazi do pretjeranog dizanja prvih rebra. Dijafragmalnim disanjem funkcija respiratornih mišića se poboljšava i napetost se postupno smanjuje [9]. Dijafragmalno disanje je vrsta vježbe disanja koja pomaže pri ojačavanju dijafragme, važnog mišića koji pomaže pri disanju jer predstavlja 80% disanja. Dijafragmalno disanje jest trbušno ili abdominalno disanje. Kod takvog disanja dijafragma predstavlja primarni mišić i ventilacija je učinkovita, a potrošnja kisika u mišićima niska. U dijafragmalnom disanju postoje tehnike kontroliranog disanja koje su osmišljene kako bi poboljšale učinkovitost ventilacije, smanjile rad disanja, povećale mobilnost dijafragme i poboljšale izmjenu plinova i oksigenaciju. Jedna od tehnika jest da trudnica sjedne na ravnu površinu sa savijenim koljenima, jednu ruku stavlja na gornji dio prsa, a drugu na trbuh odmah ispod grudnog koša. Polako se udahne kroz nos, duboko udišući zrak prema donjem dijelu trbuha. Ruka na grudima trebala bi ostati mirna, dok bi se ona na trbuhu trebala podignuti. Treba zategnuti trbušne mišiće i pustiti ih da padnu prema unutra dok se izdiše kroz stisnute usne. Nakon toga ruka na trbuhu bi se trebala pomaknuti prema dolje u početni položaj [Slika 5.2.] [13]. Također je bitna stabilnost trupa

prilikom statičkog i dinamičkog pokretanja. Pravilnim pokretanjem tijela korigiraju se posturalni mehanizmi, mišićni disbalans i simptomi izazvani sindromom gornjeg torakalnog otvora [9].



Slika 5.2. Dijafragmalno disanje

Izvor: (<http://www.zzjzpgz.hr/nzl/94/20.jpg>)

5.3. Vježbe mobilnosti i jačanja

Mišići opušteniji, vraćaju se pravilni respiratorni obrasci i ispravlja se loše držanje. Vježbe se vrše sporo, laganim ritmom uz pratnju disanja trudnice (početna pozicija udah, izvođenje pokreta uz izdah). Preporuka za izvođenje vježbi jest dvije serije sa desetak ponavljanja [9].

Prije samog vježbanja važan je proces mobilizacije. Mobilizaciju treba provoditi s oprezom i tek nakon temeljite procjene jer može izazvati iritaciju i simptome boli kod nekih trudnica. Mobilizacija se sastoji od sljedećih sedam koraka. Prvo jest mobilizacija sternoklavikularnog zgloba. Pasivno kretanje je anteroposteriorno klizanje ključne kosti u odnosu na sternum u okomitoj ravnini. Nakon ovog postupka slijedi mobilizacija akromioklavikularnog zgloba koji je anteroposteriorno klizanje ključne kosti u odnosu na akromionu u vodoravnoj ravnini. Fizioterapeut mora biti oprezan da se ne stvori labavost na tim spojevima pretjeranom artikulacijom. Drugi korak jest pasivno istezanje m.scalenusa i m.pectoralisa, a ako je potrebno i masaža m.scalenusa. Mobilizacija m.scalenusa je važan korak u povećanju pokretljivosti prvog i drugog rebra. U slučaju prevelike pokretljivosti m.scalenusa može doći do podizanja prvog rebra i smanjivanja veličine kostoklavikularnog prostora. Ako dolazi do kompresije živca u međuskalenskom trokutu, simptomi trudnice se mogu s vremenom smanjiti vraćanjem ili poboljšanjem elastičnosti m.scalenusa. Mobilizacija m.scalenusa ne smije se izvoditi ako postoji iritacija plexus brachialis u kojoj trakcija uzrokuje bol. Druga skupina mišića koja se mobilizira su prsni mišići. Treći korak jest mobilizacija lopatice. To uključuje kranio-kaudalne, medio-lateralne i rotacijske pokrete lopatice. Četvrti korak jest mobilizacija zgloba prvog i drugog rebra

s naglaskom na prvo rebro. Peti korak jest masaža muskulature ramenog pojasa. Duboka masaža gnječenjem izvodi se na onim mišićima koji su izgubili svoju elastičnost zbog čuvanja mišića ili emocionalne napetosti. Najprije je zagrijavanje i tek onda slijedi masaža. Šesti korak su pasivne vježbe fleksibilnosti lopatice i prsnog koša. One su bitne za opuštanje trudnice [14].

Cilj vježbanja jest dugoročna rehabilitacija torakalnog outlet sindroma i drugih poremećaja lokomotornog sustava, korekcija lošeg držanja i korekcija mišićnog disbalansa. Prilikom vježbanja važno je kontrolirati lopaticu, sprječavati bol i reprodukciju simptoma. Vježbe se ponavljaju deset do petnaest puta u dvije do četiri serije. Broj serija može se postepeno povećavati ovisno o stanju trudnice, a s ciljem čim bolje izdržljivosti i snage mišića [9].

5.4. Program vježbi za trudnice

Program vježbi uključuje vježbe mobilnosti i vježbe jačanja mišića. Sastoji se od nekoliko vježbi koje bi trudnice mogle i smjele koristiti.

Zagrijava se područje vrata i ramena toplim tušem ili grijaćim jastučićima oko 10 do 15 minuta ili dok trudnici ne bude dovoljno toplo. Zatim istezanje počinje zadržavanjem istegnutog položaja petnaestak do tridesetak sekundi. Važno je paziti na disanje, pokreti moraju biti lagani i nježni te trudnica mora izbjegavati pokrete koji dovode do hiperekstenzije. Istezanje ne smije biti forsirano i ako se u bilo kojem trenutku javi bol ili neugoda, odmah treba prekinuti istezanje i ne početi s vježbanjem. Također se u prvom tromjesečju preporučuje izbjegavanje supiniranog položaja. Zbog različitih promjena s kojima se trudnica susreće kroz trudnoću. Također je bitno da se trudnica savjetuje sa svojim liječnikom, da li s obzirom na svoje stanje smije i kako smije vježbati [15].

Vježba broj 1.

Početni položaj trudnice je sjedeći (može u turskom sjedu ili na stolici) ili stojeći. Naginje glavu u jednu pa u drugu stranu, zadržavajući je u svakom položaju do 30 sekundi, a koristeći ruke povećava učinak istezanja [16] [Slika 5.4.1.].

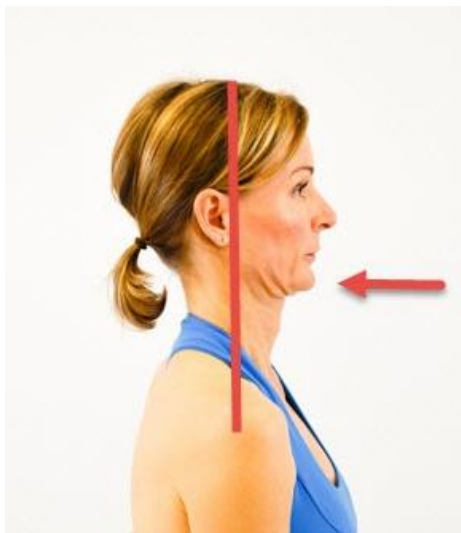


Slika 5.4.1. Vježba broj 1.

Izvor: (https://kajabi-storefronts-production.global.ssl.fastly.net/kajabi-storefronts-production/blogs/24773/images/HygKx9FHSYGlrKhFX3aj_Pregnancy_Stretch_14.jpg)

Vježba broj 2.

Početni položaj trudnice je sjedeći (može u turskom sjedu ili na stolici) ili stojeći. Prste jedne ruke položi na bradu. Glavu uvlači prema prsima i pri tome izduži vratni dio kralježnice, a prstima zadrži pokret [Slika 5.4.2.].



Slika 5.4.2. Vježba broj 2.

Izvor: (https://cdn2.hubspot.net/hubfs/2494739/Imported_Blog_Media/Head-retraction_2-2.jpg)

Vježba broj 3.

Trudnica sjedi na stolici i drži ruke uz bokove ili stoji. Zatim ispruži ruke s prekrštenim prstima naprijed ispred sebe u ravnini s ramenima. Pokušava čim više gurati ruke naprijed, a samim time i svoje lopatice. Nakon toga vraća se u početni položaj i započne istim postupkom, samo što

ispružene ruke s prekriženim prstima vuče unatrag i pokušava spojiti svoje lopatice. Vježba se ponavlja nekoliko puta [16] [Slika 5.4.3.].

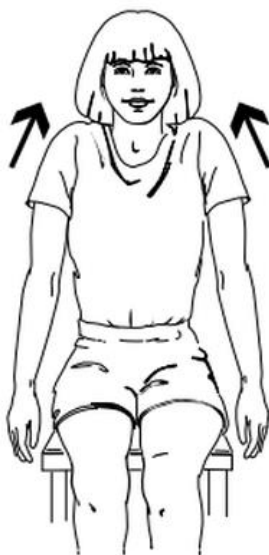

Slika 5.4.3. Vježba broj 3.

Izvor: (https://www.verywellfit.com/seated-stretch-for-back-neck-shoulders-1231445?utm_source=pinterest)

Vježba broj 4.

Trudnica se nalazi u uspravnom sjedećem položaju na stolici s rukama uz tijelo ili stoji. Podiže ramena prema ušima, zadržava 10 sekundi i opušta ih [Slika 5.4.4.].



Slika 5.4.4. Vježba broj 4.

Izvor: (<http://slccpta.weebly.com/uploads/2/5/4/4/25448950/847690.png?250>)

Vježba broj 5.

Trudnica se nalazi u uspravnom sjedećem položaju na stolici s rukama isprepletenim na potiljku ili stoji. Iz tog položaja šire što više laktove unatrag. Na taj način isteže prsne mišiće [Slika 5.4.5].

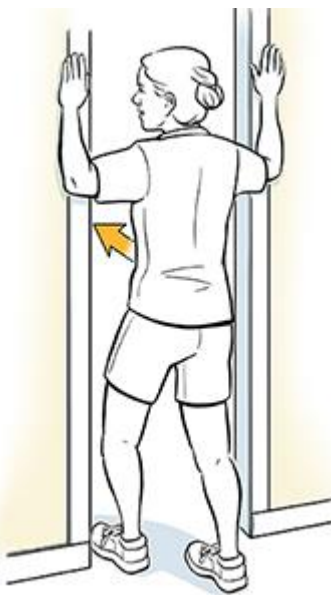


Slika 5.4.5. Vježba broj 5.

Izvor: (<https://acewebcontent.azureedge.net/fit-life/2015/09/2015-09-17-chest-2.jpg>)

Vježba broj 6.

Trudnica je u stajaćem položaju ispred vrata. Podiže svaku ruku u stranu savijenu pod kutom od 90 stupnjeva dlanovima prema naprijed. Nasloni dlanove na okvir vrata i polako zakorači jednom nogom naprijed. Treba osjetiti istežanje u prsima te stajati uspravno bez nagnjanja naprijed. U tom položaju malo se zadrži i ponovi nekoliko puta jednu pa drugu stranu [17] [Slika 5.4.3].



Slika 5.4.3. Vježba broj 6.

Izvor: (<https://api.kramesstaywell.com/Content/6066ca30-310a-4170-b001-a4ab013d61fd/ucr-images-v1/Images/woman-standing-in-doorway-doing-pectoral-stretch-exercise-357843>)

Vježba broj 7.

Trudnica je u stojećem položaju. Ruke podiže u ravnini ramena u obliku slova „T“ i zatim ih ispružene pomiče natrag kao da pokušava spojiti lopatice [18] [Slika 5.4.4.].




Slika 5.4.4. Vježba broj 7.

Izvor: (https://s3.amazonaws.com/prod.skimble/assets/52225/skimble-workout-trainer-exercise-small-reverse-arm-circles-1_iphone.jpg)

Vježba broj 8.

Trudnica stoji i drži traku objema rukama napetu u ravnini s ramenima i dlanovima okrenutim prema tlu. Zatim ih podiže ispred sebe i pokušava razvući traku u stranu te pri tom ne odije lopatice. Zadrži položaj nekoliko sekundi, opusti i ponovi [19] [Slika 5.4.5.].



Slika 5.4.5. Vježba broj 8.

(Izvor:https://www.google.com/url?sa=i&url=https%3A%2F%2Fdefiningstrength.com%2Fthoracic-extension-exercises-thoracic-bridge%2F&psig=AOvVaw2C23crfrqBQoe0iVrlmKek&ust=1632421165110000&source=images&cd=vfe&ved=0CAsQjRxqFwoTCMiK1O-Yk_MCFQAAAAAAdAAAAABAD)

Vježba broj 9.

Trudnica je u stojećem položaju. Jedan krak elastične trake fiksiran je ispod stopala, a drugi trudnica obuhvaća suprotnom rukom. Na izdah podiže ruku u kojoj je traka dijagonalno i gore [Slika 5.4.6.].

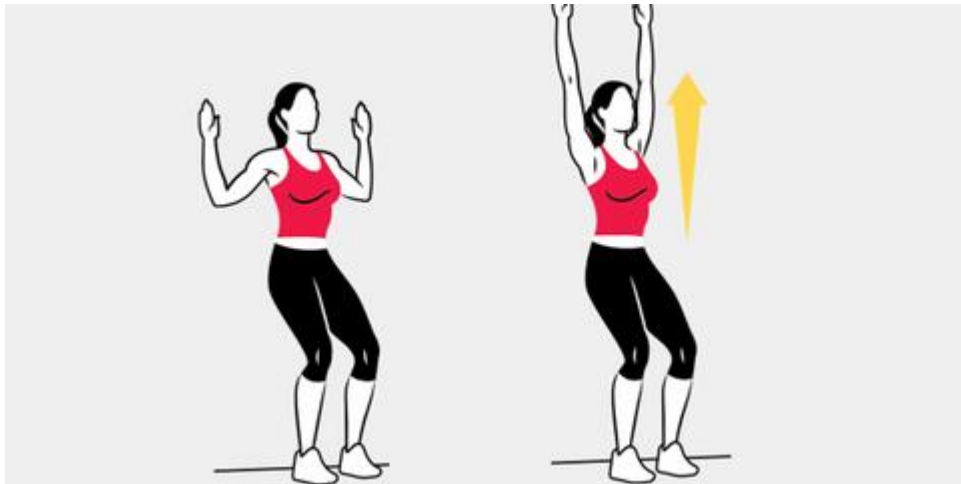


Slika 5.4.6. Vježba broj 9.

Izvor: https://encrypted-tbn0.gstatic.com/images?q=tbn:ANd9GcQxboxs--rsemiRtKQVOg9a3N5FhygyBd5_IQ&usqp=CAU

Vježba broj 10.

Iz stojećeg položaja trudnica treba „klizati“ rukama po zidu na način da se nasloni na zid leđima i rukama u obliku slova „U“. Polako klizi rukama prema gore što je više moguće, držeći laktove i zapešća uz zid [20] [Slika 5.4.7].



Slika 5.4.7. Vježba broj 10.

(Izvor:https://hips.hearstapps.com/hmg-prod.s3.amazonaws.com/images/766/2014/10/02/wall-slides-0-1503707440.png?resize=480:*)

Vježba broj 11.

Ova vježba naziva se vježba „veslanja“. Trudnica treba zatvoriti sredinu elastične trake vratima ili omotati oko nepokretnog predmeta. Zatim drži jedan kraj u svakoj ruci i sjedne na stolicu ili izvršava vježbu u stojećem položaju. Ruke su savijene u laktovima pod 90 stupnjeva, traku povlači unatrag približavajući lopatice jednu prema drugoj. Položaj se zadrži, opusti i ponovi nekoliko puta[21] [Slika 5.4.8.].



Slika 5.4.8. Vježba broj 11.

(Izvor:<https://www.google.com/url?sa=i&url=https%3A%2F%2Fwww.todayparent.com%2Ffamily%2Factivities%2Fpregnancy-workout-core-and-shoulders%2F&psig=AOvVaw1HtihAnwSj46XS96rIEoca&ust=1631385889211000&source=images&cd=vfe&ved=0CAsQjRxqFwoTCJDktZiI9fICFQAAAAAdAAAAABAD>)

Vježba broj 12.

Ova vježba se izvodi iz četveronožnog položaja pomoću pilates lopte. Trudnica se polako nagine unatrag u smjeru peta koliko god ona može [22]. Zadrži nekoliko sekundi i vraća se u početni položaj [Slika 5.4.9.].



Slika 5.4.9. Vježba broj 12.

Izvor: <https://www.joannahelcke.com/clientfiles/images/Pregnancy/Birthing%20Balls/childsposefitball.jpg>

6. ZAKLJUČAK

Uloga fizioterapeuta u svezi s torakalnim outlet sindromom veoma je važna tijekom trudnoće. Prvi korak jest odrediti način na koji će se odrediti dijagnoza trudnice, odnosno njezino stanje na temelju njezinog opisa simptoma i tegoba te njezino stanje na temelju provedbe određenih specifičnih funkcijskih testova koji pokazuju točnu dijagnozu. Testovi jesu Adsonov test, Allenov test, Edenov ili Kostoklavikularni test, Roosov ili Elevated arm stress test (EAST) test, Wrightov ili Hiperabdukcijski test i Upper Limb Tension Test (ULTT) i svaki ima svoje specifičnosti koje pokazuju njegovu pozitivnost ili negativnost pomoću javljanja određenih simptoma nakon njihove provedbe. Zatim je važno educirati trudnicu nakon postavljanja točne dijagnoze koje je njezino stanje te koje su mogućnosti za liječenje prilikom rehabilitacije. Vježbanje jest neizostavni dio svake rehabilitacije pa tako i ove izazvane torakalnim outlet sindromom, odnosno sindromom gornjeg torakalnog otvora. Prvo se uče vježbe disanja i to se provode vježbe za dijafragmalno disanje. Potrebno je postepeno povećavati ponavljanje broja serija da načini vježbanja postanu navika. Nema dugoročnih učinaka rehabilitacije bez vježbi za mobilnost i vježbi jačanja sveukupnih pa i onih mišića bitnih za liječenje ovog sindroma. Važno je redovito vježbanje i redovita rehabilitacija za liječenje ovog sindroma. Prema istraživanjima ukazuje se na velik broj trudnica koje pate od posljedica sindroma gornjeg torakalnog otvora. Posljedice mogu uključivati razne anatomske anomalije kao što su na primjer cervikalna rebra, abnormalna tetivna hvatišta i dominantan je sjedilački način života zbog premale aktivnosti. Međutim, mogu se pojaviti i loše posljedice nakon preaktivnih fizičkih, sportskih i svakodnevnih aktivnosti. Ovaj sindrom još nije toliko prepoznatljiv, zato ga treba dodatno i detaljnije istražiti, budući da postaje sve učestaliji i među trudnicama i općenito među ljudima različitih dobi. Prilikom pravovremenog otkrivanja dijagnoze, omogućen je prekid daljnjeg razvoja simptoma i drugih komplikacija i tegoba u vezi sindroma gornjeg torakalnog otvora, odnosno torakalnog outlet sindroma.

7. LITERATURA

- [1] <https://www.enciklopedija.hr/natuknica.aspx?id=62531>, dostupno 24.07.2021. god.
- [2] Filipec M. i sur.; Fizioterapija boli, Hrvatski zbor fizioterapeuta, Zagreb, 2019. god.
- [3] [https://www.physio-pedia.com/Thoracic_Outlet_Syndrome_\(TOS\)](https://www.physio-pedia.com/Thoracic_Outlet_Syndrome_(TOS)), dostupno 27.08.2021.
- [4] Sindrom gornjeg torakalnog otvora; <http://reha.hr/cms/sindrom-gornjeg-torakalnog-otvora-thoracic-outlet-syndrom/>, dostupno 24.07.2021.
- [5] Jakšić K., Djukić Koroljević Z., Ratajec A., Perić P., Stručni rad: Torakalni bolni sindrom u fizijatrijsko-reumatološkoj ambulanti – diferencijalna dijagnoza, Zagreb, 2021. god.
- [6] Martić B., Završni rad: Sindrom gornjeg torakalnog otvora i preporuke fizioterapijskih postupaka pri konzervativnom liječenju i postoperativnom tretmanu, Sveučilište u Rijeci, Fakultet zdravstvenih studija u Rijeci, 2020. god.
- [7] FETOS: A Self-Questionnaire for Functional Evaluation in Thoracic Outlet Syndrome; <https://pubmed.ncbi.nlm.nih.gov/33595940/>, dostupno 6.9.2021.
- [8] https://www.physio-pedia.com/The_Allen_Test_for_Blood_Flow, dostupno 24.07.2021. god.
- [9] Devetak D., Završni rad: Mehanizam nastanka sindroma gornjeg torakalnog otvora i prijedlog kineziterapije u njegovu tretiranju, Sveučilište u Zagrebu, Kineziološki fakultet, 2021. god.
- [10] Thoracic Outlet Syndrome; <https://www.ninds.nih.gov/Disorders/All-Disorders/Thoracic-Outlet-Syndrome-Information-Page>, dostupno 25.08.2021
- [11] Thoracic Outlet Syndrome Symptoms; <https://www.mayoclinic.org/diseases-conditions/thoracic-outlet-syndrome/symptoms-causes/syc-20353988>, dostupno 25.08.2021.
- [12] Tips on how to sleep when pregnant; <https://www.medicalnewstoday.com/articles/326534#sleep-aids>, dostupno 26.08.2021.
- [13] Diaphragmatic Breathing Exercises; https://www.physio-pedia.com/Diaphragmatic_Breathing_Exercises?utm_source=physiopedia&utm_medium=search&utm_campaign=ongoing_internal, dostupno 26.08.2021.
- [14] Kenneth F. Smith, Časopis o ortopedskoj i sportskoj fizioterapiji, Memorijalna bolnica Amsterdam, 22.9.2021. godine
- [15] Milković A., Završni rad: Kineziterapija u trudnoći i u postpartalnom razdoblju, Sveučilište u Splitu, Sveučilišni odjel zdravstvenih studija, 2019. god.
- [16] Thoracic Outlet Syndrome: Exercises; <https://myhealth.alberta.ca/Health/aftercareinformation/pages/conditions.aspx?hwid=zp4453>, dostupno 10.9.2021.
- [17] Pregnancy week by week; <https://www.mayoclinic.org/healthy-lifestyle/pregnancy-week-by-week/multimedia/pregnancy/sls-20076930>, dostupno 24.08.2021.

- [18] Thoracic Outlet Syndrome Stretches & Exercises – Ask Doctor Jo; <https://www.youtube.com/watch?v=ZVk3Oj8ZheI>, dostupno 10.9.2021.
- [19] Doorway Pectoral Stretch; <https://www.saintlukeskc.org/health-library/doorway-pectoral-stretch-flexibility>, dostupno 22.9.2021.
- [20] Top 10 Exercises to Relieve Shoulder Pain and Tightness; <https://www.healthline.com/health/shoulder-pain-exercises#shouder-circles>, dostupno 8.9.2021.
- [21] Simple pregnancy exercises; https://www.parents.com/pregnancy/my-body/fitness/5-simple-pregnancy-exercises-for-every-trimester/?slide=slide_e743ca25-38d8-4942-bba1-4e306b5cb2ca#slide_e743ca25-38d8-4942-bba1-4e306b5cb2ca, dostupno 24.08.2021.
- [22] Pregnancy Workout: Core and shoulders; <https://www.todayparent.com/family/activities/pregnancy-workout-core-and-shoulders/#gallery/pregnancy-workout-core-and-shoulders/slide-1>, dostupno 10.9.2021.

8. POPIS SLIKA

Slika 4.1. Prikaz numeričke skale boli.....	10
Slika 4.1.1. Funkcijski testovi za postavljanje dijagnoze sindroma gornjeg torakalnog otvora..	11
Slika 4.1.2. Allenov test.....	12
Slika 4.1.5. Wrightov ili hiperabdukcijski test.....	12
Slika 4.1.6. Upper Limb Tension Test (ULTT) test.....	13
Slika 5.1. Pozicioniranje trudnice.....	15
Slika 5.2. Dijafragmalno disanje.....	16
Slika 5.4.1. Vježba broj 1.....	18
Slika 5.4.2. Vježba broj 2.....	18
Slika 5.4.3. Vježba broj 3.....	19
Slika 5.4.4. Vježba broj 4.....	19
Slika 5.4.5 Vježba broj 5.....	20
Slika 5.4.6. Vježba broj 6.....	20
Slika 5.4.7. Vježba broj 7.....	21
Slika 5.4.8. Vježba broj 8.....	22
Slika 5.4.9. Vježba broj 9.....	22
Slika 5.4.10 Vježba broj 10.....	23
Slika 5.4.11 Vježba broj 11.....	23
Slika 5.4.12 Vježba broj 12.....	24

IZJAVA O AUTORSTVU
I
SUGLASNOST ZA JAVNU OBJAVU

Završni/diplomski rad isključivo je autorsko djelo studenta koji je isti izradio te student odgovara za istinitost, izvornost i ispravnost teksta rada. U radu se ne smiju koristiti dijelovi tuđih radova (knjiga, članaka, doktorskih disertacija, magistarskih radova, izvora s interneta, i drugih izvora) bez navođenja izvora i autora navedenih radova. Svi dijelovi tuđih radova moraju biti pravilno navedeni i citirani. Dijelovi tuđih radova koji nisu pravilno citirani, smatraju se plagijatom, odnosno nezakonitim prisvajanjem tuđeg znanstvenog ili stručnoga rada. Sukladno navedenom studenti su dužni potpisati izjavu o autorstvu rada.

Ja, Petra Šarblu (ime i prezime) pod punom moralnom, materijalnom i kaznenom odgovornošću, izjavljujem da sam isključivi autor/ica završnog/diplomskog (obrisati nepotrebno) rada pod naslovom Fizioterapijski pristup kod torakalnog outlet (upisati naslov) te da u navedenom radu nisu na nedozvoljeni način (bez pravilnog citiranja) korišteni dijelovi tuđih radova. sinhroma u tmečnosti

Student/ica:
(upisati ime i prezime)

Šarblu

(vlastoručni potpis)

Sukladno Zakonu o znanstvenoj djelatnosti i visokom obrazovanju završne/diplomske radove sveučilišta su dužna trajno objaviti na javnoj internetskoj bazi sveučilišne knjižnice u sastavu sveučilišta te kopirati u javnu internetsku bazu završnih/diplomskih radova Nacionalne i sveučilišne knjižnice. Završni radovi istovrsnih umjetničkih studija koji se realiziraju kroz umjetnička ostvarenja objavljuju se na odgovarajući način.

Ja, Petra Šarblu (ime i prezime) neopozivo izjavljujem da sam suglasan/na s javnom objavom završnog/diplomskog (obrisati nepotrebno) rada pod naslovom Fizioterapijski pristup kod torakalnog outlet (upisati naslov) čiji sam autor/ica. Outlet sinhroma u tmečnosti

Student/ica:
(upisati ime i prezime)

Šarblu

(vlastoručni potpis)

Prijava završnog rada

Definiranje teme završnog rada i povjerenstva

ODJEL Odjel za fizioterapiju

STUDIJSKI prediplomski stručni studij Fizioterapija

PREKOSTROJENJE Petra Sambolec

IMBAG 0336030201

DATUM 13.09.2021

KOLEGIJI Specijalne teme u fizioterapiji

NASLOV RADA Fizioterapijski pristup kod torakalnog outlet sindroma u trudnoći

NASLOV RADA NA ENGL. JEZIKU Physiotherapeutic approach in thoracic outlet syndrome in pregnancy

MENTOR Nikolina Zaplatić Degač, mag.physioth.

ZVANJE predavač

ČLANOVI POVJERENSTVA

1. Anica Kuzmić, mag.physioth, pred., predsjednik
2. Nikolina Zaplatić Degač, mentor
3. doc. dr. sc. Manuela Filipić, član
4. Valentina Novak, mag.med.techn.pred., zamjenski član
- 5.

Zadatak završnog rada

BRZ 078/FIZI/2021

Proces dijagnosticiranja torakalnog outlet sindroma, odnosno sindroma gornjeg torakalnog otvora jest kompliciran, dugotrajan i težak te je potrebno veliko znanje i vještine važne za pravilnu i pravovremenu provedbu određenih testova i ostalih postupaka za modificiranje ovog sindroma. Prvi korak jest određivanje točnih simptoma, komplikacija i ostalih tegoba trudnice te uvid u njezino trenutno stanje. Zatim se na temelju otkrivenih simptoma isključuje pogrešna i postavlja pravilna dijagnoza. Do pravilne dijagnoze može se doći pomoću testova koji pokazuju svoju pozitivnost ili negativnost i samim time pokazuju točnu dijagnozu torakalnog outlet sindroma na temelju vidljivih simptoma. Svaki od njih ima svoje specifičnosti koje pokazuju dijagnozu koja će pokazati da se radi o sindromu gornjeg torakalnog otvora te o njegovoj razvijenosti i mogućnostima liječenja istog. Rehabilitacija počinje intervencijom fizioterapeuta. U intervenciju fizioterapeuta spada pozicioniranje i edukacija pacijentice te određene vježbe. Provode se primarno vježbe disanja, a nakon toga vježbe za mobilnost i jačanje svih mišića, a pogotovo onih koji su oslabljeni zbog prisutnosti sindroma gornjeg torakalnog otvora. Cilj je postići rehabilitaciju torakalnog outlet sindroma koja će imati dugoročne pozitivne učinke.

ZADATKUS UBUČEN

13.09.2021

POTPIS MENTORA

NZ Degač

OPREMLJENA
SIEVER

Schubert