

Suvremeni pristup u skrbi za pacijenta s intrakranijalnom aneurizmom

Kurtak, Monika

Undergraduate thesis / Završni rad

2016

Degree Grantor / Ustanova koja je dodijelila akademski / stručni stupanj: **University North / Sveučilište Sjever**

Permanent link / Trajna poveznica: <https://um.nsk.hr/um:nbn:hr:122:593599>

Rights / Prava: [In copyright](#)/[Zaštićeno autorskim pravom.](#)

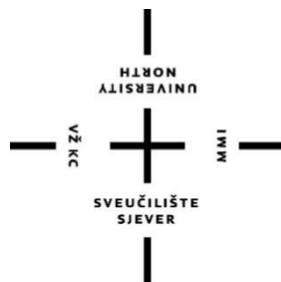Download date / Datum preuzimanja: **2025-03-15**



Repository / Repozitorij:

[University North Digital Repository](#)





**Sveučilište
Sjever**

Završni rad br. 658/SS/2015

Suvremeni pristup u liječenju intrakranijalnih aneurizmi

Monika Kurtak, 4944/601

Varaždin, veljača 2016. godine



Sveučilište Sjever

Odjel za biomedicinske znanosti

Završni rad br. 658/SS/2015

Suvremeni pristup u liječenju intrakranijalnih aneurizmi

Student

Monika Kurtak, 4944/601

Mentor

Marijana Neuberg, mag.med.techn; viši predavač

Varaždin, veljača 2016. godine

Prijava završnog rada

Definiranje teme završnog rada i povjerenstva

ODJEL	Odjel za biomedicinske znanosti		
PRISTUPNIK	Monika Kurtak	MATIČNI BROJ	4944/601
DATUM	05.10. 2015.	KOLEGIJ	Zdravstvena njega odraslih 2
NASLOV RADA	Suvremeni pristup u skrbi za pacijenta s intrakranijalnom aneurizmom		
MENTOR	Marijana Neuberg, mag. med. techn.	ZVANJE	viši predavač
ČLANOVI POVJERENSTVA	1. Nenad Kudelić, dr. med., predsjednik		
	2. Marijana Neuberg, mag. med. techn., mentor		
	3. Irena Canjuga, mag. med. techn., član		
	4. Melita Sajko, dipl. med. techn., zamjenski član		
	5. _____		

Zadatak završnog rada

BROJ 658/SS/2015

OPIS

Na latinskom "aneurysma" označuje proširenje, a naziv ima ishodište u grčkom. U medicini se upotrebljava kako bi se označilo postojanje lokaliziranog proširenja u stijenci krvne žile, najčešće arterije.

Najčešće aneurizme postaju manifestne između 40. i 60. godine života. Prema lokalizaciji, 85% aneurizmi pripada prednjoj cirkulaciji: u trećine pacijenata na prednjoj su komunikantnoj arteriji, u druge trećine na mjestu izlaska stražnje komunikantne arterije iz karotide, dok se oko 20% aneurizmi nalazi na bifurkaciji središnje moždane arterije.

Najveći broj aneurizmi klinički je nemanifestiran sve dok ne dođe do rupture i krvarenja u subarahnoidalne prostore.

Dijagnoza se postavlja na temelju CT-a, MR-a, testa cerebrospinalnog likvora i cerebralnog angiograma.

Svrha liječenja je isključivanje aneurizme iz cirkulacije i sprječavanje ponovnog krvarenja, bilo otvorenom kirurijom, bilo endovaskularnim procedurama

U ovom radu je potrebno:

- definirati aneurizmu kao bolest
- opisati specifičnosti zdravstvene njege
- navesti intervencije medicinske sestre u dijagnozi i liječenju
- navesti poslijeoperacijske komplikacije i intervencije medicinske sestre
- citirati literaturu

ZADATAK URUČEN

09.10.2015.



Predgovor

Veliku zahvalnost, u prvom redu, dugujem svojoj mentorici Marijani Neuberg koja mi je pomogla svojim savjetima pri odabiru teme, prikupljanju potrebne literature te pri izradi ovog završnog rada, i što je uvijek imala strpljenja i vremena za moje mnogobrojne upite.

Također, zahvaljujem se svim svojim kolegama i kolegicama, koji su bili uz mene i bez kojih cijeli ovaj tijek studiranja ne bi prošao tako zabavno.

I na kraju, najveću zaslugu za ono što sam postigla pripisujem svojoj obitelji, koja je uvijek bila tu uz mene, bez obzira da li se radilo o teškim ili sretnim trenutcima i bez koje sve ovo što sam do sada postigla ne bi bilo moguće.

Veliko hvala svima!

Sažetak

Intrakranijalne aneurizme podrazumijevaju patološko proširenje krvne žile, najčešće arterije. Vremenom zid arterije postaje na nekom mjestu slabiji i tada zbog pritiska nastaje proširenje. Najozbiljnija komplikacija aneurizme je ruptura, tj. krvarenje koje je opasno po život pacijenta. Simptomi aneurizme su rijetki, pa pacijenti i neće osjećati simptome ove bolesti. Nerupturirane aneurizme dovode do usporenja cirkulacije i stvaranja krvnih ugrušaka u žilama. Ruptura aneurizme je po život opasno stanje koje zahtjeva hitnu medicinsku pomoć. Aneurizma može biti urođena ili stečena: urođene su posljedica slabosti stjenke krvnih žila, dok su stečene aneurizme rjeđe i nastaju kao rezultat otvorene ili zatvorene povrede glave, a mogu biti i posljedica različitih bakterijskih ili gljivičnih infekcija. Osobe kod kojih je otkrivena aneurizma mozga trebale bi se pridržavati uputa koje im liječnik daje, promijeniti način života i poduzeti preventivne korake. Svaku aneurizmu u glavi bi trebalo preventivno tretirati, budući da su pacijenti u stalnom strahu od moguće rupture. Medicinska sestra kao član tima provodi i planira postupke iz područja zdravstvene njege. Medicinska sestra mora voditi računa o mogućoj pojavi simptoma koji bi ukazivali na rupturu aneurizme. Svaki pacijent je individua i s toga mu treba pristupiti jedinstveno, holistički.

U nastavku ovog rada će se prikazati anatomiju mozga, simptomi aneurizme, vrste aneurizme, koja je uloga medicinske sestre u radu sa pacijentima koji imaju dijagnozu intrakranijalne aneurizme, koje su njene komplikacije, te dijagnozu i liječenje intrakranijalne aneurizme.

Ključne riječi: intrakranijalna aneurizma, medicinska sestra, skrb, komplikacije

Summary

Intracranial aneurysms imply pathological widening of blood vessels, mostly arteries. With time arteries weaken in places and then due to pressure a widening occurs. Severe complication of an aneurism is a rupture, ie. bleeding that is life threatening for the patient. Unruptured aneurysms lead to slowing of circulation and creations of blood clots. Rupture of aneurism is a life threatening state that demands urgent medical care. Aneurism can be congenital or acquired: congenital aneurysms are result of a weakness in blood vessel wall, while acquired aneurysms are more rare and occur as a result of open or close head injury and can be result of a bacterial or fungal infections. In people who have discovered aneurysms of brain should comply with doctors instructions, change their lifestyle and take preventive steps. Every head aneurism should be treated preventively, since the patient is in constant fear of rupture. Nurse, as the part of the team, carries out and plans procedures in area of medical care. Nurse has to keep track of possible appearance of symptoms which would point to a rupture of an aneurism. Each patient is an individual and should be approached in a unique and holistic way.

This paper will cover brain anatomy, aneurism symptoms, types of aneurysms, role of a nurse in working with patients that have diagnosed intracranial aneurysms, possible complications and diagnosis and treatment of intracranial aneurism.

Key words: Intracranial aneurism, nurse, care, complications

Popis korištenih kratica

ICP	Intracranical pressure Intrakranijalni tlak
CBF	Cerebral blood flow Moždani protok krvi
RCBF	Regional cerebral blood flow Regionalni moždani protok krvi
SAH	Subarachnoid hemorrhage Subarahnoidalno krvarenje
GCS	Glasgow Coma Scale Glasgow koma skala
CT	Computed tomography Kompjutorizirana tomografija
MR	Magnetic resonance Magnetna rezonanca
MRA	Magnetic resonance arteriography Angiografija zasnovana na magnetnoj rezonanci

Sadržaj

1.Uvod	1
2. Anatomija i fiziologija živčanog sustava.....	2
2.1. Veliki mozak.....	2
2.2.Arterije mozga	3
2.2.1.Unutarnja karotidna arterija, <i>a.carotis interna</i>	3
2.2.2 Prednja mozgovna arterija, <i>a. cerebri anterior</i>	3
2.2.3. Srednja mozgovna arterija, <i>a. cerebri media</i>	3
2.2.4. Kralježnična arterija, <i>a. vertebralis</i>	3
2.2.5. Osnovična arterija, <i>a. basilaris</i>	3
2.3. Willisov arterijski krug.....	4
3.Definicija aneurizmi	5
3.1. Etiologija aneurizmi	6
3.1.1 Faktori rizika.....	6
3.2. Patofiziologija.....	8
3.3. Epidemiologija.....	8
3.4. Klasifikacija.....	9
3.5. Klinička slika ruptуре aneurizme.....	14
3.5.1. Simptomi	16
3.6. Dijagnoza.....	17
3.6.1. Angiografija:.....	17
3.6.2. Kompjutorizirana tomografija, CT	17
3.6.3. Magnetna rezonanca MR.....	18
3.7. Komplikacije ruptуре aneurizme	19
4. Zdravstvena njega bolesnika s intrakranijalnom aneurizmom	20
4.1. Prijeoperacijska skrb.....	20
4.1.1.Priprema pacijenta kod elektivnog operacijskog postupka	20
5. Sestrinska skrb kod bolesnika sa hitnim neurokirurškim zahvatom.....	22
5.1. Poslijeoperacijski nadzor i skrb	24

5.2. Sestrinska skrb za bolesnika na odjelu	26
5.3. Sestrinske dijagnoze i edukacija pacijenta i njegove obitelji u prijeoperativnom i poslijeoperativnom periodu.....	27
6. Liječenje intrakranijalnih aneurizmi.....	28
6.1. Neurokirurško liječenje	30
6.2. Endovaskularno liječenje.....	31
7. Ishod i prognoza	32
8. Zaključak	33
9.Literatura	35

1.Uvod

Živčani sustav ustrojstvom je usmjeren da putem osjetila, prima, raščlanjuje i integrira podražaje, te ih prenosi izvršnim organima. Mozak je najvažniji dio živčanog sustava. Upravlja svim životnim aktivnostima koje su neophodne da bi organizam preživio.

Prednji moždani arterijski krug (Willisov krug) je arterijski krug koji tvore četiri arterije: dvije vertebralne i dvije karotidne arterije. Kada njihove stjenke oslabe, na tom oslabljenom mjestu može doći do stvaranja tzv. balona na krvnoj žili koji se ispuni krvlju ili aneurizme. [1]

Aneurizma mozga je oteklina ili „balončić“ na krvnoj žili u mozgu, koja često izgleda kao bobica koja visi na stabljici. Može biti posljedica urođenog defekta, ali može biti i uzrokovana aterosklerozom ili hipertenzijom. Aneurizma može procuriti ili puknuti, što posljedično dovodi do krvarenja u mozgu (hemoragijski moždani udar). Najčešće mjesto rupture aneurizme je između mozga i tankog tkiva koje pokriva mozak, te se ta vrsta hemoragijskog moždanog udara naziva subarahnoidalno krvarenje (SAH). [2] Ruptura aneurizme je opasna po život i zahtijeva hitnu medicinsku pomoć. Većina aneurizmi nikada ne rupturira, ne stvara nikakve zdravstvene probleme i ne uzrokuje simptome, a takve aneurizme se najčešće dijagnosticiraju tijekom ispitivanja za neke druge bolesti. Liječenje nerupturirane aneurizme mozga može spriječiti puknuće u budućnosti. Najčešće aneurizme postaju manifestne između 40 i 60 godine života.[3] Mnoge aneurizme su asimptomatske, ali neke od njih izazivaju simptome zbog pritiska na okolne strukture izazivajući parezu okulomotora, diplopije, otok i bol u orbiti što može ukazivati na kljenut III,IV,V i VI moždanog živca. [2]

2. Anatomija i fiziologija živčanog sustava

Živčani sustav u svakom trenutku nadzire i usklađuje djelovanje svih dijelova tijela. U svakom trenutku, putem osjetila, prima veliki broj podražaja, raščlanjuje ih i integrira te prenosi odgovore izvršnim organima. Temeljne jedinice živčanog sustava su živčane stanice (neuroni) koje su smještene u središnjem živčanom sustavu ili u živčanim čvorovima (ganglijima). Živčani sustav zbog osebjnosti ustroja i smještaja dijelimo na središnje i periferne dijelove. Središnji živčani sustav čine mozak i kralježnična moždina, dok periferni živčani sustav, koji povezuje središnje dijelove sustava s osjetilnim i izvršnim organima, čine živci kojima su priključeni i živčani čvorovi (gangliji). [3] Središnji živčani sustav Obuhvaća mozak i kralježničnu moždinu koji su smješteni u lubanjskoj šupljini i kralježničnom kanalu, gdje su zaštićeni koštanim ovojem i mozgovnim i moždinskim ovojnicama, te cerebrospinalnim likvorom. Središnji živčani sustav ima dvije vrste stanica i to su živčane stanice i potporne stanice u koje ubrajamo i sloj stanica što oblažu mozgovne klijetke, a također i stanice mozga koje omataju središnji živčani sustav i krvne žile u njemu. Živčane stanice imaju svojstva podražljivosti, a u dijela je stanica omogućeno i pamćenje podražaja. [4]

2.1. Veliki mozak

Zauzima najveći dio lubanjske šupljine i središte je duševnoga života i svih voljnih djelatnosti, pa i onih na koje ne možemo utjecati svojom voljom. U velikom mozgu postoji bezbroj mozgovnih središta koja primaju podražaja iz različitih dijelova tijela, te prema vrsti podražaja daju naloge izvršnim organima.

Mozak ima dvije polutke, *hemispherii*, koje su odvojene dubokom uzdužnom pukotinom, *fissura longitudinalis*, u kojoj je srpasta pregrada, a u dnu pukotine je žuljevito tijelo, *corpus callosum*, koje povezuje polutke. Svaka mozgovna polutka ima četiri režnja, i to su čeonni režanj, *lobus frontalis*, sljepoočni režanj, *lobus temporalis*, tjemeni režanj, *lobus parietalis*, i zatiljni režanj, *lobus occipitalis*. Na presjeku kroz mozak razlikujemo površinski, sivi sloj kore, te bijela tvar u nutrini. U sivoj mozgovnoj kori su živčane stanice, a bijelu tvar ispod mozgovne kore tvore živčana vlakna. [4]

2.2.Arterije mozga

Mozak je opskrbljen krvlju putem dva arterijska sustava. Prednji arterijski sustav koji služi za prehranu velikog mozga čine lijeva i desna unutarnja karotidna arterija sa svojim ograncima: srednjom moždanom arterijom i prednjom moždanom arterijom. Stražnji arterijski sustav koji služi za prehranu moždanom debla i malog mozga čine lijeva i desna vertebralna arterija koje se u visini pontocerebralnog žlijeba spajaju u arteriju bazilaris. [4]

2.2.1.Unutarnja karotidna arterija, a.carotis interna

Odvajanjem od zajedničke arterije glave usmjerena je uzduž lateralne strane ždrijela prema gore i ulazi u lubanju kroz kanal u piramidi sljepoočne kosti. U mozgovnoj osnovici, odnosno bazi dijeli se na završne grane: očnu arteriju, te prednju i srednju mozgovnu arteriju.[4]

2.2.2 Prednja mozgovna arterija, a. cerebri anterior

Usmjerena je prema naprijed, a s istoimenom je arterijom suprotne strane povezuje prednja spojna arterija. Zatim arterija oblikuje luk oko žuljevitog tijela i daje ogranke za medijalno područje mozgovne polutke.[4]

2.2.3. Srednja mozgovna arterija, a. cerebri media

Usmjerena je lateralno i kroz postranu jamu dolazi na konveksnu površinu mozgovne polutke. Srednja mozgovna arterija ima mnoštvo ogranaka za otočni režanj, te za gornje i lateralne dijelove polutki i sljepoočnog režnja koji obuhvaćaju veći dio motoričke, osjetne i slušne mozgovne kore. [4]

2.2.4. Kralježnična arterija, a. vertebralis

Prolazi kroz otvore poprečnih nastavaka vratnih kralježaka te kroz veliki zatiljni otvor ulazi u lubanju, gdje se lijeva i desna kralježnična arterija spajaju u osnovičnu arteriju.[4]

2.2.5. Osnovična arterija, a. basilaris

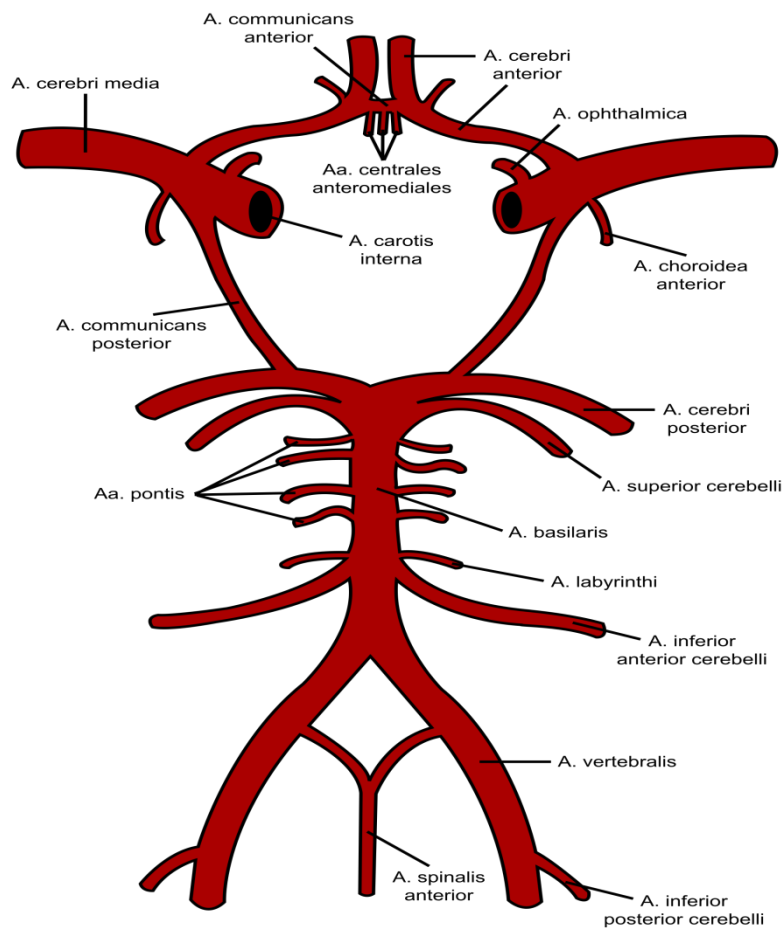
Nastaje spajanjem kralježničnih arterija i leži u brazdi na prednjoj strani mosta, te daje ogranke za mozgovno deblo. Završava na prednjem gornjem rubu mosta rašljanjem na dvije stražnje moždane arterije. Na objema stranama daje za mali mozak donju prednju arteriju, te gornju arteriju.[4]

2.3. Willisov arterijski krug

„Prednji moždani arterijski krug (Willisov krug, lat. circulus arteriosus cerebri) je arterijski krug u obliku pentagona na ventralnoj površini mozga. Važna je anastomoza na bazi mozga između četiriju arterija (dvije vertebralne i dvije *a.carotis interna*) koje opskrbljuju mozak“ [1]

Willisov arterijski krug čine (slika 2.3.1.):

- A. communicans anterior
- A. cerebri anterior
- A. carotis interna
- A. communicans posterior
- A. cerebri posterior [1]



Slika 2.3.1. Prikaz Willisovog arterijskog kruga

<https://www.google.hr/search?q=willisov+krug&espv=2&biw>

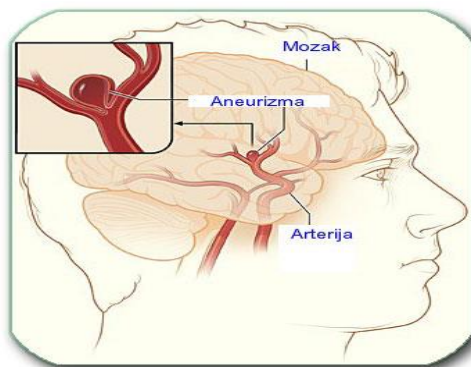
3. Definicija aneurizmi

„Na latinskom aneurysma označuje proširenje, a naziv ima ishodište u grčkom. U medicini se upotrebljava kako bi se označilo postojanje lokaliziranog proširenja u stijenci krvne žile, najčešće arterije“ (slika 3.1.) [5]

Aneurizma može imati promjer od nekoliko milimetara pa sve do nekoliko centimetara. Vrlo velike ili divovske aneurizme koje imaju promjer više od 5 centimetara rjeđe se susreću. Gotovo uvijek su veće nego što prikazuje nalaz angiografije. Na nalazu angiograma vidljiv je samo njezin unutrašnji šuplji dio. Cijeli promjer aneurizme koji ovisi o količini trombolitičkih naslaga ili slojeva može se procijeniti u tijeku operacije, pomoću kompjutorizirane tomografije mozga ili obdukcijom. [2]

Aneurizme najčešće postaju manifestne između 40. i 60. godine života. Kod djece su registrirane samo u oko 2% bolesnika. Prema lokalizaciji 85% aneurizmi pripada prednjoj cirkulaciji, u trećine pacijenata na prednjoj su komunikantnoj arteriji, u druge trećine na mjestu izlaska stražnje komunikantne arterije iz karotide, dok se oko 20% aneurizmi nalazi na bifurkaciji središnje moždane arterije. Oko 15% ima ishodište u vertebro-bazilarnom slijevu, najčešće na bifurkaciji arterije basilaris. [5]

Nažalost, aneurizma najčešće ne daje nikakve simptome, u većini slučajeva prvi simptomi njenog postojanja se javljaju poslije njene rupture. Kod malog broja ljudi praćenja je kroničnim glavoboljama migrenskog tipa. Neliječena aneurizma nosi prijetnju njene rupture koja dovodi do krvarenja, uslijed kojeg može doći do trajnog oštećenja ili čak smrti. Sudbina bolesnika nakon krvarenja ovisna je o veličini aneurizme i stanju njezine stjenke, o veličini arterije na kojoj se aneurizma nalazi i ponajviše o reflektornom spazmu proksimalnog dijela arterije i mehanizmima prestanka krvarenja. [6]



Slika 3.1. Prikaz aneurizme mozga

https://www.google.hr/search?q=aneurizma+mozga&es_sm

3.1. Etiologija aneurizmi

Prevladava shvaćanje da je na arterijskim račvanjima nedostatak mišićnog sloja tunike medije prirodan, ali i da uzrok nastanka može biti nedovoljna elastičnost žilne stjenke. Drži se da i ateroskleroza i genetska oštećenja inervacije žilne stjenke utječu na patogenezu aneurizama. Te prirodene ili stečene slabe točke mjesta su na kojima pod utjecajem strujanja krvi i krvnog tlaka može doći do stvaranja aneurizme moždane arterije. Mikroskopska istraživanja pokazuju na vratu aneurizme nedostatak elastičnog i mišićnog sloja. Vrećaste su aneurizme najčešće na prednjem dijelu Willisova kruga u području prednje pripojne arterije (a. communicans anterior). Aneurizme rašljišta srednje moždane arterije i aneurizme arterije karotis interne podjednako su česte. Na svim ostalim dijelovima moždanih arterija pojavljuju se rjeđe. Klinički se aneurizma može očitovati paralitički i apoplektički. Drugi je slučaj znatno češći. *Paralitički* se aneurizme očituju pritiskom na moždane živce izazivajući kljenut tih živaca. To se najčešće zbiva kod većih aneurizama arterije karotis interne. Aneurizma tog dijela može pritiskom na prvu granu nervusa trigeminusa izazvati glavobolju. Može postojati hipalgezija područja prve grane trigeminusa i oslabljeni korneani refleks gutanja. Obično se u takvih bolesnika nađe i kljenut okulomotoriusa: ptoza, midrijaza i paraliza pokreta očne jabučice. *Apoplektičko* je očitovanje moždane arterijske aneurizme znatno dramatičnije. Aneurizma prsne bez prethodnih znakova bolesti. Tu pojavu možemo povezati sa porastom krvnog tlaka i tjelesnim naporima (tvrda stolica, dizanje tereta, kašalj, koitus). Posebni dinamički odnosi stjenke aneurizme i struje krvi određuju povećavanje i vrijeme rupture aneurizme. [2]

3.1.1 Faktori rizika

Veći broj faktora rizika može dovesti do slabosti arterijskih stjenki i povećati rizik od nastanka aneurizme. Aneurizme su češće kod odraslih nego kod djece i češće su kod žena nego kod muškaraca. Neki od faktora razvijaju se tijekom vremena dok su drugi prisutni već pri rođenju.

Faktori rizika koji se razvijaju tijekom vremena:

- Starija dob
- Pušenje

- Hipertenzija
- Ateroskleroza
- Zloupotreba droge, posebice kokaina
- Traume glave
- Teško konzumiranje alkohola
- Određene infekcije krvi
- Niže razine estrogena nakon menopauze [7]

Faktori rizika prisutni pri rođenju:

- Nasljedni poremećaji vezivnog tkiva kao što je Ehlers-Danlosov sindrom koji slabe krvne žile
- Policistična bolest bubrega, nasljedni poremećaj koji rezultira vrećicama koje su ispunjene tekućinom u bubrezima i obično povećavaju krvni tlak
- Cerebralna arteriovenska malformacija, abnormalna povezanost između vena i arterija u mozgu koja prekida normalnu cirkulaciju krvi između njih
- Obiteljska povijest aneurizme mozga, osobito u prvom koljenu, kao što je roditelj, brat ili sestra [7]

3.2. Patofiziologija

Vrh kuta na bifurkaciji krvnih žila mjesto je najvećeg hemodinamičkog stresa. Nepravilnosti u unutaržilnom protoku imaju najveći utjecaj na nastanak i rast aneurizmi. Protok se neprekidno mijenja u sistoločko-dijastoličkom smjenjivanju hemodinamičkih uvjeta u žilnom lumenu, a na mjestu bifurkacije dolazi do turbulencije. Stalni mikroudari uvjetuju najprije mikroizbočenje, a zatim stvaranje tipične vrećaste tvorbe s definiranim vratom. Kada je vrat veoma širok i loše definiran i kirurška aplikacija klipsa postaje težak zadatak. Kod divovskih aneurizmi stjenka je zadebljana, membranozna i veoma dobro vaskularizirana. Novostvorene žile povremeno krvare u lumen i formira se romb sastavljen od niza slojeva različite starosti. Takve aneurizme rijetko rupturiraju (vanjska stjenka fibrozira i veoma je zadebljana) te su one problem samo ako su lokalizirane u blizini velikih endokranijalnih struktura koje mogu komprimirati i uzrokovati poremećaje funkcije. [5]

3.3. Epidemiologija

Prevalencija bolesnika sa intrakranijalnom aneurizmama je nepoznata. Obdukcijski nalazi ukazuju da 5% populacije ima jednu ili više aneurizmi. Oko 10-15% bolesnika umire prije nego stignu do liječnika, 10% umire unutar prvih par dana, a smrtnost bolesnika sa ovim oblikom krvarenja iznosi do 45%. Morbiditet je značajan s obzirom na to da ih se 66% nikada ne vrati na raniji posao niti ima istu kvalitetu života. Oko 30% krvarenja javlja se tijekom spavanja, dok 40-50% bolesnika ima upozoravajuće simptome u obliku glavobolja na strani aneurizme dva do tri tjedna prije krvarenja. Aneurizme su češće na arterijama karotidnog slijeva (80-85% slučajeva) a manje česte (8.42-15%) na arterijama vertebralnog slijeva. Smatra se da su najčešće sjelo aneurizmi unutarnja karotidna arterija (37,0-41,2 %), prednja komunikantna (30,7-33,5 %) i srednja cerebralna arterija (13,4-19,8 %). [8]

3.4. Klasifikacija

Aneurizme možemo podijeliti na:

- Prave- čije stjenke sadržavaju sve histološke slojeve kao i krvna žila
- Lažne- koje su zapravo šupljine okružene stjenkom formiranom od krvnog ugruška[2]

Po veličini aneurizme mogu biti:

- Mikro < 2 mm
- Male 2-6 mm
- Srednje 6-15 mm
- Velike 15-25 mm
- Gigantske 25 mm [2]

Tri su osnovna tipa aneurizmi:

- Sakularne (bobičaste, vrećaste)
- Fuziformne (vretenaste)
- Disekantne (nastaju raslojavanjem slojeva koji čine krvožilnu stjenku) [5]

➤ **Sakularne aneurizme** (slika 3.4.1.) nastaju najčešće na račvištima krvnih žila na bazi lubanje ili na odvojištima njihovih grana kao bobičasto proširenje zbog promjena u krvožilnoj stjenici. U normalnoj stjenici arterije nalazimo tri histološki različita sloja: endotel koji iznutra oblaže lumen; mediju, građenu od glatke muskulature i adventiciju, vanjski omotač građen od vezivnog tkiva. Kod stjenke aneurizme obično imamo samo 2 sloja, intimu i adventiciju dok medija nedostaje, završavajući na vratu aneurizme. Lumen aneurizme obično je u manjoj ili većoj mjeri ispunjen trombima. [5]

Jedna teorija je da nastaju radi defekta u razvoju tunike medije krvne žile tijekom embrijskog razvoja. Na tom mjestu tijekom života pod utjecajem hemodinamskih zbivanja postupne se razvija sve veće sakularno izbočenje-aneurizma.

Stoga sama aneurizma nije kongenitalna formacija, nego je kongenitalni bazični defekt na temelju kojeg se ona kasnije oblikuje i raste.

Prema drugoj teoriji nastaju radi oštećenja endotela i bazalne membrane (tunike interne) krvne žile, koje pod utjecajem hemodinamskih sila postupno istanjuje tuniku mediju, prolabira kroz nju i stvara vrećasto izbočenje. [8]



Slika 3.4.1. Prikaz sakularne aneurizme

https://www.google.hr/search?q=saccular+aneurysm&es_sm

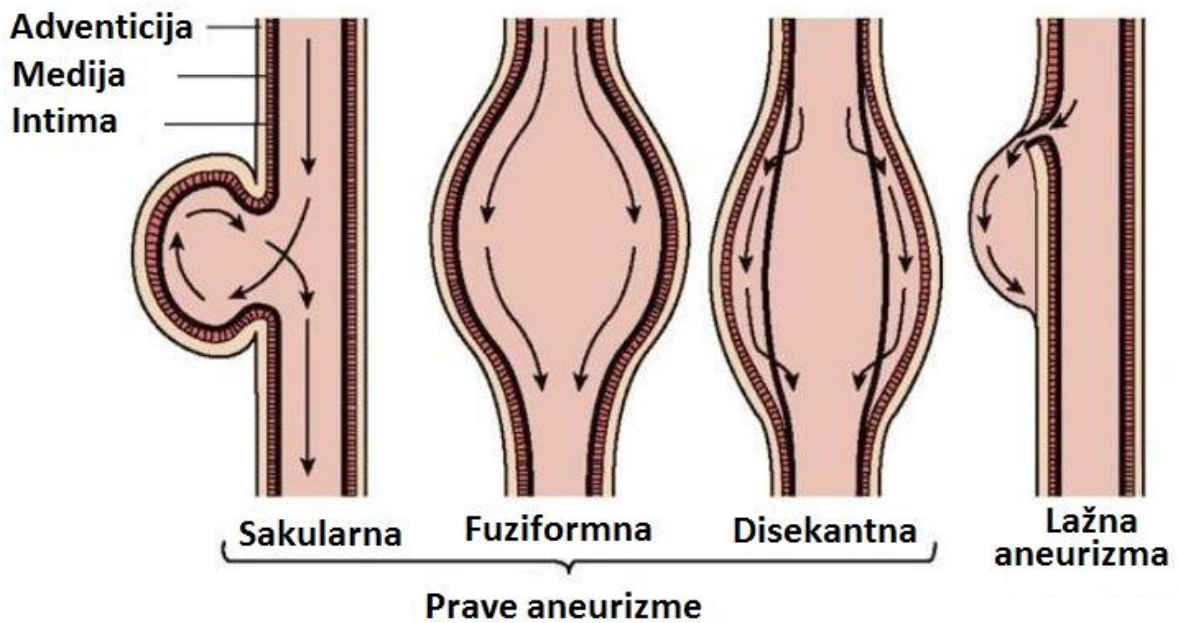
- **Fuziformne aneurizme** (slika 3.4.2.) nastaju na izduženom segmentu krvne žile. Najčešće se nalaze u vertebro-bazilarnoj cirkulaciji. Sklone su tromboziranju, te se češće očituju znakovima ishemije ili infarkta moždanog debla nego krvarenjem.[5] Vrlo su rijetke, predstavljaju oko 2% svih intrakranijalnih aneurizmi. Nastanak fuziformnih aneurizmi povezuje se sa aterosklerozom. Radi se o poststenoičnom proširenju arterije iza aterosklerotskog plaka koji nastaje zbog pojačanog strujanja krvi u suženom dijelu. Može doći do aterosklerotične opstrukcije lumena aneurizme ili intraluminalne tromboze, pa takve aneurizme mogu biti polazište ugruška ili uzrok ishemije mozga. [8]



Slika 3.4.2. Prikaz fuziformne aneurizme

https://www.google.hr/search?q=saccular+aneurysm&es_sm

- **Disekantne aneurizme** (slika 3.4.3.) nastaju kada je oštećena intima i krv prodire između endotela i medije, te uzrokuje suženje lumena. Ako krv prodire između medije i adventicije, formira se ispupčenje prema van. Obično su lokalizirane u unutrašnjoj karotidi i u vertebralnim arterijama. Disekantne aneurizme potrebno je razlikovati od pseudoaneurizmi, koje nastaju nakon potpuna prekida kontinuiteta krvne žile i formiranjem ekstraluminalnog hematoma koje se naknadno organizira kao šupljina koja komunicira s lumenom žile. [5]



Slika 3.4.3. Prikaz disekantna aneurizma

https://www.google.hr/search?q=saccular+aneurysm&es_sm

Postoji još nekoliko vrsta aneurizmi kao što su:

- Mikotične aneurizme
- Traumatske aneurizme
- Višestruke aneurizme
- Nerupturirane aneurizme
- Gigantske aneurizme

- **Mikotične aneurizme** danas su poprilično rijetke prvenstveno zbog uspješne terapije upalnih procesa. Nastaju zbog embolizacije cerebralnih arterija inficiranim embolusima, najčešće uslijed subakutnog bakterijskog endokarditisa. Intima arterije, a često i dio medije, budu razoreni upalnim procesom, dok se preostali dijelovi stjenke izbočuju stvarajući aneurizmatско proširenje. Mogu nastati i zbog ekstravaskularne cerebralne infekcije kao što su meningitis, osteitis kranium i tromboflebitis kavernoznog sinusa. Mikotične aneurizme su malenog promjera i viđaju se najčešće u perifernim zonama mozga, poglavito duž ogranaka srednje cerebralne arterije.[8] Za ovaj tip aneurizmi preporučuje se pokušaj medikamentoznog liječenja pomoću antibiotika. [5]

- **Traumatske aneurizme** obuhvaćaju manje od 1% dijagnosticiranih intrakranijalnih aneurizmi. Veći dio traumatskih aneurizmi zapravo su „lažne aneurizme“ ili pseudoaneurizme- ruptura stjenke krvne žile kroz sve slojeve i stvaranje nove stjenke od cerebralnih struktura iz bliskog okružja. Uzroci traumatskih aneurizmi su penetrantne traume (prostrijelne rane), zatvorene ozljede (trauma stjenke žile, uklještenje žile u frakturnoj pukotini) te jatrogeni uzroci (nakon operativnih zahvata). Najčešća prezentacija traumatskih aneurizmi je odgođeno intrakranijalno krvarenje. Traumatske aneurizme sklonije su rupturi od drugih tipova aneurizmi.[8]

- **Višestruke aneurizme** najčešće se javljaju na unutarnjoj karotidnoj arteriji (43%) te na srednjoj cerebralnoj arteriji (27%). Arterijska hipertenzija često je udružena s nalazom multiplih aneurizmi. Kod višestrukih aneurizmi postavlja se pitanje o tome koja od njih nije rupturirala. Postoji nekoliko znakova koji su korisni u traženju odgovora: ako su na istoj žili, vjerojatno je da je rupturirala proksimalnija aneurizma; ako je jedna veća ili nepravilnijeg oblika vjerojatnije je da je ona rupturirala; ako su smještene obostrano, a računalnom tomografijom se otkrije prisutnost većih količina krvi na jednoj strani, rupturirala je aneurizma na toj strani. Postojanja spazma krvnih žila na angiografiji također može ukazati na rupturiranu aneurizmu isto ako i fokalni neurološki ispadi. [8]

- **Nerupturirane aneurizme** uključuju aneurizme otkrivene kao slučajni nalaz i aneurizme s pratećom simptomatologijom bez znakova krvarenje, kao što je proširenje zjenice zbog pareze trećeg moždanog živca. “Značaj liječenja nerupturiranih aneurizmi najbolje se očituje u činjenici da prilikom svakog subarahnoidalnog krvarenja umre oko 65 % bolesnika.

Među bolesnicima bez dotadašnjeg subarahnoidalnog krvarenja rizik rupture cerebralne aneurizme manje od 10 mm u promjeru je zanemarivo mali, prosječno 0,05 %. Nasuprot tome, aneurizme iste veličine u osoba koje u povijesti bolesti imaju subarahnoidalno krvarenje je 11 puta veći. Veličina i lokalizacija aneurizme su značajni prognostički čimbenici. Aneurizme većeg promjera i aneurizme koje se nalaze na vrhu bazilarne arterije i na arteriji cerebri posterior imaju veći rizik rupture. U skladu s navedenim činjenicama, potrebno je bolesnike razvrstati kako bi se izabrao optimalni način liječenja. U najmanje rizičnoj skupini preporučuje se praćenje rasta pomoću magnetske rezonancije jednom godišnje, te medicinska intervencija prilikom prvog znaka povećanja aneurizme.“ [8]

- **Gigantske aneurizme** predstavljaju zasebnu skupinu sakularnih aneurizmi. To su aneurizme promjera većeg od 25 mm. Njihova učestalost iznosi oko 5 %. Najčešće se pojavljuju na unutarnjoj karotidnoj arteriji (54,1 %), bazilarnoj arteriji (15,6%) i prednjoj komunikantnoj arteriji (10,2 %).zbog svoje veličine one se očituju pritiskom na okolne moždane strukture. Uzrokuju neurološke ispade koji vode do dijagnoze, a rjeđe rupturiraju i dovode do subarahnoidalnog krvarenja. Utvrđeno je da se aneurizme promjera većeg od 20 mm počinju očitovati simptomima kompresije okolnih struktura, odnosno da uzrokuju iste simptome kao i drugi spaciokompresivni intrakranijski procesi. Prema smještaju na krvnim žilama mozga svrhovito je aneurizme podijeliti na aneurizme prednje i stražnje cirkulacije budući da se razlikuju po operacijskom pristupu. Ishodi liječenja su bitno nepovoljniji u bolesnika s aneurizmama stražnje cirkulacije zbog relativne nedostupnosti i blizine moždanog debla. [8]

3.5. Klinička slika rupturane aneurizme

„Nakon rupturane aneurizme nastaje dulje ili kraće krvarenje u subarahnoidalni prostor, zbog čega dolazi do akutnih promjena intrakranijalnog tlaka, smanjenja moždane perfuzije i poremećaja energijskog metabolizma mozga. Nakon rupturane aneurizme dolazi do naglog povišenja intrakranijalnog tlaka (engl. intracranial pressure; ICP). Zbog povišenja ICP-a krvarenje se u određenom trenutku zaustavlja i stvara se ugrušak na mjestu prsnuća aneurizme. Povišeni ICP uzrokuje prolazno sniženje ukupnog moždanog protoka krvi (engl. cerebral blood flow; CBF) ili samo sniženje regionalnog protoka (engl. regional cerebral blood flow; RCBF) u području rupturirane aneurizme, što se očituje prolaznom ishemijom i hipoksijom. Ako mozak svojim kompenzacijskim sposobnostima, u vidu povećanja resorpcije likvora, pojačanog odljeva venske krvi, Cushingova odgovora (1901. god. Cushing je utvrdio da mozak na povišenje ICP i smanjenje CBF reagira povišenjem sistemskog tlaka i na taj način osigurava sebi primjeren dotok krvi i normaliziranje CBF), uspije nadvladati početna zbivanja u razmaku od nekoliko minuta, dolazi do normalizacije ICP i CBF. U slučaju neuspjeha dolazi do razvoja lokaliziranih ili difuznih ishemijskih promjena koje mogu rezultirati lepezom oštećenja, od pojedinačnih neuroloških ispada, prolazne ili trajne prirode, do različitih stupnjeva poremećaja svijesti ili latentnog ishoda. Promjene koje nastaju neposredno nakon subarahnoidalnog krvarenja nazivamo akutnim ishemijskim neurološkim oštećenjima. U kliničkoj slici promjene koje se događaju neposredno nakon krvarenja karakterizira nagli početak, nagla pojava glavobolje, koja je najčešće vrlo intenzivna, zatim vrtoglavice, mučnine i povraćanja (simptomi povišenog ICP). Stanje svijesti može oscilirati od somnolencije do duboke kome. Kod bolesnika može biti vrlo izražen nemir i konfuzija te njihova klinička slika može nalikovati psihotičnoj. Može doći do rane pojave konvulzija zbog izravnog oštećenja korteksa mozga mlazom krvi ili zbog razvoje ishemije, hipoksije ili posljedične acidoze. Neposredno nakon hemoragije dolazi i do podražaja mekih moždanih ovojnica, što se očituje kočenjem šije te također glavoboljom, mučninom i povraćanjem, eventualno preosjetljivošću na jaki zvuk i fotofobijom. U 20 % bolesnika sa subarahnoidalnim krvarenjem (SAH) dolazi i do intraokularnog krvarenja, koje se manifestira kao okrugli, tamnocrveni prsten oko optičkog diska.

Ovisno o opsegu i težini intrakranijskih zbiljanja nakon SAH-a može doći i do niza sistemskih poremećaja:

- Hematološki- Anemija

Poremećaji koagulacije

- Kardiovaskularni- Hipertenzija

Aritmije

Srčani infarkt

Tromboflebitis

- Gastrointestinani- Krvarenja

Insuficijencija funkcije jetre

- Respiratorni- Pneumonija

Atelektaza

ARDS

Plućna embolija

Zbog potrebe strogog mirovanja najčešće sistemske komplikacije kod bolesnika sa subarahnoidalnim krvarenjem su upala pluća atelektaza, razvoj tromboflebitisa (u oko 2% slučajeva), razvoj plućne embolije (u oko 1% slučajeva). Težina kliničke slike određuje tijek i ishod bolesti, pa zbog toga mnogi autori predlažu stupnjevanje kliničke slike u bolesnika sa SAH-om prema Hunt i Hess klasifikaciji.

Stupanj	Klinička slika
I	Asimptomatska, blaga glavobolja s blagim kočenjem šije
II	Paraliza kranijalnih živaca (npr. III, VII), umjerena do jaka glavobolja s kočenjem šije
III	Blagi žarišni ispad, somnolentnost ili konfuzija
IV	Stupor, umjerena do teška hemipareza, rani decerebracijski rigiditet
V	Duboka koma, decerebracijski rigiditet
0	Nerupturirana aneurizma
La	Bez akutne meningealne reakcije s fiksiranim neurološkim deficitom

Tablica 3.5.1. Hunt i Hess ljestvica kliničkog stupnjevanja SAH-a [8]

I drugi faktori utječu na prognozu bolesnika sa SAH-om, kao što je dob, kronične bolesti u anamnezi, količina krvi u subarahnoidalnom prostoru, prisustvo hematoma ili vazospazma i ostalo. Najvažnije stavke u prognoziranju ishoda su stanje svijesti i prisustvo neurološkog poremećaja. Stanje svijesti je u direktnoj vezi s ishodom u vidu neurološkog poremećaja i smrti, a prisustvo neurološkog poremećaja je pretkazivač trajnog neurološkog oštećenja, ali ne i smrtnog ishoda.“ [8]

3.5.1. Simptomi

Većina nerupturiranih aneurizmi su asimptomatske, osobito one koje su male. Ponekad, velike aneurizme mogu uzrokovati sljedeće simptome vezane uz pritisak na mozak ili živce:

- Deficit perifernog vida
- Poremećaj mišljenja i obrade podataka
- Poremećaj govora
- Perceptivni problemi
- Nagle promjene u ponašanju
- Gubitak ravnoteže i koordinacije
- Smanjena koncentracija
- Kratkoročno pamćenje
- Umor [6]

Kada aneurizma rupturira, dolazi do subarahnoidalnog krvarenja, i kako pacijenti često opisuju „najgore glavobolje u životu“. Ostali simptomi rupture aneurizme su:

- Mučnina i povraćanje
- Ukočeni vrat ili bol u vratu
- Zamagljen vid ili dvoslike
- Bol iznad i iza oka
- Proširene zjenice
- Osjetljivost na svjetlo
- Gubitak osjeta [6]

3.6. Dijagnoza

Postoji nekoliko metoda snimanja mozga koje mogu prikazati ili naslutiti postojanje aneurizme u mozgu, odnosno krvarenje nakon rupture. Medicinska sestra sudjeluje u psihofizičkoj pripremi pacijenta za dijagnostičke postupke, te asistira liječniku kod izvođenja određenih pretraga.

3.6.1. Angiografija:

Unatoč znatnom tehnološkom napretku u neuroradiologiji, angiografija je i dalje „zlatni standard“ u dijagnostici aneurizmi. Angiografija je nezamjenjiva kada se treba dijagnosticirati:

1. Prisutnost aneurizme
2. Postojanje višestrukih aneurizmi
3. Jasno prikazati anatomiju aneurizme
4. Odnos prema magistralnoj krvnoj žili
5. Postojanje penetrantnih krvnih žila
6. Postojanje kolateralne cirkulacije
7. Prisutnost i uznapredovalost vazospazma

Kontrast se u cirkulaciju aplicira preko katetera uvedenog kroz femoralnu arteriju (Seldingerova tehnika). Potrebno je prikazati sve četiri glavne krvne žile, primijeniti ukriženu kompresiju, snimiti, osim standardnih i kose i verteks projekcije, te upotrijebiti, kada je to moguće, i digitalnu suptrakciju. Aneurizma se prikazuje kao izbočina na stjenci krvne žile, najčešće na bifurkacijama.[5] Medicinska sestra educira pacijenta o pretrazi, brije područje uvođenja katetera, po potrebi asistira liječniku tako da doda potrebni materijal (sterilno otvara kateter, šprice, kontrastno sredstvo itd), zaštićuje bolesnika od zračenja.

3.6.2. Kompjutorizirana tomografija, CT

Kompjutorizirana tomografija je dijagnostička procedura izbora uvijek kada sumnjamo na mogućnost postojanja krvarenja u subarahnoidalnim prostorima. Nalaz je pozitivan u oko 95% pacijenata i katkada lokalizacija krvnog ugruška upućuje na vjerojatno lokalizaciju aneurizme. Netrombozirane aneurizme veće od 3 mm prikazuju se kao izodenzne ili blago hiperdenzne ekscentrične mase lokalizirane u predjelu supraselarne cisterne, čiji se rub intenzivno prebojava nakon davanja kontrasta.

Djelomično trombozirane aneurizme prikazuju se kao mase zadebljane, često kalcificirane stjenke koja se intenzivno prebojava kontrastom, a više slojeva u trombu koji su različitih denziteta, od vanjske stjenke krvne žile prema lumenu. [5]. Medicinska sestra educira pacijenta o izvođenju pretrage, daje pacijentu kontrastno sredstvo, obavještava ga tijekom pretrage o budućim radnjama i postupcima te ga na kraju izvještava o obavljenom poslu.

3.6.3. Magnetna rezonanca MR

Prikaz aneurizme ovisi o mnogim varijablama, kao što su:

1. Postojanje i pravac protoka kroz krvnu žilu
2. Brzine protoka
3. Postojanje ugruška
4. Prisutnost kalcifikata u stjenci[5]

U kliničkoj praksi uvedena je metoda angiografije zasnovana na magnetnoj rezonanciji (magnetic resonance arteriography MRA). MRA ima sposobnost otkriti intrakranijalnu aneurizmu ovisno o njezinoj veličini i smjeru strujanja krvi u odnosu na magnetsko polje. MRA može poslužiti kao dobar test probira za rizičnu skupinu bolesnika. [8] Medicinska sestra upozorava pacijenta na trajanje pretrage, također ga je dužna obavijestiti da je izuzetno važno da tijekom pregleda bude opušten i miran, svaki pokret za vrijeme pregleda značajno kvari njegovu kvalitetu.

3.7. Komplikacije ruptur aneurizme

Komplikacije podrazumijevaju sve komplikacije koje slijede SAH (mogućnost ponovnog krvarenja, nastanak akutnog hidrocefalusa, nastanak određenog neurološkog deficita, hipovolemija s hiponatremijom, nastanak manifestne simptomatske epilepsije), te neke koje se specifično odnose samo na aneurizme. Najdramatičnija komplikacija je intraoperacijska ruptura aneurizme i ako neurokirurg i cijeli tim nisu potpuno spremni i dobro osposobljeni da se suoče sa rupturom, ishod je katastrofalan i najgore iskustvo za kirurga: intraoperacijsko iskrvarenje pacijenta koji je s povjerenjem dao pristanak za operaciju. Potrebno je isticati važnost minuciozne, delikatne i strpljive kirurške tehnike. Rupturu je naravno nemoguće s potpunom sigurnošću predvidjeti i spriječiti i zato se uvijek treba ponašati kao da će do nje doći. Druge intraoperacijske komplikacije vezane uz kiruršku tehniku jesu moguće suženje magistralne krvne žile nepažljivo apliciranjem klipsa, s posljedičnom ishemijom i infarktom. Opasnost postoji i u mogućem ozljeđivanju ili postavljanju klipsa na perforantne krvne žile, koje su nerijetko skrivene kupolom aneurizme. Gruba disekcija krvnih žila može dovesti do nastanka ili pogoršanja postojećeg vazospazma.[5]

Komplikacije ruptur intrakranijalne aneurizme uključuju: [9]

1. **Ponovna ruptura aneurizme** čija je učestalost najveća unutar prvih 48 sati. Stoga se najveći broj operacija i embolizacija izvodi upravo u tom vremenskom rasponu.
2. **Vazospazam** se definira kao angiografsko suženje mozgovnih arterija uz pojavu fokalnog neurološkog ispada, a najčešće se pojavljuje 4. dan nakon SAH-a, te traje do 14. dana nakon SAH-a. Spazam može dovesti do ishemije mozga i razvoja ishemičnog infarkta. Karakteriziran je neurološkim pogoršanjem zbog cerebralne ishemije, a javlja se u oko 36% bolesnika.
3. **Hidrocefalus** se obično pojavljuje pri opsežnijem SAH-u s prodorom krvi u sustav mozgovnih komora. Hidrocefalus je povećanje volumena cerebrospinalne tekućine, što najčešće prati porast intrakranijalnog tlaka.

4. Zdravstvena njega bolesnika s intrakranijalnom aneurizmom

4.1. Prijeoperacijska skrb

Prijeoperacijska priprema pacijenta podrazumijeva standardnu neuroanesteziološku pripremu.

Svrha prijeoperacijske priprema bolesnika osigurati najbolju moguću fizičku, psihološku, socijalnu i duhovnu spremnost za kirurški zahvat. Takav cilj moraju postaviti svi članovi zdravstvenog tima. Uspjeh kirurškog zahvata ovisi o sposobnostima svih članova tima. Medicinska sestra uz bolesnika provodi najviše vremena, stoga mora obratiti pozornost na ono što govori te mora pomoći bolesniku razriješiti njegove nedoumice i strahove. Medicinska sestra treba uključiti bolesnika u planiranje i provedbu zdravstvene njege, što će pridonijeti tome da on stekne povjerenje, postavlja pitanja, izražava svoju nesigurnost i strah, a sve to pridonosi uspješnoj pripremi za neurokirurški zahvat. Dokazano je da nakon dobre psihičke pripreme bolesnik bolje podnosi operacijski zahvat, brže se oporavlja, treba manje analgetika, a i boravak se u bolnici smanjuje. Jedna od osnovnih mjera u sprečavanju postoperativnih komplikacija i komplikacija nastalih uslijed dugotrajnog mirovanja jest poučavanje bolesnika u prijeoperativnoj pripremi. Tijekom poučavanja medicinska sestra mora biti strpljiva, uvjerena u ono što poučava i pozitivno usmjerava. Upute mora ponavljati, poticati bolesnika na izvođenje i provjeriti usvojena znanja i vještine. [10]

4.1.1. Priprema pacijenta kod elektivnog operacijskog postupka

Prije svake elektivne operacije potrebno je detaljno pregledati pacijenta kako bi se utvrdilo njegovo zdravstveno stanje, sposobnost da podnese katkada veoma dugotrajan i zahtjevan kirurški zahvat. Osim anamneze (posebnu pažnju treba obratiti na alergijske reakcije, lijekove koje je bolesnik uzimao, neželjene reakcije na lijekove, ozbiljne sistemne bolesti...), nužan je detaljan fizikalni pregled. Slijedi laboratorijska obrada, registriranje elektrokardiograma i pregledna snimka pluća. Određuje se krvna grupa: kada se planiraju velike operacije, pri kojima bi moglo doći do velikog gubitka krvi, moguće je uzimanje i pohranjivanje određenih količina krvi od samog pacijenta nekoliko tjedana prije operacije (autotransfuzija) kako bi bila pripremljena rezerva u slučaju nužde. Tjedan dana prije operacije treba prestati sa uzimanjem antiinflamatornih i antiagregatnih lijekova (aspirin, kumadin), te prestati s pušenjem.

Noć prije operacije bolesniku se daje sedativ ili blagi hipnotik kako bi se osigurao dobar noćni odmor.

Prije se kosa s vlasišta uklanjala 24 sata prije operacije, ali je dokazano da dolazi do agregacije mikroorganizama na mjestima gdje je koža oštećena, pa se brijanje sada obavlja ujutro neposredno prije operacije, nakon čega slijedi energično mehaničko pranje kože skalpa.[5] Pacijent navlači antitrombotične čarape koje moraju u potpunosti obuhvatiti donje udove.

Na sat prije operacije pacijentu se daje kombinacija sedativa i anksiolitika. Tek kada je pacijent uspavan postavlja se urinarni kateter i dva venska puta, a po potrebi se provodi kaniliranje radijalne arterije (za operacije kod kojih pretpostavljamo da bi moglo doći do većih gubitaka krvi ili onih kod kojih će biti potrebna inducirana hipotenzija). Postavljaju se elektrode kojima će biti registrirani elektrokardiogram i puls tijekom operacije. Također se postavlja i kateter u subarahnoidalni prostor lumbalno, kada se pretpostavlja potreba za drenažom likvora tijekom operacije. [5]

5. Sestrinska skrb kod bolesnika sa hitnim neurokirurškim zahvatom

- Laboratorijske pretrage-kompletna krvna slika, natrij, kalij, ureja, kreatinin, šećer, jetrene probe, koagulogram, krvna grupa, rh faktor
- Priprema potrebne dokumentacije- anamneza ili heteroanamneza
- Potrebno je pratiti:
 - Stupanj svjesnosti-prema Glasgow Coma Scale (GCS) u kojoj se prate 3 komponente: otvaranje očiju, najbolji motorni i najbolji verbalni odgovor.
 - Procijeniti opći izgled
 - Kontrola vitalnih znakova- kontrola tlaka, pulsa, temperature i disanja
 - Kontrola balansa tekućine- uvesti urinarni kateter
 - Pregled zjenica i ispitati reakciju na svjetlost- na svjetlo, veličinu, oblik, jednakost
 - Uvesti centralni venski kateter
- Priprema operativnog polja- pranje, kupanje sa antiseptičnim sapunom
- Brijanje operativnog polja- ovisno o operateru, prvo šišanje, a zatim brijanje clipperom
- Dezinfekcija

Timing:

Pod timing-om se podrazumijeva donošenje odluke o vremenu u kojem treba pristupiti kirurškom zahvatu. Najčešća je dvojba izbor između:

- Rane operacije- 24-72 h nakon nastanka SAH-a
- Ultrarane- 1-24 sata
- Odgođene operacije- 10-14 dana nakon krvarenja

Svaki od pristupa ima svoje prednosti i nedostatke. U jednom se svi slažu da operacije poduzete između 4. i 10. dana (dani u kojima se pojavljuje vazospazam) imaju najlošiji ishod. U tablici 3.2. prikazane su neke od prednosti i nedostataka ranih i kasnih kirurških zahvata. [5]

Rane i odložene operacije	
<u>Rane operacije (prednosti)</u>	<u>Odgodene operacije (prednosti)</u>
Eliminira se rizik od ponovnog krvarenja	Olakšana retrakcija mozga
Sigurno liječenje vazospazma	Manji rizik nastanka vazospazma
Omogućuje lavažu subarahnoidalnoga prostora	Bolja priprema pacijenta
Smanjen ukupni mortalitet	Manji rizik intraoperacijske ruptуре aneurizme
<u>Rane operacije (nedostatci)</u>	<u>Odgodene operacije (nedostatci)</u>
Veći rani mortalitet	Povećan rizik od krvarenja
Znatan edem u ranoj fazi SAH-a	Otežano liječenje vazospazma
Solidan ugrušak otežava pristup	Veći cjelokupni mortalitet
Veći rizik intraoperacijske ruptуре aneurizme	
Fizička trauma povećava rizik nastanka vazospazma	

Tablica 5.1. Prednosti i nedostatci ranih i odgođenih operacija aneurizmi [5]

5.1. Poslijeoperacijski nadzor i skrb

Bolesnik se smješta na neurokirurški odjel intenzivne njege te se tamo zadržava 48 do 72 sata nakon operacije, ili je u sobi za buđenje pa se vraća na neurokirurški odjel.

Svrha je postoperativne njege što prije postići stanje u kojem će se bolesnik samostalno zadovoljavati svoje potrebe. Zdravstvena njega neurokirurškog bolesnika u ranoj postoperativnom razdoblju je usmjerena na praćenje bolesnikova stanja, otklanjanje ili smanjenje tjelesnih simptoma i prepoznavanje komplikacija. [10]. Medicinskoj sestri kod prijema pacijenta iz operacijske sale važni su podaci o:

- okolnostima u kojima je protekao operativni zahvat (eventualni incidenti)
- primjeni lijekova, transfuzija, primjeni infuzijskih otopina, postavljenim kateterima i drenovima
- vitalnim znakovima i drugim parametrima

Sestrinska skrb u jedinicama intenzivnog liječenja vrlo je zahtjevna. Od medicinskih sestara se očekuje visok stupanj educiranosti, a procjena i sestrinske aktivnosti moraju imati temelje visokog stručnog znanja, uz sudjelovanje drugih članova tima (anesteziologa). Potrebne sestrinske aktivnosti:

- smještaj pacijenta u krevet i spajanje na kontroliranu mehaničku ventilaciju
- glava se podiže u položaj između 30- 40 stupnjeva
- procjenu stanja svijesti- Glasgow koma skala
- vrši se kontrola zjenica- na svjetlo, veličinu, oblik, jednakost
- mjere se vitalni znakovi: - arterijski tlak- invanzivnom tehnikom putem arteriosonde
 - na monitoru se očitava puls i EKG krivulja
 - temperatura
 - respiracija- monitoring putem mehaničke ventilacije
- kontrolu balansa tekućine- iznos tekućine- upisuje se urin iz operacijske sale
 - pacijentu se stavlja vrećica za satnu diurezu, te se mjeri

specifična težina svaki sat
- unos tekućine- putem kristaloidnih i koloidnih
otopina, te transfuzije krvi i
krvnih pripravaka ukoliko je
potrebno

- iz arterijske kanile uzima se krv za: acidobazni status, elektrolite (Na, K, Ca), glukozu, crvenu krvnu sliku
- iz centralnog venskog katetera uzima se krv za kompletnu krvnu sliku, veliki koagulogram, ureu, keratinin, CRP
- primjenu ordinirane terapije- infuzijskih otopina, antibiotika, analgetika
- mjerenje centralnog venskog tlaka svaki sat
- procjenu neurološkog stanja pacijenta
- kontrolu operativne rane i drenaže
- provođenje adekvatne higijene kože i sluznice
- praćenje okolne kože oko centralnog venskog katetera u svrhu prepoznavanja infekcije
- aseptične tehnike rada kod aspiracije endotrahealnog tubusa u svrhu prevencije respiratornih infekcija

Učestalost procjene ovisi o stabilnosti bolesnika i vremenu proteklom od operacije. Procjena se radi svakih 15 od 30 minuta 8 do 12 sati nakon operacije, a zatim svaki sat sljedećih 12 sati. Kada se bolesnik stabilizira, procjena se radi svaka 4 sata.

5.2. Sestrinska skrb za bolesnika na odjelu

Pacijent se smješta na odjel drugi do treći dan nakon operacije. Na odjelu se pacijentu vadi urinarni kateter, i važno je educirati pacijenta da u svrhu sprečavanja infekcije mokraćnog sustava uzima mnogo tekućine i da ne zadržava mokraću. Kada se pacijenta prilagođava na peroralnu prehranu medicinska sestra ga mora znati poticati na uzimanje hrane, te na čim bržu samoaktivaciju. Svaki pacijentov trud treba primjetiti i pohvaliti, te i tako doprinijeti što bržem osamostaljenju. Na odjelu se nastavlja proces fizikalne rehabilitacije pacijenta. Prvo se provode pasivne vježbe u krevetu, zatim slijedi aktivna suradnja pacijenta, te počinje proces vertikalizacije. Pacijent prvo sjedi na krevetu, pa spušta noge niz krevet, zatim stoji i konačno izvodi nekoliko koraka. Cijeli postupak je postepen, prati se puls i disanje pacijenta, te se tako izbjegava pojava kolapsa. Pacijent sve više sudjeluje u zdravstvenoj njezi i povećava svoju samostalnost, tako da se sam tušira, nahrani, obavlja nuždu... Važno je uključiti obitelj u cijeli proces zdravstvene njege i educirati ih kako da pomognu operiranom članu obitelji.

Nakon sedam do deset dana pacijentu se vade šavovi i planira se odlazak na kućno liječenje ili u drugu ustanovu. Pacijentu se savjetuje miran način života, bez napora, uz prilagođenu tjelesnu aktivnost. Važno je da pacijent i dalje uzima ordiniranu terapiju, te da kronična oboljenja od kojih boluje drži pod nadzorom (diabetes mellitus, arterijska hipertenzija, ateroskleroza).

5.3. Sestrinske dijagnoze i edukacija pacijenta i njegove obitelji u prijeoperativnom i poslijeoperativnom periodu

Sestrinska dijagnoza	Cilj	Sestrinske intervencije
1. Neupućenost u/s pripremom za operacijski zahvat	<ul style="list-style-type: none"> -Pacijent će verbalizirati specifična znanja -Pacijent će demonstrirati specifične vještine -Obitelj će aktivno sudjelovati u skrbi i pružati podršku pacijentu 	<ul style="list-style-type: none"> -Poticati pacijenta na usvajanje novih znanja i vještina -Pokazati pacijentu specifičnu vještinu -Poticati pacijenta i obitelj da postavljaju pitanja -Poticati pacijenta da verbalizira svoje osjećaje -Pohvaliti bolesnika za usvojena znanja.

Sestrinska Dijagnoza	Cilj	Sestrinske intervencije
2. Strah u/s neizvjesnim ishodom operacijskog zahvata	<ul style="list-style-type: none"> -Pacijent će znati prepoznati činitelje koji dovode do pojave osjećaja straha -Pacijent će znati primijeniti metode suočavanja sa strahom -Pacijent će opisati smanjenu razinu straha -Pacijenta neće biti strah 	<ul style="list-style-type: none"> -Identificirati s pacijentom činitelje koji dovode do pojave osjećaja straha -Poticati pacijenta da verbalizira strah -Primjereno reagirati na pacijentove izjave i ponašanje -Ne popuštati pred iracionalnim zahtjevima -Poticati pacijenta da izrazi svoje osjećaje -Osigurati dovoljno vremena za razgovor

Sestrinska Dijagnoza	Cilj	Sestrinske intervencije
Glavobolja u/s cerebralnim krvarenjem i vazospazmom	-pacijent će izraziti da bol slabi -primijeniti će se analgetici i druge mjere za ublažavanje glavobolje	-prepoznati tip, lokalizaciju i specifične karakteristike glavobolje -primijeniti analgetike ordinirane od liječnika čim se pacijent počinje žaliti na bol i tako izbjeći neugodne glavobolje -dokumentirati promjene u karakteru boli -saznati koji vanjski činioci pojačavaju glavobolju i njih otkloniti (buka, svjetlo)

Sestrinska dijagnoza	Cilj	Sestrinske intervencije
Visok rizik za nastanak infekcije u/s sa postavljenim centralnim venskim kateterom	-pacijent će imati tjelesnu temperaturu od 36.5 do 37.2°C -koža oko centralnog venskog katetera (CVK) normalne je boje, bez edema, boli, topline	-cjelokupan postupak uvođenja i svakog narednog rukovanja sa CVK-om zahtijeva aseptičan rad -kontrola tjelesne temperature svaka četiri sata- aksilarno -svesti na najmanju moguću mjeru sve suvišne aktivnosti oko CVK-a -svakodnevno okolinu katetera čistimo benzinom, alkoholom, jodom, te stavljamo sterilni Tagederm

6. Liječenje intrakranijalnih aneurizmi

Aneurizme možemo liječiti endovaskularnim ili kirurškim tehnikama. Endovaskularnom tehnikom izaziva se tromboza aneurizmatškog proširenja, a neurokirurškom tehnikom se isključuje aneurizmatško proširenje iz cirkulacije ili se oblaže fundus aneurizme različitim materijalima (mišić, pamuk, muslin, plastični poimeri, teflon i fibrinsko ljepilo) kako bi se stjenka aneurizme ojačala.

Čimbenici koji su povoljni za kirurško liječenje:

- Mlađa životna dob
- Aneurizma srednje moždane arterije
- Gigantske aneurizme veće od 20 mm i aneurizme manje od 2 mm
- Nerupturirane aneurizme koje imaju kompresivni učinak na kranijalne živce
- Aneurizme širokog vrata i one s rezidualnim punjenjem nakon endovaskularnog zahvata [8]

Čimbenici povoljniji za endovaskularno liječenje

- Bolesnici stariji od 75 godina života
- Lošija klinička slika
- Širina vrata manja od 5 mm
- Kirurški nepristupačne aneurizme
- Aneurizme zahtjevne za postavljanje klipse na vrat aneurizme [8]

6.1. Neurokirurško liječenje

Tijekom razvoja cerebrovaskularne kirurgije nastao je niz kirurških pristupa, od kojih većina danas ima samo povijesnu važnost. Jedini potpuno pouzdani način za ostvarenje krajnjeg cilja odnosno potpuno isključenje aneurizme iz cirkulacije je postavljanje aneurizmatске kvačice (clip) na vratu aneurizme, pri tome ne ozljeđujući matičnu krvnu žilu, kolateralne krvne žile ni eventualno prisutne perforantne kapilare. Ponekad su zbog veličine ili lokalizacije aneurizme definitivni tretman i aplikacija klipsa nemogući pa je potrebno upotrijebiti neku od alternativnih metoda.

- Oblaganje aneurizme (wrapping)- jedna je od najstarijih tehnika. Aneurizma na koju je nemoguće postaviti klips oblaže se mišićem, gazom ili u novije vrijeme plastičnim smolama, radi provociranja rasta priraslica koje bi trebale ojačati stienku aneurizme i spriječiti ponovno krvarenje.
- Obliteriranje aneurizme (trapping)- postiže se izravnim obliteriranjem krvne žile proksimalno i distalno od mjesta gdje je nastala aneurizma, podvezivanjem, postavljenjem klipsa ili uvođenjem u aneurizmatску šupljinu malih balončića endovaskularnim putem. Prije obliteriranja potrebna je pažljiva procjena kolateralne cirkulacije, a katkad distalno od mjesta obliteriranja treba napraviti premosnicu.
- Klipiranje aneurizme (clipping)- najefikasnija je i najpouzdanija tehnika i treba je primjenjivati uvijek kada je moguće. To je učinkovita, dobro istražena kirurška tehnika sa odličnim rezultatima. Cilj klipiranja je postavljanje malog metalnog klipsa na vrat aneurizme. To sprječava ulazak krvi u aneurizmu i sprječava rizik od krvarenja. [5] (slika 6.1.1.)

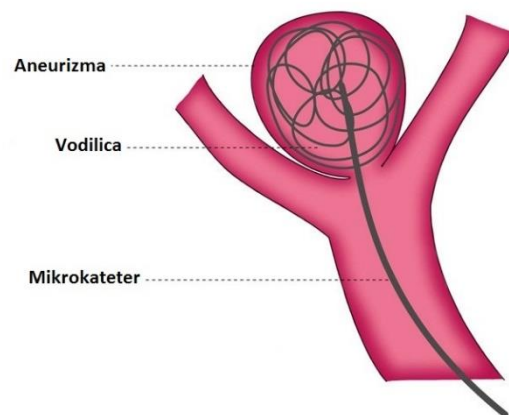


Slika 6.1.1. Prikaz klipiranja aneurizme

http://www.mayfieldclinic.com/Images/PE-AneurClipping_Figure1.jpg

6.2. Endovaskularno liječenje

Endovaskularni tretman intrakranijskih aneurizmi (slika 6.2.1.) razvio se u posljednjih dvadesetak godina. Njegova uspješnost ovisi o dostupnosti svih instrumenata i pomagala koja se koriste u liječenju aneurizmatičkog proširenja. Razvoj različitih pomagala kao što su vodilice, kateteri, mikrokateteri, mikrožice, elektrolitski odvojive uzvojnice, materijali za embolizaciju, stentovi i baloni prate tehnološki razvoj posljednjih dvadesetak godina. Revolucionaran početak bio je otkriće uzvojnice koja se odvaja elektrolizom, a taj sistem uveo je početkom devedesetih godina prošlog stoljeća Guido Guglielmi. Početak endovaskularnih tretmana ispočetka se zasnivao na kvaliteti uzvojnice, međutim tretman aneurizmi ne ovisi samo o uzvojnici, već i o položaju aneurizme, širini vrata, odnosu fundusa i vrata aneurizme, dostupnosti aneurizme uvođenju različitih katetera što je ograničavalo indikacije za endovaskularne zahvate. Osim razvoja različitih tehnoloških pomagala razvijale su se i različite endovaskularne metode zatvaranja aneurizmi, kao što su balon ili stent asistirane endovaskularne okluzije. [8]



Slika 6.2.1. Prikaz endovaskularnog liječenja

<https://www.google.hr/search?q=intracranial+aneurysm+endovascular+treatment&biw>

7. Ishod i prognoza

Kod rupturiranih aneurizmi sa SAH-om ishod liječenja ovisi o nizu varijabli, od kojih su najvažnije stanje svijesti i postojanje neurološkog deficita nakon rupture, te pacijentova dob. Na ishod utječe i razvoj vazospazma, veličina i lokalizacija aneurizme, te njezine morfološke osobitosti. Ponovljeno krvarenje usko je povezano sa visokim morbiditetom i mortalitetom, više od 50%. Kod nerupturiranih aneurizmi otkrivenih slučajno ili tijekom pretraga zbog drugih bolesti, ishod najviše ovisi o veličini i lokalizaciji. Aneurizme veće od 8-10 mm sklonije su rupturiranju, dok je ruptura kod malih rijetka. [5]

Nerupturirane aneurizme mogu proći potpuno nezapaženo tijekom života. Međutim, jedna ruptura aneurizme može biti smrtonosna ili može dovesti do hemoragijskog moždanog udara, vazospazma, hidrocefalusa, kome i/ili trajnog oštećenja mozga. Prognoza za osobe čija aneurizma je rupturirala u velikoj mjeri ovisi o dobi i općem zdravlju pojedinca, o drugim, već postojećim, neurološkim bolestima, položaju aneurizme, veličini krvarenja te o vremenu između rupture i pružanja hitne medicinske pomoći. Procjenjuje se da oko 40% osoba čija je aneurizma rupturirala ne prežive prvih 24 sata, dok 25% pacijenata umre od komplikacija u roku 6 mjeseci. Ljudi koji su doživjeli SAH mogu imati trajna neurološka oštećenja, dok se s druge strane neki pacijenti oporave s malo ili bez neuroloških deficita. [6]

8. Zaključak

Intrakranijalna aneurizma je po život opasno stanje koje zahtjeva hitnu medicinsku pomoć jer najčešće uzrokuje nagle simptome. Saznanje pacijenta da ima dijagnozu intrakranijalne aneurizme je zastrašujuće, pa pacijentu treba prije svega objasniti koji je tijekom liječenja i pružiti mu adekvatnu psihičku podršku, što zahtjeva angažiranost svih članova zdravstvenog tima.

Neurokirurgija kao grana medicine je puno napredovala u svim područjima pa tako i u liječenju aneurizmi. Dijagnoza intrakranijalne aneurizme je po život opasno stanje, ali nije neizlječiva. Današnje metode liječenja, počevši od mikrokirurške tehnike pa do endovaskularnog tretmana pokazuju vrlo dobru uspješnost liječenja aneurizmi koje su na vrijeme otkrivene. Također, ne smijemo zanemariti ni podatak da aneurizmatska bolest ima vrlo visoku smrtnost, unatoč uznapredovaloj tehnici liječenja.

Uspješnost liječenja intrakranijalne aneurizme ne zavisi samo od liječnika, nego i od medicinske sestre koja uz pacijenta provodi najviše vremena i treba biti tu za pacijenta kako bi riješila sve njegove nedoumice, odgovorila na mnogobrojna pitanja koja muče pacijenta i pokušala mu ublažiti sveprisutni strah.

U Varaždinu, 26.2.2016

Monika Kurtak



IZJAVA O AUTORSTVU
I
SUGLASNOST ZA JAVNU OBJAVU

Završni/diplomski rad isključivo je autorsko djelo studenta koji je isti izradio te student odgovara za istinitost, izvornost i ispravnost teksta rada. U radu se ne smiju koristiti dijelovi tuđih radova (knjiga, članaka, doktorskih disertacija, magistarskih radova, izvora s interneta, i drugih izvora) bez navođenja izvora i autora navedenih radova. Svi dijelovi tuđih radova moraju biti pravilno navedeni i citirani. Dijelovi tuđih radova koji nisu pravilno citirani, smatraju se plagijatom, odnosno nezakonitim prisvajanjem tuđeg znanstvenog ili stručnoga rada. Sukladno navedenom studenti su dužni potpisati izjavu o autorstvu rada.

Ja, Monika Kurtak pod punom moralnom, materijalnom i kaznenom odgovornošću, izjavljujem da sam isključiva autorica završnog rada pod naslovom Suvremen pristup u skrbi za pacijente s intrakranijalnom aneurizmom, te da u navedenom radu nisu na nedozvoljeni način (bez pravilnog citiranja) korišteni dijelovi tuđih radova.

Student/ica:

Monika Kurtak

(vlastoručni potpis)

Sukladno Zakonu o znanstvenoj djelatnosti i visokom obrazovanju završne/diplomske radove sveučilišta su dužna trajno objaviti na javnoj internetskoj bazi sveučilišne knjižnice u sastavu sveučilišta te kopirati u javnu internetsku bazu završnih/diplomskih radova Nacionalne i sveučilišne knjižnice. Završni radovi istovrsnih umjetničkih studija koji se realiziraju kroz umjetnička ostvarenja objavljuju se na odgovarajući način.

Ja, Monika Kurtak neopozivo izjavljujem da sam suglasna s javnom objavom završnog rada pod naslovom Suvremen pristup u skrbi za pacijente s intrakranijalnom aneurizmom, čija sam autorica.

Student/ica:

Monika Kurtak

(vlastoručni potpis)

9.Literatura

- [1] http://perpetuum-lab.com.hr/wiki/plab_wiki/anatomija-covjeka-enciklopedija/wilisov-arterijski-krug-r25/ dostupno 2.11.2015
- [2] A. Matković: Neurokirurgija, priručnik za studente i liječnike, Impresum Zagreb, Grafički zavod Hrvatske, 1988
- [3] <http://www.slideshare.net/kobas/ivani-sustav-1-dio>, dostupno 2.11.2015
- [4] P. Keros, M. Pećina, M. Ivančić-Košuta: Temelji anatomije čovjeka, Zagreb 1999
- [5] V. Šimunović: Neurokirurgija, Medicinska naklada, Zagreb 2008
- [6] <http://www.brainaneurysm.com/symptoms> 1.12.2015
- [7] <http://www.krenizdravo.rtl.hr/zdravlje/bolesti-zdravlje/aneurizma-mozga-uzroci-simptomi-dijagnoza-i-lijecenje> , dostupno 15.11.2015
- [8] <http://www.scribd.com/doc/152107029/Subarahnoidalno-krvarenje#scribd>, dostupno 18.11.2015
- [9] K. Rotim, T. Sajko, Neurokirurgija, Zdravstveno veleučilište, Zagreb, prosinac 2008
- [10] <http://webcache.googleusercontent.com/search?q=cache:fOjz4AYEzIKJ:www.ss-medicinske-vrapce-zg.skole.hr/nastavni-materijali/PRIJEOP.PRIPREMA%2520I%2520OP.FAZA%2520NEUROKIR.BOL...pptx+&cd=1&hl=en&ct=clnk&gl=hr>, dostupno 8.12.2015
- [11] http://www.ninds.nih.gov/disorders/cerebral_aneurysm/detail_cerebral_aneurysms.htm#3098_10, dostupno 5.11.2015

Popis slika:

Slika 2.3.1. Prikaz Willisovog arterijskog kruga, izvor:

https://www.google.hr/search?q=willisov+krug&espv=2&biw=1366&bih=643&source=lnms&tbm=isch&sa=X&ved=0CAYQ_AUoAWoVChMIksCh6JO9yAIVBFUaCh2nXQJR#imgrc=tI1kAtpHv5O0WM%3A

Slika 3.1. Prikaz aneurizme mozga, izvor:

https://www.google.hr/search?q=aneurizma+mozga&es_sm=122&source=lnms&tbm=isch&sa=X&ved=0CAcQ_AUoAWoVChMIImrGE14TAyAIVBBgsCh0BzAeH&biw=1366&bih=643#tbm=isch&tbs=ring%3ACTDaMLZwd1ICijhVWplyx05C8NnpJk8J2x0wr_1Lisx95Exs8CgHb_1K-CrZ0HsSI8au4I0iIxs3yuIve3AomgQIckjSoSCVVamXLHTkLwEe4-fiPJ_11NVKhIJ2ekmTwnbHTARrUZTPNH_19qEqEgmv8uKzH3kTGxEaqWTZcZZ2ByoSCTwKAdv8r4KtEensb3WRc2jJKhIJnQexIjq7ggRd0vW2dQh25wqEgnSIjGzfK4i9xGC37gf_16VtdyoSCbcCiaBAhySNEXyyyxSIF53o&q=aneurizma%20mozga&imgrc=MNowtnB3UgIjGM%3A

Slika 3.4.1. Prikaz sakularne aneurizme, izvor:

https://www.google.hr/search?q=saccular+aneurysm&es_sm=122&source=lnms&tbm=isch&sa=X&ved=0CAcQ_AUoAWoVChMIssbSi-HJyAIVSIcsCh13YwHK&biw=1366&bih=643#imgrc=Wp4kYIy9yig5aM%3A

Slika 3.4.2. Prikaz fuziformne aneurizme, izvor:

https://www.google.hr/search?q=saccular+aneurysm&es_sm=122&source=lnms&tbm=isch&sa=X&ved=0CAcQ_AUoAWoVChMIssbSi-HJyAIVSIcsCh13YwHK&biw=1366&bih=643#imgrc=lm2gKr2b0YJbXM%3A

Slika 3.4.3. Prikaz disekantne aneurizme, izvor:

https://www.google.hr/search?q=saccular+aneurysm&es_sm=122&source=lnms&tbm=isch&sa=X&ved=0CAcQ_AUoAWoVChMIssbSi-HJyAIVSIcsCh13YwHK&biw=1366&bih=643#tbm=isch&q=dissecans+aneurysm&imgdii=k4tkAVHdyRJuRM%3A%3Bk4tkAVHdyRJuRM%3A%3BdZKjEAoT-CsluM%3A&imgrc=k4tkAVHdyRJuRM%3A

Slika 6.1.1. Prikaz klipiranja aneurizme, izvor:

http://www.mayfieldclinic.com/Images/PE-AneurClipping_Figure1.jpg

Slika 6.2.1. Prikaz endovaskularnog liječenja, izvor:

https://www.google.hr/search?q=intracranial+aneurysm+endovascular+treatment&biw=1366&bih=643&source=lnms&tbm=isch&sa=X&ved=0ahUKEwj_td-zb_JAhUBQBQKH9vAaUQ_AUIBygB#imgrc=6FTL2VvVg_L6qM%3A