

Stoma-izazov u abdominalnoj kirurgiji

Pongrac, Renata

Undergraduate thesis / Završni rad

2016

Degree Grantor / Ustanova koja je dodijelila akademski / stručni stupanj: **University North / Sveučilište Sjever**

Permanent link / Trajna poveznica: <https://um.nsk.hr/um:nbn:hr:122:156208>

Rights / Prava: [In copyright](#)/[Zaštićeno autorskim pravom.](#)

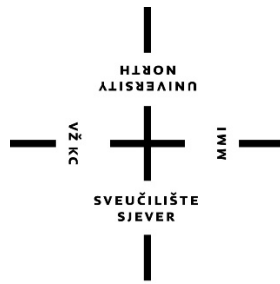
Download date / Datum preuzimanja: **2025-01-13**



Repository / Repozitorij:

[University North Digital Repository](#)





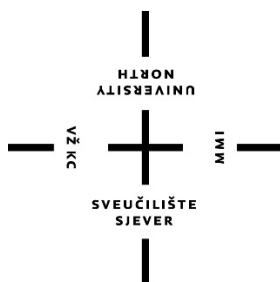
Sveučilište Sjever

Završni rad br. 383/SS/2014

Stoma-izazov u abdominalnoj kirurgiji

Renata Pongrac, 4051/601

Varaždin, veljača 2016. godine



Sveučilište Sjever

Odjel za Sestrinstvo

Završni rad br. 383/SS/2014

Stoma-izazov u abdominalnoj kirurgiji

Student

Renata Pongrac, 4051/601

Mentor

Dr. sc. Tomislav Novinščak, dr. med.

Varaždin, veljača 2016. godine

SVEUČILIŠTE SJEVER
SVEUČILIŠNI CENTAR VARAŽDIN
ODJEL SESTRINSTVO

1. DEFINIRANJE TEME ZAVRŠNOG RADA I POVJERENSTVA

Pristupnik: **Renata Pongrac**

Datum: **31.07.2014**

Matični broj: **4051/601**

Kolegij: **Klinička medicina 3**

Naslov rada: **STOMA – IZAZOV U ABDOMINALNOJ KIRURGIJI**

Mentor: **dr.sc. Tomislav Novinščak, dr.med.**

zvanje: **viši predavač**

Čl. Povjerenstva:

1. **Nenad Kudelić, dr.med., predsjednik**
2. **dr.sc. Tomislav Novinščak, dr.med., mentor**
3. **Marijana Neuberg, dipl.med.techn., član**

2. ZADATAK ZAVRŠNOG RADA: 383/SS/2014

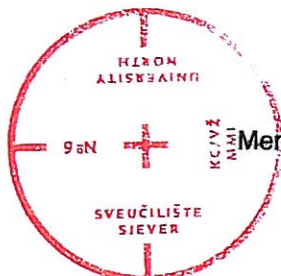
Detaljan opis zadatka:

Porastom životne dobi i patologije crijeva, napose karcinomskih bolesti, u abdominalnoj se kirurgiji susreće sve više indikacija za kreiranjem privremene ili trajne abdominalne stome. Iako predstavlja krajnje rješenje u hitnim, elektivnim ili palijativnim operacijama, abdominalna stoma osigurava djelomično ili trajno rješenje nastale patologije. Abdominalna stoma nerijetko nosi rizik od brojnih postoperacijskih komplikacija, zahtjeva minucioznu kiruršku njegu i psihofizičku potporu. Zbog zahtjevnosti skrbi oko stome, nezamjenjivu ulogu ima i edukacija pacijenta i obitelji. Zbog svega navedenog stoma oduvijek pa tako i danas predstavlja specifičan izazov u abdominalnoj kirurgiji.

U radu je potrebno:

- Definirati stomu, opisati vrste stoma i njihove indikacije
- Detaljno prikazati komplikacije abdominalnih stoma
- Opisati kiruršku njegu stome
- Edukacija pacijenta i obitelji s osvrtom na psihološku potporu
- Napraviti osnovni statistički osvrt kreiranih stoma na abdom. kirurgiji u jednogodišnjem razdoblju
- Koristiti suvremenu literaturu, citirati slike i bitne teorijske navode

Zadatak uručen: 29.7.2014



Mentor: _____

[Handwritten signature]

Predgovor

Zahvale:

Pomoć u izradi ovog završnog rada pružali su mi ljudi kojima srdačno zahvaljujem:

- mentoru, dr. sc. Tomislavu Novinščak, dr. med. za pomoć pri odabiru ove kompleksne teme, sugestije, ispravke i vođenje tijekom izrade ovog rada
- Darku Sklepić, dr. med. na mnogobrojnim korisnim savjetima i podršci
- Svenu Pal, dr. med. na nesebičnoj pomoći tijekom izrade ovog rada
- suradnicima sa odjela abdominalne kirurgije Županijske bolnice Čakovec za dugogodišnju suradnju i postizanje kvalitetne radne atmosfere u kojoj sam stekla dragocjena iskustva u području kirurgije
- obitelji koja me podržavala u svakom smislu tijekom studija.

Sažetak

Porastom životne dobi i patologije crijevnih bolesti, naročito karcinomskih, zahvati u svezi abdominalne stome su sve češća intervencija u abdominalnoj kirurgiji. Kreiranje abdominalne stome ne predstavlja težak operativni zahvat, no nerijetko nosi rizik od brojnih postoperacijskih komplikacija. Osim navedenog kreiranje abdominalne stome implicira brojne psihosocijalne poteškoće kod pacijenta i neizostavno smanjuje kvalitetu života. Pravilno kirurško kreiranje stome, minuciozna sestrinska njega stome i pacijenta sa stomom, nutritivski i psihosocijalni suport su sve podjednako važne sastavnice u cjelokupnoj medicinskoj skrbi u svezi abdominalne stome. Zbog specifičnosti skrbi u svezi sa stomom je sestrinska uloga za pacijenta sa stomom nezamjenjiva. U posljednjim godinama usavršena su i suvremena pomagala za skrb oko stome, poboljšano je znanje i pripremljenost pacijenta, ali i posthospitarna skrb u zajednici, a što sve zajedno većini pacijenata sa stomom olakšava socijalnu integraciju s minimalnim psihološkim i fizičkim manjkovima. Cilj ovog rada bio je napraviti sestrinski pregledan rad o abdominalnim stomama kao sinteza kliničke prakse, postojećih znanja i trenutačnih mogućnosti u zdravstvenom sustavu. Budući da je skrb o stomama jedan od važnih izazova u abdominalnoj kirurgiji, pretpostavlja se da će ovaj rad kao dodatan edukacijski materijal pomoći u edukaciji sestrinskog kadra. Ujedno će i rezultati skromnog istraživanja na odjelu abdominalne kirurgije ŽB Čakovec pomoći u daljnjem istraživanju ove problematike.

Ključne riječi: abdominalna stoma, zdravstvena skrb, kirurška njega

Popis korištenih kratica

ŽB - Županijska bolnica

PEG - Perkutana endoskopska gastrostoma

cm - centimetar

sl. - slično

S.A.C.S - Studio Alterazioni Cutanee Stomali(klasifikacijski alati za peristomalnu kožu)

mm - milimetar

st. - stoljeće

CRO - Croatia(Hrvatska)

d.o.o - društvo sa ograničenom odgovornošću

BIS - bolnički informatički sustav

tzv- takozvane

itd. - i tako dalje

u/s - u svezi

% - posto

ILCO - savez invalidskih društva Hrvatske

h – sat

Sadržaj

| | | |
|---------|--|----|
| 1. | Uvod | 1 |
| 1.1. | Povijest stoma | 1 |
| 2. | Podjela stoma | 1 |
| 2.1. | Vrste stoma | 4 |
| 2.1.1. | Stome za hranjenje | 4 |
| 2.1.2. | Derivacijske stome | 6 |
| 2.2. | Preoperativno planiranje i markiranje mjesta stome | 8 |
| 2.3. | Proces sestrinske skrbi | 11 |
| 2.4. | Izgled stome | 12 |
| 2.5. | Komplikacije stoma | 14 |
| 2.5.1. | Nekroza i dehiscenca stome | 15 |
| 2.5.2. | Retrakcija stome | 16 |
| 2.5.3. | Parastomalna hernija | 17 |
| 2.5.4. | Prolaps stome | 18 |
| 2.5.5. | Stenoza stome | 19 |
| 2.5.6. | Granulacije uz stomu | 20 |
| 2.5.7. | Komplikacije s peristomalnom kožom | 21 |
| 2.5.8. | Iritativni dermatitis | 22 |
| 2.5.9. | Folikulitis | 22 |
| 2.5.10. | Gljivične infekcije | 22 |
| 2.5.11. | S.A.C.S klasifikacija | 22 |
| 2.5.12. | Komplikacije stoma za hranjenje | 23 |
| 2.6. | Zdravstvena njega pacijenta sa stomom | 24 |
| 2.6.1. | Sustavi stoma pomagala | 25 |
| 2.6.2. | Stoma vrećice | 26 |
| 2.6.3. | Podložne pločice | 26 |
| 2.6.4. | Ostali pribor i kozmetika za njegu stome | 27 |
| 3. | Osnove primjene stoma pomagala | 29 |
| 3.1. | Postupak pri promjeni pomagala | 29 |
| 3.2. | Postupak zamjene sustava | 30 |
| 4. | Život pacijenta po završetku liječenja | 31 |
| 4.1. | Prehrana pacijenata s ugrađenom stomom | 31 |
| 4.1.1. | Mogući problemi sa prehranom | 31 |
| 4.2. | Povratak na posao | 33 |
| 4.3. | Obitelj | 33 |
| 4.4. | Seksualni život | 33 |
| 4.5. | Lijekovi | 34 |
| 4.6. | Društveni život | 34 |
| 4.7. | Putovanje | 34 |
| 4.8. | Sport i rekreacija | 35 |
| 5. | Psihosocijalna rehabilitacija | 36 |
| 6. | Borba protiv raka | 38 |
| 6.1. | Liga protiv raka | 38 |
| 6.2. | Hrvatska udruga osoba sa stomom ILCO | 39 |

| | | |
|----|--|----|
| 7. | Analiza stoma kreiranih u općoj bolnici u Čakovcu u jednogodišnjem razdoblju 2014/15 | 40 |
| 8. | Zaključak | 43 |
| 9. | Literatura..... | 45 |

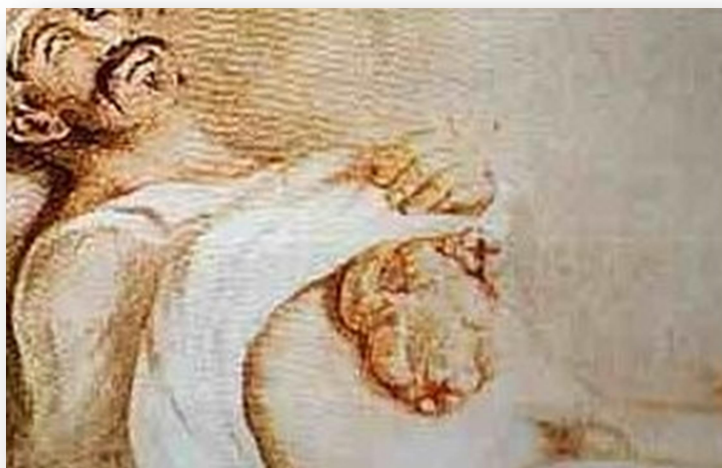1. UVOD

U medicinskoj terminologiji naziv stoma upotrebljava se za kirurški kreiran otvor unutarnjeg organa na površini tijela ili za kirurški kreiran spoj između dva unutarnja organa. Od bilo kojeg unutarnjeg šupljeg organa može biti kreirana stoma. Razlikuje se mnogo tipova stoma, ali za potrebe ovog rada obrađivana je tema abdominalnih stoma. Kako se radi o relativno poznatoj problematici željelo se u radu istaknuti manje poznate činjenice, napraviti sinteza teorijskog znanja, istražiti sve komplikacije i mogućnosti njihova liječenja, ukazati na problematiku sestrinske skrbi u svezi sa stomama i na kraju i provesti kratko i jednostavno istraživanje o aktualnim podacima abdominalnih stoma na odjelu abdominalne kirurgije manje opće bolnice.

1.1. Povijest stoma

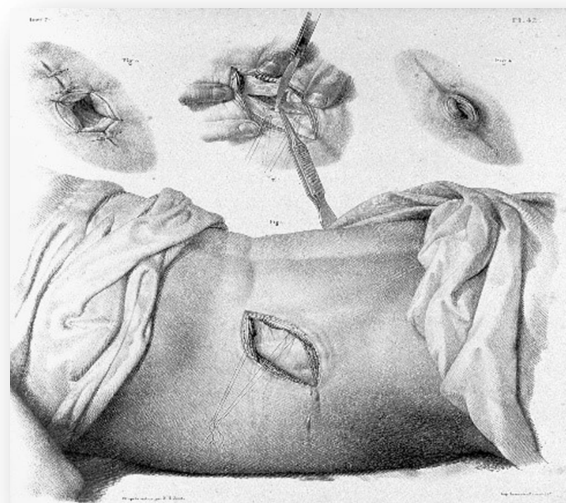
Najstariji pisani tragovi o izvođenju stome datiraju u daleku prošlost. Smatra se da je prva stoma izvedena u četvrtom stoljeću prije Krista na ratnom polju. Na bojištima je kod ranjenika bilo primijećeno da su ratnici s povredama trbuha i crijeva preživljavali u većem broju ako je kod njih došlo do pražnjenja crijevnog sadržaja na trbušnu stjenku (*slika 1.1.*). Tim razmišljanjem došlo se do zaključka da je povrijeđeno crijevo potrebno izvesti na trbušnu stjenku da se sadržaj crijeva evakuira van trbušne šupljine. Trebala su proći stoljeća da bi se došlo do racionalnih zaključaka: kome, zašto, kada i kako izvesti otvor crijeva na trbušnu stjenku radi pražnjenja crijevnog sadržaja na novokreirani otvor.

Godine 1710. Litre je izveo kolostomiju kod djeteta sa poremećajem razvoja anusa. Ta se operacija smatra prvom planiranom operacijom tijekom koje je izvedena stoma. U početku je stanje atrezije anusa bilo glavna indikacija za kreiranje stoma. Prve stome bile su češće plasirane na lateralnoj stjenki abdomena nego na prednjoj strani abdomena (*slika 1.2.*) [1].



*Slika 1.1. Povijesna slika George Deppea
(preuzeto sa <http://www.stomaatje.com/history.html>)*

U 19. stoljeću su redom napravljene: 1815. Freer – prva elektivna operacija sa kreiranjem stome, 1852. Simon– ureterosigmoidostomija, 1887. Allingham – prva Loopkolostomija, 1895. Paul/Miculicz – prva privremena stoma. Inovativni stručnjaci i znanstvenici 20. stoljeća donose čitav niz novih operativnih tehnika, spoznaja i bitno unaprijeđuju enterokolostomije, na korist pacijenata. Tako je: 1913. napravljena prva privremena ileostomija – Brown, 1923. terminalna kolostoma – Hartman, 1943. proktokolektomija i ileostomija – Miller, 1950. urostoma sa ilealnim spremnikom – Brucker, 1952. everzijska ileostomija – Brooke, 1969. pouch – Knock, 1978 prezervacija analnog sfinktera – Parks, 1980. unutarnji urinarni spremnik – Mitrofanoff. [2]



Slika 1.2. Povijesni prikaz stome plasirane na lateralnoj stijenci abdomena. (preuzeto sa <http://www.stomaatje.com/history.html>)

Razvoj operativnih postupaka tijekom kojih su kreirane stome prati i farmaceutska industrija koja na tržište donosi sve kvalitetnija stoma - pomagala koja omogućuju pacijentu jednostavnije rukovanje i lagodniji život.

- 1910 Trbušni pojas sa plastičnim kontejnerima
- 1930'e Teške i debele gumene vrećice
- 1944 Koenig-Rutzen gumene vrećice za urostomu
- 1960'e Tanke jednokratne vrećice sa redukcijom mirisa
- Razvoj hidrokolidnih obloga
- 1980'e pojava Plug sistema
- Vodotopive vrećice [3]



Slika 1.3. Trbušni pojas sa plastičnim kontejnerima (preuzeto sa <http://compubrown.com/ostomyhamilton.com/archives/index.php>)

2. PODJELA STOMA

2.1. Vrste stoma

Naziv stome određuje se prema organu od kojeg se kreira novi otvor na površini tijela. Novi otvor može biti kreiran na bilo kojoj razini probavnog sustava. Ovisno o visini kreiranja stome (želudac > jejunum > ileum > kolon > rektum) stome se dijele na:

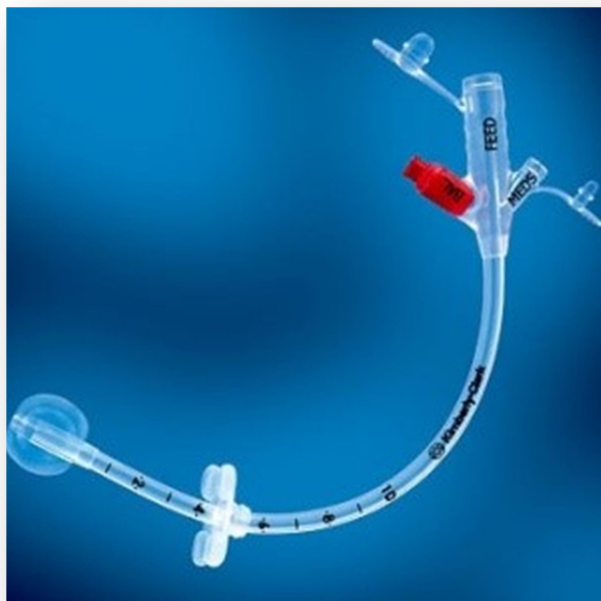
1. Stome za hranjenje
2. Derivacijske ili ekskrecijske stome. [4]

2.1.1. Stome za hranjenje

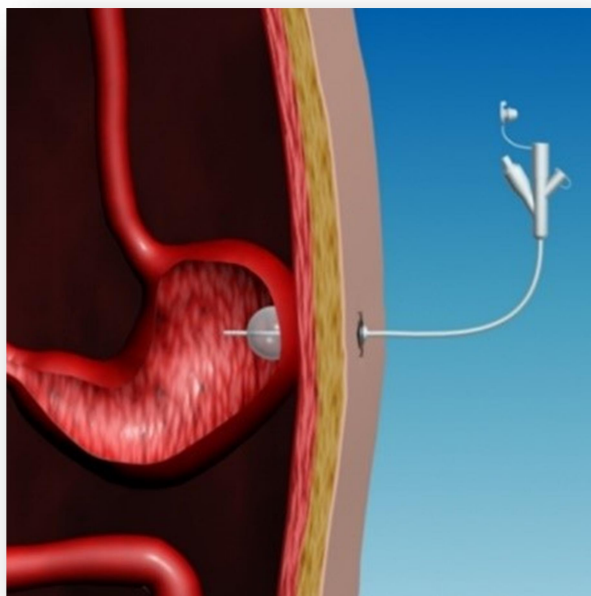
U stome za hranjenje ubrajamo:

1. Gastrostome
2. Jejunostome

Gastrostoma i jejunostoma se rade kod pacijenata kod kojih ne postoji mogućnost peroralnog unosa hrane, a imaju funkcionalni donji dio probavnog sustava. Radi se najčešće o malignim bolestima usne šupljine ili jednjaka. Osim njih nerijetko se radi i o neurološkim bolestima s gubitkom refleksa gutanja ili slično. U tim slučajevima potrebno je pacijentu omogućiti unos hrane i tekućine neposredno u želudac ili tanko crijevo. Tada se izvodi ugradnja cijevi u želudac (gastrostoma) ili tanko crijevo (jejunostoma) ovisno o tome postoji li funkcionalan želudac ili ne. Poseban su slučaj pacijenti kod kojih nema organske opstrukcije probavne cijevi kod kojih se postavlja gastrostoma bez operativnog zahvata. Takav postupak se naziva PEG (Percutaneous EnteroGastrostomy) (*slika 2.1.*). Postupak se svodi na provlačenje cijevi gastrostome kroz usta i izvođenje kroz želudac na trbušnu stjenku uz asistenciju endoskopičara. Otvor cijevi izvodi se na trbušnu stjenku i služi za aplikaciju tekućina i usitnjene hrane, odnosno kašastih obroka. (*slika 2.2.*)



*Slika 2.1. PEG. (Percutaneous Entero Gastrostomy)
(preuzeto sa drugaz.com.pl.webmaker.az)*



*Slika 2.2. Postavljanje PEG-a
(preuzeto sa emedicine.medscape.com)*

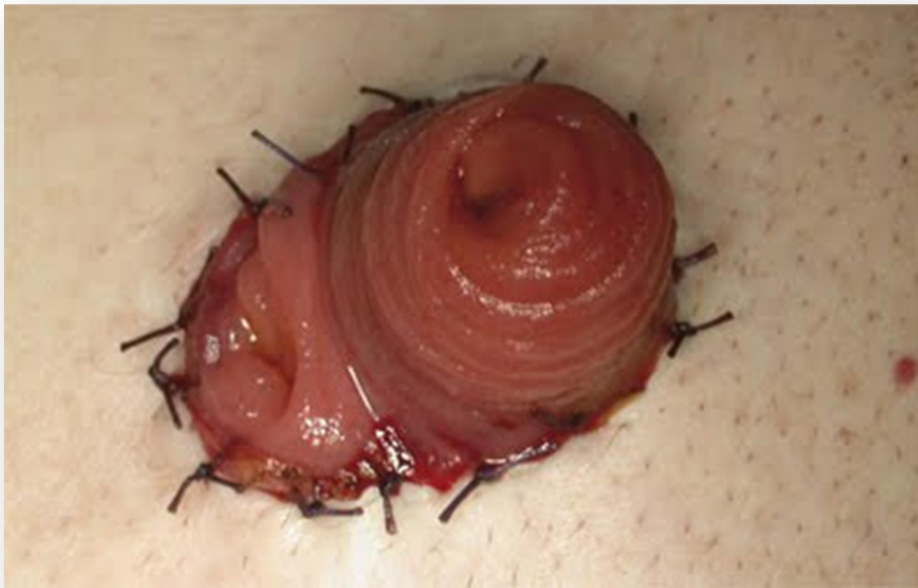2.1.2. Derivacijske stome

Ekskrecijske ili derivacijske stome imaju za funkciju derivaciju crijevnog sadržaja. U tu grupu ubrajamo sljedeće stome:

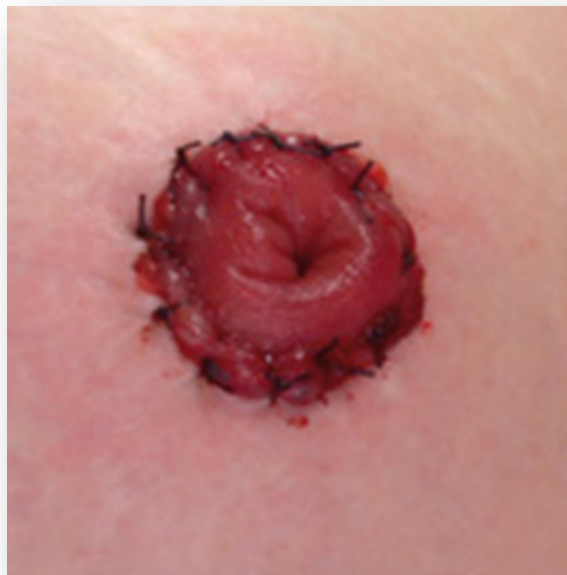1. Ileostoma
2. Cekostoma
3. Transverzostoma
4. Sigmoidostoma

Ove stome kreiraju se kad postoji potreba za privremenom ili trajnom derivacijom sadržaja šupljeg organa čiji otvor se izvodi na površinu tijela. Ako je derivacija sadržaja stome potrebna samo privremeno, stoma će nakon određenog perioda biti zatvorena i potopljena u trbušnu šupljinu. Takvu stomu nazivamo privremena stoma. Ako stoma ostaje kao krajnji zahvat, takvu stomu nazivamo trajna stoma. Derivacijske stome se mogu napraviti kao dio hitnog ili pak planiranog (elektivnog) zahvata. Hitne operacije se izvode radi upalnog zbivanja u abdomenu ili radi opstrukcije crijeva bilo koje razine. Najčešće su upalne bolesti posljedica crohnove bolesti, ulceroznog kolitisa, kompliciranih divertikulitisa ili apendicitisa, peritonitis s perforacijom crijeva i slično, dok se kod opstruktivnih bolesti najčešće radi o ileusu raznih etiologija ili pak o inkarceraciji, volvulusu, tumorskoj bolesti, parazitarnoj bolesti, jatrogenim uzrocima i drugo [5]. Poseban razlog za kreiranjem stome je tijekom hitnog zahvata kada je potrebno izvesti resekciju određenog dijela probavne cijevi. Stome koje se formiraju radi derivacije crijevnog sadržaja prije novoformirane anastomoze nazivamo protektivne stome. Stome kreirane tijekom hitnih operativnih zahvata često su privremene. Trajnog karaktera obično su stome koje se kreiraju kod planiranih operativnih zahvata. Planirani operativni zahvati kod kojih je potrebno kreirati stomu obično se izvode radi malignih bolesti probavnog sustava kod pacijenata kod kojih nema indikacije za uspostavom kontinuiteta crijeva, zatim radi upalnih bolesti crijeva (Morbus Chron, ulcerozni kolitis) te radi prekanceroza (familijarna polipoza kolona). U planirane operativne zahvate kod kojih stoma ostaje kao trajno rješenje između ostalih kao najčešće spadaju resekcija kolona po Hartmannu te abdominoperinealna amputacija rektuma po Quenu-Milesu [6]. Ovisno da li se na trbušnu stjenku otvara samo proksimalni dio probavne cijevi ili se otvara i proksimalni i distalni dio razlikujemo bipolarne/bitubularne i terminalne stome. Bipolarne stome su stome kod kojih se na trbušnu stjenku otvaraju i proksimalni i distalni dio crijeva. Kod terminalnih stoma na trbušnu stjenku otvara se samo proksimalni krak crijeva. Stome koje se u dogledno vrijeme planira zatvarati obično su bipolarne jer je njihovo zatvaranje kirurški lakše

izvesti i ne zahtijeva novi ulazak u abdomen. Takve su obično protektivne stome. Najčešća protektivna stoma je bipolarna ileostoma (slika 2.3.). Trajne stome su obično izvedene kao terminalne.



*Slika 2.3. Bipolarna ileostoma
(preuzeto sa www.jacknaimsnotes.com)*



Slika 2.4. Kolostoma (preuzeto sa endhttpwww.clinimed.co.uk)

2.2. Preoperativno planiranje i markiranje mjesta stome

Da bi stoma bila urednog izgleda i funkcije te bez komplikacija, od izuzetne je važnosti na koji će način stoma biti kreirana. Prije svakog operativnog zahvata kod kojeg se planira izvođenje stome, bilo da se radi o hitnom ili elektivnom zahvatu, poželjno je da operater, po mogućnosti iskusan, formira detaljan plan o mogućnostima kreiranja stome. U planiranje bi trebala biti uključena i medicinska sestra kako bi kasnije mogla lakše pratiti stanje stome i koja će među prvima uočiti moguće nepravilnosti i komplikacije[7]. Kod preoperativnog planiranja mora se definirati:

1. Vrsta stome koja će biti kreirana (tanko crijevo / debelo crijevo)
2. Privremena ili trajna stoma
3. Mjesto plasiranja otvora stome na trbušnoj stjenki
4. Tehnika kreiranja stome

Ukoliko postoji mogućnost, kod predoperativnog planiranja mjesta stome treba obratiti pozornost na mjesto izvođenja. Bitne karakteristike mjesta stome su:

- mjesto mora biti dobro vidljivo bolesniku,
- okolna koža oko stome mora biti barem 5 cm bez ožiljaka, incizija, pupka i sl.
- mjesto je potrebno planirati infraumbilikalno na izbočenju masnog tkiva trbuha,
- postaviti stomu kroz ravni trbušni mišić,
- mjesto mora biti udaljeno od koštanih izbočina (spina ilijaka), ožiljaka, pregiba i udubljenja kože.

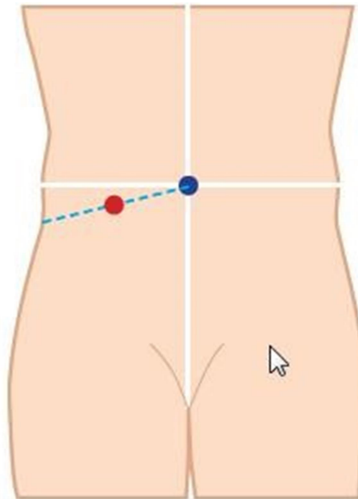
Predoperativno označavanje radi odabira odgovarajućeg mjesta stome od najveće je važnosti za kvalitetu života pacijenta. Optimalno mjesto može smanjiti postoperativne poteškoće kao što su curenje, problemi s postavljanjem pomagala, iritacija kože, bol, fizičko i emocionalno stanje. Prilikom označavanja položaja mjesta stome, važno je uzeti u obzir i dinamiku tijela koja se izmjenjuje u skladu s različitim položajima tijela i već postojećim ožiljcima. Pregibe i nabore u blizini stome treba izbjegavati. Osim toga, način života i razina aktivnosti pacijenta će utjecati na kojem položaju treba biti smještena stoma. Prije označavanja položaja mjesta stome, trebalo bi uzeti u obzir sljedeće faktore:

- fizičko stanje (konstitucija tijela, trenutna težina i nedavne promjene tjelesne težine, vid i spretnost ruku),
- društvene aktivnosti (profesionalno zanimanje, odnosno posebna radna mjesta, bavljenje sportom, hobiji, način odijevanja, kulturni i vjerski aspekti),

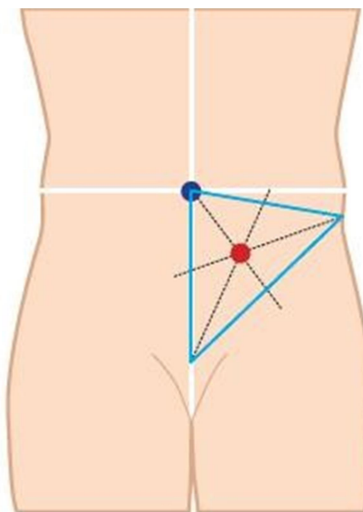
- područja koja treba izbjegavati (koštana ispupčenja, kožni nabori, ožiljci od prethodnih operacija, područje pupka, bokovi, linija pojasa, područje kože koje je bilo pod utjecajem onkološkog zračenja te postala iznimno osjetljiva),
- vidljivost (položaj mjesta stome bi trebao biti smješten u području koje pacijent može vidjeti i dosegnuti, jer ako nije, bolesnik ne može sudjelovati u samozbrinjavanju te će trebati pomoć drugih osoba pri promjeni stoma pomagala).

Nakon kreiranja i izvođenja stome, mijenja se tjelesna funkcija i odraz tijela. No, ako zdravstveni djelatnici, kao što su enterostomalni terapeuti i kirurzi, usko surađuju kako bi dali kompetentnu brigu i skrb, šanse za dobar ishod pacijenta uvelike se povećava. Postupak označavanja mjesta stome:

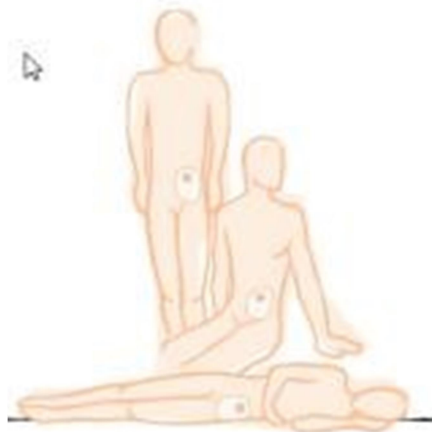- prikupiti sav pribor (medicinski marker, prsten za označavanje ili druge materijale prema uobičajenoj praksi bolnice)
- objasniti pacijentu postupak označavanja stome te potaknuti njegovo sudjelovanje
- pažljivo pregledati površinu abdomena pacijenta te pri odabiru mjesta stome uzeti u obzir već navedene aspekte
- označavanje za ileostomu i uzlaznu kolostomu: povuče se zamišljena linija na donjem desnom kvadrantu abdomena između pupka i desnog ruba zdjelice te označiti stomu na sredini linije (*slika 2.5.*)
- označavanje za silaznu kolostomu ili sigmoidnu kolostomu: zamišlja se trokut na donjem lijevom kvadrantu abdomena, čiji su vrhovi pupak, lijevi rub zdjelice i središnja točka stidne kosti. Središnjica, točka gdje se križaju simetrale kuta je preporučeno mjesto za smještaj stome (*slika 2.6.*)
- stoma bi se po mogućnosti trebala postaviti unutar ravnog abdominalnog mišića, kako bi se mogao spriječiti nastanak peristomalne hernije i/ili prolapsa a ravni abdominalni mišić se pronalazi dok pacijent leži na leđima, podigne glavu s kreveta i zakašlje
- odabrati relativno ravno područje od 5 do 7 cm koje istovremeno mora biti vidljivo pacijentu te po mogućnosti biti ispod pojasa kako bi se prikrilo pomagalo za stomu
- nakon označavanja treba prisloniti prsten za označavanje i pacijent zauzima stojeći, sjedeći, pognuti i ležeći položaj radi pristupa i potvrde najboljeg izbora mjesta (*slika 2.7.*).



Slika 2.5. Postupak označavanja mjesta ileostome (preuzeto sa <http://www.coloplast.com/>)



Slika 2.6. Postupak označavanja mjesta kolostome (preuzeto sa <http://www.coloplast.com/>)



Slika 2.7. Postupak označavanja stome u različitim pozicijama (preuzeto sa <http://www.coloplast.com/>)

Bitno je u obzir uzeti sve faktore jer o dobrom planu ovisi kvaliteta stome i kvaliteta života pacijenta kojem stoma postaje svakodnevni pratilac [8]. Kod donošenja odluke o mjestu gdje će

se nalaziti otvor stome bitno je da tome prisustvuje i medicinska sestra educirana za praćenje i zbrinjavanje stoma. Velik problem predstavljaju adipozni pacijenti kod kojih postoji veći ili manji broj masnih nabora na trbušnoj stjenici. Ti nabori su jedan od glavnih razloga radi čega se podloga za stoma pomagalo ne može na kvalitetan način pričvrstiti za stjenku, a kao posljedica toga javlja se curenje sadržaja stome ispod podloge što značajno narušava kvalitetu života pacijenata sa stomom.

2.3. Proces sestrinske skrbi

Kad se pacijentu priopći dijagnoza i kad mu se kao preporučeni način liječenja prvi put objasni postupak izvođenja stome, reakcija pacijenta najčešće je negativna. U prvi tren pacijenti teško prihvaćaju takve drastične promjene na svom tijelu i svom budućem životu. Uslijed nedovoljnog poznavanja činjenica u svezi sa stomom, uslijed straha od nepoznatog, postavlja se pitanje da li je takav život vrijedan življenja. Da bi pacijent svjesno prihvatio operaciju i život sa stomom, svakako je nužno da kirurg koji će izvršiti operaciju prije njenog izvođenja razgovara sa pacijentom. Treba ga detaljno upoznati sa razlogom izvođenja stome, načinom i mjestom na kojem će biti izvedena, njenim funkcioniranjem i održavanjem. Pacijentu je potrebno predočiti što takvom intervencijom dobiva i kakav ga život očekuje nakon završetka liječenja. Od neprocjenjivog je značaja da pacijent prihvati da je sve što se radi u njegovom interesu jer je često stoma jedina šansa za preživljavanje ili za kvalitetniji život bez tegoba zbog kojih se i javio liječniku. Razgovoru prisustvuje i medicinska sestra koja će kasnije preuzeti brigu o izvedenoj stomi. Korisno je također da se razgovor obavi i s nekim od članova uže obitelji (bračni partner, roditelji, djeca), neposredno nakon razgovora sa pacijentom ali svakako u njegovom prisustvu. Ponekad razgovor nije moguće obaviti prije operacije zbog hitnosti same operacije ili zbog toga što kirurg prvotno nije planirao njeno kreiranje već se za to odlučio tijekom same operacije. Tada je potrebno da nakon njenog završetka, kad se pacijent u potpunosti razbudi, liječnik upozna pacijenta s razlogom izvođenja stome, njenom vrstom i daljnjem režimu života.

Uzimanjem anamneze i statusa započinje utvrđivanje potreba za sestrinskom skrbi. Prikupljanjem podataka od pacijenta i njegovo kontinuirano promatranje omogućuje nam postavljanje kvalitetnih sestrinskih dijagnoza i intervencija, koje će time olakšati provođenje potrebne zdravstvene skrbi. Obzirom na specifičnosti pacijenata kod kojih će se formirati stoma mogu se izdvojiti sljedeće sestrinske dijagnoze:

1. Sestrinska dijagnoza

Anksioznost u/s predstojećeg operativnog zahvata

Cilj: Pacijent će moći prepoznati i nabrojiti znakove anksioznosti, razumjeti što se događa i spremno prihvatiti pomoć, podršku obitelji i zdravstvenih djelatnika

Intervencije:

- identificirati razinu anksioznosti, primijetiti neverbalne znakove anksioznosti
- stvoriti pozitivan empatijski odnos, osjećaj sigurnosti
- relaksirati pacijenta i dopustiti mu da izrazi svoju ljutnju, strahove vezane uz dijagnozu
- u rad sa pacijentom uključiti članove obitelji
- redovito informirati o zahvatu, objasniti važnost postupaka prijeoperacijske procedure, omogućiti da sudjeluje u donošenju odluka.

2. Sestrinska dijagnoza

Neupućenost u prijeoperacijsku pripremu i proceduru operacijskog zahvata

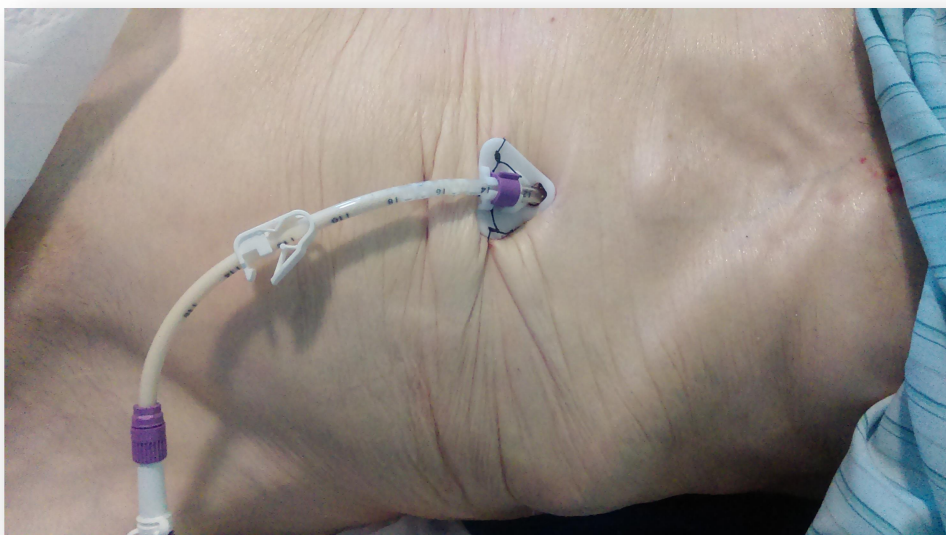
Cilj: Pacijent će postavljati pitanja i razumjeti proceduru operacijskog zahvata i sudjelovati u planiranju mjesta stome

Intervencije:

- objasniti bolesniku sve potrebne činjenice vezane uz pripremu i proceduru operacijskog zahvata, objasniti važnost prijeoperacijskog markiranja mjesta stome
- dopustiti pacijentu da postavlja pitanja i odmah na njih odgovoriti
- pokazati mjesto gdje će vjerojatno biti izvedena stoma, slikama i ilustracijama pokazati izgled i veličinu stome
- uputiti pacijenta u osnove njege stome.

2.4. Izgled stome

Da bi se znale prepoznati komplikacije stome bitno je znati kako treba izgledati uredna stoma (*slika 2.9*). U prvim danima, a ponekad i tjednima nakon operativnog zahvata taj zahtjevan posao u prvom redu obavlja medicinska sestra. Ona je ta koja obično prva prepoznaje rane komplikacije stome i isto javlja nadležnom liječniku.

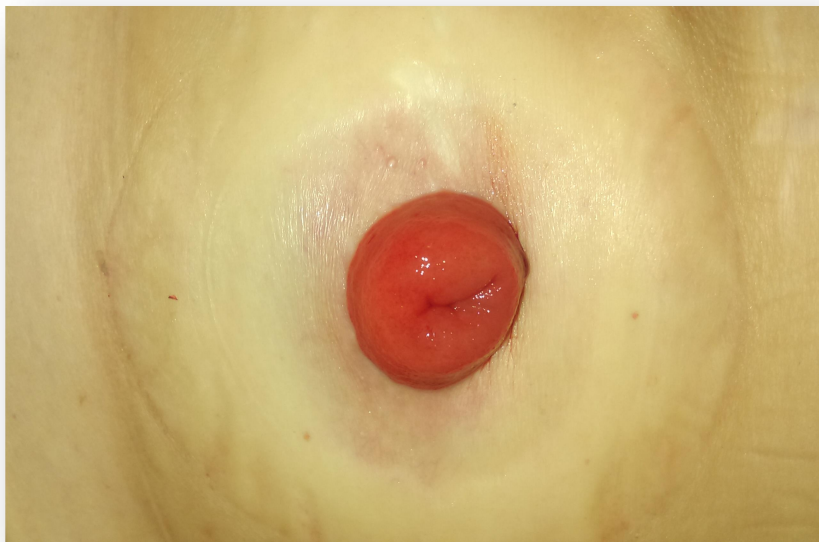

Slika 2.8. Otvor PEG-a (vlastiti izvor, autor / R.P)

Stome za hranjenje (gastrostoma i jejunostoma) su izvedene na površinu tijela u obliku tanje i deblje cijevi. Gastrostoma je u pravilu izvedena kao cijev većeg promjera od jejunostome. Smještene su obično u gornjem lijevom kvadrantu abdomena. Formirana stoma je urednog izgleda ako joj je koža oko izlaza na trbušnoj stjenki normalne boje, u razini s okolnom kožom, suha, te bez hipergranulacija. Kožu je potrebno svakodnevno čistiti vodom i neutralnim sapunom a okolinu stome namazati odgovarajućom pastom i zaštititi gazom. Stome za derivaciju crijevnog sadržaja (ileostoma, cekostoma, transversostoma, sigmoidostoma) međusobno se razlikuju po izgledu, lokalizaciji na trbušnoj stjenki, te po sadržaju koji dreniraju. Veličina stome ovisi i o tome da li je stoma izvedena od vijuga tankog crijeva ili je izvedena od vijuge debelog crijeva. Ileostoma je u pravilu manjeg promjera od stoma izvedenih od debelog crijeva.

Stome se razlikuju i po sadržaju koji se derivira na otvor stome. Tako se na ileostomu deriviraju veće količine rijetkog izuzetno agresivnog crijevnog sadržaja za okolnu kožu. Agresivnost sadržaja je to veća što je stoma izvedena od proksimalnijih vijuga tankog crijeva gdje je prisutna veća količina enzimatski bogatog crijevnog sadržaja. Na kolostome se prazni sadržaj sličan normalnom crijevnom sadržaju, odnosno stolici. Manje je agresivan za okolnu kožu od sadržaja ileostoma. U pravilu se otvor ileostome nalazi u desnom donjem kvadrantu, dok se otvor kolostome može nalaziti u bilo kojem dijelu abdomena ovisno o tome od kojeg je segmenta kolona stoma kreirana[9]. Crijevne stome urednog izgleda moraju biti ružičaste boje sluznice crijeva, uzdignute od razine okolne kože 1-2 cm, kontinuitetne kožnosluznične linije. Koža oko stome mora biti istog izgleda kao i ostala koža trbušne stjenke [10].

U prva dva mjeseca iza operacijskog zahvata bolesnik treba mjeriti veličinu stome jednom tjedno, druga dva mjeseca jednom u dva tjedna a ostalih osam mjeseci jednom mjesečno[11].



Slika 2.9. Prikaz zdrave stome (vlastiti izvor, autor/R.P)

2.5. Komplikacije stoma

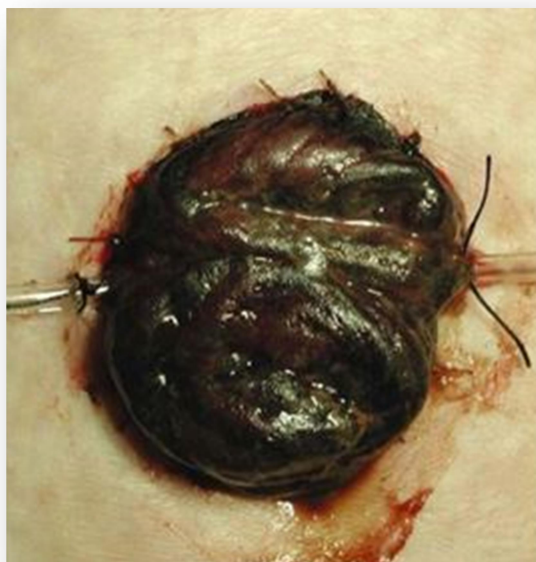Uz stome su vezane brojne komplikacije. Komplikacije se dijele na komplikacije koje su vezane uz sam izgled stome te na komplikacije kože oko stome. Mogu biti rane i kasne. Ranim komplikacijama smatraju se uglavnom one koje se javljaju za vrijeme boravka pacijenta na odjelu. Rane komplikacije su: dehiscenca stome, nekroza stome i retrakcija stome[12]. Komplikacije nastale tjednima nakon kreiranja stome nazivaju se kasne komplikacije stome. U kasne se ubrajaju: stenoza stome, parastomalna hernija, prolaps stome, hipergranulacije te retrakcija stome. Uz stome za hranjenje veže se manji broj komplikacija koje se obično rješavaju na jednostavniji način nego komplikacija ekskrecijskih stoma. U te komplikacije ubrajaju se: ispadanje cijevi za hranjenje, zacurjevanje sadržaja uz cijev za hranjenje, infekcija uz cijev za hranjenje, hipergranulacije, komplikacije kože. Uglavnom su komplikacije posljedica loše kirurške tehnike. Iz tog razloga je bitno da se kreiranje stome shvati kao izuzetno zahtjevan zahvat koji trebaju izvoditi kirurzi s velikim iskustvom u takvoj vrsti zahvata.

Svaku od navedenih komplikacija potrebno je na vrijeme prepoznati. Da bi se komplikacija prepoznala na vrijeme i da bi se u pravom trenutku izvršila intervencija potrebno je pratiti sljedeće pokazatelje:

- boju kože uz otvor stome, toplina i turgor kože
- boju i vlažnost sluznice stome
- razinu stome u odnosu na trbušnu stjenku
- vrstu i količinu sadržaja koji se evakuira na stomu
- izgled sekrecije uz stomu.

2.5.1. Nekroza i dehiscenca stome

Nekroza i dehiscenca stome (*slika 2.10.*) su rane komplikacije stome koje se primjećuju u prvim danima nakon operativnog zahvata. Ova dva stanja međusobno su povezana. Nekroza nastaje kao posljedica nedovoljne opskrbe stome krvlju. Radi se o lošoj tehnički izvedenoj operaciji. Najčešća greška je resekcija crijeva na krivoj razini što za posljedicu ima ishemiziranu vijugu crijeva, koja već u samom početku nema potencijala za adekvatno zarastanje. Drugi je slučaj preuzak otvor trbušne stijanke koji opstruira stijenku stome sprečavajući normalnu cirkulaciju. Najmanje pogubna je tranzitorna ishemija koja je ograničena na dio sluznice crijeva na otvoru stome. Ako se cirkulacija uspije oporaviti vidljive promjene postupno regresiraju i sluznica postaje zdravog izgleda. U slučaju kada ishemija nije tranzitorna nego stalna i progredirajuća, dolazi do progresije ishemičnih promjena uz rubove stome. Promjene se prepoznaju kao tamne promjene koje se šire od ruba stome prema proksimalno. Promjene zahvaćaju sve slojeve stjenke crijeva i završavaju gangrenom crijeva uz pojavu neugodnog mirisa. Kao posljedica gangrene crijeva dolazi do dehiscence šavne linije. Kada se pojavi dehiscenca javlja se problem takozvanog zacurjevanja cijevnog sadržaja uz stomu. U tom slučaju crijevni sadržaj u većoj ili manjoj mjeri curi uz stomu u potkožje parastomalno gdje se formira apscesna šupljina. Manje dehiscence koje zahvaćaju do pola cirkumferencije otvora stome, mogu se u početku tretirati konzervativno. U tom slučaju tretman se svodi na redovito ispiranje i toalete parastomalnog prostora uz zaštitu defekta pastom za stome. Na taj način omogućuje se sekundarno cijeljenje kroz dulji vremenski period. U slučaju kad nekroza zahvati čitavu cirkumferenciju crijeva nema mogućnosti oporavka stjenke crijeva i dolazi do kompletne dehiscence i propadanja stome. Jedino rješenje u tom slučaju je ponovni operativni zahvat i formiranje nove stome[13].

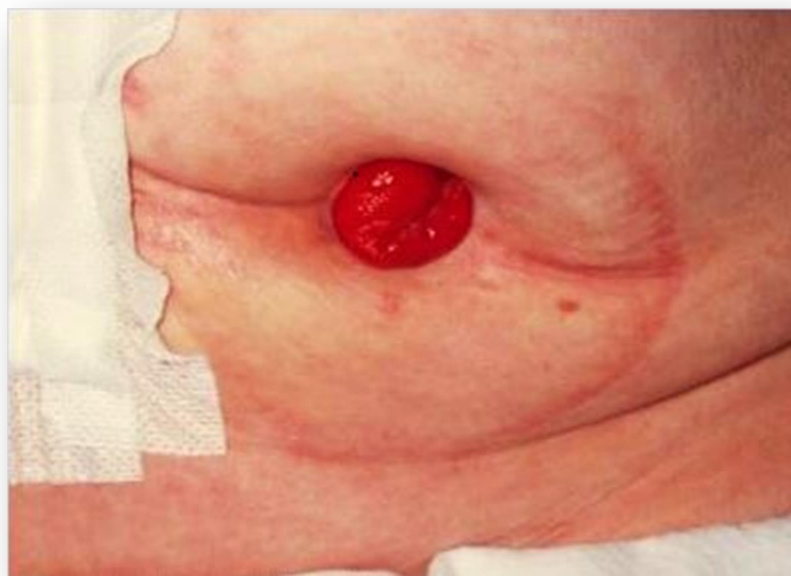

Slika 2.10. Nekroza stome (preuzeto sa www.schn.health.nsw.gov.au)

2.5.2. Retrakcija stome

Retrakcija stome predstavlja komplikaciju stome koja se prezentira uvlačenjem otvora stome ispod razine okolne kože (*slika 2.11*). Retrakcija stome se može javiti i u ranom i u kasnom postoperativnom tijeku. Rano postoperativno do retrakcije obično dolazi radi tehnički loše izvedenog operativnog zahvata. U slučaju da je stoma izvedena na način da je crijevo pod tenzijom, za očekivati je da će se brzo javiti retrakcija stome s potonućem otvora ispod razine kože. Drugi slučaj predstavljaju pretili pacijenti kod kojih otvor stome nije adekvatno pozicioniran. Npr. kada je otvor postavljen u nekom od masnih nabora abdomena, postoperativno će u većem broju slučajeva doći do retrakcije. Glavni problem retrakcije stome je nemogućnost plasiranja podloge stoma pomagala. Otvor podloge ne može se postaviti uz otvor stome, pa posljedično tome dolazi do curenja crijevnog sadržaja ispod podloge. Na taj način je koža ispod podloge izložena djelovanju agresivnog sadržaja. Osim toga podloga se brzo otpušta od kože. Ovi problemi posebno su izraženi kada se radi o stomi izvedenoj od tankog crijeva (ileostoma) jer u tom slučaju se na stomu evakuiraju velike količine rijetkog visokoagresivnog sadržaja. Kod kolostoma problem retrakcije je manje izražen jer se kod kolostoma evakuira čvršći sadržaj koji nije agresivan za kožu kao sadržaj ileostome. Najvažniji postupak njege takvih stoma je zaštita kože uz otvor stome. Treba vršiti svakodnevnu njegu kože i zaštititi je pastom za stome ili neutralnim mastima i kremama. Otvor podloge za stomu treba plasirati što je moguće bliže otvoru stome. Ako se na navedeni način ne može spriječiti propadanje kože uz

stomu potrebno je ponoviti operativni zahvat i premjestiti otvor stome na mjesto gdje postoji intaktna koža[14].

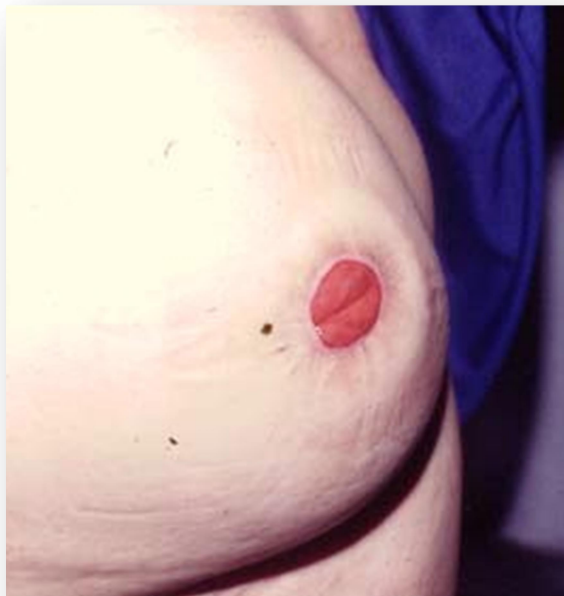

Slika 2.11. Retrakcija stome (preuzeto sa myweb.tiscali.co.uk)

2.5.3. Parastomalna hernija

Parastomalna hernija predstavlja prolaps abdominalnih organa ili dijelova organa pored stome kroz otvor za stomu (*slika 2.12.*). Radi se o vrlo čestoj komplikaciji, koja se javlja u oko 50% slučajeva komplikacija. Prolaps sadržaja u parastomalni prostor može vršiti pritisak na izlazni dio stome radi čega se javlja problem sa evakuacijom stolice u vidu više ili manje izraženih opstipacija. Drugi problem predstavljaju bolovi koji se javljaju na mjestu prolapsa a posljedica su otežane pasaže crijevnog sadržaja kroz vijuge koje su dijelom uklještene u kilnom otvoru[15]. Kao najteža komplikacija parastomalne hernije je inkarceracija kilnog sadržaja sa posljedičnim komplikacijama. Kao komplikacija inkarceracije javlja se ileus tankog ili debelog crijeva, ovisno o tome koje je crijevo uklješteno. Ako inkarceracija traje 6 ili više sati postoji velika vjerojatnost da će se razviti gangrena crijeva sa posljedičnom perforacijom i razvojem sterokoralnog peritonitisa. Navedeno stanje može biti fatalno ako se na vrijeme ne prepozna[16]. Svaku prepoznatu parastomalnu herniju potrebno je adekvatno tretirati i nikako je ne ostaviti zanemarenu. U prvom redu je pacijentu potrebno preporučiti izbjegavanje tjelesnih napora i ordinirati elastični pojas za parastomalnu herniju. Isti se mora nositi svakodnevno tijekom dana. Ukoliko se pojasom uspije postići zadovoljavajući rezultat (uredna probava, uredna evakuacija stolice, regresija bolova...), takav tretman može se nastaviti. Za pacijente sa parastomalnom

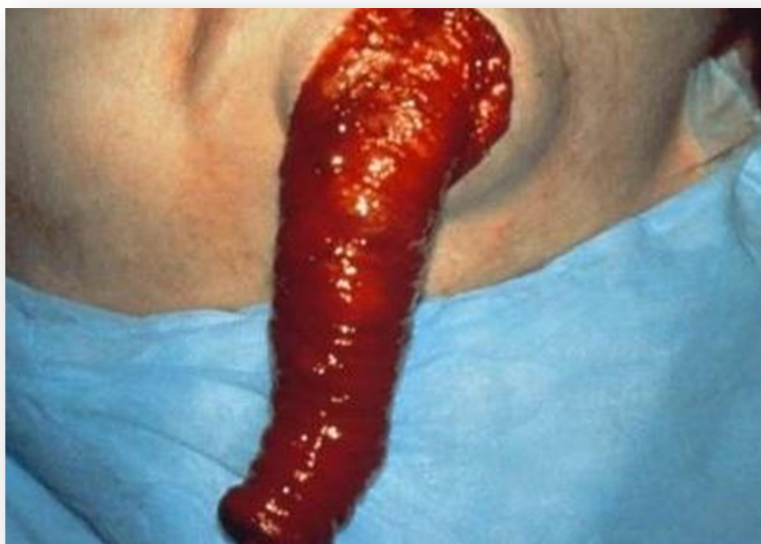hernijom bitne su redovite kontrole na kojima se mora dobiti detaljan uvid u veličinu hernije, oblik, veličinu kilnog otvora, mogućnost vraćanja sadržaja u abdomen, boju kože iznad hernije i sl. Ako se tijekom kontrolnih pregleda ustanovi da dolazi do povećanja hernije uz pojavu učestalijih subjektivnih i objektivnih tegoba treba razmotriti mogućnost operativnog zahvata. Operativni zahvat svodi se na zatvaranje kilnog otvora uz plasiranje posebno formiranih mrežica bilo laparoskopski ili klasičnom metodom. U manjem broju slučajeva potrebno je kreirati novu stomu na drugom mjestu[17].



Slika 2.12. Parastomalna hernija (preuzeto sa myweb.tiscali.co.uk)

2.5.4. Prolaps stome

Prolaps stome spada među kasne komplikacije (*slika 2.13.*). Javlja se kada splasne početni edem stome koji u ranom postoperativnom tijeku sprječava da mobilna vijuga crijeva prolabira kroz otvor stome. Do prolapsa dolazi kada u abdomenu zaostaje slobodna mobilna vijuga tankog ili debelog crijeva od koje je kreirana stoma na stjenki tegmentuma. Kod napora se može dogoditi da ta vijuga prolabira kroz otvor stome u manjem ili većem obimu.



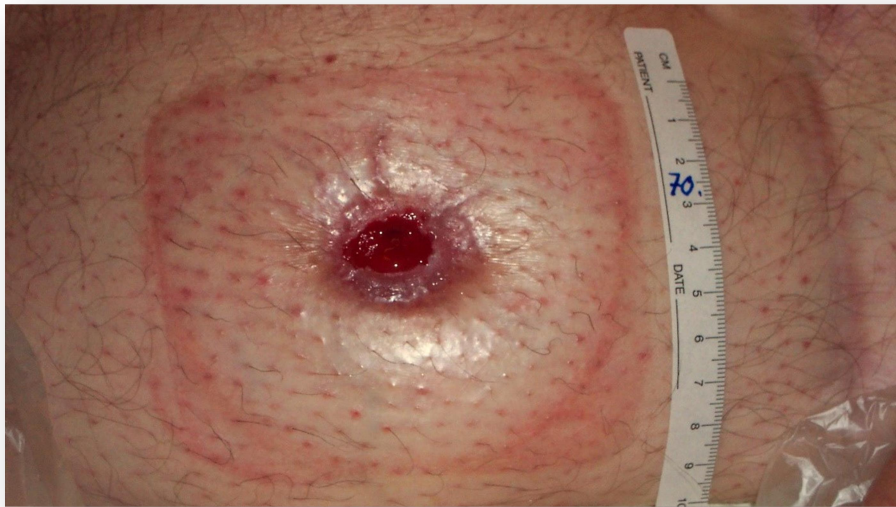Slika 2.13. Prolaps stome (preuzeto sa www.reddit.com)

Kod prolapsa stome glavni je problem što prolabirana vijuga bude eksponirane i nezaštićene sluznice. Drugi je problem što kod prolapsa dolazi do jedne vrste inkarceracije prolabirane vijuge uz razvoj edema vijuge koji dovodi do poremećene opskrbe krvlju. Ovisno o stupnju smanjenja opskrbe krvlju prolaps se prezentira kao edem sluznice kao početni stadij ishemije, pa sve do gangrene crijeva u slučaju kompletne ishemije[18]. Ako se prolaps javlja sporadično i samo prilikom težih tjelesnih napora nije potrebna kirurška korekcija. U tom slučaju je dovoljno uputiti pacijenta ili osoblje koje se brine o pacijentu na koji način postupati u slučaju prolapsa. Prolaps vijuge crijeva potrebno je što prije reponirati da bi se spriječile ranije navedene komplikacije. Pacijenta staviti u ležeći položaj, a kasnije ga osloboditi tjelesnih opterećenja. Preporuča se i nošenje kilnog pojasa. U slučaju da se prolaps javlja učestalo i kod najmanjih napora potrebno je u obzir uzeti kirurško liječenje. Kirurška terapija se svodi na dodatnu resekciju vijuge i novo formiranje stome.

2.5.5. Stenoza stome

Među kasne komplikacije ubrajamo i stenozu stome (*slika 2.14*). Javlja se relativno rijetko i predstavlja stanje kojem se ne zna pravi uzrok. Često se javlja kod stoma u pacijenata sa Chronovom bolesti. Do stenozе može doći na razini kože ili fascije. Obično se javlja kod retrahiranih stoma. Postupno dolazi do pojave fibroznih promjena na samom otvoru stome koje dovode do suženja otvora stome. Tegobe kod pacijenta ovise o stupnju suženja. Suženje otvora i fibroza onemogućavaju normalnu pasažu crijevnog sadržaja, pa se radi toga javlja jače ili manje

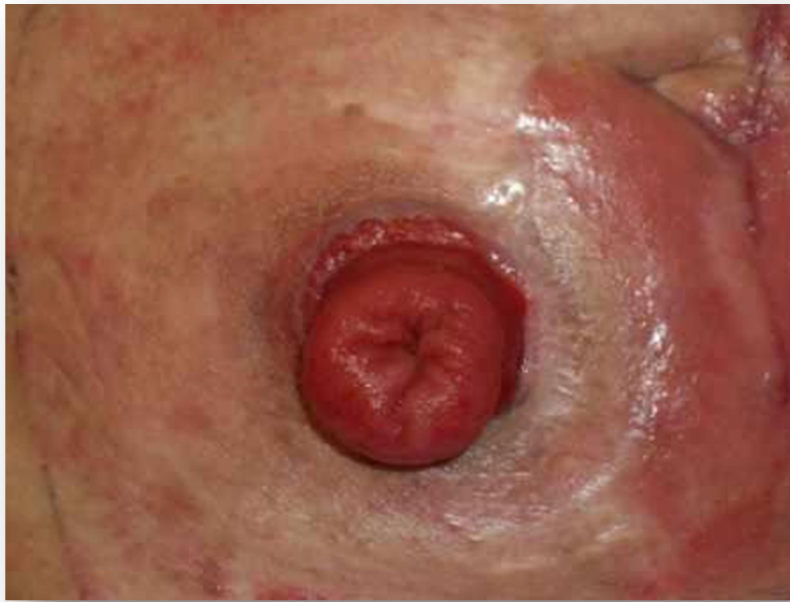izražena opstipacija. Stanje je obično progredijentno i završava potpunom stenozom u slučaju koje je potrebna plastika otvora stome ili kreiranje nove stome.



Slika 2.14. Stenoza stome (preuzeto sa www.vwmin.org)

2.5.6. Granulacije uz stomu

Uz sam otvor stome, odnosno uz rub stome s velikom učestalošću javljaju se hipergranulacije (*slika 2.15*). Etiologija hipergranulacija je nejasna, no primjećeno je da se češće javljaju kod pacijenata kod kojih su u ranom postoperativnom tijeku bile prisutne komplikacije uz rub stome u vidu manjih dehiscenci i produljenog zacjeljivanja. Hipergranulacije za pacijenta predstavljaju problem jer su većini slučajeva uzrok bolova i krvarenja već kod najmanjih manipulacija granulacija. Od izuzetne je važnosti razlikovati hipergranulacije od recidiva eventulane maligne bolesti. Iz tog razloga je bitno svaku sumnjivu promjenu uz otvor stome na vrijeme prepoznati i poslati na patohistološku analizu. U slučaju negativnog nalaza patohistološke analize, odnosno ako je potvrđeno da se ne radi o malignoj bolesti može se pristupiti rješavanju problema hipergranulacija. Hipergranulacije se mogu tretirati lokalno srebrnim nitratom kojim se postiže lokalna ablacija granulacija. Sljedeći način tretiranja je elektrokauterizacija koja daje dobre rezultate, te lokalna ekscizija granulacija. U slučaju da se radi o recidivu maligne bolesti, potreban je ozbiljan pristup problemu u vidu resekcije stome i kreiranje nove na novom mjestu.



Slika 2.15. Granulacije uz stomu (preuzeto sa www.eakin.eu)

2.5.7. Komplikacije s peristomalnom kožom

Katkad i kad smo poduzeli sve mjere opreza i osigurali najbolju njegu, mogu se dogoditi problemi s kožom oko stome. Važni čimbenici koji mogu utjecati na stanje peristomalne kože su:

- izbor pomagala - medicinsko osoblje i pacijent moraju usko surađivati kako bi izabrali pomagalo koji najbolje odgovara
- izbor pribora - potreban je ako pomagalo u potpunosti ne zadovoljava potrebe osoba sa stomom
- priprema kože - kožu je potrebno dobro pripremiti prije novog apliciranja novog pomagala
- rezanje i prijanjanje ljepljivog dijela pomagala - bitan uvjet koji jamči dobro prijanjanje i puni kontakt uz samu stomu
- promjena pomagala - treba biti u skladu sa namijenjenim vremenom nošenja pomagala.

2.5.8. Iritativni dermatitis

Iritativni dermatitis je oštećenje kože koje je najčešće posljedica djelovanja stolice na okolinsku kožu (kiselost,enzimi) obično kao posljedica loše higijene stome i neadekvatne primjene pomagala za stomu. Koža je crvenkasta, vlažna i bolna. Njega oko stome mora biti nježna, potrebno je očistiti i posušiti kožu oko stome, koristiti zaštitni puder, pastu, dvostrano ljepljive podloške te provjeriti promjer stome.

2.5.9. Folikulitis

Folikulitis je upala folikula dlake nastaje najčešće zbog traumatskog uklanjanja dlake s kože oko stome. Karakteriziraju ga crvenkaste, točkaste ili inficirane površine u osnovi folikula dlake. Lokalna terapija je po preporuci liječnika a savjetuje se za uklanjanje dlaka koristiti električni brijač.

2.5.10. Gljivične infekcije

Gljivične infekcije - površinsko oboljenje kože kojem pogoduje toplina, vlaga i znojenje, pad imuniteta, antibiotska terapija ili ispućala koža. Na koži se javlja oštro ograničeno crvenilo sa uzdignutim rubom te jakim osjećajem pečenja i svrbeži kože. Potrebno je sačuvati oštećenu površinu kože suhom dobrom toaletom nakon skidanja pločice i sušenjem prije apliciranja nove podložne pločice. Primjenjuju se i antimikotici prema preporuci liječnika[19].

2.5.11. S.A.C.S klasifikacija

S.A.C.S klasifikacija - razvijena je kako bi zdravstvenom osoblju ponudila objektivan alat za klasifikaciju oštećenja peristomalne kože. Ovim alatom izbjegnut je problem subjektivne procjene lezija peristomalne kože, te ustanovljen opće prihvatljiv, lako razumljiv i lako primjenjiv način procjene. Postoji pet kategorija i kvadranta u S.A.C.S klasifikaciji, započevši s lezijom L1-LX. Prvi korak procjene je određivanje lezije (L1-LX), drugi korak je označavanje mjesta - topografije dijagnosticirane lezije (TI - TV), dok je treći korak evidentiranje. Procjenjuje se 7,5 cm kože od baze stome.

L1: Hiperemijske lezije-koža je crvena bez gubitka tkiva

L2: Erozivne lezije-s gubitkom tkiva bez širenja ispod dermisa

L3: Ulcerozne lezije-koje se šire ispod dermisa

L4: Ulceruzne lezije-fibrinske i nekrotične

LX: Proliferativne lezije-oksalantne naslage, granulomi, neoplazme

Topografija određuje kvadrante oko stome koji su obuhvaćeni lezijom. Može uključivati i više od jednog "T". Kvadranti obuhvaćeni lezijom moraju se iz perspektive medicinske sestre ili davaoca zdravstvene skrbi, odrediti na način da se stane izravno ispred i licem prema pacijentu. Gornji lijevi kvadrant (9-12h) označuje se kao TI, TII kvadrant (12-3h), TIII kvadrant (3-6h), TIV kvadrant (6-9) dok TV označava zahvaćenost svih kvadranta oko kože stome.

Koristeći standardizirani obrazac kao instrument procjene stanja peristomalne kože, objektivizira se procjena oštećenja prilikom pojave i nastavka liječenja te daljnjeg praćenja oštećenja, a što kliničarima znatno olakšava praćenje te daljnja istraživanja (evidence based), s krajnjim ciljem prevencije peristomalnih oštećenja. Odabir odgovarajućeg stoma pomagala kao i njihova pravilna i stručna primjena od izuzetne su važnosti[20].

2.5.12. Komplikacije stoma za hranjenje

Stome za hranjenje povezane su s manjim brojem komplikacija nego ekskrecijske stome. Najčešći problemi koji prate pacijente s tim stomama su ispadanje cijevi stome, zacurijevanje stome uz posljedične lokalne kožne komplikacije, te hipergranulacije uz otvor stome. Cijev gastrostome na svom distalnom dijelu koji se nalazi u želucu ima balon koji služi unutarnjoj fiksaciji uz želudac i tegmentum abdomena. U slučaju PEG-a balon je zamijenjen gumenim prstenom koji služi istoj svrsi. Ako kojim slučajem dođe do oštećenja balona i izlaska tekućine, cijev gastrostome postaje mobilna i uz najmanju manipulaciju ispada iz svoje pozicije. Ako je od operativnog zahvata kreiranja gastrostome prošlo minimalno 4-6 tjedana jednostavno je postavljanje nove gastrostome uvođenjem nove cijevi kroz već formiran kanal [21]. Ako je do ispadanja došlo ranije, kada kanal još nije formiran, potrebno je izvršiti operativni zahvat tijekom kojeg se pod kontrolom oka uvuđa nova cijev gastrostome. Za pacijenta veliki problem predstavlja curenje želučanog sadržaja uz cijev gastrostome. Taj sadržaj niskih pH vrijednosti je izuzetno agresivan za okolnu kožu, pa je iz tog razloga bitno što ranije prepoznati taj problem. Do zacurjevanja dolazi kada stoma nije pravilno fiksirana i postaje mobilna. Problem se javlja kad cijev protrudira u želudac, a samim time i balon stome koji ima funkciju brtvljenja uz unutarnji otvor na želucu. Na taj način uz cijev gastrostome želučani sadržaj curi prema van i dolazi na kožu. Na koži se javlja eritem, ekcem, ragade, infekcija. Čim se evidentira curenje sadržaja uz stomu potrebno je na novo fiksirati cijev stome u poziciji u kojoj je balon tijesno

postavljen uz unutarnji otvor stome na želucu. Na taj način se postiže adekvatno brtvljenje i sprečava curenje želučanog sadržaja uz cijev gastrostome. Oštećena koža se mora tretirati redovitim toaletama i zaštititi neutralnim kremama do formiranja novog epidermisa. Kao posljedica gore navedenih zbivanja mogu se javiti i hipergranulacije uz otvor stome koje su uzrok bolova i mogući izvor krvarenja. Tretiraju se na način kao i hipergranulacije uz otvor kolostome ili ileostoma. Osim kirurškim tretmanom mogu se tretirati i lokalnom primjenom kortikosteroidnih krema koje u većini slučajeva daju dobre rezultate.

2.6. Zdravstvena njega pacijenta sa stomom

Izvođenje stome nije operacija novijeg datuma. Izvodi se od kraja 18.st., ali su tehnike njenog izvođenja danas suvremenije. Promijenjen je i stav prema pacijentima sa stomom. U prošlosti su se oni smatrali manje vrijednima, „zaprljanima“, s neugodnim mirisom kojeg se bilo teško riješiti. Danas se, zahvaljujući modernim pomoćnim sredstvima koji se koriste u održavanju i njezi stome, kao i u razvijenijoj svijesti i toleranciji ljudi, ovi pacijenti smatraju jednako vrijednima u odnosu a ostale članove društva. Kod odjevenog pacijenta sa stomom, ukoliko se on osjeća zdravo i ukoliko je psihički stabilan, ni po čemu se ne primjećuje da on ima stomu. U današnje vrijeme ljudi sa stomom vode potpuno uredan i ispunjen život, što podrazumijeva redovno izvršenje posla kojim se bave, normalan obiteljski život, obavljanje raznih društvenih aktivnosti, normalnu komunikaciju i druženje s prijateljima, kao i bavljenje raznim sportskim aktivnostima. Danas najveći broj pacijenata prihvaća život sa stomom kao normalan. Čak i pod promijenjenim okolnostima oni imaju pravilan i stabilan psihološki odnos prema sebi, svome tijelu i svom mjestu u društvenoj zajednici. Pacijenti su svjesni prednosti koje stječu takvom operacijom i promjenama u načinu života nakon završetka liječenja. Njima su danas lako dostupni pomagala i sredstva koji se koriste u održavanju i njezi stome, imaju dobru komunikaciju sa stoma-terapeutom i najčešće imaju potpunu podršku obitelji i prijatelja. Pacijentima je, po potrebi, omogućena i podrška psihologa ili psihijatra. U razvijenim sredinama a tako i u Hrvatskoj, postoji služba podrške i društva pacijenata sa stomom u kojima oni međusobno razmjenjuju iskustva, ali i dobivaju neophodne savjete. Kada se izvede stoma, pacijentu će u daljnjem životu osim u slučaju privremene stome biti neophodan određeni pribor, koji će mu uz odgovarajuću edukaciju omogućiti da mu se funkcija pražnjenja crijeva odvija nesmetano i da mu ne remeti svakodnevne životne aktivnosti. Prvu količinu pomagala, do realizacije prve doznake pacijenti dobivaju na kućnu adresu. Prvo propisivanje pomagala obavlja

izabrani doktor-obiteljski liječnik prema prijedlogu specijalista-kirurga. Prva, ali i sve ostale doznake za pomagala realiziraju se u specijaliziranim prodavaonicama ili u ljekarni.

2.6.1. Sustavi stoma pomagala

Svatko kome je izvedena stoma treba imati vrećicu i podložnu pločicu. U dvodijelnom sustavu podložna pločica je odvojena od vrećice dok u jednodijelnom sustavu ljepljiva podloga i vrećica predstavljaju jednu cjelinu. Prvi korak zbrinjavanja i njege stome sastoji se u pravilnom izboru pomagala koji će najbolje odgovarati bolesnikovim potrebama i načinu življenja. Postoji nekoliko vrsta stoma sustava:

- jednodijelni sustav
- dvodijelni sustav
- dvodijelni sustav sa tehnologijom spajanja ljepljenjem

Jednodijelni sustav

Kod jednodijelnog sustava vrećica i podložna pločica čine jednu cjelinu. Sustav je diskretan i nudi jednostavnost i savitljivost te uz nizak profil i manju zamjetljivost. Prilikom mijenjanja vrećice sustav se odstranjuje u cijelosti i namijenjen je za jednokratnu upotrebu. Pogodan je za one koji ne moraju više od jednom dnevno mijenjati vrećicu. Dostupan je u varijanti izrezivanja i u modelirajućoj varijanti a mogu imati ispust ili biti bez ispusta.

Dvodijelni sustav

Kod dvodijelnog sustava vrećica i podložna pločica su dvije odvojene sastavnice sustava, što daje mogućnost promjene vrećice bez uklanjanja podložne pločice. U ovom sustavu vrećica i podložna pločica međusobno se spajaju pomoću plastičnih prstenastih spojnika. Pacijent može čuti i osjetiti kada su se sastavnice sustava međusobno sigurno spojile. Dvodijelni sustav nudi više vrsta vrećica: s ispustom, zatvorene, te mini verziji vrećica.

Dvodijelni sustav s tehnologijom lijepljenja

Kod ovog sustava vrećica i podložna pločica međusobno se spajaju uz pomoć pjenastog ljepljivog prstena smještenog na vrećici i područja za lijepljenje na podložnoj pločici, čime je izbjegnuta potreba za spajanjem pomoću krutih prstenastih spojnika. Tehnologijom spajanja

lijepljenjem omogućuje se savitljivost i gipkost cijelog sustava usporedbi s uobičajenim dvodijelnim sustavom. Uz to cijeli sustav ima nizak profil te je manje zamjetan ispod odjeće.

2.6.2. Stoma vrećice

Većina varijanti vrećica ima ugrađene ugljane filtere koji imaju rupice kroz koji izlaze plinovi dok se istovremeno neutraliziraju neugodni mirisi i omogućuju održavanje vrećice plosnatom. Većina vrećica obučena je obostrano u mikoporoznu tkaninu kako bi se minimaliziralo šuškanje. Ima ih prozirnih i u boji kože, također i u mini verzijama. Vrste vrećica su:

- zatvorene vrećice
- vrećice sa ispustom na kopču ili čičak

Zatvorene vrećice

S gledišta prikladnosti, zatvorene vrećice namijenjene su jednokratnoj uporabi, što ih čini savršenim za primjenu u posebnim prilikama, pri intimnim odnosima, za osobe koje ne moraju više od jednom dnevno mijenjati vrećicu ali i za svakodnevnu uporabu. Neke vrećice imaju filtere koji smanjuju neugodne mirise i pritisak plinova. Dakle, nemaju ispust. Kad se napune, jednostavno se uklone i smjeste u vrećicu za otpad. Preporučuju se za uporabu kod kolostoma (za svakodnevnu uporabu i u posebnim prilikama za sve korisnike) i ileostoma (za posebne prilike). Ne preporučuju se za uporabu kod urostoma.

Vrećice s ispustom

Preporučuju se za upotrebu kod ileostome. Razlikuje se po vrećici za kolostomu po ispustu koji omogućava pražnjenje obilnog i tekućeg sadržaja ileostome tijekom upotrebe pa ih stoga treba rjeđe mijenjati. Ispust se zatvara kvačicom ili čičkom.

2.6.3. Podložne pločice

Podložna pločica lijepi se na kožu oko stome, pomaže u zaštiti kože od otpadnih tvari iz stome i služi za postavljanje stoma vrećice. Pločice se izrađuju od dvije vrste posebnog ljepila što omogućuje istovremenu visoku sposobnost prijanjanja uz kožu i upijanje vlage istovremeno. Nakon nekoliko sekundi u dodiru s kožom, pločica zbog osjetljivosti na toplinu savršeno prijanja

uz kožu. Za učinkovitije prijanjanje kod uvučenih stoma koriste se konveksne podložne pločice. Stoma otvor na pločici može biti:

- na izrezivanje – izrezuje se prema veličini i obliku stome uz pomoć škara
- tvornički izrezan – postoji mnoštvo veličina, radi najbolje prilagodbe stomi te se ne trebaju dodatno izrezivati
- modelirajući – stoma otvor se modelira prstima, točno prema obliku i veličini stome. Stvara se tijesan spoj oko stome, što omogućava najveću zaštitu od vlaženja ili curenja, za razliku od uobičajenih podložnih pločica koje se izrezuju.

2.6.4. Ostali pribor i kozmetika za njegu stome

Stoma kapa ili čep

Služi za prekrivanje stome u situacijama kad pacijent želi dodatnu diskreciju i slobodu kretanja. Vodootporan je, pogodan za kupanje, prilikom sportskih aktivnosti ili intimnih odnosa. Nema spremnik za stolicu. Postoje jednodijelni i dvodijelni stoma zatvarači a odabiru se prema sustavu vrećica koji se koristi.

Set za irigaciju

Namijenjen je osobama s kolostomom i kojima je propisan postupak irigacije, te su educirani o istom.

Pasta za stome

Osigurava čvrsto prijanjanje podložnih pločica uz stomu. Koristi se kao zaštita kože oko stome ali i kao punilo za izravnavanje eventualnih ožiljaka i nabora na koži oko stome ili fistule. Na taj način pasta stvori površinu na koju se može aplicirati podložna pločica i produljuje vrijeme upotrebe stoma pomagala.

Sredstvo za skidanje ljepila

Nježno uklanja ljepljivo, osvježava i omekšava kožu izloženu crijevnim izlučevinama. Nakon čišćenja potrebno je pričekati par trenutaka da se koža osuši pa se tek onda stavlja podložna podloga. Dostupno je u obliku maramica ili kao losion u bočici.

Puder za oštećenu kožu oko stome

Pomaže u stvaranju zaštitnog sloja na oštećenoj koži. Nanosi se na oštećenu kožu nakon što se prethodno koža očistila, ostavi se da djeluje nekoliko minuta zatim se ukloni višak pudera stavi se tanki sloj paste za stome i potom se lijepi podložna pločica. Prašak upija vlagu s površine kože čime se pospješuje cijeljenje kože.

Elastični remen

Elastični remen za stoma vrećice pruža dodatnu sigurnost za vrijeme nošenja stoma pomagala i osigurava produljenu dužinu nošenja vrećica.

Trbušni pojas za stomu

Služi kao potpora oslabljenoj trbušnoj muskulaturi nakon operacije s ciljem sprečavanja nastajanja parastomalne hernije.

Dezodorans

Sredstvo koje efikasno i aktivno neutralizira mirise. Šest do deset kapi nakapaju se u vrećicu pri mijenjanju, protrljaju se stranice kako bi se dezodorans jednakomjerno raspršio.

3. OSNOVE PRIMJENE STOMA POMAGALA

Promjena podloge i vrećice ne predstavlja nikakvu složenu proceduru i zahtijeva minimalnu obučenost pacijenta, te ju praktično svaka odrasla osoba može lako izvesti. U početku, obično cijelo vrijeme dok je pacijent u bolnici, promjenu vrećica obavlja obučena medicinska sestra ili stoma-terapeut. Za to vrijeme ona treba obučiti pacijenta kako da cijeli postupak samostalno izvede. Već do prve kontrole, najčešće desetak dana do dva tjedna nakon operacije, pacijent treba u potpunosti biti osposobljen za to. Preporučljivo je cijeli pribor za promjenu vrećice i podloge držati na jednom mjestu (najbolje u nekoj plastičnoj kutiji). Vrećicu treba isprazniti ili zamijeniti prije nego ona postane prepunjena. Plinovi koji se u vrećici skupljaju mogu se iz nje isprazniti kroz filter (ukoliko ga vrećica ima) ili, u slučaju vrećice bez filtera, po zamijeni same vrećice.

3.1. POSTUPAK PRI PROMJENI POMAGALA

Zdravstvena njega stome je postupak koji se sastoji od higijene stoma otvora i okolne kože, izmjene ili pražnjenja vrećice za stolicu te izmjene stoma podloge. Većina pacijenta sa stomom mijenja vrećicu jedan do dva puta dnevno. To ovisi o količini i konzistenciji stolice. Za razliku od kolostome pacijent sa ileostomom prazni vrećicu šest do deset puta dnevno, ovisno o količini i konzistenciji stolice. Preporučljivo je postupak zamjene vrećica i pločica vršiti ujutro dok je pacijent još na tašte. Podložnu pločicu treba mijenjati svaka 3-5 dana, u slučaju odljepljivanja, pri jačem znojenju kože (osobito u ljetnim mjesecima) i ako sadržaj procuri. Provoditelj postupka je jedna medicinska sestra/tehničar. Za promjenu vrećice, postupak traje 10 minuta, dok je za promjenu pločice, vrećice i njegu kože trajanje postupka 20 minuta. Svrha postupka je osigurati čistu i zdravu stomu i okolnu kožu, kao i osigurati eliminaciju stolice bez komplikacija te smanjiti pacijentovu tjeskobu i osjećaj ugroženog dostojanstva. Medicinske sestre podučavanjem pacijenta, poticanjem na što raniju samostalnost za njegu vlastite stome, savjetima o izboru najboljeg pomagala, načinu prehrane te zajedničkom provjerom naučenog, najviše doprinose vraćanju samopoštovanja, samopouzdanja i želje za brzim prilagođavanjem stilu života u novonastaloj situaciji. Medicinska sestra treba procijeniti psihofizičko stanje pacijenta, razinu znanja pacijenta o njezi stome i njegove sposobnosti usvajanja znanja, procijeniti prostor i radne uvijete za izvođenje postupka (osvjetljenje, temperaturu prostorije),

izgled i promjer stome pomoću mjerača, kompatibilnosti između podloge i vrećice, uzeti potreban pribor za njegu i promjenu stome te procijeniti stanje kože oko stome.

3.2. POSTUPAK ZAMJENE SUSTAVA

Prilikom zamjene stoma pomagala potrebno je:

- osigurati pacijentu dovoljno vremena za psihičku i fizičku pripremu
- prije same izmjene pripremiti sav potreban pribor (podložnu pločicu s odgovarajućom vrećicom, vodu, neutralni sapun, gaze, rukavice, škare, stoma puder, pastu i rupčice za skidanje ljepila, vrećicu za otpadni materijal)
- pažljivo skinuti podložnu podlogu izbjegavajući natezanje kože
- kožu oko stome pažljivo očistiti i oprati mlakom vodom, neutralnim sapunom ili za to namijenjenim sredstvima za čišćenje kože i ostataka ljepila izbjegavajući masne sapune i vlažne maramice s dodatkom ulja jer masnoća onemogućava dobro prijanjanje podložne pločice
- nježno odstraniti dlačice ukoliko postoje
- na čistu i suhu kožu staviti novo stoma pomagalo odgovarajuće veličine. Da bi se smanjio rizik curenja i problema sa kožom vrlo je važno da otvor na ljepljivom dijelu točno prijanja uz stomu a između plastičnog prstena i izrezanog otvora ostane najmanje 5-7mm pločice. Za lakše izrezivanje upotrebljavaju se zakrivljene škarice jer su najprikladnije dok za točan promjer i oblik stome koristimo stoma mjerač
- pažljivo zalijepiti pomagalo kako bi prijanjalo po cijeloj površini. Da bi osigurali savršeno prijanjanje oko stome potrebno je pomagalo čvrsto pritisnuti uz kožu prstima počevši odozdo i poravnavajući prema gore
- postaviti vrećicu tiskajući uz podložnu pločicu počevši od dna. Kad se čuje škljocaj, vrećica je spojena i okrenemo ju u optimalan položaj.
- upotrijebljeni materijal se odlaže za to predviđeno i osigurano mjesto.

4. ŽIVOT PACIJENTA PO ZAVRŠETKU LIJEČENJA

Sa stomom je moguće živjeti sasvim normalan život. Kad pacijent prebrodi prvi strah i predrasude, sama stoma neće ograničavati njegove aktivnosti. Pri tome je vrlo važno imati emocionalnu i mentalnu potporu obitelji i prijatelja, posebice na početku. Drugi ljudi neće znati da osoba nosi vrećicu ukoliko im to ona sama ne kaže. Današnje stoma vrećice su potpuno neupadljive. Tanke su, ne šuščaju, ne propuštaju neugodne mirise i ne vide se pod odjećom. Nakon nekog vremena, kad se osoba navikne na rutinu pražnjenja i promjene vrećice, neće više o tome puno razmišljati. Iako je imati stolicu prirodni i sastavni dio života, nije uobičajeno o tome razgovarati. Nije potrebno svima reći o stomi, ali sasvim sigurno bi osoba trebala o tome razgovarati s obitelji, s ljudima s kojima živi. Bit će lakše ako nauči razgovarati o stomi bez nelagode.

4.1. Prehrana pacijenata s ugrađenom stomom

Prvih nekoliko dana nakon operacije, dok boravi u prostorijama intenzivne njege, pacijent dobiva neophodne materijale za organizam parenteralno. Nakon uspostavljene peristaltike, postepeno se uvodi redovna prehrana. Već oko petog dana poslije operacije, prehrana pacijenta se neće mnogo razlikovati od one prije operacije. Da bi ostalo u dobrom zdravlju, tijelu trebaju ugljikohidrati, proteini, masti, minerali i vitamini. Voda je također ključni dio dobrog zdravlja. U početku treba izbjegavati jače začinjenu hranu koja nadražuje sluznicu želuca i crijeva te hranu koja nadima. Ne postoji zabranjena hrana za osobe s ugrađenom stomom. Ipak, uravnotežena ishrana će omogućiti pacijentu da se bolje osjeća, a ujedno da njegov sustav za probavu, uključujući i stomu, uredno funkcionira. Treba znati da ne podnosi svatko podjednako istu vrstu hrane. Poželjno je, barem u početnoj fazi nakon izvođenja stome, voditi bilješke o tome kako organizam podnosi koju vrstu hrane, dok prehrana ne postane uhodana. Alkoholna pića kod osobe s ugrađenom stomom nisu zabranjena. Treba ipak voditi računa da se ona piju s mjerom jer mogu djelovati nadražujuće na sluznicu crijeva, izazivajući proljev. Treba se držati pravila „sve umjereno“ i u vlastitom interesu ne pretjerivati ni u jelu, ni u piću, kao uostalom i kod ljudi bez stome. Ukoliko su stolice proljevaste, treba izbjegavati mlijeko, bijelu kavu, šljive, med i špinat kako bi se izbjeglo često odljepljivanje kolostomnih vrećica i iritacija kože oko stome. Postoji li opstipacija, potrebno je promijeniti način prehrane, ali u konzultaciji s liječnikom. Treba uzimati puno tekućine (planinski čaj) i izbjegavati gazirana

pića jer mogu dovesti do napuhavanja. Luk, gljive i riba mogu izazvati neugodne mirise. Za neutralizaciju neugodnih mirisa postoje tzv. pellete koje se ubacuju u kolostomnu vrećicu.

4.1.1 Mogući problemi vezani za prehranu.

Tri stvari koje najviše mogu remetiti funkcioniranje stome su plinovi, opstipacija i dijareja. To su, uostalom, isti razlozi zbog kojih čovjek bez stome ponekad ima problema.

Plinovi

Normalno je da uz stolicu na stomu izlazi i izvjesna količina plinova. Ukoliko je njihovo pražnjenje u toj mjeri da remeti normalan život pacijenta ili se zbog njih on osjeća neugodno u društvu, neophodno je obratiti pažnju na nekoliko stvari:

- ne jesti brzo, gutajući zrak
- ne razgovarati za vrijeme jela
- hranu dobro sažvakati
- jesti manje količine hrane odjednom i u jednakim vremenskim intervalima
- izbjegavati hranu koja nadima (karfiol, kupus, grah, luk, krastavce, gazirana pića, čokoladu, pivu, itd.)
- tekućinu uzimati poslije, a ne za vrijeme jela

Opstipacija

Pretjerano tvrda stolica može izazvati isto toliko problema, kao i previše meka stolica. Poznato je da određene namirnice kao što su celer, orasi, kukuruzne pahuljice, čokolada i banana stvrdnjavaju stolicu pa ih treba uzimati u umjerenim količinama. Mogućnost pojave opstipacije se može smanjiti redovnim uzimanjem svježeg voća, povrća i dovoljne količine tekućine. Jogurt i vrhnje u značajnoj mjeri smanjuju zadah stolice i plinove. Sredstva za pražnjenje crijeva u cilju uspostave normalne stolice treba izbjegavati.

Dijareja

Osim tehničkih problema vezanih za funkcioniranje pločice i vrećice pacijenata sa stomom, dugotrajan proljev može izazvati značajan gubitak tekućine i minerala u organizmu, te njegova pojava mora biti ozbiljno shvaćena.

Uzroci proljeva su razni: vrlo začinjena hrana, određeno voće, veće količine alkoholnih pića, kao i pretjeran unos voćnih sokova mogu dovesti do pojave tekuće stolice. Poremećena ravnoteža emocionalnog i psihičkog stanja pacijenta također može biti uzrok dijareje (23).

4.2. Povratak na posao

Kad osoba vrati snagu, nakon završetka liječenja i oporavka, može se vratiti svojim redovnim aktivnostima i poslovima koje je i ranije obavljala. Kad se vrati na posao, treba objasniti poslodavcu što je stoma. Najbolji način je otvoreno razgovarati, a to će ujedno i pomoći u edukaciji drugih suradnika. Fizički poslovi poput nošenja ili dizanja teških tereta, i slični teški poslovi nisu preporučljivi i treba iz zamijeniti lakšima, jer mogu uzrokovati prolaps stome ili herniju.

4.3. Obitelj

Uži članovi obitelji trebaju biti upoznati s izvođenjem stome prije same operacije. Ukoliko se to ne dogodi, neophodno ih je informirati o tome nakon nje, a u svakom slučaju prije izlaska pacijenta iz bolnice. To je važno iz više razloga; obitelj će najbolje pomoći da osoba organizira svoje nove navike oko pražnjenja crijeva na najbolji mogući način, a ujedno će pružiti i potrebnu psihičku podršku. Postojanje stome ne treba sakrivati od šire rodbine ili prijatelja, ukoliko je osoba bliska s njima i ima povjerenje u njih.

4.4. Seksualni život

Samo postojanje stome i pločice s vrećicom ne predstavlja ograničenje u seksualnim aktivnostima, a značajni i ispunjavajući intimni odnosi su itekako mogući. Zbog stome se ne gubi muškost, ni ženstvenost. Međutim, potrebna je i želja osobe da pobijedi strah i predrasude u pogledu intimnih odnosa. Važno je s partnerom otvoreno razgovarati o novonastaloj situaciji kako bi se izbjegle nepotrebne brige i problemi. Prije spolnog odnosa može se staviti manja vrećica, stoma kapica ili koristiti posebne čepiće za stomu.

Kod trajne kolostome i operacije po Milesu katkad se nažalost ne može izbjeći određeni stupanj oštećenja. U najtežim slučajevima muškarci ne mogu postići erekciju a žene mogu osjetiti

nelagodu za vrijeme seksualnog čina zbog smanjene vlažnosti vagine i suženja vaginalnog otvora [22].

4.5. Lijekovi

Ukoliko je osoba po preporuci liječnika prije izvođenja stome koristila određene lijekove, trebalo bi s njima nastaviti i nakon operacije. Mali broj lijekova može utjecati na ritam pražnjenja stolice i na izazivanje opstipacije ili dijareje. Međutim, ukoliko osoba primijeti da joj određeni lijek koji koristi pravi probleme vezane za funkcioniranje stome, treba potražiti savjet liječnika ili stoma-terapeuta.

4.6. Društveni život

Nakon oporavka od operacije, život osobe se treba vratiti u normalne tokove. U prvi tren će se to činiti nemogućim, ali s vremenom i povratkom samopouzdanja, život će se potpuno normalizirati i neće se razlikovati od onog prije operacije. Kako se opće stanje organizma bude popravljalo nakon operacije, tako će rasti i želja da se osoba vrati starim navikama. Osoba će poželjeti ponovno se družiti sa starim prijateljima, ići u kazalište ili restoran. Ta mala vrećica ne smije spriječiti osobu da uživa u onome što voli.

4.7. Putovanje

Kad se osoba potpuno oporavi, putovanja, odlazak na godišnji odmor ili službeni put ne bi trebala predstavljati nikakav problem ni poteškoću. Jedino treba malo više pažnje posvetiti pripremama za put i više paziti na prehranu nekoliko dana prije polaska. Treba voditi računa o dužini izbjivanja zbog pribora koji je potreban za funkcioniranje i njegu stome. Neophodno je da se na put ponese dovoljna količina podloga i vrećica, sav potreban pribor za zamjenu i odlaganje vrećica, kao i dovoljna količina papirnatih maramica i mali dezodorans. Poželjno je da se u priboru za putovanje nađu i lijekovi za zaustavljanje dijareje. Ukoliko osoba putuje u inozemstvo, može od svog stoma-terapeuta zatražiti adresu na koju se može obratiti u mjestu gdje putuje u slučaju većih problema.

Putovanje autom neće se razlikovati od putovanja prije izvođenja stome. Položaj sigurnosnog pojasa treba prilagoditi tako da ne smeta stomi. Trebalo bi se potruditi da se pauze na putovanjima naprave na mjestima gdje je toalet lako dostupan i uredan.

Putovanje avionom, zbog promjene tlaka, može dovesti do veće količine vjetrova koji mogu stvarati nelagodu. Tada treba koristiti vrećice s filterom koje će dozvoliti da se plinovi nesmetano ispuste ali bez oslobađanja neugodnog mirisa. Može se zatražiti mjesto u avionu koje je bliže toaletu, a potreban pribor, za svaki slučaj uvijek treba nositi kao ručnu prtljagu.

4.8. Sport i rekreacija

Nakon operacije, pacijentu se čini da nikada više neće biti u stanju baviti se nekim sportom ili rekreacijom. Međutim, vremenom se shvati da je ta nedoumica više emocionalne i psihičke prirode, nego fizičke. Dapače, bavljenje sportom će doprinijeti da se osoba osjeća zdravije i jače i da se uspostavi bolji metabolizam u organizmu. Sve će to doprinijeti i boljem raspoloženju. Prema tome, kad se osoba potpuno oporavi, što je individualno, postepeno se priprema za bavljenje nekim od sportova koji ne uključuju grubi fizički kontakt ili dizanje teškog tereta. Korisni savjeti za sigurno bavljenje sportom:

- preporučljivo je nositi pojas ili steznik za pridržavanje vrećice u slučaju bavljenja sportom koji uključuje skakanje ili nagle pokrete
- korisno je postaviti pamučni štitnik između kože i vrećice da prilikom trčanja, kada se vrećica pomjera ne dođe do iritacije kože
- treba voditi računa da se prilikom velikog napora koža znoji, što može dovesti do odljepljivanja podloge

Vodeni sportovi su dozvoljeni, čak i preporučljivi. Za vrijeme plivanja ili drugih aktivnosti u vodi, osoba može koristiti svoju redovnu vrećicu ispod kupaćeg kostima jer je ljepilo za pričvršćivanje podloge vodootporno, a ispod vode se još jače pripija za kožu nego na suho. Mogu se nabaviti i sasvim male vrećice ili gumene kape za pokrivanje stome.

Za bavljenje ekstremnim sportovima ili slobodnim aktivnostima, osoba se treba posavjetovati sa svojim kirurgom ili stoma-terapeutom[23].

5. PSIHOSOCIJALNA REHABILITACIJA

Reakcija i prilagodba na kreiranje stome ovisi o kulturološkim činiteljima socijalne okoline kao i individualnim osobinama svake osobe. Pacijenti su nakon operacije uglavnom potišteni, tjeskobni, boje se daljnjeg proširenja kancerogenog procesa, depresivni su, često odbijaju druženja i zatvaraju se u sebe. Socijalna potpora, potpora obitelji, prijatelja i medicinskog osoblja uvelike može pridonijeti psihičkom oporavku pacijenata. Iskren razgovor sa supružnikom o tome kako će se stoma odraziti na seksualni život će doprinjeti većem povjerenju, strpljenju i razumijevanju kao i poštovanju od strane partnera. Kod pacijenata se često javlja strah: strah od gubitka partnera, radnog mjesta, prijatelja, strah od smrti. Razgovor sa prijateljima i članovima obitelji može pomoći da se pacijenti osjećaju bolje. Izricanje strahova pokazuje hrabrost koju pacijent ima, no isto tako pacijenti moraju znati da i njihovi bližnji imaju strahove te da se zbog strahova ne znaju kako pomoći a željeli bi. Bijes koji se javlja kao reakcija na bolest je vrlo destruktivna emocija. Nije rijetka pojava da pacijenti u početku bolesti usmjeravaju bijes na medicinsko osoblje a kasnije na obitelj i prijatelje. Postoje mnogi rehabilitacijski programi koji nastoje prilagoditi pacijente da usprkos postojećem stanju nastave s prijašnjim životom. Rehabilitacijski programi su najuspješniji u obliku skupina potpore u kojima osobe sa stomom pomažu jedni drugima vlastitim iskustvom i potporom.

Sestrinska dijagnoza kao jedan od najizraženijih problema pacijenata sa stomom ističe manjak samopouzdanja u/s promijenjenim tjelesnim izgledom.

1. Sestrinska dijagnoza:

Poremećaj u doživljavanju samog sebe u/s s promijenjenim tjelesnim izgledom

Cilj: Pacijent će prepoznati problem, iznositi svoje osjećaje

Intervencije:

- poticati pacijenta da verbalizira svoje strahove i osjećaje
- predložiti da se učlani u grupe potpore osoba sa stomom
- naglašavati da je ostao ista osoba bez obzira na stomu
- objasniti obitelji važnost psihičke potpore, poticati ih neka naglašavaju pozitivne strane i važnost a mane i nedostatke neka ne spominju.

Strah od gubitka života je emocija koju osjeti svaki čovjek koji prolazi kroz proces liječenja maligne bolesti. Sestrinska dijagnoza koja je prisutna kod pacijenata oboljelih od karcinoma debelog crijeva je strah od smrtnog ishoda u/s osnovne bolesti. Bez obzira na prognozu i tok

liječenja pacijentima je potrebno pružiti što veću pomoć kako bi se strah smanjio ili u potpunosti uklonio.

2. Sestrinska dijagnoza:

Strah od smrtnog ishoda u/s osnovne bolesti

Cilj: pacijent će imati pozitivan stav i neće strahovati od smrtnog ishoda

Intervencije:

- poticati pacijenta da govori o svojim strahovima
- ukazati na uspješnost kirurškog liječenja
- ukazati na uspješnost kemoterapije i radioterapije
- uputiti pacijente u udruge oboljelih od raka
- poticati pozitivan stav
- uputiti u metode relaksacije i meditacije

6. BORBA PROTIV RAKA

6.1. Liga protiv raka

Prije 40 godina, točnije, 1963. rođena je ideja o osnivanju Lige za borbu protiv raka. U Budimpešti u hotelu Hilton, dana 8. studenog 1992. na glavnoj skupštini društva europskih liga, hrvatska Liga protiv raka je primljena u punopravno članstvo. Od samog početka radi se na edukaciji pučanstva i zdravstvenom odgoju putem tiska i elektronskih medija. Liga osniva i klubove liječenih bolesnika, u kojima se provodi psihološka potpora oboljelih s ciljem brže resocijalizacije, kako bi njihov povratak obitelji i radnoj sredini bio čim brži i bezbolniji. Od samog osnutka nastoji vlastitim izdanjima prenositi i širiti onkološke spoznaje u našoj sredini. U sklopu Lige protiv raka djeluju tri kluba koji okupljaju osobe liječene od raka, a klub osoba sa stomomom je jedan od njih. Zadaća ovih klubova je pružanje psihološke potpore, edukacije i pomoći u brojnim oblicima s ciljem čim brže i potpunije resocijalizacije oboljelih od raka. S vremenom je potreba za psihosocijalnom i psihoemocionalnom potporom postala sve veća pa je stoga Liga 1992. godine potaknula osnivanje Hrvatske udruge za psihosocijalnu onkologiju. Hrvatska Liga protiv raka tijesno surađuje s ovom udrugom od samog osnutka posebice u segmentu psihološke potpore oboljelih osoba od raka i Odsjekom za studij motoričkih poremećaja, kroničnih bolesti i Art terapija, Edukacijsko rehabilitacijskog fakulteta Sveučilišta u Zagrebu. Za te namjene Liga je 1993. godine osnovala Aplikacijski centar, prvi takve vrste u ovom dijelu Europe, u kojem oboljeli i članovi njihovih obitelji dobivaju najrazličitije oblike psihološke pomoći. S obzirom da je prevalencija oboljelih od raka sve veća, a time i potreba za različitim vidovima psihološke potpore a koji uključuju i brojne suportivne terapijske pristupe, ovaj Aplikacijski centar prerasta u Centar za psihosocijalnu onkologiju. U Centru se liječenje provodi skupa s djelatnicima Klinike za tumore, Lige i Hrvatskog društva za psihosocijalnu onkologiju i to od 15. travnja 2004. godine. Djelatnici i volonteri ovog Centra odlaze u posjet oboljelima i tom prigodom uz neki simbolični dar savjetuju oboljelog a članovima njegove obitelji pružaju korisne savjete[24].

"Dan irisa za plavu vrpču" je humanitarna akcija čiji je glavni cilj upozoriti na važnost ranog otkrivanja raka debelog crijeva koji je najčešći uzrok formiranja stome. Dan irisa posvećen je osobama sa stomomom i borbi protiv raka debelog crijeva. Organizator manifestacije je Udruga osoba sa stomomom ILCO i Ured za Nacionalni program ranog otkrivanja raka debelog crijeva. Nacionalnim programom ranog otkrivanja raka debelog crijeva obuhvaćene su osobe od 50-74 godine a program se provodi od 2008 godine s ciljem što ranijeg otkrivanja raka debelog cijeva,

testiranjem stolice na okultno krvarenje, te je usmjeren poboljšanju zdravlja populacije jer se pravovremenim otkrivanjem sprječavaju bolesti i omogućuje bolja kvaliteta života.



Slika 6.1. Plava vrpca (preuzeto sa blueribbonplatoon.com)

6.2. Hrvatska udruga osoba sa stomom ILCO

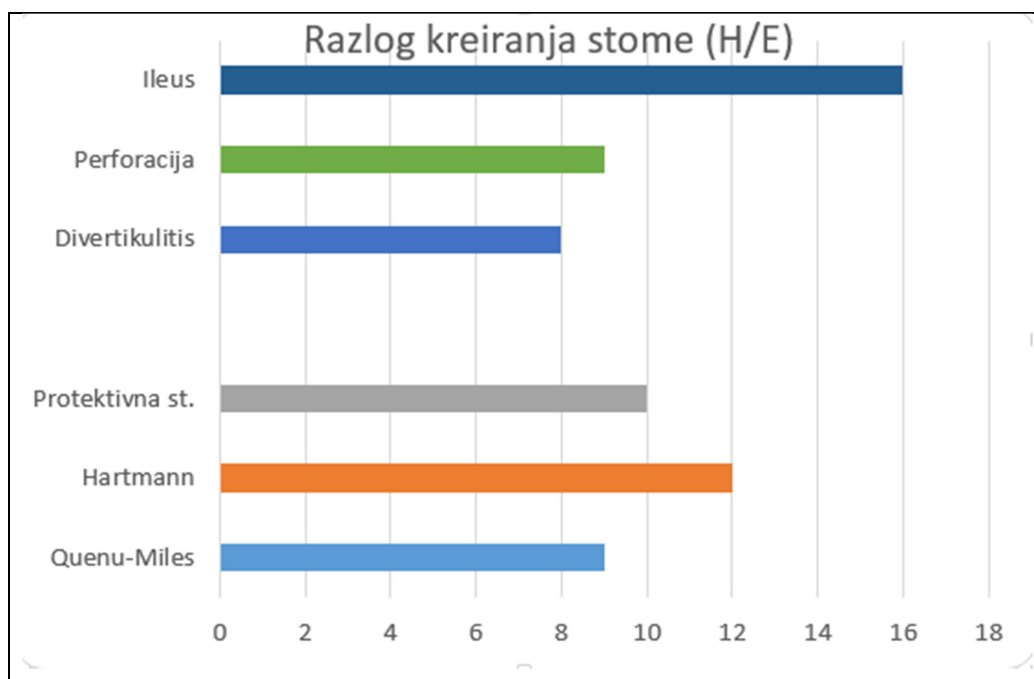
Prvo Hrvatsko udruženje osoba sa stomom pod nazivom CRO ILCO, osnovano je u Zagrebu 1983. godine u okviru Lige za borbu protiv raka. Nakon osnivanja zagrebačke Udruge i u drugim gradovima javlja se inicijativa pa se osnivaju i registriraju Stoma klubovi-invalidska društva ILCO u još nekoliko podružnica diljem Hrvatske. Udruga ILCO nastoji svojim radom informirati i pomagati osobama sa stomom kako bi provodili što kvalitetniji život u društvu i članovima obitelji. Osim stalnog i redovitog mjesečnog druženja na sastancima, gdje razmjenjuju vlastita iskustva života sa stomom, članovi iznose svoje probleme i poteškoće, planiraju i dogovaraju zajednička događanja. Organiziraju i stručna predavanja od strane zdravstvenih djelatnika, nutricionista i drugih stručnjaka. Članovi kluba organiziraju posjete novooperiranim pacijentima, kako bi već na početku njihovog života sa stomom dali ohrabrenje i nadu da život teče dalje. Takve posjete imaju značajan psihološki utjecaj na kvalitetu života osoba sa stomom i njihove obitelji. U suradnji sa sponzorom tvtrkom Stoma medical d.o.o izdaju glasilo "Ruka nade".

7. ANALIZA STOMA KREIRANIH U OPĆOJ BOLNICI U ČAKOVCU U JEDNOGODIŠNJEM RAZDOBLJU 2014/15

Učinjena je retrospektivna analiza podataka o abdominalnim stomama u 2014. godini na abdominalnom odjelu Županijske bolnice u Čakovcu. Analizom je obuhvaćeno 64 pacijenta, kojima su kreirane stome. Svi su pacijenti bili hospitalizirani i tretirani na Odjelu za abdominalnu kirurgiju u Županijskoj bolnici Čakovec u 2014. godinu razdoblju od 1. travnja 2014. do 1. travnja 2015.

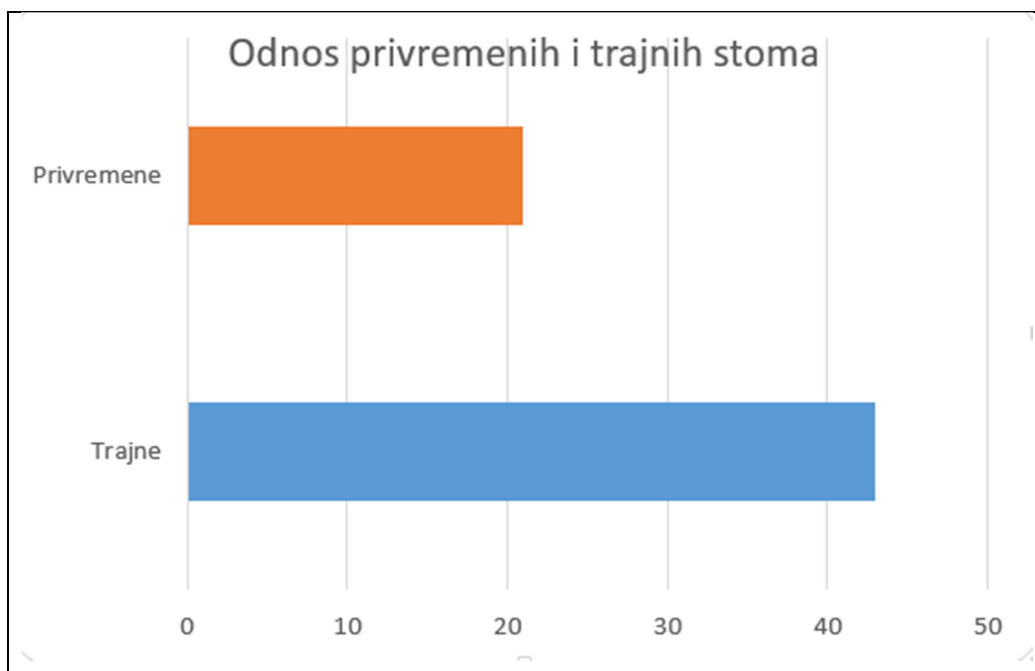
Kriteriji za odabir ispitanika bio je postavljanje stome u tom periodu. Prikupljeni su podaci vezani uz: indikaciju za kreiranjem stome, odnos privremenih i trajnih stoma, broj i vrsta komplikacije te odnos hitnih i planiranih zahvata postavljanja stome. Podaci su obrađeni te prikazani u računalnom programu Microsoft Excel. Prilikom provođenja studije osigurano je poštivanje temeljnih etičkih i bioetičkih principa – osobni integritet, pravednost, dobročinstvo i neškodljivost za ispitanike. U prikupljanju i prikazivanju podataka očuvani su privatnost ispitanika i zaštićen je njihov identitet. Analiza je izrađena na temelju podataka pacijenata iz BIS-a.

Svrha rada je je bila po prvi put prikupiti podatke o broju kreiranih stoma Županijske bolnice Čakovec za jednogodišnje razdoblje. Razvrstati stome prema indikacijama, hitnoći, vrsti, komplikacijama. Navedeni podaci mogli bi poslužiti u izradi većih epidemioloških studija ili isticanju važnosti skrbi za stomu.



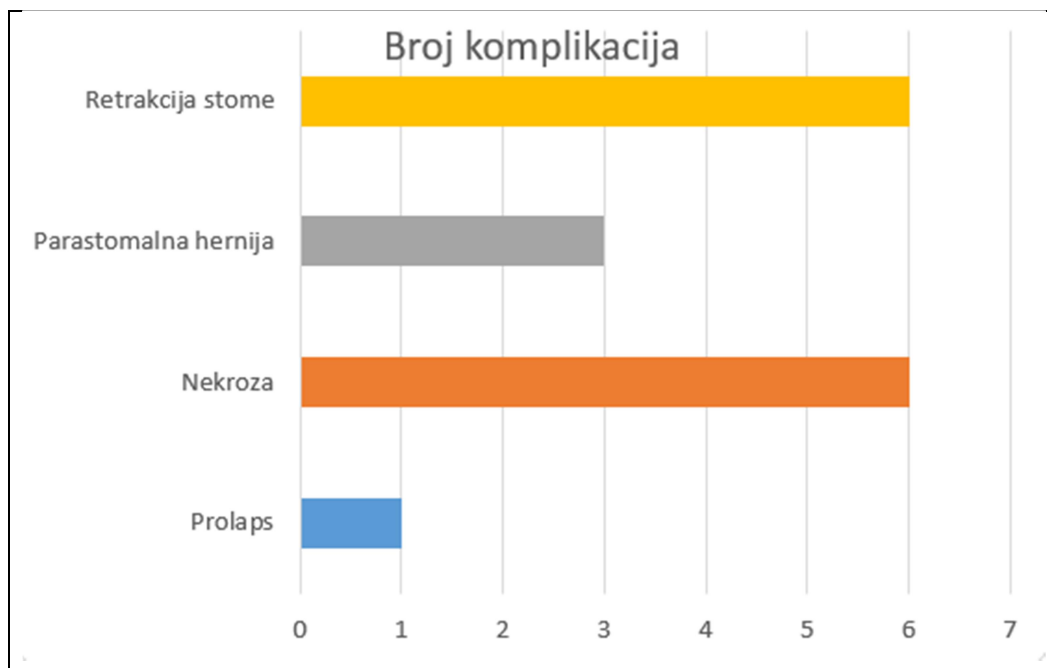
Graf 7.1. Razlozi kreiranja stome (preuzeto iz BIS-a ŽB Čakovec)

Graf 7.1. Najčešća indikacija za kreiranje stome u navedenom razdoblju bio je ileus, koji iznosi 25% ukupnih indikacija. Zatim slijedi stoma po Hartman operativnom postupku, te protektivne stome. Najmanje indikacija za postavljanje stome bilo je po divertikulitisu.



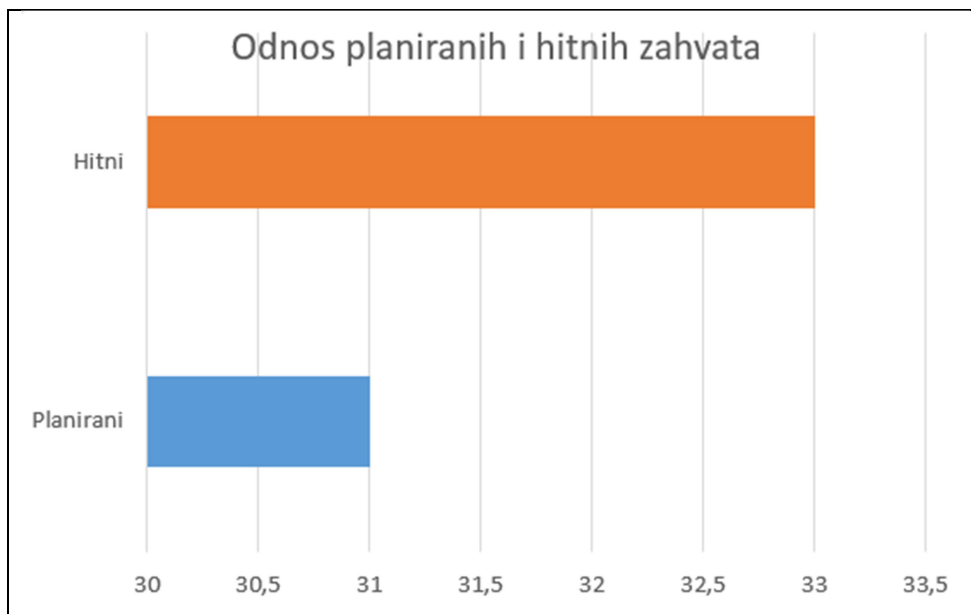
Graf 7.2. Odnos trajne i privremene stome (preuzeto iz BIS-a ŽB Čakovec)

Graf 7.2. Odnos trajne i privremene stome. Statistika pokazuje kako su trajne stome dvostruko češće nego privremene.



Graf 7.3. Komplikacije stome (preuzeto iz BIS-a ŽB Čakovec)

Graf 7.3. Komplikacije stoma javile su se u 25% slučajeva, i to kao najčešće retrakcija stome te nekroza. Nešto rjeđe se javlja parastomalna hernija te prolaps.



Graf 7.4. Odnos planiranih i hitnih zahvata (preuzeto iz BIS-a ŽB Čakovec)

Graf 7.4. Prikazuje odnos hitnih i planiranih zahvata, koji je gotovo podjednak. Hitnih zahvata bilo je 51.5% dok je planiranih 48.5%. Od hitnih najčešća je indikacija bio ileus, dok je kod planiranih zahvata najčešća indikacija bila Hartman operacija.

8. Zaključak

Abdominalne stome su od iznimne važnosti po život ugroženih pacijenata, a kvalitetno kreiranje abdominalnih stoma zahtjeva vještog i iskusnog kirurga. Dobro kreirane stome omogućavaju privremeno ili trajno rješenje u borbi s brojnim akutnim i kroničnim bolestima u abdomenu. Više mogućih komplikacija i specifičnost kirurške njege za stomu razlog su potrebe da prvostupnici sestrinstva trebaju poznavati činjenice u svezi teorije oko stome, ali i praktične činjenice o abdominalnim stomama. Retrakcija stome, nekroza, parastomalna hernija i prolaps su uglavnom komplikacije operativne tehnike i za njih nisu odgovorni prvostupnici. Pravilna njega stoma i uočavanje komplikacija na vrijeme mogu smanjiti teže posljedice, poput infekcija ili daljnjeg pogoršanja bataljka stome. Kod abdominalnih stoma je ključna dobra priprema kreiranja stome, potom ako je stomu izveo iskusan tim te ako je zbrinuta smanjujući komplikacije na najmanju moguću mjeru. Psihosocijalna potpora uvelike može pridonijeti psihičkom oporavku pacijenata.

Prije svakog operativnog zahvata kod kojeg se planira izvođenje stome, bilo da se radi o hitnom ili elektivnom zahvatu, poželjno je da operater, po mogućnosti iskusan, formira detaljan plan o mogućnostima kreiranja stome. U planiranje bi trebala biti uključena i medicinska sestra kako bi kasnije mogla lakše pratiti stanje stome i koja će među prvima uočiti moguće nepravilnosti i komplikacije. Kreiranje abdominalne stoma ne predstavlja težak operativni zahvat, no nerijetko nosi rizik od brojnih postoperacijskih komplikacija. Osim navedenog kreiranje abdominalne stome implicira brojne psihosocijalne poteškoće kod pacijenta i neizostavno smanjuje kvalitetu života.

Kod preoperativnog planiranja mora se definirati: vrsta stome, mjesto plasiranja otvora stome na trbušnoj stjenki, odabrati tehnika kreiranja. Bitne karakteristike mjesta stome su: da mora biti dobro vidljivo, okolna koža treba biti bez ožiljka, mora prolaziti ako je moguće kroz ravni trbučni mišić i treba biti udaljeno od koštanih prominencija ili udubina kože. Predoperativno označavanje radi odabira odgovarajućeg mjesta stome od najveće je važnosti za kvalitetu života pacijenta. Optimalno mjesto može smanjiti postoperativne poteškoće kao što su curenje, problemi s postavljanjem pomagala, iritacija kože, bol, fizičko i emocionalno stanje. Prilikom označavanja položaja mjesta stome, važno je uzeti u obzir i dinamiku tijela koja se izmjenjuje u skladu s različitim položajima tijela. Način života i razina aktivnosti pacijenta će utjecati na kojem položaju treba biti smještena stoma (profesionalno zanimanje, navike, aktivnost, obiteljske i intimne potrebe, kulturne ili vjerske specifičnosti). Tijekom tumačenja pacijentu o vrsti i načinu izvedbe operacijskog zahvata, isto kao i kod preoperacijskog

markiranja ili pripreme, bitno je da medicinska sestra sudjeluje u cijelom procesu upravo ona koja će se i kasnije brinuti o medicinskoj skrbi za stoma. Iako navedeno često u praksi nije moguće, ipak se prenošenjem informacija i predajom sestrinske službe informacije prenose i na ostali kadar koji sudjeluje u procesu sestrinske njege.

Život pacijenta sa stomom je danas sasvim normalan život. Kad pacijent prebrodi prvi strah i predrasude, sama stoma u načelu ne ograničava njegove aktivnosti. Pri tome je vrlo važno imati emocionalnu i mentalnu potporu obitelji i prijatelja. Današnje stoma vrećice su potpuno neupadljive. Tanke su, ne šuščaju, ne propuštaju neugodne mirise i ne vide se pod odjećom. Nakon nekog vremena, kad se osoba navikne na rutinu pražnjenja i promjene vrećice, neće više o tome puno razmišljati. Nije potrebno svima reći o stomi, ali sasvim sigurno bi osoba trebala o tome razgovarati s obitelji, s ljudima s kojima živi. Bit će lakše ako nauči razgovarati o stomi bez nelagode.

Na malom uzorku od 60-ak pacijenata istraženi su najčešći uzroci kreiranja stoma u Županijskoj bolnici Čakovec u godinu dana. Rezultati su pokazali da se najčešće radi o hitnim pacijentima zbog ileusa ili pak kod pacijenata s karcinomskom bolesti. Najčešće se kreiraju definitivne stome. Broj komplikacija je relativno nizak obzirom na težinu osnovne bolesti i stupanj hitnosti u kojima se kreiraju stome.

Kreiranje stoma od vrsnih i iskusnih stručnjaka, s dobrim predoperativnim planom u koji je uključena i medicinska sestra ili sestre koje su ujedno potom i zadužene za skrb o stomama, jednako kao i sveobuhvatno znanje o stomama i njoj suvremenoj skrbi moglo bi smanjiti nastanak komplikacija, a pacijentima omogućiti kvalitetniji život. Izrada daljnjih znanstvenih istraživanja o stomama i posebno u djelu skrbi oko stome, mogla bi dovesti do boljeg razumijevanja problematike, komplikacija i potreba kod pacijenata s kreiranom abdominalom stomom.

9. Literatura

- [1] Fallon, F Jr (1992): The Present role of colostomy in management of trauma.; *Dis Colon Rectum* 1992 Nov;35(11):1094-102.
- [2] Peter A. Cotaldo, John m. MacKeigan: *Intestinal Stomas*; 2004
- [3] www.stomaatje.com/history.html; dostupno 31.01.2016.
- [4] Sabiston DC. *Textbook of surgery*, 15th edition; Philadelphia W Sanders Company 1997
- [5] Brown, H. and Randle, J. (2005), Living with a stoma: a review of the literature. *Journal of Clinical Nursing*, 14: 74–81. doi: 10.1111/j.1365-2702.2004.00945.x
- [6] Goligher, J.C., *Surgery of the Anus, Colon and Rectum* (5th edn.). 1984, Baillière Tindall: London. p. 703-704
- [7] Brand M I, Dujovny N. Preoperative Considerations and Creation of Normal Ostomies. *Clin Colon Rectal Surg.* Feb. 2008; 21 (1): 5–16.
- [8] Flesch L. In: Nyhus LM, Baker RJ, Fischer JE, editor. *Mastery of Surgery*. 3rd ed. Boston, MA: Little, Brown & Company; 1997. Care of stomas. pp. 1431–1436
- [9] Sonja Klauz: *Visoka zdravstvena škola Zagreb*, 2000. Zdravstvena njega kirurških bolesnika sa odabranim specijalnim poglavljima
- [10] Corman M L. *Colon and Rectal Surgery*. 4th ed. Philadelphia, PA: Lippincott-Raven Publishers; 1998. pp. 1264–1348
- [11] Gorfine S R, Gelernt I M, Bauer J J. In: Block GE, Moosa AR, editor. *Operative Colorectal Surgery*. Philadelphia PA: W.B. Saunders Company; 1994. Intestinal stomas: construction and care
- [12] Kim J T, Kumar R R. Reoperation for stoma-related complications. *Clin Colon Rectal Surg* 2006; 19: 207- 212.
- [13] Szczepkowski M, Waskiewicz W, Bielecki K, Gornicki K. Local complications in ostomates. *Br J Surg* 1994; 81 (suppl): 65.
- [14] Demetriades D, Pezikis A, Melissas J, Parekh D, Pickles G. Factors influencing the morbidity of colostomy closure. *Am J Surg* 1988; 155: 594-6.
- [15] Pearl, R.K., Parastomal hernias. *World J Surg*, 1989. 13(5): p. 569-72.
- [16] Israelsson, L.A., Parastomal hernias. *Surg Clin North Am*, 2008. 88(1): p. 113-25, ix.
- [17] Devlin, H.B. and A.N. Kingsnorth, Parastomal hernia, in *Management of abdominal hernias*, H.B. Devlin and A. Kingsnoth, Editors. 1998, Butterworths: London. p. 257-266.
- [18] Leong, A.P., E.E. Londono-Schimmer, and R.K. Phillips, Life-table analysis of stomal complications following ileostomy. *Br J Surg*, 1994. 81(5): p. 727-9.

- [19] Dansac Comprehensive Assessment guide for Patient Stoma Skin Convex 2012; Dansac A/S Denmark
- [20] http://www.kbsd.hr/sites/default/files/CasopisMojGlas/Moj_Glas.pdf dostupno 17.08.2015.
- [21] Roche V. Percutaneous endoscopic gastrostomy. Clinical care of PEG in older adults. *Geriatrics* 2003; 58(11):22-26
- [22] O kolostomi s razumjevanjem, Vodić za nove pacijente; Stoma medical 2014.
- [23] Živjeti sa stomom; Coloplast 2008
- [24] <http://hlpr.hr/site> dostupno 19.08.2015.

Popis slika

Slika 1.1. Povijesna slika Georga Deppea, koji je bio ozlijeđen u bitci kod Rarnilliesa 1706.

te je s prolabiranom kolostomom živio još 14 godina (preuzeto sa <http://www.stomaatje.com/history.html>)

Slika 1.2. Povijesni prikaz stome plasirane na lateralnoj stijenci abdomena (preuzeto sa

<http://www.stomaatje.com/history.html>)

Slika 1.3. Trbušni pojas sa plastičnim kontejnerima (preuzeto sa

<http://compubrown.com/ostomyhamilton.com/archives/index.php>)

Slika 2.1. PEG. (Percutaneous Entero Gastrostomy) (preuzeto sa [drugaz.com.pl.webmaker.az](http://drugaz.com.pl/webmaker.az))

Slika 2.2. Postavljanje PEG-a (preuzeto sa emedicine.medscape.com)

Slika 2.3. Bipolarna ileostoma (preuzeto sa www.jacknaimsnotes.com)

Slika 2.4. Kolostoma (preuzeto sa [endhttpwww.clinimed.co.uk](http://www.clinimed.co.uk))

Slika 2.5. Postupak označavanja mjesta ileostome (preuzeto sa <http://www.coloplast.com/>)

Slika 2.6. Postupak označavanja mjesta kolostome (preuzeto sa <http://www.coloplast.com/>)

Slika 2.7. Postupak označavanja stome u različitim pozicijama (preuzeto sa <http://www.coloplast.com/>)

Slika 2.8. Otvor PEGa (vlastiti izvor, autor / R.P)

Slika 2.9. Prikaz zdrave stome (vlastiti izvor, autor/R.P)

Slika 2.10. Nekroza stome (preuzeto sa www.schn.health.nsw.gov.au)

Slika 2.11. Retrakcija stome (preuzeto sa myweb.tiscali.co.uk)

Slika 2.12. Parastomalna hernija (preuzeto sa myweb.tiscali.co.uk)

Slika 2.13. Prolaps stome (preuzeto sa www.reddit.com)

Slika 2.14. Stenoza stome (preuzeto sa www.vwmin.org)

Slika 2.15. Granulacije uz stomu (preuzeto sa www.eakin.eu)

Slika 6.1. Plava vrpca simbol je zauzimanja za plemenitu stvar, borbe protiv raka debelog crijeva (preuzeto sa blueribbonplatoon.com)




IZJAVA O AUTORSTVU
I
SUGLASNOST ZA JAVNU OBJAVU

Završni/diplomski rad isključivo je autorsko djelo studenta koji je isti izradio te student odgovara za istinitost, izvornost i ispravnost teksta rada. U radu se ne smiju koristiti dijelovi tuđih radova (knjiga, članaka, doktorskih disertacija, magistarskih radova, izvora s interneta, i drugih izvora) bez navođenja izvora i autora navedenih radova. Svi dijelovi tuđih radova moraju biti pravilno navedeni i citirani. Dijelovi tuđih radova koji nisu pravilno citirani, smatraju se plagijatom, odnosno nezakonitim prisvajanjem tuđeg znanstvenog ili stručnoga rada. Sukladno navedenom studenti su dužni potpisati izjavu o autorstvu rada.

Ja, Renata Pongrac (ime i prezime) pod punom moralnom, materijalnom i kaznenom odgovornošću, izjavljujem da sam isključivi autor/ica završnog/diplomskog (obrisati nepotrebno) rada pod naslovom Stoma - izazov u abdominalnoj kirurgiji (upisati naslov) te da u navedenom radu nisu na nedozvoljeni način (bez pravilnog citiranja) korišteni dijelovi tuđih radova.

Student/ica:
(upisati ime i prezime)




(vlastoručni potpis)

Sukladno Zakonu o znanstvenoj djelatnosti i visokom obrazovanju završne/diplomske radove sveučilišta su dužna trajno objaviti na javnoj internetskoj bazi sveučilišne knjižnice u sastavu sveučilišta te kopirati u javnu internetsku bazu završnih/diplomskih radova Nacionalne i sveučilišne knjižnice. Završni radovi istovrsnih umjetničkih studija koji se realiziraju kroz umjetnička ostvarenja objavljuju se na odgovarajući način.

Ja, Renata Pongrac (ime i prezime) neopozivo izjavljujem da sam suglasan/na s javnom objavom završnog/diplomskog (obrisati nepotrebno) rada pod naslovom Stoma - izazov u abdominalnoj kirurgiji (upisati naslov) čiji sam autor/ica.

Student/ica:
(upisati ime i prezime)



(vlastoručni potpis)