

Citopatohistološka korelacija analize uzoraka vrata maternice

Borovčak, Nikolina

Undergraduate thesis / Završni rad

2021

Degree Grantor / Ustanova koja je dodijelila akademski / stručni stupanj: **University North / Sveučilište Sjever**

Permanent link / Trajna poveznica: <https://um.nsk.hr/um:nbn:hr:122:351847>

Rights / Prava: [In copyright](#)/[Zaštićeno autorskim pravom.](#)

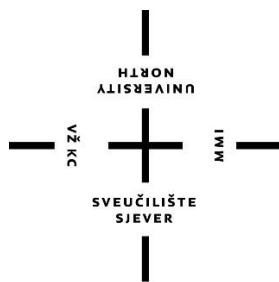
Download date / Datum preuzimanja: **2025-01-09**



Repository / Repozitorij:

[University North Digital Repository](#)





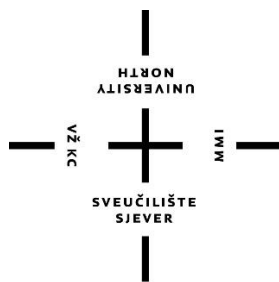
Sveučilište Sjever

Završni rad br. 1436/SS/2021

Citopatohistološka korelacija analize uzoraka sluznice vrata maternice

Nikolina Borovčak, 2988/336

Varaždin, srpanj 2021. godine



Sveučilište Sjever

Odjel za biomedicinske znanosti

Završni rad br. 1436/SS/2021

Citopatohistološka korelacija analize uzoraka sluznice vrata maternice

Student

Nikolina Borovčak, 2988/336

Mentor

Doc. prim. dr. sc. Biserka Pigac, dr. med., prof. v. š.
specijalist patološke anatomije

Varaždin, srpanj 2021. godine

Prijava završnog rada

Definiranje teme završnog rada i povjerenstva


| | | | |
|-----------------------------|---|---------|------------|
| ODJEL | Odjel za sestrinstvo | | |
| STUDIJSKI | preddiplomski stručni studij Sestrinstva | | |
| PRISTUPNIK | Nikolina Borovčak | JMBAG | 0336027641 |
| DATUM | 09.07.2021. | KOLEGIJ | Patologija |
| NASLOV RADA | Citopatohistološka korelacija analize uzoraka vrata maternice | | |
| NASLOV RADA NA ENGL. JEZIKU | Cyto-pathohistological correlation of cervical specimens' analysis | | |
| MENTOR | dr.sc. Biserka Pigac | ZVANJE | docent |
| ČLANOVI POVJERENSTVA | <ol style="list-style-type: none"> 1. izv.prof.dr.sc. Hrvoje Hećimović, predsjednik 2. doc.dr.sc. Biserka Pigac, mentor 3. doc.dr.sc. Ivana Živoder, član 4. dr.sc. Jurica Veronek, prof.v.š., zamjenski član 5. | | |

Zadatak završnog rada

| | |
|------|---|
| BROJ | 1436/SS/2021 |
| OPIS | <p>Karcinom vrata maternice četvrti je po učestalosti i smrtnosti od karcinoma u žena, a najviše u razvijenim zemljama. Humani papiloma virus (HPV) dokazani je uzročnik malignih promjena vrata maternice. Cervikalna citologija (PAPA test) morfološki je test probira za rak kojim se otkrivaju predstadiji i rani stadiji raka vrata maternice. Njegova upotreba dovela je do značajnog smanjenja morbiditeta i mortaliteta u žena. Prema provedenim istraživanjima u kojima je proučavana učinkovitost PAPA testa zaključeno je da se u 30-40% slučajeva nalazi nepodudarnost PAPA testa s pripadajućim patohistološkim nalazom. Patohistološka dijagnoza smatra se zlatnim standardom u dijagnostici preinvazivnih promjena vrata maternice. Cilj istraživanja je ispitati podudarnost PAPA nalaza s pripadajućim patohistološkim nalazom uzorka vrata maternice (citopatohistološka korelacija).</p> |

ZADATAK URUČEN 21.07.2021.

POPIŠ MENTORA



Predgovor

Zahvaljujem se mentorici doc. prim. dr. sc.; dr. med., Biserki Pigac, na uloženoj trudu, slobodnoj vremenu, strpljenu, korisnim i stručnim savjetima i vodstvu za vrijeme izrade ovog rada.

Zahvaljujem se svojoj obitelji na velikom povjerenju, strpljenju i podršci koju su mi pružili za vrijeme studiranja i omogućili da ovaj studij uspješno privedem kraju.

Hvala mojim prijateljima i kolegama na potpori, pomoći i lijepim trenucima za vrijeme studiranja.

Na kraju najveću zahvalu dugujem partneru na velikoj pomoći, potpori, razumijevanju, strpljenju i poticanju tijekom cijelog studiranja, bez kojeg sve ovo ne bi bilo moguće.

Sažetak

Karcinom vrata maternice četvrti je po učestalosti i smrtnosti od karcinoma u žena, a 70 % ih se javlja u razvijenim zemljama. U brojnim istraživanjima humani papiloma virus (HPV) dokazan je kao glavni uzročnik malignih promjena vrata maternice. Cervikalna citologija (PAPA test) najbolji je morfološki test probira za rak koji pomoću analize brisa vrata maternice otkriva predstadije i rane stadije raka vrata maternice. Njegova upotreba dovela je do velikog smanjenja morbiditeta i mortaliteta od raka vrata maternice. Iako je tako, u nekoliko istraživanja proučavana je učinkovitost PAPA testa u kojima je zaključeno da se gotovo u 30 – 40 % slučajeva nalazi nepodudarnost abnormalnog PAPA testa s odgovarajućim patohistološkim nalazom.

Biopsijom, kojom se dobiva tkivo, patolog je taj koji se jedini može definitivno izjasniti o prirodi promjene na vratu maternice. Prema tome patohistološka dijagnoza smatra se zlatnim standardom u dijagnostici preinvazivnih promjena vrata maternice. Patohistološki, u 75 – 85 % bolesnica riječ je o karcinomu pločastih stanica, a ostalih 15 – 25 % odnosi se na adenokarcinom vrata maternice.

Cilj istraživanja je ispitati podudarnost PAPA nalaza s pripadajućim patohistološkim nalazom uzorka vrata maternice (citopatohistološka korelacija). Istraživanje je provedeno u Općoj bolnici Varaždin na Odjelu za patologiju, sudsku medicinu i citologiju u razdoblju od 2015. do 2021. godine.

Rezultati pokazuju da je citopatohistološka korelacija nađena u 6 (20 %) od ukupno 30 slučajeva dok je u 24 (80 %) slučaja bilo nepodudaranja citološkog sa patohistološkim nalazom. Od ukupno 30 pozitivnih citoloških nalaza, patohistološki je u samo 16 (53,3 %) slučajeva potvrđena preinvazivna promjena vrata maternice. U 4 (13,3 %) slučaja o stupnju displazije nije se moguće izjasniti zbog neadekvatnog uzorka.

Istraživanjem se otkrila korelacija između citoloških i pripadajućih patohistoloških nalaza uzoraka vrata maternice tek u 20 % slučajeva dok se u 80 % slučajeva nalazi ne podudaraju.

Ključne riječi: karcinom vrata maternice, HPV, PAPA test, citopatohistološka korelacija

Summary

Cervical cancer is the fourth most common cancer in women; with the incidence of 70 % in developed countries. Many studies have proved that human papillomavirus (HPV) is the main cause of cervix malignancy. Cervical cytology (Pap smear) is the best morphological screening test used for early diagnosis of pre – stages and early stages of cervical cancer. This method usage has led to lower rate of cervical cancer morbidity and mortality. However, results of a few studies have shown that there is a mismatch in 30 % – 40 % cases of abnormal Pap smear test results and patho – histology test results.

After undergoing biopsy, the tissue is analysed, than a pathologist defines the nature of the pathological changes of cervix. Therefore, patho – histological diagnosis is considered to be “the golden standard” for invasive changes of cervix. According to patho – histological results, squamous cells cancer occurs in 75 % – 85 % cases; while adenocarcinoma occurs in 15 % – 25 % cases.

The aim of this paper is to study correlation between Pap smear test result and corresponding patho – histological results in the case of cervix cancer (cytopathological correlation). The study has been taken in General hospital Varaždin, at the Department for Pathology, Forensic Medicine and Cytology between the year 2015 and 2021.

The results show that there is cyto – pathohistological correlation in six (20 %) cases out of thirty recorded cases; while in twenty – four (80 %) cases there was no correlation of cytological and patho – cytological diagnosis. Out of thirty positive cytological test results, in only sixteen (53,3 %) cases there was verified pre – invasive patho – histological finding of cervix changes. In four (13,3 %) cases, the final diagnosis of dysplasia degree couldn't be set due to inadequate specimen.

The study shows that there is correlation between cytological and corresponding patho – histological test results in only 20 % cases, while in 80 % cases the test results do not correlate.

Key words: cervical cancer, HPV, Pap smear test, cyto – pathohistological correlation

Popis korištenih kratica

CIS – carcinoma in situ

CIN – cervikalna intraepitelna neoplazija

HPV – humani papiloma virus

SIL – skvamozna intraepitelna lezija

LETZ – Loop Excision of Transformation Zone

FSH – folikul stimulirajući hormon

LH – luteinizirajući hormon

HSV - 2 – Herpes simplex virus type 2

HIV – virus humane imunodeficijencije

LSIL – Low Grade Squamous Intraepithelial Lesion

HSIL – High Grade Squamous Intraepithelial Lesion

LEEP – Loop Electrosurgical Excision Procedure

ASC - H – Atypical squamous cells, cannot rule out high-grade squamous intraepithelial lesion

AGC - NOS – Atypical glandular cells not otherwise speci

Sadržaj

| | | |
|--------|--|----|
| 1. | Uvod..... | 1 |
| 2. | Obrada zadatka..... | 3 |
| 2.1. | Embriologija | 3 |
| 2.2. | Anatomija | 3 |
| 2.3. | Histologija | 4 |
| 2.4. | Fiziologija..... | 4 |
| 2.5. | Etiologija | 5 |
| 2.5.1. | Humani papiloma virus (HPV) | 5 |
| 2.5.2. | Drugi čimbenici rizika | 7 |
| 2.6. | Cervikalna intraepitelna neoplazija (CIN) | 7 |
| 2.6.1. | Simptomi | 8 |
| 2.6.2. | Histološka klasifikacija | 8 |
| 2.7. | Invazivni pločasti karcinom vrata maternice | 10 |
| 2.7.1. | Simptomi | 10 |
| 2.7.2. | Histološka klasifikacija | 10 |
| 2.8. | Adenokarcinom | 12 |
| 2.8.1. | Simptomi | 12 |
| 2.8.2. | Histološka klasifikacija | 12 |
| 2.9. | Rano otkrivanje i dijagnostika..... | 12 |
| 2.9.1. | Papanicolau test..... | 12 |
| 2.9.2. | Kolposkopija | 13 |
| 2.9.3. | Citološka analiza brisa vrata maternice | 14 |
| 2.9.4. | Patohistološka analiza bioptičkog materijala | 14 |
| 2.9.5. | Ekskohleacija endocerviksa | 15 |
| 2.10. | Liječenje | 15 |
| 2.11. | Uloga medicinske sestre..... | 16 |
| 3. | Istraživanje | 18 |
| 3.1. | Cilj istraživanja | 18 |
| 3.2. | Materijali i metode | 18 |
| 4. | Rezultati istraživanja | 19 |
| 4.1. | Spol..... | 19 |
| 4.2. | Dob..... | 19 |
| 4.3. | Citološki nalaz | 19 |
| 4.4. | Patohistološki nalaz | 20 |
| 4.5. | Korelacija citološkog i patohistološkog nalaza | 21 |
| 4.6. | HPV infekcija..... | 21 |
| 4.7. | Rizični čimbenici..... | 22 |

| | |
|-----------------------------|----|
| 5. Rasprava..... | 23 |
| 6. Zaključak..... | 26 |
| 7. Literatura..... | 27 |
| Popis slika i tablica | 35 |

1. Uvod

Karcinom vrata maternice javnozdravstveni je problem u razvijenim zemljama. Četvrti je karcinom po učestalosti, ali ujedno i četvrti po smrtnosti kod žena u svijetu. Čak 70 % njih javlja se u razvijenim zemljama [1]. U Hrvatskoj prema statističkom ljetopisu, u 2019. godini Carcinoma in situ (CIS), tj. intraepitelni karcinom vrata maternice utvrđen je kod 125 žena. Iste godine je uzeto ukupno 360.659 uzoraka za PAPA (Papanicolau tests) testove od čega je 9,8 % (35.440) bilo patoloških što je za 0,8 % više nego 2018. godine (9,0 %) [2]. Karcinom pločastih stanica (invazivni karcinom vrata maternice) puno je češći (75 – 85 %) u odnosu na karcinom cilindričnog epitela (adenokarcinom) (15 – 25 %) [3].

PAPA test najbolji je morfološki test probira za rak koji pomoću analize citologije vrata maternice otkriva predstadije i rane stadije raka vrata maternice. Prema Internacionalnoj agenciji za istraživanje karcinoma, incidencija može biti smanjena za 90 % kroz provedbu redovnih PAPA testova [4]. PAPA test uspješna je metoda za smanjenje incidencije i smrtnosti od karcinoma vrata maternice. U Hrvatskoj incidencija karcinoma vrata maternice u 2020. godini iznosila je 14,7 %, a smrtnost 6,1 % [5]. Osim citoloških promjena vrata maternice, u PAPA testu mogu se direktno identificirati mikroorganizmi ili se identifikacija temelji na njihovom citopatskom djelovanju na stanice vrata maternice [6].

U istraživanju koje je proučavalo učinkovitost PAPA testa, rezultati upućuju na visoku pojavnost lažno negativnih nalaza koji se kreću se od 1,8 % do 20 %, a nastaju zbog pogrešaka koje se javljaju u različitim fazama, najčešće kod uzimanja uzorka i interpretacije uzroka vrata maternice [7]. U jednom istraživanju rezultati upućuju na visokih 32,24 % lažno negativnih nalaza [8]. Prema nekim istraživanjima gotovo u 30 – 40 % nalazi se nepodudarnost abnormalnog PAPA testa s odgovarajućim patohistološkim nalazom. Korelacija u različitim istraživanjima nađena je u 55,55 %, 57 %, 63,2 %, 68,57 % slučajeva [8-11].

Pozitivan test upućuje na potrebu za daljnjom obradom koja uključuje kolposkopiju, biopsiju, endocervikalnu kiretažu, HPV testiranje [6].

Humani papiloma virus (HPV) glavni je uzročnik zloćudne preobrazbe vrata maternice. Oko njega se vrte različiti faktori koji direktno ili indirektno utječu kroz određeni vremenski period na promjene pločastog epitela vrata maternice koji se mogu razviti u karcinom. Među tim faktorima najčešće se spominju imunološki faktori, pušenje, multiparitet, upotreba oralnih kontraceptiva [3]. Zbog dokazane povezanosti HPV – a s rakom vrata maternice sve češće se provodi detekcija onkogenog HPV – a [12]. Onkogeni tipovi HPV – a su: 16, 18, 31, 33, 35, 39, 45, 51, 52, 56, 58, 59, 68, 73 i 82. Tip HPV 16 najčešći je uzročnik karcinoma pločastih stanica dok je HPV 18 najčešći uzročnik adenokarcinoma. Oba genotipa uzrokuju 74 % karcinoma vrata maternice.

Dostupna su cjepiva protiv HPV – a koja pružaju zaštitu ako se primijene prije izlaganja virusu. Preporučuje se cijepljenje dječaka i djevojčica prije nego što postanu spolno aktivni [13].

Cervikalna intraepitelna neoplazija (CIN) zapravo označava preinvezivne promjene u epitelu vrata maternice kroz tri stadija, a promjene mogu perzistirati, progredirati ili regredirati [3]. PAPA test, kolposkopija s ciljanom biopsijom i patohistološka analiza metode su otkrivanja intraepitalne neoplazije. Najčešći uzročnik CIN – a je HPV infekcija, a ostali čimbenici rizika uključuju već spomenuto pušenje, upotrebu oralne kontracepcije, multiparitet, druge spolno prenosive bolesti [14]. U Hrvatskoj se koristi modificirana Bethesda klasifikacija, Zagreb 2016, koja uz CIN uključuje i SIL (skvamozna intraepitelna lezija) podjelu koja se temelji na upotrebi citološke dijagnoze za razliku od CIN – a koji označava intraepitelnu neoplaziju bez definiranja citološke dijagnoze [6]. Iako se ne zna koji CIN će regredirati a koji progredirati, potrebno je odstraniti takvu promjenu vrata maternice prema postupniku [3]. Načini uklanjanja su konizacija, krioterapija, elektrokauterizacija, terapija laserom, LETZ tehnika (ekscizija niskovoltražnom dijatermijskom petljom), CO₂ laserska biopsija, histrektomijom, medikamentozna terapija nije dala zadovoljavajuće rezultate [14].

Intraepitelne promjene vrata maternice ne daju specifične simptome već mogu proći i bez značajnih makroskopskih promjena te je zbog toga važno redovito provoditi probir PAPA testom. Simptomi nastaju kad se karcinom već razvije. Kod spolno neaktivnih žena bolest je često asimptomatska. Simptomi se pojavljuju kada bolest uznapreduje, a očituju se zaudarajućim vaginalnim iscjetkom, bolom u zdjelici. Kod spolno aktivnih žena abnormalno vaginalno krvarenje najraniji je simptom invazivnog karcinoma vrata maternice [3].

Dijagnostika karcinoma vrata maternice obuhvaća ginekološki pregled, PAPA test, rektovaginalni palpacijski pregled, kolposkopiju, biopsiju i kiretažu. Dijagnoza se postavlja na temelju patohistološkog nalaza. Ukoliko se postavi dijagnoza karcinoma potrebno je učiniti dodatne pretrage. U određivanju terapije i prognoze karcinoma uz patohistološki tip važan je klinički stupanj koji se određuje prema FIGO klasifikaciji koja ima pet stupnjeva, a označava proširenost karcinoma. Liječenje se provodi ovisno o stadiju bolesti, a može biti kirurško, zračenjem, kemoterapijom ili kombinirano. Lošiju prognozu imaju karcinomi promjera 3 cm ili više, slabije diferencirani, ako postoji limfovaskularna invazija [3,14].

2. Obrada zadatka

2.1. Embriologija

U petom tjednu embrionalnog razvoja započinje razvoj ženskih spolnih organa spajanjem Müllerovih cijevi [3]. U početku embrionalnog razvoja i muški i ženski embrio imaju po par Müllerovih cijevi, a njihovi su spolni sustavi u toj fazi, morfološki jednaki iako postoje razlike na staničnoj razini [15]. U devetom tjednu razvoja jasno su vidljiva tri dijela: kranijalni vertikalni, horizontalni i kaudalni vertikalni. Svaki od ta tri dijela razvit će se u zasebne strukture ženskog spolnog sustava. Iz kranijalnih dijelova razvijaju se jajovodi, iz horizontalnih dijelova, koji se normalno spajaju oko dvanaestog tjedna embrionalnog života, razvija se maternica, a iz kaudalnih dijelova rodnica i vanjski spolni organi [16].

2.2. Anatomija

Maternica (uterus) neparni je mišićni, šuplji organ kruškolikog oblika na kojem se razlikuje dno maternice (fundus uteri) i tijelo maternice (corpus uteri), suženje (isthmus uteri) kroz kojeg prolazi kanal (canalis isthmi) i vrat maternice (cervix uteri). Smještena je u zdjelici između mokraćnog mjehura i ravnog crijeva. Maternica koja se nalazi u normalnom položaju kada je svojim dnom nadvijena iznad mjehura prema naprijed i taj se položaj naziva anteverziofleksija [17]. Duljina u odrasle žene iznosi sedam do osam centimetara, a težine je 50 – 60 grama. Tijekom trudnoće se, njezina veličina se povećava te zauzima čitavu trbušnu šupljinu, sve do donjih rebara, da bi se nakon poroda ponovno vratila na svoje mjesto [18].

Najgornji dio tijela maternice je dno (fundus uteri), a njegovi postrani krajevi čine rogove maternice (cornua uteri) iz kojih se u materišnoj šupljini (cavitas uteri) nastavljaju jajovodi (tubae uterinae) [17]. Cervikalni kanal obložen je tanjom sluznicom koja sadrži brojne žlijezde, a izlučuje sluz [18]. Prema dolje usmjeren je vrat maternice kroz kojeg prolazi cervikalni kanal. Dužine je tri centimetra, seže do rodnice a preko suženja je spojen s tijelom maternice. Vrat maternice ima dvije porcije, porcija koja seže u rodnicu, egzocerviks (portio vaginalis uteri) i supravaginalni dio koji strši u tijelo maternice, endocerviks (portio supravaginalis cervicis uteri) [3,17].

Egzocerviks je cilindričnog (valjkastog) ili koničnog (stožastog) oblika, a površina je okrugla i izbočena. U sredini na egzocerviksa nalazi se vanjsko ušće cervikalnog kanala (orificium uteri externum). Dužina cervikalnog kanala je dva do tri centimetra, pruža se kroz cijeli vrat maternice do unutarnjeg ušća cervikalnog kanala (orificium uteri internum) [3,18]. Konična porcija egzocerviksa u žena koje nisu rađale, s okruglim vanjskim ušćem cervikalnog kanala, podložna je

hormonalnim promjenama. Egzocerviks je u doba ovulacija većeg promjera i prekrivena je gustom, prozirnom i obilnom sluzi. Kod žena koje nisu rađale porcija egzocerviksa je cilindričnog oblika, a vanjsko ušće cervikalnog kanala poprečno je rascijepljeno i tvori prednju i stražnju usnu [3].

2.3. Histologija

Maternica ima tri sloja, endometrij, miometrij i perimetrij. Endometij (endometrium) debeli je sloj sluznice koji s unutarnje strane oblaže šupljinu maternice. Miometrij (miometrium) je mišićni sloj načinjen od glatkih mišića. S vanjske strane maternicu oblaže potrbušnica (perimetrium) [17]. Na vratu maternice nalaze se dvije vrste epitela, cilindrični i pločasti epitel [3]. Sluznica endocerviksa obložena je jednoslojnim cilindričnim epitelom, građenim gotovo od sekrecijskih i manjeg broja cilijarnih trepetljikavih stanica [18]. Cilindrični epitel je jednoslojan, baršunast i crvene boje, a njegove stanice luče sluz. Ne tvore klasične žlijezde već žljezdane kripke [3]. Sluznica egzocerviksa prekrivena je višeslojnim pločastim epitelom koji je ružičaste boje i gladak, prema dolje se nastavlja na višeslojni epitel rodnice [18].

Pločasti epitel je visokodiferenciran i višeslojan, otporniji je na niski, kiseli pH vaginalnog sekreta te zbog tih karakteristika postoji trajni proces pretvorbe cilindričnog epitela u pločasti epitel preko metaplastičnog epitela. Jednoslojni cilindrični i višeslojni pločasti epitel međusobno se sastaju na području cervikalnog ušća, a mjesto se naziva skvamokolumnna granica.

Skvamokolumnna granica je ustvari mjesto prelaska pločastog epitela egzocerviksa u cilindrični epitel endocerviksa, a pozicija granice ovisi o dobi žene i hormonskoj stimulaciji. U razdobljima hormonske neaktivnosti, u doba djetinjstva i postmenopauze, granica se nalazi više ili manje duboko u cervikalnom kanalu. Dok se u vremenima jake hormonalne aktivnosti, u pubertetu, trudnoći te za vrijeme uzimanja oralne hormonalne kontracepcije potiče razvoj cilindričnog epitela koji tada prekriva dio porcije oko vanjskog ušća i tako pomiče granicu izvan cerviksa (egzocervikalno) [3].

2.4. Fiziologija

Reprodukcijske funkcije žene su priprema za začeće i trudnoću, sama trudnoća. Lučenje FSH i LH počinje oko devete godine, a između 11. i 15. god. uzrokuje početak normalnih mjesečnih spolnih ciklusa [19]. Menstruacijski ciklus traje prosječno 28 dana (od 15 do 45 dana) [20]. Svaki mjesec se oslobodi samo jedno jajašce, endometrij maternice unaprijed je pripremljen za implantaciju oplođenog jajašca. U folikularnoj fazi ciklusa razvijaju se folikuli (6 – 12 komada) pod utjecajem FSH. U toj fazi luče se veće količine estrogena koji uzrokuje proliferaciju

endometrija i manje količine progesterona. Nakon tjedan dana rasta, a prije ovulacije, jedan folikul počinje rasti brže od ostalih kod kojih dolazi do involucije. U žene s redovitim ciklusom, 14 dana poslije početka menstruacije dolazi do ovulacije pod utjecajem LH. U luteinskoj fazi pojačano se luči progesteron i veće količine estrogena. Ukoliko se jajna stanica ne oplodi, dolazi do menstruacije i cijeli ciklus se ponavlja [19].

Endometrijski ciklus, koji je lokaliziran u maternici, sastoji se od tri faze: proliferacijska, sekrecijska i menstruacijska faza. Proliferacijska faza počinje u početnom dijelu ciklusa kada je endometrij odljušten. Endometrij pod utjecajem estrogena proliferira (buja). Endometrij zadeblja, raste broj endometrijskih žlijezda i urastaju nove krvne žile. Sve žlijezde, a osobito one u području cerviksa luče sluz koja usmjerava spermije u maternicu. Faza završava ovulacijom. Sekrecijska faza počinje u drugoj polovici ciklusa zbog lučenja velike količine progesterona i estrogena. Estrogeni i dalje uzrokuju proliferaciju endometrija, a progesteron potiče sekrecijska svojstva maternice. Svrha ove faze je stvaranje endometrija s puno žlijezda čiji sekret prehranjuje oplodenu jajnu stanicu od trenutka oplodnje do implantacije. Taj sekret je nazvan maternično mlijeko. Menstruacijska faza nastaje ukoliko ne dođe do oplodnje jajne stanice. Endometrij se ljušti i izlučuje putem menstruacije, a cijeli ciklus kreće ispočetka [19].

Cervikalna sluz se mijenja tijekom ciklusa, uoči i za vrijeme ovulacije je vrlo obilna, rastezljiva, omogućuje prihvaćanje i prolaz spermija. Funkcija vrata maternice izvan trudnoće sprječava ulazak bakterija u šupljinu maternice, a u vrijeme ovulacije omogućuje transport spermija. Za vrijeme trudnoće čini mehanizam koji sprječava ispadanje jajašca i ploda u razvoju [3,19]. Za vrijeme trudnoće dužina vrata maternice može doseći i do šest centimetara [21]. Kod poroda vrat maternice u prvorotkinja prvo se skraćuje a tek onda širi, dok se u višerotkinja skraćuje i širi istovremeno što rezultira bržim porodom [22].

2.5. Etiologija

2.5.1. Humani papiloma virus (HPV)

Infekcija humanim papiloma virusom (HPV) najčešća je spolno prenosiva bolest. Pretpostavlja se da genitalnu infekciju tijekom života stekne 75 – 80 % spolno aktivnih žena i muškaraca [23]. Ranih osamdesetih dokazan je HPV genotipa 16 i 18 u karcinomu vrata maternice. U velikom broju epidemioloških i drugih studija dokazano da je infekcija HPV – om ključni čimbenik zloćudne preobrazbe vrata maternice te se preporučuje cijepljenje [23, 24]. U gotovo 99,7 % (u nekim literaturama i do 100 %) karcinoma vrata maternice izolirana je HPV DNK. Potpuno je

genotipizirano oko 150 tipova HPV – a. Klasificiraju se u grupu visokorizičnih (onkogenih) genotipova u koje spadaju HPV 16, 18, 31, 33, 35, 39, 45, 51, 52, 56, 58, 59, 68, 73 i 82 i u grupu niskorizičnih HPV 6, 11, 42, 44... [13, 25].

HPV 16 je dominantno onkogeni genotip u skvamoznim lezijama (pločastog epitela) sa udjelom od 51 % dok je HPV 18 najčešći uzročnik glandularnog karcinoma vrata maternice (cilindričnog epitela) s udjelom od 56 %. Oba genotipa uzrokuju 74 % karcinoma vrata maternice [13]. U žena između 18. i 24. godine života onkogenim tipovima HPV – a inficirano ih je između 8 i 12 %, dok ih je nakon 35. godine života inficirano 2 do 5 %. [25]. U prvom koraku dolazi do mikrotraume i infekcije bazalnog sloja višeslojnog pločastog epitela. Najčešće nastaje latentna virusna infekcija, a kod malog broja zaraženih dolazi do bujanja pločastog epitela sa stvaranjem bradavica i šiljastih kondiloma. Nastanak karcinoma karakteriziran je postojanom prisutnošću virusnih onkogenih E6 i E7. Studije ukazuju da E6 i E7 geni onkogenih HPV – a značajno remete kontrolu staničnog ciklusa. Onkogeni tipovi HPV – a imaju sposobnost ugradnje vlastitoga genoma u genom stanice domaćina. Ugradnjom genoma virusa dolazi do brisanja gena E2 i gubitka sposobnosti potiskivanja gena E6 i E7 [13, 25].

Žene s karcinomom skvamoznih stanica koje su pozitivne na HPV 18 imaju slabije preživljenje od onih koje su pozitivne na HPV 16 [26, 27]. Širom svijeta HPV 58 je pronađen u samo 2 % karcinoma vrata maternice. Utvrđeno je da je rasprostranjen među Kineskinjama s rakom vrata maternice [28]. S obzirom na socio – ekonomski status u SAD-u siromašnih žene, u usporedbi s onima koje žive tri ili više puta iznad nje, vjerojatnost zaraze onkogenim tipovima HPV – a je 23 % naprema 12 % [29,30]. U Sjedinjenim Državama, žene Afroamerikanke imaju najveću prevalenciju onkogenog HPV – a. Ukupna prevalencija bila je 38,9 %, a povezana je s rizičnim seksualnim ponašanjem i potvrđenom klamidijском infekcijom, a najviše kod žena u dobi između 18 i 24 godine (42,2 %) [31].

Prema istraživanju, u Hrvatskoj u razdoblju 2009. do 2011. godine najzastupljeniji onkogeni HPV – a bili su HPV 16 (27,6 %), HPV 31 (11,8 %), HPV 51 i HPV 52 (po 10,2 %). Žene u dobi od 21 do 25 godina pokazale su najveću stopu HPV infekcije (44,2 %) [32]. Istraživanja pokazuju da je prevalencija onkogenih tipova HPV – a u Hrvatskoj slična kao u drugim zemljama. Stopa prevalencije HPV infekcije smanjuje se s godinama starosti od 68,5 % za dobnu skupinu 12 – 24 godine do 38, 8% za dobnu skupinu između 45 – 54 godina [33]. Nakon ranog smanjenja incidencije i smrtnosti od raka vrata maternice nakon uvođenja oportunističkog probira u Hrvatskoj, od 1990 – ih nije zabilježen daljnji pad. Porast incidencije tijekom posljednjih 20 godina primijećen je u dobnim skupinama 40 – 44 i 45 – 49 godina [34]. Vrh pojavnosti HPV infekcije je između 19. i 22. godine života. Rizik od infekcije tijekom života je najmanje 50 %. [25].

2.5.2. Drugi čimbenici rizika

Višestruka istraživanja identificirala su sekundarne čimbenike rizika, HPV kofaktore, koji su povezani s razvojem karcinoma uključujući dugotrajnu primjenu oralne kontracepcije, multiparitet, pušenje, imunološka funkcija domaćina i spolno prenosive infekcije koje nisu HPV.

Dugotrajna primjena oralne kontracepcije, više od 5 godina, može biti kofaktor koji povećava rizik od karcinoma vrata maternice i do četiri puta [35, 36]. Istraživanjima je također dokazano da pušenje kao kofaktor uzrokuje veći rizik od razvoja karcinoma vrata maternice [37, 38]. Iako, u jednom istraživanju pušenje i poteškoće sa začecem obilježja su koja su pokazala smanjeni rizik za pozitivan onkogeni HPV status [30]. U žena koje nisu imale spolni odnos karcinom se pojavljuje rijetko. Multiparitet kao kofaktor, sa sedam ili više iznošenih trudnoća predstavlja povećava rizik od karcinoma skvamoznih stanica vrata maternice [39, 40].

U studijama je više puta dokazano da kao kofaktori pušenje, multiparitet i oralna kontracepcija povezani su s povećanim rizikom raka vrata maternice [41]. Imunološki sustav ima ulogu u perzistenciji i progresiji HPV infekcije [42]. U žena kod kojih je dokazana infekcija HSV – 2 postoji dvostruko veći rizik od razvoja invazivnog raka vrata maternice [43-45]. Istraživanjima je također potvrđeno da infekcije sa *Chlamydia trachomatis* i *Neisseria gonorrhoeae* kao kofaktorima također su povezane s povećanim rizikom od vrata maternice [43,46-48].

2.6. Cervikalna intraepitelna neoplazija (CIN)

Pojam CIN (cervikalna intraepitelna neoplazija) označava promjene do sad poznate pod nazivom displazija (svih intenziteta) i Carcinoma in situ (CIS). Zapravo označava preinvezivne promjene u epitelu vrata maternice. Takve atipične stanice u epitelu vrata maternice imaju sve značajke malignih stanica, ali su ograničene samo na epitel i ne probijaju bazalnu membranu. CIN u svakom svojem stupnju može regredirati, perzistirati ili progredirati sve do invazivnog karcinoma, a dijeli se na cervikalnu novotvorinu niskog rizika (CIN I) i cervikalnu novotvorinu visokog rizika (CIN II, CIN III) [3, 14]. Zona preobrazbe događa se na skvamokolumnnoj granici vrata maternice i tu se nalazi metaplastični pločasti epitel. Poremećaj rasporeda i sazrijevanja stanica te povećanje mitoze osnovni su kriteriji za postavljanje nalaza CIN – a [3].

U Hrvatskoj se koristi modificiranu Bethesda sustav koji preferira citološku dijagnozu pa koristi nazivlje pločasta (skvamozna) intraepitelna promjena niskog rizika (LSIL – Low Grade Squamous Intraepithelial Lesion) i pločasta intraepitelna promjena visokog rizika (HSIL – High Grade Squamous Intraepithelial Lesion) [18,12]

Čimbenici povezani s razvojem CIN – a gotovu su identični kao za HPV infekciju. U njih se ubrajaju rani početak spolne aktivnosti, osobito prije 16. godine, često mijenjanje spolnih partnera, trudnoća i rana dob prve trudnoće, pušenje, oralna kontracepcija, HIV infekcija i imunosupresija, spolno prenosive bolesti (HPV, Herpes simplex virus, Chlamidia trachomatis) [14, 49, 50]. Također važna je redovitost ginekoloških pregleda koji uključuje PAPA test, socioekonomski status, prehrambene navike. Kod žena s bilo kojim oblikom imunosupresije CIN je češći, a u žena s presađenim bubregom CIN III je 14 puta češći. U žena koje su imale spolne odnose s tri do pet partnera imaju osam puta veći rizika za razvoj karcinoma [14]. Istraživanje u Kini došlo je do zaključaka da postoji povezanost kod žene čiji se muževi bave poljoprivredom imaju veći rizik od CIN – a u odnosu na žene čiji se muževi bave zanimanjima povezanim s višim stupnjem obrazovanja i ne fizičkim radom. Prehrana bogata folnom kiselinom i vitaminom B12 mogu igrati presudnu ulogu u smanjenju rizika od razvoja viših stupnjeva CIN – a povezanog s infekcijom HPV16. Rizik od razvoja CIN – a kod žena koje nisu oprale stidnicu nakon spolnog odnosa bio je 1,8 puta veći od rizika kod žena koje jesu [51]. Kod žena s CIN – om uočena je snižena razina vitamina C [14].

2.6.1. Simptomi

Cervikalna intraepitela neoplazija prvenstveno je bolest spolno aktivnih žena. U kliničkoj slici nema karakterističnih makroskopskih promjena i ne uzrokuje specifične subjektivne simptome. Uglavnom se otkrivaju PAPA testom i kolposkopskim pregledom. One su nespecifične, a mogu se očitovati kao leukoplakija koje je najsumnjivija, erozija, cervicitis ili nema nikakvih primjetnih makroskopskih promjena. Najveći broj takvih promjena razvija se na skvamokolumnnoj granici [14,52]. Leukoplakija se očituje bijelim naslagama na vratu maternice. Erozija predstavlja defekt pločastog epitela, crvene je boje. Cervicitis je najčešća bolest zbog koje se žene obraćaju ginekologu. Mogu biti infekcijski i neinfekcijski. Simptomi cervicitisa su iscjedak različite gustoće, boje i mirisa što ovisi o uzročniku. Iscjedak iritira rodnicu i stidnicu te izaziva svrbež. Od ostalih simptoma mogu se javiti bol u donjem dijelu trbuha i križima, smetnje pri mokrenju [52].

2.6.2. Histološka klasifikacija

Histološka klasifikacija promjena zasniva se na značajkama abnormalnih stanica, njihovom rasporedu, tj. stupnju zrelosti. Stupnjevanje tih promjena temelji se na debljini zahvaćenosti višeslojnog pločastog epitela, a dijeli se u tri stupnja [3]. Jedinstvena je klasifikacija cervikalnih citoloških nalaza skvamoznih stanica vrata maternice, Bethesda, Zagreb 2016 (Slika 2.6.2.), iako

se neki danas oslanjaju još uvijek na stariju klasifikaciju intraepitelnih novotvorina vrata maternice (Tablica 2.6.2.) [6]. Obrazac sadrži kliničke podatke o pacijentici koje ispunjava ginekolog i citološki nalaz koji na osnovi analize PAPA testa pod svjetlosnim mikroskopom koji izdaje klinički citolog [12].

| Abnormalne stanice | | |
|--|---|---|
| Skvamozne stanice | | |
| <input type="checkbox"/> Atipične skvamozne stanice (ASC) | | V |
| <input type="checkbox"/> Neodređenog značenja (ASC-US) | | |
| <input type="checkbox"/> Ne može se isključiti SIL visokog stupnja (ASC-H) | | |
| <input type="checkbox"/> Ne može se isključiti invazija | | |
| <input type="checkbox"/> Skvamozna intraepitelna lezija (SIL) | | C |
| <input type="checkbox"/> SIL niskog stupnja (LSIL) | <input type="checkbox"/> Promjene povezane s HPV / koilocytosis <input type="checkbox"/> CIN 1 / dysplasia levis | |
| <input type="checkbox"/> SIL visokog stupnja (HSIL) | <input type="checkbox"/> CIN 2 / dysplasia media | E |
| | <input type="checkbox"/> CIN 3 | |
| | <input type="checkbox"/> dysplasia gravis <input type="checkbox"/> carcinoma in situ | |
| <input type="checkbox"/> Početna invazija ne može se isključiti <input type="checkbox"/> Plus: promjene povezane s HPV-om | | |
| <input type="checkbox"/> Pločasti karcinom | | |
| Glandularne stanice | | |
| <input type="checkbox"/> Atipične glandularne stanice (AGC) | | V |
| <input type="checkbox"/> Nespecificirane (AGC-NOS) | | |
| <input type="checkbox"/> Vjerojatno neoplastična lezija (AGC – neoplastične) | <input type="checkbox"/> Vjerojatno intraepitelna lezija <input type="checkbox"/> Vjerojatno invazivna lezija | C |
| <input type="checkbox"/> Adenokarcinom in situ (AIS) | <input type="checkbox"/> Adenokarcinom | |
| <input type="checkbox"/> Atipične stanice neodređenog značenja | | E |
| <input type="checkbox"/> Druge maligne neoplazme | | |
| Podrijetlo | | |
| <input type="checkbox"/> Endocervikalno | | V |
| <input type="checkbox"/> Endometralno | | |
| <input type="checkbox"/> Ekstrauterino | | |
| <input type="checkbox"/> Neodređeno | | C |
| | | E |

Slika 2.6.2. Jedinствena klasifikacija cervikalnih citoloških nalaza skvamoznih (pločastih) i glandularnih (sluzničnih) stanica „Zagreb 2016“ [6]

| Klasična klasifikacija | CIN | Bethesda / SIL |
|--|---------|---------------------------|
| Blaga displazija / displasya levis | CIN I | SIL niskog rizika (LSIL) |
| Umjerenjena displazija / displasya media | CIN II | SIL visokog rizika (HSIL) |
| Teška displazija / displasya gravis | CIN III | |
| Carcinom in situ (CIS) | | |
| Invazivni karcinom pločastih stanica | | |

Tablica 2.6.2. Klasifikacija intraepitelnih novotvorina vrata maternice [52]

CIN I (displasya levis, SIL niskog rizika) najblaži je oblik intraepitelnih promjena pločastog epitela vrata maternice. Promjene ne zahvaćaju više od jedne trećine debljine epitela, mjereno od bazalne membrane koja se nalazi ispod svih epitela, dijeli epitelno tkivo do vezivnog.

CIN II (displasya media, SIL visokog rizika) je srednje teški oblik, zahvaćeno je više od jedne trećine do dvije trećine debljine epitela. Uz poremećaj rasporeda i sazrijevanja prisutne su patološke mitoze.

Ako promjena zahvaća više od dvije trećine svrstava se u CIN III (displasya gravis ili carcinoma in situ, SIL visokog rizika). Prisutne su još brojnije mitoze.

Kod Carcinoma in situ promjene zahvaćaju cijelu debljinu epitel, ali nema prodora kroz bazalnu membranu ali se može širiti po površini epitela, a njegova veličina je promjenjiva. Češće se širi prema cervikalnom kanalu, a rjeđe prema sluznici rodnice. Kada promjene prelaze kroz bazalnu membranu razvija se invazija, tj. razvija se invazivni karcinom vrata maternice [3,53].

2.7. Invazivni pločasti karcinom vrata maternice

Karcinom vrata maternice najčešće se pojavljuje u žena između 40. i 55. godine života. Obično su to žene niskog socio – ekonomskog statusa koje su stupile u brak i / ili rodile prije 20. godine života [14]. U 90 % žena s invazivnim karcinomom vrata maternice dokazana je HPV infekcija (tipovi 16, 18, 31, 33, 35, 45). U 75 – 85 % bolesnica riječ je o invazivnom pločastom karcinomu vrata maternice dok je u preostalim 15 – 25 % slučajeva dijagnoza adenokarcinom [3].

2.7.1. Simptomi

Prvi znak bolesti je sukrvavi iscjedak iz rodnice koji je nevezan uz menstrualni ciklus [14]. Tijek bolesti često je asimptomatski pogotovo užena koje nisu spolno aktivne, a simptomi se pojavljuju tek kada je bolest uznapredovala [3]. Klasični je simptom povremeno, bezbolno krvarenje ili prljanje (spotting). Kod nekih se javlja bol tijekom seksualnog odnosa. Napredovanjem bolesti krvarenja su češća, obilnija i duže traju [14].

2.7.2. Histološka klasifikacija

Karcinom vrata maternice širi se najprije lokalnom invazijom u okolne strukture te limfogeno u regionalne limfne čvorove. Za određivanje terapije i prognoze invazivnog pločastog karcinoma vrata maternice uz patohistološki tip i stupanj zrelosti karcinoma od velike je važnosti i klinički stupanj bolesti [3]. Međunarodna federacija ginekologa i opstetričara (FIGO) podijelila je

karcinom vrata maternice u stupnjeve (Tablica 2.7.2.) [52]. FIGO je 2018. objavila reviziju klasifikacije, ali se klasifikacija iz 1994. godine još uvijek više koristi u Hrvatskoj [53].

Novotvorina raste progresivno i ubrzo postaje makroskopski primjetna, uzdignuta, tamnije boje od normalne sluznice te je sklona krvarenju na manji podražaj. Histološki prevladavaju međusobno povezani tračci i nakupine različitog stupnja zrelosti zloćudnoga pločastog epitela. Te nakupine invadiraju stromu u različitoj dubini koja je upaljena [52]. Karcinom raste u obliku ulceracije prema unutra ili papilarno prema van, a u oba slučaja povećava se volumen vrata maternice [14].

| | |
|--------------|---|
| Stupanj 0 | Karcinom in situ (intraepitelni). |
| Stupanj I | Karcinom isključivo ograničen na vrat maternice. |
| Stupanj Ia | Pretklinički (invazivni) karcinom – dijagnoza samo patohistološka. |
| Stupanj Ia1 | Mikroskopska invazija nije veća u dubinu od 3 mm, a proširenost je u promjeru manja od 7 mm. |
| Stupanj Ia2 | Karcinom se nije proširio po površini većoj od 7 mm i invadira stromu u dubinu veću od 3 mm, ali ne dublje od 5 mm, mjereno od baze epitela površine ili žlijezde, od kojih promjena proizlazi. |
| Stupanj Ib1 | Promjena klinički nije veća od 4 cm. |
| Stupanj Ib2 | Primjena je klinički veća od 4 cm. |
| Stupanj II | Karcinom se proširio izvan vrata maternice, ne doseže do stijenke zdjelice; može biti zahvaćena rodnica, ali ne i donja trećina. |
| Stupanj IIa | Zahvaćene su samo gornje dvije trećine rodnice. Nema očitih znakova zahvaćenosti parametrija. |
| Stupanj IIb | Parametriji su jasno zahvaćeni. |
| Stupanj III | Karcinom se proširio na zid zdjelice i/ili zahvaća donju trećinu rodnice i/ili uzrokuje hidronefrozu ili insuficijenciju bubrega. |
| Stupanj IIIa | Nije se proširio na zid zdjelice. |
| Stupanj IIIb | Širenje na zid zdjelice ili hidronefroza ili zahvaća sluznicu mokraćnog mjehura ili rektum. |
| Stupanj IV | Karcinom se proširio izvan zdjelice ili zahvaća sluznicu mokraćnog mjehura ili rektuma. |
| Stupanj IVa | Širenje na susjedne organe. |
| Stupanj IVb | Širenje na udaljene organe. |

Tablica 2.7.2. FIGO – klasifikacija pločastoga karcinoma vrata maternice [52]

2.8. Adenokarcinom

Autori bilježe rast primarnog adenokarcinoma vrata maternice od 5 % u razdoblju prije Drugog svjetskog rata do 15 % oko 1970. godine pa sve do 38 % osamdesetih godina, a osobito u mladim žena dobne skupine do 35. godine. Povećanje je posljedica ranog spolnog života i učestalo mijenjanje partnera [52].

2.8.1. Simptomi

Kao i kod invazivnog karcinoma vrata maternice prvi znak je sukrvavi iscjedak iz rodnice nepovezan s menstruacijom. Javlja se povremeno, bezbolno krvarenje nakon spolnog odnosa. Kako bolest napreduje krvarenja su češća, javljaju se bolovi u križima, kukovima i natkoljenicama kao rezultat širenja boli iz zdjelice. Kod nekih žena javlja se i dizurija, edemi donjih ekstremiteta [14,52].

2.8.2. Histološka klasifikacija

Cervikalni adenokarcinom patogenetski se može podijeliti u dvije velike skupine. Jedna je skupina podrijetla endocervikalnog cilindričnog epitela, a druga je podrijetla endocervikalnog subcilindričnog epitela. U ranoj fazi razvitka novotvorina ne mora se primijetiti nikakve makroskopske promjene. Maligni epitel oblaže dio ili cijele žlijezde, ali nema invazije strome. Najčešće nema upale, ali je prisutan edem. Najčešći tip, u 57 – 90 % slučajeva je tipični endocervikalni s izgledom mucinoznog endocervikalnog cilindričnog epitela koji luči sluz [14, 52].

2.9. Rano otkrivanje i dijagnostika

Za dijagnostiku CIN – a koristi se PAPA test, kolposkopija s ciljanom biopsijom i patohistološka analiza uzoraka. To su metode otkrivanja i verificiranja intraepitelne neoplazije i potrebno ih je učiniti u dijagnostičkoj obradi CIN – a [14].

2.9.1. Papanicolau test

Papanicolau test (PAPA test) je morfološki test probira za rak koji analizom citologije vrata maternice u probiru asimptomatskih žena otkriva predstadije i rane stadije raka vrata maternice. U

Hrvatskoj se koristi u okviru oportunističkog probira, a od 1. 12. 2012. godine u organiziranom nacionalnom probiru. Njegova upotreba dovela je do velikog smanjenja morbiditeta i mortaliteta od raka vrata maternice, pa se smatra najboljim testom probira za rak uopće [4,14,16]. U Hrvatskoj se uglavnom primjenjuje konvencionalna citologija, dok razvijene zemlje u velikoj mjeri koriste tekućinsku citologija. Konveccionlanom citologijom na jednom stakalcu dobivaju se stanice iz vagine, cerviksa i endocerviksa (VCE obrisak) [16]. Citološki nalazi mogu biti lažno pozitivni ili lažno negativni, a to ovisi o načinu uzimanja i kvaliteti uzorka te interpretaciji [3]. Prema istraživanjima rezultati upućuju na visokih 32,24 % lažno negativnih nalaza [8]. Također to je potvrđeno u istraživanju koje je proučavalo učinkovitost PAPA testa, a rezultati upućuju na visoku pojavnost lažno negativnih nalaza koji se kreću se od 1,8 % do 20 %. Nastaju zbog pogrešaka koje se javljaju u najčešće u fazama uzimanja uzorka i interpretacije uzroka vrata maternice [7].

2.9.2. Kolposkopija

Po dospijeću abnormalnog citološkog nalaza potrebno je učiniti kolposkopiju. Kolposkopija je pregled vrata maternice pomoću posebnog mikroskopa (kolposkop) koji omogućuje bolji uvid u veličinu i stupanj promjene (lezije) vrata maternice [54]. Predstavlja izvanrednu dijagnostički dopuna citologiji. Omogućava pouzdanu procjenu lokalizacije i proširenosti patološke epitelne lezije, tj abnormalnih stanica koje su pronađene PAPA testom u svrhu planiranja i liječenja te ciljane biopsiju iz suspektnog područja za patohistološku analizu. Pregled se izvodi na ginekološkom stolu, bez anestezije te nikako za vrijeme menstruacije. Sluznica porcije maternice premazuje se otopinom 3 % otopinom octene kiseline a potom jodne tinkture tzv. Lugolova otpina, pri čemu se jasnije vizualiziraju promjene pod svjetlom kolpskopa. Zbog djelovanja kiseline dolazi do koagulacije proteina u jezgrama i citoplazmi stanica, a tkivo s puno atipičnih i nezrelih stanica poprima bijelu boju. Nezreli metaplastični i displastični epitel se prikazuju kao acidobijela područja s ili bez točkica. Posebnu pozornost treba obratiti na transformacijsku zonu jer CIN tu najčešći. Za vrijeme kolposkopije liječnik može odrediti mjesta s kojih će uzeti uzorke tkiva, za daljnju patohistološku dijagnostiku. Kolposkopskim pregledom utvrđuje se je li vidljiva abnormalnost epitela na koju ukazuje citološki nalaz, gdje se promjena nalazi, njezina veličina, je li zahvaćen cilindrični epitel u cervikalnom kanalu te širi li se promjena na svodove rodnice. Ukoliko je promjena vidljiva, preporuča se učiniti biopsiju [54,55]. Točnost ove metode je između 60 – 85 % [54]. Prema rezultatima istraživanja citologija zajedno s kolposkopijom imaju 99 % dijagnostičke točnosti. Lažno negativnih citoloških nalaza bilo je 10 % a glavni uzrok njezine neuspješnosti su loše uzeti uzroci (69 %). Kolposkopija u odnosu na citologiju manje je točna, a

razlozi njezine neuspješnosti su endocervikalna lokalizacija lezije što rezultira lažno negativnim nalazom. Citologija je točnija u otkrivanju intraepitelnih lezija [56].

2.9.3. Citološka analiza brisa vrata maternice

Ginekolog koji je uzima uzorak za PAPA test, stakalca umaču u 96 % – tni etilni alkohol i šalje u citološki laboratorij. U citološkom laboratoriju laboratorijski tehničari pripremaju uzorke za analizu. Stakalca se ručno ili u automatskom bojaču oboje metodom po Papanicolaou. Uzorci se prekrivaju pokrovnim stakalcem. Posebno educirani laboratorijski inženjeri (citotehnolozi, citoskrinere) detaljno svjetlosnim mikroskopom pregledavaju sva vidna polja uzorka. Potpuno uredne (negativne) nalaze rješavaju, a patološke uzorke prosljeđuju liječniku, specijalistu kliničke citologije na detaljnu procjenu.

Citolog upisuje svoj konačni nalaz i preporuku za ginekologa koji je uputio uzorak u citološki laboratorij. Uočeno je da 25 % pogrešaka u probiru nastaje zbog lošeg uzimanja uzorka ili pogrešaka u interpretaciji citotehnologa i citologa. [12,3].

2.9.4. Patohistološka analiza bioptičkog materijala

Patohistološka analiza zasniva se na biopsiji, odnosno uzimanju uzorka tkiva vrata maternice. Biopsija je invazivni postupak koji se primjenjuje u slučaju sumnjivog ili patološkog kolposkopskog, citološkog ili kliničkog nalaza [57]. Biopsija se izvodi s najsumnjivijeg mjesta, a uzorak se može uzet kliještima, takozvana "punch" biopsija ili se napravi klinasta biopsija nožem takozvana konizacija [55]. Konizacija danas ima prednost pred "punch" biopsijom zbog terapijske i bolje dijagnostičke vrijednosti. Radi se u kratkoj općoj anesteziji, nožem se izrezuje konus (stožac) vrata maternice pri čemu bazu konusa čini površina vrata, a vrh je u endocervikalnom kanalu. Veličina uzorka treba biti 5 mm s 3 – 4 mm podležće strome da se omogući procjena dubine invazije strome [57].

Posljednjih godina najčešće se koristi LEEP tehnika - konizacije niskovoltaznom električnom petljom (loop electrosurgical excision procedure) zbog jednostavnosti, brzine izvođenja, manje komplikacija i izvođenja u lokalnoj anesteziji. Treba obratiti pozornost tijekom interpretacije zbog termičkih oštećenja uzorka [14]. Nakon provedene konizacije uzorci tkiva stavljaju se u 10 % formaldehid i šalju na patohistološku analizu (PHD) koja se smatra kao zlatni standard u dijagnostici preinvazivnih promjena vrata maternice. Konačnu i sigurnu dijagnozu daje patolog [55].

U nekim istraživanjima se u visokih 30 – 40 % nalazi nepodudarnost abnormalnog PAPA testa s odgovarajućim patohistološkim nalazom. Korelacija u različitim istraživanjima nađena je u rasponima 55 % do 68 % [8-11].

2.9.5. Ekskohleacija endocerviksa

Ekskohleacija endocerviksa provodi se kod pacijentica koje u PAPA testu imaju promjene u endocerviksu ili se kolposkopski vidjelo da promijenjena sluznica ulazi u cervikalni kanal. Uzorak se uzima u lokalnoj anesteziji, kohleom kojom se postruže sluznica cervikalnog kanala, a tkivo se šalje na patohistološku analizu. Prema istraživanju usporedba ekskohleta i konačne histološke dijagnoze pokazala se podudarnost kod 362 od 445 pacijentica (81,3 %) [58].

Pomaže u procjeni proširenosti CIN – a dublje u endocerviks. Uzima se svim ženama osim kod trudnica kako bi se prikupilo što više pokazatelja potrebnih za pravilnu odluku o daljnjim postupcima. Najvažnija kod početno invazivnih karcinoma. Potrebna je zbog ocjene stanja endocerviksa jer se endocervikalni kanal ne može u cijelosti kolposkopski pregledati [14].

2.10. Liječenje

Danas se u liječenju cervikalne intraepitelne neoplazije uglavnom koriste kirurške metode, lokalnodeduktivne ili ekscizijske metode. Cilj liječenja je u potpunosti odstraniti promijenjeni epitel, ali se pri tome ne dobiva se preparat za patohistološku analizu. Za liječenje lokalnodeduktivnim metodama pogodne su samo one promjene koje su kolposkopski u potpunosti vidljive, smještene egzocervikalno te kod kojih je vidljiva skvamokolumnarna granica. Od lokalno destruktivnih metoda danas se najčešće koriste krioterapija i elektrokauterizacija. Ostale poznate metode su laserska vaporizacija i hladna kolagulacija [14].

Ekscizijske metode koje se koriste u liječenju CIN – a su konizacija nožem, CO2 laserska konusna biopsija, ekscizija niskovoltaznom dijatermijskom petljom, LETZ (Loop Electrosurgical Excision Procedure), histerektomija. Ove metode za razliku od lokalnodeduktivnih imaju mogućnost histološke analize uzoraka. Najčešće se upotrebljava laserska konizacija i LETZ metoda [55].

Laserska biopsija izvodi se u lokalnoj anesteziji. Nedostatak ove metode je termičko oštećenje tkiva što uzrokuje poteškoće u interpretaciji histološkog preparata zbog promjene na rubovima. LETZ se izvodi u lokalnoj anesteziji, upotreba miješane struje koja istovremeno reže i koagulira. Prema studijama potvrđena je visoka stopa izlječenja koja se kreće 90 – 97 %. Termička oštećenja su manja nego kod laserske biopsije pa je lakša histološka procjena rubova [14].

Način liječenja karcinoma vrata maternice ovisi o stadiju bolesti. Liječenje može biti kirurško, zračenjem, kemoterapijom, kombinirano ili biološkom terapijom. Isključivo kirurško liječenje koristi se kod pacijentica na I. stadijem i ranim II. stadijem bolesti. Operacija obuhvaća uklanjanje uterusa te okolnih struktura i regionalnih limfnih čvorova. Zračenje se može primijeniti u svim stadijima. U početnim stadijima I. – IIa, zračenjem se liječe samo one bolesnice koje ne mogu podnijeti operaciju. Zračenje je terapija izbora kod uznapredovalog karcinoma vrata maternice, IIb do IV. Stadija. Kod tih pacijentica primjenjuje se kombinacija vanjskog, perkutanog i unutarnjeg, intrakavitarnog zračenja. Kemoterapija se primjenjuje samo kod uznapredovalog stadija III i više. Ili ako se pojavi recidiv nakon provedene terapije zračenjem [55].

2.11. Uloga medicinske sestre

Medicinska sestra u ginekološkoj ambulanti najčešće je prva u kontaktu sa bolesnicama. Dojam koji pacijentica stječe temelji se na njezinom prvom kontaktu sa medicinskom sestrom u ambulanti. Prvi prvom kontaktu medicinska sestra uzima sestrinsku anamnezu. Ljubazna, empatična, educirana medicinska sestra koja pruža kvalitetne informacije o prvom posjetu i sljedećoj kontroli, o tome gdje, kada, kako treba obaviti pretrage. Osim toga sestra radi pripremu za pregled, asistira ginekologu, obavlja administraciju, sudjeluje u edukaciji [59].

Važno je uputiti pacijenticu u postupke, zahvate, razloge njihovog izvođenja te moguće rizike i komplikacije te pružiti fizičku i psihičku potpore kao i osigurati privatnosti. Po završetku pregleda potrebno je pacijenticu uputiti u daljnje postupke.

Medicinska sestra na odjelu ginekologije, ukoliko je indiciran kirurški zahvat treba pripremiti pacijenticu za zahvat. Prijeoperacijska skrb dijeli se na fizičku i psihološku. Psihološkom pripremom želi se postići najbolja spremnost za operativni zahvat. U fizičku pripremu spadaju obavljanje laboratorijske, radiološke i ostale potrebne pretraga, priprema probavnog trakta, poučavanje o sprečavanju poslijeoperacijskih komplikacija i poteškoća, priprema operativnog polja [60].

Intraoperacijska skrb obuhvaća pripremu pacijentice, instrumenata i materijala za zahvat te kontinuirani praćenje vitalnih funkcija, EKG-a, stanje svijesti. U poslijeoperacijskom periodu prate se vitalne funkcije, stanje svijesti, operacijska rana, diureza, drenaža, prisutnost komplikacija i poteškoća. Zadatak medicinske sestre u operacijskoj sali je praćenje i utvrđivanje potreba, izrada plana zdravstvene njege i provođenje intervencija [60,61].

Pri provođenju sestrinske skrbi za pacijentice oboljele od karcinoma vrata maternice najčešće dijagnoze su: anksioznost, neupućenost, bol, smanjeno podnošenje napora, socijalna izolacija, visok rizik za nastanak infekcija, promjena tjelesnog izgleda [61].

U primarnoj zdravstvenoj zaštiti veliku ulogu imaju i patronažne medicinske sestre. One su posebno educirane da sudjeluju i potiču promicanje i provođenje Nacionalnog programa ranog otkrivanja raka vrata maternice. Za vrijeme kućnih posjeta prenose svoja znanja, upućuju na rizične faktore, motiviraju žene na redovito provođenje ginekoloških i ostalih preventivnih pregleda te prate zdravstveno stanje, pružaju podršku i pomoć [61].

3. Istraživanje

3.1. Cilj istraživanja

Cilj je ispitati podudarnost PAPA nalaza s pripadajućim patohistološkim nalazom uzorka vrata maternice.

3.2. Materijali i metode

Izvor podataka istraživanja bili su već gotovi podaci dobiveni iz retrospektivne studije provedene u Općoj bolnici Varaždin na odjelu za patologiju, citologiju i sudsku medicinu u razdoblju od 2015. do 2021. godine.

4. Rezultati istraživanja

4.1. Spol

Istraživanje je provedeno na 30 pacijentica.

4.2. Dob

Raspon dobi pacijentica uključenih u istraživanje je od 22 do 64 godine. Prosječne godine života pacijentica 39,1 godinu. Najčešća godina starosti je 32,8 godina dok je središnja dob pacijentica 37,7 godina.

Najviše pacijentica je u dobnoj skupini 30 – 35 godina (26,7 %) (Tablica 4.2.1.).

| Dobne skupine pacijentica | Broj pacijentica (%) |
|---------------------------|----------------------|
| 0 – 10 | 0 (0 %) |
| 10 – 15 | 0 (0 %) |
| 15 – 20 | 0 (0 %) |
| 20 – 25 | 2 (6,7 %) |
| 25 – 30 | 3 (10 %) |
| 30 – 35 | 8 (26,7 %) |
| 35 – 40 | 4 (13,2 %) |
| 40 – 45 | 6 (20 %) |
| 45 – 50 | 2 (6,7 %) |
| 50 – 55 | 2 (6,7 %) |
| 55 – 60 | 2 (6,7 %) |
| 60 – 65 | 1 (0,3 %) |
| Ukupno | 30 (100 %) |

Tablica 4.2.1. Dobne skupine pacijentica promatranih u istraživanju

4.3. Citološki nalaz

Najčešći citološki nalaz je CINI kod 8 (26,7 %) pacijentica. Slijedi nalaz CINII i CIN III svaki postavljen kod 7 (23,3 %) pacijentica. Adenokarcinom je postavljen u 2 (6,7 %) slučajeva te AGC – NOS u 2 (6,7 %) slučajeva. U jednom (3,3 %) slučaju nalaz je pločasti karcinom (Tablica 4.3.1.).

| Citološki nalaz | Broj pacijentica (%) |
|--|----------------------|
| CIN I (LSIL) | 8 (26,7 %) |
| CIN II (HSIL) | 7 (23,3 %) |
| CIN III (HSIL) | 7 (23,3 %) |
| ASC – H (atipične skvamozne stanice neodređenog značaja) | 3 (10 %) |
| Pločasti karcinom | 1 (3,3 %) |
| AGC – NOS (nespificirane atipične glandularne stanice) | 2 (6,7 %) |
| Adenokarcinom | 2 (6,7 %) |
| Ukupno | 30 (100 %) |

Tablica 4.3.1. Citološki nalaz

4.4. Patohistološki nalaz

Najčešći patohistološki nalaz je CIN III kod 6 (20 %) pacijentica dok kod 14 (46,7 %) pacijentica patohistološki uopće nisu pronađene preinvazivne promjene vrata maternice. Patohistološki nalaz CIN I i CIN II postavljen je kod 3 (10 %) pacijentice. U 4 (13,3 %) slučaja patohistološki postoji displazija, ali se o njezinome stupnju nije moguće izjasniti zbog neadekvatnog uzorka biopsije (Tablica 4.4.1.).

| Patohistološki nalaz | Broj pacijentica (%) |
|---|----------------------|
| CIN I | 3 (10 %) |
| CIN II | 3 (10 %) |
| CIN III | 6 (20 %) |
| Nema pronađenih preinvazivnih promjena vrata maternice | 14 (46,7 %) |
| Postoji displazija o čijem stupnju se nije moguće izjasniti | 4 (13,3 %) |
| Ukupno | 30 (100%) |

Tablica 4.4.1. Patohistološki nalaz

4.5. Korelacija citološkog i patohistološkog nalaza

U 19 (63,3 %) slučajeva citološki nalaz je bio teži od patohistološkog. U 6 (20 %) slučajeva postoji podudarnost citološkog i patohistološkog nalaza dok u 4 (13,3 %) slučajeva postoji displazija ali se o njezinome stupnju nije moguće izjasniti. Patohistološki nalaz bio je teži u odnosu na citološki u 1 (3,3 %) slučaju (Tablica 4.5.1.).

| Korelacija citološkog i patohistološkog nalaza | Broj pacijentica (%) |
|---|----------------------|
| Podudarnost citološkog i histološkog nalaza | 6 (20 %) |
| Patohistološki nalaz teži u donosu na citološki nalaz | 1 (3,3 %) |
| Citološki nalaz teži u odnosu na patohistološki nalaz | 19 (63,3 %) |
| O stupnju displazije se nije moguće izjasniti | 4 (13,3 %) |
| Ukupno | 30 (100 %) |

Tablica 4.5.1. Korelacija citološkog i patohistološkog nalaza

Citološki nalaz je patološki u 14 (46,66 %) slučajeva dok je histološki uredan. U 6 (42,9 %) slučajeva citološki nalaz je CIN I, u 1 (7,1 %) slučaju CIN II, u 3 (21,4 %) slučaja CIN III, u 2 slučaja (14,3 %) ASC – H te u 2 (14,3 %) slučaja AGC – NOS.

4.6. HPV infekcija

Kod 20 (66,6 %) žena prisutna je HPV infekcija (Tablica 4.6.1).

| HPV infekcija | Broj pacijentica (%) |
|------------------------|----------------------|
| Dokazana HPV infekcija | 20 (66, 7 %) |
| Nema HPV infekciju | 10 (33, 3 %) |
| Ukupno | 30 (100 %) |

Tablica 4.6.1. HPV infekcija

Osam žena ima nalaz tipizacije HPV – a, a pronađeni onkogeni tipovi HPV – a su: 16, 18, 31, 35, 51, 52 i 56 (Tablica 4.6.2.).

| Tip HPV – a | Broj pacijentica |
|-------------|------------------|
| 16 | 1 |
| 18 | 1 |
| 35 | 1 |
| 52 | 1 |
| 56 | 1 |
| 16, 56 | 1 |
| 31, 51 | 1 |
| 52, 56 | 1 |
| Ukupno | 8 |

Tablica 4.6.2. Pacijentice prema tipu HPV – a

4.7. Rizični čimbenici

Osim infekcije HPV – om, multiparitet i korištenje oralne hormonalne kontracepcije spadaju u čimbenike rizika za razvoj preinvazivnih promjena i karcinoma vrata maternice.

Najviše žena rodilo je vaginalno njih 18. Šest žena nije rađalo, a za 3 žene nema podataka o trudnoći i porodu. Carskim rezom rodile su tri žene (Tablica 4.7.1.).

| Način poroda/ broj žena | Vaginalno | Carski rez |
|----------------------------|-----------|------------|
| Jedan | 6 | 1 |
| Dva | 8 | 2 |
| Tri | 3 | 0 |
| Četiri | 1 | 0 |
| Ukupno | 18 | 3 |

Tablica 4.7.1. Broj i način poroda

Prema dobivenim podacima oralnu hormonalnu kontracepciju koristi 5 žena, za ostale nema podataka .

5. Rasprava

Cilj istraživanja je analizirati podudarnost citološkog nalaza i pripadajućeg histološkog nalaza (citopatohistološka korelacija) uzoraka vrata maternice.

Izvor podataka istraživanja bili su već gotovi podaci dobiveni iz retrospektivne studije provedene u Općoj bolnici Varaždin na odjelu za patologiju, citologiju i sudsku medicinu u razdoblju od 2015. do 2021. godine.

Prema pronađenoj literaturi središnja dob pacijentica s preinvazivnim promjenama vrata maternice je 32 godine što se u ovome istraživanju nije potvrdilo [62]. Središnja dob promatranih pacijentica iznosi 37,7 %, dok je središnja dob pacijentica koje imaju patohistološki dokazanu preinvazivnu promjenu vrata maternice 40 godina .

Detekcija preinvazivnih promjena vrata maternice važna je jer se iz nje razvija karcinom vrata maternice. Pravovremena detekcija i liječenje takvih promjena važna je za prevenciju karcinoma. Prema literaturama takve promjene najčešće se javljaju u ranim tridesetim godinama [62].

Prevalancije HPV infekcije smanjuje se s godinama starosti od 68,5 % za dobnu skupinu 12 – 24 godine do 38,8 % za dobnu skupinu između 45 – 54 godina [33]. Vrh pojavnosti HPV infekcije je između 19. i 22. godine života, a rizik od infekcije tijekom života je najmanje 50 % [25]. Takvi rezultati mogu se povezati s time da žene sve ranije započinju sa spolnim odnosima. Najznačajniji i dokazani uzročnik malignih promjena vrata maternice je humani papiloma virus koji se prenosi spolnim putem [23, 24]. U više od 99 % slučajeva karcinoma vrata maternice je posljedica infekcije HPV-om onkogenog tipa [63].

U istraživanju 20 (66,6 %) od ukupno 30 pacijentica ima HPV infekciju. Tipizaciju HPV-a ima 8 pacijentica, a onkogeni tipovi koji su pronađeni su: 16, 18, 31, 35, 51, 52 i 56.

Patohistološki dokazane preinvazivne promjene vrata maternice ima 16 žena od čega njih 12 (75 %) ima prisutnu HPV infekciju. Kod njih 12 patohistološki nalazi su CIN I u 3 (25 %) slučaja, CIN II u 3 (25 %) slučaja, CIN III u 5 (41,7 %) slučaja te se u jednom (8,3 %) slučaju nije moguće izjasniti o stupnju displazije. Time se potvrđuje da je HPV rizični čimbenik za razvoj cervikalnih preinvazivnih promjena.

U istraživanju 7 (35 %) od 20 žena ima prisutnu HPV infekciju, ali patohistološki nisu dokazane preinvazivne promjene vrata maternice.

U svrhu prevencije karcinoma vrata maternice proizvedeno je cjepivo protiv HPV – a koje se preporuča provesti prije početka spolnih aktivnosti. Registrirano je tri vrste cjepiva dvovalentno, četverovalentno i devetvalentno. Sva tri cjepiva štite od onkogenih tipova HPV – a 16 i 18 koji uzrokuju više od 70 % karcinoma vrata maternice. U četverovalentnom cjepivu se još nalaze tipovi

6 i 11, a ti tipovi najčešće uzrokuju spolne bradavice. U devetvalentnom cjepivu nalaze se spomenuti tipovi te tipovi 31, 33, 45, 52 i 58 [63].

Prema Registru za rak u Hrvatskoj 350 žena svake godine oboli od invazivnog karcinoma vrata maternice, a peko 100 ih umre. Predstadiji karcinoma PAPA testom otkrivaju kod 2000 žena godišnje [63].

Prema dubini zahvaćenosti cervikalnog epitela, histološki se razlikuju tri stupnja cervikalne intraepitelne neoplazije: CIN I, CIN II te CIN III. U ovom istraživanju osim nalaza CIN – a uključene su i pacijentice s citološkim nalazom ASC – H (3; 10 %), pločasti karcinom (1; 3,3 %), AGC – NOS (2; 6,7 %) i adenokarcinom (2; 6,7 %).

U ovom istraživanju najčešći citološki nalaz je CIN I u 8 (26,7 %) slučajeva, zatim slijede CIN II i CIN III svaki u 7 (23,3 %) slučajeva. Prema tome LSIL je nađen u 50 % uzoraka. Sličan rezultat nađen je u provedenim istraživanjima u kojima je također najčešći citološki nalaz LSIL u 47,2 %, 48,9 % i 49,4 % [64-66].

U ovom istraživanju najčešći patohistološki nalaz je CIN III u 20 % slučajeva. U jednom istraživanju pronađeni su slični rezultati u kojem je CIN III najzastupljeniji patohistološki nalaz u 55,2 % slučajeva [67]. Za razliku od ovog istraživanja u rezultatima provedenih istraživanja CIN I najčešći je patohistološki nalaz s udjelom od 39 % i 54,68 % [9, 68].

Najmanji postotak u istraživanju čine pacijentice s citološkim nalazom invazivnog karcinoma vrata maternice (1; 3,3 %), a patohistološki karcinom nije potvrđen. Sličan rezultat pronađen je u istraživanju u kojem je također najmanji postotak nalaza invazivnog karcinoma u 0,5 % [69].

Nizak postotak nalaza invazivnog karcinoma vrata maternice može se povezati s povećanjem svjesnosti o važnosti ginekoloških pregleda, pravovremenoj dijagnostici i liječenju preinvazivnih promjena koje dovode do razvoja karcinoma. Karcinom vrata maternice razvija se sporo i prolazi kroz stupnjeve displazije te ga je moguće uočiti i prevenirati na vrijeme. Karcinom vrata maternice najčešće se pojavljuje u žena između 40. i 55. godine života [14].

Od ukupno 30 pacijentica sve su imale patološki nalaz PAPA testa dok je patohistološki potvrđeno 16 (53,33 %) nalaza s postojanjem preinvazivnim promjena vrata maternice. U sličnom istraživanju kod 58,3 % pacijentica patohistološki je potvrđena promjena [70].

Citopatohistološka podudarnost nađena je u 6 (20 %) od 30 slučajeva. Za razliku od ovog u provedenim istraživanjima citopatohistološka korelacija nađena je u znatno većem postotku 55,55 % te 68,57 % [9,71]. Najveća citopatohistološka podudarnost je u nalazu CIN III u 3 (50 %) slučaja. Prema nekim istraživanjima gotovo u 30 – 40% nalazi se nepodudarnost abnormalnog PAPA testa s odgovarajućim patohistološkim nalazom [8].

U većini slučajeva, 19 (63,3 %), citološki nalaz bio je teža u odnosu na patohistološki nalaz. U jednom slučaju patohistološki nalaz je teži u odnosu na postavljeni citološki nalaz. Nalaz AGS –

NOS nađena je u 2 slučaja, a patohistološki nisu pronađene preinvazivne promjene. Citološki nalaz ASC – H nađen je u 3 slučaja, patohistološki u 2 slučaja nisu pronađene preinvazivne promjene dok se u jednom slučaju nije moguće izjasniti o stupnju displazije.

Citološki nalaz ovisi o kvaliteti uzetog uzorka, načinu uzimanja, njegovoj obradi i subjektivnosti citologa prilikom interpretacije. Zbog tih čimbenika dolazi do pojave lažno pozitivnih i lažno negativnih nalaza. Prema istraživanjima rezultati upućuju na visoku pojavnost lažno negativnih nalaza koji se kreću se od 1,8 % do 20 %, a nastaju zbog pogrešaka koje se javljaju u različitim fazama, najčešće kod uzimanja uzorka i interpretacije uzroka vrata maternice [7]. U jednom istraživanju rezultati upućuju na visokih 32,24 % lažno negativnih nalaza [8]. U ovom istraživanju lažno pozitivnih citoloških nalaza bilo je u 19 (63,3 %) slučajeva. U 2 slučaja citološki nalaz je adenokarcinom dok je histološki u jednom slučaju pronađen CIN III, a u drugome se nije moguće izjasniti o stupnju displazije. U 1 slučaju citološki nalaz je pločasti karcinom, dok je histološki potvrđen CIN III.

PAPA test u ovom istraživanju nije precizan u prikazivanju lezija, a uzrok tome mogu biti greške ginekologa prilikom uzimanja uzorka, mjesto uzimanja uzorka, tehnika uzimanja, tehnika obrade te naposljetku interpretacija citologa, odnosno patologa.

Osim toga postoji mogućnost neadekvatno uzetog biotičkog materijala krivo mjesto, veličina, mala promjena koja se "promaši", nedostatak iskustva i znanja). Iako postoje razni uzroci citopatohistološkog neslaganja o razlozima zašto je tome tako može se samo nagađati. U ovom istraživanju u 4 (13,3 %) uzoraka nije moguće patohistološki odrediti stupanj displazije zbog neadekvatnog uzorka biotičkog materijala. Prema tome može se zaključiti važnost kvalitete materijala koji utječe na postavljanje dijagnoze.

Dobivene rezultate u ovom istraživanju treba gledati s rezervom jer je to ipak mali broj pacijentica. Iz navedenih razloga nije bilo moguće provesti ni kvalitetnu povezanost ostalih rizičnih čimbenika sa razvojem karcinoma vrata maternice (pušenje, oralna hormonalna kontracepcija, prisutnost drugih spolno prenosivih infekcija, prisutnost komorbiditeta, porodi).

6. Zaključak

PAPA test važan je za rano otkrivanje predstadija i ranih stadija karcinoma vrata maternice. Izvođenje biopsije predstavlja zlatni standard u dijagnostici preinvazivnih promjena vrata maternice te služi za potvrđivanje ili ne potvrđivanje citološkog nalaza.

U provedenom istraživanju otkrivena je značajna nepodudarnost između citološkog i pripadajućeg patohistološkog nalaza. Uzroci nepodudarnosti mogu biti:

1. materijal uzet s pogrešnog mjesta,
2. oskudni i neadekvatni materijal za analizu,
3. tehnički nedostaci (neadekvatna aparatura),
4. iskustvo citologa, odnosno patologa
5. subjektivnost kod interpretacije.

Najčešće pogreške nastaju u fazama uzimanja uzorka vrata maternice. Da bi se dobio optimalan rezultat, potreban je i optimalan uzorak.

Kako bi se smanjila citopatohistološka nepodudarnost potrebno je provesti mjere na koje se može utjecati kao što su:

1. edukacija osoblja,
2. adekvatna oprema.

Kod većine uzoraka u istraživanju prisutna je HPV infekcija onkogenim tipom koja je ujedno i dokazani uzročnik malignih promjena vrata maternice. U svrhu prevencije karcinoma vrata maternice proizvedeno je cjepivo protiv HPV – a, a cijepljenje se preporučuje provesti prije početka spolnih aktivnosti.

7. Literatura

- [1] J. Ferlay et al. : Cancer incidence and mortality worldwide: sources, methods and major patterns in Gobocan 2012., International journal of cancer, br. 136 (5), 2015, str. 359 – 386, <https://onlinelibrary.wiley.com/doi/full/10.1002/ijc.29210>, dostupno 24. 5. 2021.
- [2] Hrvatski zavod za javno zdravstvo, Hrvatski zdravstveno – statistički ljetopis za 2019. godinu, <https://www.hzjz.hr/hrvatski-zdravstveno-statisticki-ljetopis/hrvatski-zdravstveno-statisticki-ljetopis-za-2019/>, dostupno 24. 6. 2021.
- [3] N. Ljubojević: Ginekologija i porodništvo, Zdravstveno veleučilište, Zagreb, 2005.
- [4] IARC Working Group on Evaluation of Cervical Cancer Screening Programmes: Screening for squamous cervical cancer: duration of low risk after negative results of cervical cytology and its implication for screening policies, British Medical Journal (Clinical Research Edition), 1986, str. 659 – 664, <https://www.jstor.org/stable/29524477> , dostupno 26. 5. 2021.
- [5] Službene stranice EU, [https://ecis.jrc.ec.europa.eu/explorer.php?\\$0-0\\$1-HR\\$4-2\\$3-All\\$6-0,85\\$5-2008,2008\\$7-7,8\\$2-All\\$CEstByCancer\\$X0_8-3\\$CEstRelativeCanc\\$X1_8-3\\$X1_9-AE27\\$CEstBySexByCancer\\$X2_8-3\\$X2_-1-1](https://ecis.jrc.ec.europa.eu/explorer.php?$0-0$1-HR$4-2$3-All$6-0,85$5-2008,2008$7-7,8$2-All$CEstByCancer$X0_8-3$CEstRelativeCanc$X1_8-3$X1_9-AE27$CEstBySexByCancer$X2_8-3$X2_-1-1), dostupno 26. 5. 2021.
- [6] V. Mahovlić et al. : Klasifikacija citoloških nalaza vrata maternice „Zagreb 2016 “–modifikacija klasifikacija „Zagreb 2002 “ i „NCI Bethesda System 2014“, Gynaecologia et perinatologia: journal for gynaecology, perinatology, reproductive medicine and ultrasonic diagnostics, br. 25 (4), 2016, str. 153 – 158, <https://hrcak.srce.hr/251507>, dostupno 28. 5. 2021.
- [7] A. Stafil, E. G. Friedrich Jr, R. F. Mattingly: Detection of cervical neoplasia: reducing the risk of error, CA: a cancer journal for clinicians, br. 24 (1), 1974, str. 22 – 30, <https://pubmed.ncbi.nlm.nih.gov/4204674/>, dostupno 28. 5. 2021.
- [8] N. Y. Alwahaibi, S. K. A. Sulimi, and U. R. Bai: Cytohistological correlation and discrepancy of conventional Papanicolaou smear test with corresponding histopathology: a retrospective study over a 5 – year period, EMHJ – Eastern Mediterranean Health Journal, br. 21 (8), 2015, str. 579 – 583, <https://apps.who.int/iris/handle/10665/255255>, dostupno 28. 5. 2021.
- [9] A. Poudel, P. Dahal: Cytohistological correlation of conventional Papanicolaou smears in cervical neoplasia at a tertiary care hospital of Nepal, Journal of Pathology of Nepal, br. 9 (1), 2019, str. 1475 – 1479, <http://103.69.125.201/index.php/jpn/article/view/333>, dostupno 28. 5. 2021.

- [10] P. R. Patil, S. N. Jibhkate: Cytohistopathological correlation of Papanicolaou smears: a hospital based study, *Int J Reprod Contracept Obstet Gynecol*, br. 5, 2016, str. 1695 – 1699, <https://www.ijrcog.org/index.php/ijrcog/article/view/1177>, dostupno 28. 5. 2021.
- [11] F. J. Meenai et al. : Cyto – histo correlation of conventional Pap smear with cervical biopsy in diagnosis of precancerous and cancerous lesions of cervix, *IP Archives of Cytology and Histopathology Research*, br. 3 (2), 2018, str. 76 – 82, <https://www.achr.co.in/article-details/6848>, dostupno 28. 5. 2021.
- [12] S. Štemberger – Papić et al. : Citologija vrata maternice (Papa – test) – terminologija i značaj u probiru za rak vrata maternice, *Medicina Fluminensis: Medicina Fluminensis*, br. 52 (3), 2016, str. 324 – 336, https://hrcak.srce.hr/index.php?id_clanak_jezik=242444&show=clanak, dostupno 28. 5. 2021.
- [13] J. Zekan, M. Skerlev, H. Vršić: Infekcija HPV i premaligne i maligne promjene vrata maternice, *Medix: specijalizirani medicinski dvomjesečnik*, br. 11 (58), 2005, str. 95 – 97, <https://hrcak.srce.hr/7773>, dostupno 28. 5. 2021.
- [14] A. Čorušić, D. Babib, M. Šamija, H. Šobat: Ginekološka onkologija, *Medicinska naklada*, Zagreb, 2005., str. 149 – 186
- [15] L. P. Reed et al.: Section 3-Thyroid, *Williams Textbook of Endocrinology*, Elsevier, str. 286, https://www.academia.edu/19140513/Elsevier_Williams_Textbook_of_Endocrinology_10_e, dostupno 28. 5. 2021.
- [16] J. Dorais, C. M. Peterson: Müllerian (Paramesonephric) Anomalies and Associated Wolffian (Mesonephric) Duct Malformations, *Reproductive Endocrinology and Infertility*, 2010, str. 265 – 280, https://www.researchgate.net/publication/226476797_Mullerian_Paramesonephric_Anomalies_and_Associated_Wolffian_Mesonephric_Duct_Malformations, dostupno 29. 5. 2021.
- [17] P. Keros, M. Pećina, M. Ivančić – Košuta: *Temelji anatomije čovjeka*, Naklada naprijed, Zagreb, 1999., str. 121 – 133
- [18] M. Kasum: *Ženski spolni organi*, Naklada ljevak, Zagreb, 2001. str. 1 – 9
- [19] A. C. Guyton, J. E. Hall: *Medicinska fiziologija*, Medicinska naklada, Zagreb, 2017. str. 1037 – 1050, <https://www.scribd.com/document/475434773/Guyton-i-Hall-Medicinska-Fiziologija-13-Izdanje>, dostupno 30. 5. 2021.

- [20] L. Chiazzè et al. : The length and variability of the human menstrual cycle, *Jama*, br. 203 (6), 1968, str. 377 – 380, <https://jamanetwork.com/journals/jama/article-abstract/337826>, dostupno 30. 5. 2021.
- [21] S. Zemlyn: The length of the uterine cervix and its significance, *Journal of Clinical Ultrasound*, br. 9 (6), 1981, str. 267 – 269, <https://onlinelibrary.wiley.com/doi/abs/10.1002/jcu.1870090603>, dostupno 30. 5. 2021.
- [22] J. Juhasova et al. : Impact factors on cervical dilation rates in the first stage of labor, *Journal of perinatal medicine*, br. 46 (1), 2018, str. 59 – 66, https://www.researchgate.net/publication/318304340_Impact_factors_on_cervical_dilation_rates_in_the_first_stage_of_labor, dostupno 30. 5. 2021.
- [23] I. Hadžisejdić, M. Grce, B. Grahovac: Humani papiloma virus i karcinom cerviksa: mehanizmi karcinogeneze, epidemiologija, dijagnostika i profilaksa, *Medicina fluminensis*, br. 46 (2), 2010, str. 112 – 123, https://hrcak.srce.hr/index.php?show=clanak&id_clanak_jezik=81103, dostupno 30. 5. 2021.
- [24] G. Bohmer, A. J. van den Brule, O. Brummer, C. L. Meijer, K. U. Petry: No confirmed case of human papillomavirus DNA – negative cervical intraepithelial neoplasia grade 3 or invasive primary cancer of the uterine cervix among 511 patients, *Am J Obstet Gynecol*, br. 189 (1), 2003, str. 118 – 120, <https://pubmed.ncbi.nlm.nih.gov/12861148/>, dostupno 30. 5. 2021.
- [25] J. Zekan et al.: Onkogeni aspekti HPV-genitalnih infekcija kod žena, *Medicus*, br. 18 (1), Spolno prenosive b , 2009, str. 67 – 71, <https://hrcak.srce.hr/48267>, dostupno 30. 5. 2021.
- [26] C. B. J. Woodman et al. : Human papillomavirus type 18 and rapidly progressing cervical intraepithelial neoplasia, *The Lancet*, br. 361 (9351), 2003, str. 40 – 43, [https://www.thelancet.com/pdfs/journals/lancet/PIIS0140-6736\(03\)12120-4.pdf](https://www.thelancet.com/pdfs/journals/lancet/PIIS0140-6736(03)12120-4.pdf), dostupno 30. 5. 2021.
- [27] S. M. Schwartz et al. : Human papillomavirus and prognosis of invasive cervical cancer: a population – based study, *Journal of Clinical Oncology*, br. 19 (7), 2001, str. 1906 – 1915, <https://ascopubs.org/doi/abs/10.1200/JCO.2001.19.7.1906>, dostupno 30. 5. 2021.
- [28] C. K. S Chan et al. : Association of human papillomavirus type 58 variant with the risk of cervical cancer, *Journal of the National Cancer Institute*, br. 94 (16), 2002, str. 1249 – 1253, <https://academic.oup.com/jnci/article/94/16/1249/2912272>, dostupno 3. 6. 2021.
- [29] J. A. Kahn, D. Lan, and R. S. Kahn: Sociodemographic factors associated with high-risk human papillomavirus infection, *Obstetrics & gynecology* 110 (1), 2007, 87 – 95, <https://pubmed.ncbi.nlm.nih.gov/17601901/>, dostupno 3. 6. 2021.

- [30] M. J. Khan et al. : Socioeconomic status and the risk of cervical intraepithelial neoplasia grade 3 among oncogenic human papillomavirus DNA - positive women with equivocal or mildly abnormal cytology, *Cancer*, br. 104 (1), 2005, str. 61 – 70, <https://acsjournals.onlinelibrary.wiley.com/doi/10.1002/cncr.21129>, dostupno 3. 6. 2021.
- [31] P. Seth et al. : Exposure to high-risk genital human papillomavirus and its association with risky sexual practices and laboratory-confirmed chlamydia among African-American women, *Women's Health Issues*, br 19 (5), 2009, str. 344 – 351, <https://www.sciencedirect.com/science/article/abs/pii/S1049386709000644>, dostupno 3. 6. 2021.
- [32] I. Roksandić – Križan et al. : Distribution of Genital Human Papillomavirus (HPV) Genotypes in Croatian Women with Cervical Intraepithelial Neoplasia (CIN) – A Pilot Study, *Collegium antropologicum*, br. 37 (4), 2013, str. 1179 – 1183, https://hrcak.srce.hr/index.php?id_clanak_jezik=174941&show=clanak, dostupno 3. 6. 2021.
- [33] N. Milutin – Gašperov et al. : Retrospective study of the prevalence of high – risk human papillomaviruses among Croatian women, *Collegium antropologicum*, br. 31 (2), 2007, str. 89 – 96, https://hrcak.srce.hr/index.php?show=clanak&id_clanak_jezik=43347, dostupno 3. 6. 2021.
- [34] A. Znaor, M. Strnad: Cervical cancer in Croatia: state of the art and possibilities for prevention, *Collegium antropologicum*, br. 31 (2), 2007, str. 37 – 40, https://hrcak.srce.hr/index.php?show=clanak&id_clanak_jezik=43355, dostupno 3. 6. 2021.
- [35] V. Moreno, F. X. Bosch, N. Munoz et al. : Effect of oral contraceptives on risk of cervical cancer in women with human papillomavirus infection: the IARC multicentric case - control study. *Lancet*. 2002, br. 359, str. 1085 – 1092, <https://pubmed.ncbi.nlm.nih.gov/11943255/>, dostupno 5. 6. 2021.
- [36] J. S. Smith, J. Green, D. G. Berrington et al. : Cervical cancer and use of hormonal contraceptives: a systematic review, *Lancet* 2003, br. 361, str. 1159 – 1167, <https://pubmed.ncbi.nlm.nih.gov/12686037/>, dostupno 5. 6. 2021.
- [37] M. Plummer, R. Herrero, S. Franceschi et al. : Smoking and cervical cancer: pooled analysis of the IARC multi - centric case - control study, *Cancer Causes Control*, 2003, br. 14, str. 805 – 814, <https://pubmed.ncbi.nlm.nih.gov/14682438/>, dostupno 5. 6. 2021.

- [38] J. M. Deacon, C. D. Evans, R. Yule et al. : Sexual behaviour and smoking as determinants of cervical HPV infection and of CIN3 among those infected: a case-control study nested within the Manchester cohort. *Br J Cancer*, 2000, br. 83, str. 1565 – 1572, <https://pubmed.ncbi.nlm.nih.gov/11076670/>, dostupno 5. 6. 2021.
- [39] M. Munoz, S. Franceschi, C. Bosetti et al. : Role of parity and human papillomavirus in cervical cancer: the IARC multicentric case-control study, *Lancet*, 2002, br. 359, str. 1093 – 1101, <https://pubmed.ncbi.nlm.nih.gov/11943256/>, dostupno 5. 6. 2021.
- [40] X. Castellsague, N. Munoz: Chapter 3: cofactors in human papillomavirus carcinogenesis — role of parity, oral contraceptives, and tobacco smoking, *J Natl Cancer Inst Monogr*, 2003, br. 31, str. 20 – 28, <https://academic.oup.com/jncimono/article/2003/31/20/951056?login=true>, dostupno 8. 6. 2021.
- [41] P. E. Castle, S. Wacholder, A. T. Lorincz et al. : A prospective study of high - grade cervical neoplasia risk among human papillomavirus-infected women, *J Natl Cancer Inst*, br. 94, 2002, str. 1406 – 1414, <https://academic.oup.com/jnci/article/94/18/1406/2519899>, dostupno 5. 6. 2021.
- [42] S. S. Wang, A. Hildesheim: Chapter 5: viral and host factors in human papillomavirus persistence and progression, *J Natl Cancer Inst Monogr*, 2003, br. 31, str. 35 – 40, <https://pubmed.ncbi.nlm.nih.gov/12807943/>, dostupno 6. 6. 2021.
- [43] S. E. Hawes, N. B. Kiviat: Are genital infections and inflammation cofactors in the pathogenesis of invasive cervical cancer?, 2002, str. 1592 – 1593, <https://academic.oup.com/jnci/article/94/21/1592/2912286?login=true>, dostupno 6. 6. 2021.
- [44] J. S. Smith, R. Herrero, C. Bosetti et al.: Herpes simplex virus -2 as a human papillomavirus cofactor in the etiology of invasive cervical cancer, *J Natl Cancer Inst*, br. 94, 2002, str. 1604 – 1613, <https://pubmed.ncbi.nlm.nih.gov/12419786/>, dostupno 6. 6. 2021.
- [45] M. Lehtinen et al. : Herpes simplex virus and risk of cervical cancer: a longitudinal, nested case-control study in the nordic countries, *American journal of epidemiology*, br. 156 (8), 2002, str. 687 – 692, <https://pubmed.ncbi.nlm.nih.gov/12370156/>, dostupno 6. 6. 2021.
- [46] J. S. Smith, N. Munoz, R. Herrero et al. : Evidence for Chlamydia trachomatis as a human papillomavirus cofactor in the etiology of invasive cervical cancer in Brazil and the Philippines, *J Infect Dis*, br. 185, 2002, str. 324 – 331, <https://academic.oup.com/jid/article/185/3/324/895185>, dostupno 12. 6. 2021.

- [47] J. S. Smith, C. Bosetti, N. Munoz et al. : Chlamydia trachomatis and invasive cervical cancer: a pooled analysis of the IARC multicentric case-control study, *Int J Cancer*, br 111, 2004, str. 431 – 439, <https://pubmed.ncbi.nlm.nih.gov/15221973/>, dostupno 12. 6. 2021.
- [48] J. S. Smith, N. Munoz, S. Franceschi, J. Eluf-Neto, R. Herrero, R. W. Peeling: Chlamydia trachomatis and cervical squamous cell carcinoma, *JAMA*, br. 285, 2001, str. 1704 – 1706, https://www.researchgate.net/publication/12055302_Chlamydia_trachomatis_and_cervical_squamous_cell_carcinoma, dostupno 12. 6. 2021.
- [49] J. Brisson et al. : Risk factors for cervical intraepithelial neoplasia: differences between low – and high – grade lesions, *American Journal of Epidemiology*, br. 140 (8), 1994, str 700 – 710, <https://academic.oup.com/aje/article-abstract/140/8/700/137036>, dostupno 12. 6. 2021.
- [50] F. Parazzini et al. : Risk factors for cervical intraepithelial neoplasia, *Cancer*, br. 69 (9), 1992, str. 2276 – 2282, [https://acsjournals.onlinelibrary.wiley.com/doi/abs/10.1002/1097-0142\(19920501\)69:9%3C2276::AID-CNCR2820690912%3E3.0.CO;2-Q](https://acsjournals.onlinelibrary.wiley.com/doi/abs/10.1002/1097-0142(19920501)69:9%3C2276::AID-CNCR2820690912%3E3.0.CO;2-Q), dostupno 12. 6. 2021.
- [51] Z. Wang et al.: Risk factors for cervical intraepithelial neoplasia and cervical cancer in Chinese women: large study in Jiexiu, Shanxi Province, China, *Journal of Cancer*, br. 8 (6), 2017, str 924, <https://www.ncbi.nlm.nih.gov/pmc/articles/PMC5436243/>, dostupno 13.6.2021.
- [52] S. Jukić: Patologija ženskog spolnog sustava, AGM, Zagreb, 1999., str. 65-101
- [53] S. I. Lee, M. Atri: 2018 FIGO staging system for uterine cervical cancer: enter cross-sectional imaging, *Radiology*, br. 292 (1), 2019, str. 15-24, <https://pubs.rsna.org/doi/10.1148/radiol.2019190088>, dostupno 13.6.2021.
- [54] Hrvatsko društvo za kolposkopiju i bolesti vrata maternice Hrvatskoga liječničkog zbora, <https://kolposkopija.hlz.hr/faq/sto-je-kolposkopija/>, dostupno 13. 6. 2021.
- [55] V. Šimunić: Ginekologija, Naklada Ljevak, Zagreb, 2001., str. 278 – 323
- [56] M. Pajtler, M. Milojković: Citologija i kolposkopija u probiru preinvazivnih i ranih invazivnih lezija vrata maternice, *Medicinski vjesnik*, br. 38 (1-4), 2006, str. 43-50, https://hrcak.srce.hr/index.php?show=clanak&id_clanak_jezik=281706, dostupno 13.6.2021.
- [57] Ž. Vuković – Kostić, S. Pejčinović, S. Mirković: Biopsy of the lower genital tract as diagnostic method and early detection of cervical cancer in women at the Clinic for gynecology and obstetrics-Clinical Center of Banja Luka in the period 2006. – 2010., *Inspirium*, br. 11, 2014, str. 14 – 18, <http://scindeks.ceon.rs/article.aspx?artid=2217-656X1411014V>, dostupno 19. 6. 2021.

- [58] C. Akladios et al.: Reliability of endocervical curettage in the diagnosis of high-grade cervical neoplasia and cervical cancer in selected patients, *Anticancer research*, br. 35 (7), 2015, str. 4183 – 4189, <https://ar.iijournals.org/content/35/7/4183>, dostupno 19. 6. 2021.
- [59] V. Štepanić: Ginekološka medicinska sestra, članak <https://www.zdravobudi.hr/clanak/ginekologija/ginekoloska-medicinska-sestra-19854>, dostupno 20. 6. 2021.
- [60] I. Kovačević: Uvod u kirurgiju sa zdravstvenom njegom kirurških bolesnika, *Zdravstveno veleučilište, Nastavni tekstovi, HKMS, Zagreb, 2003*, str. 36 – 50 http://www.hkms.hr/data/1384175408_398_mala_ZNJ%20Kirurskih%20bol%20Nastavni%20materijali.pdf, dostupno 20. 6. 2021.
- [61] N. Vranić: Specifičnost sestrinske skrbi kod pacijentica oboljelih od karcinoma cerviksa, *Završni rad, Varaždin, 2017*.
- [62] V. Milenković, R. Sparić, J. Dotlić, L. Tulić, L. Mirković, S. Milenković, J. Atanacković: Reliability and relationship of colposcopic, cytological and histopathological findings in the diagnostic process, *Vojnosanitetski pregled*, br. 69 (10), 2012, str. 869 – 873, <http://www.doiserbia.nb.rs/img/doi/0042-8450/2012/0042-84501210869M.pdf>, dostupno 20. 6. 2021.
- [63] Hrvatski zavod za javno zdravstvo, Cijepljenje protiv humanog papiloma virusa, <https://www.hzjz.hr/aktualnosti/cijepljenje-protiv-humanog-papiloma-virusa-hpv-2018-2019/#h7>, dostupno 24. 6. 2021.
- [64] B. M. Warpe, S. J. Warpe, S. S. Sawant: An institution-based cervical PAP smear study, correlation with clinical findings & histopathology in the Konkan region of Maharashtra state, India, *Walawalkar International Medical Journal*, br. 3 (1), 2016, str. 3751, https://web.archive.org/web/20180421142746id_/http://www.wimjournal.com/html/journal/images/3aa5.pdf, dostupno 24. 6. 2021.
- [65] R. Jyothi et al. : Correlation between Colposcopy, Cytology and Histopathology in High-risk Patients for Cervical Cancer in Perimenopausal Women in Himachal Pradesh, India, *Journal of SAFOMS*, br. 1 (1), 2013, str. 21, <https://www.jsafoms.com/doi/pdf/10.5005/jp-journals-10032-1005>, dostupno 24. 5. 2021.
- [66] R. C. Laxmi, P. Shrestha, B. Pradhan: Analysis of Cervical Cancer Screening at Patan Hospital Nepal, *Journal of Chitwan Medical College*, br. 8 (1), 2018, str. 1 – 4, <https://www.nepjol.info/index.php/JCMC/article/view/23707>, dostupno 24. 6. 2021.
- [67] L. Faletar, Cervikalna intraepitelna neoplazija (CIN). Usporedba patohistološkog i PAPA nalaza, *Diplomski rad, Medicinski fakultet, Osijek, 2016*.

- [68] A. Poudel, P. Dahal: Cytohistological correlation of conventional Papanicolaou smears in cervical neoplasia at a tertiary care hospital of Nepal, *Journal of Pathology of Nepal*, br. 9 (1), 2019, str. 1475 – 1479, <http://www.iosrjournals.org/iosr-jdms/papers/Vol16-issue4/Version-6/D1604061318.pdf>, dostupno 25. 6. 2021.
- [69] G. M. Šošić et al.: Correlation between cervical cytology and histopathological cervical biopsy findings according to the Bethesda system, *Serbian Journal of Experimental and Clinical Research*, br. 15 (4), 2014, str. 205 – 216, <http://scindeks.ceon.rs/article.aspx?artid=1820-86651404205S>, dostupno 25. 6. 2021.
- [70] S. Akhter, A. Bari, Z. Hayat: Variability study between Pap smear, Colposcopy and Cervical Histopathology findings, *J Pak Med Assoc*, br. 65 (12), 2015, str. 1295 – 1299, <https://www.jpma.org.pk/article-details/7550>, dostupno 26. 6. 2021.
- [71] F. J. Meenai, S. A. Ansari, S. Gupta, M. A. Ali: Cyto-histo correlation of conventional Pap smear with cervical biopsy in diagnosis of precancerous and cancerous lesions of cervix, *IP Arch Cytol Histopathol Res*, br. 3 (2), 2018, str. 76 – 82, <https://www.achr.co.in/article-details/6848>, dostupno 26. 6. 2021.

Popis slika i tablica

Slika 2.6.2. Jedinstvena klasifikacija cervikalnih citoloških nalaza skvamoznih (pločastih) i glandularnih (sluzničnih) stanica „Zagreb 2016“

Tablica 2.6.2. Klasifikacija intraepitelnih novotvorina vrata maternice

Tablica 2.7.2. FIGO - klasifikacija pločastoga karcinoma vrata maternice

Tablica 4.2.1. Dobne skupine pacijentica promatranih u istraživanju

Tablica 4.3.1. Citološki nalaz

Tablica 4.4.1. Patohistološki nalaz

Tablica 4.5.1. Korelacija citološkog i patohistološkog nalaza

Tablica 4.6.1. HPV infekcija

Tablica 4.6.2. Pacijentice prema tipu HPV - a

Tablica 4.7.1. Broj i način poroda



**IZJAVA O AUTORSTVU
I
SUGLASNOST ZA JAVNU OBJAVU**

Završni/diplomski rad isključivo je autorsko djelo studenta koji je isti izradio te student odgovara za istinitost, izvornost i ispravnost teksta rada. U radu se ne smiju koristiti dijelovi tuđih radova (knjiga, članaka, doktorskih disertacija, magistarskih radova, izvora s interneta, i drugih izvora) bez navođenja izvora i autora navedenih radova. Svi dijelovi tuđih radova moraju biti pravilno navedeni i citirani. Dijelovi tuđih radova koji nisu pravilno citirani, smatraju se plagijatom, odnosno nezakonitim prisvajanjem tuđeg znanstvenog ili stručnoga rada. Sukladno navedenom studenti su dužni potpisati izjavu o autorstvu rada.

Ja, NIKOLINA BOGDANIĆ (ime i prezime) pod punom moralnom, materijalnom i kaznenom odgovornošću, izjavljujem da sam isključivi autor/ica završnog/diplomskog (obrisati nepotrebno) rada pod naslovom CITOPHIZIOLOŠKA KORELACIJA ANALIZI UZORAKA URADA MATERIK (upisati naslov) te da u navedenom radu nisu na nedozvoljeni način (bez pravilnog citiranja) korišteni dijelovi tuđih radova.

Student/ica:
(upisati ime i prezime)

Nikolina Bogdanić
(vlastoručni potpis)

Sukladno Zakonu o znanstvenoj djelatnosti i visokom obrazovanju završne/diplomske radove sveučilišta su dužna trajno objaviti na javnoj internetskoj bazi sveučilišne knjižnice u sastavu sveučilišta te kopirati u javnu internetsku bazu završnih/diplomskih radova Nacionalne i sveučilišne knjižnice. Završni radovi istovrsnih umjetničkih studija koji se realiziraju kroz umjetnička ostvarenja objavljuju se na odgovarajući način.

Ja, NIKOLINA BOGDANIĆ (ime i prezime) neopozivo izjavljujem da sam suglasan/na s javnom objavom završnog/diplomskog (obrisati nepotrebno) rada pod naslovom CITOPHIZIOLOŠKA KORELACIJA ANALIZI UZORAKA URADA MATERIK (upisati naslov) čiji sam autor/ica. UZORAKA URADA MATERIK

Student/ica:
(upisati ime i prezime)

Nikolina Bogdanić
(vlastoručni potpis)