

Cervikobrahijalni sindrom u fizioterapiji

Vrček, Sofija

Undergraduate thesis / Završni rad

2021

Degree Grantor / Ustanova koja je dodijelila akademski / stručni stupanj: **University North / Sveučilište Sjever**

Permanent link / Trajna poveznica: <https://um.nsk.hr/um:nbn:hr:122:088875>

Rights / Prava: [In copyright](#)/[Zaštićeno autorskim pravom.](#)

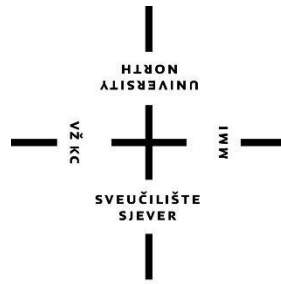
Download date / Datum preuzimanja: **2024-11-25**



Repository / Repozitorij:

[University North Digital Repository](#)





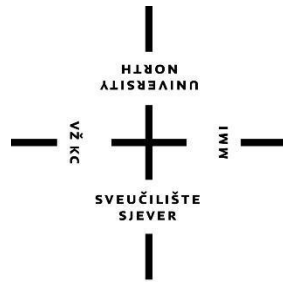
**Sveučilište
Sjever**

Završni rad br. 03/FIZ/2021

Cervikobrahijalni sindrom u fizioterapiji

Sofija Vrčec, 3225/336

Varaždin, rujan 2021.



Sveučilište Sjever

Odjel za fizioterapiju

Završni rad br. 03/FIZ/2021

Cervikobrahijalni sindrom u fizioterapiji

Student

Sofija Vrček, 3225/336

Mentor

Mirjana Večerić, mag. physioth.

Varaždin, rujan 2021. godine

Prijava završnog rada

Definiranje teme završnog rada i povjerenstva

ODJEL	Odjel za fizioterapiju		
STUDIJ	preddiplomski stručni studij Fizioterapija		
PRISTUPNIK	Sofija Vrček	IMBAG	3225/336
DATUM	14.09.2021.	KOLEGIJ	Fizioterapija u reumatologiji
NASLOV RADA	Cervikobrahijalni sindrom u fizioterapiji		
NASLOV RADA NA ENGL. JEZIKU	Cervicobrachial syndrome in physiotherapy		
MENTOR	Mirjana Večerić mag.physioth.	ZVANJE	predavač
ČLANOVI POVJERENSTVA	1. Nikolina Zaplatić Degač, mag.physioth., pred., predsjednik		
	2. Mirjana Večerić, mag. physioth., pred., mentor		
	3. Novak Valentina, mag. med. techn., pred., član		
	4. Jasminka Potočnjak, mag. physioth., pred., zamjenski član		
	5.		

Zadatak završnog rada

BROJ 082/FIZ/2021

OPIS

Cervikobrahijalni sindrom ili cervikalna radikulopatija je neurološki i degenerativni poremećaj u području vratne kralježnice. Do poremećaja dolazi zbog disfunkcije korijena spinalnih živaca koji izlaze u vratnom dijelu kralježnice.

Sam sindrom nastaje kao rezultat kompresije ili upale samog korijena živca. Međutim najčešći nastanak sindroma je hernija invertebralnog diska te cervikalna spondiloza.

Izraz cervikobrahijalni sindrom opisuje bol, ukočenost i trnce koji se mogu javiti u području vrata, ramenom obruču i gornjim ekstremitetima. Bol i nelagoda mogu se širiti u područje glave i gornji dio leđa, prsa sa ili bez pridružene glavobolje.

Liječenje može biti konzervativno i operativno. Obje vrste liječenja iziskuju kompleksnu i individualnu fizikalnu terapiju, gdje se naglasak stavlja na fizioterapijsku vježbu.

U terapiji možemo primijeniti razne modalitete fizikalne terapije, a to su: elektroterapija, UZV, TENS, masaža, parafin ali i hidroterapija koja će omogućiti relaksaciju napete muskulature. Od postupaka može se koristiti i dekompresijska trakcija ili manualna trakcija.

ZADATAK URUČEN 14.09.2021.



POTPIS MENTORA

Mirjana Večerić

Predgovor

Veliko hvala profesorici i mentorici Mirjani Večerić mag. physioth., na danim smjericama, savjetima i strpljivosti za izradu ovog završnog rada pod njezinim vodstvom. Također se zahvaljujem svim profesorima i vanjskim suradnicima na kvalitetnim i zanimljivim predavanjima, te na pruženom trudu i znanju koje su nam prenijeli.

Zahvaljujem se svojoj obitelji koja me podržavala i pomagala kada je bilo potrebno, i također se zahvaljujem svim svojim prijateljima i kolegama s faksa na svoj pruženoj pomoći.

Veliko hvala Luki Š. N. koji je pristao biti model za moj završni rad i pomogao mi prilikom izrade završnog rada.

Sažetak

Cervikobrahijalni sindrom ili drugim nazivom cervikalna radikulopatija je neurološki i degenerativni poremećaj do kojeg dolazi zbog disfunkcije korijena spinalnih živaca koji izlaze iz leđne moždine u vratnom dijelu kralješnice. Najčešći uzročnik nastanka cervikobrahijalnog sindroma je hernija intervertebralnog diska u cervikalnom dijelu kralješnice i cervikalna spondiloza. Cervikobrahijalni sindrom je izraz koji opisuje bol i ukočenost vratne kralježnice sa simptomima u vratu, ramenom obruču i gornjim ekstremitetima. Može biti povezana s trncima, utrnulošću ili nelagodnom u ruci, gornjem dijelu leđa i gornjem dijelu prsa sa ili bez pridružene glavobolje. Nastanak cervikobrahijalnog sindroma također može biti povezan s reumatskim bolestima poput nastanka osteofita, spondiloze, osteoartritisa...

Cervikobrahijalni sindrom možemo podijeliti na akutni, subakutni i kronični oblik. Akutna cervikalna radikulopatija se pojavljuje češće kod mlađih bolesnika, i najčešće je povezana s pomakom intervertebralnog diska, dok se subakutna radikulopatija javlja kod bolesnika koji imaju već postojeću cervikalnu spondilozu, i nemaju prisutne trajne simptome osim povremenih bolova u vratu. Kronična radikulopatija nastaje iz akutne ili subakutne radikulopatije ukoliko one nisu liječene. Dijagnostika cervikobrahijalnog sindroma započinje uzimanjem anamneze koja nam pomaže da saznamo više pojedinosti o stanju u kakvom je pacijent. Provodi se fizikalni pregled gdje se promatra držanje bolesnika, hod, palpiraju se mišići, ispituju se refleksi i jačina boli.

Osim kliničkog pregleda za dodatnu dijagnozu pacijenta se šalje na rendgen, elektromiografiju i magnetsku rezonancu. Nakon svih dijagnostičkih postupaka i postavljanja dijagnoze kreće se sa fizioterapijskim postupcima koje radi fizioterapeut u svrhu smanjenja boli, očuvanju pokretljivosti, jakosti mišića i olakšanog izvođenja aktivnosti svakodnevnog života. Fizioterapeut radi fizioterapijsku procjenu bolesnika i izvodi niz testova za procjenu zdravlja bolesnika (MMT, opseg pokreta, VAS skala boli). Postupci koje fizioterapeut radi sa pacijentom su krioterapija, parafinska terapija, manualna trakcija, dekompresivna terapija, IFS, TENS. Nakon fizioterapijske procjene prelazi se na vježbe koje moraju biti usmjerene na bolesne ekstremitete. Izvode se vježbe za rame, lakat, šaku i prste. Ciljevi su ojačati oslabljene mišiće, povećati opseg pokreta u ramenu, laktu i šaci.

KLJUČNE RIJEČI: cervikobrahijalni sindrom, bol, mišići, ruka

Abstract

Cervicobrachial syndrome or also called cervical radiculopathy is a neurological and degenerative disorder that occurs due to dysfunction of the roots of the spinal nerves that exit the spinal cord in the cervical spine. The most common cause of cervicobrachial syndrome is an intervertebral disc herniation in the cervical spine and cervical spondylosis. Cervicobrachial syndrome is a term that describes pain and stiffness of the cervical spine with symptoms in the neck, shoulder girdle, and upper extremities. It may be associated with tingling, numbness, or discomfort in the arm, upper back, and upper chest with or without an associated headache. The onset of cervicobrachial syndrome may also be associated with rheumatic diseases such as osteophytes, spondylosis, osteoarthritis... Cervicobrachial syndrome can be divided into acute, subacute and chronic forms. Acute cervical radiculopathy occurs more frequently in younger patients, and is most commonly associated with intervertebral disc displacement, while subacute radiculopathy occurs in patients who already have pre-existing cervical spondylosis, and have no persistent symptoms other than occasional neck pain. Chronic radiculopathy arises from acute or subacute radiculopathy if they are not treated. Diagnosis of cervicobrachial syndrome begins with taking a medical history that helps us learn more about the patient's condition. A physical examination is performed where the patient's posture, gait, muscles are palpated, reflexes and pain intensity are examined. In addition to the clinical examination, the patient is sent for X-rays, electromyography and magnetic resonance imaging for additional diagnosis. After all diagnostic procedures and making a diagnosis, he starts with physiotherapeutic procedures performed by a physiotherapist in order to reduce pain, preserve mobility, muscle strength and facilitate the performance of daily life activities. The physiotherapist performs physiotherapy assessment of the patient and performs a series of tests to assess the health of the patient (MMT, range of motion, VAS pain scale). The procedures that the physiotherapist works with the patient are cryotherapy, paraffin therapy, manual traction, decompression therapy, IFS, TENS. After the physiotherapy assessment, we move on to exercises that must be aimed at the diseased extremities. Exercises for the shoulder, elbow, fist and fingers are performed. The goals are to strengthen weakened muscles, increase the range of motion in the shoulder, elbow and hand.

KEY WORDS: cervicobrachial syndrome, pain, muscles, arm

Popis korištenih kratica

M – musculus

Mm- muscoli

Lig. – ligamentum

N – nervus

Nn – nervi

EMNG- elektromioneurografija

MMT – manualni mišićni test

VAS - vizualna analogna skala

MR – magnetska rezonanca

RTG - rendgen

Sadržaj

1.	Uvod.....	1
2.	Anatomija.....	2
2.1.	Vratna kralježnica.....	2
2.2.	Vratni živčani splet.....	3
2.2.1	Osjetni ogranci vratnog živčanog spleta.....	3
2.2.2.	Motorne grane vratnog živčanog spleta.....	4
2.3.	Ručni živčani splet.....	4
2.4.	Mišići.....	6
3.	Cervikobrahijalni sindrom.....	8
3.1.	Etiologija.....	8
3.2.	Karakterizacija bolesti.....	8
3.3.	Klinička slika.....	9
3.4.	Dijagnostika.....	11
3.4.1.	Anamneza.....	11
3.4.2.	Klinički pregled.....	12
3.4.3.	Rendgen (RTG).....	12
3.4.4.	Magnetska rezonanca.....	13
3.4.5.	Elektroencefalografija.....	13
3.5.	Liječenje.....	14
3.5.1.	Konzervativno liječenje.....	14
3.5.2.	Operativno liječenje.....	14
4.	Fizioterapijski postupci.....	15
4.1.	Fizioterapijska procjena.....	15
4.1.1.	Manualni mišićni test (MMT).....	16
4.1.2.	Adsonov manevar.....	16
4.1.3.	Test abdukcije ramena.....	17
4.1.4.	Spurlingov test.....	17
4.2.	Terapija.....	18
4.2.1.	Manualna masaža.....	18
4.2.2.	Manualna trakcija.....	18
4.2.3.	Dekompresivna terapija.....	20
4.2.4.	Parafin.....	20
4.2.5.	Krioterapija.....	21
4.2.6.	Transkutana električna živčana stimulacija (TENS).....	21
4.2.7.	Interferentne struje (IFS).....	22
4.2.8.	Vježbe mobilnost ramena i lakta.....	23
4.2.9.	Vježbe za mobilnost ručnog zgloba.....	26
4.2.10.	Vježbe s loptom za jačanje ramenog obruča.....	28
4.2.11.	Vježbe za jačanje ručnog zgloba i šake.....	30
4.2.12.	Vježbe u vodi.....	32
5.	Zaključak.....	33
6.	Literatura.....	34

1. Uvod

Cervikobrahijalni sindrom ili drugim nazivom cervikalna radikulopatija je neurološki i degenerativni poremećaj do kojeg dolazi zbog disfunkcije korijena spinalnih živaca koji izlaze iz leđne moždine u vratnom dijelu kralješnice.

Nastaje kao rezultat nastale kompresije ili upale korijena živca (lat. radiculitis). Najčešći uzročnik nastanka cervikobrahijalnog sindroma je hernija intervertebralnog diska u cervikalnom dijelu kralješnice i cervikalna spondiloza. [1]

Rjeđi uzroci odgovorni za nastanak cervikobrahijalnog sindroma su prijelomi kostiju koji uzrokuju kompresiju na živac, meningealne ciste, razne traume pri kojima dolazi do otrgnuća korijena živca, sinovijalne ciste, intraspinalni tumori, arterijske fistule, koštani malignomi, kompresija vertebralne arterije... [1]

Cervikobrahijalni sindrom je izraz koji opisuje bol i ukočenost vratne kralježnice sa simptomima u vratu, ramenom obruču i gornjim ekstremitetima. Može biti povezana s trncima, utrnulošću ili nelagodnom u ruci, gornjem dijelu leđa i gornjem dijelu prsa sa ili bez pridružene glavobolje.[8]

Radikulitis se može pojaviti kao posljedica herpes zoster, te može biti dijabetičke ili autoimune etiologije. Klinička slika cervikobrahijalnog sindroma vrlo je široka i može uključivati mnogo različitih simptoma poput: boli u području vrata koja se dalje širi na ruku, ispad osjeta i motorike koji su vidljivi u području dermatoma i miotoma koji su inervirani od strane zahvaćenog živca, vidljivi su smanjeni refleksi ili se javlja bilo koja kombinacija navedenih simptoma. [1]

Ukoliko je zahvaćen prednji korijen živca promjene će se očitovati motornom slabošću dok kod zahvaćenosti stražnjeg korijena živca promjene se očituju ispadom osjeta. Smanjenje ili gubitak refleksnog odgovora može biti uzrokovan zahvaćenošću na bilo kojem dijelu korijena živca. Najčešći oblik je kada su zahvaćena i prednja i stražnja strana korijena i očituje se veoma raznolikom kliničkom slikom, zbog čega nije lako za prepoznati. Bitno je da se takvo stanje na vrijeme prepozna i da se primijeti razliku između simptoma cervikobrahijalnog sindroma od ostalih patoloških stanja koja imaju slične simptome, kako bi se na vrijeme krenulo sa liječenjem.[1]

2. Anatomija

2.1. Vratna kralježnica

Vratnu kralježnicu (lat. cervical vertebrae) čine sedam vratnih kralježaka. Sastoji se od gornje i donje regije. Gornja regija uključuje kralješke C1 i C2, a donja uključuje C3 do C7.

Glavne oznake vratnih kralježaka su: rascijepljeni poprečni nastavak, otvor u poprječnom nastavku, ovalan trup, trokutasti vertebralni otvor i rascijepljeni šiljasti nastavak. [3]

Rascijepljeni poprečni nastavak sastoji se od prednje i stražnje kvržice, *tuberculum anterius* i *tuberculum posterius*. Prednja kvržica je ostatak zakržljalog vratnog rebra dok je stražnja kvržica pravi poprečni nastavak. Između prednje i stražnje kvržice smješten je žlijeb, *sulcus nervi spinalis*. Na poprječnim nastavcima također se nalazi i otvor, *foramen transversarium*, kroz koji prolazi vertebralna arterija. Kroz maleni otvor na poprječnom nastavku sedmog vratnog kralješka prolaze male aksesorne vertebralne vene. [3]

Trup vratnog kralješka bubrezastog je oblika, njegove terminalne strane imaju sedlasti oblik, a sprijeda je viši nego straga. Lijevo i desno iz trupa kralješka uzdiže se uzvisina, *uncus corporis*. Iza trupa nalazi se otvor kralješka koji je trokutastog oblika i širi je od trupa. Zglobni nastavci su široki i plosnati, a zglobne plohe su postavljene koso, gornje prema natrag i gore, a donje prema naprijed i dolje. [3]

Prvi i drugi vratni kralježak su atipični. Prvi vratni kralježak naziva se **atlas** jer na sebi nosi lubanju. Prvi kralježak nema trupa, nego se sastoji od samo dva luka, manji prednji luk *arcus anterior*, i veći i stražnji luk *arcus posterior*. Na lukovima sa svake strane nalazi se zadebljanje, *massa lateralis atlantis*. Na gornjoj strani lateralnih masa sa svake strane nalazi se zglobna ploha za kondil zatiljne kosti, *facies articularis superior*. Zglobne plohe su konkavne i smještene koso. Na donjoj strani lateralnih masa nalazi se po jedna trokutasta zglobna ploha, *facies articularis inferior*, za zglob s odgovarajućim plohama aksisa. S lateralne strane zadebljana nalazi se brazda, *sulcus arteriae vertebralis*. [3]

Prednji luk naprijed ima kvržicu, *tuberculum anterius*, na nju se hvata *ligamentum longitudinale anterius*. Sa stražnje strane prednjeg luka nalazi se zglobna ploha ta zub aksisa, *fovea dentis*. Na stražnjem luku se također nalazi kvržica, *tuberculum posterius*.

Poprječni nastavci na atlasu nisu rascijepljeni i na njima postoji samo jedan otvor, *foramen transversarium*. Otvor kralješka je i četverokutnog oblika. Sprijeda ga suzuju mase laterales, a između masa je razapet *lig. transversum atlantis* koji otvor dijeli na prednji i stražnji dio.

Drugi vratni kralješak pod nazivom obrtač ili **axis**, ima dva trupa, jedan vlastit trup i drugi trup koji pripada atlasu, *dens axis*, ali je srastao s aksisom. Na vrhu zuba, *apex dentis*, vežu se ligamenti

koji ga spajaju sa zatiljnom kosti. Dens axis sa prednje strane ima zglobnu plohu, *facies articularis anterior*, s kojom se spaja sa zglobnom plohom na prednjem luku atlasa. Sa stražnje strane ima zglobnu plohu, *facies articularis posterior*, za spoj sa zglobnom plohom na svezi, *lig. transversum atlantis*. Oko zuba aksisa rotira se glava zajedno sa atlasom. Otvor kralješka je trokutastog oblika. Poprječni nastavak nije rascijepljen ali na njemu se nalazi otvor. Šiljasti nastavak axisa je jak i rascijepljen i može se napipati u području šije. [3]

Sedmi vratni kralješak ima jako dug i ne rascijepljen šiljasti nastavak, koji se jasno može vidjeti na stražnjoj strani vrata. Stoga se zove *vertebra prominens*. Oblikom je sličniji prsnim kralješcima. Na poprječnom nastavku nema prednje kvržice, a otvor je malen jer kroz njega prolazi samo akcesorna vertebralna vena. [3]

2.2. Vratni živčani splet

Vratni živčani splet, lat. *plexus cervicalis* sastoji se od prednjih grana prvih četiri cervikalnih živaca (C1-C4). Svaki se živac zatim dijeli na prednja i stražnja živčana vlakna. [2] Vratni pleksus počinje kao prednja vlakna spinalnih živaca C1, C2, C3 i C4. Ova se vlakna međusobno spajaju i tvore grane cervikalnog pleksusa. [4]

Iz cervikalnog pleksusa nastaju brojne grane koje opskrbljuju strukture u glavi i vratu. Općenito se mogu podijeliti u dvije skupine - motorne grane i osjetilne grane.

Motorne grane cervikalnog pleksusa nalaze se dublje od osjetilnih grana. One opskrbljuju neke mišiće vrata, leđa i dijafragme. [4]

2.2.1 Osjetni ogranci vratnog živčanog spleta

Osjetni ogranci iz vratnog živčanog spleta dolaze u stražnji vratni trokut, iza sternokleidomastoideusa i inerviraju kožu.

N. occipitalis minor – prima živčana vlakna od C2 korijena i inervira kožu iza uha.

N. auricularis magnus (C2-C3) - vlakna idu okomito do kuta donje čeljusti, tamo se dijeli oko uha u prednju i stražnju granu, r. anterior et posterior.

N. transversus colli (C2- C3) – prelazi vodoravno preko sternokleidomastoideusa i inervira kožu prednjeg vratnog trokuta. [3]

Nn. Supraclaviculares (C3-C4) – inervira dermatome na ramenu i u gornjem dijelu prsnog koša. Nalazi se između platizme i vratne fascije. Dijeli se u tri ogranka: *nn. supraclaviculares mediales, intermedii et laterales*. [3]

2.2.2. Motorne grane vratnog živčanog spleta

Mali ogranci vratnog živčanog spleta inerviraju mišiće vrata, uključujući i trapezius i sternokleidomastoideus.

N. phrenicus - polazi s prednje grane C4 spinalnog živca, živčana vlakna mu dolaze od prednjih korjenova C3 i C5. Ima i osjetna i motorna vlakna. Nastaje na gornjem dijelu lateralnog ruba prednjeg skeletnog mišića, u razini gornjeg ruba štitaste hrskavice, živac putuje niz površinu prednjeg skeletnog mišića i ulazi u prsni koš. U prsnoj šupljini živac se spušta s prednje strane u korijen pluća kako bi došao do dijafragme koju inervira. [4]

Ansa cervicalis inervira infrahioidne mišiće. Nastaje tako da se grane C1 i C2 priključe podjezičnom živcu (lat. *n. hypoglossus*), i kao *radix superior ansae cervicalis* inervira dio infrahioidnih mišića (*m. thyrohyoideus, m. sternohyoideus*). vlakna od C2 živca spajaju se sa vlaknima C3 i tvore donji korijen, *radix inferior ansae cervicalis*.

Živčana vlakna C2 i C3 inerviraju ostala dva infrahioidna mišića (*m. sternothyroideus* i *m. omohyoideus*). [4]

2.3. Ručni živčani splet

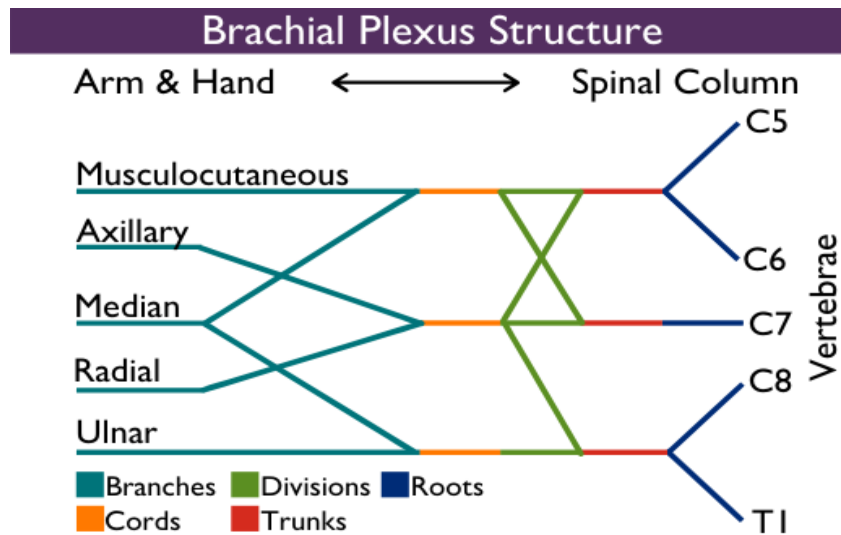
Brahijalni pleksus je mreža živaca koja stvara sve motorne i osjetilne živce gornjih ekstremiteta. Ovaj pleksus nastaje iz prednjeg dijela spinalnih živaca C5-T1 koji se nekoliko puta spajaju i dijele na debla, sve dok napokon ne nastanu njihove krajnje grane. Ove završne grane odgovorne su za motornu i senzornu inervaciju gornjih udova, a uključuju mišićno - kožne, aksilarne, radijalne, medijalne i ulnarne živce. [3]

Osim krajnjih grana, brahijalni pleksus stvara nekoliko preterminalnih grana zvanih supraklavikularne grane, koje napuštaju pleksus na različitim mjestima po svojoj dužini.

Najprije se udružuju u tri debla: korijenovi C5 i C6 u gornje deblo (*truncus superior*), korijen C7 se nastavlja u srednje deblo (*truncus medius*), C8 i Th1 u donje deblo (*truncus inferior*). Svako od tih debla se dijeli na prednji i stražnji dio (*divisiones anteriores et posteriores*).

Stražnji dio inervira mišiće ekstenzore, dok prednji dio inervira fleksore.

Šest dijelova spleta se udružuje u tri snopa, i sva tri stražnja dijela spoje se u stražnji snop, fasciculus posterior. Dva gornja prednja dijela (C5-C7) udružuju se u lateralni snop, fasciculus lateralis, a donji prednji dijelovi (C8- Th1) udružuju se kao medijalni snop, fasciculus medialis. Svaki snop daje dvije završne grane, tako da ih je ukupno šest: lateralni snop daje *n. musculocutaneus* i *radix lateralis n. mediani* i *n. ulnaris*, medialni snop daje *radix medialis n. mediani* i *n. ulnaris*, dok stražnji snop daje *n. radialis* i *n. axilaris*. [4]



Slika 2.3.1. Cervikobrahijalni pleksus

Izvor: <https://www.hopkinsmedicine.org>

2.4. Mišići

Tablica 2.4.1. Mišići supraklavikularnog dijela brahijalnog spleta, izvor J. Krpotić-Nemanić, i Ana Marušić, Anatomija čovjeka

Podrijetlo	Živac	Inerviran mišić	Segment inervacije
rr. anteriores nn. cervicalium	n. dorsalis scapule n. thoracicus longus n. thoracodorsalis	mm. rhomboidei m. levator scapule m. serratus anterior m. latissimus dorsi m. teres major	C4,C5 C5 C5,C6,C7 C6,C7,C8 C5,C6
Trunci plexus brachialis	n. subclavius n. suprascapularis nn. subscapulares n. pectoralis medialis n. pectoralis lateralis	m. subclavius m. supraspinatus m. infraspinatus m. subscapularis m. teres major m. pectoralis major m. pectoralis minor m. pectoralis major m. pectoralis minor	C5,C6 C4,C5,C6 C5,C6 C8,TH1 C5,C6 C8,TH1 C8, TH1 C5,C6,C7

Tablica 2.4.2. Mišići infraklavikularnog dijela brahijalnog pleksusa, izvor J. Krpotić-Nemanić, i Ana Marušić, Anatomija čovjeka

Podrijetlo	Živac	Inerviran mišić	Segment inervacije
Fasciculus lateralis	n. musculocutaneus radix lateralis n. mediani	m. coracobrachialis m. biceps brachii m. brachialis m. flexor carpi radialis m. flexor digitorum superficialis	C5,C6,C7 C5,C6 C5,C6 C5,C6
Fasciculus medialis	n. cutaneus brachii medialis n. cutaneus antebrachii medialis n. ulnaris radix medialis n. mediani	Koža medijalne strane ruke Koža medijalne strane podlaktice m. flexor carpi ulnaris m. flexor digitorum profundi isto kao i lateralni korijen	C8, Th1 C8, Th1 C8, Th1 C8,Th1
Fasciculus posterior	n. axillaris n. radialis	m. deltoideus m. teres minor m. triceps brachii m. brachioradialis m. extensor carpi radialis longus et brevis m. extensor carpi ulnaris	C5,C6 C5,C6 C5,C6,C7 C5,C6,C7

3. Cervikobrahijalni sindrom

3.1. Etiologija

Ozljede brahijalnog pleksusa možemo podijeliti po mehanizmu nastanka kao otvorene i zatvorene ozljede. Pod zatvorene ozljede spadaju trakcije, kompresije, kombinirane lezije, a pod otvorene spadaju ozljede nastale oštrim predmetom ili vatrenim oružjem. [7]

Zanimanja većine pacijenata sa cervikobrahijalnim sindromom su ručni rad sa stalnim kontinuitetom, ponavljajući poslovi poput rada na računalu, pisanja, manipuliranja ili pomicanja predmeta te podizanja. [8]

Najveći broj slučajeva ozljeda brahijalnog pleksusa uzrokovana je trakcijom i vrlo je česta ozljeda kod motociklističkih i automobilističkih nesreća. Iznenadno širenje kuta vrata i ramena stvara veliku silu na klavikulu. Ukoliko dođe do prijeloma klavikule sva sila se prenosi neurovaskularni sklop ispod nje i može rezultirati njihovim pucanjem. [7]

3.2. Karakterizacija bolesti

Cervikobrahijalni sindrom je dijagnoza u kojoj se pacijent žali na bolove u vratu i parestezije koje se šire na jedan ili oba gornja ekstremiteta, često popraćene slabošću mišića. Uzroci nastanka su degeneracije kralješka loša postura, trzajne ozljede, ispupčenje mekog diska ili poremećaj mekog tkiva. [5]

Nastanak cervikobrahijalnog sindroma također može biti povezan s reumatskim bolestima. Osteofiti nastaju kao posljedica reumatskih bolesti i dolazi do formiranja čvorića, često nastaju na koljenima, kukovima i na diskovima kralješnice. Kada nastaju na diskovima kralješnice mogu početi pritiskati živčane korijene i uzrokovati cervikobrahijalni sindrom. [6]

Spondiloza je također uzrokovana reumatskim promjenama i rezultat je dugotrajnog degenerativnog procesa. Stvaraju se koštani trnovi koji mogu uzrokovati pritisak na živce.

Osteoartritis u kralježnici najčešće se javlja u vratu i donjem dijelu leđa. S godinama meki diskovi koji djeluju kao jastuci između kralježaka kralježnice isušuju se i skupljaju. Time se sužava prostor između kralježaka i mogu se razviti koštane ostruge.

Postupno se kralježnica ukrućuje i gubi fleksibilnost. U nekim slučajevima koštane ostruge na kralježnici mogu prignječiti korijen živca - uzrokujući bol, slabost ili utrnulost. [16]

Cervikobrahijalni sindrom je nespecifičan pojam koji opisuje kombinaciju boli, utrnulosti, slabosti i otekline u području vrata i ramena. Riječ "sindrom" odnosi se na skup simptoma koji

obično idu zajedno. Izraz "cervikobrahijalni sindrom" trebao bi se stoga odnositi na skup simptoma vrata i ruke. Cervikobrahijalni sindrom može biti uzrokovan izbočenjem mekog diska ili čvrstim koštanim suženjima (osteofiti). Ova dva različita mehanizma proizvode različite sindrome koji se razlikuju po svojim manifestacijama i kliničkoj slici. Njihova zajednička značajka je dermatomalna brahialgija. [5]

3.3. Klinička slika

O cervikobrahijalnom sindromu možemo govoriti samo kada se pacijent žali na bol i na neurološke poremećaje poput trnjenja, senzornih smetnji ili čak gubitka motoričkih sposobnosti u ruci, šaci i prstima.

U nekim slučajevima dolazi do gubitka snage, pa čak i kontrole kretanja.

Nema dogovorenih kliničkih kriterija za dijagnozu cervikobrahijalnog sindroma, ali nalazi obično uključuju bol i umor zgloba, podlaktice, ramena i vrata. Može doći do oticanja šaka i osjećaja težine ili utrnulosti gornjih ekstremiteta. Bol se uglavnom povećava aktivnošću i ublažava odmorom, ali ponekad se bol pojačava noću što uzrokuje probleme sa spavanjem.

Pojedinci prijavljuju osjećaj kao da nose rukavice. Simptomi mogu biti popraćeni i jakim glavoboljama. [8]

Cervikobrahijalni sindrom možemo podijeliti na akutni, subakutni i kronični oblik. Akutna cervikalna radikulopatija se pojavljuje češće kod mlađih bolesnika, i najčešće je povezana s pomakom intervertebralnog diska, dok se subakutna radikulopatija javlja kod bolesnika koji imaju već postojeću cervikalnu spondilozu, i nemaju prisutne trajne simptome osim povremenih bolova u vratu. Kronična radikulopatija nastaje iz akutne ili subakutne radikulopatije ukoliko one nisu liječene. Bol je najjača kod akutne cervikalne radikulopatije i smanjuje se kada stanje prelazi u kroničnu fazu. Bol se opisuje kao oštra, perzistirajuća, žareća bol, lokalizirana u vratu, ramenu, ruci ili prsima, ovisno o dijelu zahvaćenosti korijena. [2]

Kod akutna radikulopatije bol se širi u odgovarajuće područje miotoma. Senzorni simptomi poput parestezija i gubitak osjeta puno su češći od ispada motorike i slabljenja refleksa.

Vrsta i lokalizacija simptoma ovisi o zahvaćenosti korijena živca kompresijom.[2]

Radikulopatija 3. živčanog korijena nastaje kao posljedica patoloških promjena koje nastaju između 2. i 3. vratnog kralješka i ne pojavljuje se toliko često. Kod bolesnika se može pojaviti bol u okcipitalnoj regiji koja se širi prema stražnjem dijelu uha te u lateralne i dorzalne dijelove vrata.

Tu bol je nekada vrlo teško razlikovati od glavobolje. Također može se javiti gubitak osjeta u području zatiljka. [10]

Radikulopatija 4. korijena cervikalnog živca nastaje kao posljedica patoloških promjena između 3. i 4. kralješka i puno je češća od C3 radikulopatije. Javlja se neobjašnjiva bol u području donjeg dijela vrata koja se proteže u gornji dio ramena i natrag prema lopatici.

Živčani korijeni trećeg, četvrtog i petog cervikalnog živca inerviraju dijafragmu, i zahvaćenost ova tri korijena može dovesti do slabosti i smanjenja pokretljivosti dijafragme.

Radikulopatija 5. korijena cervikalnog živca nastaje kao posljedica patoloških promjena na C4-C5 razini. Simptomi koji se često javljaju su: utrnulost, gubitkom osjeta i bol u ramenu koja se često može zamijeniti s nekim drugim patološkim stanjima ramena. [10]

Kompresija 6. cervikalnog živčanog korijena je drugi najčešći uzrok nastanka cervikobrahijalnog sindroma i posljedica je hernije diska ili cervikalne spondiloze na C5-C6 razini. Simptomi na koje se bolesnici često žale su bol i ispad osjeta koji se šire od područja vrata prema lateralnoj strani bicepsa, po lateralnom dijelu podlaktice prema dorzalnom dijelu šake sve do vrhova prstiju.

Istraživanja su pokazala da je *7. cervikalni živčani korijen* najčešće uključen u patologiju radikulopatije. [10]

Nastaje kao posljedica patoloških promjena na razini C6-C7. kod bolesnika se može pojaviti bol i ispad osjeta koji se proteže preko stražnje strane ramena, tricepsa, dorzolateralne strane podlaktice i preko dorzuma srednjeg prsta. Može se javiti slabost tricepsa, latissimusa dorsi, fleksora ručnog zgloba i ekstenzora prstiju.

U C7 radikulopatiji, refleks tricepsa može biti smanjen ili odsutan.

Kod kompresije korijena živca na razini C7-Th1 dolazi do pojave radikulopatije 8. korijena cervikalnog živca. Simptomi se obično javljaju na medijalnoj stranom ruke sve do zadnja dva prsta. Javlja se utrnulost koja zahvaća palmarnu i dorzalnu stranu zadnja dva prsta i medijalni dio dlana, te se također može širiti prema proksimalnom dijelu ručnog zgloba i medijalnoj polovici podlaktice.

C8 živčani korijen inervira male mišiće šake, fleksore i ekstenzore ručnog zgloba i prstiju. Zbog toga se bolesnici često žale na poteškoće korištenja ruku prilikom obavljanja svakodnevnih životnih aktivnosti. [10]

3.4. Dijagnostika

3.4.1. Anamneza

Uzimanje potpune i detaljne anamneze je vrlo bitan korak kada je u pitanju dijagnoza bilo koje druge bolesti, pa tako i cervikalne radikulopatije. Liječnik prvo mora saznati kakve simptome pacijent ima, poput boli, gubitka osjeta, slabosti i gdje su te promjene lokalizirane. Bitno je saznati od pacijenta čime se bavi i ima li kakve hobije, jer nam takve informacije mogu pomoći u dijagnozi.

Kod više od 70% pacijenata koji imaju cervikalnu radikulopatiju primaran simptom koji se javlja je bol. Za procjenu jačine boli liječnik, ali i fizioterapeut koristi VAS skalu boli od 0 do 10 kojom pacijent opisuje koliko je jaka bol koju osjeća. [11]

Podaci o vremenskom slijedu događaja također su od velike važnosti. Ispitati pacijenta od kada osjeća bolove ili druge simptome i koliko dugo oni traju. Bolesnici se najčešće žale na jednostranu bol u vratu koja može biti udružena sa boli koja se širi u određene dermatome istostrane ruke. Iako kod nekih pacijenta nema prisutne boli u rukama, to ne može isključiti odsutnost cervikalne radikulopatije. Bolesnici se žale na gubitak osjeta u istom području ili imaju osjećaj slabosti određenog miotoma.

Liječnik mora uzeti u obzir detaljnu povijest bolesti pacijenta jer cervikobrahijalni sindrom ima slične simptome kao puno drugih bolesti. Potrebno je uzeti u obzir bolesnike se visceralnim bolestima jer kod njih je česta pojava bol u ramenu i lopatici, također uzroci boli mogu biti srčane bolesti poput infarkta ili ishemije, aortalne aneurizme, razne plućne bolesti poput upale pluća ili plućne embolije... [11]

Liječnik treba saznati od bolesnika uzima li kakve lijekove, dali je polazio kakve terapije, injekcijske tretmane ili kirurške postupke.

Provesti cjelokupni muskuloskeletni i neurološki pregled jer je to bitan dio u otkrivanju cervikalne radikulopatije. [11]

3.4.2. Klinički pregled

Klinički pregled započinje već tijekom uzimanja anamneze. Liječnik i fizioterapeut od samog početka promatraju bolesnikovo držanje tijela, mehaniku tijela, koristi li kakva pomagala, jesu li vidljive kakve promjene na koži, mišićna atrofija, deformacije kralješnice...

Korištenjem palpacije primjećujemo da se bol obično javlja uzduž cervikalnih paraspinalnih mišića, obično je bol jača na strani na kojoj se nalazi oštećeni živac. Prilikom palpacije također se mogu primijetiti hipertonus i spazam mišića, i također je važno palpirati područja iznad koštanih dijelova kralješnice poput spinoznih i zglobnih nastavaka. [2]

Nakon palpacije prelazi se na mjerenje opsega pokreta kralješnice u svim ravninama. Potrebno je zabilježiti ukoliko postoje neka odstupanja u pokretu.

Normalan opseg pokreta u cervikalnoj kralješnici iznosi: ekstenzija 55, fleksije 45, lateralna fleksija 40 i rotacija glave 75 stupnjeva.

Kod bolesnika sa cervikalnom radikulopatijom pojava boli nam može pomoći povezati gdje je lokalizirano oštećenje s odgovarajućim dijelom leđne moždine, živčanog korijena, perifernog živca ili mišića. [2]

Kako bi se otkrilo postoje li kakve asimetrije na tijelu, uspoređuje se snaga pojedinih mišića ili mišićnih grupa sa njihovim suprotnim stranama. Snaga mišića dobiva se manualnim mišićnim testom. Jačina boli i otpor bolesnika mogu utjecati na pravilno i kvalitetno ispitivanje snage mišića.

Liječnik također provodi ispitivanja refleksa bicepsa, brachioradialisa i tricepsa. Reflekse također ispituje obostrano da se lakše uoči ima li kakvih razlika. Ukoliko pacijent ima hiporefleksiju ili potpunu odsutnost refleksa, to znači da je zahvaćen donji motorni neuron. Hiperfleksija je veoma korisna u otkrivanju zahvaćenosti centralnog živčanog sustava. [2]

3.4.3. Rendgen (RTG)

Rendgen cervikalne kralješnice je najčešće prva pretraga koja se provodi kod bolesnika sa bolovima u vratu i ruci. Rendgen je neinvazivna dijagnostička pretraga koja pomaže u postavljanju dijagnoze. Određeni dio tijela koji snimamo izlaže se malim dozama ionizirajućeg zračenja, te tako nastaje slika unutarnjih struktura tijela. [4]

Rendgen nam daje informacije o prijelomima, nastalim deformacijama, nestabilnostima i kongenitalnim abnormalnostima... Te informacije nam mogu pomoći kako bi se lakše otkrio uzrok nastanka cervikobrahijalnog sindroma.[4]

3.4.4. Magnetska rezonanca

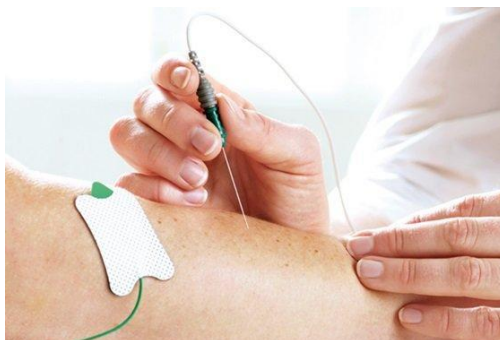Magnetska rezonanca mozga ili kralježnične moždine obavlja se postavljanjem glave ili čitavog tijela osobe u ograničeni prostor gdje se stvara vrlo jako magnetsko polje koje daje detaljne slike. Magnetska rezonanca precizno prikazuje živčane strukture i intervertebralne diskove. To je bezbolan postupak, neinvazivan i bez izlaganja zračenju. Magnetska rezonanca prepoznaje razliku između mekog i tvrdog diska, što nam daje informacije o aktivnosti hernije diska. [6]

3.4.5. Elektroneurografija

Elektromiografija mjeri mišićni odgovor ili električnu aktivnost kao odgovor na živčanu stimulaciju mišića. Pretraga koja se koristi za otkrivanje neuromišićnih abnormalnosti. Tijekom ispitivanja jedna ili više malih igala (koje se nazivaju i elektrodama) ubacuju se kroz kožu u mišić. Električna aktivnost koju prikupljaju elektrode tada se prikazuje na osciloskopu (monitoru koji prikazuje električnu aktivnost u obliku valova). Koristi se audio pojačalo tako da se aktivnost može čuti. EMG mjeri električnu aktivnost mišića tijekom odmora, lagano i snažno stezanje tijekom aktivnosti. Mišićno tkivo obično ne proizvodi električne signale tijekom odmora. Kad je umetnuta elektroda, na osciloskopu se može vidjeti kratko razdoblje aktivnosti, ali nakon toga ne bi trebao biti prisutan nikakav signal. [9]

Akcijski potencijal (veličina i oblik vala) koji se stvara na osciloskopu daje informacije o sposobnosti mišića da reagira kada su živci stimulirani. Kako se mišić snažnije kontrahira, sve se više mišićnih vlakana aktivira stvarajući akcijske potencijale.

Srodan postupak koji se može provesti je studija provođenja živaca. ENG je mjerenje količine i brzine provođenja električnog impulsa kroz živac. Ona može utvrditi oštećenje i uništenje živaca, a često se izvodi istodobno s EMG -om. Oba postupka pomažu otkriti prisutnost, mjesto i opseg bolesti koje oštećuju živce i mišiće. [9]



Slika 3.4.5.1. Elektromiografija

Izvor: <https://www.krenizdravo.hr>

3.5. Liječenje

3.5.1. Konzervativno liječenje

Cervikobrahijalni sindrom može se liječiti operativno i konzervativno. Konzervativno liječenje uključuje korištenje lijekova poput analgetika, protuupalnih nesteroidnih lijekova, glukokortikoida, antidepresiva, steroidnih injekcija i drugih. U konzervativno liječenje također spadaju fzioterapeutske postupci poput vježbanja, trakcija, imobilizacije i primjena elektroterapijskih postupaka. Primarni cilj koji želimo postići kod liječenja cervikobrahijalnog sindroma jest riješiti se boli, očuvati mišićnu snagu i prevenirati povratak simptoma. [12]

3.5.2. Operativno liječenje

S operacijskim liječenjem se kreće kada bolesnik ima disfunkcije koje su povezane s korijenom živca, koju prate bol, ispad osjeta i mišićna slabost u trajanju najmanje 6 tjedana, bolesnici kojima je već potvrđena kompresija korijena živca, a ne pomaže im konzervativno liječenje.

Liječnik mora pažljivo procijeniti sve preoperativne simptome i treba posebnu pažnju posvetiti vaskularnim strukturama, kojih na području vrata ima mnogo.

Postoje tri glavna postupka za operativno liječenje cervikalne radikulopatije a to su: prednja cervikalna discektomija i fuzija (ACDF), zamjena cervikalnog diska i foraminotomija. [12]

4. Fizioterapijski postupci

4.1. Fizioterapijska procjena

Fizioterapija se temelji na procjeni funkcionalnog zdravlja pacijenta. Ona je početni dio u procesu liječenja, a nastala je u svrhu što kvalitetnijeg utvrđivanja etiologije oštećenja i njihovih posljedica, a time i njihovog što kvalitetnijeg procesa liječenja.

Fizioterapeut dopunjuje medicinsku dijagnozu, na primjer kod medicinske dijagnoze osteoartrisa, fizioterapeutu su potrebne informacije o boli, rasponu zglobova, rasponu kretnji u zglobovima, mišićnoj snazi itd. Ove se informacije koriste za odabir odgovarajućih intervencija, prati se pacijentov oporavak i procjenjuje se ishod liječenja. [13]

Fizioterapijskom dijagnoza, plan terapije, fizioterapijska intervencija i evaluacija čine dio fizioterapijskog procesa. Cjelokupnim procesom prikupljaju se informacije i uspoređuju se prijašnjima kako bi se mogao pratiti napredak pacijenta kao i uspješnost fizioterapijskog procesa.

Fizioterapeut određuje kratkoročne i dugoročne ciljeve za svog pacijenta s obzirom na njegovu dob, spol i težinu ozljede.[13]

Fizioterapeut se mora upoznati s bolesnikovim svakodnevnim životom, mora mu objasniti njegovo stanje i kako će teći proces fizioterapije.

Fizioterapijska procjena započinje prvim dolaskom pacijenta na rehabilitaciju i tada fizioterapeut uspostavlja funkcionalnu dijagnozu. Fizioterapeut sve upisuje u fizioterapijski karton gdje kasnije može vidjeti ima li kakvog pomaka u terapiji.

Fizioterapeut promatra pacijentovo držanje, ravninu kralješnice, hod, koristi li kakva pomagala..[13]

Kod cervikobrahijalnog sindroma nakon pregleda fizioterapeut prelazi na procjenu gdje izvodi niz testova za dijagnozu.

Vrat, ramena i ruke obično izgledaju normalno, ali su bolni na dodir. Vrat može biti ukočen s jasnim ograničenim rasponom pokreta. Neki pacijenti mogu imati loše držanje tijela sa zaobljenim ramenima i sagnutom glavom i vratom. Podizanje ruke može povećati simptome. Potrebno je promatrati moguće asimetrije gornjeg dijela prsnog koša, uključujući i ključnu kost. [8]

4.1.1. Manualni mišićni test (MMT)

MMT je test koji služi za mjerenje snage mišića. Bolesnik se postavlja u položaj koji varira o mišiću ili mišićnoj skupini koja se testira. Pacijent mišićem izvodi cijeli pokret dokle može, te se zatim ocjenjuje mišićna snaga brojevima od 0 do 5. Ocjena 0 znači da se ne vidi niti palpira nikakva kontrakcija mišića. Ocjena 1 znači da se vidi ili se palpira mišićna kontrakcija ali snaga nije dovoljno jaka da izvede pokret. Kod ocjena 2 dolazi do kretnje ali samo kada se oduzme sila teža. Ocjena 3 znači da je mišićna snaga mišića očuvana do 50% i dovoljno je jaka da izvede pokret protiv sile teže. Ocjena 4 znači da pacijent izvodi kretnju uz lagan otpor. Kod ocijene 5 pacijent izvodi kretnju uz jak otpor na mišiću.

MMT je dosta subjektivan test jer na njegove rezultate može utjecati volja bolesnika, umor, motivacija, emocionalno stanje... [14]

4.1.2. Adsonov manevar

Pacijent je u sjedećem položaju a fizioterapeut stoji iza pacijenta. Fizioterapeut palpira radijalni puls, te zatim pacijent rotira glavu u stranu testiranog ramena. Pacijent zatim ekstendira glavu dok fizioterapeut rotira rame u vanjsku rotaciju i ekstenziju. Pacijent treba zadržati dah i test je pozitivan ako fizioterapeut ne osjeća radijalni puls. [8]



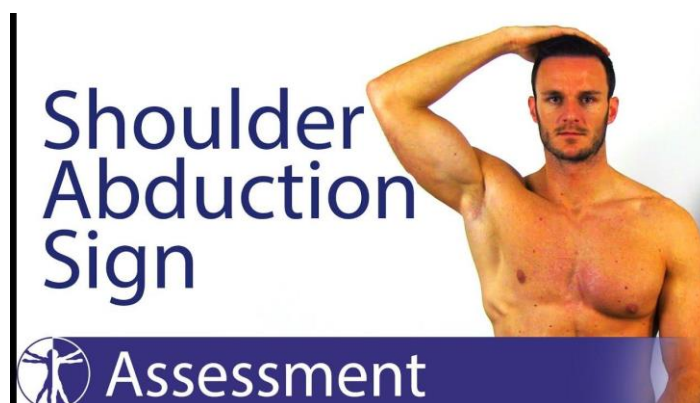
Slika 4.1.2.1. Adsonov manevar

Izvor: <https://www.youtube.com>

4.1.3. Test abdukcije ramena

Test abdukcije izvodi se u sjedećem položaju, prije izvođenja samog testa pacijent osjeća normalne simptome na bolesnom ekstremitetu poput trnjenja, mravinjanja laganih grčeva..

Test započinje tako da iz sjedećeg položaja fizioterapeut podiže bolesnu ruku i postavlja dlan na glavu. Ukoliko su se simptomi smanjili to znači da je test abdukcije ramena pozitivan.[8]



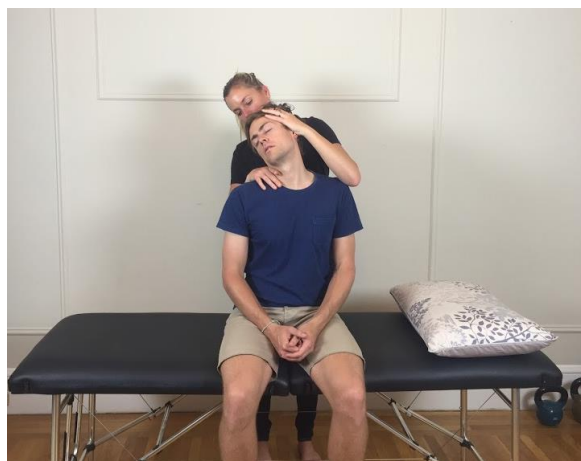Slika 4.1.3.1.. Test abdukcije ramena

Izvor: <https://www.youtube.com>

4.1.4. Spurlingov test

Spurlingov test drugim nazivom test maksimalne kompresije vrata, koristi se tijekom mišićno - koštane procjene vratne kralježnice pri traženju kompresije cervikalnog živca koja uzrokuje cervikalnu radikulopatiju.

U literaturi postoje različiti načini izvođenja Spurlingovog testa. Verzija koja je najbolje izazvala simptome ruke bila je s ekstenzijom vrata, bočnom fleksijom i aksijalnom kompresijom. Test se izvodi tako da je pacijent u sjedećem položaju, a fizioterapeut se nalazi iza njega. Fizioterapeut stavlja jednu ruku na vrat a drugu na rame kako bi ga stabilizirao. Fizioterapeut stavlja glavu u laterofleksiju i vrši pritisak na glavu. Test je pozitivan ukoliko se pojavljuju simptomi trnjenja, mravinjaja, boli... [15]



Slika 4.3.4.1.. Spurlingov test

Izvor: <https://www.raynersmale.com>

4.2. Terapija

4.2.1. Manualna masaža

Masažu u početku izvodimo laganim intenzitetom kada pacijent više nema jaku bol. Pacijent se postavlja u relaksirani položaj koji može biti sjedeći, ležeći na leđima ili na trbuhu.

Ukoliko nakon ili tijekom masaže dođe do pojave boli ili se bol naglo pojača, razlog tome može biti nepravilan položaj pacijenta ili prerana primjena masaže.

Primjena masaže kod cervikobrahijalnog sindroma pozitivno utječe na ublažavanje boli, poboljšanje cirkulacije, postiže se relaksacija tijela i smanjenje napetosti u mišićima, bolja pokretljivost u bolesnom segmentu. [20]

4.2.2. Manualna trakcija

Nakon procjene bolesnika i postavljanja kratkoročnih i dugoročnih ciljeva koje želimo postići započinje se sa terapijskim postupcima.

U terapiji se koristi trakcija. Trakcija je manualna tehnika osmišljena za smanjenje pritiska na zahvaćene vertebralne diskove koji uzrokuju bol. Trakcija je ručno "istezanje" kralježnice koje smanjuje pritisak na diskove i stoga smanjuje bol bolesnika. [17]

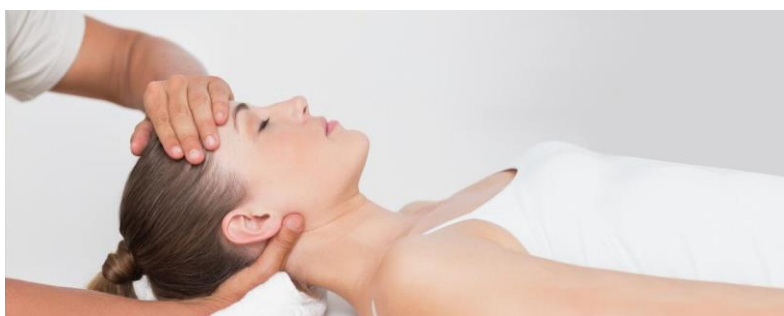Disk je kružna struktura koja se nalazi između svakog kralješka u kralježnici. Ima čvrst vanjski sloj koji okružuje meko unutarnje tkivo. Kad je disk pod pritiskom i čvrsti vanjski sloj je oštećen, tada meka unutrašnjost viri kroz otvor. Ova izbočina sabija obližnje živce uzrokujući bol. Trakcija odvaja kralježak od diska, oslobađajući pritisak na disk. To pomaže mekom dijelu diska da se vrati unutar diska. Time se dekomprimira živac i smanjuje bol. To također pomaže u rehidraciji diska.

Trakcija može biti korisna za probleme kao što su: hernija ili prolaps diska, bol u vratu spondilitis, spinalna stenoza, degenerativna bolest diska. [17]

Trakcija vrata može pomoći u odvajanju kostiju, diskova i zglobova na vratu. To može skinuti pritisak s živaca i pomoći nam da se opustimo i nježno rastegnemo mišiće vrata.

U ovoj tehnici, fizioterapeut koristi svoje ruke kako bi ručno povukao vrat i pružio vučnu silu. Prije početka terapije fizioterapeut mora objasniti pacijentu sam postupak terapije. [18]

Pacijent je smješten u ležeći položaj na leđima, mora biti opušten, glava treba biti blizu jednog kraja stola. Fizioterapeut jednom rukom nježno drži vrat sa stražnje strane, blizu dna lubanje. Fizioterapeut zatim stavlja drugu ruku ispod brade. Tako dobiva kontrolu nad položajem glave i vrata. Nakon toga radi laganu ekstenziju glave, te zatim sporo vuče glavi prema sebi. Ne smije doći do snažnog povlačenja. Primjenjuje se spora i postupna vučna sila koja se drži 5-10 sekundi, a zatim se postupno oslobađa. [18]

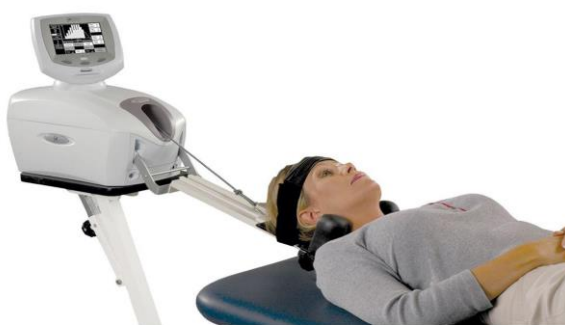

Slika 4.4. Manualna trakcija

Izvor: <https://grahampt.com>

4.2.3. Dekompresivna terapija

Dekompresivna terapija slična je manualnoj trakciji samo što u ovoj terapiji koristimo uređaj koji izvodi trakciju. Pacijent se postavlja na podesivi stol koji se namješta prema potrebama pacijenta. Dekompresiju provodi računalno navođen elektromotor koji nježno razvlači ciljano područje na kralježnici. Postupak traje 15 minuta i sastoji se od serija trakcije i relaksacije kralježnice. Započinje se zagrijavanjem bolnog područja infracrvenom lampom i zatim se kreće sa dekompresijom kralježnice. [19]



Slika 4.5. Dekompresivna terapija

Izvor: <https://www.alimed.com>

4.2.4. Parafin

Parafin u terapiji možemo koristiti u dva oblika, to su parafinski oblozi i parafinska kupka. Kod primjena obloga koristi se tkanina koja se umače u parafin i zatim se postavlja na bolno mjesto na 15 minuta. Parafinska kupka radi se tako da pacijent umače bolan ekstremitet u otopljeni parafin, no kod vratne kralježnice to nije moguće pa koristimo oblog. Parafin se koristi zbog svog toplinskog djelovanja jer pomaže kod poboljšanja pokretljivosti i smanjenja napetosti mišićne mase. Toplina obloga djeluje relaksacijski na mišiće i poboljšava cirkulaciju. Kontraindikacije su otvorene ozljede i upale tkiva. [20]

4.2.5. Krioterapija

Krioterapija je korištenje hladnoće u terapijske svrhe. Može se koristiti u obliku obloga, kriomasaže, spreja i kriokupke, ali kriokupku je teško izvesti na vratu. Analgezija se postiže u 7 do 10 minuta terapije, ali vrijeme se može razlikovati od pacijenta do pacijenta. Tijekom terapije pacijent prvo osjeća hladnoću, zatim bol i na kraju trnjenje. Učinci koji se postižu krioterapijom su smanjenje metabolizma na mjestu na kojem se primjenjuje, smanjenje vodljivosti receptora za bol, smanjenje spasticiteta. Kriomasaža se najčešće koristi prije početka vježbi sa pacijentom jer dolazi do analgezije i vježbe su tada bezbolnije. [21]

4.2.6. Transkutana električna živčana stimulacija (TENS)

Transkutana električna živčana stimulacija je neinvazivna i analgetska metoda koja koristi površne elektrode koje se postavljaju na kožu. Udaljenost između elektroda mora biti 5 do 7 cm. Na elektrode potrebno je staviti visokovodljivi gel koji poboljšava vodljivost struje. Na mjesto na kojem se primjenjuju elektrode pričvršćuju se papirnatom ljepljivom trakom. Postoje i samoljepljive elektrode koje su napravljene od gume ili sintetičkog polimera pa nije potrebno stavljanje gela. [21]

Elektrode se namještaju na bolno mjesto uzduž perifernog živca koji pripada bolnoj regiji. Elektrode se mogu postaviti unilateralno, bilateralno, proksimalno ili distalno od bolnog mjesta, u obliku slova V i križnom obliku. TENS stvara frekvenciju impulsa od 1 do 150Hz, trajanjem impulsa od 0.040 do 0.300 m/s sa intenzitetom od 0 do 6mA. Najčešće se upotrebljava TENS za elektroanalgeziju visoke frekvencije od 75 do 100 Hz. Kada se elektrode postave pacijentu se mora objasniti kakav osjećaj mora osjetiti ispod elektroda. Pacijent osjeća trnjenje i mravinjanje ali ne smije osjećati pečenje ili žarenje jer to znači da je intenzitet struje prejak. Terapija TENS-om traje 15-20 minuta i može se provoditi više puta dnevno.

Stanja kod kojih treba pripaziti ukoliko se koristi TENS su poremećaji rada srca, pacemaker, oštećenje kože... [21]

4.2.7. Interferentne struje (IFS)

Interferentne struje su srednjofrekventne struje od 4000 do 4100 Hz ili 3900 do 4000Hz kod kojih dolazi do križanja dvaju tokova, a rezultira niskofrekventnom modulacijom amplituda sa frekvencijom od 90 do 100 Hz što ima izrazito analgetski učinak.

Kod IFS-a koriste se dva para elektroda i najveći terapijski učinak se postiže u dubini tkiva. Interferentne struje mogu se primjenjivati kvadriporalno (4 elektrode), bipolarno (2 elektrode) i pomoću vakuum elektroda i pločastih elektroda. Pokazalo se da je jako učinkovita frekvencija od 50 do 100 Hz.

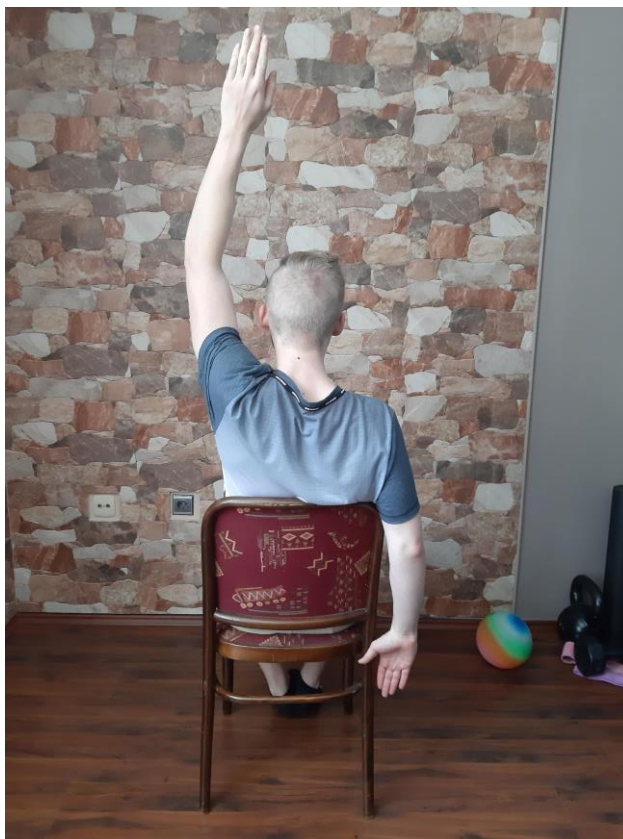
Kod primjene IFS-a pacijent osjeća vibracije, trnce, mravinjanje i lagano peckanje. Nakon tretmana mjesto na kojem se primjenjivala struja ostaje crvenilo. Terapija traje 10 do 30 minuta. Učinci koje ima IFS su: smanjenje boli, otekline, bolja cirkulacija, bolje zacjeljivanje koštanog i mekog tkiva, smanjenje upale.

Kontraindikacije za primjenu IFS-a su pacemaker, trudnoća, oštećenja na koži malignomi...[21]

4.2.8. Vježbe mobilnost ramena i lakta

Vježbe za mobilnost služe kako bi se povećao opseg pokreta u bolesnom ekstremitetu i kako bi se spriječio nastanak kontrakture. Vježbe se mogu izvoditi u svim položajima i ponavljaju se 10 do 15 puta.

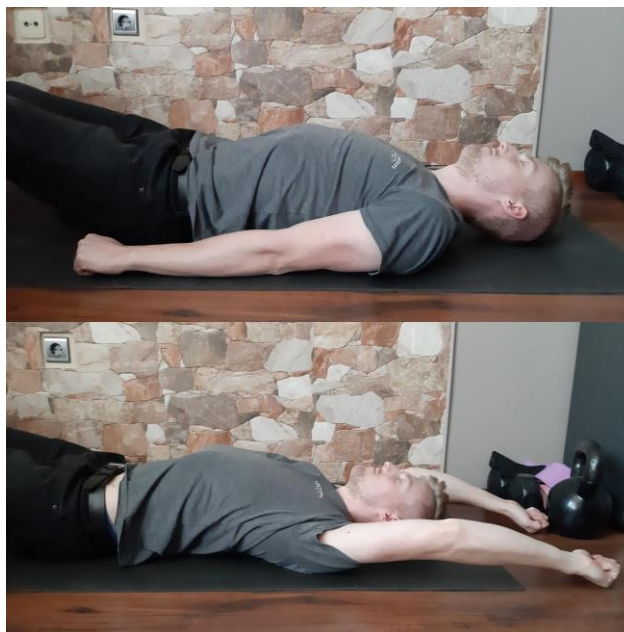Pacijenta smo smjestili u sjedeći položaj. Pacijentu kažemo da jednu ruku podigne ispruženu iznad glave, a druga ruka je spuštena uz tijelo. Pacijent na udah ruku iznad glave gura prema iza zajedno sa rukom koja je uz tijelo. Drži ruke u tom položaju par sekundi te zatim izdiše izgovarajući slovo S i opušta ruke.



Slika 4.6. Vježba za mobilnost ramena u sjedećem položaju

Izvor: osobna galerija Sofija V.

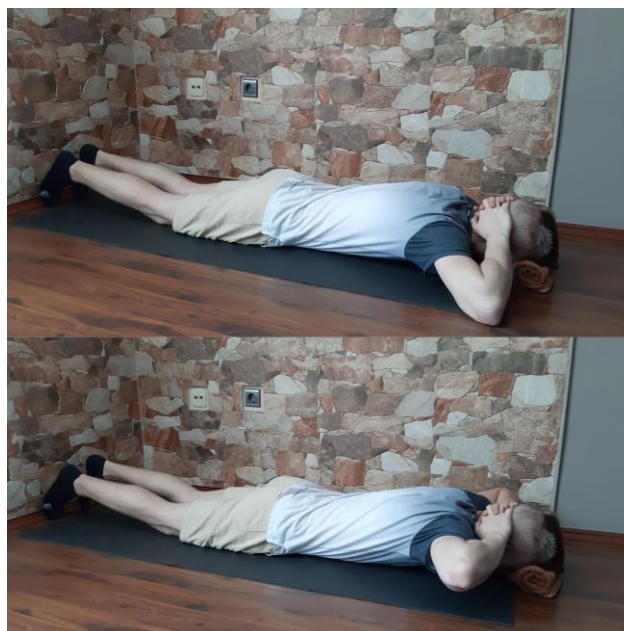
Pacijenta smo smjestili u ležeći položaj na leđima. Ruke su mu uz tijelo ispružene. Pacijentu kažemo da prilikom udaha stisne šake i podiže ruke iznad glave. Zadrži par sekundi te zatim na izdah spušta ruke u relaksirani položaj.



Slika 4.7. Vježba za mobilnost ramena na leđima

Izvor: osobna galerija Sofija V.

Pacijenta smo postavili u ležeći položaj na trbuhu. Pacijent ispreplete prste i postavi dlanove na stražnju stranu glave. Na udah pacijent pomiče laktove prema nazad i na izdah ih vraća u početni položaj.



Slika 4.8. Vježba za mobilnost ramena na trbuhu

Izvor: osobna galerija Sofija V.

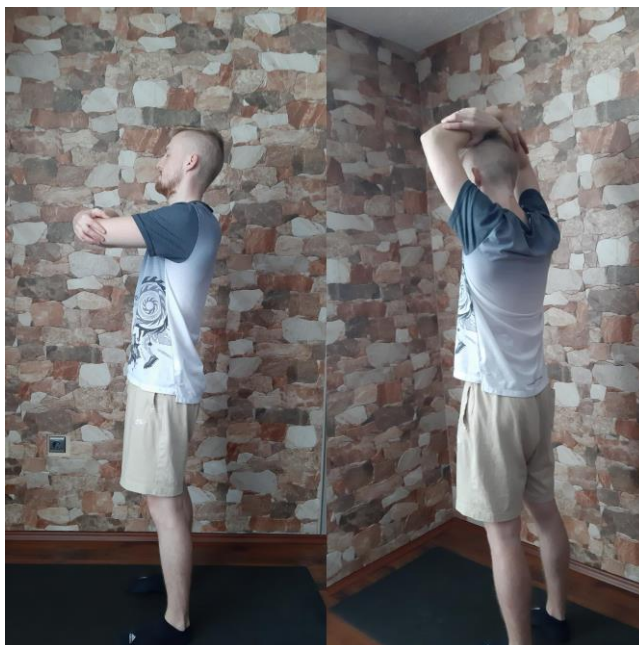Pacijenta smo postavili u stojeći položaj. Ispreplete prste i postavi dlanove iznad glave. Na udah podiže ispružene ruke prema gore okrećući dlanove prema stropu. Zadrži ruke u tom položaju par sekundi i zatim izdiše i spušta ruke u relaksirani položaj.



Slika 4.9. Vježba za mobilnost ramena i lakta u stojećem položaju

Izvor: osobna galerija Sofija V.

Pacijent se uhvati dlanovima za suprotne laktove. Na udah podiže ruke iznad glave i zadrži par sekundi. Na izdah spušta ruke u relaksirani položaj.

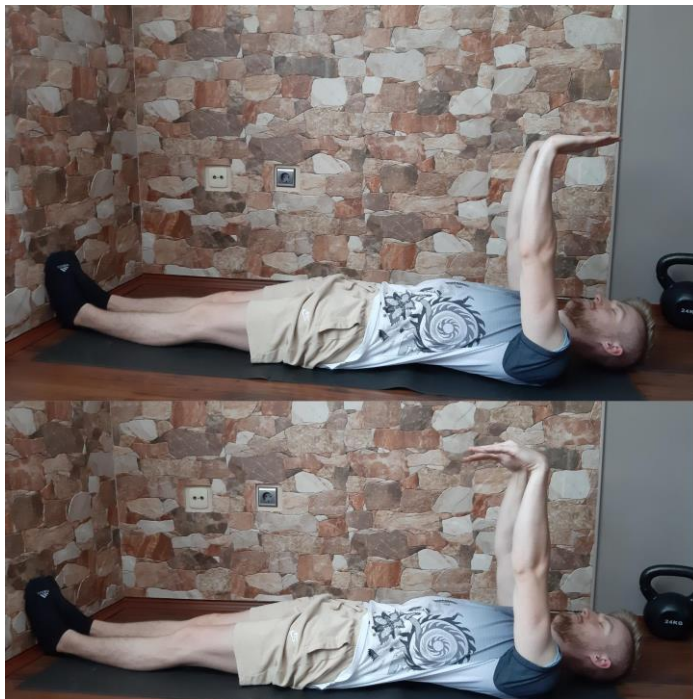


Slika 4.10. Vježba za mobilnost ramena i lakta u stojećem položaju

Izvor: osobna galerija Sofija V.

4.2.9. Vježbe za mobilnost ručnog zgloba

Pacijenta smo postavili u ležeći položaj na leđima. Ruke su mu ispružene ispred tijela i savija oba ručna zgloba istovremeno prema gore i prema dolje.



Slika 4.11. Vježba za mobilnost ručnog zgloba na leđima

Izvor: osobna galerija Sofija V.

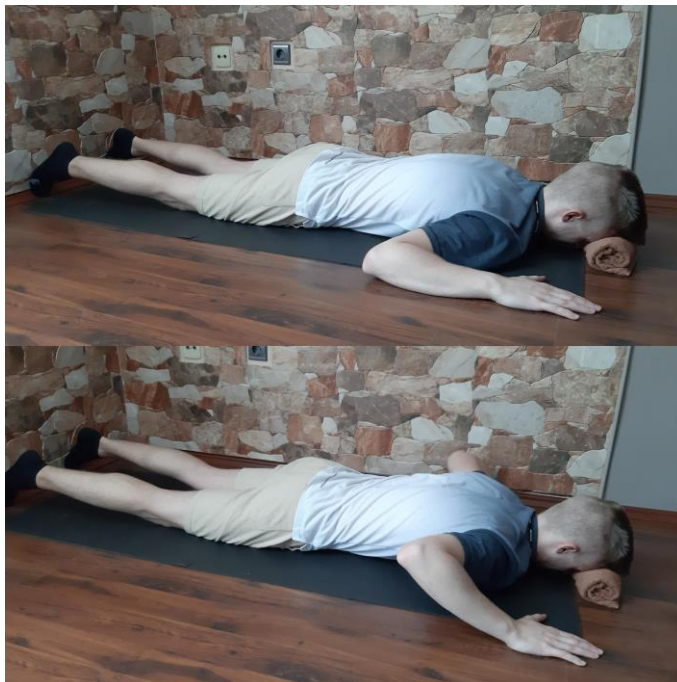Pacijent je u sjedećem položaju. Ruke su mu ispružene ispred tijela i šake stisnute. Kružnim pokretima okreće obje šake istovremeno prema unutra i prema van.



Slika 4.12. Vježba za mobilnost ručnog zgloba u sjedećem položaju

Izvor: osobna galerija Sofija V.

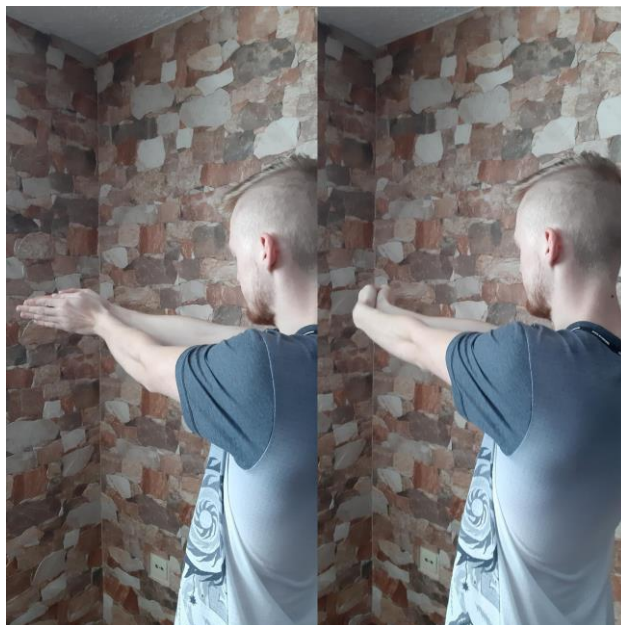Pacijenta smo postavili u ležeći položaj na trbuhu. Dlanove stavi na podlogu, tako da su mu ruke u obliku slova U. Na udah podiže laktove prema gore, te na izdah vraća ruke u početni položaj.



Slika 4.13. Vježba za mobilnost ručnog zgloba na trbuhu

Izvor: osobna galerija Sofija V.

Pacijent je u stojećem položaju sa ispruženim rukama ispred tijela. Dlanovi su mu spojeni, te ih pomiče u lijevu i desnu stranu.



Slika 4.14. Vježba za mobilnost ručnog zgloba u stojećem položaju

Izvor: osobna galerija Sofija V.

4.2.10. Vježbe s loptom za jačanje ramenog obruča

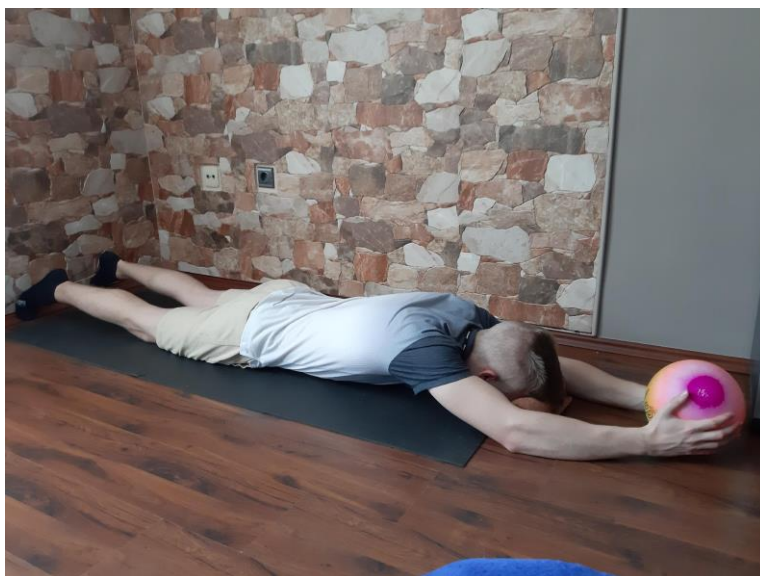Pacijent je u sjedećem položaju ima ispružene obje ruke ispred tijela. U rukama ima loptu koju na udah pritišće dlanovima, te na izdah opušta ruke.



Slika 4.15. Vježba s loptom za jačanje ramenog obruča u sjedećem položaju

Izvor: osobna galerija Sofija V.

Pacijent je u ležećem položaju na trbuhu te ima ispružene ruke iznad glave. U rukama ima loptu koju na udah pritišće i lagano odiže od podloge, i na izdah opušta ruke u početni položaj.



Slika 4.16. Vježba s loptom za jačanje ramenog obruča u položaju na trbuhu

Izvor: osobna galerija Sofija V.

Pacijenta smo postavili u ležeći položaj na leđima. Ruke su uz tijelo i ispod ruku stavili smo lopte. Na udah pacijent pritišće lopte prema dolje, zadrži par sekundi i zatim opušta ruke.



Slika 4.17. Vježba s loptom za jačanje ramenog obruča u položaju na leđima

Izvor: osobna galerija Sofija V.

Pacijent je u stojećem položaju, ruke su mu uz tijelo. Stavlja loptu između ruke i trupa te na udah pritišće loptu prema trupu. Zadrži par sekundi te na izdah opušta ruku.




Slika 4.18. Vježba s loptom za jačanje ramenog obruča u stojećem položaju

Izvor: osobna galerija Sofija V.

4.2.11. Vježbe za jačanje ručnog zgloba i šake


Pacijent je u sjedećem položaju. Šake postavlja na stol te zatim spaja vrh palca sa vrhovima ostalih prstiju. Ukoliko želimo otežati vježbu za pacijenta, možemo mu dati lopticu sa gubicama koje se stavljaju na svaki prst i otežavaju primicanje palca k ostalim prstima.



Slika 4.19. Vježba za jačanje šake u sjedećem položaju

Izvor: osobna galerija Sofija V.


Pacijent je u stojećem položaju. Spoji dlanove ispred prsnog koša i pritišće dlan jedan o drugi. Kod pritiska dlanova pomiče šake prema sebi i od sebe.



Slika 4.20. Vježba za jačanje ručnog zgloba i šake u stojećem položaju

Izvor: osobna galerija Sofija V.

Pacijent je u ležećem položaju na leđima. Ruke su ispružene ispred tijela i dlanovi su spojeni. Pacijent pritišće dlanove i pomiče šake u lijevu i desnu stranu.



Slika 4.21. Vježbe za jačanje ručnog zgloba i šake na leđima

Izvor: osobna galerija Sofija V.

Pacijent je u ležećem položaju na trbuhu. Ruke su ispružene iznad glave, a prsti su isprepleteni. Pacijent pritišće dlan o dlan, odiže obje ruke od podloge i pomiče šake u lijevu i desnu stranu, te zatim opušta ruke.



Slika 4.22. Vježba za jačanje ručnog zgloba i šake na trbuhu

Izvor: osobna galerija Sofija V.

4.2.12. Vježbe u vodi

Primjenu vode u terapijske svrhe nazivamo hidroterapija. Svojstva vode koja primjenjujemo u terapijske svrhe su uzgon, hidrostatski tlak i površinska napetost.

Prema cilju vježbe u vodi dijelimo na vježbe za povećanje opsega pokreta, vježbe za povećanje mišićne snage i vježbe za relaksaciju.

Otpor vode otežava izvođenje pokreta u vodi što nam pomaže pri jačanju mišića. Voda ima pozitivno djelovanje na mišićno-koštani sustav, kardiovaskularni, respiratorni...

Toplinsko djelovanje vode pomaže u poboljšanju krvotoka, smanjenju boli i postiže se relaksacija mišića. Visina vode mora biti preko ramena bolesnika kako bi se pokreti mogli izvoditi unutar vode i kako bi vježba imala veći učinak. Kod cervikobrahijalnog sindroma u bazenu se izvode vježbe za jačanje mišića ramenog obruča i ruke. Također se mogu koristiti pomagala poput lopte ili štapa kako bi se vježbe otežale.

Vježbe u bazenu traju od 15 do 30 minuta, te se mogu izvoditi grupno ili individualno. [21]

5. Zaključak

Najvažniji korak u liječenju je edukacija i motivacija bolesnika. Fizioterapeut mora educirati bolesnika o svim postupcima koje će s njim raditi i naučiti ga kako pravilno izvoditi vježbe. Bolesnik naučene vježbe mora raditi sam kod kuće, kako bi održao opseg pokreta u bolesnom ekstremitetu i očuvao snagu mišića. Vježbe kod kuće su važne jer često zbog boli bolesnici znaju štedjeti bolesnu ruku što može uzrokovati smanjenje opsega pokreta i slabljenja mišića.

Fizioterapeut treba educirati pacijenta sa cervikobrahijalnim sindromom da ne smiju dizati teške predmete ili raditi brze i nagle pokrete vratom ili bolesnom rukom.

Fizioterapeut također educira pacijenta kako radno mjesto prilagoditi nastalom oštećenju. Primjerice ukoliko pacijent puno sjedi na radnom mjestu, može doći do ukočenja i spazma mišića. Kako bi spriječili nastanak spazma u takvim slučajevima, pacijent radi vježbe istezanja vrata i ruku.

Osim edukacije vrlo je bitna i motivacija bolesnika. Fizioterapeut je tu kako bi motivirao bolesnika i pomogao mu da dođe do željenog cilja, te kako bi prilagodio program sukladno pacijentovom napretku. [22]

6. Literatura

Knjige se navode:

- [1] A. Lee Osterman, J. Fedorczyk, P. C. Amadio, Rehabilitation of the Hand and Upper Extremity, 2011.
- [2] T. Kaselj, Cervikobrahijalni sindrom, Diplomski rad, Zagreb 2018.
- [3] J. Krmpotić-Nemanić, A. Marušić, Anatomija čovjeka, Zagreb 2007.
- [4] <https://teachmeanatomy.info/neck/nerves/cervical-plexus/> , 11.8.2021
- [5] S. Solbakken Syversen, Cervicobrachial Syndrome, Prague, 2013
- [6] <http://msd-prirucnici.placebo.hr/msd-za-pacijente/bolesti-mozga-i-zivcanog-sustava/neuroloski-pregled-i-pretrage/magnetska-rezonancija> 18.8.2021.
- [7] Z. Ibradžić, kirurško liječenje ozljede brahijalnog pleksusa, Diplomski rad, Zagreb 2018.
- [8] https://www.physio-pedia.com/Cervicobrachial_Syndrome 18.8.2021.
- [9] <https://www.hopkinsmedicine.org/health/treatment-tests-and-therapies/electromyography-emg> 19.8.2021.
- [10] M. Khalid Abbed, M.D., Jean-Valéry C.E. Coumans, Cervical radiculopathy: pathophysiology, presentation and clinical evaluation, 2007.
- [11] Roth D., Mukai A, Thomas P, Alleva JT., Hudgins TH., Cervical Radiculopathy. Disease a Month. 2009.
- [12] Michael J., Depalma, Shoji Ishigami, Justin J.Gasper, Curtis W.Slipman, Common neck problems, Braddom's Physical Medicine and Rehabilitation, 2021., 627 – 650 str.
- [13] Thonnard, Jean-Louis, Functional assessment in physiotherapy, 2007.
- [14] Richard W. Bohannon, Manual muscle testing: does it meet the standards of an adequate screening test?, 2005
- [15] https://www.physio-pedia.com/Spurling%27s_Test 25.8.2021.
- [16] <https://www.mayoclinic.org/diseases-conditions/osteoarthritis/expert-answers/arthritis/faq-20058457> 25.8.2021.
- [17] <https://www.physio.co.uk/treatments/physiotherapy/manual-therapy/traction.php> 27.8.2021.
- [18] <https://www.verywellhealth.com/manual-cervical-traction-2696409> 27.8.2021.
- [19] <https://bodybalance.hr/usluge/fizikalna-terapija/dekompresijska-terapija-kraljeznica/> 31.8.2021.
- [20] A. Poje-Lučev, Fizioterapijski postupci kod pacijenata sa sindromom bolnog vrata, Završni rad, Split, 2018.
- [21] I. Jajić, Z. Jajić i suradnici, Fizikalna i rehabilitacijska medicina, Zagreb, 2008.
- [22] O. Pope-Gajić, Liječenje pokretom, Zagreb, 2007.

Popis slika

Slika 2.1. Cervikobrahijalni pleksus, izvor: <https://www.hopkinsmedicine.org> dostupno 11.9.2021.

Slika 2.2. Elektromiografija, izvor: <https://www.krenizdravo.hr> dostupno 11.9.2021.

Slika 4.1. Adsonov manevar, izvor: <https://www.youtube.com> dostupno 11.9.2021.

Slika 4.2. Test abdukcije ramena, izvor: <https://www.youtube.com> dostupno 11.9.2021.

Slika 4.3. Spurlingov test, izvor: <https://www.raynersmale.com> dostupno 11.9.2021.

Slika 4.4. Manualna trakcija, izvor: <https://grahampt.com> dostupno 11.9.2021.

Slika 4.5. Dekompresivna terapija, izvor: <https://www.alimed.com> dostupno 11.9.2021.

Slika 4.6. Vježba za mobilnost ramena u sjedećem položaju, privatna arhiva

Slika 4.7. Vježba za mobilnost ramena u ležećem položaju na leđima, privatna arhiva

Slika 4.8. Vježba za mobilnost ramena u ležećem položaju na trbuhu, privatna arhiva

Slika 4.9. Vježba za mobilnost ramena i lakta u stojećem položaju, privatna arhiva

Slika 4.10. Vježba za mobilnost ramena i lakta u stojećem položaju, privatna arhiva

Slika 4.11. Vježba za mobilnost ručnog zgloba na leđima, privatna arhiva

Slika 4.12. Vježba za mobilnost ručnog zgloba u sjedećem položaju, privatna arhiva

Slika 4.13. Vježba za mobilnost ručnog zgloba u položaju na trbuhu, privatna arhiva

Slika 4.14. Vježba za mobilnost ručnog zgloba u stojećem položaju, privatna arhiva

Slika 4.15. Vježba s loptom za jačanje ramenog obruča u sjedećem položaju, privatna arhiva

Slika 4.16. Vježba s loptom za jačanje ramenog obruča u položaju na trbuhu, privatna arhiva

Slika 4.17. Vježba s loptom za jačanje ramenog obruča u položaju na leđima, privatna arhiva

Slika 4.18. Vježba s loptom za jačanje ramenog obruča u stojećem položaju, privatna arhiva

Slika 4.19. Vježba za jačanje šake u sjedećem položaju, privatna arhiva

Slika 4.20. Vježba za jačanje ručnog zgloba i šake u stojećem položaju, privatna arhiva

Slika 4.21. Vježbe za jačanje ručnog zgloba i šake na leđima, privatna arhiva

Slika 4.22. Vježba za jačanje ručnog zgloba i šake na trbuhu, privatna arhiva

LIBRARIJ
UNIVERSITATIS

Sveučilište Sjever



SVEUČILIŠTE
SJEVER

IZJAVA O AUTORSTVU I SUGLASNOST ZA JAVNU OBJAVU

Završni/diplomski rad isključivo je autorsko djelo studenta koji je isti izradio te student odgovara za istinitost, izvornost i ispravnost teksta rada. U radu se ne smiju koristiti dijelovi tuđih radova (knjiga, članaka, doktorskih disertacija, magistarskih radova, izvora s interneta, i drugih izvora) bez navođenja izvora i autora navedenih radova. Svi dijelovi tuđih radova moraju biti pravilno navedeni i citirani. Dijelovi tuđih radova koji nisu pravilno citirani, smatraju se plagijatom, odnosno nezakonitim prisvajanjem tuđeg znanstvenog ili stručnoga rada. Sukladno navedenom studenti su dužni potpisati izjavu o autorstvu rada.

Ja, SOFIJA VRČEK (ime i prezime) pod punom moralnom, materijalnom i kaznenom odgovornošću, izjavljujem da sam isključivi autor/ica završnog/diplomskog (obrisati nepotrebno) rada pod naslovom CERVIKOBRANJALNI SINDROM U FIZIOTERAPIJI (upisati naslov) te da u navedenom radu nisu na nedozvoljeni način (bez pravilnog citiranja) korišteni dijelovi tuđih radova.

Student/ica:
(upisati ime i prezime)

Sofija Vrček
(vlastoručni potpis)

Sukladno Zakonu o znanstvenoj djelatnosti i visokom obrazovanju završne/diplomske radove sveučilišta su dužna trajno objaviti na javnoj internetskoj bazi sveučilišne knjižnice u sastavu sveučilišta te kopirati u javnu internetsku bazu završnih/diplomskih radova Nacionalne i sveučilišne knjižnice. Završni radovi istovrsnih umjetničkih studija koji se realiziraju kroz umjetnička ostvarenja objavljuju se na odgovarajući način.

Ja, SOFIJA VRČEK (ime i prezime) neopozivo izjavljujem da sam suglasan/na s javnom objavom završnog/diplomskog (obrisati nepotrebno) rada pod naslovom CERVIKOBRANJALNI SINDROM U FIZIOTERAPIJI (upisati naslov) čiji sam autor/ica.

Student/ica:
(upisati ime i prezime)

Sofija Vrček
(vlastoručni potpis)