

Rehabilitacija pacijenta nakon trzajne ozljede vrata

Bistrović, Filip

Undergraduate thesis / Završni rad

2022

Degree Grantor / Ustanova koja je dodijelila akademski / stručni stupanj: **University North / Sveučilište Sjever**

Permanent link / Trajna poveznica: <https://um.nsk.hr/um:nbn:hr:122:568231>

Rights / Prava: [In copyright](#)/[Zaštićeno autorskim pravom.](#)

Download date / Datum preuzimanja: **2025-03-10**



Repository / Repozitorij:

[University North Digital Repository](#)





Sveučilište Sjever

Završni rad br. 043/FIZ/2021.

Rehabilitacija pacijenta nakon trzajne ozljede vrata

Filip Bistrović, 3148/336



Sveučilište Sjever

Odjel za Fizioterapiju

Završni rad br. 043/FIZ/2021.

Rehabilitacija pacijenta nakon trzajne ozljede vrata

Student

Filip Bistrović, 3148/336

Mentor

Jasminka Potočnjak, mag. physioth.

Varaždin, rujan 2021. godine

Prijava završnog rada

Definiranje teme završnog rada i povjerenstva

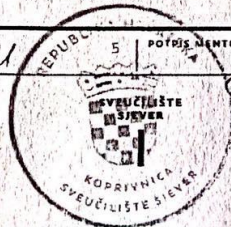
ODJEL	Odjel za fizioterapiju		
STUDIJ	preddiplomski stručni studij Fizioterapija		
PRISTUPNIK	Filip Bistrović	JMBAG	58582622682
DATUM	31.8.2021.	KOLEGIJ	Fizioterapija u ortopediji
NASLOV RADA	Rehabilitacija pacijenta nakon trzajne ozljede vrata		
NASLOV RADA NA ENGL. JEZIKU	Rehabilitation after the whiplash injury		
MENTOR	Jasminka Potočnjak, mag.physioth.	ZVANJE	predavač
ČLANOVI POVJERENSTVA	1. Mirjana Večerić, mag.physioth., pred., predsjednik		
	2. Jasminka Potočnjak, mag.physioth., pred. mentor		
	3. doc.dr.sc. Filipec Manuela, član		
	4. Ivana Herak, mag.med.techn.pred.- zamjenski član		
	5.		

Zadatak završnog rada

BROJ	043/FIZ/2021
OPIS	<p>U radu su prikazane anatomske, biomehaničke i funkcijske značajke vratne kralježnice. Rad istražuje mehanizme nastanka ozljede, sile koje djeluju na vratnu kralježnicu i nakon toga proces cijele rehabilitacije. Rad opisuje akutnu i kroničnu fazu trzajne ozljede vrata a isto tako simptomatologiju i kliničku sliku ozljede. Akutna faza nastaje odmah nakon ozljede i može potrajati dva do tri mjeseca, a ako se simptomi nastave, započinje razvoj kronične faze. Za pacijenta je važno da zdravstveni suradnici svih disciplina koji su uključeni u rehabilitaciju primjenjuju ista načela te da se daju nedvosmislene informacije i savjeti. Ukoliko se akutna faza nakon trzajne ozljede ne tretira na vrijeme ili rehabilitacija nije učinkovita, ona prelazi u kroničnu fazu. Mnoga istraživanja ukazuju na važnost rane mobilizacije jer su pacijenti koji su svakodnevno provodili aktivnosti vratnog dijela nakon trzajne ozljede pokazali mnogo bolje rezultate od pacijenata koji su nosili ovratnik i mirovali. U radu je opisan prikaz stvarnog slučaja te tijek cijele rehabilitacije.</p>

ZADATAK URUČEN

08.09.2021



Potpis mentora
Jasminka Potočnjak

Predgovor

Zahvaljujem se mentorici Jasminki Potočnjak mag. physioth. na vodstvu tijekom izrade završnog rada i cijelog školovanja. Zahvalan sam i ostalim profesorima, mentorima i ostalim suradnicima koji su nesebično prenosili svoja saznanja budućoj generaciji fizioterapeutima.

Veliko hvala mojim roditeljima, bratu, baki i djedu koji su me pratili kroz školovanje i bili velika podrška

Zahvale pacijentu koji je dobrovoljno pristao dati medicinsku dokumentaciju kako bi prikazao njegov slučaj.

Sažetak

Trzajna ozljeda nastaje zbog akceleracijsko deceleracijskog mehanizma prijenosa sile na vrat. Trzajnu ozljedu dijelimo na trzajni manevar i trzajnu ozljedu. Trzajni manevar je kretnja kod kojeg ne dolazi do ozljeda ligamentnih struktura dok „prava“ trzajna ozljeda uključuje ozljedu vratne kralježnice i leziju ligamenata i mekih struktura. Udar sa stražnje uzrokuje naglo ubrzanje udarenog vozila pa tako naslon sjedala dolazi prvo u kontakt zdjelice i križa, zbog čega se sjedalo savija unazad i udaljava se od gornjeg dijela trupa. U takvoj situaciji je naslon sjedala i naslon za glavu niži naspram nepomičnog tijela ispitanika a nagib sjedala unatrag uzrokuje efekt kosine, pa dolazi do vertikalnog pomicanja trupa odmah nakon udara. Kada je vozilo udareno s prednje strane (sila fleksije), glava putnika u trzajnom manevaru putuje prema naprijed, a na vrat djeluje hiperfleksijska sila. U tom slučaju dolazi do prekomjernog nategnuća ili pucanja longitudinalnog ligamenta i/ili posteriornog ligamentnog kompleksa. Glava se zatim vraća natrag u ekstenziju. Za trzajnu ozljedu vrata nema ciljane terapije već se koriste standardizirane fizioterapijske procedure koje uključuju elektroterapiju (TENS, interferentne i dijadinamske struje, galvanizacija), hidroterapija, magnetoterapija, termoterapija, manualna terapija i kineziterapija. Neka su istraživanja potvrdila da čak 93% pacijenata pokazuju poboljšanje zdravstvenog stanja nakon rehabilitacije koja uključuje navedene metode. Akutna faza nastaje odmah nakon ozljede i može potrajati dva do tri mjeseca, a ako se simptomi nastave, započinje razvoj kronične faze. Kako bi oporavak bio uredan, bitno je da zdravstveni suradnici iz svih područja koji su uključeni u rehabilitaciju primjenjuju ista načela. Ukoliko se akutna faza nakon trzajne ozljede ne tretira na vrijeme ili rehabilitacija nije učinkovita, ona prelazi u kroničnu fazu. Mnoga istraživanja ukazuju na važnost rane mobilizacije jer su pacijenti koji su svakodnevno provodili aktivnosti vratnog dijela nakon trzajne ozljede pokazali mnogo bolje rezultate od pacijenata koji su nosili ovratnik i mirovali.

Ključne riječi: trzajna ozljeda vrata, nesreća, cervikalna kralježnica

Summary

Whiplash injury is caused by acceleration deceleration mechanisms that are transferred to the neck structures. It can be divided into real whiplash injury and whiplash maneuver. Whiplash maneuver does not include injury of the ligament structures while the „real“ whiplash injury includes injuries of cervical spine, ligament lesions and soft tissues. Hit from the back causes rapid acceleration of the vehicle that is being hit and the seat comes into contact with the pelvis and the lower back, which causes the upper part of the seat lean back and further from the upper body. In that case the backrest and head restraint are lower than the motionless body that is being hit and the seat that is leaned back causes the slope effect and make the body go in the vertical direction right after the hit. When the vehicle is hit to the front (flexion force), head of passenger quickly moves forward, and the hyper flexion of the neck occurs. That movement causes the excessive luxation or even breaking of longitudinal ligament and/or posterior ligament complex. Head then goes back to the extension. There is not specific therapy for whiplash injury, and the standard physiotherapy procedures are used such as: electrotherapy (TENS, interferential therapy, diadynamic current, galvanic current), hydrotherapy, magnet therapy, thermotherapy, manual therapy and kinesiotherapy. Some studies show that 93% of patients show improvements after those procedures are applied. Acute phase starts right after the injury happened and can last as long as two or three months and if the symptoms are still present, acute develops to chronic phase. It is important that all health workers from different fields that are involved in the rehabilitation use same principles and unambiguous advices that will not confuse the patient. If the injury is not treated properly and on time in acute phase it will develop into chronic phase. Many studies show the importance of an early mobilization because the patients that exercised daily showed better results than the patients that wore collar and were at rest.

Key words: whiplash injury, accident, cervical spine

Popis korištenih kratica

TOV	Trzajna ozljeda vrata
IVD	Intervertebralni disk
VDS	Vertebralni dinamički segment
CAD	Cervical acceleration/deceleration
PLL	Posteriorni longitudinalni ligament
NDI	Neck disability indeks
GCD	Gornja cervikalna kralješnica

Sadržaj

1.	Uvod.....	1
1.1.	Funkcionalna anatomija cervikalne kralježnice	1
1.2.	Ligamentarni sustav cervikalne kralježnice	3
1.3.	Zglobni sustav vratne kralježnice.....	4
1.4.	Mišićni sustav vratne kralježnice	4
2.	Trzajna ozljeda vrata.....	6
2.1.	Biomehanika cervikalne kralježnice	6
3.	Mehanizam nastanka trzajne ozljede vrata	8
3.1.	Simptomatologija i klinička slika.....	10
4.	Liječenje i rehabilitacija.....	11
4.1.	Quebeška klasifikacija (Quebec Task Force).....	11
4.2.	Neck Disability Index.....	12
4.3.	VAS skala.....	14
4.4.	Test za procjenu funkcije	14
4.5.	Akutna faza nakon trzajne ozljede	15
4.6.	Kronična faza nakon trzajne ozljede	16
5.	Fizioterapijske procedure	18
5.1.	Kineziterapija	18
5.2.	Elektroterapija.....	19
5.3.	Termoterapija	20
5.4.	Smjernice prema Hrvatskoj komori fizioterapeuta	20
6.	Prikaz slučaja	22
6.1.	Kronološki prikaz.....	22
6.2.	Rezultati provedenih dijagnostičkih pretraga.....	23
6.3.	Ciljevi provođenja terapije	24
6.4.	Provedena terapija	24
6.4.1.	<i>Fizikalna terapija.....</i>	24
6.4.2.	<i>Medikamentozna terapija.....</i>	24
6.5.	Ishod fizioterapijske intervencije	25
7.	Zaključak.....	26
8.	Literatura.....	27

1. Uvod

Trzajna ozljeda vrata (TOV) predstavlja jednu od najčešćih ozljeda lokomotornog sustava u današnje vrijeme jer je uglavnom povezujemo s prometnim nesrećama. U svijetu je ova ozljeda poznatija pod pojmom engl. *whiplash injury* što je složenica engleskih riječi – *whip* (ošinuti bičem, trzaj), *lash* (bič) te *injury* (povreda, ozljeda). Taj pojam prvi puta spominje Harold Crowe 1928. godine kako bi definirao akceleracijsko-deceleracijske mehanizme koji se prenose na vrat. Kasnije je naziv modificiran u *whiplash associated disorders* (WAD) što u slobodnom prijevodu obuhvaća sve sindrome povezane s trzajem u regiji vrata [1]. Whiplash se u slobodnom prijevodu može prevesti kao „nagli trzaj glave poput biča“ jer takav prijevod precizno opisuje mehanizme nastanka ozljede.

Automobilska industrija jedna je od najbrže rastućih u današnje vrijeme i broj motornih vozila na cestama konstantno raste što potvrđuje i Državni zavod za statistiku Republike Hrvatske. Broj registriranih cestovnih vozila u 2019. iznosio je 2.275,027 što je više za 3,7% u odnosu na 2018. godinu. Prema podacima Hrvatskog zavoda za javno zdravstvo – Ozljede u Republici Hrvatskoj, izdanog 2019., na globalnoj je razini zbog prometnih nesreća smrtno stradalo 1,35 milijuna ljudi dok je 50 milijuna ljudi ostalo ozlijeđeno. U 2019. u Hrvatskoj je zabilježeno 10.450 prometnih nesreća s ozlijeđenim osobama. U razdoblju od 2007. do 2016. vođeno je istraživanje te je uočeno da je u Hrvatskoj stopa smrtnosti uzrokovana prometnim nesrećama viša nego u ostalim članicama EU kroz cijelo promatrano razdoblje[2]. Kako raste broj motornih vozila, tako raste broj prometnih nesreća koje su najčešći uzrok trzajnim ozljedama vrata. Kako su se automobili posljednjih 40 godina razvijali te uveli naslon za glavu, pojas i zračni jastuk, tako se smanjio broj fatalnih nesreća, no porastao je broj ozlijeđenih osoba. Pored nesreća, TOV se može javiti i u izvođenju borilačkih vještina, skokova u vodu ili skijanja.

Trzajna je ozljeda prema mnogim izvorima podijeljena na trzajni manevar i „pravu“ trzajnu ozljedu. Trzajni manevar je kretnja kod kojeg ne dolazi do ozljeda ligamentnih struktura dok „prava“ trzajna ozljeda uključuje ozljedu vratne kralježnice i leziju ligamenata i mekih struktura. Važno je naglasiti da se pri pravoj trzajnoj ozljedi kralježnica znatno pomiče iznad svojeg normalnog opsega kretnji i pritom je izložena velikim akceleracijskim silama zajedno sa lateralnom fleksijom i rotacijom koje se ne događaju kod tipičnih ozljeda pa je se zato izdvaja kao poseban traumatski entitet.

1.1. Funkcionalna anatomija cervikalne kralježnice

Kralješnica je čvrsti, zaštitni koštani okvir kralježnične moždine i korijena živaca s velikim i slobodnim rasponom kretnji. Vratnih kralježaka ima 7 (C1-C7) te su njihove glavne značajke: 1) rascijepljen poprečni nastavak i otvor u njemu, 2) ovalan trup, 3) trokutasti vertebralni otvor i 4) rascijepljen šiljasti nastavak. Anatomija i funkcija prvih dvaju cervikalna kralješka uvelike se razlikuju od ostalih. Prvi (C1) kralježak nosač – atlas, nema trupa i građen je posebno od dvaju lukova, manjih prednjih *arcus anterior* i većih stražnjih *arcus posterior*. Na lukovima sa svake strane nalazi se zadebljanje, *massa lateralis atlantis*. Na gornjoj strani lateralnih masa se sa svake strane nalazi zglobna ploha za kondil zatiljne kosti, *fascies articularis superior*. Zglobne plohe su konkavne i smještene koso te im osi konvergiraju prema naprijed. Na donjoj strani lateralnih masa nalaze se dvije trokutaste zglobne plohe, *fascies articularis superior*, za zglob s odgovarajućim zglobnim plohami aksisa. Prednji luk sprijeda ima kvržicu, *tuberculum anterius*, na koju se hvata *ligamentum longitudinale anterius*. Na stražnjoj strani prednjeg luka nalazi se zglobna ploha zglobna ploha za zub axisa, *fovea dentis*. Na stražnjem luku nalazi se kvržica, *tuberculum posterius*, a na nju se lovi *musculus rectus capitis posterior minor*. Poprečni nastavci na sebi imaju po jedan otvor, *foramen transversarium*. Drugi vratni kralježak, tzv. obrtač – *axis*, ima dva trupa, jedan vlastiti i drugi koji pripada prvom kralješku ali je srastao s axisom, *dens axis*. Na vrh zuba, *apex dentis*, vežu se ligamenti koji ga spajaju sa zatiljnom kosti. Sastoji se od trupa čije su prednje i stražnje zglobne površine prekrivene hrskavicom. Gornje ovalne zglobne površine nagnute su ventralno i dorzalno i time omogućuju kretnju glave za 40° u svaku stranu. Dva susjedna kralješka povezuje intervertebralni disk (IV) te zajedno čine segment pokretljivosti [3]. Tijela cervikalnih kralježaka, njihovi lukovi, spinozni i transverzalni nastavci, postepeno se povećavaju od razine C3 do C7. Svaki kralježak sastoji se od tijela, *corpus* i luka, *arcus*. Prednji je dio trupa čvrst i izdržljiv jer je sačinjen od kompaktnog vanjskog sloja te guste spongioze iznutra. Luk kralješka nastavlja se na dva kratka, debela nastavka okrenuta dorzalno, *pediculi arcus vertebrae*. Na sebi ima par transverzalnih nastavaka, *processus transversi* te gornje i donje parove zglobnih nastavaka, *processus articulares superiores et inferiores* kao i *processus spinosus* koji je usmjeren dorzalno. Sedmi vratni kralježak ima posebno dug i nerascijepljen šiljasti nastavak koji se ističe na koži pa zato ima naziv *vertebra prominens*. Oblikom nalikuje prsnim kralješcima. Aproksimativno su tijela ovalno oblikovana u transverzalnoj ravnini s blago konkavnim ili ravnim stražnjom plohom. Transverzalni nastavci na sebi imaju otvore – *foramina transversaria* koji služe kao prolaz i zaštita vertebralnih arterija, vena i neuralne mreže od razine C1 do C6.

Tijela kralješka spajaju vezivno hrskavični izmeđukralježnični kolotovi – *discus intervertebrales*. Kolotovi s vanjske strane imaju čvrst vezivni prsten – *anulus fibrosus*, a s

unutarnje strane mekanu jezgru – *nucleus pulposus*. Ona svojom elastičnošću omogućuje gibanje među kralješcima te ublažuje i raspodjeljuje djelovanje sila i udaraca. Diskovi cervikalne kralježnice imaju veću biomehaničku funkciju jer je opseg kretnji vratne kralježnice veći. Za vrijeme dnevnog opterećenja iz jezgre diskova izlazi voda što rezultira skraćivanjem visine kralježnice do 3 centimetara tijekom dana. Voda se vraća u jezgru kada je tijelo u stanju mirovanja ili spavanja.

1.2. Ligamentarni sustav cervikalne kralježnice

Veživni spojevi kralježnice nalaze se između tijela, lukova, šiljastih i poprečnih nastavaka kralješka. Ligamenti koji se vežu na kralježnicu su *ligamentum longitudinale anterius et posterius*, *ligg. flava*, *ligg. interspinalia*, *ligg. intertransversaria*, *lig. supraspinale*, *ligg. nuchae*. Ligamenti svojim viskozno elastičnim svojstvima apsorbiraju velike količine energije. *Ligamentum longitudinale anterius et posterius* ili prednja i stražnja uzdužna sveza protežu se prednjim i stražnjim stranama trupova kralježaka i IVD. Gornji dio se veže za kvržice *tuberculum pharyngeum ossis occipitalis* i *tuberculum anterius atlantis* dok prema dolje dopire do drugog križnog kralješka i nestaje u pokosnici prednje strane križne kosti. Prednja uzdužna sveza povezana je s trupovima kralježaka a zadebljan je kod intervertebralnih ploča na koje se veže. Ona također učvršćuje intervertebralnu ploču i ograničava prekomjernu retrofleksiju. Stražnja uzdužna sveza smještena je unutar kralježničnog kanala, uz stražnje plohe trupova kralježaka. Gornji dio sveze se veže za prednji rub otvora, *foramen occipitale magnum*, te za stražnju stranu trupa aksisa. Prema dolje dopire do kraja križne kosti. Stražnja uzdužna sveza veže se za intervertebralne ploče i rubove kralježaka i ograničava antefleksiju kralježnice. *Ligamenta flava* ili žute sveze su široke sveze koje spajaju lukove dvaju susjednih kralježaka. Polaze s unutarnje strane luka gornjeg kralješka, a vežu se na vanjsku stranu luka donjeg susjednog kralješka. Naziv su dobile zbog visokog sadržaja elastičnih vlakana zbog kojih sveze poprimaju žutu boju. Najrazvijenije su u prsnom, a najmanje razvijene u vratnom djelu kralježnice. Pri antefleksiji se sveze dodatno napinju i svojom elastičnošću olakšavaju vraćanje kralježnice u uspravan položaj. *Ligg. interspinalia* tanke su sveze koje povezuju šiljaste nastavke dva susjedna kralješka. U uspravnom su položaju interspinalne sveze usmjerene prema naprijed, a napnu se pri pregibanju kralježnice prema naprijed. *Lig. supraspinale* se kao vrpca proteže duž vrhova šiljastih nastavaka, a veže se na stražnji kraj interspinalnih sveza. Kranijalno dopire do sedmog vratnog kralješka gdje prelazi u nihalnu svezu, *lig. nuchae* dok kaudalno dopire do križne kosti. *Lig. nuchae* je široka i tanka vezivna ploča trokutastog oblika, smještena sagitalno u središnjoj liniji. Na nju se hvataju mišići vrata. Razapeta je između šiljastih nastavaka vratnih kralježaka, s kojih se nastavlja na greben,

crista occipitalis externa. Ligg. intertransversaria nalaze se između poprečnih nastavaka susjednih kralješka. Najrazvijeniji su u prsnom djelu kralježnice a u vratnom djelu ponekad mogu i nedostajati. Cruciformni (križni) ligament debela je i čvrsta traka koja veže *dens* i *atlas*. Alarni ligamenti povezuju medijalne dijelove kondila occiputs i stražnje površine densa. Naziva se i kočeci ligament jer ograničava rotaciju densa[3].

1.3. Zglobni sustav vratne kralježnice

Pokreti u pojedinačnim zglobovima između kralježaka su ograničeni, no pokretljivost kralježnice kao cjeline je velika jer se pokreti u pojedinim zglobovima između kralježaka zbrajaju. Gornji cervikalni kompleks čine dva atlantooccipitalna i tri atlantoaksijalna zglobova. Atlanto-occipitalni zglob, *articulatio atlantooccipitalis* jest parni zglob koji povezuje atlas sa zatiljnom kosti. Pokret u ovom zglobovima izvodi se u dvije osi. U sagitalnoj ravnini izvodi laterofleksiju a u frontalnoj ravnini izvodi antefleksiju i retrofleksiju. Pokreti u tom zglobovima smanjeni zbog stegnutih zglobnih sveza te iznose do 20° za pokrete u svim smjerovima. Atlanto-aksijalni zglob, *articulationes atlantoaxialis* sačinjava središnji i lateralni atlanoaksijalni zglob. Središnji zglob tvore prednji luk axisa, dens axisa te sveza *lig. transversum atlantis* dok se lateralni zglob sastoji od *massae lateralis atlantis* i *processus articularis superior axis*. Pokreti u ovom zglobovima su također ograničeni jer je funkcija sveza očuvanje produžene moždine pa su samim time jako zategnute. U donjem cervikalnom kompleksu nalaze se fasetni zglobovi, *articulatio zygapophysiales* te su oni bitan funkcionalni dio vratne kralježnice jer se na njima odvija najveći dio pokreta. Formiraju ih fasete gornjeg i donjeg artikularnog procesusa susjednih kralježaka te tako tvore dorzolateralni dio neuralnog foramena. Zbog svoje gibljivosti fasetni su zglobovi najčešći uzrok boli u vratu nastale nakon trzajne ozljede vrata[3].

1.4. Mišićni sustav vratne kralježnice

Mišićni sustav vratne kralježnice možemo podijeliti u četiri funkcionalne skupine:

-lateralni i duboki mišići s prednje strane vrata- *m. sternocleidomastoideus*, *m. longus capitis*, *m. longus colli*, *mm. scaleni* i *platysma* koja je mimični mišić i opisuje se s mišićima glave.

-subokcipitalni mišići- *m. rectus capitis anterior*, *m. rectus capitis posterior major et minor*, *m. obliquus capitis inferior et superior*, *rectus capitis lateralis*

-*mm. suprahyodei*- *m. stylohyoideus*, *m. mylohyoideus*, *m. geniohyoideus*, *m. digastricus*

-*mm. infrahyodei*- *m. omohyoideus*, *m. thyroideus*, *m. sternothyroideus*, *m. sternohyoideus*

M. sternocleidomasteideus jest najveći vratni mišić. Polazi sa mastoidnog nastavka sljepoočne kosti i lovi se na prsnu i ključnu kost. Jednostranom kontrakcijom mišić nagine glavu na svoju ipsilateralnu stranu dok lice okreće na suprotnu, kontralateralnu stranu. Obostranom kontrakcijom mišić ispravlja glavu i povlači je prema naprijed. Mišić također ima ulogu pomoćnog inspiratora jer vuče medijalni kraj ključne kosti prema gore kad je glava učvršćena. Funkcija *m. longus capitis* je pregibanje i okretanje glave na istu stranu jednostranom kontrakcijom, a obostranom kontrakcijom flektira glavu. *M. longus colli* pregiba vratni dio kralježnice i glavu na svoju stranu. *Mm. scaleni* pri otežanom disanju djeluju kao pomoćni udisači (inspiratori).

M. rectus capitis anterior flektira glavu u atlantookcipitalnom zglobu, *m. rectus capitis lateralis* nagine glavu u stranu. *M. rectus capitis posterior major et minor* eksteniraju glavu i rotiraju lice na ipsilateralnu stranu.

M. stylohyoideus podiže jezičnu kost i povlači je prema natrag. Time podiže ždrijelo i grkljan pa isto tako sudjeluje pri gutanju i govoru. *M. mylohyoideus* spušta donju čeljust kad je uporište na jezičnoj kosti, kad je donja čeljust učvršćena, stražnje niti podižu jezičnu kost, a prednje i srednje niti podižu i napinju dno usne šupljine. Milohioidni mišić jest baza za djelovanje jezičnih mišića i omogućuje pokrete jezika. *M. geniohyoideus* podiže jezičnu kost i povlači je prema naprijed. *M. digastricus* spušta mandibulu/ podiže jezičnu kost.

M. omohyoideus ima dva vretenasta trbuha, *venter superior et inferior* koji su spojeni među trbušnom tetivom. Mišić spušta jezičnu kost i učvršćuje ju. Srednji list vratne fascije jest vezivnim nitima spojen s unutarnjom jugularnom venom te je na taj način omogućeno normalno otjecanje krvi iz glave i vrata. *M. sternothyroideus* spušta štitastu hrskavicu i učvršćuje grkljan, a posredno spušta jezičnu kost. *M. thyrohyoideus* spušta jezičnu kost kad mu je uporište na štitastoj hrskavici, a kad je učvršćena jezična kost podiže grkljan pri govoru i gutanju [3]

2. Trzajna ozljeda vrata

Kod TOV-a dolazi do akceleracijsko – deceleracijskog mehanizma prijenosa sile na vrat. Kao što je već rečeno, nastaje najčešće kao ozljeda uzrokovana sudarom motornih vozila. Kada se sudare dva automobila, pretpostavljamo da se automobil koji je udaren sa stražnje strane (meta) ne giba. Udar uzrokuje naglo ubrzanje udarenog vozila pa tako naslon sjedala dolazi prvo u kontakt zdjelice i križa, zbog čega se sjedalo savija unazad i udaljava se od gornjeg dijela trupa. U takvoj situaciji je naslon sjedala i naslon za glavu niži naspram nepomičnog tijela ispitanika a nagib sjedala unatrag uzrokuje efekt kosine, pa dolazi do vertikalnog pomicanja trupa odmah nakon udara. Ramena se pomiču prema naprijed sve dok nisu u položaju ispred glave dok se vrat isteže unazad. Automobil se tokom kočenja naglo zaustavlja i baca glavu i vrat unatrag, sve dok ne udare u naslon za glavu [4].

Kada vozilo zadobiva udarac sprijeda (sila fleksije), glava putnika se naglo pomiče prema naprijed, a na vrat djeluje hiperfleksijska sila. U tom slučaju dolazi do prekomjernog nategnuća ili pucanja longitudinalnog ligamenta i/ili posteriornog ligamentnog kompleksa. Glava se zatim vraća natrag u ekstenziju. Takva hiperekstenzijska sila uzrokuje longitudinalno istežanje i oštećenje prednjih longitudinalnih ligamenata i živčanih struktura [5].

Postoje razni čimbenici vezani za sudar koji mogu utjecati na prognozu oporavka. To su smjer sudara, brzina vozila kod sudara, pozicija sjedala, korištenje sigurnosnog pojasa, položaj glave i udarac glave o prozor nakon udara.

2.1. Biomehanika cervikalne kralježnice

Funkcije vratne kralježnice možemo podijeliti na statičke i dinamičke i kao takvu je možemo podijeliti na prednju i stražnju cjelinu. Prednji dio vratne kralježnice čine trupovi kralježaka i IVD smješteni između njih te je njena funkcija statička. Stražnja strana kralježnice sastoji se od zglobova koji povezuju nastavke i njena je uloga dinamička. Vratna kralježnica može izvoditi pokret u tri ravnine i šest stupnjeva slobode kretanja a opseg kretnji ovisi o dobi, spolu, načinu života i fizičkoj aktivnosti [5]. Ferlic (1962) je utvrdio da osobe kratkog i debelog vrata te snažne vratne muskulature, imaju manji opseg pokreta od onih dugog i tankog vrata. Nakon proučavanja velikog broja dobnih skupina zaključio je da tijekom razdoblja od 6 desetljeća, od 15-74 godine, prosječno smanjenje opsega pokretljivosti u fleksiji i ekstenziji iznosi do 21%, u lateralnom nagibu 35%, i u rotaciji 20%. Normalne vrijednosti pokretljivosti u fleksiji/ekstenziji za sve dobne skupine iznose $127^{\circ} \pm 19.5^{\circ}$, u lateralnoj fleksiji $73^{\circ} \pm 15.6^{\circ}$ i u rotaciji $142^{\circ} \pm 17.1^{\circ}$ [6].

Mnogi autori dijele vratnu kralježnicu na dva funkcionalna dijela: gornju (C0-C2) i donju (C3-C7).

Glavni pokret u atlantooccipitalnom zglobu jest fleksija glave te fiziološki raspon kretnji iznosi 13° dok se fleksija više od toga vrši u donjem dijelu vratne kralježnice. Fleksiju ograničavaju kontakti odontoida i prednjeg ruba *foramena magna*., te čvrsti kapsularni i nuhalni ligamenti. Ekstenzija glave je moguća do 30°. Ekstenziju ograničavaju kontakti okciputa, stražnjeg luka C1 i spinoznog nastavka C2 s tektorijalnom membranom. Lateralna fleksija u ovome zglobu izvodi se od 7°-30° dok daljnji pokret onemogućuje zglobna čahura i ligamenti. Primarna funkcija zglobnog kompleksa C1-C2 jest rotacija. Rotacija glave pokret je u kojem udruženo sudjeluju donji zglob glave i uvrtnjem cijele vratne kralježnice te je opseg pokreta 180°. Raspon pokreta u atlantoaksijalnom zglobu na lijevu i desnu stranu moguć je do 30°

Od drugog do sedmog vratnog kralješka moguća su četiri pokreta a to su fleksija, lateralna fleksija, ekstenzija i rotacija.

Ove kretnje su moguće zbog dinamičkog segmenta kralježnice koji se sastoji od dva susjedna kralješka, IVD, fasetne i uncovertebralne zglobove te ligamente. Kod svakog naglog pokreta vrata VDS (vertebralni dinamički segment) kompenzira krajnju fazu pokreta. Istraživanjem kojeg su proveli Presatr i Putz dolaze do podataka da je u uzdužnom smjeru amortizacija sile mala, no povećava savijanjem kralježnice prema nazad [7]. Pri iznenadnim trzajima pomak cervikalne kralježnice ne ovisi samo o VDS, nego veliku ulogu ima i njihanje cijelog tijela. Poznato je da pri različitim držanjima tijela najveći dio prijenosa udara trpi vratna kralježnica. Vratni dio kralježnice apsorbira najveći dio sile dok ostatak apsorbiraju gume automobila, unutarnja i vanjska karoserija, naslon za tijelo i glavu te zračni jastuk. Simetralna sila je rijetko kad usmjerena izravno na vratnu kralježnicu, no u tom trenutku rastezanje stražnjih struktura kralježnice kao što su ligamenti i mišići apsorbirati će silu. Isto tako VDS ima sinergijsku ulogu te će u potpunosti kompenzirati ili ublažiti snagu trzaja koliko to anatomske strukture dozvoljavaju [8].

3. Mehanizam nastanka trzajne ozljede vrata

Mehanizam nastanka ozljede jednak je kod male djece i odraslih. Kod djece prvenstveno nastaju na višoj, a kod odraslih na nižoj razini cervikalne kralježnice zbog razlike aspekta fleksijske zakrivljenosti. Na vratnu kralježnicu djeluju četiri vrste sila: fleksijska, ekstenzijska, rotacijska i sila aksijalnog ili uspravnog opterećenja. Najčešće su ozljede nastale fleksijom dok su ozljede nastale uspravnim opterećenjem rijetke. Fleksijska sila sprijeda rijetko uzrokuje kompresijsku ozljedu C1 zbog njegove specifične građe i strukture. Prednja kompresija C1 i C2 kralježaka neće uzrokovati očekivane frakture koje su uobičajene na tijelima nižih vratnih kralježaka. Kompresijske sile na razini C1 i C2 straga češće ozljeđuju pripadajuće zaštitne ligamente, rezultiraju dislokacijom kralježaka i nestabilnošću istih [9,10].

Hiperekstenzijske sile djeluju kompresijom straga, a distrakcijom sprijeda. Zbog sila stražnje kompresije češće dolazi do frakture [11]. Prekomjernim zabacivanjem glave straga sile kompresije vrše snažni pritisak na stražnji luk C1 i C2 i tako uzrokuju frakturu. Frakture stražnjeg luka C1 su stabilne samo ako nisu u kombinaciji s drugim frakturama. Fraktura neuralnog luka C2 naziva se i *Hangmanova fraktura*. Hiperekstenzijske sile također mogu uzrokovati frakturu densa C2 i njegov stražnji pomak ili nagib [12]. Hiperekstenzijske ozljede GCK često su povezane s ozljedama lica a isto je dokazano i kod ozljeda sa zračnim jastukom [13].

Donji segmenti cervikalne kralježnice pri CAD traumi su najizloženiji ozljedama [14]. Jackson (1970) je utvrdio razinu C4/C5 kao područje koje je pod najvećim stresom kod hiperekstenzijskog manevra, a C5/C6 kod hiperfleksijskog. McKenzie i Williams (1971) utvrdili su C5/C6 kao najugroženiji segment stresom. Clemens i Burrow (1972) i suradnici su na kadaverima testirali WI i ustanovili da najviše ozljeda nastaje na C5/C6 i C6/C7 segmentima te da su prisutne ozljede diska na srednjem djelu cervikalne kralježnice, dok ga na gornjem dijelu nisu našli [15].

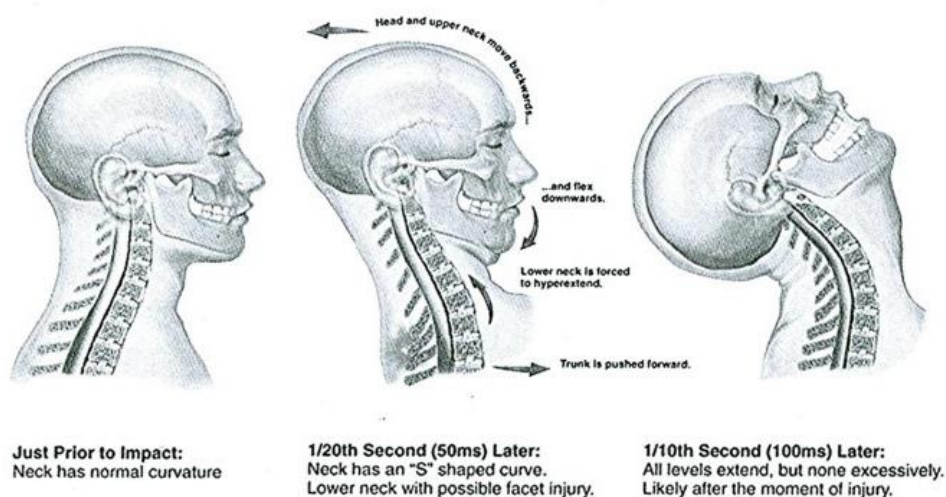
Ozljede uzrokovane ekstenzijskom silom javljaju se češće u donjem dijelu na razini C6 i C7. Kod ozljeda uzrokovanih silama ekstenzije, sile kompresije djeluju straga, a sile distrakcije sprijeda. Javlja se prednje proširenje prostora diska u slučaju rupture PLL. Također avulzijska sila može otkinuti kut tijela kralješka u području insercije PLL. Fasete apofizijalnih zglobova obično se ne dislociraju. Kod klasične hiperekstenzijske ozljede vidljiva je obostrana fraktura parsu te postoji prednje proširenje pripadajućeg prostora diska. Hiperekstenzijske sile ponekad mogu uzrokovati kontuziju moždine s neurološkim simptomima, bez vidljive koštane i ligamentne ozljede. Ovaj se tip ozljede naziva SCIWORA što je kratica eng. „Spinal Cord Injury Without Radiographic Abnormality“, a u prošlosti je nazivan sindrom centralne moždine [16]. Prati ga određeni neurološki deficit donje cervikalne moždine. U slučajevima dovoljno snažne hiperekstenzije uleknuce stražnjih spinalnih ligamenata (lig. flava) može uzrokovati kontuziju i/ili

kompresiju moždine. Ovu ozljedu potvrđuje ili isključuje cervikalna lateralna mijelografija/CT mijelografija. Slika 3.1. prikazuje mehanizam nastanka ozljede pod hiperekstenzijskom silom.

Ozljede lateralnom fleksijom su rijetke izolirane, uglavnom, uglavnom djeluju kombinirano s nekom drugom silom. Sile kompresije djeluju na strani lateralne fleksije, a sile distrakcije na suprotnoj. Lateralna fleksija rezultira kompresijom tijela kralješka, frakturom transverzalnog i ozljedom ligamenata., a na strani distrakcije avulzijom fragmenata. Moguća je i fraktura densa koja rezultira lateralnim nagibom.

Rotacijske ozljede obično su povezane s prednjom (fleksijskom) i stražnjom (ekstenzijskom) silom. Rotacijske sile obično udružene s fleksijom, djelovanjem na određeni apofizijalni zglob, uzrokovat će prednji pomak gornje fasete koja može dodatno iskočiti i uzrokovati blok fasetu. Prednje rotacijske sile sužavaju prostor diska na strani kompresije, a gornji dio tijela kralješka pomiču prema naprijed spram donjeg kralješka. Drugi nalazi koji upozoravaju na prisutnost rotacijske ozljede jest proširenje prostora između stražnjeg korteksa apofizijalnog zgloba i prednjeg korteksa sa vrha baze spinoznog nastavka na razini iznad ozljede. Stražnje rotacijske ozljede rijetko se zapažaju na standardnim RTG snimkama a nalazi su slični onima kod hiperekstenzijske ozljede.

Kompresijske frakture aksijalnim (vertikalnim) opterećenjem rezultira prskanjem (fragmentiranjem) tijela kralješka te se šire u svim smjerovima. Stražnji fragmenti mogu priklještitu moždinu dok prostor oko diska ostaje netaknut.



Slika 3.1. Slikovni prikaz mehanizma trzajne ozljede vrata.

(preuzeto iz: <https://www.tspineandjoint.com/auto-accident/whiplash-injury/>)

3.1. Simptomatologija i klinička slika

U 82% slučajeva glavobolja je simptom TOV-a, kod 65% pacijenata prisutna je bol u vratu, u 45% slučajeva prisutna je parestezija gornjih udova, u 38% slučajeva torakolumbalna bol, a u 15% disfagije. Prisutni mogu biti poremećaji vida, sluha i oštećenja kognitivnih sposobnosti [17].

Prisutni su senzorni, motorički i senzomotorički simptomi. Motorička disfunkcija najčešće se manifestira ograničenim opsegom pokreta u vratnoj kralježnici. Poremećaji motoričkih funkcija najčešći su zbog neopaženih oštećenja mekih struktura [18]. Kada dođe do oštećenja korijena živaca, pacijent osjeća žareću bol na ularnoj strani ruku, a prisutna je i povećana osjetljivost na dodir ili hladnu vodu. U sudarima pri većim brzinama gdje djeluju jače sile može se javiti prolazna ili trajna kvadripareza koja je, ako je prolazna, uzrokovana tranzitornim ispupčenjem lig. flavum ili dislokacijom kralješka. Subluksacija ili distorzija malih zglobova kralježaka uzrokuje reaktivnu napetost mišića i bol. [19]. Senzomotorni simptomi poput gubitka ravnoteže i poremećene bulbomotorike su najizraženiji. Poremećaj ravnoteže najčešći je kod pacijenta s bolovima u vratu. Prisutni mogu biti poremećaj koncentracije i pamćenja, posttraumatski stres i problemi kod spavanja. [20]. Trzajna ozljeda uzrokuje istegnuća sternokleidomastoidnih mišića kao i ostale potporne strukture vrata a pacijenti opisuju simptome poput ukočenosti i smanjene pokretljivosti vrata i glavobolje [19]. Možemo primijetiti da trzajna ozljeda vrata ne djeluje samo u fizičkom obliku na pojedinca . Podaci vezani za mentalno zdravlje osoba s trzajnom ozljedom vrata pokazuju da čak 25% pacijenata pati od nekog oblika posttraumatskog stresa, 30% ih je imalo jednu ili više epizoda depresije a 20% pacijenata pati od općenitog anksioznog poremećaja [21].

4. Liječenje i rehabilitacija

Prognoza liječenja je u pravilu dobra te se većina pacijenata oporavi unutar tri mjeseca. Kod manjeg broja pacijenata liječenje uključuje NSAR skupinu lijekova [22]. Osim analgetika mogu se koristiti mišićni relaksansi kod jakih mišićnih spazama. Stojanović navodi da se nakon traume savjetuje nošenje Schanzovog ovratnika koji sprječava nagle pokrete vrata i nedozvoljene ekscurzije cervikalne kralježnice ali ne dulje od dva tjedna kako muskulatura vrata ne bi atrofirala [5]. Nakon jednog tjedna nošenja ovratnika dolazi do prvih znakova atrofije mišića. Atrofija može biti uzrokovana i kompenzatornim držanjem kojim se pacijent služi kako bi smanjio bol [23]. Verhagen tvrdi kako Schanzov ovratnik nije efikasan u smanjivanju boli izazvanom TOV te čak i produljuje proces rehabilitacije zbog imobilizacije vratne muskulature [24].

Za trzajnu ozljedu vrata nema ciljane terapije već se koriste uobičajene fizioterapijske procedure: elektroterapija (TENS, interferentne i dijadinamske struje, galvanizacija), hidroterapija, magnetoterapija, termoterapija, manualna terapija i kineziterapija. Više od 90% pacijenata nakon takve rehabilitacije pokazuje poboljšanje a ukoliko je ozljeda ozbiljnija i ne može se liječiti spomenutim procedurama, slučaj zahtjeva kirurško liječenje [25].

4.1. Quebeška klasifikacija (Quebec Task Force)

Danas se za trzajne ozljede najčešće koristi klasifikacija skupine autora iz Quebeca koji su opisali obrasce i preporuke za rehabilitaciju za trzajne ozljede vrata. Primjenjuje se od 1995. ali i dan danas predstavlja mjerodavnu klasifikacijsku metodu za sindrome nastale nakon trzajne ozljede vrata. Ona opisuje kliničke simptome koji nastaju posljedično trzajnoj ozljedi vrata te ih dijeli na 5 stupnjeva [26].

Kod nultog stupnja nema vidljivih oštećenja vratnih struktura te pacijent ne primjećuje smetnje i tegobe. Kod prvog stupnja dolazi do istezanja mišića i ligamenata bez ikakvih posljedica. Iako su fasetni zglobovi bili pod opterećenjem kompresijskih sila i rastezanja, ne dolazi do oštećenja. Pacijent sa ovim stupnjem ozljede može osjećati ukočenost vrata i laganu bol, no i kod ovog stupnja nema fizičkih znakova u vidu smanjenog opsega pokreta.

Drugi stupanj podrazumijeva pravo istegnuće kapsula fasetnih zglobova i ligamenata ali ne uključuje dislokacije. Na diskovima se mogu javiti ispupčenja ili izbočenja. Ozljeda boli malo duže vrijeme ali ne ostavlja trajna oštećenja. Javlja se preopterećenost mišića, bez lezija tijela ali su ligamenti zahvaćeni na svojim insercijama. Drugi i treći stupanj su veoma slični pa ih je u nekim slučajevima teško razlikovati. U oba stupnja pacijent se žali na napetost vrata i izraženu bol te se uočava smanjenje opsega pokreta.

Treći stupanj podrazumijeva jače istegnuće i rupturu mišića i/ili ligamentnih struktura vratne kralježnice. Mogući su manji neurološki ispadi i oštećenja cirkulacije a može doći i do hernija diskova. Kod ovog stupnja dolazi do uključenosti simpatičkog plexusa, istegnuća medule, te zahvaćenosti živčanih korjenova [27]. Četvrti stupanj klasifikacije predstavlja stanje u kojem je ugrožena mehanička stabilnost cervikalne kralježnice. Uz oštećenja mekih struktura prisutna je i ozljeda kostiju kralješka. Dolazi do pucanja kapsule zigoapofizealnih zglobova zajedno s istegnućem ligamenata. Česte su lezije diska kao što je potpuna hernijacija diska. Ovaj stupanj obuhvaća sve prethodno navedene lezije s mogućom izravnom kompresijom živaca.

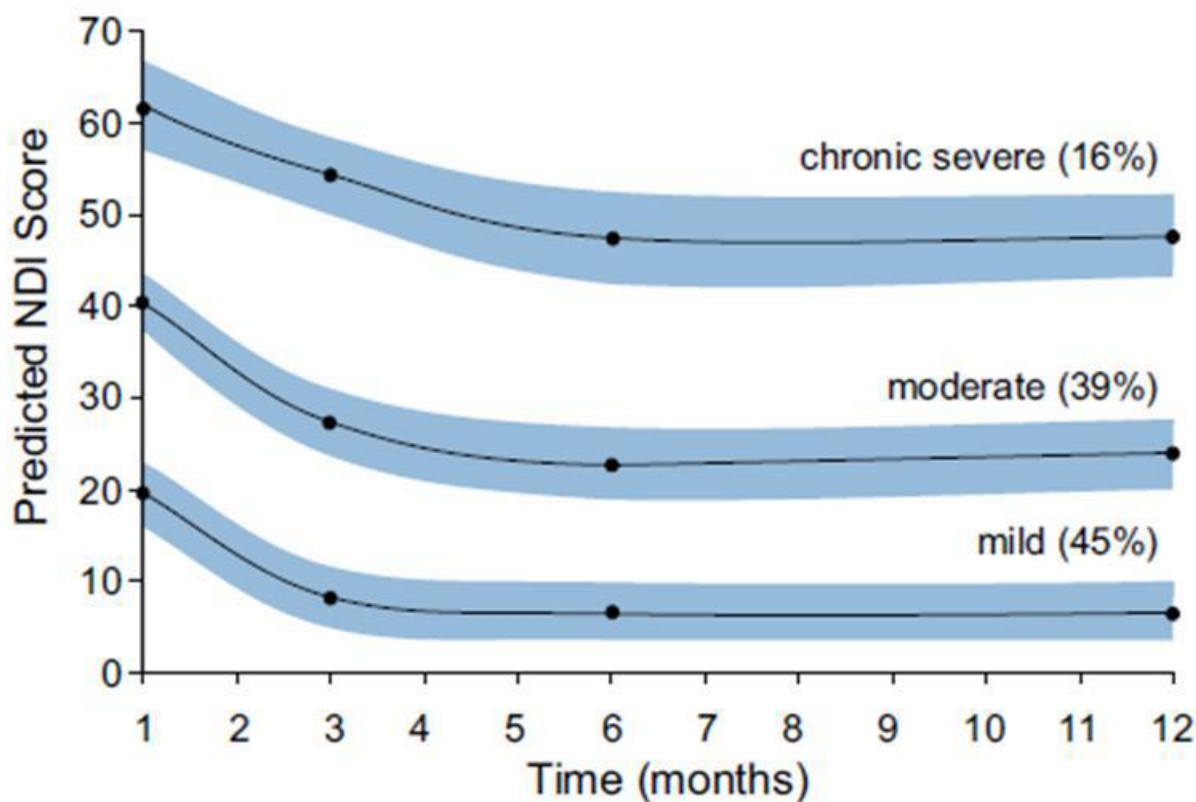
QTF klasifikacija:

- 0 - pozitivna anamneza bez subjektivnih tegoba i kliničkih znakova ozljede
- 1 - ukočen i/ili bolan vrat bez kliničkih znakova ozljede
- 2 – 1 + muskuloskeletni znaci (napetost/spazam paravertebralne muskulature)
- 3 – 1 + 2 + neurološki znaci (smanjeni ili ugašeni refleksi, oslabljena mišićna snaga, ispadi osjeta, trnci u rukama)
- 4 - 2 ili 3 + ozljeda koštanih struktura, mogućnost ozljede krvožilnih nervnih i mišićnih tkiva uključujući i moždinu

4.2. Neck Disability Index

Neck disability indeks (NDI) je upitnik pomoću kojeg određujemo funkcionalnu onesposobljenost vratne kralježnice. Sadrži deset kategorija: intenzitet boli, glavobolja, sposobnost koncentracije, ponašanje tijekom spavanja, sposobnost podizanja kreveta, rada, vožnja automobila, sportske aktivnosti, oblačenje, osobna higijena i navike čitanja. One vrednuju pacijentovo obavljanje svakodnevnih aktivnosti vezane za vratnu kralježnicu ocjenom od 0-5. Pacijent subjektivno ispunjava upitnik, a dobivene rezultate koristimo da procijenimo na koji način i koliko jako bolovi ili ukočenost vrata utječu na pacijentov svakodnevni život, te odredili njegovu onesposobljenost. Ocijene se sumiraju pa maksimalna ocjena iznosi 50. Konačna se ocjena množi sa dva kako bi dobili postotak.

Nakon provedenog istraživanja 2009. godine osmišljeno za regulaciju kliničkih procedura za oporavak nakon TOV, stručnjaci su zaključili da kod ocjene >40% prema NDI, prognoza oporavka je loša, dok se kod ocjene <32% očekuje totalni ili gotovo totalni oporavak [28].

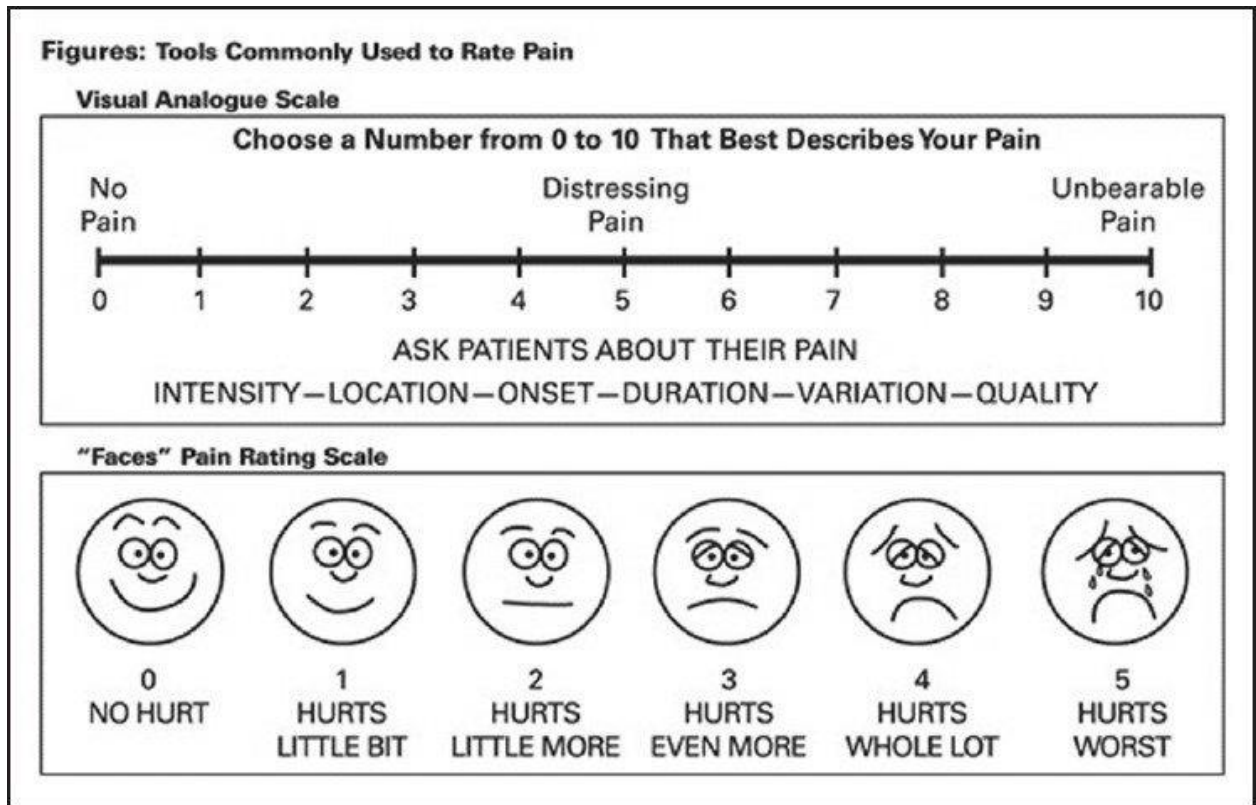


Slika 4.2.1. Prikaz prognoze oporavka nakon trzajne ozljede vrata uz pomoć NDI (preuzeto iz: J. MacDermid, D. Walton, S. Avery, A. Blanchard, E. Etruw, C. McAlpine, et al. Measurement properties of the neck disability index: a systematic review J Orthop Sports Phys Ther, 2009)

Na slici 4.2.1. je prikazan graf iznesen u studiji o korištenju NDI i rehabilitaciji nakon trzajne ozljede. Autor J. MacDermid i suradnici su odredili granice onesposobljenosti: 0-9% nema funkcionalne onesposobljenosti i boli, 10-29% prisutna je blaga bol i onesposobljenost, 30-49 umjerena bol i onesposobljenost, 50-69% jaka bol i onesposobljenost, >70% potpuna funkcionalna onesposobljenost. Graf prikazuje tri linije oporavka. Prva se linija odnosi na dobru prognozu oporavka, gdje je početna bol i onesposobljenost kretala od umjerene ka blagoj i toj je grupi pripadalo 45% ispitanika. Srednja linija označava ispitanike sa jakim do umjerenom razinom boli i onesposobljenosti, gdje su se ispitanici do neke razine oporavili, ali je i nakon jedne godine ostala određena razina onesposobljenosti i toj je grupi pripadalo 39% ukupnih ispitanika. Treća linija prikazuje pacijente sa jakim inicijalnim bolovima, gdje je oporavak loš s visokom razinom onesposobljenosti i nakon jedne godine i toj je grupi pripadalo 16% ispitanika [28].

4.3. VAS skala

Vizualno – analogna skala boli (VAS) jest skala s vrijednostima na punoj liniji od deset jedinica na kojoj ispitanik subjektivno predočava razinu boli od 0- nema boli, do 10-najveća bol (slika 4.3.1.) Treba imati na umu da je bol osobni doživljaj i svatko ga doživljava na svoj način. VAS skala ima visok stupanj razlučivosti i jedan je od najupotrebljavanijih jednodimenzionalnih skala boli u bolničkoj praksi [29].



Slika 4.3.1. Prikaz VAS skale boli

(preuzeto iz: https://www.researchgate.net/figure/Visual-analogue-scale-VAS-for-assessment-of-childrens-pain-perception_fig1_259499877)

4.4. Test za procjenu funkcije

Lanser te Verhagen i suradnici opisali su test za procjenu koordinacije koji može biti korišten za procjenu mišićne stabilnosti cervikalne kralježnice. Pacijent prilikom izvođenja testa leži na leđima, a fizioterapeut vrši lagani pritisak na vrat u ventralnom smjeru, a od pacijenta se traži da pruža otpor pritisku. Test je pozitivan kada nema lokalne reakcije cervikalnih mišića. Verhagen i sur. proveli su istraživanje koje je pokazalo je da pacijenti koji imaju posljedice trzajne ozljede češće imaju pozitivan rezultat nego zdravi pojedinci [30].

4.5. Akutna faza nakon trzajne ozljede

Na početku je važno provesti detaljan pregled kralježnice i neurološki pregled kako bi detektirali simptome. Akutna faza nastaje odmah nakon ozljede i može potrajati dva do tri mjeseca, a ako se simptomi nastave, započinje razvoj kronične faze. Za pacijenta je važno da zdravstveni suradnici svih disciplina koji su uključeni u rehabilitaciju primjenjuju iste protokole te da se daju nedvosmislene informacije i savjeti. Suradnja multidisciplinarnog tima je važna i treba se postići jasan dogovor kako bi tijekom oporavka bio brži i učinkovitiji [31].

Pacijenti se unutar prva 2-3 mjeseca najviše žale na povećanu osjetljivost na dodir i smanjenu pokretljivost. Mnoge su studije pokazale da kod određenog broja pacijenata može doći do spontanog oporavka unutar 2-3 mjeseca [32]. U akutnoj se fazi većini pacijenata postavlja ovratnik. Mnogi smatraju da je imobilizacija u ranoj fazi važna, no istraživanja koja su sprovedli Bonk i suradnici ukazuju na prednosti rane mobilizacije nakon trzajne ozljede. Ispitanike su podijelili u dvije grupe. Jedna je grupa koristila ovratnike dok je druga grupa provodila mobilizacijske vježbe. Ispitanici su svakog tjedna bilježili razinu boli pomoću VAS skale. Cijeli proces je trajao šest tjedana. Grupa ispitanika koja je provodila mobilizacijske vježbe pokazala je mnogo bolje rezultate od grupe koja je koristila ovratnike i izbjegavala bilo kakve napore. Iako još uvijek ne postoji dovoljan broj dokaza o pozitivnom učinku rane mobilizacije, postoje jasni dokazi kako su vježbanje i aktivnost učinkovitiji od izbjegavanja aktivnosti i korištenja ovratnika u ranoj fazi [33].

Kratka verbalna komunikacija pokazala se učinkovitom na tijekom rehabilitacije, smanjen intenzitet boli i pokretljivost pacijenata u akutnoj fazi. Nekoliko studija su istraživale vrste edukacije i savjetovanja pacijenta kako aktivno sudjelovati u rehabilitaciji nakon trzajne ozljede. Jull i suradnici su u istraživanju iz 2012. zaključili da ispitanici koji su koristili edukacijski video koji je fokusiran na ranoj aktivaciji vratne kralježnice, imali znatno manje simptome trzajne ozljede vrata nakon 24 tjedna praćenja, no to je poboljšanje stagniralo nakon 52 tjedna [34]. Osnova rane rehabilitacije TOV mora biti edukacija pacijenta te informiranje o prirodi ozljede, o posljedicama koje ozljeda nosi glede funkcionalnih sposobnosti, savjeti kako se nositi sa problemom te informirati pacijenata na važnost vođenja aktivnog i zdravog načina života.

Lamb i sur. su 2012. proveli istraživanje gdje je ukupno sudjelovalo 3,851 ispitanika. Ispitanici su bili podijeljeni u dvije grupe. Jedna je grupa prošla šest terapijskih tretmana za trzajnu ozljedu vrata, dok je druga grupa imala jedan edukacijski sastanak sa fizioterapeutom, na kojem su im date informacije o zdravstvenom stanju i preporuke za aktivno sudjelovanje u rehabilitaciji provođenjem vježbi kod kuće. Kao mjerni instrument koristio se NDI. Istraživanje je pokazalo da je prva grupa ostvarila malo bolje rezultate ali ne postoji statistički značajne razlike NDI indeksa

dviju grupa. Uzevši u obzir troškove liječenja i druge parametre s gotovo jednakim rezultatima, edukacija sa preporukom vježbi treba biti smjernica u rehabilitaciji trzajne ozljede vrata [35].

Nije u potpunosti definirano da li su neke specifične vježbe djelotvornije od drugih tako da je potrebno provesti dodatna istraživanja kako bi osigurali pacijentu kvalitetniju i optimalniju rehabilitaciju. Vježbe koje se koriste u ranoj fazi rehabilitacije su vježbe snage i povećanja opsega pokreta, aktivno i pasivno razgibavanje vratnog djela kralježnice, vježbe po McKenzie konceptu te posturalne vježbe. U ovome ću radu prikazati provedena istraživanja o utjecaju i učinkovitošću vježbi kao što su vježbe snage i motorike, opsega pokreta, McKenzie i posturalne vježbe. Kvaliteta dokaza je umjerena zbog nedovoljnog broja ispitanika te studija općenito.

Soderlund i suradnici proveli su istraživanje gdje su uspoređivali razne programe vježbi za vježbanje kod kuće. Zaključili su da su u ranom pristupu liječenja, pored edukacijskog programa koji uključuje samoaktivaciju i relaksaciju, vježbe snage i opsega pokreta za ramena i vrat daju najbolje rezultate, posebice ako se koristi svakodnevno [36]. U studiji koju su proveli Rosenfeld i suradnici, došli su do saznanja da aktivan pristup pacijenta u ranoj rehabilitaciji, uz vježbe mobilnosti sa postupnim povećanjem opsega pokreta te ponavljanjem vježbe deset puta u svim smjerovima svakih sat vremena, značajno smanjuje intenzitet boli i ubrzava povratak punog opsega pokreta. Ova se vježba daje pacijentima kao domaća zadaća da ih se potakne na aktivno sudjelovanje u rehabilitaciji [37].

Kako navode Borchgrevink i suradnici u istraživanju iz 1998. gdje se istraživao aktivan pristup trzajnoj ozljedi, potvrđeno je da takav pristup donosi bolje rezultate. Istraživanje je obuhvaćalo dvije grupe ispitanika. Prva skupina je i nakon ozljede nastavilo sa svakodnevnim aktivnostima (odlazak na posao, u kupovinu), dok je druga skupina koristila meke ovratnike i ostajala kod kuće mirovati. Nakon 24 tjedna pacijenti iz obje grupa su pregledani i zaključeno je da pacijenti koji su nastavili sa aktivnostima nakon nesreće imaju puno bolje rezultate, smanjen intenzitet boli i manju zakočenost vrata [38].

4.6. Kronična faza nakon trzajne ozljede

Ukoliko se akutna faza nakon trzajne ozljede ne tretira na vrijeme ili rehabilitacija nije učinkovita, ona prelazi u kroničnu fazu. Prakticiranje biheviornalne terapije kao jednog od rehabilitacijskih modaliteta, pokazala se učinkovitom kod smanjene jačine boli pacijenata, posebice prilikom izvođenja zahtjevnijih aktivnosti. Funkcionalna biheviornalna analiza može se koristiti kao pomoćno sredstvo u izradi optimalnog plana i programa rehabilitacije nakon trzajne ozljede[39]. U kroničnoj fazi ne smijemo zanemariti psihološko stanje pacijenta jer pacijenti koji razvijaju kronicitet simptoma nakon nesreće i nakon dugotrajnog bezuspješnog liječenja, često gube

optimizam i volju za rehabilitacijom. Kod takvog pacijenta predviđajući faktor za nastanak trajne onesposobljenosti jest količina volje, želje i vjere da je u mogućnosti obaviti neki zadatak [40]. Broj studija koji se bavio vježbama u kroničnoj fazi je manji od broja studija koje su se bavile akutnom fazom.

Redovita tjelovježba ima pozitivne učinke kod smanjenja boli, bilo da je u sklopu rehabilitacije ili rekreativno. Kineziterapija je ne invazivna metoda koja je mnogo učinkovita kod pacijenata s kroničnim problemima u vratu no zbog manjeg broja obavljenih studija na tu tematiku, nije još jasno koja je vježba djelotvornija u odnosu na drugu. Kao i u akutnoj fazi, pristup liječenju proizlazi iz multidisciplinarnog pristupa jer daje najbolje rezultate u rehabilitaciji. Savjet zdravstvenim djelatnicima je da evidentiraju dobivene rezultate rehabilitacije, te da se sa tretmanom nastavlja samo kod pacijenata koji pokazuju vidljiv napredak i poboljšanje. Za pacijente kod kojih tijekom oporavka stagnira i stanje ostaje nepromjenjivo, preporuča se detaljnim pretragama utvrditi koji razlozi (psihološki, ekonomski) utječu i otežavaju tijekom rehabilitacije.

5. Fizioterapijske procedure

Trzajnu ozljedu vrata možemo opisati kao zdravstveno stanje sa veoma sporim oporavkom a većina oporavka uzima mjesto unutar tri mjeseca nakon ozljede [41]. Postupak rehabilitacije ovisi o tome da li je slučaj u akutnoj ili kroničnoj fazi. Trenutne smjernice za rehabilitaciju ovakvih stanja odredile su vremenski period od 0-12 tjedana koji opisuje akutnu fazu i 12 tjedana nadalje za kroničnu fazu. Fizikalna i medikamentozna terapija imaju jednaku ulogu, a to je da obje tretiraju simptome bolesti ili ozljede. Ako pacijent navodi bolnost u području vrata, fizioterapeut primjenjuje terapiju za smanjenje boli. Svakom pacijentu treba pristupiti individualno.

5.1. Kineziterapija

Kineziterapija je terapija koja uključuje pokret i aktivno sudjelovanje pacijenta. Jedan je od najvažnijih modela liječenja i može se primijeniti u skoro svim područjima medicinske rehabilitacije. Cilj kineziterapije je obnoviti i ojačati zahvaćeno tkivo, unaprijediti oštećene funkcije kretanja, i prevenirati daljnje ozljede. Fizioterapija pokretom također ima pozitivan učinak na povećanje opsega pokreta, mišićnu snagu, izdržljivost i koordinaciju. Trenutne kliničke smjernice podržavaju provođenje kineziterapije kao dio rehabilitacije. U ranoj fazi liječenja izometričke vježbe te vježbe istezanja i relaksacije zauzimaju važno mjesto.

Pri izvođenju izometričkih vježbi dolazi do kontrakcije mišića, ali se dužina mišića ne mijenja. Provede se u ranoj fazi jer ne preopterećuju zglobne strukture, a povećavaju tonus i snagu mišića statičkom kontrakcijom. BRIME (eng. Brief repetitive isometric exercise) je model vježbanja u kojem pacijent voljno izvodi kontrakciju mišića u trajanju od 5-15 sekundi. Nakon kontrakcije slijedi dvostruko duži odmor. Vježbe se izvode u serijama od 5-10 ponavljanja. Broj ponavljanja ovisi o mogućnostima pacijenta te ga je potrebno prilagoditi fazi rehabilitacije. Preporučuju se izvoditi dva do tri puta dnevno [42].

Vježbe istezanja najučinkovitije su pri smanjenom opsegu pokreta. Kod statičkih vježbi istezanja pacijent zauzima određenu poziciju u kojoj se isteže do granice boli i zadržava od 20 sekundi do nekoliko minuta. Koristi se stalna sila koja pasivno mobilizira i isteže zglobne strukture. Zadatak fizioterapeuta je istegnuti segment do krajnje točke istezanja i još malo iznad te točke. Vježbe se izvode uz veliku opreznost radi prevencije nastanka ozljede. Vježbe se izvode svaki put prije i nakon provođenja terapije. Opseg pokreta bi se trebao povećati za minimalno pet stupnjeva da bismo mogli reći da stanje pacijenta ide ka boljem [42].

Trakcija je pasivna kineziterapijska u kojoj se trakcijskom silom rasterećuju zglobna tijela, mišići i ostale strukture. Izvođenjem trakcije povećavamo intervertebralne prostore i time

smanjujemo napetost paravertebralne muskulature. Tijelo mora biti postavljeno u ravan položaj, bilo da se izvodi u stojećem ili ležećem položaju. Proces ne smije trajati predugo jer se povećavanjem intervertebralnih prostora povećava i obujam intervertebralnih diskova [43].

5.2. Elektroterapija

TENS ili transkutana električna nervna stimulacija neinvazivna metoda koja ima učinak analgezije kod pacijenata s raznim akutnim i kroničkim neurološkim i mišićno koštanim bolestima. Anode su označene crvenom bojom a katode crnom bojom. Elektrode se mogu postaviti na više načina: transkutano, perkutano, spinalnointraduralno, intraneuralno i spinalnoepiduralno. Anoda se postavlja distalno od katode kako bi omogućili nesmetan prolaz podražaja ka središnjem živčanom sustavu. Elektrode moraju biti prilijepljene cijelom površinom na kožu zbog dobre provodljivosti i postavljaju se na mjesto najjače boli. Fizioterapeut treba paziti na područja oštećene kože i kožna oboljenja i nikako lijepiti elektrode na te regije. Prije postavljanja TENS-a treba obratiti pozornost na prisutnost epilepsije, pacemakera, trudnoću i problema sa srcem [44].

Dijadinamske struje (DDS) su niskofrekventne punovalne ili poluvalne sinusoidne struje frekvencija od 50 do 100 Hz. Postoji četiri tipa DDS-a koje koristimo u rehabilitaciji. Prvi tip DDS-a ima frekvenciju od 100 Hz-a. Stvara vibracije i osjećaj bockanja kod pacijenta. Drugi tip struje ima frekvenciju od 50 Hz-a i pacijent osjeća nešto jače bockanje i vibracije. Treći tip je kombinacija prvog i drugog tipa i oni se međusobno izmjenjuju. Četvrti tip je struja kombinirana s galvanizacijom i on ima najčešću primjenu u terapiji. Dijadinamske struje imaju analgetsko djelovanje, koristi se za zarastanje i cijeljenje tkiva te za jačanje mišićne kontrakcije. Primjenjuje se pomoću pozitivnih i negativnih elektroda koje se lijepe na površinu kože. Pozitivna elektroda ima terapijski učinak dok negativna elektroda ima podražujući učinak. Kontraindicirane su kod svježih prijeloma, infekcija i kod trudnica [42].

Terapija UZV-om ima dubinsko i toplinsko djelovanje na regiju na kojoj se primjenjuje pa se iz tog razloga koristi kod liječenja smanjene pokretljivosti, te boli koja nastaje zbog disfunkcije mekih struktura. UZV povećava temperaturu tkiva na koje djeluje što rezultira dilatacijom krvnih žila, bržom provodljivošću živčanih impulsa i boljom mikrocirkulacijom. Predviđeno trajanje terapije je od 5-10 minuta. U terapiji se frekvencija od 800-1000 kHz-a pokazala najprikladnijom. Primjenjuje se kod kronične boli, disfunkcije mekih tkiva, zglobnih kontraktura, te kod spazma mišića. Treba paziti na jačinu zagrijavanja kako se ne bi oštetila okolna tkiva [42].

5.3. Termoterapija

Termoterapija je vrsta terapije kod koje se primjenjuje toplina. Provodi se putem zračenja (radijacija), infracrvenim i sunčevim zrakama ili prenošenjem topline preko vode, peloida ili parafina. Terapija koja koristi hladnoću putem ledenih obloga, zraka ili leda kako bi postignula učinak naziva se krioterapija. Dijelimo je na površinsku i duboku. Kada je pacijent u akutnoj fazi, radije koristimo površinsku jer duboka može izazvati egzacerbacije radikularne boli [45]. Termoterapija se najčešće primjenjuje prije samog tretmana kao priprema u kombinaciji sa još nekom procedurama.

Parafin je vosak sa visokim toplinskim kapacitetom, drugim riječima može apsorbirati veliku količinu topline i isto tako je prenašati na zahvaćenu regiju na tijelu. Kod trzajne ozljede vrata se primjenjuje u obliku parafinskih obloga. Svojim toplinskim djelovanjem povećava mobilnost vrata i opušta paravertebralnu muskulaturu. Otvorene rane i infekcije na koži su kontraindicirane primjenjivanjem termoterapije parafinom.

Krioterapija je terapija koja koristi hladnoću da bi postigla terapijski učinak. Kod trzajne ozljede vrata aplicira se pomoću hladnih obloga. Najčešće se koristi u početnoj fazi rehabilitacije jer ima analgetski učinak koji započinje od jedne do dvije minute nakon početka tretmana. Pacijent u početku primjene osjeća neugodnu hladnoću, nakon toga laganu bol pa utruće tretiranog dijela. Indicirana je kod akutne i kronične faze trzajne ozljede kao i kod spazama i oteklih zglobova [44].

5.4. Smjernice prema Hrvatskoj komori fizioterapeuta

Hrvatska komora fizioterapeuta formirala je opće smjernice za evaluaciju i fizikalnu terapiju nakon TOV-a. Smjernice obuhvaćaju dijagnostički postupak te fizioterapeutski tretman. Jedno od najistaknutijih upozorenja jest kako bol treba liječiti upotrebom nesteroidnih protuupalnih lijekova. Pacijentu se savjetuje mijenjanje svakodnevnih aktivnosti i da bude svakodnevno aktivan, a ne samo mirovati. Korištenje ovratnika preporuča se samo prvih tjedan dana nakon nastanka ozljede i savjetuje se da pacijent ne izvodi pasivne pokrete vrata.

HKF trzajnu ozljedu dijeli u četiri stupnja. U prvom se stupnju javljaju samo bolni simptomi u području vrata, u drugom se stupnju uz vratne simptome javljaju i koštano mišićni znakovi, u trećem stupnju se uz prethodna dva simptoma javljaju i neurološki znakovi a u četvrtom je javljaju dislokacije i frakture. Ukoliko se radi od prvom i drugom stupnju, fizioterapeut na osnovi uzete anamneze i od prikupljenih informacija koje je dao liječnik piše dokumentaciju. Tamo navodi prirodu, trajanje i intenzitet problema, detaljne informacije o uzročnoj nesreći koja se dogodila, funkcionalnu sposobnost, aktivnost i sudjelovanje. Zatim slijedi fizikalni pregled gdje fizioterapeut promatra posturu pacijenta, raspon aktivnih pokreta u vratu i ramenima,

propriocepciju i mišićni tonus. Zatim slijedi analiza zdravstvenih problema nastali vezano uz trzajnu ozljedu, vrijeme prošlo od nesreće, te da li je oporavak odgođen ili normalan. Ukoliko funkcionalna sposobnost, aktivnost i sudjelovanje ne rastu ili blago rastu, a prognostički faktori ometaju oporavak, tada govorimo o odgođenom oporavku. Ukoliko fizioterapeut smatra da svojim radom može pozitivno utjecati na stanje pacijenta, tada slijedi plan terapije. Plan terapije ovisi o tome da li je tijek oporavaka uredan ili odgođen iz određenih razloga. Ukoliko je odgođen, primarni ciljevi su utjecanje na čimbenike krive za slabo napredovanje i poboljšanje nošenja s problemima nastalim zbog trzajne ozljede. Ako je oporavak normalnog tijeka, cilj mu je poboljšanje funkcionalnosti i povećanje razine aktivnosti i sudjelovanja [30].

Prema Hrvatskoj Komori Fizioterapeuta, fizioterapijski tretman je podijeljen u šest faza. Prva faza od 0-4 dana gdje su glavni ciljevi facilitirati normalan obrazac pokreta bez izazivanja bolnosti te educirati pacijenta o posljedicama i kontraindikacijama trzajne ozljede. Druga faza traje od 4 dana do 3 tjedna a ciljevi su poboljšati funkcionalnost i povratak pacijenta svakodnevnim aktivnostima. Treća faza je 3 do 6 tjedana i plan terapije ovisi o tome da li je tok oporavka normalan. Ako oporavak teče uredno, uz ciljeve iz prijašnjih faza, cilj terapije je povećati razinu aktivnosti. Ukoliko oporavak nije uredan, ciljeve trebamo usmjeriti na poboljšanje strategije nošenja s uzrokom problema te povećati razinu i opseg aktivnosti. Četvrta faza traje od 6 tjedana do 3 mjeseca a peta i šesta faza od tri mjeseca na dalje. Ciljevi ovih faza također ovise o napretku oporavka i da li je uredan. Intervencije koje provodi fizioterapeut uključuju edukaciju pacijenta, terapija temeljena na bihevioralnim principima te vježbe za poboljšanje određenih funkcija i aktivnosti. Nakon provedene terapije slijedi evaluacija oporavka kojom vidimo koliko je liječenje bilo uspješno [30].

6. Prikaz slučaja

Pacijentica B.F. rođena 07.04.1980. sudjelovala je 19.04. 2014. u prometnoj nesreći kao vozač osobnog vozila. Drugi osobni automobil udario je u vrata njenog vozila te se osoba B.F. žali na bolove u vratu, lijevoj lopatici i lijevom ramenu. Iz nalaza je vidljivo da traume glave i ostalih lokalizacija nije bilo. Uz nalaze fizijatra, neurologa i neurokirurga pacijentica je u dva navrata odradila po 10x AFT te kroz iduće godine periodično ponavlja terapije AFT. Tegobe perzistiraju i nakon više godina. Subjektivno osjeća još uvijek povremene tegobe poput bolova u vratu, trnce u lijevoj ruci i šaci.

6.1. Kronološki prikaz

19.04.2014. Prvi pregled pacijenta obavljen je u hitnoj kirurškoj ambulanti nakon dolaska sa kolima HMP. Klinička slika kod dolaska je bila bolnost u vratu, lijevoj lopatici i lijevom ramenu. Obavljen je RTG, a opis radiologa negira postojanje frakture vratnih kralježaka, lijevog ramena i lijeve lopatice. Prikaz vratne kralježnice prikazuje trupove kralježaka uredne visine. Kirurg preporučuje Schanzov ovratnik, elevaciju ruke, mirovanje, hladne obloge, analgetike p.p. i kontrolu za 3 dana kod LOM.

25.04.2014. Pacijentica dolazi u hitnu kiruršku ambulantu zbog perzistiranja tegoba u vidu glavobolji, mučnina i vrtoglavica. Bolovi u vratu skroz prisutni te trnci u rukama, pogotovo u lijevoj. Preporuka kirurga Schanzov ovratnik još 3 dana a nakon toga razgibavanje vrata. Pacijentica se upućuje fizijatru i neurologu.

28.04.2014. Pregled fizijatra. Pacijentica navodi iste tegobe. Prema nalazu specijaliste kretnje u vratnoj kralježnici limitirane za polovinu opsega pokreta i bolne. Ordinira se mirovanje, analgetici i miorelaksansi p.p. te kontrola za 7 dana.

05.05.2014. Kontrola fizijatra – kretnje u vratnoj kralježnici slobodnije, ali nepotpune, disestezijska dermatoma C4 lijevo, GMS (gruba motorna snaga) lijeve šake reducirana. Pacijentica se upućuje na EMNG gornjih ekstremiteta. Nastavlja se 10x AFT

21.05.2014. Pregled neurologa. Neurološki nalaz uredan. Preporuka uz EMNG gornjih ekstremiteta učiniti i MR vratne kralježnice ako se bolovi ne smire.

05.06.2014. MR vratne kralježnice – vidi se dekstrokonveksna skolioza trupova kralježaka uz alordozu s naznačenom kifozacijom od C2 do C5. Vide se početni znaci degeneracije i.v. diskova. U visini C3-C4 vidljiva je protruzija i.v. diska koja prominira u spinalni kanal za oko 3 mm, blago se utiskuje prema vratnoj meduli koja je bez vidljivih znakova kompresivne mijelopatije. U visini

C6-C7 vidljiva je manja dorzomedijalna protruzija i.v. diska koja prominira u spinalni kanal za oko 2 mm bez znakova kompresivne mijelopatije.

17.06.2014. EMNG gornjih ekstremiteta-u mišićima lijeve šake nalazi se blaža kronična neuralna lezija te početna u obje nadlaktice. Neurografska analiza je uredna. Nalaz govori za blažu kroničnu radikularnu leziju C8 lijevo, te osjetnu radikulopatiju C5 i C6 lijevo.

20.06.2014. Kontrola fizijatra-test istezanja pl. brachialis lijevo pozitivan. Još 10x AFT. Pregled neurokirurga.

16.07.2014. Pregled neurokirurga- nije indicirano op. Liječenje. Th konzervativna

23.07.2014. Kontrola kirurga-preporuka za nastavak fizikalne terapije

28.04.2015. Kontrola fizijatra-10x AFT. Terapija: periodičko provođenje AFT

10.03.2016. Kontrola fizijatra-bolovi u vratu sa širenjem u lijevu ruku uz trnce u lijevoj ruci, ispadanje predmeta iz lijeve šake. Kretnje u vratnoj kralježnici bolne. Test istezanja pl. brachialis lijevo pozitivan, GMS lijeve šake reducirana- Disestezija dermatoma C5-C6 lijevo. Terapija: 10X AFT

30.05.2016. Kontrola neurologa- bolovi u vratu koji se šire u lijevo rame i lijevu ruku. Preporuča se mirovanje uz analgetsku terapiju, Brufen 600, p.p. dodati Tramal 50mg te Normabel 5mg. Po smirivanju bolne faze pregled fizijatra. Kontrolni MR vratne kralježnice

23.06.2016. MR vratne kralježnice-blaga protruzija i.v. diskova od C3 do C6. Bez znakova radikularne afekcije.

05.07.2016. Kontrola fizijatra- Pacijentica se vodi pd dg. M53.0 Cervikokranijalni sindrom. Test istezanja pl. brachialis lijevo pozitivan, GMS lijeve šake reducirana. Terapija: 12X AFT

22.07.2016. Kontrola fizijatra - nastavak naučenih vježbi kod kuće.

18.11.2016. Kontrolni EMNG gornjih ekstremiteta – umjerena kronična radikularna lezija C7-C8 lijevo

6.2. Rezultati provedenih dijagnostičkih pretraga

Zbog ozbiljnosti prikazanog slučaja kod pacijentice je učinjeno više dijagnostičkih pretraga kako bi se u potpunosti i sa sigurnošću utvrdila nastala ozljeda. Provedene pretrage su RTG koji se radi svim pacijentima kod kojih postoji sumnja na trzajnu ozljedu vrata. Pacijentici je dodatno napravljen MR vratne kralježnice. MR je inicijalno napravljen mjesec i pol nakon automobilske nesreće te kontrolni MR 2 godine nakon prometne nesreće. Rađen je EMNG gornjih ekstremiteta radi slabosti motoričke funkcije lijeve ruke te oslabljenog osjeta. Nalaz govori za blažu kroničnu radikularnu leziju C8 lijevo, te osjetnu radikulopatiju C5 i C6 lijevo. EMNG je ponovljen 1,5

godinu nakon automobilske nesreće i nalaz govori u prilog umjerenoj kroničnoj radikularnoj leziji C7-C8 lijevo.

6.3. Ciljevi provođenja terapije

Ciljevi fizikalne i medikamentozne terapije kod pacijentice bili su prestanak bolova, ponovno uspostavljanje funkcije, smanjenje onesposobljenosti uzrokovanih nastalom ozljedom te vraćanje na stanje prije ozljede. Primarni cilj bio je smanjenje bolnosti cervikalne kralježnice i ramenog obruča lijeve ruke te smanjenje osjećaja dizestezija, a zatim vraćanje mišićne snage lijeve ruke te povratak svakodnevnim aktivnostima.

6.4. Provedena terapija

6.4.1. Fizikalna terapija

Pacijentica je odmah nakon prvog pregleda (19. 04. 2014.) počela nositi meki Schantzov ovratnik, te joj je preporučeno mirovanje. Tri tjedana kasnije počinje s aktivnom fizikalnom terapijom. Propisane su joj 10x AFT u periodu od mjesec dana. Osim toga propisani su miorelaksansi i analgetici. 5 tjedana kasnije pacijentica dobiva još 10x AFT. Kirurg također preporuča provođenje fizikalne terapije i konzervativno liječenje.

AFT se periodički provodi kroz 2015. i 2016. godinu zbog prisutnih bolova i slabosti u lijevoj ruci. Pacijentici se preporučuje provođenje naučenih vježbi kod kuće.

Trenutno je kod pacijentice prisutna povremena slabost lijeve ruke i umjerena kronična radikularna lezija C7-C8 lijevo.

Terapija je pokazala dobre rezultate te je pacijent uspješno rehabilitiran s obzirom na svoje stanje.

6.4.2. Medikamentozna terapija

Pacijentica je po potrebi koristila medikamentoznu terapiju. Od prvog pregleda u hitnoj kirurškoj ambulanti preporučeni su joj analgetici po potrebi. U kasnijoj fazi fizijatar preporučuje miorelaksanse radi opuštanja napete paravertebralne muskulature, NSAR radi smanjenja bolova, a neurolog preporuča Brufen 600, Tramal 50mg i Normabel 5mg.

Pacijentica do danas povremeno uzima analgetike po potrebi.

6.5. Ishod fizioterapijske intervencije

Pacijentici je pristupljeno individualno i multidisciplinarno. Pacijenticu su pregledali fizijatar, neurolog te neurokirurg koji su se složili da je fizikalna terapija bila njegova najbolja opcija uz podršku medikamentozne terapije u egzacerbacijama. Pacijentica je u više navrata ponavljala propisanu fizikalnu terapiju uz druge fizioterapeutske postupke kao što je aktivno izvođenje vježbi kod kuće. Fizikalna terapija je bila dobar odabir za ovu pacijenticu jer je postigla željene rezultate.

7. Zaključak

Trzajna ozljeda vrata jedna je od najčešćih ozljeda lokomotornog sustava današnjice te je uglavnom povezujemo s automobilskim nesrećama. Trzajni manevar je kretnja kod kojeg ne dolazi do ozljeda ligamentnih struktura dok „prava“ trzajna ozljeda uključuje ozljedu vratne kralježnice i leziju ligamenata i mekih struktura. Na vratnu kralježnicu mogu djelovati četiri vrste sila a to su: fleksijska, ekstenzijska, rotacijska i sila aksijalnog opterećenja. Postoje dvije vrste sudara koji uzrokuju trzajnu ozljedu vrata: kada je vozilo udareno sa stražnje strane te se glava vozača trzajem pomiče nazad, dok vrat odlazi u hiperekstenziju uzrokovanu akceleracijskom silom, nakon čega se glava vraća u kompenzatornu fleksiju zbog usporavanja. Drugi način je kada putnik zadobiva udarac s prednje strane vozila. Glava se tada naglo pomiče prema naprijed a vrat odlazi u hiperfleksiju i glava se zbog usporavanja vozila ponovo vraća u ekstenziju. Javljaju se senzorni, motorički i senzomotorički simptomi. Motorička disfunkcija najčešće je obilježena ograničenim opsegom pokreta u vratnoj kralježnici. Simptomi koje pacijenti najčešće navode nakon trzajne ozljede vrata su bol u vratu, glavobolje, vrtoglavica te neurološki ispadi poput žarenja u rukama ili poremećaj osjeta. Akutna faza nastaje odmah nakon ozljede i može potrajati dva do tri mjeseca, a ako se simptomi nastave, započinje razvoj kronične faze. Vježbe koje se koriste u ranoj fazi rehabilitacije su vježbe snage i povećanja opsega pokreta, aktivno i pasivno razgibavanje vratnog djela kralježnice, vježbe po McKenzie konceptu te posturalne vježbe. Tijekom prvih 72 sata nakon ozljede počinje upalna reakcija zbog istežanja mekih struktura a manifestira se spazmom zahvaćenih mišića i ligamenata. Nakon toga slijedi oporavak koji traje 6 tjedana do tri mjeseca. Za zbrinjavanje trzajne ozljede vrata ne postoji ciljane terapija već se koriste uobičajene fizioterapijske procedure koje uključuju kineziterapiju, elektroterapiju i termoterapiju. Prema istraživanjima koja su navedena u ovom radu, najbolje bi bilo što ranije započeti terapijom u kojoj pacijent aktivno sudjeluje zajedno sa ostalim fizioterapijskim procedurama i verbalnom edukacijom.

U prikazu slučaja fizikalna terapija uz medikamentoznu terapiju bili su dovoljni kako bi se pacijent vratio svakodnevnim aktivnostima no zbog jačih oštećenja, starenja i stila života ozljeda je prešla u kroničnu fazu. Trenutno je kod pacijentice prisutna povremena slabost lijeve ruke i umjerena kronična radikularna lezija C7-C8 lijevo.

Zbog sve većeg napretka autoindustrije u svijetu, broj trzajnih ozljeda bi se trebao reducirati. Japanski su proizvođači na osnovi podataka iz stvarnih automobilskih nesreća unaprijedili značajke automobila kao što su sjedala koja preveniraju istežanja vrata prilikom sudara, sjedala sa ušima koja preveniraju ozljede nastale silom rotacije, zračni jastuci, apsorbirajuća karoserija i sigurnosni pojas.

8. Literatura

- [1] Pearce JM. Whiplash injury: a reappraisal. *J Neurol Neurosurg Psychiatry*. 1989 Dec;52(12):1329-31.
- [2] https://www.hzjz.hr/wp-content/uploads/2019/07/Bilten-ozljede_zavr%C5%A1no.pdf, dostupno 25.7.2021.
- [3] Krmpotić-Nemanić J., Marušić A., *Anatomija čovjeka*, Medicinska naklada, Zagreb, 2007.
- [4] Ombregt L. Whiplash Associated Disorder. *Semantic Scholar*. 2013.
- [5] Josip Stojanović, *TRZAJNA OZLJEDA riješena enigma!*, Zagreb 2006.
- [6] Ferlic D. The range of motion of the normal cervical spine. *John Hopkins, Hosp Bull* 1962;110:59-65
- [7] Presatr F.J., Putz R. *Morphologije und Funktion des Ligamentum longitudinale postrius*. *Morphol Med* 1982;3:181-186.
- [8] Fielding J.W. Cinerontgenography of the normal cervical spine. *J Bone Joint Surg* 1957;39:1280-1288
- [9] Gutmann G. *Die Halswirbelsaule. Funktionelle Pathologie und Klinik der Wirbelsaule* Verlag, Stuttgart New York, 1981.
- [10] Dvorak J., Antinnes J., Sandler A., Muntener M., *Funktionelle Anatomie, Biomechanik und Kinematik der Halswirbelsaule*. Thieme Verlag Stuttgart New York, 1999.
- [11] Junghanns H. Spondylolisthesen ohne Spalt im Zwischengelenkstück. *Arch Ortop Chir* 1930;29:118.
- [12] Haug RH, Wible RT, Likavec MJ, Conforti P. Cervical spine fractures and myxillofacial trauma. *J Oral Maxillofac Surg* 1991;49:725-729.
- [13] Foreman SM, Croft AC. *Whiplash Injuries. The cervical acceleration/deceleration syndrome*. Eds 2. Williams&Wilkins Baltimore Meryland USA 1996.
- [14] Jackson R. Up-dating the neck. *Trauma* 1970;1:9-81
- [15] McKenzie JA, Williams JF. The dynamic behaviour of the head and cervical spine during whiplash. *J Biomech* 1971;4:477-490
- [16] Pang D, Pollack IF. Spinal Cord Injury without radiographic abnormality in children: The SCIWORA syndrome. *J Trauma* 1989;29:654-664.
- [17] Davis AG. Injuries of the cervical spine. *JAMA* 1945;127(3):149-156
- [18] (Sterling M. et al. (2006). Physical and psychological factors maintain long-term predictive capacity post-whiplash injury. *Pain*, 122, pp.102-108)
- [19] Vesna Brinar i suradnici. *Neurologija za medicinare*. Medicinska naklada Zagreb 2009. 478-479.

- [20] Daenen L, Nijs J, Raadsen B, Roussel N, Cras P, Dankaerts W. Cervical motor dysfunction and its predictive value for long-term recovery in patients with acute whiplash-associated disorders: a systematic review. *Journal of rehabilitation medicine*. 2013 Feb 5;45(2):113-22.
- [21] Dunne R, Kenardy J, Sterling M. A randomised controlled trial of cognitivebehavioural therapy for the treatment of PTSD in the context of chronicwhiplash. *Clin J Pain*. 2012;28:755–765.
- [22] M. Peeters, Gwendolijne G. Verhagen, Arianne P. de Bie, Robert A. B. Oostendorp, Rob A. The Efficacy of Conservative Treatment in Patients With Whiplash Injury: A Systematic Review of Clinical Trials., *Spine*: February 15, 2001 - Volume 26 - Issue 4 - p E64-E73.
- [23] ABDOVIĆ ŠKRABALO, V. Uporaba mekog ovratnika u liječenju vratobolje. *Fizikalna i rehabilitacijska medicina*, 2008. 22(1-2), 74-77.
- [24] Verhagen AP, Scholten-Peeters GG, van Wijngaarden S, de Bie RA, Bierma-Zeinstra SM. Conservative treatments for whiplash. *Cochrane Database Syst Rev*. 2007;(2):CD003338. Published 2007 Apr 18. doi:10.1002/14651858.CD003338.pub3
- [25] Woodward, M. N., Cook, J. C. H., Gargan, M. F., & Bannister, G. C. (1996). Chiropractic treatment of chronic ‘whiplash’ injuries. *Injury*, 27(9), 643-645.
- [26] Negrini S, Sibilla P, Atanasio S, Brugnoli G. Rehabilitation Strategy According to the Quebec Classification. 2014. 291–303.
- [27] Dehner C, Kraus M, Schöll H, Schneider F, Richter P, Kramer M. Therapy recommendation “act as usual” in patients with whiplash injuries QTF I°. *Glob J Health Sci*. 2012;4:36–42.
- [28] Macdermid J, Walton D, Avery S, Blanchard A, Etruw E, McAlpine C, Goldsmith C. Measurement properties of the neck disability index: a systematic review. *J Orthop Sports Phys Ther* 2009;39:400–417
- [29] Schnurrer-Luke-Vrbanić T. Evaluacija boli i lokalno farmakološko liječenje boli u bolesnika s reumatskim bolestima. *Reumatizam*. 2016; 63 (1): 31-38.
- [30] Mirjana Grubišić, bacc. physioth., Gilbert Hofmann, bacc. physioth., Antun Jurinić, bacc. physioth., Kliničke smjernice u fizikalnoj terapiji, Hrvatska komora fizioterapeuta.
- [31] Van den Heuvel CMF, Vogels EMHM, Wams HWA: Verslag van het HOF-project. Handreikingen voor de communicatie tussen huisarts en fysiotherapeut, oefentherapeut-Cesar en/of oefentherapeut-Mensendieck. KNGF, LHV, NVOM and VBC. Amersfoort, the Netherlands: NPi; 1999.
- [32] Fernandez Perez AM. et al. (2012). Muscle trigger points, pressure pain threshold, and cervical range of motion in patients with high level of disability related to acute whiplash injury. *J. Orthop. Sports Phys. Ther.*,42(7), pp. 634-641.

- [33] (Michaleff Z, Maher C, Lin C, Rebbeck T, Jull G, Sterling M, eds. Is a 12-week Comprehensive Physiotherapy Exercise Program More Effective than Advice for People with a Chronic Whiplash Injury?. Melbourne: Australian Physiotherapy Association Conference;
- [34] Jull G, Soderlund A, Stemper B, Kenardy J, Gross A, Cote P, et al. Towards optimal early management after whiplash injury to lessen the rate of transition to chronicity. *Spine*. 2011;36(Suppl. 25):S275–S287.
- [35] Lamb S, Gates S, Williams M, Williamson E, Mt-Isa S, Withers E, et al. Emergency department treatments and physiotherapy for acute whiplash: a pragmatic, two-step, randomised controlled trial. *Lancet*. 2013;381:546–556.
- [36] Söderlund A. et al. (2000). Acute whiplash-associated disorders (WAD): the effects of early mobilization and prognostic factors in long-term symptomatology. *Clin Rehabil*. 4(5):457-67.
- [37] Rosenfeld M. et al.(2000). Early intervention in whiplash-associated disorders: a comparison of two treatment protocols. *Spine*, vol. 25, nr. 14, p. 1782-7.
- [38] Borchgrevink, Grethe E., PhD*; Kaasa, Aaste, MD*; McDonagh, David, MD*; Stiles, Tore C., PhD†; Haraldseth, Olav, PhD‡; Lereim, Inggard, PhD* Acute Treatment of Whiplash Neck Sprain Injuries: A Randomized Trial of Treatment During the First 14 Days After a Car Accident, *Spine*: January 1, 1998 - Volume 23 - Issue 1 - p 25-31)
- [39] Soderlund A. and Lindberg P., An integrated physiotherapy/cognitive-behavioural approach to the analysis and treatment of chronic whiplash associated disorders, WAD, *Disabil Rehabil* 2001, vol. 23, nr. 10, p. 436-447.
- [40] Bunketorp L et al. (2006). The perception of pain and pain related cognition in subacute whiplash-associated disorders: its influence on prolonged disability. *Disabil Rehabil*, 28(5): p.271–279.
- [41] Sterling M, Jull G, Kenardy J. Physical and psychological factors maintain longterm predictive capacity post-whiplash injury. *Pain* 2006;122:102e8.
- [42] Jajić, Ivo i suradnici, *Fizikalna i rehabilitacijska medicina*, Medicinska naklada, Zagreb, 2008.
- [43] Jajić, Ivo i Zrinka, *Izvanzglobni reumatizam i srodna stanja*, Medicinska knjiga, Zagreb, 2005.
- [44] Babić-Naglić, Đurđica i suradnici, *Fizikalna i rehabilitacijska medicina*, Medicinska naklada, Zagreb, 2013.
- [45] https://issuu.com/fizioterra/docs/fizikalna_medicina, dostupno: 13.8.2021.

Popis slika

Slika 1 Prikaz nastanka trzajne ozljede vrata, preuzeto s: <https://www.tspineandjoint.com/auto-accident/whiplash-injury/>)

Slika 2 Prikaz prognoze oporavka nakon trzajne ozljede vrata uz pomoć NDI, preuzeto s: J. MacDermid, D. Walton, S. Avery, A. Blanchard, E. Etruw, C. McAlpine, et al. Measurement properties of the neck disability index: a systematic review J Orthop Sports Phys Ther, 2009

Slika 3. Prikaz VAS skale boli, preuzeto s: https://www.researchgate.net/figure/Visual-analogue-scale-VAS-for-assessment-of-childrens-pain-perception_fig1_259499877

Sveučilište Sjever

SVEUČILIŠTE
SIEVER

IZJAVA O AUTORSTVU I SUGLASNOST ZA JAVNU OBJAVU

Završni/diplomski rad isključivo je autorsko djelo studenta koji je isti izradio te student odgovara za istinitost, izvornost i ispravnost teksta rada. U radu se ne smiju koristiti dijelovi tuđih radova (knjiga, članaka, doktorskih disertacija, magistarskih radova, izvora s interneta, i drugih izvora) bez navođenja izvora i autora navedenih radova. Svi dijelovi tuđih radova moraju biti pravilno navedeni i citirani. Dijelovi tuđih radova koji nisu pravilno citirani, smatraju se plagijatom, odnosno nezakonitim prisvajanjem tuđeg znanstvenog ili stručnoga rada. Sukladno navedenom studenti su dužni potpisati izjavu o autorstvu rada.

Ja, FILIP BISTROVIĆ (ime i prezime) pod punom moralnom, materijalnom i kaznenom odgovornošću, izjavljujem da sam isključivi autor/ica završnog/diplomskog (obrisati nepotrebno) rada pod naslovom Rehabilitacija pacijenta nakon trajne ozljede (upisati naslov) te da u navedenom radu nisu na nedozvoljeni način (bez pravilnog citiranja) korišteni dijelovi tuđih radova.

Student/ica:
(upisati ime i prezime)

Filip B
(vlastoručni potpis)

Sukladno Zakonu o znanstvenoj djelatnosti i visokom obrazovanju završne/diplomske radove sveučilišta su dužna trajno objaviti na javnoj internetskoj bazi sveučilišne knjižnice u sastavu sveučilišta te kopirati u javnu internetsku bazu završnih/diplomskih radova Nacionalne i sveučilišne knjižnice. Završni radovi istovrsnih umjetničkih studija koji se realiziraju kroz umjetnička ostvarenja objavljuju se na odgovarajući način.

Ja, FILIP BISTROVIĆ (ime i prezime) neopozivo izjavljujem da sam suglasan/na s javnom objavom završnog/diplomskog (obrisati nepotrebno) rada pod naslovom REHABILITACIJA PACIJENTA NAKON TRAJNE OZLJEDE (upisati naslov) čiji sam autor/ica. UATA

Student/ica:
(upisati ime i prezime)

Filip B
(vlastoručni potpis)