

# Sindrom Osgood-Schlatter u djece sportaša, prevencija i rehabilitacija

---

Jerčić, Karlo

Undergraduate thesis / Završni rad

2022

Degree Grantor / Ustanova koja je dodijelila akademski / stručni stupanj: **University North / Sveučilište Sjever**

Permanent link / Trajna poveznica: <https://um.nsk.hr/um:nbn:hr:122:843557>

Rights / Prava: [In copyright](#) / [Zaštićeno autorskim pravom.](#)

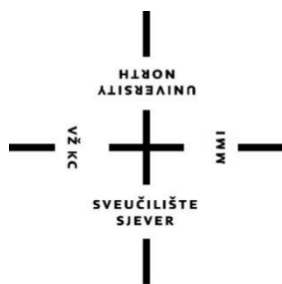Download date / Datum preuzimanja: **2024-07-14**



Repository / Repozitorij:

[University North Digital Repository](#)





**Sveučilište  
Sjever**

*Završni rad br. 165/FIZ/2022*

**Sy Osgood-Schlatter u djece sportaša, prevencija i  
rehabilitacija**

**KARLO JERČIĆ, 3984/336**

Varaždin, svibanj 2022. godine





**Sveučilište  
Sjever**

**Odjel Fizioterapija**

*Završni rad br. 165/FIZ/2022*

**Sy Osgood-Schlatter u djece sportaša, prevencija i  
rehabilitacija**

**Student**

Karlo Jerčić, 3984/336

**Mentor**

Doc. dr. sc. Pavao Vlahek, dr. med.

Varaždin, svibanj 2022. godine

Prijava završnog rada

## Definiranje teme završnog rada i povjerenstva

ODJEL: Odjel za fizioterapiju

STUDIJ: preddiplomski stručni studij Fizioterapija

PRISTUPNIK: Karlo Jerčić

MAJČINI BROJ: 3984/336

DATUM: 11.8.2022.

KOLEGIJ: Fizioterapija u traumatologiji

NASLOV RADA: Sindrom Osgood-Schlatter u djece sportaša, prevencija i rehabilitacija

NASLOV RADA NA ENGL. JEZIKU: Sy Osgood-Schlatter in child athletes, prevention and rehabilitation

MENTOR: dr.sc. Pavao Vlahek, dr.med, FEBPRM

ZVANJE: viši predavač

ČLANOVI POVJERENSTVA

1. Jasminka Potočnjak, mag. physioth., pred., predsjednik
2. dr. sc. Pavao Vlahek v. pred., mentor
3. Valentina Novak, mag. med. techn., član
4. doc. dr. sc. Irena Canjuga, zamjenski član
5. \_\_\_\_\_

## Zadatak završnog rada

BROJ: 165/FIZ/2022

OPIS:

Sy. Osgood Schlatter juvenina je osteochondroza koju karakterizira trakoja apofize patelarne tetive. Bolest zahvaća adolescente i djecu koja se aktivno bave sportom. Češća je incidencija kod muškog nego kod ženskog spola. Aktivnosti kod kojih je povećan rizik za razvoj simptoma i na kraju samog sindroma i bolesti su nogomet, košarka, odbojka te ostali sportovi koji iziskuju povećanu aktivnost m. quadriceps femoris. Uz fizikalni pregled i anamnezu postoje razne tehnike i sredstva za dijagnosticiranje ovog stanja. Danas, najučestalije se koristi ultrazvuk zahvaljujući pouzdanim rezultatima. Rehabilitacija i liječenje gotovo je uvijek konzervativno. Od 5 do 10% pacijenata primorano je obaviti operacijski zahvat. Modaliteti koji se koriste u rehabilitaciji su malobrojni. Zbog prirode sindroma kontraindicirana je elektroterapija i magnetoterapija. U akutnoj fazi, danas se sve više koristi princip "PEACE" and "LOVE". Naglasak u akutnoj fazi ima "PEACE" gdje se uvodi zaštita koljena smanjenjem i promjenom aktivnosti. Smanjenje tjelesne aktivnosti preporuča se svim pacijentima. Nakon akutne faze, uvodi se "LOVE" dio principa u kojem se jača mišić i vraća funkcija koljena te se progresivno pacijent vraća sportu. Povratak sportu strogo je individualan te ovisi o subjektivno osjećaju pacijenta, stanju koljena, razini boli i emocionalnom stanju pacijenta.

ZADATAK USMOTREN

1.08.2020.

POTVRBA MENTORA

SVEUČILIŠTE  
SIEBER

## **Predgovor**

Hvala mentoru doc. dr. sc. Pavao Vlahek dr. med. Za pomoć pri izradi završnog rada, te svim profesorima i mentorima koji su ovo studiranje učinili zanimljivim, te nam pružili širok spektar znanja.

## Sažetak

Sy. Osgood Schlatter juvenilna je osteohondroza koju karakterizira trakcija apofize patelarne tetive. Bolest zahvaća adolescente i djecu koja se aktivno bave sportom. Češća je incidencija kod muškog nego kod ženskog spola. Aktivnosti kod koji je povećan rizik za razvoj simptoma i na kraju samog sindroma i bolesti su nogomet, košarka, odbojka te ostali sportovi koji iziskuju povećanu aktivnost m. quadriceps femoris .

Uz fizikalni pregled i anamnezu postoje razne tehnike i sredstva za dijagnosticiranje ovog stanja. Danas, najučestalije se koristi ultrazvuk zahvaljujući pouzdanim rezultatima, finom prikazu struktura, lakom upotrebom i ne invazivnom prirodom. Ultrazvuk slijedi magnetna rezonancija, pa RTG i zatim CT.

Prognoza je dobra. Rehabilitacija i liječenje gotovo je uvijek konzervativno. Od 5 do 10% pacijenata primorano je obaviti operacijski zahvat.

Modaliteti koji se koriste u rehabilitaciji su malobrojni. Zbog prirode sindroma kontraindicirana je elektroterapija i magnetoterapija. U akutnoj fazi, danas se sve više koristi princip „PEACE and LOVE“. Naglasak u akutnoj fazi ima „PEACE“ gdje se uvodi zaštita koljena smanjenjem i promjenom aktivnosti. Smanjenje tjelesne aktivnosti preporuča se svim pacijentima. Nakon akutne faze, uvodi se „LOVE“ dio principa u kojem se jača mišić i vraća funkcija koljena te se progresivno pacijent vraća sportu. Povratak sportu strogo je individualan te ovisi o subjektivno osjećaju pacijenta, stanju koljena, razini bolnosti i emocionalnom stanju pacijenta.

Ključne riječi:

Rehabilitacija, koljeno, vježbe, konzervativno, osteohondroza, dijagnostika, sport

## Summary

Sy. Osgood Schlatter is juvenile osteochondrosis characterized by traction of the patellar tendon apophysis. The disease affects adolescents and children who are actively involved in sports. The incidence is more common in males than in females. Activities that increase the risk of developing symptoms and eventually the syndrome and disease are football, basketball, volleyball and other sports that require increased activity of the quadriceps femoris.

In addition to physical examination and medical history, there are various techniques and tools for diagnosing this condition. Today, ultrasound is most often used thanks to reliable results, fine display of structures, ease of use and non-invasive nature. Ultrasound is followed by magnetic resonance imaging, then X-ray and then CT.

The prognosis is good. Rehabilitation and treatment is almost always conservative. From 5 to 10% of patients are forced to undergo surgery.

The modalities used in rehabilitation are few. Due to the nature of the syndrome, electrotherapy and magnetotherapy are contraindicated. In the acute phase, the principle of "PEACE and LOVE" is increasingly used today. The emphasis in the acute phase is "PEACE" where knee protection is introduced by reducing and changing activities. Reduction of physical activity is recommended for all patients. After the acute phase, the "LOVE" part of the principle is introduced, in which the muscle is strengthened and the knee function is restored, and the patient progressively returns to sports. The return to sport is strictly individual and depends on the subjective feeling of the patient, the condition of the knee, the level of pain and the emotional state of the patient.

Keywords:

Rehabilitation, knee, exercise, conservative, osteochondrosis, diagnostics, sports



## **Popis korištenih kratica**

Sy- sindrom

CT- kompjuterizirana tomografija

RTG- rendgen

Lat.- latinski

m.- musculus

MR- magnetska rezonancija

## Sadržaj

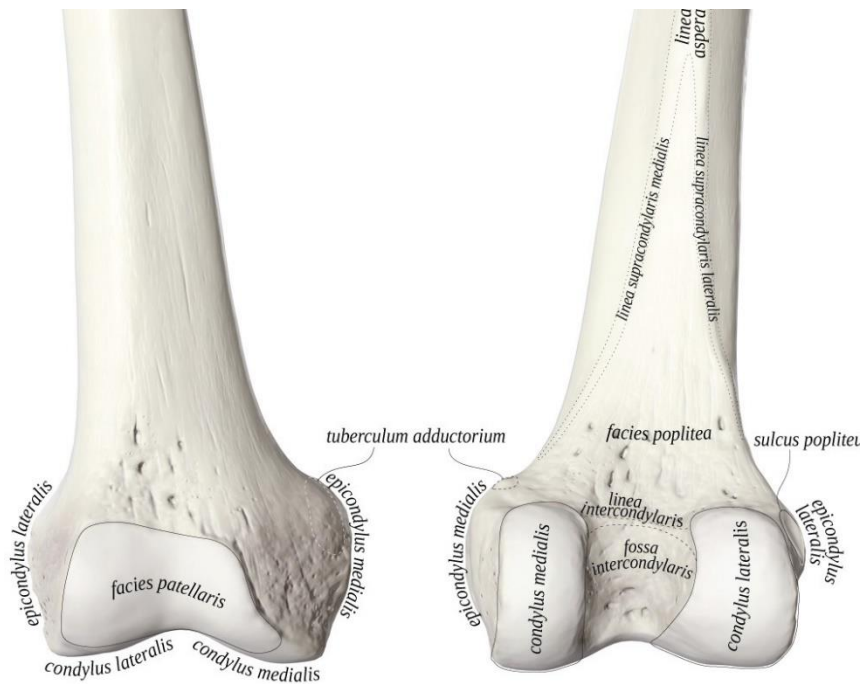
1.	Uvod .....	1
2.	Anatomija koljena .....	2
3.	Patogeneza i epidemiologija .....	6
3.1	Simptomatologija.....	6
4.	Dijagnostika .....	7
4.1	Anamneza.....	7
4.2	Fizikalni pregled .....	8
4.3	RTG procedura .....	10
4.4	Ultrazvuk.....	11
4.5	Magnetska rezonancija.....	13
4.6	Kompjuterizirana tomografija .....	13
5.	Operativni način liječenja .....	14
6.	Konzervativno liječenje .....	15
6.1	PEACE AND LOVE .....	15
6.2	Udarni val .....	17
6.3	Injekcije dekstroze i lidokaina .....	18
6.4	Akupunktura .....	18
6.5	Vježbe.....	20
6.5.1	Vježba 1. Istezanje hamstringsa na zidu .....	20
6.5.2	Vježba 2. Istezanje gastrocnemiusa u stajaćem položaju .....	21
6.5.3	Vježba 3. Istezanje m.quadricepsa femorisa .....	21
6.5.4	Vježba 4 Podizanje noge od podloge .....	22
6.5.5	Vježba 5 Ekstenzija kuka.....	22
6.5.6	Vježba 6 Stabilizacija koljena .....	23
6.5.7	Vježba 7 Most .....	23
6.5.8	Vježba 8 Čučanj uz zid sa elastičnom trakom .....	24
6.5.9	Vježba 9 Iskorak na sanduk .....	24
6.5.10	Vježba 10 Mobilizacija m. quadriceps femorisa .....	25
6.5.11	Vježba 11 Polučučanj s koljenima i stopalima okrenutim u stranu.....	25
7.	Zaključak .....	26
8.	Literatura.....	27
9.	Popis slika.....	29

## 1. Uvod

U pubertetskim i adolescentskim godinama događaju se brojne ubrzane strukturalne i hormonalne promjene na svim organskim sustavima koje omogućuju ubrzani rast i razvitak tijela. Zbog nesrazmjera stupnja razvitka određenih organskih sustava, često može doći do različitih patoloških obrazaca. Do takvih nesrazmjera često dolazi u djece sportaša, koji svojim sportskim aktivnostima vrše jake biomehaničke sile na tijelo koje se rapidno razvija [1]. Ako su mladi sportaši izloženi nekvalitetnim planiranjem treninga, sa prečestim intenzivnim treninzima uz premalo odmora, može doći do pojave različitih sindroma prenaprezanja [2]. Kod odraslih ljudi u biomehaničkom lancu mišić-tetiva-hvatište na kosti, tetiva je najpodložnija ozljedama i sindromima prenaprezanja. Kod mladih sportaša u adolescentskim godinama hvatište tetive na još potpuno ne oformljenoj kosti često podliježe promjenama pod učestalim i snažnim mišićnim silama [3]. Takve vrste sindroma prenaprezanja nazivaju se traksijski apofizitisi i jedna su od najčešćih vrsta sindroma prenaprezanja kod mladih, u koje spada i sy Osgood – Schlatter koji se događa u području koljena, odnosno na tuberositas tibiae. Ovaj sindrom nastaje isključivo zbog intrinzičnih ili unutarnjih faktora, te ne može nastati akutno. Pacijenti s ovim sindromom se većinom javljaju liječniku nakon manifestacije boli s prednje strane koljena, koja se može javljati samo na jednom ili na oba koljena, i koja se često pojačava sa fizičkom aktivnošću. Također će se često primijetiti svojevrsna kvrga na hvatištu patelarne tetive na goljениčnoj kosti. Ovo medicinsko stanje javlja se većinom kod sportova sa istaknutim ekstenzornim mehanizmom na donjim ekstremitetima (sprintanje, skakanje). Sindrom je poprilično benignan jer sam sebe ograničava time da prestaje kad goljениčna kost poprimi anatomiju kakvu ima kod odraslih osoba. U otprilike 10% pacijenata simptomi ostaju i do godinu ili dvije nakon potpune zrelosti tibije [3]. Kod tretiranju ovog sindroma koristi se multidisciplinarni pristup medicinskih i kinezioloških stručnjaka. Liječenju se pristupa konzervativnim putem, što daje na važnosti stručnjacima koji se bave rehabilitacijom sportaša; fizioterapeutu, kineziologu, ortopedu. Liječenje se provodi u skladu s razinom boli i smetnji koje pacijent osjeća. Zadatak ovih stručnjaka je omogućiti što uspješniji nastavak bavljenjem sportskim aktivnostima, uz što manje boli. Način na koji se treba odnositi prema pacijentu sa dijagnosticiranim sy Osgood – Schlatter mora biti individualan, sve od procijene i anamneze pa do planiranja sportskih aktivnosti i medicinske intervencije, odnosno rehabilitacije.

## 2. Anatomija koljena

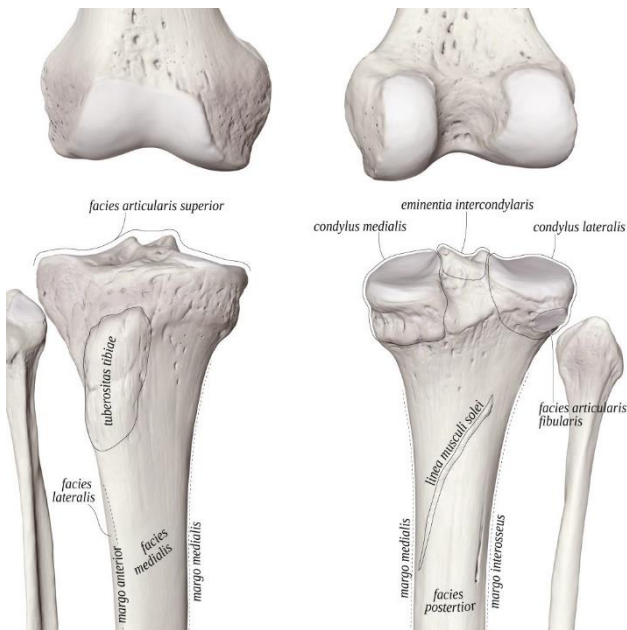
Koljeno je jedan od najvećih i najsloženijih zglobova u ljudskom tijelu. Sastoji se od 3 kosti i 2 zgloba. Bedrena kost (*lat. femur*) je najduža i najjača kost u tijelu čovjeka. Na njoj razlikujemo trup, gornji i donji kraj. Koljeno čini donji kraj koji tvore čvorovi ili kondili. Razlikujemo medijalni kondil (*lat. condylus medialis*) i lateralni kondil (*lat. condylus lateralis*) (slika 2.1). Oni na donjoj strani imaju zglobnu površinu za goljениčnu kost (*lat. tibia*). Prednja strana kondila zglobna je površina za iver (*lat. facies patellaris*) (slika 2.1). Između kondila jest međučvorna udubina (*lat. fossa intercondylaris*) (slika 2.1). Na bočnim stranama kondila i malo iznad njih nalazimo izbočine koje se zovu epikondili. To su medijalni epikondil (*lat. epicondylus medialis*) i lateralni epikondil (*lat. epicondylus lateralis*) (slika 2.1). Na medijalnom epikondilu je i kvržica (*lat. tuberculum adductorium*) [4] (slika 2.1).



Slika 2.1 Ventralna i dorzalna strana distalnog dijela femura

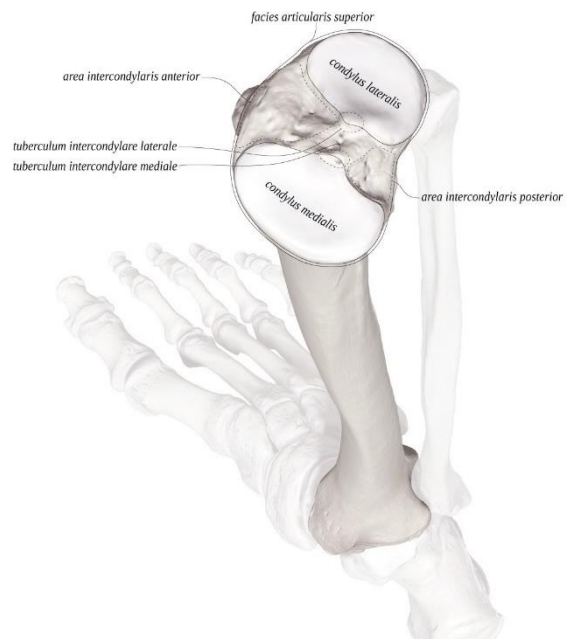
(Izvor: [https://www.anatomystandard.com/Lower\\_Limb/Leg/Femur.html](https://www.anatomystandard.com/Lower_Limb/Leg/Femur.html))

Uz femur, zglob koljena još čini i goljениčna kost. Ona sa svojim gornjim dijelom čini konkavni dio zgloba gdje nalazimo zglobne čvorove (*lat. condylus medialis et lateralis*) (slika 2.2 i 2.3). Medijalna zglobna površina je veća i malo udubljena. Lateralna površina je trokutasta, ravna, a otraga i malo izbočena. Između zglobnih površina nalazimo izbočinu (*lat. eminentia intercondylares*) građenu od medijalne i lateralne kvržice. (*lat. tuberculum intercondylare mediale et laterale*) [4] (slika 2.2 i 2.3).



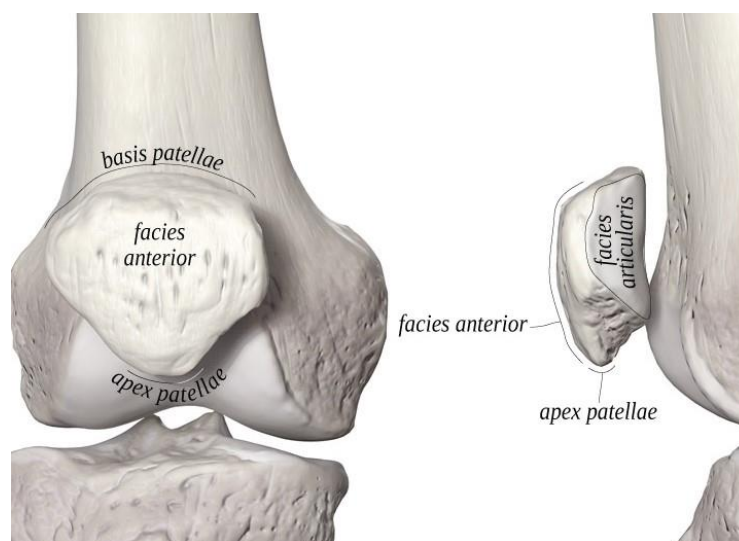
Slika 2.2 Ventralna i dorzalna strana proksimalnog dijela tibie

(Izvor: [https://www.anatomystandard.com/Lower\\_Limb/Leg/Tibia.html](https://www.anatomystandard.com/Lower_Limb/Leg/Tibia.html))



Slika 2.3 Superiora artuklarna površina tibie (Izvor: [https://www.anatomystandard.com/Lower\\_Limb/Leg/Tibia.html](https://www.anatomystandard.com/Lower_Limb/Leg/Tibia.html))

Uz te dvije kosti koljenski zglob bi bio nepotpun bez ivera (*lat. patella*). Patela je najveća sezamska kost. Smještena je u tetivi četveroglavog mišića natkoljenice u visini koljena. Na njoj razlikujemo bazu (*lat. basis patellae*), vrh (*lat. apex patellae*), prednju i stražnju stranu. Prednja strana (*lat. facies anterior*) je trokutasta. Baza joj je gore, a vrh dolje. Na prednjoj strani je mnoštvo okomitih brazdica, postavljenih u smjeru tetivnih vlakana. Stražnja strana (*lat. facies posterior*) nosi zglobnu površinu za kondile bedrene kosti (*lat. facies articularis*) [4].



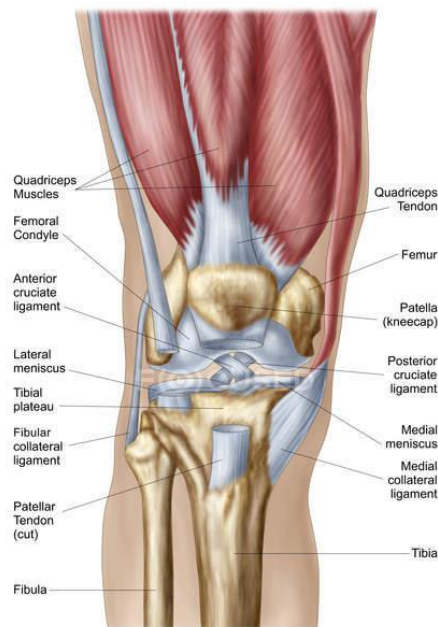
Slika 2.4 Anteriorni i lateralni pogled na patelu

(Izvor: [https://www.anatomystandard.com/Lower\\_Limb/Leg/Patella.html](https://www.anatomystandard.com/Lower_Limb/Leg/Patella.html))

Konveksno zglobno tijelo čine kondili femura dok konkavno zglobno tijelo čine kondili tibije. Sukladnost zglobnih površina osiguravaju medijalni i lateralni menisk. Oni ublažavaju udarce i onemogućuju direktno potiskivanje kondila femura o kondile tibije prilikom fleksije. Medijalni menisk ima oblik slova „C“. Lateralni rub mu je prirastao uz zglobnu čahuru i kolateralnu svezu, te mu je pomičnost vrlo mala. Lateralni menisk ima oblik zatvorenog slova „C“. Vanjski rub mu je samo djelomično prirastao za zglobnu čahuru [4].

Prednja strana zglobne čahure pojačana je zajedničkom tetivom četveroglavog mišića natkoljenice, koja se zove ligament patele (lat. ligamentum patellae). Medijalno i lateralno od ligamenta patele nalazimo tako zvana krilca patele (lat. retinacula patellae). Medijalni retinakul je nastavak tetive medijalne glave četveroglavog mišića natkoljenice i veže se za medijalni kondil tibije okomitim nitima, a za medijalni epikondil femura horizontalnim nitima. Lateralni retinakul je nastavak tetive lateralne glave četveroglavog mišića natkoljenice. Njegove okomite niti vežu se za tibiju ispod lateralnog kondila, a horizontalne niti se vežu za lateralni kondil femura [4].

Zglob osiguravaju tri skupine ligamenata. U prvu skupinu spadaju sveze koje pojačavaju zglobnu čahuru. To su lig. patellae, retinacula patellae, lig. popliteum obliquum i lig. popliteum arcuatum. U drugoj skupini su kolateralni ligamenti koljena i u trećoj skupini su ukrižene sveze [4].



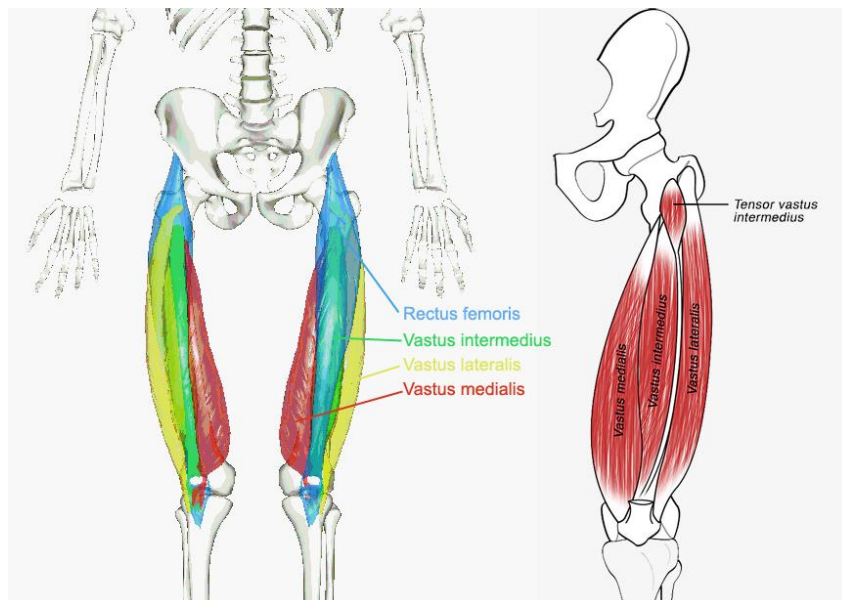
Slika 2.5 Anatomijski prikaz koljena sa pripadajućim strukturama

(Izvor: <https://focusedcollection.com/174717380/stock-photo-anatomy-human-knee-joint-labels.html>)

U nastanku sindroma Osgood-Schlatter enormnu ulogu ima četveroglavi natkoljeni mišić (lat. musculus quadriceps femoris). Ovaj mišić je zapravo skupina od 4 mišića koja imaju zajedničko hvatište. Najbliže površini je nalazimo m. rectus femoris. Ispod njega su m. vastus medialis, m. vastus lateralis [4].

1. m. rectus femoris- polazi sa spine ilijake anterior inferior i sa gornjeg dijela ruba acetabuluma. Obje tetive mu se odmah spajaju i s njih polaze mišićne niti. Donji kraj mišića se hvata na bazu i prednju stranu patele.
2. m. vastus lateralis- je najjača glava mišića. Polazi sa donjeg dijela velikog trohantera, lateralne usne lineje aspere i lateralne međumišićne pregrade. Ide koso prema dolje i medijalno te mu se tetiva ujedinjuje s tetivom m. rectus femoris i hvata se za bazu i lateralni rub patele.
3. m. vastus medialis- polazi sa medijalne usne lineje aspere. Usmjeren je dolje i naprijed. Također se ujedinjuje s tetivom m. rectus femoris i hvata za bazu i medijalni rub patele.
4. m. vastus intermedius- ide s prednje strane površine i gornjeg dijela lateralne površine femura, te s lateralne usne lineje aspere. Distalno se veže uz bazu patele, a dijelom i za čahuru koljenskog zgloba [4].

Inervaciju obavlja nervus femoralis, te je četveroglavi mišić natkoljenice po djelovanju najjači ekstenzor potkoljenice te pomoćni fleksor natkoljenice [4].



Slika 2.6 Prikaz m.quadricepsa femorisa

(Izvor: <https://sportsmassageearley.co.uk/blog/training/the-quadriceps-group/>)

### **3. Patogeneza i epidemiologija**

Prvi put je Osgood Schletterova bolest opisana 1903. godine od strane švicarskog i američkog kirurga, Carla Schlettera i Roberta Osgooda. Bez zajedničkog istraživanja došli su do jednakog otkrića i prvi dali svoju teoriju nastanka i tijeka navedenog stanja. U čast njihovim teorijama bolest je dobila ime Osgood Schletter. Trakcijski apofizitis je stanje kojim se opisuje navedena bolest. Bolest izaziva odvajanje apofize tibijalnog tuberkula od proksimalnog kraja tibije što izaziva ponavljajuće naprezanje m. quadricepsa. Na četveroglavog mišić djeluju snažne vučne sile koje uzrokuju povećanje pritiska na strukture goljenične kosti. Pritisak se javlja na proksimalnom dijelu goljenične kosti koju čini apofiza patelarne tetive, što za uzrok ima avulzijske frakture [5].

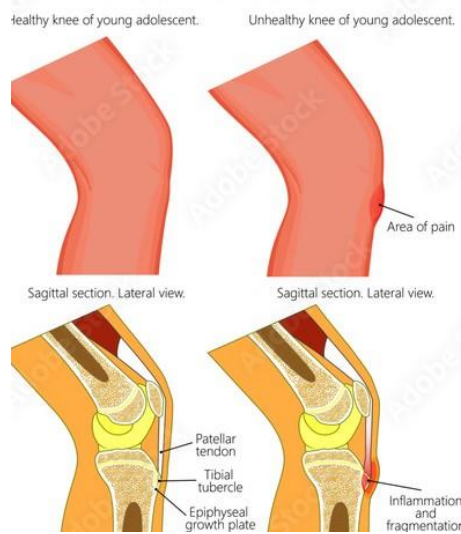Morbus Osgood Schlatter se često javlja u preosifikacijskoj ili osifikacijskoj fazi sekundarnog osifikacijskog centra. Maturacija tibijalne apofize koju su utvrdili Ehrenbourg i Engfeldt ima četiri faze. Hrskavična faza traje od rođenja do 11 godine života, nakon čega se u 14. godini života javlja apofizealna faza, epifizealna faza do 18 godine i na kraju slijedi koštana faza koja označava završetak formiranja, koji traje do kraja života. Prema istraživanjima najveći zabilježeni broj slučajeva Osgood Schlettera javlja se u apofizealnoj fazi. Javlja se kod dječaka između 12. i 15. godine te djevojčice od 8. do 12. godine zbog njihova ranija koštana sazrijevanja. Bolest se 2 do 3 puta češće javlja među dječacima u odnosu na djevojčice. Zone rasta su podložnije ozljedama u periodu ubrzanog rasta kostiju u odnosu na zglobne hrskavice odrasle populacije. Obzirom na to da se bolest najčešće javlja u adolescentskoj dobi u medicini je poznatija pod sinonimom "Apophysitis tibialis adolescentum". Adolescentska dob je period u kojem se javlja dvostruko veće povećanje mase ekstremiteta u odnosu na njegovu duljinu. Navedena karakteristika izaziva disbalansa sila i smanjenje kontrole u donjim ekstremitetima. U slučaju da mišić ne može pratiti takav rast kostiju zbog njegovih učestalih kontrakcija javljaju se mikrotraume, a na kraju i ozljede. Iz tog razloga se bolest češće javlja kod sportski aktivnije djeca i adolescenata. Učestalost pojave bolesti u općoj populaciji iznosi 4,5% od kojih se 20% javlja kod sportski aktivne djece [5, 6].

#### **3.1 Simptomatologija**

Osgood Schlatter bolest je bolest koja ima polagani progresivni tijek. Glavni od simptoma koji se javljaju je bol. Bol se gotovo uvijek povećava fizičkom aktivnošću, a smanjuje odmorom. Često su prisutne i iritacije. Povlačenja patelarne tetive izaziva mikroavulzije ili avulzijske frakture (slika 3.1).



Stres koji djeluje na entezu često rezultira odvlačenjem dijela tetive od njena hvatišta. Odvajanje tetive od hvatišta izaziva bol i edem ispod koljenskog zgloba. Nerijetko dolazi do pojave osifikacije na mjestu gdje se javila trauma što izaziva ispupčenje na području tibijalnog tuberkula. Osim boli i edema prisutna je hipertrofija i krutost mišića. Rijetko se lokalno javlja povišena temperatura, a intraartikularno oticanje nije presudno za zaključivanje dijagnoze [5, 6].



Slika 3.1 Slika prikazuje avulzijski apofizitisi

(Izvor: <https://stock.adobe.com/images/vector-illustration-of-a-healthy-adolescent-knee-and-unhealthy-knee-with-osgood-schlatter-disease-anatomy-of-human-knee-external-view-and-lateral-view-of-sagittal-section-of-the-knee/239986954>)

## 4. Dijagnostika

Dijagnostika je postupak kojim zdravstveni djelatnik uz pomoć simptoma, tegoba koje pacijent osjeća, te znakova bolesti definira patološko stanje u kojem se pacijent nalazi. Sastoji se od anamneze, fizikalnog pregleda i ostalih dijagnostičkih pretraga. U današnje se vrijeme od ostalih dijagnostičkih postupaka prilikom dijagnostike Osgood Schlettera koristi ultrazvuk i RTG te rjeđe MR i CT. [6]

### 4.1 Anamneza

Podatci o anamnezi dobivaju se direktno od pacijenta. U slučajevima gdje pacijent nije pri svijesti podatci se uzimaju od pacijentove pratnje ili rodbine. Takvi podatci su vrlo važni te se pravilnim očitanjem i provođenjem anamneze često dolazi do završne dijagnoze. Pacijent u

davanju anamneze mora biti maksimalno iskren na što zdravstveni djelatnik mora obratiti pažnju kako se ne bi donosili krivi zaključci na neiskrenim tvrdnjama pacijenta.

Pri postavljanju pitanja zdravstveni djelatnih obraća pažnju na to da pitanja budu jednostavna i direktna. Pacijentu je potrebno pružiti podršku i ulijevati povjerenje. Anamnezu čine opći podaci o pacijentu (prezime i ime bolesnika, spol, datum i mjesto rođenja, adresu stanovanja, bračno stanje, zanimanje itd.), podatke o njegovom trenutnom stanju, povijest bolesti, obiteljsku anamnezu, socijalno-ekonomske podatke te zaključak anamneze. Prilikom pojave prvih simptoma pacijenti se javljaju svojim liječnicima opće prakse. Kao što je i opće poznato većina pacijenata je takva da u početnoj fazi bolesti negiraju i ignoriraju simptome. Iz tog razloga pacijenti se liječnicima javljaju tek kada simptomi postanu neizdržljivi, a bolest u uznapredovanoj fazi. Simptomi Osgood Schlatter bolesti zbog koje se pacijenti javljaju slični su kao i kod većine drugih stanja, a glavna je bol. Za lakše utvrđivanje bolesti mora se postaviti ključna pitanja. Važno je saznati kada se bol počela pojavljivati, javlja li se bol pri naglim pokretima, je li izazvana traumom ili je progresivno nastajala, javlja li se u jednom ili u oba koljena, te ukoliko se pojavljuje u oba koljena u kojem se osjeća veća bol, pojavljuje li se bol u mirovanju ili pri aktivnostima te nastavi li se nakon istih. Važno je pacijenta pitati bavi li se kojom sportskom aktivnosti te ako se bavi kojom, povećava li se intenzitet boli bavljenjem sportom ili aktivnostima koje povećavaju pritisak na koljeno kao što su čučnjevi, klečanje ili penjanje uz stepenice, postane li bol toliko neizdržljiva da je pacijent primoran prekinuti sportsku aktivnost i druga pitanja. Pitanja na koja pacijent ima potvrđan odgovor mogu se povezati s Osgood Schlatterom [5, 7].

## **4.2 Fizikalni pregled**

Početak fizikalnog pregleda započinje pacijentovom lokalizacijom bolnog područja. Ukoliko pokaže na tuberositas tibije može se povezati s navedenom dijagnozom. Pacijenta je potrebno zatražiti da ustane, te se prilikom posturalnog pregleda mogu uočiti određene anomalije, primjerice genu varum ili povećan q kut (koji pridonosi riziku nastanka ozljeda) i dr. Ukoliko se javljaju odstupanja od pravilne posture može se povezati s Osgood Schlatterom, no izostanak istih ne znači da se dijagnoza može isključiti. Kao dodatni testovi pacijenta se može zamoliti da učini čučanj, klekne, penje se stepenicama i sl. Ukoliko prilikom izvođenja funkcionalnog čučnja pacijent izgubi ravnotežu zbog ograničenja koje je izazvalo skraćenje miškulature te imaju potrebu širiti stopala prema lateralno vrlo brzo se dolazi do dijagnoze. Pacijent koji boluju od navedene bolesti često izvode čučanj da njima bude ugodnije na način da abduciraju svoje donje ekstremitete, tako da im gležanj, koljeno i kuk nisu u istoj ravnini.

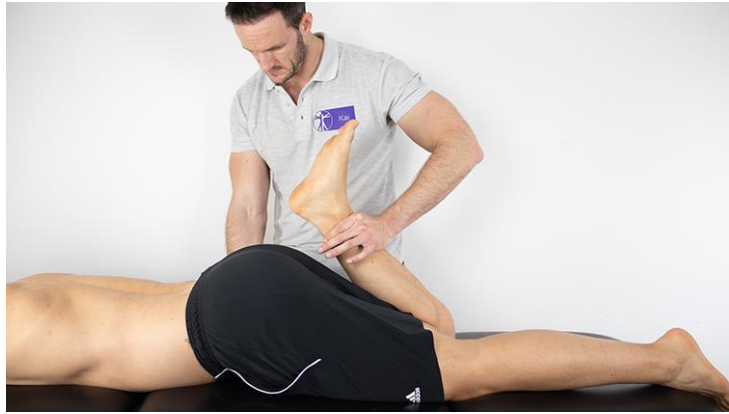Pacijenti se u navedenom položaju osjećaju stabilnije, ali stopala će im i dalje imati potrebu za pomicanjem lateralno [5, 6, 7].

Takav stav izazvan je skraćanjem mišića hamstringsa, quadricepsa, ileotuberalnih mišića i gastrocnemiusa. Prateći i ispitujući obrazac hoda kod pacijenta potrebno je provjeriti pojavljuje li se antalglično šepanje ili ostali kompenzatorni mehanizmi kako bi se umanjila bol u koljenu [5, 6, 7].

Posebnu pažnja treba obratiti na ponašanje pacijenta prilikom aktivnosti s ciljem da optereće koljeno. Potrebno je pratiti flektiraju li koljeno ili ga zadržavaju u položaju ekstenzije kako bi navedenim načinom minimalizirali aktivnost bolnog kvadricepsa. Kako bi se obavio pregled tibijalnog tuberkula pacijenta se postavlja u supinirani položaj s flektiranim koljenima pod 90°. Gledajući pacijenta postranično, jedno koljeno uz drugo, zdravstveni djelatnik uočava povećanje apofize kod ovih pacijenata. Potrebno je palpirati tuberkul se i opisati omekšanje tuberkula kao nepostojeće, blago, umjereno, uznapredovalo i znatno [5, 6, 7].

Jedan od faktora pod sumnjom za nastanak Osgood Schlattera je nesrazmjer duljine mišića i kostiju potrebno je pregledati duljinu mišića. Uspoređujući postignuti opseg pokreta s općeprihvaćenim normalnim vrijednostima provjerava se prisustvo ili odsustvo skraćenosti muskulature. Jedan od testova je i Ely test kojim terapeut ispituje skraćenost kvadricepsa. Test je pozitivan kod svakog pacijenta s Osgood Schlatterom. Pacijent leži u proniranom položaju na podlozi dok terapeut, držeći jednu ruku na donjem djelu leđa, drugom rukom izvodi pasivnu fleksiju koljena. Peta ispitivane noge trebala bi dodirnuti stražnjicu kako bi test bio negativan. U slučaju da pacijent navedeno ne može izvesti, javlja se bol ili potreba za odizanjem donjeg dijela leđa test je pozitivan. Skraćenost preostale muskulature donjeg ekstremiteta provjerava se istežanjem pripadajućih mišića [5, 6, 7] (slika 4.1).

Uz skraćenost, provjerava se i snaga muskulature. Pacijent tijekom pregleda mora ležati u supiniranom položaju te ka terapeut mora zatražiti da izvede statičku kontrakciju kvadricepsa kako bi se provjerila njegova snaga. Slabost kvadricepsa, pojava boli pri ekstenziji koljena i otpor znakovi su OSDa. Za procjenu snage ne koriste se samo izometričke kontrakcije već i mišićno manualni testovi i dinamometrija. Potrebno je napraviti provjeru stabilnosti u koljenom zglobo (koja bi trebala biti zadržana) i provjera opsega pokreta pomoću kutomjera ili goniometra. Ostalih testovi koji se mogu provoditi u koljenu su Lockaman test, Oberov test i niz drugih kako bi se provjerila stabilnost koljenskih struktura i eliminirale diferencijalne dijagnoze [5, 6, 7].



*Slika 4.1 Test skraćenosti m. rectusa femorisa*

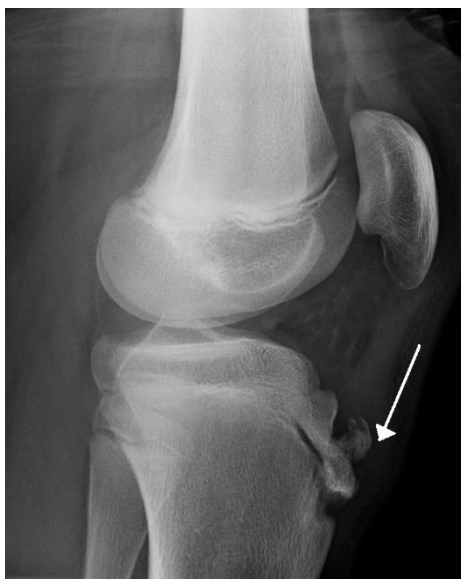*(Izvor: <https://www.physiotutors.com/wiki/elys-test/>)*

### **4.3 RTG procedura**

Danas najraširenija i najkorištenija pretraga koja se obavlja u zdravstvenoj struci je RTG procedura. Procedura ne uzrokuje bol, a njome se snimaju određeni dijelovi tijela, pri čemu se najčešće analizira stanje pluća i koštano-zglobnog sustava. Uređaji koji se koriste u moderno vrijeme pružaju točne, oštre i jasne slike, a doza zračenja je uvelike manja u odnosu na prijašnju tehnologiju[6].

RTG se smatra obaveznom metodom za potvrđivanje dijagnoze Osgood Schlettera kod adolescenta s prisutnom boli u koljenu. Na rendgenskim snimkama jasno se vide nepravilnosti sekundarnog centra osifikacije tibijalnog tuberkula te se kreću od nepravilnosti apofize s odvajanjem od tibijalnog tuberositasa do pronalaska odvojenih koštanih fragmenata nastalih kao posljedica avulzijskog prijeloma (slika 4.2). U slučaju da radiološki nalazi ne pokazuju koštane promjene kod blažih oblika bolesti, bolest se može uočiti ukoliko dođe do oticanja mekih česti, posebice masnog infrapatelnog jastučića. Učestalost navedenih radiografskih nalaza javlja se ovisno o fazi uznapredovanja bolesti pri kojoj se pacijenti javljaju. U slučaju akutne faze pri kojoj se javlja oticanje mekotkivnih struktura na radiografskom prikazu vidjet će se zatamnjeni rubovi tetive. Fragmentacija na tibijalnom tuberositasa postaje uočljiva nakon tri do četiri mjeseca [6, 7].

Subaktuna faza započinje nakon smanjenja otoka, gdje se više ne vidi zatamnjenje na tetivi, ali su prisutne koštane promjene. U kroničnom stadiju bolesti koštani fragment se može srasti s tuberositasom tibije što se smatra urednim nalazom. Znatno se rjeđe u samo nekim slučajevima može premjestiti koštani fragment [6, 7].



*Slika 4.2 Radiograf koljena sa Osgood-Schlatter*

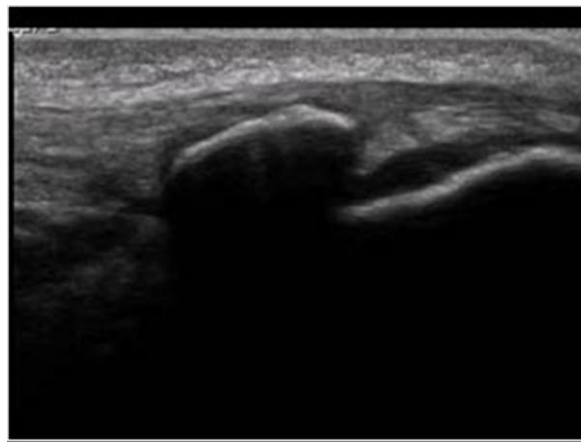
*(Izvor:*

*[https://en.wikipedia.org/wiki/Osgood%E2%80%93Schlatter\\_disease#/media/File:Radiograph\\_of\\_human\\_knee\\_with\\_Osgood%E2%80%93Schlatter\\_disease.png](https://en.wikipedia.org/wiki/Osgood%E2%80%93Schlatter_disease#/media/File:Radiograph_of_human_knee_with_Osgood%E2%80%93Schlatter_disease.png))*

#### **4.4 Ultrazvuk**

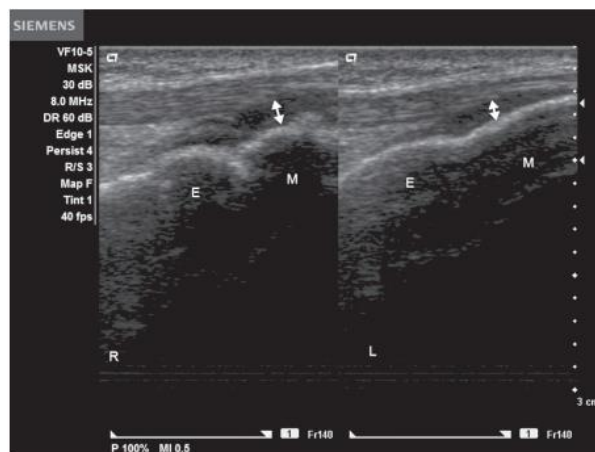
Ultrazvučna metoda za snimanje koristi visokofrekventne valove. Pretraga je potpuno bezbolna i neinvazivna. Također, nema poznatih nuspojava i nisu prisutni štetni rizici zračenja. Ultrazvučna dijagnostika smatra se zlatnim standardom u dijagnostici Osgood Schlatterove bolesti jer daje jasnije informacije o izgledu same patelarne tetive i njezinog hvatišta. Tijekom pregleda prislanjanja se ultrazvučne sonde na dio tijela koji pregledavamo uz primjenu gela koji služi za eliminaciju zraka između sonde i kože. Ultrazvuk šalje valove određene frekvencije prema ispitivanom području. Ovisno o tome kakva je struktura dio valova se rasprši, a drugi dio odbija se prema sondi različitim frekvencijama. Valovi se elektronički obrađuju i uz analogno-digitalnu pretvorbu signala na monitoru se prikazuje slika. Crna boja na monitoru prikazuje strukture koje ultrazvučni val propušta, a obojene strukture označavaju strukture koje odbijaju valove. Stadij Osgood Schlattera u kojem se pacijent nalazi ovisi o svojstvu propuštanja ili odbijanja valova i stanju struktura. Više informacija o stadiju bolesti može se saznati pomoću prisustva ili odsustva koštanih fragmenta te pojave deformiteta na površini apofize. U prvom je stadiju Osgood Schlattera na ultrazvučnim snimkama potpuno je zacrnjeno hrskavično područje apofize, s mogućom prisutnošću koščica. Drugi stadij pomoću ultrazvučne snimke prikazuje vezanje kolagenih fibrila za koštane strukture s još uvijek prisutnim zatamnjem na hrskavičnom predjelu. U trećem stadiju dolazi do konačnog vezanja

kolagenih vlakana za koštanu površinu što se prikazuje navedenom metodom. U ovom radu svom radu prikazat će se slučaj trinaestogodišnjeg dječaka koji se bavio rukometom posljednjih šest godina te ima simptome koji odgovaraju Osgood Schletteru. Na oba koljena proksimalni dio patelarne tetive i anteriorna površina bili su uredni. Distalni dio tetive na longitudinalnom prikazu pokazao je drukčije rezultate prikazujući oticanje neosificiranih predjela i mekih tkiva koja ih prekrivaju te zadebljanje tetive. Ispod navedenih struktura jasno su prikazani fragmenti kosti i nepravilnosti osifikacijskog centra. Na fotografiji se nalazi prikaz usporedbe nalaza dječaka na lijevoj i prikaz zdravog koljena na desnoj strani. Strelicama je označena debljina patelarne tetive koja prikazuje tipično zadebljanje (slika 4.4) [8].



Slika 4.3 Ultrazvučni prikaz Osgood-Schlatter

(Izvor: <https://www.ultrasoundcases.info/additional-findings-in-osgood-schlatter-disease-3828/>)



Slika 4.4 Zadebljanje patelarne tetive nakon patologije

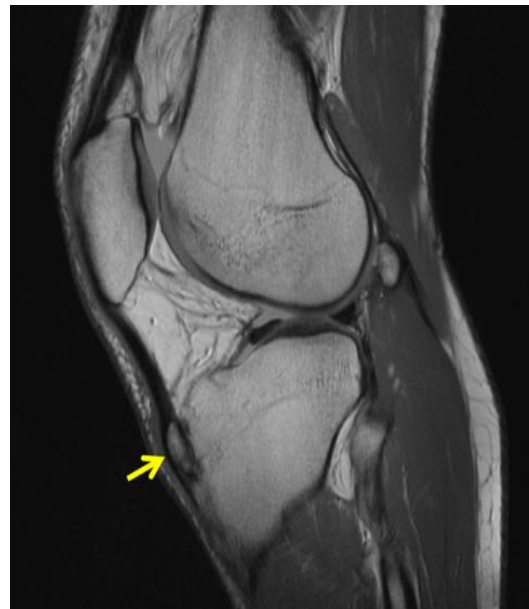(Izvor: <http://www.medultrason.ro/osgood-schlatter-disease-ultrasonographic-diagnostic/>)

## 4.5 Magnetska rezonancija

Radiološka je tehnika koja se u današnje vrijeme sve više koristi je magnetska rezonanca. Ona koristi magnetsko polje i radiovalove koji daju slikovni prikaz organa i tkiva unutar ljudskog tijela. Navedena metoda se najčešće koristi zbog toga što omogućava snimanje gotovo svih dijelova tijela. Iznimka su neki dijelovi, poput mišićno-koštanog sustava te se u takvim slučajevima svrstava u jednu od metoda izbora. Magnetska rezonanca pruža jasan prikaz mekotkivnih struktura na nalazu pacijenta koji boluje od Osgood Schlatterove bolesti može biti prikazan upalni proces, oticanje mekotkivnih struktura pred tuberositasom tibije, edem patelarne tetive, edem u samoj srži kostiju i zadebljanje hrskavice. Često prisutan kod navedenih pacijenata je infrapatelarni burzitis. Sve navedene tegobe mogu doprinijeti deformitetu proksimalnog dijela tibije [9].

Slika koju daje magnetska rezonanca može identificirati pet stupnjeva bolesti:

- normalna faza – na snimci se ne vide promjene, ali pacijent ima simptome
- rana faza
- progresivna faza – otkriva se djelomična avulzija hrskavice u razini sekundarnog centra okoštavanja
- terminalna faza - vidi se odvajanje dijela koštanih struktura
- faza ozdravljenja – posljednja faza u kojoj dolazi do koštanog ozdravljenja, bez vidljivih fragmenta [9].



Slika 4.5 Slika magnetne rezonancije koljena sa Osgood Schlatterom

(Izvor: <https://www.eurorad.org/case/12408>)

## 4.6 Kompjuterizirana tomografija

Računalna tomografija ili svima poznata skraćunica CT (eng. Computed tomography) računalna je rekonstrukcija tomografirane ravnine tijela. Pripada u skupinu radioloških metoda koristeći ionizirajuće rendgensko zračenje za prikaz pregledavanog dijela tijela. Iznimno se rijetko koristi u dijagnostici Osgood Schlatterove bolesti.

## 5. Operativni način liječenja

Rehabilitacija sy Osgood Schlatter najčešće, gotov uvijek provodi se konzervativno uz pomoć fizikalnih modaliteta i vježbi. Međutim, postoji malen postotak slučajeva gdje operativni pristup nudi jedino rješenje.

Simptomi ostaju prisutni kod 5-10% pacijenata unatoč konzervativnim metodama rehabilitacije. Ti pacijenti se žale na lokalnu bol, teškoće kod klečanja i ograničenost u pojedinim aktivnostima u odrasloj dobi. Ovisno o simptomatologiji i razini poteškoća u životu, kirurški zahvat sve više dolazi u obzir [10].

U literaturi su prikazani brojni kirurški zahvati koji se koriste kod navedene bolesti. Spominje se bušenje tibijalnog tuberkula, ekscizija tibijalnog tuberkula u svrhu smanjenja veličine, longitudinalna incizija patelarne tetive, sekvrektomija tibije, umetanje koštanih klinova ili kombinacija više navedenih zahvata. Svaki zahvat daje promjenjive rezultate što su opisali i istraživači [11].

Prema teoriji istraživača Boswortha smatralo se da postoji problem u apofizinoj ploči te je cilj njegove teorije ubrzati fuziju ubodom ili bušenjem preko ploče rasta. Drugi način izvedbe njegove teorije bio je fiksiranje koštanim transplantatom. S druge strane, istraživač Cole pretpostavljao je kako postoji venska hipertenzija unutar tetive koja je uzrokovala takvo stanje. Predložio je da se na patelarnoj tetivi izvedu uzdužni rezovi kako bi se tetiva dekomprimirala. Istraživač Orava i njegovi suradnici izvijestili su o kirurškim rezultatima izvedenim na koljenima 70-ak ispitanika oboljelih od navedene bolesti. U 62 slučaja uklonila se slobodna koščica (kalcifikat), a u preostalih 8 slučajeva radila se ekscizija istaknutog tibijalnog tuberkula često u kombinaciji s bušenjem. Prosječna dob ispitanika bila je 19,2 godine. Istraživanje je pokazalo rezultate koji su bili izvrsni u 56 slučajeva, umjereni u 9 slučajeva, loši u 3 slučaja i nepoznati u 2 slučaja. Prilikom prikaza rezultata nisu bile uočene značajnije razlike između postupaka [11].

Mital i suradnici napravili su istraživanje o kirurškim zahvatima na koljenima 15 ispitanika oboljelih od navedene bolesti. Sva koljena su imala slobodnu koščicu, prisutnu bol i izravnu osjetljivost preko koščice. Bolesnici su bili simptomatski unatoč konzervativnom liječenju u prosječnom razdoblju od 4 godine. Istraživači su koljena podvrgnuli eksciziji kostiju sa susjednom burzom i svi pacijenti su prijavljivali ublažavanje boli nakon operacije. Glynn i Regan uspoređivali su dvije skupine ljudi koji su bili operirani zbog navedene bolesti. Prva



skupina od 22 ljudi bili su podvrgnuti bušenju tuberositasa sa ili bez uklanjanja kvрге, dok je kod druge skupine od 22 ljudi izvedena ekscizija slobodnih komadića kostiju i hrskavice bez bušenja ili ekscizije kvрге. Prikazani su bolji rezultati kod druge skupine ljudi. Kod druge skupine primijećen je brži i bolji oporavak te povratak svakodnevnim aktivnostima [12, 13].

## **6. Konzervativno liječenje**

U akutnoj fazi bolesti , koje karakterizira upala, otok, crvenilo zlatni standard je postala procedura „PEACE AND LOVE“ tako i kod Osgood-Schlattera, te može poslužiti kao odlično preventabilno sredstvo za razvitak bolesti.

### **6.1 PEACE AND LOVE**

Tijekom godina, akronimi koji su vodili rehabilitaciju mekih tkiva i upalnih stanja evoluirao je od „ICE“ do „RICE“ pa onda u „PRICE“ i u „POLICE“. Međutim, iako vrlo popularne metode, one sve imaju nedostatak da zaboravljaju subakutnu i kroničnu fazu zacjeljivanja tkiva.

Slovo P u kratici označava „Protection“ ili zaštitu. Kod mladog sportaša ako se javi jaka bol, treba ograničiti teret na to mjesto ili strukturu kako bi se preveniralo daljnje ozlojeđivanje tkiva i vlakana te kako bi se reducirao rizik iritacije. Odmor bi trebao biti minimaliziran jer produžen odmor može kompromitirati snagu i kvalitetu tkiva. Bolnost bi trebala biti vodilja za smanjivanje protekcije.

E označava „Elevate“ ili elevaciju. Potrebno elevirati ekstremitet iznad razine srca ako je prisutan edem kako bi se potakao protok limfe i smanjio otok.

A označava „Avoid anti-inflammatory“ ili izbjegavanje protuupalnih lijekova. Razne faze upale pomažu u procesu cijeljenja tkiva. Zato inhibicija upalnih procesa lijekovima može imati negativan učinak na dugo ročno cijeljenje tkiva. Također je pod velikim upitnikom i uporaba leda to jest krioterapije. Unatoč velikoj upotrebi među zdravstvenim radnicima i populacijom trenutno nema jakih dokaza za efikasnost leda u tretiranju ozljeda.

C označava „compression“ ili kompresiju. Vanjska mehanička kompresija limitira edem i krvarenje tkiva. Samim time ako se kod Osgood-Schlattera javi edem, kompresijom ćemo limitirati njegov učinak.

E označava „Education“ ili edukaciju pacijenta. Potrebno je educirati pacijenta na način da pacijent ne postane ovisan o terapeutu i terapijama već da aktivno sudjeluje u rehabilitaciji [14].

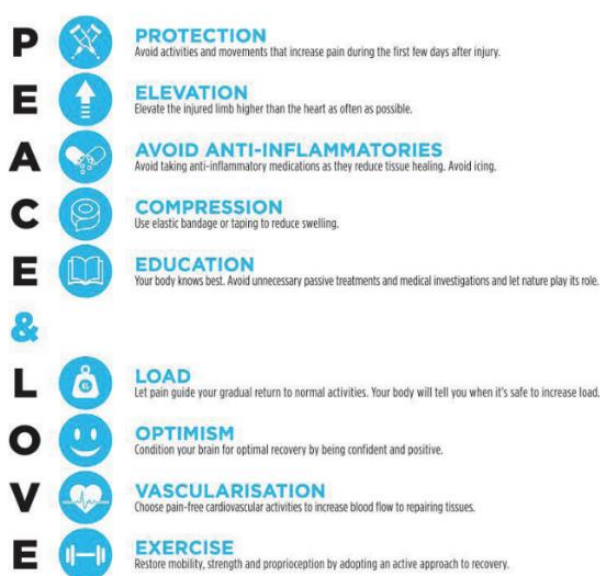Nakon akutne faze dolazimo do subakutne i kronične faze gdje tkiva trebaju „LOVE“.

L označava „Load“ ili teret, otpor. Aktivni pristup sa pokretom i vježbama pogoduje većini pacijenata sa mišićno-koštanim poremećajima pa tako pogoduje i pacijentima sa Osgood-Schlatterom. Mehanički stres trebao bi se dodati rano u rehabilitaciji kao i svakodnevne aktivnosti sukladno razini bolnosti i ostalih simptoma. Optimalno opterećenje bez bolnosti potiče cijeljenje, remodelira te povećava toleranciju tkiva i kapacitet tetiva, mišića i ligamenata.

O označava „Optimism“ ili optimizam kao uvjerenje. Optimistična očekivanja pacijenta povezana su sa boljim ishodom i prognozom. Psihološki faktori kao što su pesimizam, depresija i strah mogu predstavljati barijeru u rehabilitaciji i oporavku. Uvjerenja i emocije mogu objasniti više varijacija simptoma kod bolesti i ozljede nego sama patofiziologija.

V označava „Vascularisation“ ili vaskularizaciju. Kardiovaskularna aktivnost predstavlja važnu aktivnost u rehabilitaciji mišićno-koštanih ozljeda. Bezbolna aerobna aktivnost treba se ubaciti u rehabilitaciju što prije kako bi sportaš dobio samopouzdanje te kako bi se povećao protok krvi kod ozlijeđenih struktura.

E označava „Exercise“ ili vježbanje. Nastavak vježbanja u sportaša sa Osgood-Schlatterom se treba ohrabrivati, ali sa promjenom aktivnosti uz kojoj nema boli. Potrebno je djetetu sportašu naći adekvatnu zamjenu dok stanje ne dozvoli povratak primarnom sportu. Tako će sportaš ostati aktivan, mobilan i snažan bez iritacije i pogoršanja stanja [14].



Slika 6.1 Slika prikazuje shemu „Peace and Love“ (Izvor:

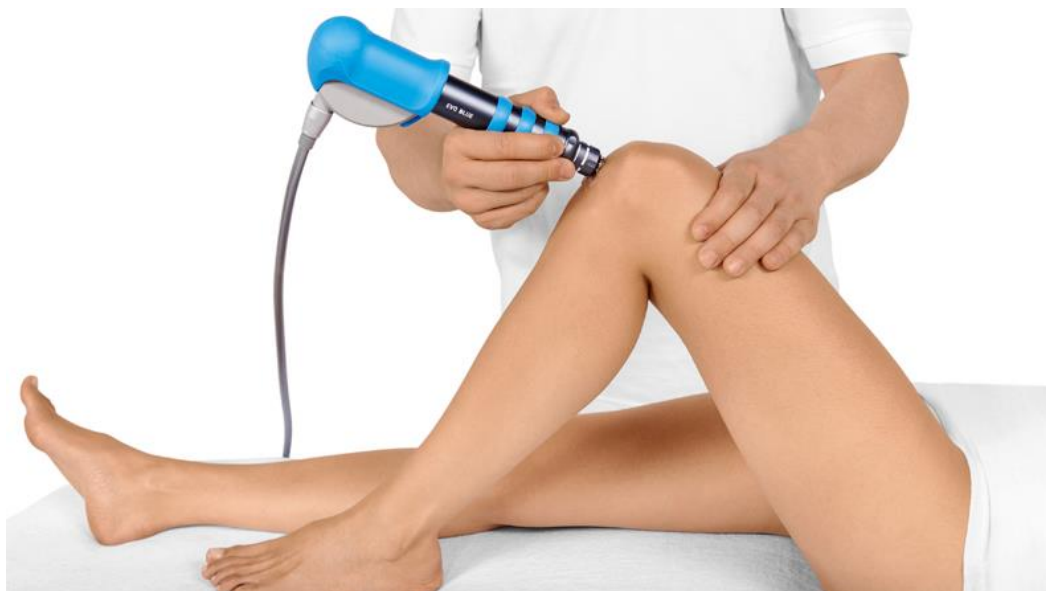## 6.2 Udarni val

Udarni val je u osnovi skupina 34 akustičnih impulsa generiranih u aparatu koji mogu djelovati unutar ljudskog tijela (slika 5.2). U terapiji se koriste kako bi ubrzali proces cijeljenja i smanjili osjetljivosti receptora za bol kako bi se smanjio osjet boli. Dr. Roland Hamisultane naveo je da primjena udarnog vala u liječenju Osgood Schlattera nikako ne bi trebala biti korištena zbog kontraindikacije primjene udarnog vala na epifizalne ploče rasta.

No, između 1999. i 2010. godine, Lohrer i suradnici proveli su istraživanje na 14 pacijenata s Osgood Schlatterom kod kojih dosadašnje tehnike nisu pokazivale zadovoljavajuće rezultate. 9 dječaka i 5 djevojčica, sa srednjom dobi od 14 godina, tretirani su udarnim valom, i nakon 5/6 godina obavili kontrolni pregled kako bi se evaluirala uspješnost terapije.

Sedamdeset pet posto pacijenata postigao je maksimalnih 100 bodova na upitniku. Preostali dio uzorka prijavio je bol prilikom intenzivne sportske aktivnosti, a dvoje se žalilo na pojavu boli u svakodnevnim aktivnostima. 4 pacijenta su bila primorana promijeniti sport kojim su se do tada bavili.

Ovom studijom dokazano je da korištenje udarnog vala predstavlja siguran i obećavajući oblik liječenja Osgood Schlattera [15].



*Slika 6.2 Slika prikazuje primjenu Shockwave terapije na koljenu*

*(Izvor: <https://wallchiropractor.com/service/shockwave-therapy/>)*

### **6.3 Injekcije dekstroze i lidokaina**

Topol i suradnici su proveli istraživanje sa svrhom evaluacije terapije injekcijama lidokaina i dekstroze te standardne terapije da bi se utvrdilo koja od procedura omogućuje asimptomatsko vraćanje sportu.

Djevojke od 9 do 15 godina i dječaci od 10 do 17 godina su bili nasumično dodijeljeni terapiji koju je nadgledao terapeut ili dvostruko slijepom testu sa injekcijom otopine od 1% lidokaina sa ili bez 12.5% dekstroze. Injekcije su davane svaki mjesec u periodu od 3 mjeseca. Svim ispitanicama je dalje bila ponuđena mjesečna injekcija dekstroze po potrebi. Cilj je bio postići asimptomatsko vraćanje sportu.

Sveukupno u istraživanju je sudjelovalo 54 sportaša sa 65 koljena. U usporedbi sa konvencionalnim tretmanom, nesmetano bavljenje sportom bilo je češće u ispitanika koji su primili injekcije dekstroze i lidokaina, dok se asimptomatsko bavljenje sportom najviše zabilježilo kod ispitanika koji su primili injekciju dekstroze. Nakon godine dana, asimptomatskim sportom se je bavilo najviše ispitanika koji su primili injekciju dekstroze.

Takav rezultat ukazuje na superiornost redukcije simptoma u terapiji injekcijama nego u standardnoj terapiji Osgood Schlattera u adolescenata. Injekcija dekstroze iznad apofize i patelarnog ligamenta je bila sigurna i dobro tolerirana te je rezultirala bržim postignućem nesmetanog i asimptomatskog bavljenja sportom nego standardna njega [16].

### **6.4 Akupunktura**

Akupunktura je istočnjačka terapijska tehnika gdje se postavljanjem igli u specifične točke na tijelu postiže ravnoteža Qi. Temelji se na konceptu životne energije koja prolazi kroz organizam. Neravnoteža energije smatra se uzrokom bolesti.

Postavljanjem tankih igli u akupunkturne točke "xue", kojih ima otprilike 365, ravnoteža se ponovno uspostavlja i tako bolest nestaje. Time se postiže promjena u protoku Qi energije čime se djeluje na samu bolest. Akupunktura je općeprihvaćena metoda i tehnika za korištenje na donjim ekstremitetima.

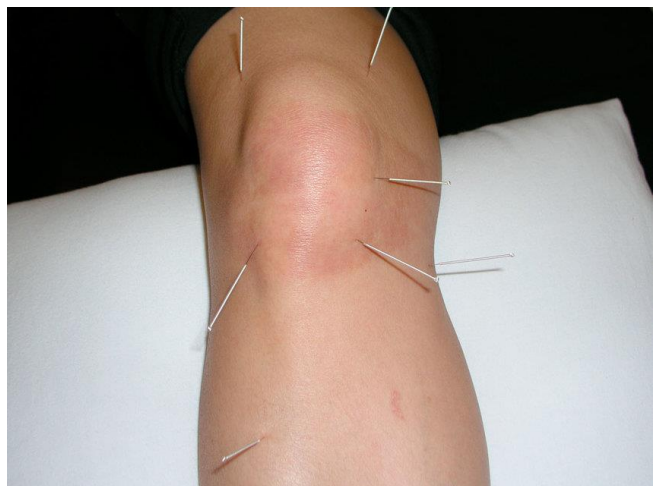Adolescenti u odnosu na mlađu djecu, mnogo bolje podnose i toleriraju kroničnu bol. No, kada je u pitanju akupunktura, ogroman udio adolescenta teže prihvaćaju podvrgavanje akupunkturi. Zato je važno dati adekvatno objašnjenje o tome što će liječenje uključivati i kako će se obavljati prije započinjanja i općenito pridati pažnju na to kako se pacijent trenutno osjeća te na njegovo emotivno stanje. Akupunktura se ne bi trebala ignorirati kao skup mjera u

liječenju Osgood Schlattera. Ova procedura ima blagotvorno djelovanje na kontroli i suzbijanju bolova, kao i na skraćenje vremena konzumacije analgetika.

Kako bi potvrdila svoju hipotezu, Eleanor Morris pratila je stanje dječaka s Osgood Schlatterom podvrgnutog akupunkturi. Petnaestogodišnjem dječaku je šest tjedana ranije bio dijagnosticiran Osgood Schlatter dok je kroz prethodnih godinu dana imao problema s boli u prednjem dijelu koljena. Trenirao je odbojku i rekreativno se bavio trampolinom. Bol je u početku zahvaćala samo jedno koljeno, no s vremenom bol je postala bilateralna i ometati ga u sportskim aktivnostima. Dječak se žalio na konstantnu bol tijekom bavljenja sportom sa snažnim egzacerbacijama tijekom treninga sa velikim opterećenjem. Medikamentna terapija nije pokazala dugoročno zadovoljavajuće rezultate te kao takva bila je neefektivna. Prilikom fizioterapijske procjene koljena su imala identičan izgled, bez otoka i upale, ali s bolnošću prilikom palpacije na tuberositas tibije.

Akupunktura se izvodila jednom tjedno u sjedećem položaju. Nakon prvog tretmana nije bilo primjetne razlike u vezi boli, no već na sljedećem tretmanu, pacijent je počeo osjećati olakšanje. Smanjenje boli zabilježeno je prva dva do tri dana od tretmana, nakon čega bi se bol ponovno počela javljati. Ipak, svaki sljedeći tretman produžio bi periode zanemarivog osjećaja boli i doveo do olakšanja od pet dana, a kasnijim tretmanima sve do tri/četiri tjedna od tretmana.

Pacijent se podvrgnuo i elektroakupunkturi. Elektroakupunktura podrazumijeva primjenu električne energije na organizam putem akupunkturnih iglica. Tehnika je korištena u svrhu postizanja analgezije. Pacijent je otkrio da je akupunktura jedini tretman koji je dosljedno pomagao u njegovoj boli. Učestalost i intenzitet boli se smanjio tako da je mogao lakše sudjelovati u sportu te se koristio analgeticima tek kada je nastupila jaka bol tijekom sporta, a ne redovito kako je prije bio slučaj. Time je akupunktura dobila mjesto i priliku poboljšati kvalitetu života mladih sportaša te se progurala kao konkretno rješenje za bol i prestanak uzimanja analgetika [17].



*Slika 6.3 Desno koljeno sa akupunkturnim iglama*

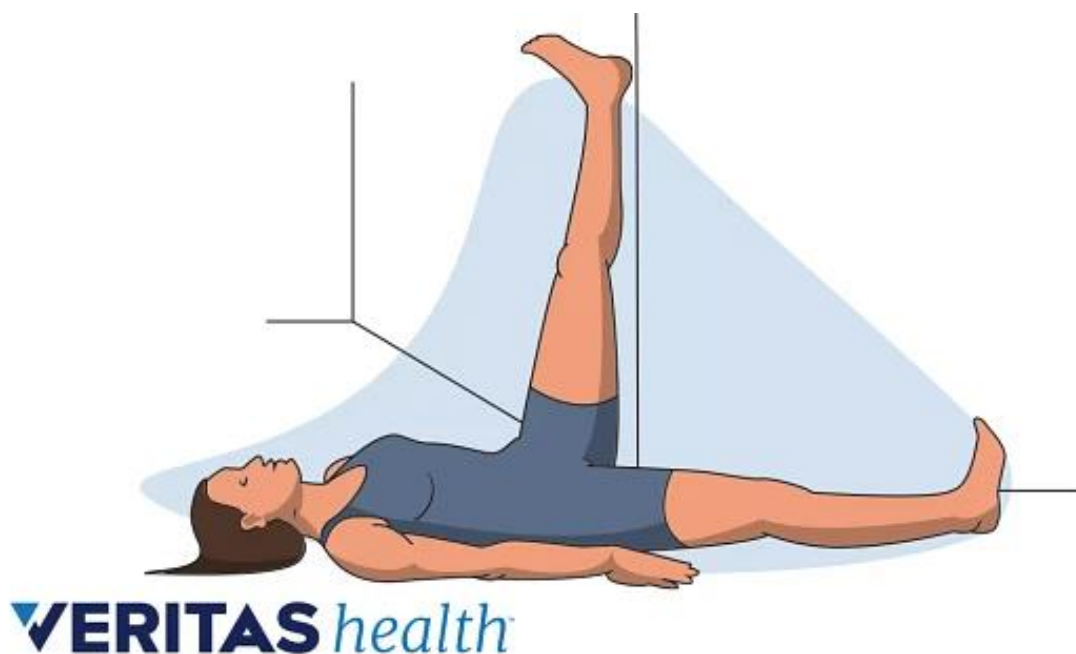
*(Izvor: [https://www.researchgate.net/figure/Right-knee-with-acupuncture-needles-Needles-were-inserted-over-seven-trigger-points\\_fig1\\_47227540](https://www.researchgate.net/figure/Right-knee-with-acupuncture-needles-Needles-were-inserted-over-seven-trigger-points_fig1_47227540))*

## 6.5 Vježbe

Postoje brojne vježbe koje se preporučaju oboljelima od Osgood Schlatterove bolesti. Oboljeli imaju veliku korist od fizikalne terapije ukoliko se ona provodi pravilno. Pristup svakom pacijentu je individualan, što se odnosi i na izbor vježbi. Vježbanjem se poboljšavaju fleksibilnost, snaga i balans kako bi se smanjio stres i opterećenje na koljeno. Također, vježbanje pomaže bržem i bezbolnijem povratku svakodnevnim aktivnostima. Vježbe kod Osgood Schlatterove bolesti mogu se podijeliti na: vježbe istezanja, vježbe jačanja i vježbe balansa. U nastavku slijedi prikaz važnih vježbi za bolji oporavak od Osgood Schlattera. Svako vježbanje trebalo bi započeti istezanjem stražnjeg dijela noge, hamstringsa [18].

### 6.5.1 Vježba 1. Istezanje hamstringsa na zidu

Pacijentu je potrebno objasniti da legne na leđa stražnjicom blizu zida, a noge ispruži ravno ispred sebe na pod. Polagano mora podići ozlijeđenu nogu i nasloniti je na zid. Druga noga treba biti ispružena na podu. Pacijent mora osjetiti istezanje u stražnjem dijelu bedra. Položaj se zadržava 15 do 30 sekundi i ponavlja 3 puta [18].



Slika 6.4 Istezanje hamstringsa na zidu

(Izvor: <https://www.sports-health.com/>):

### 6.5.2 Vježba 2. Istezanje gastrocnemiusa u stajaćem položaju

Pacijent se licem okreće prema zidu, stavlja ruke na zid u visini očiju. Ozlijeđenu nogu drži natrag, dok neozlijeđenom nogom zauzima stav laganog iskoraka. Pete obje noge moraju biti na podu. Stopalo ozlijeđene noge mora biti blago okrenuto prema unutra, polagano se nagnje na zid sve dok ne počne osjećati istezanje mišića lista – gastrocnemiusa. Vježba se mora ponavljati nekoliko puta dnevno u serijama od 3 ponavljanja. Položaj se zadržava 15 do 30 sekundi [18].



Slika 6.5 Istezanje gastrocnemiusa u stojećem položaju

(Izvor: <https://www.lifereadyphysio.com.au/>)

### 6.5.3 Vježba 3. Istezanje m.quadricepsa femoris

Pacijent mora stati u dužini ruke od zida, okrenuti se ravno naprijed. Strana tijela na kojoj je neozlijeđena noga mora biti do zida kako bi se rukom mogao pridržavati uz zid. Drugom rukom mora uhvatiti gležanj ozlijeđene noge i povući petu prema stražnjici. Leđa moraju biti ravno, a koljena moraju biti jedno do drugog. Vježba se ponavlja 3 puta i zadržava 15 do 30 sekundi [18].

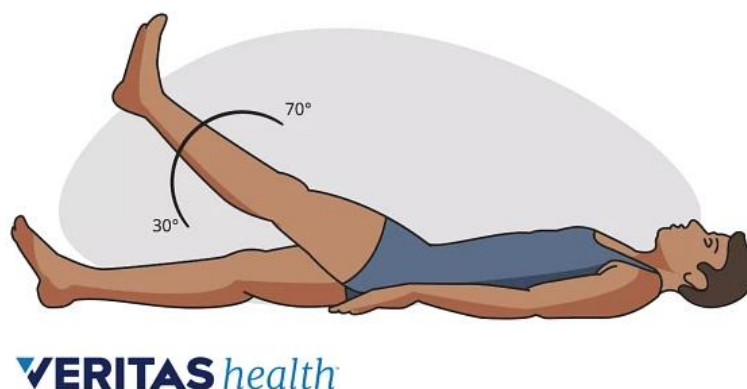


Slika 6.6 Istezanje m. quadricepsa femoris

(Izvor: <https://www.istockphoto.com/>)

#### 6.5.4 Vježba 4 Podizanje noge od podloge

Pacijent zauzima ležeći položaj na leđima s ispruženim nogama ispred sebe. Zateže kvadricepse na ozlijeđenoj nozi i podiže nogu u zrak oko 20 cm iznad podloge, te zadržava položaj. Polako spušta nogu na podlogu i odmara 15 sekundi. Vježbu je potrebno ponoviti u 3 serije od 10 ponavljanja [18].



*Slika 6.7 Podizanje noge od podloge*

*(Izvor <https://www.arthritis-health.com>):*

#### 6.5.5 Vježba 5 Ekstenzija kuka

Pacijent zauzima ležeći položaj na trbuhu s ispruženim nogama iza sebe. Zateže mišiće stražnjice i podiže bolesnu nogu od poda za 20 cm. Položaj zadržava 5 sekundi. Nakon toga spušta nogu i odmara. Vježbu je potrebno ponoviti u 3 serije od 10 ponavljanja [18].



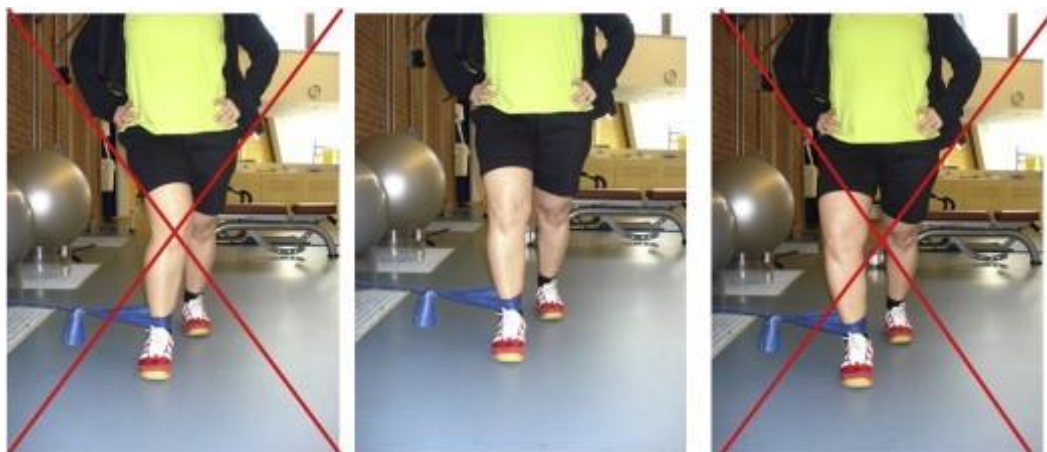*Slika 6.8 Ekstenzija kuka*

*(Izvor: <https://www.ipcphysicaltherapy.com>)*



### 6.5.6 Vježba 6 Stabilizacija koljena

Vježba se izvodi uz pomoć elastične gume koju pacijent zaveže oko gležnja nezlijeđene noge. Gumu je potrebno zavezati za stol ili drugi fiksni predmet. Također, vježba se može izvoditi u sjedećem ili stojećem položaju. Pacijent staje na ozlijeđenu nogu okrenutu prema stolu i lagano savija koljeno, držeći mišiće natkoljenice zategnutima. Dok zadržava navedeni položaj, nezlijeđenu nogu pomiče ravno iza sebe. Vježba se izvodi u 3 serije po 10 ponavljanja.



Slika 6.9 Stabilizacija koljena

(Izvor: <https://www.sciencedirect.com>)

### 6.5.7 Vježba 7 Most

Pacijent zauzima ležeći položaj na leđima, savija koljena i ruke drži na prsima. Vježba počinje dubokim udahom, a prilikom izdaha zateže trbušne mišiće. Podiže donji dio trupa kako bi napravio most koji se mora održati u razini kukova. U vježbu se može uključiti i elastična traka koja se zaveže na natkoljenice, te u položaju kada se napravi most pacijent može širiti noge i zadržati položaj. Položaj se zadržava 2-5 sekundi [18].



Slika 6.10 Prikaz mosta

(Izvor: <https://www.fitness19.com>)

### 6.5.8 Vježba 8 Čučanj uz zid sa elastičnom trakom

Elastična traka zaveže se na natkoljenice, oko 10 cm iznad koljena. Traka pomaže pri boljoj aktivaciji mišića kuka. Početni položaj je stojeći leđima okrenutim prema zidu. Iz početnog položaja pacijent se spušta u položaj čučnja koji i zadržava. Svakim vježbanjem potrebno je produžiti vrijeme zadržavanja u čučnju. Zdjelica, leđa i glava moraju biti naslonjene na zid. Vježba se izvodi u 2 serije od 15-20 ponavljanja jednom dnevno [18].



Slika 6.11 Čučanj uz zid sa elastičnom trakom

(Izvor: <https://www.youtube.com/watch?v=xBoZNDyaPso>)

### 6.5.9 Vježba 9 Iskorak na sanduk

Za izvođenje iskoraka na sanduku potrebno je odabrati sanduk odgovarajuće veličine i visine koji odgovara stanju ozlijeđene noge. Sanduk mora biti visine koja je ugodna za zakoračiti. Koljeno se mora držati u ravnini s drugim nožnim prstom. Vježba se izvodi na način da pacijent zakorači na kutije zadržavajući koljena u ravnini, a zdjelicu na istoj razini. Vježbom je potrebno aktivirati i zatezati mišiće stražnjice i potpuno blokirati koljeno. Vježba se izvodi u 2 serije od 15-20 ponavljanja, jednom dnevno [18].

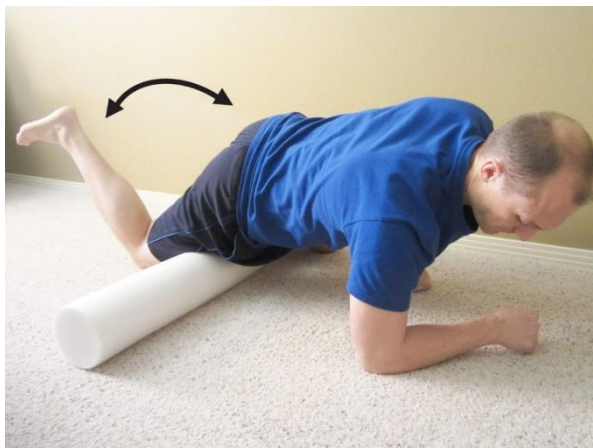

Slika 6.12 Iskorak na sanduk

(Izvor: <https://www.jensinkler.com/>)

#### 6.5.10 Vježba 10 Mobilizacija m. quadriceps femoris

Pacijent postavlja gornji dio natkoljenice na pjenasti valjak. Okreće se sve dok ne pronađe posebno ograničeno područje, a zatim vrlo polako savija koljeno naprijed-natrag. Pacijent mora upotrebljavati vlastitu težinu da pridržava mišić koji se grči preko pjenastog valjka dok se polako pomiče preko valjka savijenim koljenom. Vježba se izvodi jednom dnevno, 1-2 minute na svakoj nozi [18].



Slika 6.13 Mobilizacija m. quadriceps femoris

(Izvor: <https://www.thephysicaltherapyadvisor.com/>)

#### 6.5.11 Vježba 11 Polučučanj s koljenima i stopalima okrenutim u stranu

Pacijent stoji uspravno s nogama u širini ramena i okrenutima u stranu za oko 45 stupnjeva. Leđa drži uspravno, a mišiće stražnjice zateže. Polako savija koljena kako bi spustio tijelo u polučučanj. Zdjelica se ne smije naginjati prema naprijed, a koljena ne smije izlaziti preko vrhova prstiju. Vježba se ponavlja 8 do 12 puta [18].



Slika 6.14 Polučučanj s koljenima i stopalima okrenutima u stranu

(Izvor: <https://www.sportspainmanagementnyc.com>)

## 7. Zaključak

Sy. Osgood Schlatter je jedna od najčešćih sportskih ozljeda u mlađim kategorijama sportaša. Ovaj sindrom još uvijek nije u potpunosti istražen i unatoč spoznajama osnova i pravila preostalo je još mnogo nejasnoća glede njegovog nastanka, rizičnih skupina i dr.

Danas je utvrđeno da se aktivno bavljenje sportom i ponavljajuće mikrotraume kvadricepsa spadaju u glavne faktore rizika za razvoj ove bolesti. Rehabilitacija počinje u akutnoj fazi sa PEACE and LOVE protokolom. Smanjuje se tjelesna aktivnost, primjenjuju se kompresije ako je potrebno. Pušta se da upalni procesi odrade svoj dio posla kako bi cijeljenje moglo započeti te kako bi prije ušli u subakutnu i kroničnu fazu sa što kvalitetnijim tkivom.

Mišići nerijetko znaju biti atrofirani i oslabljeni i zato se velika pažnja posvećuje vježbanju i vraćanje funkcije mišićima .

Kada završi upala, potrebno je krenuti sa jačanjem mišića i tetiva, no potrebno je pronaći balans koji je pacijentu u tom trenutku adekvatan kako ne bi došlo do iritacije hipersenzibilnog tkiva. Potrebno je ojačati cjelokupnu muskulaturu donjih ekstremiteta.

Povratak sportu individualna je odluka i razlikuje se od pacijenta do pacijenta, a određuje se količinom boli i funkcije te stoga na povratak u sport može se čekati od nekoliko tjedana do nekoliko godina. Unatoč trudu pacijenta i fizioterapeuta može se desiti da pacijent bude primoranim promijeniti sport kojim se je bavio ili odustati od sporta cjelokupno, te valja naglasiti da se bol može javiti i godinama poslije ako dođe do prevelikog opterećenja u kratkom periodu.

## 8. Literatura

- [1] A. Ivković i M. Pećina, »Sindromi prenaprezanja u djece sportaša,« *Paediatr Croat*, pp. 216-222, 2009.
- [2] V. Ivančev, »UČINCI PREKOMJERNE TJELOVJEŽBE NA MLADI ORGANIZAM,« *Paediatr Croat*, pp. 212-215, 2009.
- [3] J. Smith i M. Varacallo, *Osgood Schlatter Disease*, Treasure Island: StatPearls Publishing, 2022..
- [4] W. Platzer, *Priručni anatomske atlas; Sustav Organa za Kretanje*, Zagreb: Medicinska naklada, 2011.
- [5] T. J. Antich i C. E. Brewster, »Osgood-Schlatter Disease: Review of Literature and Physical Therapy Management,« *Journal of Orthopaedic & Sports Physical Therapy*, pp. 5-10, 1. Kolovoz 1985.
- [6] P. A. Ghlove, D. M. Scher, S. Khakhiria, R. F. Widmann i D. W. Green, »Osgood Schlatter syndrome,« *Current Opinion in Pediatrics*, pp. 44-50, Svibanj 2007.
- [7] C. Neuhaus, C. Appenzeller-Herzog i O. Faude, *Physical Therapy in Sport* 49, pp. 178-187, 2021.
- [8] F. Vreju, P. Ciurea i A. Rosu, »Osgood-Schlatter disease – ultrasonographic diagnostic,« *Medical Ultrasonography*, svez. 12, br. 4, pp. 336-339, 2010.
- [9] D. Burak, O. Cagatay, Z. Yaizici i B. Sarisozen, »The pathophysiology of Osgood–Schlatter disease: a magnetic resonance investigation,« *Journal of Pediatric Orthopaedics*, svez. 13, br. 6, pp. 379-382, Studeni 2004.
- [10] M. J. Flowers i D. R. Bhadreshwar, »Tibial Tuberosity Excision for Symptomatic Osgood–Schlatter Disease,« *Journal of Pediatric Orthopaedics*, pp. 292-297, Svibanj 1995.

- [11] S. Orava, L. Malinen, J. Karpakka i M. Kvist, »Results of surgical treatment of unresolved Osgood-Schlatter lesion,« *Annales Chirurgiae et Gynaecologiae*, pp. 298-302, Veljača 2000.
- [12] »The so-called unresolved Osgood-Schlatter lesion. A concept based on 15 surgically treated lesions,« *The Journal of Bone and Joint Surgery*, pp. 732-739, Kolovoz 1980.
- [13] »Surgical Treatment of Osgood-Schlatter's Disease,« *Journal of Pediatric Orthopaedics*, pp. 216-219, Lipanj 1983.
- [14] B. Dubois i J.-F. Esculier, »Soft-tissue injuries simply need PEACE and LOVE,« *Br J Sports Med*, pp. 72-73, Srpanj 16 2020.
- [15] H. Lohrer, t. Nauck, J. Schoell, j. Zwerver i N. Malliaropoulos, »Use of extracorporeal shock wave therapy in treatment-resistant M. Schlatter,« *Sports injury Sports damage* , pp. 218-222, 26 travanj 2012.
- [16] G. A. Topol, L. A. Podesta, K. D. Reeves, M. F. Raya, B. D. Fullerton i H.-w. Yeh, »Hyperosmolar Dextrose Injection for Recalcitrant Osgood-Schlatter Disease,« *Pediatrics*, svez. 128, br. 5, pp. 1121-1128, 2011.
- [17] E. Morris, »Acupuncture in Osgood-Schlatter disease,« BMJ Publishing Group Ltd, Westfield, 2016.
- [18] J. A. Schlechter, T. White i P. Clapis, »Osgood-Schlatter disease,« RelayHealth, 2011.

## 9. Popis slika

Slika 2.1 Ventralna i dorzalna strana distalnog dijela femura .....	2
Slika 2.2 Ventralna i dorzalna strana proksimalnog dijela tibie .....	3
Slika 2.3 Superiorona artuklarna površina tibie .....	3
Slika 2.4 Anteriorni i lateralni pogled na patelu .....	3
Slika 2.5 Anatomski prikaz koljena sa pripadajućim strukturama .....	4
Slika 2.6 Prikaz m.quadricepsa femorisa .....	5
Slika 3.1 Slika prikazuje avulzijski apofizitisi .....	7
Slika 4.1 Test skraćivosti m. rectusa femorisa.....	10
Slika 4.2 Radiograf koljena sa Osgood-Schlatter .....	11
Slika 4.3 Ultrazvučni prikaz Osgood-Schlatter .....	12
Slika 4.4 Zadebljanje patelarne tetive nakon patologije .....	12
Slika 4.5 Slika magnetne rezonancije koljena sa Osgood Schlatterom .....	13
Slika 6.1 Slika prikazuje shemu „Peace and Love“ (Izvor: .....	16
Slika 6.2 Slika prikazuje primjenu Shockwave terapije na koljenu .....	17
Slika 6.3 Desno koljeno sa akupunkturnim iglama .....	19
Slika 6.4 Istezanje hamstringsa na zidu .....	20
Slika 6.5 Istezanje gastrocnemiusa u stojećem položaju .....	21
Slika 6.6 Istezanje m. quadricepsa femorisa .....	21
Slika 6.7 Podizanje noge od podloge .....	22
Slika 6.8 Ekstenzija kuka .....	22
Slika 6.9 Stabilizacija koljena .....	23
Slika 6.10 Prikaz mosta.....	23
Slika 6.11 Čučanj uz zid sa elastičnom trakom.....	24
Slika 6.12 Iskorak na sanduk.....	24
Slika 6.13 Mobilizacija m. quadriceps femorisa .....	25
Slika 6.14 Polučučanj s koljenima i stopalima okrenutima u stranu .....	25

—  
|  
MIBON  
A115BBA1111111111

Sveučilište  
Sjever



SVEUČILIŠTE  
SIEVER  
|

**IZJAVA O AUTORSTVU  
I  
SUGLASNOST ZA JAVNU OBJAVU**

Završni/diplomski rad isključivo je autorsko djelo studenta koji je isti izradio te student odgovara za istinitost, izvornost i ispravnost teksta rada. U radu se ne smiju koristiti dijelovi tuđih radova (knjiga, članaka, doktorskih disertacija, magistarskih radova, izvora s interneta, i drugih izvora) bez navođenja izvora i autora navedenih radova. Svi dijelovi tuđih radova moraju biti pravilno navedeni i citirani. Dijelovi tuđih radova koji nisu pravilno citirani, smatraju se plagijatom, odnosno nezakonitim prisvajanjem tuđeg znanstvenog ili stručnoga rada. Sukladno navedenom studenti su dužni potpisati izjavu o autorstvu rada.

Ja, KARLO JERČIĆ (ime i prezime) pod punom moralnom, materijalnom i kaznenom odgovornošću, izjavljujem da sam isključivi autor/ica ~~završnog/diplomskog~~ (obrisati nepotrebno) rada pod naslovom SINDROM OSGOOD-SCHLATTER U DJECE SPORTAŠA, PREVENCIJA I REHABILITACIJA (upisati naslov) te da u navedenom radu nisu na nedozvoljeni način (bez pravilnog citiranja) korišteni dijelovi tuđih radova.

Student/ica:  
(upisati ime i prezime)

Karlo Jerčić  
(vlastoručni potpis)

Sukladno Zakonu o znanstvenoj djelatnosti i visokom obrazovanju završne/diplomske radove sveučilišta su dužna trajno objaviti na javnoj internetskoj bazi sveučilišne knjižnice u sastavu sveučilišta te kopirati u javnu internetsku bazu završnih/diplomskih radova Nacionalne i sveučilišne knjižnice. Završni radovi istovrsnih umjetničkih studija koji se realiziraju kroz umjetnička ostvarenja objavljuju se na odgovarajući način.

Ja, KARLO JERČIĆ (ime i prezime) neopozivo izjavljujem da sam suglasan/na s javnom objavom ~~završnog/diplomskog~~ (obrisati nepotrebno) rada pod naslovom SINDROM OSGOOD-SCHLATTER U DJECE SPORTAŠA, PREVENCIJA I REHABILITACIJA (upisati naslov) čiji sam autor/ica.

Student/ica:  
(upisati ime i prezime)

Karlo Jerčić  
(vlastoručni potpis)