

Fizioterapijski postupci kod rupture Ahilove tetive

Flinčec, Antonela

Undergraduate thesis / Završni rad

2022

Degree Grantor / Ustanova koja je dodijelila akademski / stručni stupanj: **University North / Sveučilište Sjever**

Permanent link / Trajna poveznica: <https://um.nsk.hr/um:nbn:hr:122:862082>

Rights / Prava: [In copyright](#)/[Zaštićeno autorskim pravom.](#)

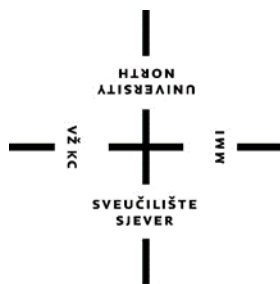Download date / Datum preuzimanja: **2024-09-03**



Repository / Repozitorij:

[University North Digital Repository](#)





**Sveučilište
Sjever**

Završni rad br. 140/FIZ/2022

**FIZIOTERAPIJSKI POSTUPCI KOD RUPTURE
AHILOVE TETIVE**

Antonela Flinčec, 3210/336

Varaždin, 2022. godine



**Sveučilište
Sjever**

Odjel za fizioterapiju

Završni rad br. 140/FIZ/2022

**FIZIOTERAPIJSKI POSTUPCI KOD RUPTURE
AHILOVE TETIVE**

Student

Antonela Flinčec

3210/336

Mentor

Anica Kuzmić, mag.physioth.

Varaždin, rujan, 2022. godine

Prijava završnog rada

Definiranje teme završnog rada i povjerenstva

ODJEL	Odjel za fizioterapiju		
STUDIJ	preddiplomski stručni studij Fizioterapija		
PRISTUPNIK	Antonela Flinčec	IMBAG	0336031422
DAYUM	29.08.2022.	KOLEGIJ	Fizioterapija u traumatologiji
NASLOV RADA	Fizioterapijski postupci kod rupture Ahilove tetive		
NASLOV RADA NA ENGL. JEZIKU	Physiotherapy procedures for Achilles tendon rupture		
MENTOR	Anica Kuzmić	ZVANJE	mag.physioth.
ČLANOVI POVJERENSTVA	1. dr. sc. Pavao Vlahek, dr.med. v.pred., predsjednik		
	2. Anica Kuzmić, mag.physioth., pred., mentor		
	3. Željka Kopjar, mag.physioth., pred., član		
	4. Valentina Novak, mag.med.techn., zamjenski član		
	5. _____		

Zadatak završnog rada

BROJ	140/FIZ/2022
OPIS	Svrha rada je pronaći uzroke zbog kojih dolazi do puknuća Ahilove tetive, a oni mogu biti multifaktorski i još uvijek nisu u potpunosti otkriveni. Tetiva je građena od kolagenskih i elastičnih vlakana pa uslijed degeneracije i mikrotrauma može doći do puknuća no najčešći uzrok puknuća je neizravna sila prilikom skoka ili doskoka zbog nagle, neočekivane kretnje stopala prema gore. Nakon nastanka rupture javlja se jaka i intenzivna bol u stražnjem donjem dijelu polkoljenice. Onemogućeno je i stajanje na prstima, a bolesnik otežano hoda, te se na samoj tetivi može palpirati udubljenje. Također, kod pucanja Ahilove tetive čuje se zvuk poput udarca bičem. Najčešće se javlja kod osoba koje nisu sportski aktivne. Za postavljanje prve dijagnoze dovoljan je klinički pregled, a da bi se utvrdila točna i definitivna dijagnoza potrebno je učiniti UZV i MR. Liječenje ruptur Ahilove tetive je konzervativno i operacijsko. Ovisi o vrsti i opsegu ruptur, vremenu proteklom od ozljede. Kod mladih aktivnih sportaša preporuča se kirurško liječenje. Od fizikalnih postupaka primjenjuje se dijadinamska struja, galvanizacija, elektrostimulacija, radiofrekvencija i visokoenergetska magnetna indukcija. Osim fizikalnih čimbenika koristi se fizioterapija pokretom kao i specijalne manualne tehnike.

ZADATAK URUČEN 29. 08. 2022.



POTPIS MENTORA

PREDGOVOR

Zahvaljujem se profesorici Anici Kuzmić na podršci, pomoći i strpljenju tijekom pisanja rada. Također, zahvaljujem se obitelji na podršci i prijateljima koji su na bilo koji način moje studiranje uljepšali i učinili ga lakšim. Hvala i kolegama iz Županijske bolnice Čakovec na pomoći, a posebno Lauri Lisjak koja je pristala biti moj model za vježbe.

SAŽETAK

Fizikalna terapija je grana medicine u kojoj se primjenjuju različiti oblici fizikalne energije u svrhu prevencije, liječenja i rehabilitacije. Svrha rada bila je pronaći uzroke zbog kojih dolazi do puknuća Ahilove tetive, a oni mogu biti multifaktorski i još uvijek nisu u potpunosti otkriveni. Tetiva je građena od kolagenskih i elastičnih vlakana pa uslijed degeneracije i mikrotrauma može doći do puknuća no najčešći uzrok puknuća je neizravna sila prilikom skoka ili doskoka zbog nagle, neočekivane kretnje stopala prema gore. Nakon nastanka rupture javlja se jaka i intenzivna bol u stražnjem donjem dijelu potkoljenice. Onemogućeno je i stajanje na prstima, a bolesnik otežano hoda, te se na samoj tetivi može palpirati udubljenje. Također, kod pucanja Ahilove tetive čuje se zvuk poput udarca bičem. Najčešće se javlja kod osoba koje nisu sportski aktivne. Za postavljanje dijagnoze dovoljan je klinički pregled, a da bi se utvrdila točna dijagnoza potrebno je učiniti UZV i MR. Liječenje rupture Ahilove tetive je konzervativno i operacijsko. Ovisi o vrsti i opsegu rupture, vremenu proteklom od ozljede. Kod mladih aktivnih sportaša preporuča se kirurško liječenje. Od fizikalnih postupaka primjenjuje se dijadinamska struja, galvanizacija, elektrostimulacija, radiofrekvencija i visokoenergetska magnetna indukcija. Osim fizikalnih čimbenika koristi se fizioterapija pokretom kao i specijalne manualne tehnike.

Ključne riječi: Ahilova tetiva, rehabilitacija, liječenje

ABSTRACT

Physical therapy is a branch of medicine in which different forms of physical energy are applied for the purpose of prevention, treatment, and rehabilitation. The purpose of the work was to find the causes of Achilles tendon rupture, which can be multifactorial and have not yet been fully discovered. The tendon is made of collagen and elastic fibers, so it can rupture due to degeneration and microtrauma, but the most common cause of rupture is indirect force during a jump or landing due to a sudden, unexpected upward movement of the foot. After the rupture occurs, strong and intense pain occurs in the back and lower part of the lower leg. It is also impossible to stand on tiptoes, the patient has difficulty walking, and a dent can be palpated on the tendon itself. Also, when the Achilles tendon ruptures, a sound like whiplash is heard. Most often it occurs in people who are not active in sports. A clinical examination is sufficient to establish a diagnosis and to determine the correct diagnosis, it is necessary to do an ultrasound and an MRI. Treatment of Achilles tendon rupture is conservative and surgical. It depends on the type and extent of the rupture and the time that has passed since the injury. For young active athletes, surgical treatment is recommended. Among the physical procedures, diadynamic current, galvanization, electrostimulation, radiofrequency, and high-energy magnetic induction are used. In addition to physical factors, movement physiotherapy and special manual techniques are used.

Keywords: Achilles tendon, rehabilitation, treatment

POPIS KORIŠTENIH KRATICA

ENS električna neuralna stimulacija

MR magnetna rezonancija

TENS transkutana električna neuralna stimulacija

UZV ultrazvuk

SADRŽAJ

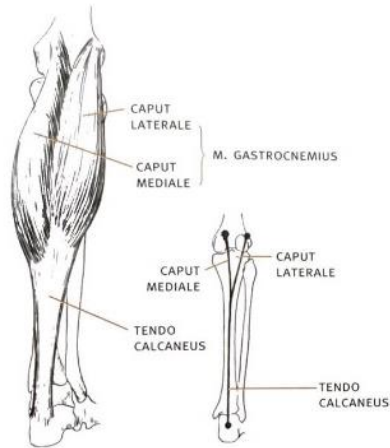
1. UVOD.....	1
2. ANATOMIJA I HISTOLOGIJA	2
3. ETIOLOGIJA, PATOGENEZA I PREVALENCIJA.....	3
3.1. Uzroci spontanog nastanka puknuća Ahilove tetive	4
3.2. Mehanizam nastanka puknuća tetive	4
4. DIJAGNOSTIKA	5
5. KLINIČKA SLIKA	7
6. LIJEČENJE.....	9
6.1. Fizioterapijski postupci u liječenju	9
6.2. Fizioterapija pokretom	15
6.3. Operacijsko liječenje.....	24
a) Otvorena metoda.....	24
b) Perkutana metoda	25
7. ZAKLJUČAK.....	27
8. LITERATURA	28
9. POPIS SLIKA.....	29

1. UVOD

Ahilova tetiva dobila je naziv prema junaku iz grčke mitologije, Ahileju, također poznatog i iz Homerovog epa Ilijade. Prema mitologiji, njegova majka, nimfa Tetida, držeći ga samo za petu, uronila u rijeku Stiks kako bi ga učinila neranjivim i zaštitila od nevolja. Peta je tako postala jedina slabost Ahileja, a princ Paris ga je ubio pogodivši ga otrovnom strelicom u petu. Iz tog je razloga danas Ahilova peta postala sinonim za nečiju slabu točku (1). Usprkos svojoj snazi, podložna je ozljedama poput ozljeda prenaprezanja i rupturi. Ruptura tetive nije česta ozljeda, ali budući da je najčešća kod muškaraca srednjih, najproduktivnijih godina, predstavlja veliki problem današnjeg društva. Puknuće Ahilove tetive se često događa tijekom sportskih aktivnosti, osobito kod muške populacije. Ahilova tetiva ima bitnu ulogu u lokomotornom sustavu. Još od davnina područje pete smatra se slabim i osjetljivim mjestom. Hipokrat je 460.g.p.n.e. upozorio na opasnost ozljeđivanja Ahilove tetive, a Avicenna iznosi iskustva u liječenju Ahilove tetive. Iako je dobila ime po slavnom grčkom junaku Ahilu, u medicinskoj literaturi naziv Ahilova tetiva (tendo Achillis) uveo je profesor anatomije iz Loewena, Werheyen. Ahilova tetiva je najsnažnija tetiva u ljudskome tijelu. Ona je završni dio *m.triceps surae*, kojeg oblikuju soleusi dvije glavne gastrocnemiusa, a polazi s kondila natkoljenice, glavne lisne kosti i stražnje strane golijske kosti te završava tetivom *tendo calcaneus (Achillis)* koja se hvata na stražnju stranu calcaneusa. Tetiva je vrlo elastična, prestaje rasti u dobi od 20 godina te je obavijena tankom opnom pod nazivom *paratenonij* (paratenon). Opskrba krvlju Ahilove tetive vrlo je oskudna, posebice u području 3-5 cm od *tuber calcanei* (2). Akutna ozljeda ahilove tetive čest je problem u sportskoj medicini i jedna je od najčešćih ozljeda u sportu, posebice kod osoba koje se sportskim aktivnostima bave rekreativno. Puknuće Ahilove tetive pogađa najviše populaciju u aktivnoj životnoj dobi. Ruptura tetive nastaje nakon naglog rastezanja, pri čemu dolazi do rupture malih krvnih žila. Sportaši osjećaju oštru bol koja se pojačava pritiskom na tetivu. To je teška ozljeda tetivnog tkiva u kojem se pojedini dijelovi tetive rastrgaju. Stopalo je tijekom razvoja čovjekova uspravna stava od pomoćnog organa za hvatanje postalo samostalan organ s dvjema važnim zadaćama: statičkom (jer nosi težinu cijelog tijela) i dinamičkom (da se prilagodi podlozi, ublaži udarac te omogućiti stajanje i pokretanje) (2).

2. ANATOMIJA I HISTOLOGIJA

Ahilova tetiva završni je dio troglavog mišića, *m.triceps surae* koja polazi sa donje polovice potkoljenice i hvata se na *tuber calcanei*, petne kosti. Mišić triceps surae je glavni ekstenzor stopala kojeg čine *musculus gastrocnemius* i *musculus soleus*. Kostii koje čine potkoljenicu su goljениčna kost, *tibia*, lisna kost, *fibula* te petna kost, *calcaneus* koji se nalazi na stopalu. Goljениčna kost je dugačka cjevasta kost koja prenosi najveći dio tjelesne težine na stopalo, a smještena je na medijalnoj strani potkoljenice. Gornji kraj kosti je vrlo odebljan i proširen u zglavke, *condylus medialis et lateralis* koji se spajaju sa bedrenom kosti, *femurum*. Ispod zglavka na prednjoj strani nalazi se hrapavost goljениčne kosti, *tuberositas tibiae* (Slika 2.1.). Tijelo kosti je uglavnom trobridno i prednji je rub posebice oštar pa se u najvećem dijelu tibiae nalazi direktno ispod kože. Donji dio kosti također je odebljan i na medijalnoj strani završava medijalnim maleolom. Lisna kost je duga tanka kost odebljana na oba kraja i na nju se vežu mišići, a smještena je na lateralnoj strani golijeni. Gornji se kraj kosti priključuje goljениčnoj kosti ispod lateranog condyla, a donji kraj tvori lateralni gležanj, *malleolus lateralis*. Petna kost je najveća kost u stopalu čovjeka, kockastog je oblika, smještena je ispod gležanjske kosti, *talusa*. Na stražnjem djelu je viša pa prema dolje proširena u *tuber calcanei* na koju se hvata Ahilova tetiva. Najveći i najvažniji zglobovi stopala su gornji, *art.talocruralis* i donji gležanjski zglob, *art.subtalaris*. Zglobovi stopala, *articulations pedis*, omogućuju vrlo složenu mehaniku gibanja u stopalu. Gornji i donji gležanjski zglob zajedno tvore kuglasti zglob u kojemu se obavljaju pokreti stopala u svim smjerovima, te istodobno osiguravaju čvrstoću i stabilnost stopala (3).



Slika 2.1. Prikaz anatomije potkoljenice

Izvor: Keros P., Pećina M.: Funkcijska anatomija lokomotornog sustava. Ljevak, Zagreb, 2020.

Ahilova tetiva histološkom strukturom slična je ostalim tetivama ljudskog tijela. Sastavljena je od vezivnog tkiva, odnosno ekstracelularnog matriksa koji se sastoji pretežito od kolagena i specijaliziranih stanica nazvanih tenocidi. Građena je hijerarhijski od snopova vlakana, fascikulusa i febrila, a čak 90% zdrave tetive je sačinjeno od kolagena tip I. Kolagen tip III je drugi glavni tip kolegena, a nalazi se i u fibrokartilaginoznom dijelu tetive, a taj dio tetive bogat je i kolagenom tip II, koji se nalazi u većoj mjeri i u području osteotendinoznog spoja. S obzirom na sastav i raspored kolagenskih vlakana u Ahilovoj tetivi, može se zaključiti kako je osnovna funkcija jamčiti vlačnu čvrstoću. Osim kolagena, vjeruje se kako je elastin također značajan za mehanička svojstva tetive, iako čini samo 1 % mase. Formiran je u ekstracelularnom prostoru i sadrži jezgru u obliku tropoelastinskih molekula vezanih na mikrofibilarnu mrežu (4).

3. ETIOLOGIJA, PATOGENEZA I PREVALENCIJA

Etiologija ruptur Ahilove tetive još nije točno definirana i smatra se multifaktorskom. Postoje dvije teorije o pucanju Ahilove tetive: degenerativna i mehanička. Degenerativna teorija zagovara da do ruptur dolazi zbog ponavljanih mikrotruma koje, zbog slabe krvne opskrbe u središnjem dijelu tetive, sporo i loše cijele. Također, smatra se da se starenjem smanjuje promjer kolagenskih vlakana i da to smanjenje promjera, u kombinaciji, s visokim razinama aktivnosti i opterećenja može djelomično objasniti porast incidencije ruputra kod bavljenja sportom u srednoj

životnoj dobi. Puknuće Ahilove tetive najčešće je posljedica djelovanja neizravne sile koje je povezana s neobično jakom kontrakcijom mišića triceps surae. Puknuće je povezano i s naglim pokretom stopala prema gore, koje je prethodno bilo maksimalno svinuto prema dolje (prilikom skoka), ili pak zbog nagle, neočekivane kretnje stopala prema gore, koje nastaje kada se npr. čovjek posklizne na stepenišu ili prilikom pada u rupu na cesti/sportskom terenu. Najčešći mehanizmi rupture Ahilove tetive su podijeljeni u tri skupine. U prvoj skupini, pacijent se odguruje sa stopalom koje nosi težinu tijela dok je koljeno te noge u ekstenziji. Taj se mehanizam često viđa u sprint startovima, skakanju i sportovima s reketom. U drugoj skupini može doći do puknuća uslijed pada niz stepenice ili kad osoba stane u rupu, tada dolazi do nagle, neočekivane dorzifleksije gležnja. I posljednjoj trećoj skupini je pri nasilnoj dorzifleksiji s plantarno fleksiranim stopalom, što se može vidjeti kod pada s visine. U većini slučajeva do puknuća Ahilove tetive dolazi uslijed skoka, okreta, doskoka ili naglog ubrzanja prilikom trčanja. Tek u manje od 10% slučajeva puknuće Ahilove tetive uzrokovano je primjenom direktne sile na tetivu, a također u 10% slučajeva nije vezano uz sportsku aktivnost. Do ruptur najčešće dolazi kod muškaraca oko 30-te i 40-te godine koji vikendom ili u tjednu odlaze na rekreativne sportive kao što su: nogomet, rukomet ili tenis. Bilateralna ruptura je vrlo rijetka kod zdravih osoba, pojavljuje se samo kod starijih osoba koje već duže vrijeme uzimaju steroidne lijekove (2).

3.1. Uzroci spontanog nastanka puknuća Ahilove tetive

Spontana puknuća Ahilove tetive povezana su s mnoštvom poremećaja, kao što su upalni i autoimunosni poremećaji, genski određene kolagenske abnormalnosti, zarazne bolesti, neurološka stanja, višestruke mikrotraume, opća ili lokalna primjena steroida, hiperlipidemija, primjena antibiotika iz skupine fluorokinolona (2).

3.2. Mehanizam nastanka puknuća tetive

Najčešći mehanizam nastanka puknuća Ahilove tetive jest djelovanje izravne i neizravne sile pod različitim uvjetima. Izravna sila nastaje tijekom kontrakcije m.triceps surae (udarac na tetivu, nalet siugrača u sportu). Neizravna sila nastaje kod naglog opterećenja pri pokretu (npr. kod skijanja), odnosno kod nagle plantarne fleksije i neočekivane dorzifleksij stopala (npr. pad uz fiksirano stopalo, sposkliznuće). Djelovanje neizravne sile najčešći je uzrok nastanka puknuća Ahilove tetive (2). Mehanizmi djelovanja sile koji dovode do puknuća Ahilove tetive:

- skijanje: npr. pad prema naprijed s fleksiranom petom

- sprint, trčanje, skok, preskakanje
- igre s loptom pri promjeni smjera kretanja igrača (rukomet, nogomet)
- udarac na napetu tetivu
- naglo poskliznuće ili zaustavljanje
- pad, doskok.

Lokalizacija puknuća Ahilove tetive:

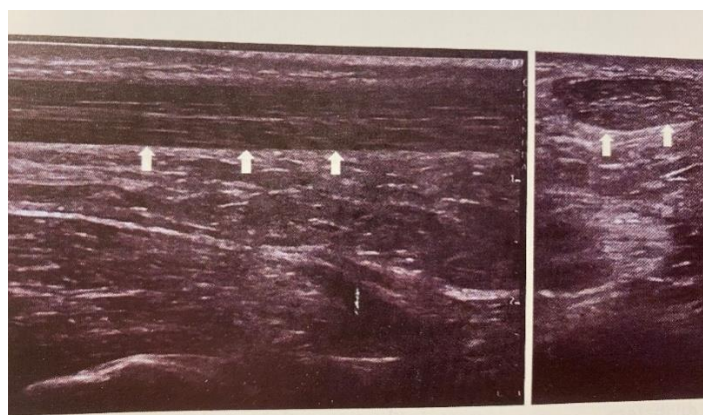
- 85% puknuća u području je 3-5 cm iznad hvatišta Ahilove tetive (od tuber calcaneus)
- 14% puknuća proksimalno je i na prelasku tetive u mišić
- 1% puknuća je na hvatištu petne kosti (2).

4. DIJAGNOSTIKA

Dijagnoza puknuća Ahilove tetive postavlja se na temelju kliničkog pregleda, nalaza ultrazvuka (UZV) te pomoću magnetne rezonancije (MR). Najvažnije je posumnjati na mogućnost da je puknuće Ahilove tetive prisutno, jer se čak u 30% slučajeva ruptura Ahilove tetive ne dijagnosticira. Klasični rendgen nema više ulogu u dijagnosticiranju rupture, no kod učinjenih slika zbog ozljede gležnja ima nekoliko znakova koji mogu upozoriti na rupturu. Na snimkama se analiziraju tri odnosa između Ahilove tetive i okolnih struktura. Kagerov trokut označuje prostor ispunjen masnim tkivom, omeđen straga tetivom, sprijeda dubokim fleksorima potkoljenice te prema bazi kalkaneusom. Kod rupture tetive nastaje oštra kontura tog masnog tkiva te opisani trokut postaje manji. Toygarov kut zatvara posteriorna linija kože iza tetive, a on se smanjuje u slučaju rupture. Arnerov znak je prednji otklon anteriorne konture tetive proksimalno od kalkaneusa te otok na stražnjoj konturi distalno od gornjeg dijela kalkaneusa (2).

Ultrasonografija smatra se zlatnim standardom i najčešće je primjenjivana metoda u dijagnostici rupture Ahilove tetive, a praktički je nezamjenjiva u praćenju njezina cijeljenja. Prednosti su široka dostupnost, niska cijena, reproducibilnost te izostanak ionizirajućeg zračenja. Najvažnija karakteristika je mogućnost tzv. dinamičkog pregleda, što znači da možemo pratiti gibanje tetive prilikom pokretanja noge. Za pregled se primjenjuje linearna sonda frekvencije 4-15 mHz, a pacijent leži potrbuške sa stopalom opuštenim preko ruba stola za preglede, što omogućuje maksimalnu relaksaciju tetive i osigurava reproducibilna mjerenja. Tetiva se u cijeloj

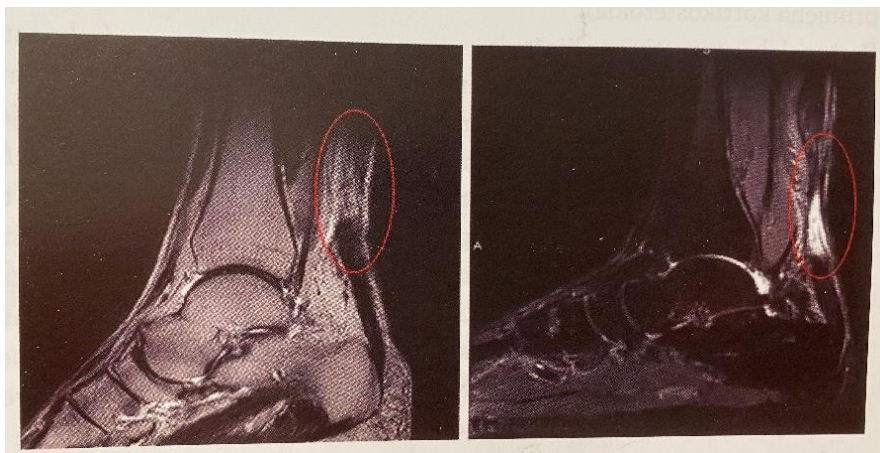dužini prikaže u sagitalnoj (longitudinalnoj) ravnini te potom u transverzalnoj ravnini. Važna je usmjerenost ultrazvučnog snopa paralelno s vlaknima tetive, čime se izbjegava akustička anizotropija. U posljednje vrijeme intenzivno se istražuje uloga elastografskog mjerenja tetive, osobito prilikom praćenja cijeljenja nakon rupture. Osnovni princip elastografije je procjena elastičnosti tkiva sondom, a zasniva se na povratnim valovima izazvanim kompresijom tkiva ispod sonde. U slučaju rupture tetive sonoelastografija pruža uvid u mehaničke značajke ozlijeđenog i okolnog područja te omogućuje preciznu procjenu rupture (Slika 4.1.) (2).



Slika 4.1. Ultrasonogram Ahilove tetive: uzdužni i poprečni sonogram neozljeđene tetive.

Izvor: Pećina M. i suradnici: Sportska medicina. Medicinska naklada, 2019.

Magnetna rezonancija (MR) omogućuje najbolji kontrast između okolnih mekih tkiva, neinvazivna je, nema ionizirajućeg zračenja. MR Ahilove tetive podrazumijeva multiple sagitalne i aksijalne sekvencije ozlijeđenog gležnja. Nedostatak joj je relativno visoka cijena, nedostatak široke dostupnosti te duljina snimanja. Tipično se na T1 mjerenim presjecima prepoznaje razina ozljede kao područje umjerenog intenziteta signala, a na T2 mjerenim presjecima na mjestu rupture nalazi se područje visokog intenziteta signala koje odgovara krvarenju i edemu na mjestu prekida niti Ahilove tetive. U usporedbi s ultrazvukom omogućuje bolji uvid u intratendinozne lezije, za široko dostupnu brzu dijagnostiku i praćenje rupture Ahilove tetive ultrazvuk ima prednost (Slika 4.2.) (2).



Slika 4.2. MR sagitalni presjek područja gležnja- zaokruženo je mjesto rupture Ahilove tetive, gdje se uz potpuni prekid kontinuiteta tetive vidi hiperintenzivan signal koji označuje mjesto hematoma oko rupturirane tetive te između oštećenih vlakana.

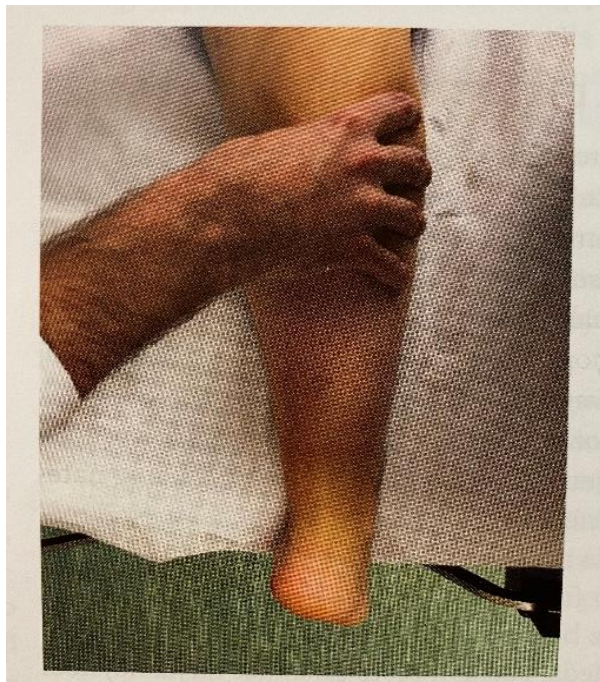
Izvor: Pećina M.i suradnici: Sportska medicina. Medicinska naklada, 2019.

U diferencijalnoj dijagnozi puknuća Ahilove tetive najčešću ulogu imaju distorzija i hematoma gležnja, tenisko stopalo, flebitis, tromboflebitis, tendinitis, tendinoperiostitis, tendinosinovitis, tendinoburzitis, achillodynia te ozljede koštanog dijela gležnja, stopala i distalnog dijela potkoljenice (2).

5. KLINIČKA SLIKA

Klinička slika postavlja se palpacijom i inspekcijom. Bolesnik ne može stati na ispruženo stopalo, na prste, a klinički se vidi defekt tetive. Ruptura može biti djelomična ili potpuna. Ozljeda se često predvidi, pogotovo ako je posrijedi djelomična ruptura. U trenutku ozljede bolesnik osjeti naglu, jaku bol u donjem dijelu m.triceps surae koja onemogućava daljnja kretanja, pa zbog toga nastaje hipotonija i atrofija muskulature. U području pete nastaju oteklina i podljev krvi na mjestu rupture i tako često prekrije mjesto puknuća tetive. Na mjestu rupture je uočljiva poprečna udubina Ahilove tetive (tzv. znak drška sjekire) (2). Bolesnik se pregledava tako da kleči na rubu stola sa stopalima koja slobodno vise. U slučaju potpune rupture može se napipati mjesto razdora tetive, a također se stopalo može dorziflektirati u većoj mjeri nego normalno. Isto tako, pozitivan je Thompsonov test (engl.squeeze test) (Slika 5.1.) kojim analiziramo prekid kontinuiteta Ahilove tetive tako da pacijentu koji leži potrbuške (stopala vise

sa stola) stisnemo potkoljenicu u srednjoj trećini te promatramo odgovor u smislu plantarne fleksije stopala (kod ruptur stopalo se ne pomakne). Ako je Ahilova tetiva intaktna. Uvijek treba usporediti kontralateralnu stranu. Održani kontinuitet tetive plantarnog mišića može nam dati lažno negativan rezultat Thompsonovog testa. S potpuno rupturiranom tetivom bolesnik ne može stajati na prstima, tj. ne može se podići na prste ozljeđene noge, a često ni pri djelomičnoj rupturi (2).



Slika 5.1. Thompsonov test (engl. Squeeze test)

Izvor: Pećina M. i suradnici: Sportska medicina. Medicinska naklada, 2019.

6.LIJEČENJE

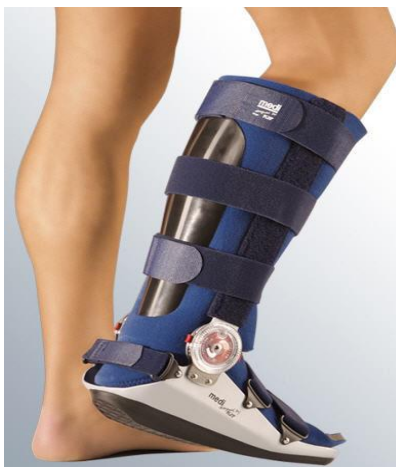Fizikalna i rehabilitacijska medicina (grč. physis- fizikalno, iatreia- umjetnost liječenja) klinička je grana medicine koja se bavi dijagnostikom, prevencijom, liječenjem i rehabilitacijom nesposobnosti. Fizikalna je terapija metodologija primjene fizikalnog agensa koji izaziva neku povoljnu reakciju u organizmu i dio je složenog rehabilitacijskog programa liječenja. Rehabilitacija je koordinirani proces koji potiče aktivnost i sudjelovanje te temelji na nizu postupaka usmjerenih prema potrebama bolesnika, provodi ju rehabilitacijski tim, a fizikalna terapija je u funkciji rehabilitacije. Konzervativno liječenje je opcija u slučaju kad ozlijeđeni odbije operacijski zahvat kao izbor liječenja, ako je starije životne dobi i sportski neaktivan te ako je prisutan povećani rizik od operacijskog zahvata (teški srčani bolesnici, loše opće zdravstveno stanje, transplantacija organa, bubrežna insuficijencija, sustavne bolesti, teži tip dijabetesa, primjena kortikosteroida) (2).

Stavovi i principi kod liječenja Ahilove tetive mijenjali su se tijekom vremena i ovisili su i o pojedinoj „ortopedsko- traumatološkoj školi“ (germanska, anglosaksonska) te su jedni zastupali pretežito konzervativno (neoperacijsko) liječenje, a drugi su inzistirali na operacijskom (kirurškom) liječenju (5).

6.1. Fizioterapijski postupci u liječenju

Šezdesetih godina dvadesetog stoljeća dr. Lawrence Weed predložio je model dokumentiranja terapijskog procesa SOAP (Subjective Objective Assessment Plan). SOAP predstavlja akronim kojim se naglašavaju pojedini dijelovi fizioterapijske procjene: S- subjektivni pregled, O- objektivni pregled, A- analiza, P- plan (6). U konzervativnom liječenju rupture Ahilove tetive koristi se postupak primjene imobilizacije. Najčešće se provodi postavljanjem čizme Range-Medi- Walker (Slika 6.1.) . Navedeni postupak se provodi na sljedeći način:

- imobilizacija ozlijeđenog ekstremiteta potkoljениčnom longetom s prednje strane u ekvinsu stopala od 25 stupnjeva, 4 tjedna
- nakon 4 tjedna, nova potkoljениčna longeta s prednje strane u ekvinsu stopala od 20 stupnjeva u trajanju od 4 tjedna,
- ukoliko je kontrolni pregled zadovoljavajući postavlja se imobilizacija u obliku čizme Range- Medi- Walker u neutralnoj poziciji na još 2 tjedna.



Slika 6.1. Čizma Range- Medi- Walker

Izvor: (<https://www.medi.de/produkte/medi-rom-walker/>)

Liječenjem je potrebno spriječiti mišićnu atrofiju naročito m. tricepsa sure, prevenirati razvoj adhezija, ukloniti razvijene trofičke promjene, uspostaviti normalnu funkciju za potpunu sportsku aktivnost i prevenirati gubitak opće kondicije organizma. Slijedom navedenoga, provodi se intenzivna fizioterapija korištenjem raznih fizikalnih čimbenika i terapije pokretom (2).

Noga se stavlja u udoban uzdignuti položaj da bi se postigla venska i limfna drenaža. Masaža se provodi na zdravoj nozi, a na bolesnoj nozi iznad nožnog zgloba sve do prepone, i kasnije u fazi rehabilitacije. Krioterapija se primjenjuje kasnije, neposredno prije kineziterapije. Od elektroterapijskih postupaka provodi se klasična galvanizacija i dijadinamske struje, a elektrostimulacija za tretiranje inaktivne atrofije. Terapija pokretom počinje aktivnim vježbama svih zglobova na zdravoj nozi, u početku bez otpora, a zatim nakon kraćeg vremena s jakim otporom fizioterapeuta. Provode se vježbe disanja i opće kondicijske vježbe. Na operiranoj strani najprije se izvode izometričke vježbe noge i stopala, u početku bez otpora, a zatim s otporom. Treba vježbati puni opseg pokreta u nožnom zglobu. Postupno se uvodi hodanje, trčanje i skokovi (5).

6.1.2. Krioterapija

Krioterapija dolazi od grčke riječi *kryos*, mraz ili studen i riječi *therapeia* što znači liječenje. Krioterapija je lokalna primjena hladnoće sa svrhom liječenja, a izravni učinak hlađenja je pad temperature kože i potkožnog tkiva, mišića i zglobova. Aplikacijom hladnoće postiže se analgetički i spazmolitički učinak, facilitira mišićnu kontrakciju, smanjuje upalu. Tehnika primjene krioterapije naziva se „Lilhip tehnika“. Fizioterapeut drži špatulu sa ledom i izvodi lagane kružne pokrete po stražnjoj strani potkoljenice u trajanju od 3-10 minuta (ovisno o pacijentovoj osjetljivosti) (7).

6.1.3. Galvanizacija

Galvanizacija je najstarija elektroterapijska procedura koja koristi galvansku istosmjernu struju i ne mijenja smjer ni jačinu. Izvori galvanske struje mogu biti: galvanski članak, akumulatori, dinamo strojevi i pretvarači izmjenične struje u istosmjernu. Frekvencije je od 50 Hz do 220 V. Postoje tri načina postavljanja galvanske struje: uzdužna, poprečna i točkasta. Galvanizacija se može primijeniti kao podražajna ili analgetička terapija u nizu reumatskih, neuroloških i ortopedskih bolesti i sindroma. Oprez je potreban kod starijih osoba i kod osoba koje imaju strano metalno tijelo ili osteosintetski materijal u tijelu u zoni djelovanja sile (8).

6.1.4. Dijadinamske struje

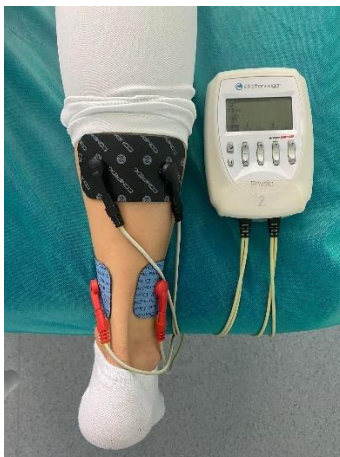Dijadinamske struje, po svojim svojstvima spadaju u niskofrekventne, poluvalno ili punovalno ispravljene struje sinusoidnog oblika, frekvencije 50 do 100 Hz. Modulirane su po frekvenciji i jačini, uz kombinaciju dviju frekvencija koje se ritmički izmjenjuju. Danas se primjenjuju uglavnom četiri strujne kombinacije, odnosno modulacije, a najpoznatija je modulacija 4 koja se primjenjuje kao elektroblokada. Pomoću njih provodi se elektroterapijska procedura. Dijadinamske struje se primjenjuju u liječenju bolnih stanja i napetosti mišića, nakon ozljeda, za uklanjanje edema i hematoma, za poboljšanje cirkulacije, kod izvanzglobnog reumatizma i dr. elektroda, u zoni prostrujavanja, dolazi do širenja krvnih žila i crvenila kože uz prisutnu toplinu. Na taj način se poboljšava izmjena tvari u stanicama, smanjuje podražljivost osjetljivih receptora (smanjuje se bol), ubrzava cijeljenje tkiva i povećava mišićna kontrakcija. Doziranje dijadinamskih struja ovisi o bolesnikovoj podnošljivosti. Trajanje pojedinog postupka nije definirano, a ovisno je o indikaciji, mjestu i načinu primjene (8).

6.1.5. Elektrostimulacija

Električna stimulacija je terapijska procedura kojom se izaziva mišićna kontrakcija pomoću električnog podražaja. Provodi se u svrhu poboljšanja i održavanja neuromuskularnog aparata. Postoje dvije vrste impulsa: pravokutni i trokutasti. Pravokutni se pretežito koristi u elektrodijagnostici. Zdravi mišić se naglo kontrahira, dok je kod degenerativnog procesa kontrakcija znatno sporija. Ti impulsi imaju nagli uspon do maksimalnog intenziteta, traju točno određeno vrijeme i naglo padaju na nulu. Trokutasti impulsi koriste se kod tretmana mlohave kljenuti. Ove impulse karakterizira kosi uspon do maksimalne vrijednosti, pauza traje dvostruko dulje nego impuls i služi za odmor mišića. Zdravi mišići ne reagiraju na ovu vrstu impulsa zbog sposobnosti prilagodbe. U širem smislu u elektrostimulaciju ubrajamo i električnu neuralnu stimulaciju- ENS, transkutnu električnu neuralnu stimulaciju- TENS i funkcionalnu električnu stimulaciju- FES (8).

6.1.6. Compex

Compex je uređaj za neuro- mišićnu električnu stimulaciju koji se koriste u cilju smanjenja bolova i aktivacije oslabljenih mišića (Slika 6.1.6.). Rezultati vježbanja uz pomoć Compex aparata dovode do efikasnijeg treninga s manjim rizikom od povrede i gotovo nikakvim kardiovaskularnim umorom. Najčešće se koristi kod lumbalnog i cervikalnog bolnog sindroma, smanjuje napetost mišića, prokrvljuje mišiće (8).



Slika 6.1.6. Stimulacija mišića potkoljenice uz Compex

(Autor fotografije: Antonela Flinčec, model: Laura Lisjak)

6.1.7. Radiofrekvencija

Radiofrekvencija (TRT) nova je tehnologija u području fizikalne i rehabilitacijske medicine koja se primjenjuje za liječenje bolesti, ozljeda i oštećenja kralježnice, zglobova, mišića i tetiva. TRT upotrebljava izmjenične struje visoke frekvencije pri čemu se stvara elektromagnetska energija, a u bolesnom dijelu tijela razvija se toplina koja smanjuje bolove i otekline, potiče cijeljenje i regeneraciju te opušta mišiće. U terapiji se koristi frekvencija od 500 Khz koja određuje optimalnu dubinu produkcije energije u tkivu. Ima dvije vrste elektroda. Kapacitivna elektroda koristi se za bolesti i oštećenja mišića, a rezistivna elektroda koristi se kod bolesti i oštećenja mekih tkiva: tetiva, zglobova, hrskavice i kosti. Terapija se može primjenjivati statički (aplikator terapije se zadržava na bolnoj točki tijela) i dinamički (terapeut jednom rukom neprestano pomiče aplikator terapije po tretiranom području i na taj način zahvati veći dio tijela, a istovremeno drugom rukom može provoditi ručnu masažu ili vježbe za bolni dio tijela. Prednosti ove terapije su trenutno smanjenje bolova, miorelaksacija, smanjuje se oteklina i pospješuje se limfna drenaža (7).

6.1.8. Visokoenergetska indukcijska terapija

Visokoenergetska indukcijska terapija ima učinak smanjenja boli, pojačava mišićni tonus, poboljšava cirkulaciju i aktivira proces bržeg cijeljenja. Djeluje tako da tijelo dobro provodi magnetne valove jer ioni u stanicama imaju naboj isto kao i stanične membrane. Naboj stanične membrane kod normalnih zdravih ljudskih stanica mora biti veći nego kod bolesnih, ostarjeli stanica, bakterija i virusa. Kad je naboj stanične membrane nizak stanica ne može normalno i zdravo funkcionirati. Stoga elektromagnetna terapija stvara polje koje povećava energiju u stanicama i optimizira njihovu funkciju. Elektromagnetni valovi prolaze kroz stanice, tkivo, organi i kosti, te aktiviraju elektrokemijske procese u tkivu, odnosno poboljšavaju rad stanica i njihovih membrana. Uređaj ima dvije glave: statičku i dinamičku (Slika 6.1.8.) (7).



Slika 6.1.8. Visokoenergetska induksijska terapija

(Autor fotografije Antonela Flinčec, model:Laura Lisjak)

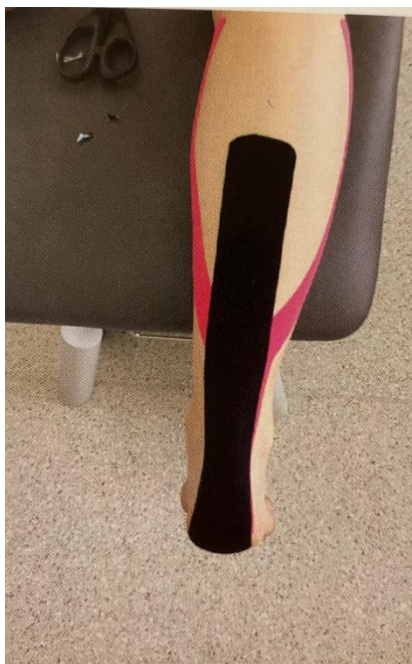6.1.9. Tretman ožiljka

Postoperacijski ožiljci predstavljaju prirodni proces zaraštanja tkiva. Oštećena koža se zamjenjuje vezivnim tkivom koje se sastoji od čvrstih kolagenih vlakana, ožiljak nije elastičan, nema dlaka niti žlijezda lojnica i znojnice. Sve rane zaraštaju ožiljcima, a ako je jače izražena razlika u odnosu na okolno tkivo ožiljci mogu pacijentima uzrokovati značajne kozmetičke, tjelesne i psihološke probleme. Unatoč brojnim mogućnostima, ponekad je teško dobiti željeni rezultat, jer ishod ovisi o brojnim čimbenicima: vrsti i opsegu ozljede, mjestu ozljede, dobi pacijenta i genetskim čimbenicima, stanju kože. Prije početka zbrinjavanja ožiljka potrebno je individualno prilagoditi vrstu tretmana prema potrebama pacijenta, jer svaki ožiljak je priča za sebe (2).

6.1.10. Primjena ljepljivih traka- *Taping*

Kako bi pratili potrebe što bržeg oporavka i liječenja, medicinski timovi primjenjuju različite pristupe, manualne tehnike i metode. *Taping*, metoda primjene ljepljivih traka sastoji se od primjene određene elastične ljepljive trake na koži. Specifična elastična traka stvorena je da oponaša svojstva kože u smislu fleksibilnosti, ne ograničuje opseg pokreta i facilitira mišićne funkcije. Aktivira procese unutar ozljeđenog tkiva te tako utječe na pozitivan proces cijeljenja. Kinesiotaping (metoda "pokret- traka") nije ograničen isključivo na probleme s mišićima i zglobovima, nego nudi mogućnost šire primjene kao liječenje migrene, edema, inkontencije i menstrualnih bolova, kao preventivna mjera kod rekreativnog bavljenja sportom. Poboljšava

funkciju mišića, poboljšava cirkulaciju tjelesnih tekućina, reducira bol, podupire funkciju zgloba i stimulira proprioceptore (Slika 6.1.10.) (2).



Slika 6.1.10. Taping Ahilove tetive

Izvor: Pećina M. i suradnici: Sportska medicina. Medicinska naklada, 2019.

6.2. Fizioterapija pokretom

Terapija pokretom je medicinska disciplina koja za liječenje bolesti koristi pokret. Ima glavno mjesto u rehabilitaciji oštećenog lokomotornog sustava. Metoda je za poboljšanje ili održavanje mišićne snage i pokretljivosti zglobova. Uglavnom zahtjeva aktivno sudjelovanje pacijenta. Pacijent se uključuje u puni program kojeg čine: aktivno- potpomognute vježbe, vježbe disanja, vježbe istezanja, vježbe jačanja, vježbe propriocepcije i balansa. Najprije provodimo aktivno potpomognuti pokret u stopalu radi povećanja opsega pokreta u zglobu. Pacijent je u supiniranom položaju, ispod gležnja stavimo podložak i terapeut izvodi pokrete dorzalne i plantarne fleksije te everzije i inverzije, također rade se aktivno potpomognute kretnje u prstima stopala (fleksija, ekestenzija). Nakon aktivno potpomognutih kretnji izvode se vježbe istezanja koje služe za poboljšanje cirkulacije, smanjuje se osjećaj napetosti i daju osjećaj relaksiranosti. Kako bi održali refleksni mehanizam pokreta i pripremili mišiće za aktivnu kretnju provode se statičke vježbe

jačanja te nakon toga dinamičke vježbe jačanja kojima povećavamo snagu, izdržljivost, brzinu izvođenja vježbi te koordinaciju kod pacijenta i na kraju vježbe balansa i propriocepcije kako bi pacijent mogao izvoditi usklađene pokrete u prostoru (8).

6.2.1. Vježbe disanja

Vježbe disanja provode se aktivnim radom bolesnika, bilo pri inspiracijskoj bilo pri ekspiracijskoj fazi disanja. Svrha im je postizanje što bolje plućne funkcije, poboljšanje kvalitete opskrbe organizma oksigeniranom krvlju i bolja eliminacija štetnih produkata metabolizma. Pacijenta treba educirati o pravilnom načinu disanja, ritmu disanja tijekom izvođenja vježbi. Udisaj se izvršava na nos zbog pročišćavanja dišnih puteva, a izdiše kroz usta izgovarajući slovo „S“ ili „F“ (stvaraju usnu prepreku, tj. pružaju otpor) (9).

6.2.3. Vježbe istezanja

Vježbe istezanja čine svi pokreti kojima se istežu mišići preko njihove duljine koju imaju u stanju mirovanja. Dva su osnovna tipa vježbi istezanja: balistički i statički.

Balističke vježbe istezanja povezane su s skokovima, odskocima, doskocima i ritmičnim pokretima. Pri izvođenju tih pokreta dolazi do snažne kontrakcije mišića agonista, te do istodobnog istezanja mišića antagonista.

Statičke vježbe istezanja provode se zauzimanjem određenog položaja tijela koji se potom održava tijekom određenog vremena i mogu se ponavljati. U kineziterapiji prednost se daje statičkim vježbama istezanja jer zahtijevaju manji potrošak energije, manje su bolne i osiguravaju kvalitetno opuštanje iscrpljenog mišića. Mogu se provoditi pasivno, u parovima, aktivno, kao potpomognute vježbe pomoću pomagala, na spravama ili samo pomoću vlastite težine u jednom položaju (istezanje na švedskim ljestvama). Služe za održavanje, uspostavljanje i podizanje prirodne pokretljivosti zglobova i skraćениh mišića. Vježbe istezanja poboljšavaju cirkulaciju, fizički sposobnost, smanjuju osjećaj napetosti i daju osjećaj relaksiranosti, povećavaju opseg pokreta, sprječavaju nastanak uganuća zgloba i istegnuća mišića, smanjuju rizik od nastanka bolnih križa. Ako se vježbe istezanja provode prije ciljanog kineziterapijskog tretmana, smanjuju mogućnost ozljeđivanja zglobova i mišića. Vježbe istezanja koje se provode nakon kineziterapijskog tretmana kao metoda hlađenja i podsjećanja zglobova i mišića na obrasce kretnji; kao što su nezavisno vježbanje i kao metoda opravka i regeneracije od prijašnje aktivnosti (10).

6.2.4. Vježbe istezanja m.hamstringsa i m.tricepsa sure

- Pacijent sjedi s ekstenziranim nogama, flektira trup prema naprijed i rukama pokušava dotaknuti nožne prste (Slika 6.2.4.1.).



Slika 6.2.4.1. Vježbe istezanja m.hamstringsa i m.tricepsa sure

(Autor fotografije: Antonela Flinčec, model:Laura Lisjak)

- Pacijent sjedi s ekstenziranim nogama. Nogu koju neće istezati savine u koljenu i stopalo dovuče do zdjelice. Flektira trup prema naprijed pokušavajući rukama dotaknuti nožne prste ispružene noge (Slika 6.2.4.2.).



Slika 6.2.4.2. Vježbe istezanja m.hamstringsa i m.tricepsa sure

(Autor fotografije: Antonela Flinčec, model:Laura Lisjak)

- Početni položaj je stojeći. Iz početnog položaja flektira trup pokušavajući obuhvatiti rukama gležnjeve. Noge pokušava držati ekstenzirane.
- Pacijent stoji. Ispreplete prste ruku na potiljku. Iz tog položaja flektira trup prema naprijed i ide u pretklon. Noge moraju biti ispružene u koljenu i kuku.
- Pacijent iz stojećeg položaja podigne nogu koju želio istežati na stol ili na prečku švedskih ljestava te trup flektira prema naprijed (Slika 6.2.4.3.).



Slika 6.2.4.3. Vježbe istežanja m.hamstringsa i m.tricepsa sure

(Autor fotografije: Antonela Flinčec, model:Laura Lisjak)

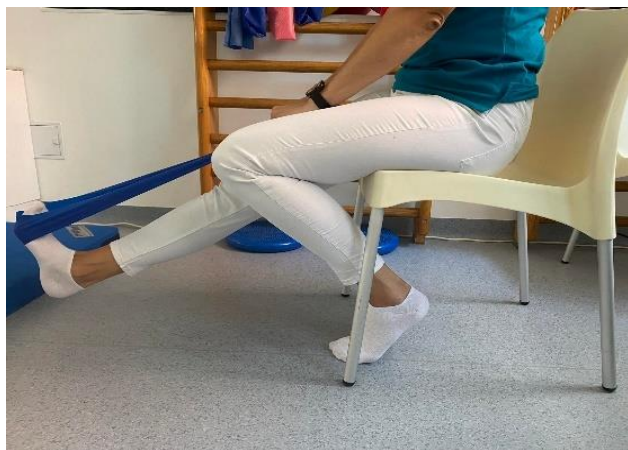- Pacijent je u četveronožnom položaju. Iz početnog položaja podiže bokove do potpunog istežanja. Stopalima treba ostati oslonjen na podlogu.
- Početni položaj je klečeći. Nogu na kojoj želi istežati mišiće ispruži naprijed, ispred tijela. Iz tog položaja flektira trup što više prema naprijed, prema ispruženoj nozi, a rukama se pridržava za podlogu.
- Pacijent leži na leđima sa flektiranim nogama u koljenu. Nogu čije hamstringse želi istežati ispruži u koljenu i flektira je u kuku što više prema sebi, rukama ju obuhvati u području natkoljenice i vuče što više prema sebi.

6.2.5. Aktivne vježbe uz otpor

Aktivne vježbe uz otpor ili opterećenje primjenjuju se kada je mišić spreman, unatoč sili teži, svladati submaksimalni otpor. Prema manualnom mišićnom testu, takav mišić ima ocjenu 4. Izvršitelji motoričkih funkcija su mišići i živci. Snaga mišića ovisi o: masi, broju mišićnih vlakana na površini presjeka i kutu kojem djeluje. Otpor je funkcionalno primijenjena sila na jedinicu površine. Kao otpor služi sila gravitacije, manualni otpor, otpor dijelova tijela, otpor uz primjenu pomagala (utezi, elastične trake) te otpor medija u kojem se provode vježbe. Vježbe s otporom imaju veliko značenje jer se samo mišićnom kontrakcijom koja mora svladati maksimalan otpor, postiže aktivacija mišićnih vlakana, uspostave i povećanja mišićne snage i funkcije mišića. Cilj aktivnih vježbi s otporom može biti postizanje veće snage ili veće izdržljivosti. Pacijentu treba objasniti važnost vježbi. Treba ga smjestiti u položaj koji omogućava gibanje dijela tijela suprotno od smjera djelovanja sile teže. Pauza između dva pokreta treba trajati koliko i pokret. Na izdah se izvršava pokret, a relaksira se uz uzdah. Treba pratiti znakove općeg i lokalnog zamora. Bitno je da pacijent radi „čisti pokret“ (8).

6.2.6. Vježbe jačanja Ahilove tetive

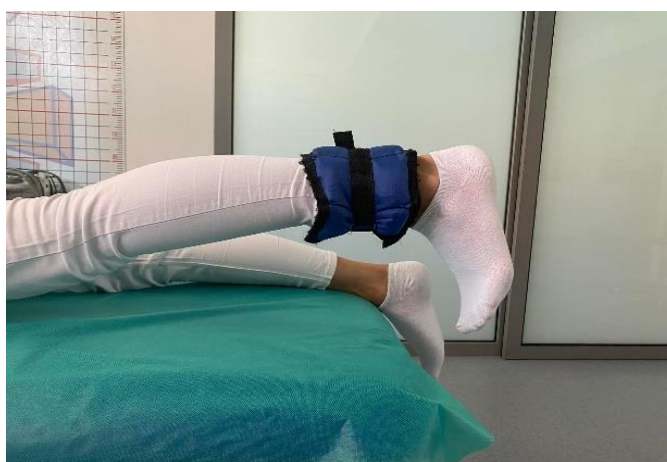- Pacijent stoji u uspravnom položaju. Ruke su mu uz tijelo i podiže se na prste stopala.
- Pacijent stoji na nozi na kojoj je ozlijeđena Ahilova tetiva te se podiže na prste, tj. odigne petu od podloge. Zdrava noga je za vrijeme vježbanja flektirana u koljenu.
- Pacijent se iz uspravnog položaja podiže naizmjenično na prste jedne pa druge noge. Prethodno navedene vježbe pacijent bi trebao nakon nekog vremena izvoditi na stepenicama ili steperu na način da se oslanja samo na prste stopala, a ostatak stopala je izvan podloge.
- Početni položaj je sjedeći na stolici. Noge su punim stopalom oslonjene na pod. Elastičnu traku stavimo ispod prstiju ozlijeđene noge, a krajeve trake čvrsto držimo rukama i podižemo stopalo prema gore (Slika 6.2.6.1.).



Slika 6.2.6.1. Vježbe jačanja Ahilove tetive

(Autor fotografije: Antonela Flinčec, model:Laura Lisjak)

- Pacijent sjedi sa ekstenziranim nogama, oko gležnjeva ima svezanu elastičnu traku. Pacijent zategne stopala prema sebi podigne noge malo prema gore i pokuša ih raširiti ustranu, pokret zadrži 3-5 sekundi te se vraća u početni položaj i odmori isto toliko.
- Pacijent leži na trbuhu sa ekstenziranim nogama. Na distalni dio potkoljenice pričvršćen mu je uteg. Pacijent zategne stopalo prema sebi i podiže ispruženu nogu prema gore, pokret zadrži 3-5 sekundi te odmori isto toliko (Slika 6.2.6.2.).



Slika 6.2.6.2. Vježbe jačanja Ahilove tetive

(Autor fotografije: Antonela Flinčec, model:Laura Lisjak)

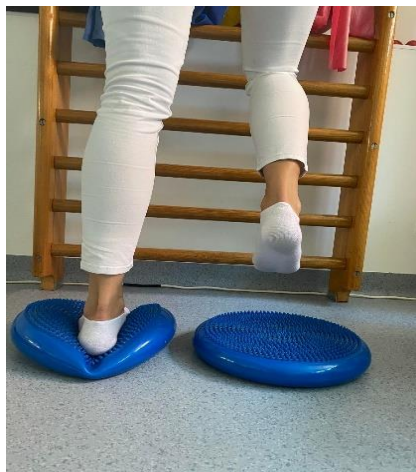6.2.7. Vježbe propriocepcije, ravnoteže i koordinacije

Propriocepcija je osjet položaja dijela tijela u prostoru, njegova smjera i brzine kretanja. Vježbama propriocepcije potiče se sposobnost tijela da prenese i analizira informaciju o položaju nekog dijela tijela, te svjesno ili nesvjesno primjereno odgovori pokretom. Glavni cilj proprioceptivnih vježbi je narušavanje balansa kako bi se aktivirali sustavi za unaprijeđenje ravnoteže i koordinacije te sustavi osjetila sluha i vida. Za proprioceptivne vježbe najčešće se koriste pomagala kao što su balans ploče, balans jastuci, uske hodne površine te razne neravne površine (2).

Vježbe ravnoteže uključuju koordinaciju vidnih informacija (oko), centara za ravnotežu (srednje uho) i proprioceptivnih informacija s periferije (zglob, mišić). Podrazumijeva održavanje težišta tijela iznad točke oslonca, tj. suprotna je sili teže i predstavlja sposobnost sprječavanja pada, a vrlo je bitna u aktivnostima svakodnevnog života (2).

Vježbama koordinacije postiže se izvođenje ciljanog pokreta u pravo vrijeme, s pravom snagom i brzinom uz minimalnu potrošnju energije. Koordinacija je kompleksna motorička sposobnost uporabe mišića na takav način da oni rade zajedno, ravnomjerno i učinkovito. Poboljšanje koordinacije postiže se vježbanjem s ciljem stvaranja odgovarajućih neuralnih sklopovaza specifične uzroke kretanja (11).

- Pacijent stoji na balansnome jastučiću i prenosi težinu s noge na nogu (Slika 6.2.7.1.).



Slika 6.2.7.1. Vježbe propriocepcije, ravnoteže i koordinacije

(Autor fotografije: Antonela Flinčec, model: Laura Lisjak)

- Pacijent stoji na bolesnoj nozi na balansnoj platformi i održava ravnotežu dok je zdrava noga dignuta od podloge.
- Pacijent s obje noge stoji na balansnoj platformi i spušta se u čučanj (Slika 6.2.7.2.).



Slika 6.2.7.3. Vježbe propriocepcije, ravnoteže i koordinacije

(Autor fotografije: Antonela Flinčec, model: Laura Lisjak)

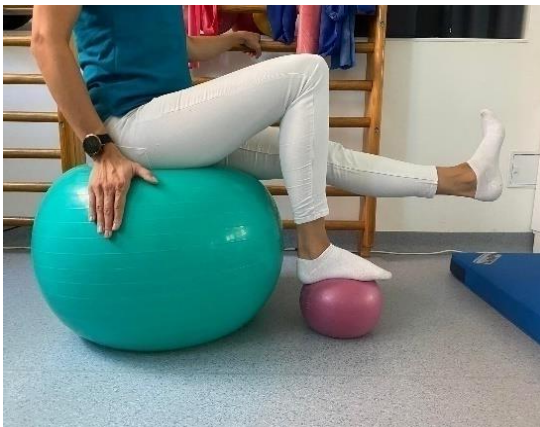- Pacijent stoji na ozljeđenoj nozi na balansnoj platformi, zdrava noga je podignuta i iz tog položaja se spušta u čučanj (Slika 6.2.7.4.).



Slika 6.2.7.4. Vježbe propriocepcije, ravnoteže i koordinacije

(Autor fotografije: Antonela Flinčec, model: Laura Lisjak)

- Pacijent sjedi na pilates lopti, ispod ozlijeđenog stopala ima malu loptu, a zdravu nogu odize malo od podloge (Slika 6.1.17.).



Slika 6.1.17. Vježbe propriocepcije, ravnoteže i koordinacije

(Autor fotografije Antonela Flinčec, model:Laura Lisjak)

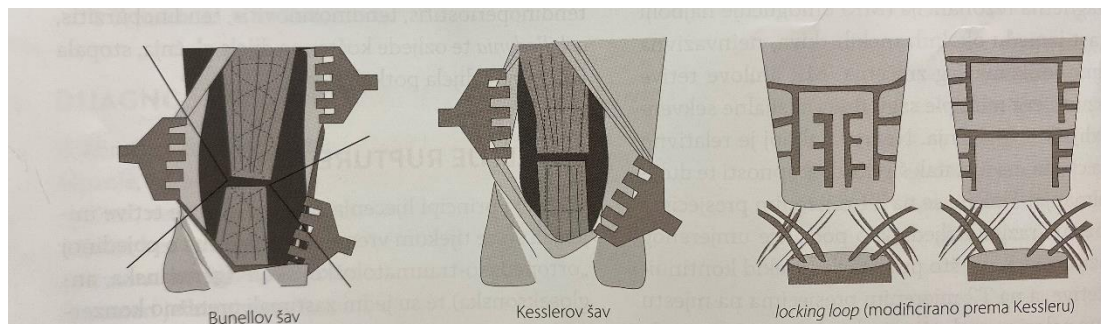
Komplikacije konzervativnog liječenja:

- reruptura Ahilove tetive 15%
- jako izražena atrofija potkoljениčne muskulature 30%
- ukočenost gležnja (neizvediva planto- dorzalna fleksija stopala) 15%
- smanjena gruba snaga ozlijeđenog ekstremiteta 40% (2).

6.3. Operacijsko liječenje

a) Otvorena metoda

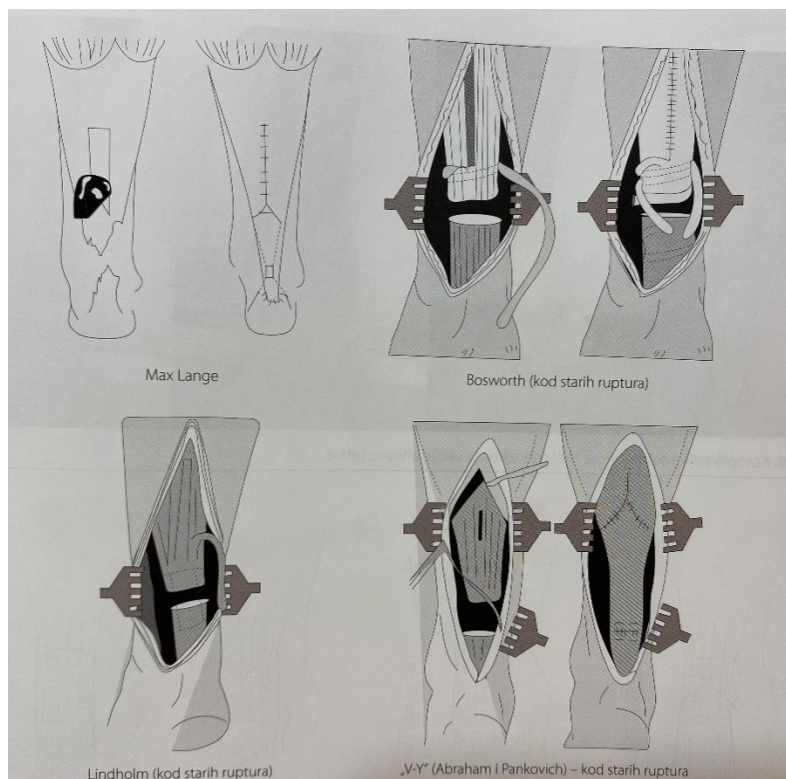
1. Repariranje bez augmentacije (end to end)- stopalo mora biti u ekvinusu od 25 stupnjeva



Slika 6.3.1. Različite tehnike šivanja kod otvorene metode rekonstrukcije tetive.

Izvor: Pećina M. i suradnici: Sportska medicina. Medicinska naklada, 2019.

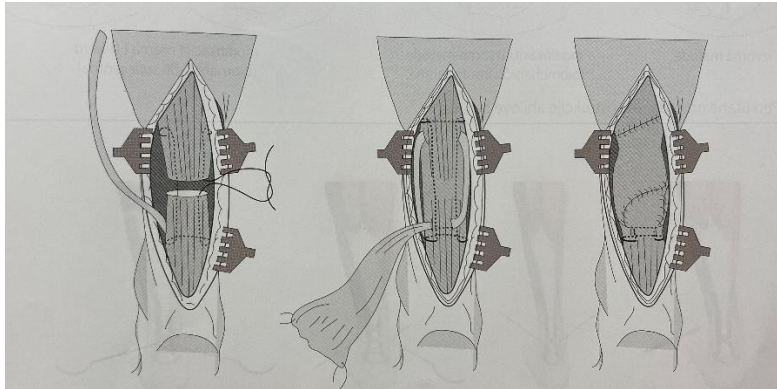
2. Repariranje s augmentacijom (pojačanjem) aponeurotskim flapom



Slika 6.3.2. Različite tehnike rekonstrukcije tetive s aponeurotskim pojačanjem.

Izvor: Pećina M. i suradnici: Sportska medicina. Medicinska naklada, 2019.

3. Augmentacija s transferom tetive m.plantarisa



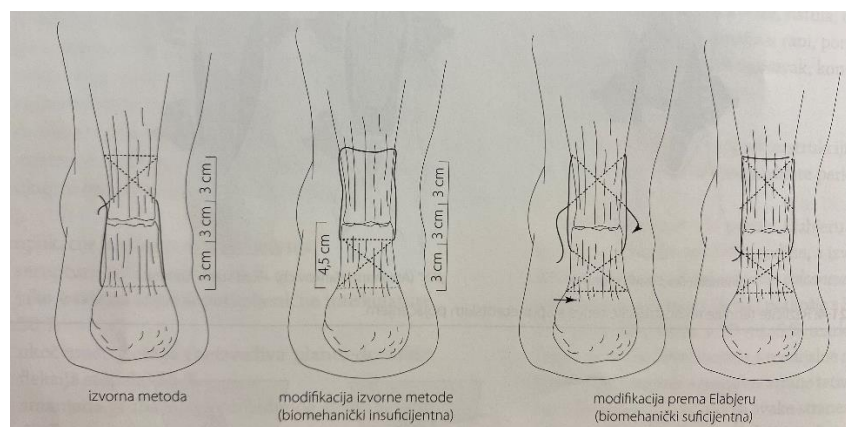
Slika 6.3.3. Rekonstrukcija tetive uz pojačanje tetivom m.plantarisa.

Izvor: Pećina M. i suradnici: *Sportska medicina. Medicinska naklada, 2019.*

Komplikacije otvorene metode liječenja nakon rekonstrukcije Ahilove tetive su: rerupture, duboke infekcije, nekroza kože, fistula, duboka venska tromboza, adhezija u rani, poremećaj senzibiliteta, zakašnjeli oporavak, kontraktura u talokruralnom zglobu (2).

b) Perkutana metoda

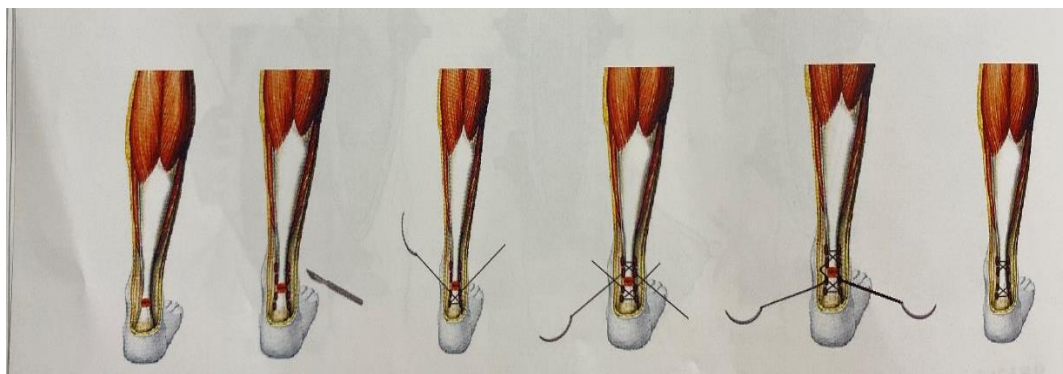
Danas se pri operacijskoj rekonstrukciji Ahilove tetive koriste različite perkutane metode.



Slika 6.3.4. Različite tehnike rekonstrukcije tetive s aponeurotskim pojačanjem.

Izvor: Pećina M. i suradnici. *Sportska medicina. Medicinska naklada, 2019.*

Perkutana metoda prema Elabjeru u kliničkoj je upotrebi od 2000.godine, a izvodi se unutar 2 cm do 10 cm od tuber calcaneusa pod lokalnom anestezijom (koža i potkožje s 30mL 2% lidokaina, a tetiva s 30% mL 5% markaina). Zatim se učine četiri incizije s lateralne strane tetive. Od navedenih četiriju incizija sa svake strane: dvije incizije nalaze se distalno i dvije proksimalno od rupture tetive. Za šivanje su potrebna dva resorptivna šava (Vycril 2) te se jedan šav uvodi kroz proksimalne incizije, a drugi kroz distalne incizije na način da se učine četiri križanja šava proksimalno i četiri križanja šava distalno te se šavovi s obje strane spajaju. Prvo lateralna strana, zatim medijalna strana pri položaju stopala u 25% ekvinusa. Postoperacijsko slijedi imobilizacija prednjom natkoljениčnom longetom (koljeno u fleksiji od 90°, a stopalo u ekvinusu od 25°). Drugi postoperacijski dan longeta se skрати ispod koljenskog zgloba u potkoljениčnu longetu s ekvinusom stopala od 25°. Pacijent se otpušta iz bolnice drugi dan od operacije nakon skraćivanja longete te se na ambulantnoj kontroli nakon 2 tjedna učini promjena prednje potkoljениčne longete u smislu smanjena ekvinusa stopala na 20°. Zatim se za dva tjedna odstrani longeta i aplicira se ortoza za hodanje (čizma u položaju stopala od 0°). sljedeća četiri tjedna dopušteno je hodanje pod punim opterećenjem u ortozi za hodanje. Nakon četiri tjedna odstrani se ortoza za hodanje i pacijent se upućuje na fizikalnu terapiju koja traje četiri do šest tjedana (2).



Slika 6.3.4. Modifikacija perkutane rekonstrukcije Ahilove tetive prema Elabjeru.

Izvor: Pećina M. i suradnici: Sportska medicina. Medicinska naklada, 2019.

Kod perkutane rekonstrukcije Ahilove tetive može doći do postoperacijskih komplikacija, a to su reruptura tetive, infekcija rane te oštećenje n.suralis (2).

7. ZAKLJUČAK

Ozljede Ahilove tetive su u porastu među mlađim i starijim ljudima te među sportašima i rekreativcima. Bol je česti simptom koji se javlja kod pacijenata s tendinopatijom i rupturom, ali se često dogodi da se ozbiljnost ozljede previdi ili se postavi pogrešna dijagnoza. Zato nam je važan dobar klinički pregled i anamneza koji su većinom sasvim dovoljni za dijagnozu, ali se dijagnoza dodatno potvrđuje slikovnim metodama. Dobra i pravovremena dijagnoza je samo početak ka uspješnom liječenju jer je u većini slučajeva ozljede Ahilove tetive potrebnaduga rehabilitacija. U rehabilitaciji su se razni oblici vježbanja pokazali ključnim za uspješan oporavakpacijenta, a ostale metode se prilagođavaju pojedinom pacijentu. Današnji program rehabilitacije tako kreću prema prepoznavanju stupnjaozljede tetive i praćenju napretkapacijenta kako bi se program mogao prilagoditi svakoj osobi pojedinačno. Kako bi rehabilitacija bila što uspješnija i kvalitetnija nužno je postaviti dobru početnu fizioterapijsku procjenu i realne ciljeve, a nakon toga slijedi niz fizioterapijskih intervencija kojima se pospješuje brži oporavak.

7. LITERATURA

1. Homer: Ilijada i Odiseja. Mozaik knjiga, 2005.
2. Pećina M. i suradnici: Sportska medicina. Medicinska naklada- Zagreb, 2019.
3. Predrag Keros, Branka Matković: Anatomija i fiziologija
4. Wagget AD, Ralphs JR, Kwan AP, Woodnutt D, Benjamin M. Characterization of collagens and proteoglycans at the insertion of the human Achilles tendon. Matrix Biol. 1998.
5. Jajić I.: Specijalna fizikalna medicina. Školska knjiga, Zagreb
6. Klarić I, Jakuš L.: Fizioterapijska procjena. Zdravstveno veleučilište Zagreb, 2017.
7. Jajić I., Jajić Z.i suradnici: Fizikalna i rehabilitacijska medicina; osnove i liječenje. Medicinska naklada- Zagreb, 2008.
8. Ćurković B.i suradnici: Fizikalna i rehabilitacijska medicina. Medicinska naklada- Zagreb, 2004.
9. Babić Z., Pintarić H., Mišigoj- Duraković M., Miličić D., i suradnici: Sportska kardiologija. Medicinska naklada- Zagreb, 2018.
10. Manocchia P: Anatomija vježbanja. Mozaik knjiga, 2011.
11. Prskalo I., Sporiš G. : Kineziologija. Školska knjiga, 2016.
12. Babić-Naglić Đ. Fizikalna i rehabilitacijska medicina. 3. izd. Zagreb: Medicinska naklada; 2013.
13. <https://www.collum.hr/project/visokoenergetska-magnetoterapija/>(07.07.2022.)
14. <http://www.prev.ad-manus.hr/trt/> (07.07.2022.)
15. <https://www.poliklinika-rosso.hr/postoperacijski-oziljak-prevenција-i-liječenje>
(07.07.2022.)

8. POPIS SLIKA

Slika 2.1. prikaz anatomije potkoljenice.....	3
Slika 4.1. Ultrasonogram ahilove tetive: uzdužni i poprečni sonogram neozljeđene tetive.....	6
Slika 4.2. MR sagitalni presjek područja gležnja.....	7
Slika 5.1. Thompsonov test (engl. Squeeze test).....	8
Slika 6.1. Čizma Range- Medi- Walker.....	10
Slika 6.1.6. Stimulacija mišića potkoljenice uz Compex.....	12
Slika 6.1.8. Visokoenergetska indukcijska terapija.....	14
Slika 6.1.10. Taping Ahilove tetive.....	15
Slika 6.2.4.1. Vježbe istezanja m.hamstringsa i m.tricepsa sure.....	17
Slika 6.2.4.2.. Vježbe istezanja m.hamstringsa i m.tricepsa sure.....	17
Slika 6.2.4.3.. Vježbe istezanja m.hamstringsa i m.tricepsa sure.....	18
Slika 6.2.6. 1. Vježbe jačanja Ahilove tetive.....	19
Slika 6.2.6.2. Vježbe jačanja Ahilove tetive.....	20
Slika 6.2.7.1. Vježbe propriocepcije, ravnoteže i koordinacije.....	21
Slika 6.2.7.3. Vježbe propriocepcije, ravnoteže i koordinacije.....	21
Slika 6.2.7.4. Vježbe propriocepcije, ravnoteže i koordinacije.....	22
Slika 6.3.1. Različite tehnike šivanja kod otvorene metode rekonstrukcije tetive.....	23
Slika 6.3.2. Različite tehnike rekonstrukcije tetive s aponeurotskim pojačanjem.....	24
Slika 6.3.3. Perkutane metode rekonstrukcije Ahilove tetive.....	25
Slika 6.3.4. Modifikacija perkutane rekonstrukcije Ahilove tetive prema Elabjeru.....	26



**IZJAVA O AUTORSTVU
I
SUGLASNOST ZA JAVNU OBJAVU**

Završni/diplomski rad isključivo je autorsko djelo studenta koji je isti izradio te student odgovara za istinitost, izvornost i ispravnost teksta rada. U radu se ne smiju koristiti dijelovi tuđih radova (knjiga, članaka, doktorskih disertacija, magistarskih radova, izvora s interneta, i drugih izvora) bez navođenja izvora i autora navedenih radova. Svi dijelovi tuđih radova moraju biti pravilno navedeni i citirani. Dijelovi tuđih radova koji nisu pravilno citirani, smatraju se plagijatom, odnosno nezakonitim prisvajanjem tuđeg znanstvenog ili stručnoga rada. Sukladno navedenom studenti su dužni potpisati izjavu o autorstvu rada.

Ja, ANTONELA FLINČEC (ime i prezime) pod punom moralnom, materijalnom i kaznenom odgovornošću, izjavljujem da sam isključivi autor/ica završnog/diplomskog (obrisati nepotrebno) rada pod naslovom FILSOFSKI POSUJCI KOD RUPURE AHILJE (upisati naslov) te da u navedenom radu nisu na nedozvoljeni način (bez pravilnog citiranja) korišteni dijelovi tuđih radova.

Student/ica:
(upisati ime i prezime)

Antonela Flinčec
(vlastoručni potpis)

Sukladno Zakonu o znanstvenoj djelatnosti i visokom obrazovanju završne/diplomske radove sveučilišta su dužna trajno objaviti na javnoj internetskoj bazi sveučilišne knjižnice u sastavu sveučilišta te kopirati u javnu internetsku bazu završnih/diplomskih radova Nacionalne i sveučilišne knjižnice. Završni radovi istovrsnih umjetničkih studija koji se realiziraju kroz umjetnička ostvarenja objavljuju se na odgovarajući način.

Ja, ANTONELA FLINČEC (ime i prezime) neopozivo izjavljujem da sam suglasan/na s javnom objavom završnog/diplomskog (obrisati nepotrebno) rada pod naslovom FILSOFSKI POSUJCI KOD RUPURE AHILJE (upisati naslov) čiji sam autor/ica.

Student/ica:
(upisati ime i prezime)

Antonela Flinčec
(vlastoručni potpis)