

Perioperacijska sestrinska skrb pacijenata kod operacije cervikobrahijalnog sindroma

Grgić, Martina

Undergraduate thesis / Završni rad

2022

Degree Grantor / Ustanova koja je dodijelila akademski / stručni stupanj: **University North / Sveučilište Sjever**

Permanent link / Trajna poveznica: <https://um.nsk.hr/um:nbn:hr:122:637736>

Rights / Prava: [In copyright](#) / [Zaštićeno autorskim pravom.](#)

Download date / Datum preuzimanja: **2024-07-17**



Repository / Repozitorij:

[University North Digital Repository](#)





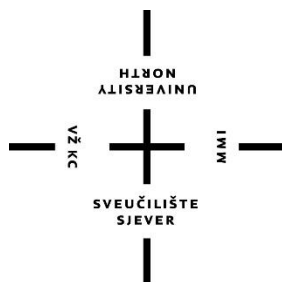
**Sveučilište
Sjever**

Završni rad br. 1510/SS/2021

**Perioperacijska sestrinska skrb pacijenta kod operacije
cervikobrahijalnog sindroma**

Martina Grgić, 3298/336

Varaždin, lipanj 2022. godine



Sveučilište Sjever

Odjel za sestrinstvo

Završni rad br. 1510/SS/2021

Perioperacijska sestrinska skrb za pacijenta kod operacije cervikobrahijalnog sindroma

Studentica:

Martina Grgić, 3298/336

Mentor

Ivana Herak, mag.med.techn.

Varaždin, rujan 2022. godine

Prijava završnog rada

Definiranje teme završnog rada i povjerenstva

ODJEL Odjel za sestrinstvo

STUDIJSKI preddiplomski studij Sestrinstva

PRISTUPNIK Martina Grgi

JMBAG

0336032323 (3298/336)

DATUM 13.9.2021.

KOLEGIJ Zdravstvena njega odraslih II

NASLOV RADA Perioperacijska sestrinska skrb pacijenata kod operacije cervikobrahijalnog sindroma

NASLOV RADA NA ENGL. JEZIKU Perioperative nursing care of patients with cervicobrachial syndrome surgery

MENTOR Ivana Herak, mag.med.techn.

ZVANJE predavač

ČLANOVI POVJERENSTVA

1. izv.prof.dr.sc. Karlo Houra, predsjednik
2. Ivana Herak, pred., mentor
3. doc.dr.sc. Ivana Živoder, član
4. Valentina Novak, pred., zamjenski član
- 5.

Zadatak završnog rada

BR. 1510/SS/2021

OPIS

Degenerativna oboljenja kralježnice ubrajaju se među najčešća oboljenja današnjice. Cervikobrahijalni sindrom je pojam kojim se objedinjuje skupina simptoma: bol kao oštra, perzistirajuća i žareća, lokalizirana u vratu, ramenu, ruci ili prstima, ovisno o razini zahvaćenosti živčanih korijena, sa neurološkim i motoričkim ispadima. U mladoj osobi najčešći uzrok je trauma ili pomak intervertebralnog diska, a u starijih najčešći uzrok su degenerativne promjene vratne kralježnice. Na cervikalnu radikulopatiju često se može posumnjati već na temelju anamneze i fizikalnog pregleda, a potvrđuje se dodatnim radiološkim pretragama. Sestrinska skrb obuhvaća sve faze perioperacijske skrbi, odnosno, od trenutka same odluke za operacijski zahvat pa sve do otpusta pacijenta na kućno liječenje. Svakom pacijentu treba pristupiti na individualan način. Prije i nakon uspješno izvedenog operacijskog zahvata, medicinska sestra/tehničar svojim znanjem, komunikacijskim vještinama i empatijom omogućava pacijentu najbolji mogući perioperacijski tijek, preveniraju moguće komplikacije i što brži povratak normalnim životnim aktivnostima.

ZADATAK URUČEN

27.9.2021.



[Handwritten signature]

Predgovor

Najprije zahvaljujem svojoj mentorici Ivani Herak, mag.med.techn., koja se unatoč velikom broju obaveza i manjku vremena maksimalno posvetila. Zahvaljujem se na velikoj strpljivosti, susretljivosti, na svim smjernicama i uloženom trudu, kako bi ovaj rad dobio svoje mjesto, te nesebično prenesenom znanju tijekom cijelog studiranja, kao i svim profesorima Sveučilišta Sjever, odjela za sestrinstvo.

Također, zahvaljujem se i svojim prijateljima i kolegama, na dobroj energiji i velikoj podršci, uz koje je sve bilo lakše.

A najveće hvala pripada mojim roditeljima kao najvećim osloncima, koji su vjerovali u mene, bili mi bezuvjetna potpora, gurali me naprijed iako su kilometrima daleko i omogućili mi školovanje.

Popis i pojašnjenje kratica:

CT – računalna tomografija (engl. Computed Tomography)

EKG – elektrokardiogram

GUK – glukoza u krvi

KKS – kompletna krvna slika

MR - magnetska rezonancija

RTG – rentgenska snimka

EMG- elektromiografija

DTV – duboka venska tromboza

Sažetak

Degenerativna oboljenja kralješnice među najčešćim su oboljenjima današnjice. Cervikobrahijalni sindrom pojam je kojim se obuhvaća skupina simptoma: bol kao oštru, perzistirajuću i žareću lokaliziranu u vratu, ramenu, ruci i/ili prstima ovisno o tome koji živčani korijen je zahvaćen. U mlađih je osoba to najčešće trauma ili hernija i.v. diska, dok su kod starijih to najčešće degenerativne promjene vratne kralješnice. Perioperacijska sestrinska skrb obuhvaća faze: prijeoperacijsku, intraoperacijsku i poslijeoperacijsku zdravstvenu njegu, odnosno od trenutka same odluke za operacijski zahvat pa sve do otpusta pacijenta na kućno liječenje. Od posebne važnosti je multidisciplinarni pristup u postavljanju indikacije za dijagnostikom, operacijskim liječenjem, poslijeoperacijskoj sestrinskoj skrbi, rehabilitaciji i povratku pacijenta svakodnevnim životnim aktivnostima. Uloga medicinske sestre/tehničara u perioperacijskoj skrbi za pacijenta s cervikobrahijalnim sindromom je osigurati sigurne uvjete za pacijenta prije, za vrijeme i nakon kirurškog zahvata, ublažiti perioperacijski stres, te osigurati što kvalitetniju zdravstvenu skrb na odjelu. Medicinska sestra/tehničar u tom slučaju nastupa kao psihološka podrška pacijentu u smislu redukcije straha od operacije i posljedice iste. Kompletna perioperacijska skrb medicinske sestre/tehničara za pacijenta za operaciju cervikobrahijalnog sindroma je kompleksna i zahtjeva dobro koordinaciju i suradnju unutar tima uz neophodnu suradnju pacijenta. Krajnji uspjeh pružene zdravstvene skrbi očituje se u odlaskom pripremljenog pacijenta u operacijsku salu te uspješnoj rehabilitaciji nakon operacijskog zahvata.

Ključne riječi: cervikobrahijalni sindrom, medicinska sestra, vratna kralješnica, operacija, pacijent

Summary

Degenerative diseases of the spine are among the most common diseases today. Cervicobrachial syndrome is a term that combines a group of symptoms: pain as sharp, persistent and burning localized in the neck, shoulder, arm and / or fingers depending on the involvement of nerve roots. In younger people it is most often trauma or hernia i.v. disc, while in the elderly these are most often degenerative changes of the cervical spine. Perioperative nursing care includes all phases: preoperative, intraoperative and postoperative health care, ie from the moment of the same decision for surgery until the patient's discharge for home treatment. Of particular importance is the multidisciplinary approach in setting indications for the purposes of diagnosis, surgical treatment, postoperative nursing care, rehabilitation and return of the patient to daily life activities. The role of the nurse / technician in perioperative care for patients with cervicobrachial syndrome ensures safe conditions for the patient before, during and after surgery, reduces perioperative stress, ensures better recovery of the patient. In this case, the nurse acts as a psychological support to the patient in terms of reducing the fear of surgery and its consequences. The entire perioperative care of the nurse for the patient for the operation of cervicobrachial syndrome is complex and requires a lot of attention and cooperation with doctors and the patient himself. The success of the care provided is manifested in a well-done preparation for the operation and the achievement of a calm patient who will go to the operation calmly, believing in its positive outcome.

Key words: cervicobrachial syndrome, nurse, cervical spine, surgery, patient

Sadržaj

1. Uvod	1
2. Cervikalna kralješnica	2
2.1. Anatomija cervikalne kralješnice	2
2.2. Fiziologija cervikalne kralješnice	4
3. Patologija vratne kralješnice i cervikobrahijalni sindrom	6
3.1. Poremećaji vratne kralješnice	6
3.2. Specifičnosti cervikobrahijalnog sindroma	7
4. Dijagnostika i liječenje cervikobrahijalnog sindroma	10
4.1. Klinički pregled	10
4.2. Elektrodijagnostika	10
4.3. Liječenje	12
4.3.1. Farmakološke metode liječenja	13
4.3.2. Fizikalna terapija	13
4.3.3. Operacijsko liječenje	13
5. Uloga medicinske sestre/tehničara u perioperacijskoj skrbi pacijenta s cervikobrahijalnim sindromom.....	14
5.1. Psihička priprema u prijeoperacijskoj skrbi	14
5.2. Fizička priprema i dijagnostička obrada.....	15
5.3. Priprema pacijenta dan prije operacijskog zahvata	16
5.4. Priprema pacijenta na dan operacijskog zahvata.....	17
5.5. Sestrinske dijagnoze u prijeoperacijskoj skrbi	17
5.6. Intraoperacijsko zbrinjavanje pacijenta	18
5.7. Poslijeoperacijska zdravstvena njega	18
5.8. Poslijeoperacijske poteškoće	19
5.8.1. Bol	20
5.8.2. Mučnina i povraćanje	20
5.8.3. Žeđ	21
5.8.4. Abdominalna distenzija	21
5.8.5. Poteškoće s mokrenjem	21
5.8.6. Štucavica.....	22
6. Zaključak	23
7. Popis literature	24

Popis slika i tablica	26
-----------------------------	----

1. Uvod

Degenerativna oboljenja kralješnice danas se smatraju jednim od najčešćih oboljenja. Suvremeni tempo života, sjedilački način, nedostatak tjelesne aktivnosti i mnoge druge, samo su jedan od čimbenika nastanka boli vratne kralješnice. Bol je vodeći simptom cervikobrahijalnog sindroma ili cervikalne radikulopatije. Čest je neurološki i degenerativni poremećaj obilježen disfunkcijom korijena živca koji iz leđne moždine izlaze u vratnu kralješnicu, a kao rezultat javlja se kompresija ili upala (radikulitis) korijena živca [1]. Vratna kralješnica je gornji segment kralješnice i po svojoj je strukturi dio centralnog živčanog sustava. Vratna kralješnica pozicionirana je između lubanje i torakalnog dijela kralješnice. Sastoji se od sedam različitih kralješaka, od kojih su dva dobila jedinstvena imena: prvi vratni kralježak (C1) poznat kao glavonoša, (*lat.atlas*) dok je drugi vratni kralježak (C2) poznat kao obrtač, (*lat. axis*) [2]. Bolovi u vratu povezani s trncima, ukočenošću ili nelagodnom u ruci, gornjem dijelu leđa i prsa s ili bez povezane glavobolje smatraju se sindromom cervikobrahijalne boli. Ova je tegoba česta među pacijentima koji traže fizioterapijske intervencije zbog bolova u vratu i rukama. Temeljita evaluacija neuromuskuloskeleta često ukazuje na odsutnost deficita u perifernom živčanom sustavu u pacijenta s cervikobrahijalnom boli. Mogući razlozi za takvu prezentaciju mogu biti uzrokovani bolovima iz disfunkcionalnih somatskih izvora poput cervikalnih diskova, fasetnih zglobova, mišićne neravnoteže i upaljenim živčanim tkivima. Obično se pretpostavlja da je izvor simptoma neuralgija. Međutim, ovaj obrazac boli također može biti posljedica patologije različitih drugih inerviranih struktura tkiva gornje četvrtine. Liječenje cervikobrahijalnog sindroma je pretežito simptomatsko, a operacijskom liječenju se pristupa ako se radi o kroničnoj, neizdrživoj boli te ako prethodno primijenjene metode liječenja nisu dale učinkovite rezultate. U slučaju potrebe pristupa se operacijskom zahvatu u liječenju cervikobrahijalnog sindroma koji se provodi neurokirurškim zahvatom putem prednjeg i stražnjeg pristupa. Operacije vratne kralješnice s prednje strane: prednja cervikalna diskektomija i fuzija (ACDF) i zamjena cervikalnog diska (CDR). Operacije vratne kralješnice sa stražnje strane: cervikalna laminektomija, fuzija, laminoplastika i cervikalna laminoforaminotomija [3].

Cilj je završnog rada prikazati patologiju vratne kralješnice, nastanak i liječenje cervikobrahijalnog sindroma s naglaskom na ulogu medicinske sestre u perioperacijskoj skrbi za takvog pacijenta. Svrha je završnog rada ukazati na važnost uloge i skrbi medicinske sestre/tehničara za pacijenta s cervikobrahijalnim sindromom u perioperacijskom razdoblju u provođenju psihičke podrške i fizičke pripreme koja pacijentu omogućuje miran odlazak na operacijski zahvat.

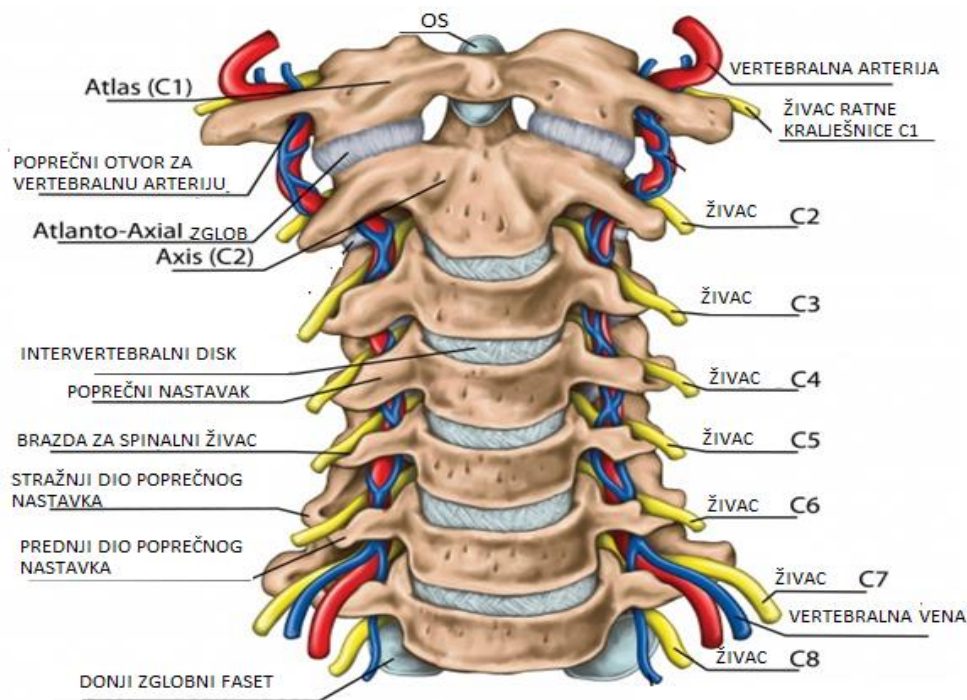
2. Cervikalna kralješnica

Vratna kralješnica započinje na dnu lubanje i kroz niz od sedam kralješničkih segmenata povezuje se s torakalnim, odnosno prsnim dijelom kralješnice. Prvi vratni kralješak jedinstven je, jer predstavlja prsten, nazvan *atlas*, koji se okreće oko dijela drugog kralješka, zvan *axis*. Ova konstrukcija omogućuje veći dio rotacije vrata i glave. Sedam kralješaka vratne kralješnice straga su povezani uparenim fasetnim zglobovima koji omogućuju ekstenzije naprijed i natrag, kao i pokrete uvijanja. Ovi fasetni zglobovi mogu se s vremenom istrošiti i dovesti do cervikalne stenoze kralješnice ili osteoartritisa [4].

2.1. Anatomija cervikalne kralješnice

Vrat je dio dugog savitljivog stupa, poznatog kao kralješnica, koji se proteže kroz veći dio tijela. Na vratnoj kralješnici nalazi se sedam kralješaka (C1-C7), koji su međusobno povezani intervertebralnim diskovima. Ovi diskovi omogućuju kralješnici da se slobodno pomiče i djeluju kao amortizeri tijekom aktivnosti. Na poleđini tijela svakog kralješka pričvršćen je luk kosti koji čini kontinuirani šuplji uzdužni prostor koji prolazi cijelom dužinom leđa. Ovaj prostor, nazvan kralješnički kanal, područje je kroz koje prolaze kralješnična moždina i živčani snopovi. Leđna moždina ovijena je cerebrospinalnom tekućinom (CSF) i okružena s tri zaštitna sloja zvana moždane ovojnice (*lat. dura, arachnoidea i pia mater*) [5].

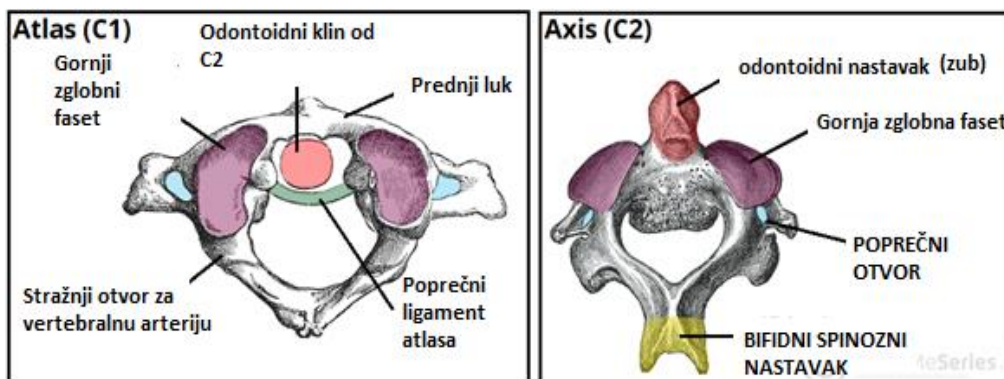
Na svakoj razini kralješka, par kralješničkih živaca izlazi kroz male otvore koji se nazivaju forameni (*lat. foramine*). Nježnu leđnu moždinu i živce dodatno podupiru snažni mišići i ligamenti koji su pričvršćeni za kralješke [5]. Vratna kralješnica ima 8 vratnih spinalnih živaca koji ima broj prema kralješku iznad kojeg prolazi. Iznimka je samo C8, koji izlazi ispod sedmog vratnog, a iznad prvog prsnog kralješka. Iz svakog segmenta izlazi prednji (ventralni) i u njega ulaze stražnji (dorzalni) korjenovi, a u području intervertebralnog otvora udružuju se u jedinstveni moždinski (spinalni) živac [4].



Slika 2.1.1 Anatomija cijele vratne kralješnice

Izvor: [<https://www.spineuniverse.com/anatomy/cervical-spine-anatomy-neck>]

Cervikalni kralješci imaju tri glavna obilježja koja ih razlikuju od ostalih kralješaka: trokutasti kralješnični otvor, bifidni spinozni nastavak gdje se on dijeli na distalni i poprečni otvor koji daju prolaz vertebralnoj arteriji, venama i simpatičkim živcima. Gornji vratni kralješci C1 i C2 zbog svoje specifične građe razlikuju se u odnosu na donje vratne kralješke (C3-C7) koji imaju klasičnu morfologiju. Atlas i axis dio su kranio-vertebralnog spoja kralješnice, tu baza mozga postaje dio kralješničkog stupa. Radeći zajedno, atlas i axis primarno su odgovorni za rotaciju vratne kralješnice, fleksija prema naprijed i unatrag. Zbog svoje mobilnosti vratna kralješnica je najpokretniji dio cijele kralješnice [4].



Slika 2.1.2 Koštani okviri atlasa i osi

Izvor: [<https://teachmeanatomy.info/neck/bones/cervical-spine/>]

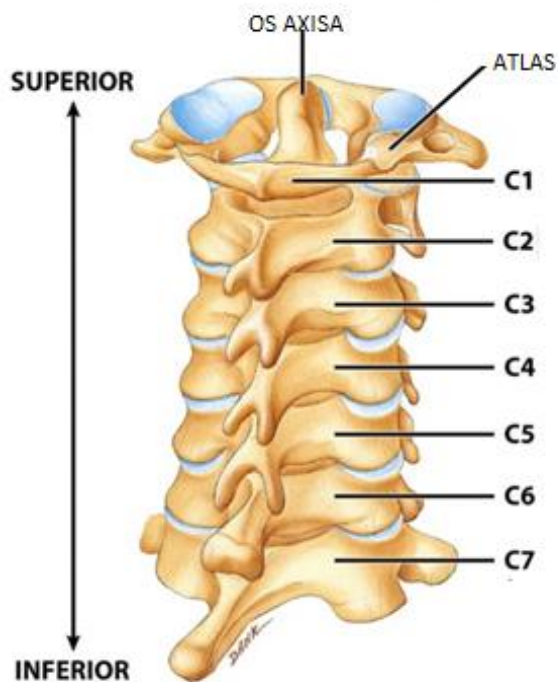
Axis je lako prepoznati zbog svojih nastavaka (odontoidni proces), koji se uzglobljuju s prednjim lukom atlasa, stvarajući pritom medijalni atlanto-aksijalni zglob [6]. To omogućuje rotaciju glave neovisno o trupu. Ako se uspoređi torakalni (srednji dio leđa) i lumbalni (donji dio leđa) kralješak s vratnim, vidi se da su kralješci C3-C7 manji, a tijela kralješka su okruglog oblika. Druga sličnost su cervikalni intervertebralni diskovi koji se nalaze između svake razine, a započinju od C2. Diskovi su snažna fleksibilna tijela građena od fibroznog i hrskavičnog tkiva. U sredini svakog diska nalazi se jezgra (*nucleus pulposus*), koja je gelasta struktura okružena zaštitnim vanjskim slojem u obliku prstena (*nucleus fibrosus*). Uloga diska je da drži gornji i donji kralješak zajedno, amortizira pritisak i omogućuje kretanje [7]. Postoje dva različita zgloba prisutna u kralješnici :

- Između tijela kralješaka - susjedna tijela kralješaka spojena su intervertebralnim diskovima od fibro-hrskavice. Takav zglob poznat je kao simfiza.
- Između lukova kralješaka – nastali uzglobljavanjem gornjih i donjih zglobnih nastavaka iz susjednih kralješaka. To je sinovijalni tip zgloba [8].

Atlanto-okcipitalni zglobovi nalaze se između kralješnice i lubanje. To su sinovijalni zglobovi kondiloidnog tipa i omogućuju savijanje glave, tj. klimanje glavom.

2.2. Fiziologija cervikalne kralješnice

Fleksibilnost kretanja vratne kralješnice omogućuje i maksimizira potrebne pokrete za funkcije glave i njene osjetne organe. U području vrata postoje mnoge važne strukture kao što su živci, mišići, arterije, vene, kralješci, limfne žlijezde, jednjak i dušnik [9].



Slika 2.2.1 Struktura i funkcija kostiju vratne kralješnice

Izvor: [<https://anatomyinfo.com/cervical-spine/>]

Glavna arterijska opskrba glave i vrata su karotidne arterije, a vratne vene glavna su venska drenaža [8]. Te krvne žile često su ozlijeđene kod traume u području vrata. Brahijalni pleksus potječe od vrata i putuje inferiorno u odnosu na gornje ekstremitete [9].

Vratna kralješnica obavlja nekoliko presudnih uloga, koje uključuju :

- Zaštita leđne moždine - kralješci zajedno drže leđnu moždinu zaštićenom unutar koštanog tunela nazvanog kralješnički kanal.
- Podupiranje glave i njezino kretanje- vratna kralješnica podnosi veliko opterećenje, jer glava u prosjeku teži oko 5 kilograma. Također vratna kralješnica omogućuje fleksibilnost vrata i opseg pokreta glave.
- Olakšavanje protoka krvi u mozak - mali otvori (foramine u poprečnim procesima) na vratnoj kralješnici pružaju prolaz za kralješnične arterije za prijenos krvi u mozak. S obzirom na broj živaca, krvnih žila i zglobova na tako relativno malom prostoru, vratna kralješnica jedno je od najsloženijih područja tijela [10].

3. Patologija vratne kralješnice i cervikobrahijalni sindrom

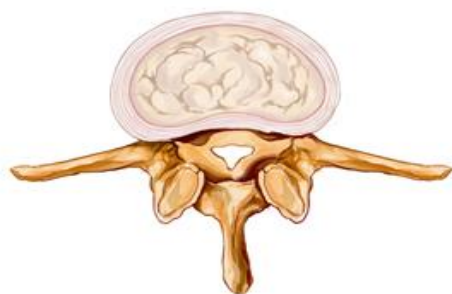
Vratna kralješnica je najosjetljiviji dio kralješnice i kao takva je podložna brojnim poremećajima, ozljedama, sindromima i degenerativnim promjenama. Cervikobrahijalni sindrom je jedan od najčešćih poremećaja koji utječe na funkcije vratne kralješnice.

3.1. Poremećaji vratne kralješnice

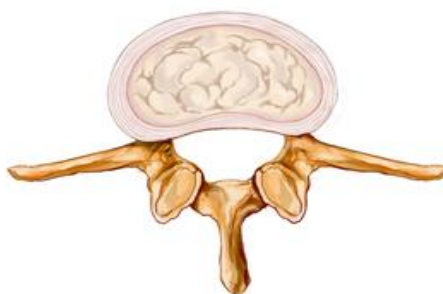
Simptomi koji upućuju na funkciju vratne kralješnice najčešće je bol i/ili ukočenost vrata, što može biti povezano s nekom vrstom ozljede. Najčešći uzrok simptoma su degenerativni poremećaji kralješnice. Degenerativne promjene uzrokovane su ozljedom ili degeneracijom (razgradnjom) struktura kralješnice uslijed normalnog "trošenja", stresa, pušenja ili starenja i kao takve zahtijevaju specifični oblik liječenja [11]. Poremećaji vratne kralješnice zahvaćaju vratne kralješke i i.v. diskove između kralješaka, zglobove, mišiće i ligamente. Jedan od vodećih simptoma poremećaja vratne kralješnice bol je u vratu. Pacijenti mogu također imati glavobolje, bolove u ramenima, rukama, čeljusti, kao i utrnulost i slabost.

Uobičajeni poremećaji vratne kralješnice uključuju :

- cervikalna spondiloza,
- cervikalna hernija diska,
- degenerativna bolest diska,
- cervikalna stenoza kralješnice,
- cervikalna mijelopatija
- cervikalna radikulopatija [12].



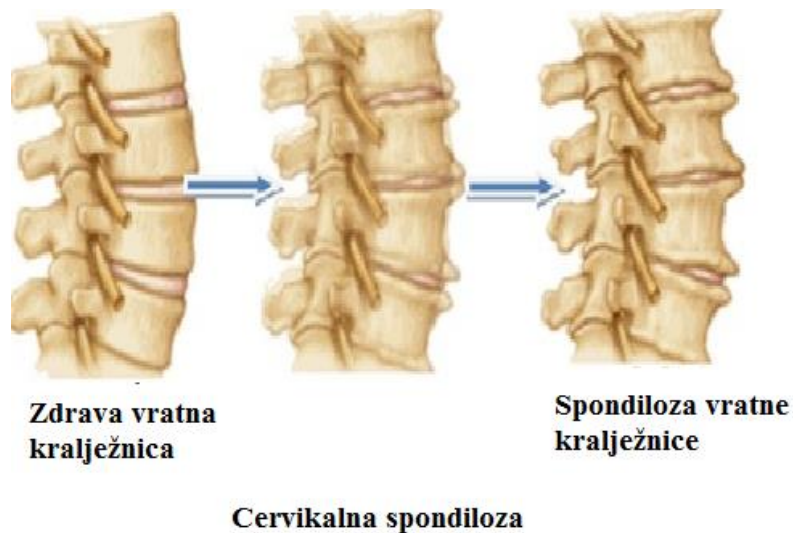
Stenoza vratne kralježnice



Zdrava vratna kralježnica

Slika 3.1.1 Zdrava vratna kralješnica i stenoza iste

Izvor: [<https://hr.healthandmedicineinfo.com/halswirbels-ule-ZIK>]



Slika 3.1.2 Nastanak spondiloze vratne kralješnice

Izvor: [<http://natus.hr/Povezanost%20deg.%20promjena%20vratne%20kralje%20C5%20i%20pojava%20vrtoglavice%20povi%20A1enog%20krvnog%20tlaka>]]

Degenerativna bolest kralješnice manifestira se kao poremećaj normalne arhitekture različitih komponenata vratne kralješnice. Fiziološki je vrat vrlo fleksibilan. Vrat omogućuje glavi da se okreće s jedne na drugu stranu za gotovo 180 °, da se savija prema naprijed da dodiruje bradu prsima i pruža se unatrag tako da praktički dodiruje stražnji dio glave s gornjim dijelom leđa, kao i savijanje glave prema ramenu (i svim rasponima između ovih osnovnih pokreta) [8].

3.2. Specifičnosti cervikobrahijalnog sindroma

Cervikobrahijalni sindrom nespecifični je pojam kojim se obuhvaća skupina simptoma: bol, utrnulost i slabost gornjih ekstremiteta te stvaranje edema u području ramena i vrata. To je stanje u kojem dolazi do iritacije u velikom vratno-ručnom spletu živaca [13]. Pojam cervikobrahijalnog sindroma se često koristi i za opisivanje simptoma koji dolaze od nadražnosti korijena vratnog živca. Cervikobrahijalni sindrom posljedica je kompresije korijena živaca C4 – C8 (cervikalnih), najčešće uslijed hernije kralješničkog diska, povreda ili degenerativnih teških promjena [13].

Vratni kralješak	Bol	Promjena osjećaja	slabost	Promjene refleksa
C5	Vrat, rame, anterolateralni krak ruke	Utrnulost u deltooidnom području	Deltoid i biceps	Refleks bicepsa
C6	Vrat, rame, bočni krak ruke	Dorzolateralni aspekt palca i kažiprsta	Biceps, ekstenzori zapešća, pollicis longus	Bradioradikalni refleks
C7	Vrat, rame, bočni krak ruke, leđna podlaktica	Kažiprst i srednji prst, dorzum ruke	triceps	Refleks tricepsa

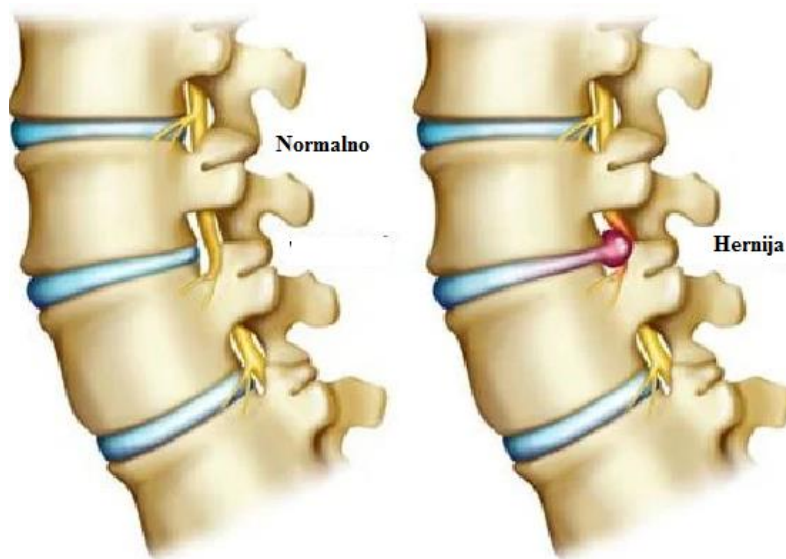
Tablica 3.2.1 Kliničke značajke cervikobrahijalnog sindroma

Uzroci cervikobrahijalnog sindroma mogu biti hernija diska, foraminalna stenoza, tumor, stvaranje osteofita, a rijetko i infekcija [14]. Intervertebralni diskovi mogu se oštetiti degeneracijom ili traumom. Kada se to dogodi, mekani unutarnji dio diska može puknuti ili se hernirati kroz vanjski prsten diska i pritisnuti leđnu moždinu ili živce povezane s leđnom moždinom [15]. Pacijenti koji pate od cervikalne radikulopatije žale se na bol, utrnulost, trnce i parestezije u raspodjeli zahvaćenog živčanog korijena. Također mogu se javiti slabost i nedostatak koordinacije u zahvaćenom ekstremitetu. Grčevi mišića i bolovi u vratu, kao i bolovi u trapeziusu i intraskapularnoj regiji, česti su.

Pacijenti se najčešće mogu žaliti na :

- bol i umor koji se šire u podlakticu, ramena i vrat;
- bol koja se pojačava s aktivnošću i ublažuje odmorom;
- bol koja se pojačava noću (remeti se san);
- osjećaj oticanja u rukama;
- osjećaj da nosite rukavice kada ih nemate;
- osjećaj trnaca u rukama, posebice u prstima;
- glavobolju;
- parestezije (poremećen osjet) u dijelovima ruke;
- ukočenost gornjeg dijela tijela ili težinu [4].

Osobe koje pripadaju rizičnoj skupini za razvoj cervikobrahijalnog sindroma najčešće obavljaju poslove i zanimanja sa intenzivnim radom ruku ili često obavljaju male radnje, što dovodi do prenaprezanja. Takav posao uključuje rad za računalom, pisanje, rukovanje manjim predmetima i premještanje objekata na pokretnoj traci. Ove djelatnosti uključuju i poslove koji se odnose na podizanje ili spuštanje tereta te zadaci koji traže od osoba da zadržavaju vrat u istom položaju duže vrijeme [15].



Slika 3.2.1 Cervikobrahijalni sindrom C5 – C6

Izvor: [<https://www.medicinenet.com/radiculopathy/article.htm>]

4. Dijagnostika i liječenje cervikobrahijalnog sindroma

Kao i kod svake bolesti, potrebno je uzeti detaljnu anamnezu koja je ključ u dijagnostici cervikobrahijalnog sindroma. Obiteljska anamneza cervikobrahijalnog sindroma ili drugih poremećaja kralješnice povećava rizik od razvoja istoga [15].

Znakovi i simptomi radikulopatije ovise o zahvaćenoj razini kralješnice i mogu uključivati oštre bolove u leđima, rukama ili ramenima koji se mogu pogoršati uz određene aktivnosti, čak i nešto jednostavno poput kašljanja ili kihanja. Ostali povezani simptomi mogu uključivati :

- slabost ili gubitak refleksa u rukama ,
- utrnulost kože i
- osjećaj "igle" (parestezija) u rukama [15].

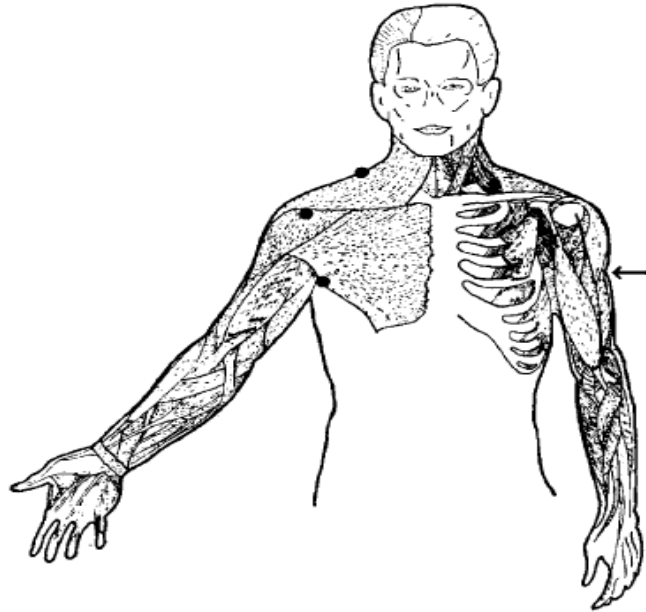
4.1. Klinički pregled

Zajednički čimbenik u raznim cervikobrahijalnim sindromima je držanje tijela. Da bi se precizno odredila dijagnoza ovog sindroma potrebno je obaviti precizan fizikalni pregled, gdje će se putem inspekcije, palpacije te pokretljivosti vratnog dijela kralješnice utvrditi postojanje ovog sindroma i težine istoga. Osim prisutne boli, često je prisutan osjećaj napetost i zatezanje vrata gdje je otežana njegova pokretljivost. Ponekad je bolno i samo podizanje ruku [16].

Test kompresije foramena ili Spurlingov test, najbolji je provokativni test za utvrđivanje dijagnoze cervikalne radikulopatije, ukoliko se pravilno izvede. Izvodi se na način gdje se glava stavi u položaj ekstenzije i zarotira prema bolesnoj strani te se izvrši aksijalni pritisak na glavu. Neurološki pregled često otkriva hipoesteziju i hipalgeziju zbog raspodjele koja sugerira dermatom. Može postojati objektivna slabost šake ili podlaktice mišića i povremeno atrofija mišićnih skupina u ruci. Pacijent može primijetiti rano jutarnje oticanje ruku. Osjetljivost mišića na pritisak gotovo je uvijek prisutna u nekom dijelu tijela. Nelagoda i bol se obično pogoršavaju noću, često ometaju san i odmor te je nerijetko prisutna i po buđenju [16].

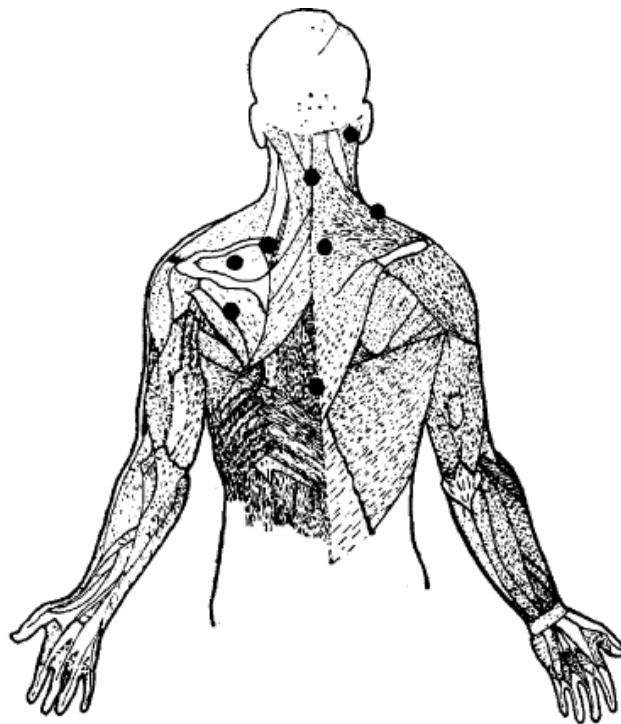
4.2. Elektrodijagnostika

Tako se pomoću RTG snimke vratne kralješnice mogu tvrditi ozljede kralješnice poput hernije diska ili ozljede vratnog živca. Osim običnog RTG – a, za detaljniji uvid može se koristiti magnetska rezonanca (MR) ili CT mijelografija. Elektrodijagnostički testovi poput elektromiografija (EMG) koriste se za prepoznavanje ili isključivanje oštećenja živaca [5].



Slika 4.2.1 Prednja područja boli kod dodira i pritiska

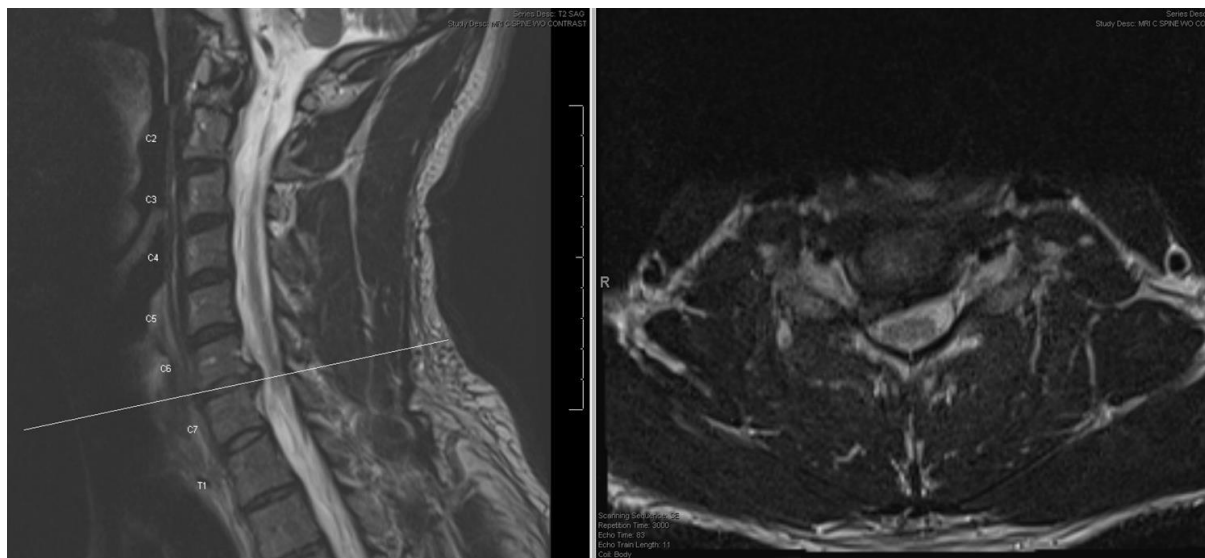
Izvor: [Johnson, D. (1999): Posture and cervicobrahial pain syndorms, J.A.M.A., Vol. 159, No. 16, str. 1507 – 1510]



Slika 4.2.2 Stanja područja boli kod dodira i pritiska

[Johnson, D. (1999): Posture and cervicobrahial pain syndorms, J.A.M.A., Vol. 159, No. 16, str. 1507 – 1510]

Snimanje magnetske rezonancije (MR) vratne kralješnice pružit će kliničaru najbolje informacije o vratnoj kralješnici i njezinu sadržaju. MR je vrlo precizan i pomoći će prepoznati abnormalnosti koje bi mogle dovesti do pacijenta s rizikom za razvoj cervikobrahijalnog sindroma. Kod pacijenta koji se ne mogu podvrgnuti magnetskoj rezonanci (npr. pacijenti s pacemakerom), kompjuterska tomografija ili mijelografija je razuman drugi izbor [17].



Slika 4.2.3 MRI snimke vratne kralješnice kod pojave cervikobrahijalnog sindroma

Izvor: <https://musculoskeletalkey.com/cervical-syndrome/>

Anteroposteriorna (AP), bočna i kosa radiografija vratne kralješnice se vidi na slici 4.2.3. Osteofitske reakcije na necinatnim procesima mogu se vidjeti u AP-u i kosim pogledima(a), bočni prikaz (b) otkriva suženje intervertebralnog prostora C5- C6 [17].

4.3. Liječenje

Cervikobrahijalni sindrom zahtjeva liječenje multidisciplinarnim pristupom. Liječenje cervikobrahijalnog sindroma provodi se prvo konzervativnim metodama, ovisno o težini slučaja. Primarno je cilj umanjiti bolove i reducirati postojeće simptome te omogućiti pacijentu da se održi pokretljivost zglobova ramena i vratne kralješnice, te da bi se zadržala postojeća kvaliteta života. Osnovni cilj liječenja cervikalne radikulopatije podrazumijeva rješavanje boli, poboljšanje mišićnog tonusa izbjegavanje komplikacija od strane leđne moždine i prevencija povratka simptoma. Konzervativno liječenje dijelimo na medikamentozno i fizikalnu terapiju [18].

4.3.1 Farmakološke metode liječenja

Za uspješno farmakološko liječenje neophodno je poznavati djelovanje lijeka, dozu i trajanje. Analgetici prema mehanizmu djelovanja, dijele se u dvije skupine: neopioidni i opioidni koji se dijele na tri stupnja: slabe, srednje jake i jake analgetike. Vrlo je važno praćenje pacijenta pri davanju prve doze, ali i pri promjeni doze i učestalosti davanja analgetika, posebice opijata [17].

Za prvobitno liječenje cervikalne radikulopatije uvode se nesteroidni protuupalni lijekovi (NSAR), mišićni relaksansi, opioidni analgetici, acetaminofen, oralni glukokortikoidi, topički agensi te kasnije antidepresivi i antikonvulzivi. Za mnoga cervikalna stanja, protuupalni nesteroidni lijekovi su prva linija liječenja. NSAR imaju protuupalni, antipiretski i analgetski učinak.

4.3.2. Fizikalna terapija

Fizikalna terapija u većini je slučajeva prvi odabir liječenja.

Fizikalna terapija može se provoditi kao električna stimulacija, korekcija držanja, vježbe izdržljivosti i snage kako bi ublažili simptome. Potrebno je i periodičko i učestalo mirovanje pacijenta te relaksacija mišića vratne kralješnice. Fizikalna terapija, uključuje modalitete topline i duboku sedativnu masažu, u kombinaciji s nesteroidnim protuupalnim sredstvima te relaksantima mišića. Dodatak su cervikalni steroidni epiduralni živčani blokovi kao sljedeći korak. Cervikalni epiduralni blokovi s lokalnim anestetikom i steroidima pokazali su se izuzetno učinkovitim u liječenju ovog sindroma. U kasnijoj fazi provodi se fizikalna terapija kojom se može postići dekompresija korijena spinalnog živca [18].

4.3.3. Operacijsko liječenje

Operacijsko liječenje cervikobrahijalnog sindroma metoda je u slučaju neadekvatnog odgovora na sve prethodno navedene metode liječenja. Ukoliko bolovi nakon 4 do 6 tjedana konzervativnog liječenja (fizikalna terapija i analgetici) ne popuste, a neuroradiološka dijagnostika (CT/MR) pokaže herniju intervertebralnog diska koja vrši pritiska na korijene živaca, indicira se neurokirurško liječenje, odnosno elektivni operacijski zahvat.

Postupak koji se izvodi najčešće je prednja cervikalna discektomija s fuzijom [3].

5. Uloga medicinske sestre/tehničara u perioperacijskoj skrbi pacijenta s cervikobrahijalnim sindromom

Zbog specifičnosti operacijskog liječenja važna je uloga medicinske sestre/tehničara koji skrbe o pacijentu s cervikobrahijalnim sindromom prije, za vrijeme i nakon operacijskog zahvata. Sestrinske intervencije kreću od trenutka donošenja odluke za operacijski zahvat pa sve do otpusta kući. Prijeoperacijski period uključuje adekvatnu psihološku i fizičku pripremu koja je ujedno i temelj prevencije poslijeoperacijskih komplikacija [19].

Prijeoperacijska priprema za cilj si postavlja najbolju moguću psihološku, fizičku, socijalnu i duhovnu spremnost za operacijski zahvat. Samim potpisivanjem informiranog pristanka za kirurški zahvat treba značiti da je pacijent informiran od strane operatera o operacijskoj tehnici i mogućnostima liječenja te mogućim rizicima, poteškoćama i ograničenjima poslije operacije. Bitan podatak za daljnje postupanje je i usmena anamneza te postojeća povijest bolesti. Važno je da pacijent ima pouzdanost u medicinski tim koji sudjeluje u njegovom liječenju. Poučavanje pacijenta u prijeoperacijskom periodu jedna je od osnovnih mjera sprečavanja poslijeoperacijskih komplikacija. Svaka edukacija mora biti prilagođena osobi koju se educira, njegovoj razini znanja, dobi te kognitivnim sposobnostima. Upute je dobro više puta ponoviti te poticati pacijenta na demonstraciju uz obaveznu provjeru usvojenih znanja i vještina [19].

5.1. Psihička priprema u prijeoperacijskoj skrbi

Kod svakog čovjeka operacijski zahvat izaziva psihološku reakciju u obliku stresa i straha. Neupućenost, sama hospitalizacija te neizvjesnost ishoda operacije kod pacijenta stvaraju zabrinutost i strah, stoga je od velike važnosti uspostaviti dobru profesionalnu komunikaciju temeljenu na međusobnom povjerenju. Prilikom hospitalizacije pacijenta na neurokirurgiji, dok čeka operaciju, često razvija emocionalne poteškoće u ponašanju, osjećaj tjeskobe i potištenosti te se teško prilagođava novonastaloj situaciji npr. vezano za anesteziju koja ga čeka u tijeku operacije. Takva negativna emocionalna stanja mogu često utjecati nepovoljno na tijek operacijskog zahvata i ishod liječenja, što generira duži boravak u bolnici i manju učinkovitost liječenja [20]. Važno je poticati i motivirati pacijenta da se uključi u provođenje i planiranje zdravstvene njege te na samostalnost, a davanjem pozitivnih verbalnih informacija o njegovim postignućima osigurati će mu da se oslobodi osjećaja manje vrijednosti i bespomoćnosti [21]. Mnogi pacijenti koji dođu na odjel neurokirurgije na operaciju kralješnice (u ovom slučaju vratne kralješnice) ne znaju mnogo o svom zdravstvenom stanju i protokolu operacije. Često takav

nedostatak znanja zahtijeva intervenciju i angažman medicinske sestre/tehničara koja treba pacijentu objasniti postupak, ali mu pružiti i psihološku i emocionalnu potporu da bi se reducirao straha od operacije, naročito u trenucima ulaska u operacijsku salu, neposredno prije same operacije. Pacijent je u takvom stanju često anksiozan i nespreman na suradnju. Zato je važna savjetodavna uloga medicinske sestre/tehničara u radu sa pacijentima i njihovim obiteljima gdje istima pruža sve potrebne informacije i podršku. Edukaciju je bitno prilagoditi stupnju obrazovanja pacijenta, njegovoj starosti, socijalnom okruženju, ekonomskim mogućnostima te samoj bolesti koju pacijent ima [22]. Tada sestrinske dijagnoze uključuju edukaciju pacijenata ili člana obitelji u plan zdravstvene njege kroz sestrinske intervencije po protokolu operacije vratne kralješnice. Pacijentu treba omogućiti dostupnost svih potrebnih informacija i na njemu razumljiv način pojasniti sve o bolesti cervikalne kralješnice, što će se tijekom operacije raditi, koliko će ista trajati, koliko su veliki potencijalni rizici operacije i svi slini upiti koji izazivaju nedoumice i nepovjerenje kod pacijenta. Osnaživanjem i poučavanjem pacijenata daje im se materijal potreban za upravljanje procesom bolesti. Upravljanjem procesom bolesti za rezultat daje manji broj bolničkih dana i poboljšanje kvalitete života [20]. Ovo područje uključuje pružanje edukacije prije i poslije kirurškog zahvata pacijentima i njihovim obiteljima kako bi se osigurala dobra informiranost i pripremljenost za poslijeoperacijski tijek i zdravstvenu njegu koja će biti pružena. Medicinska sestra/tehničar u perioperacijskoj skrbi odgovorna je za prihvatanje i zdravstvenu skrb pacijenata koji su dovedeni u kliničko okruženje. Ona je odgovorna za dobivanje vitalnih medicinskih podataka relevantnih za pripremu pacijenata za operaciju i priopćavanje tih podataka kirurškom timu. Takve informacije uključuju status o karenciji od hrane, informacije o eventualnim alergijama na lijekove, izvješće o primljenoj terapiji i provedenim postupcima [19]. Medicinska sestra/tehničar je u procesu perioperacijske skrbi ključna emocionalna poveznica između pacijenta s cervikobrahijalnim sindromom, neurokirurga i obitelji te ista nastoji generirati pozitivnu komunikaciju na svim razinama da bi se smanjile tenzije, strahovi i odbijanje suradnje od strane pacijenta prilikom odlaska na operaciju.

5.2. Fizička priprema i dijagnostička obrada

Prilikom fizičke pripreme neurokirurškog pacijenta za operacijski zahvat nužno je napraviti niz laboratorijskih, radioloških i drugih pretraga, osigurati adekvatnu prehranu, educirati pacijenta, pripremiti probavni sustav te pripremiti operacijsko polje. Tijekom fizikalnog pregleda treba zabilježiti sve relevantne podatke: respiratorni, nutritivni i kardiovaskularni status, imunološki status, funkciju bubrega, jetre i slezene te funkcija endokrinih žlijezda. Vrlo je važno

zabilježiti moguće promjene na sluznicama, koži te poremećaje u funkciji osjetnih organa, ravnoteže.

Krvne pretrage koje treba učiniti su KKS, elektroliti, GUK, jetreni enzimi, urea, kreatinin, veliki koagulogram, biokemijska analiza urina te specijalne pretrage ukoliko pacijent ima neku kroničnu bolest. Obavezno je uzimanje uzorka krvi za krvnu grupu i Rh faktor, interreakciju te je potrebno osigurati potrebne količine odgovarajuće krvi [23].

EKG se obavlja za potrebe anesteziološkog pregleda te da bi se utvrdile potencijalne srčane abnormalnosti koje bi bile eventualna prepreka za provedbu operacije te koje bi mogla pogoršati stresne procedure prilikom kirurškog zahvata.

RTG pluća radi se zbog isključivanja moguće upale pluća, atelektaze ili bilo kojeg drugog patološkog stanja koje bi moglo kompromitirati disanje i rade ga svi stariji od 60 godina i pušači [19].

Tijekom fizičkog pregleda bilježe se pacijentov puls, krvni tlak, brzina disanja, visina i težina te tjelesna temperatura. Evidentiraju se sve abnormalnosti glave, očiju, ušiju, nosa i grla. Sve je potrebno evidentirati te je o svakom neuobičajenom odstupanju potrebno obavijestiti nadležnog liječnika. Nakon temeljite obrade i prikupljanja svih potrebnih nalaza, pacijent obavlja pregled kod specijalista anesteziologa, koji daje dopuštenje za operacijski zahvat. Pacijentu se također daje pisani pristanak za primjenu anestezije [24].

5.3. Priprema pacijenta dan prije operacijskog zahvata

Kada se dogovori termin operacijskog zahvata, pacijent se zaprima na odjel neurokirurgije dan prije na dogovorenu hospitalizaciju i uključuje u zdravstvenu skrb. Medicinska sestra/tehničar vrši procjenu njegova zdravstvenog stanja, te analizira sve ambulantno učinjene prijeoperacijske pretrage. Dan prije operacijskog zahvata, u popodnevnim satima pacijent se tušira i pere kosu u aseptičkom šamponu po protokolu, ukoliko je pacijent slabije pokretan ili nije u mogućnosti sam otuširati se, kupanje se obavlja standardnom tehnikom pranja u krevetu. Fizička priprema pacijenta s cervikobrahijalnim sindromom uključuje pripremu probavnog trakta u provođenje dijetalnog režima (za ručak samo juha, večera se izostavlja, poticati hidraciju na usta do ponoći). U večernjim satima medicinska sestra/tehničar pacijentu primjenjuje terapiju prema premedikacijskom listiću koje je propisao anesteziolog nakon obavljenog pregleda večer prije i ujutro na dan operacije, te primjenjuje terapiju niskomolekularnim heparinom s.c. putem u svrhu prevencije DVT. Lijekovi koji se daju za premedikaciju imaju sedativni učinak. Pacijentu se savjetuje izostaviti obrok

navečer prije operacije i tekućine iza ponoći u svrhu izbjegavanja potencijalnih poslijeoperacijskih poteškoća [25].

5.4. Priprema pacijenta na dan operacijskog zahvata

Na dan operacijskog zahvata medicinska sestra/tehničar treba pacijentu zajedno s liječnikom dati sve upute o tijeku zahvata, odgovoriti na sva nejasna pitanja te mu pružiti psihološku podršku. Priprema započinje ujutro praćenjem vitalnih znakova (mjerenje krvnog tlaka, temperature i pulsa) i provjerom pacijenta je li natašte. Svaki patološki nalaz treba zabilježiti i izvijestiti liječnika o tome. Pacijentu se daju upute da skine sve osobne stvari koje nosi, kao što je sat, prsten, zubna proteza, naočale, kontaktne leće, perika, lak za nokte i slično. Medicinska sestra/tehničar treba ošišati operacijsko polje po uputi neurokirurga. Zatim se pacijent ponovno tušira u antiseptičkom šamponu, odijeva u čistu bolničku odjeću prikladnu za operacijski zahvat, a na glavu se stavlja jednokratna kapa. Upozorava se pacijenta da još jednom isprazni mokraćni mjehur, tad postoji manja vjerojatnost od nastanka inkontinencije za vrijeme operacije ako je mokraćni mjehur prazan. Da bi se prevenirala tromboza pacijentu medicinska sestra /tehničar na dan samog zahvata, neposredno prije odlaska u operacijsku salu stavlja kompresijske elastične zavoje ili čarape na noge te mu daje premedikaciju i antibiotik 45 minuta prije operacije ili na poziv iz operacijske sale. Prije samog davanja premedikacije medicinska sestra/tehničar treba pacijentu objasniti kako bi se mogao osjećati omamljeno od lijekova, da se može javiti osjećaj žeđi te da u tom stanju ne ustaje iz kreveta. Sve sestrinske intervencije i primijenjene lijekove medicinska sestra/tehničar evidentira u sestrinsku dokumentaciju. Prije same operacije medicinska sestra/tehničar priprema i još jednom provjerava svu medicinsku i sestrinsku dokumentaciju te prati pacijenta tokom transporta u operacijski blok [25].

5.5. Sestrinske dijagnoze u prijeoperacijskoj skrbi

Prije same operacije vratne kralješnice pacijenti se često suočavaju sa strahom, anksioznošću, napadima panike i slično. Uloga je medicinske sestre /tehničara da uoči takvo psihičko stanje pacijenta, te u skladu s njim napravi plan zdravstvene njege.

Strah u/s operacijskim zahvatom

Kod svake operacije u pacijentima se budi osjećaj straha, a posebno kod operacija kralješnice. Medicinska sestra/tehničar kroz razgovor, te stvaranjem profesionalnog empatijskog odnosa i stvaranjem osjećaja sigurnosti, potiče pacijenta na izražavanje vlastitih osjećaja. Pacijenta potiče

da verbalizira strah. Pacijenta bi trebalo dobro upoznati s okolinom, osobljem i planiranim aktivnostima te na taj način pridonijeti što pozitivnijem razmišljanju pacijenta. Uz sve to potrebno je uključiti i obitelj, poticati ih na aktivnost i sudjelovanje u procesu liječenja što će doprinijeti većoj sigurnosti i zadovoljstvu pacijenta. Sve provedene intervencije potrebno je dokumentirati. Cilj provedenih intervencija je smanjenje straha kod pacijenta [26].

Neupućenost u/s nedostatkom znanja o bolesti i tijeku liječenja

Kada se pacijentu utvrdi dijagnoza, on često nema potrebne informacije o samoj bolesti i liječenju. Medicinska sestra/tehničar tada prikuplja podatke, kroz razgovor o razini znanja pacijenta, samopercepciji te spremnosti za usvajanjem novih znanja. Potrebno je kontinuirano poticati pacijenta na usvajanje novih vještina i znanja, prema kognitivnoj razini prilagoditi edukaciju te demonstrirati pacijentu potrebne vještine. Dopustiti pacijentu postavljanje pitanja [21].

5.6. Intraoperacijsko zbrinjavanje pacijenta

Prijmom pacijenta u operacijski blok započinje intraoperacijska faza provođenja sestrinske skrbi koja traje sve do premještanja pacijenta u sobu za poslijeoperacijski nadzor (soba za buđenje). Neposredno prije početka operacijskog zahvata provjerava se sterilnost instrumenata, potrošnja materijala, te mikroklimatski uvjeti u operacijskoj sali. Pri dolasku pacijenta u operacijsku salu provjerava se identifikacijska narukvica s podacima (ime i prezime, datum rođenja, odjel), zatim vrsta operacijskog zahvata, planirano operacijsko polje, eventualne alergije, lijekovi koje je pacijent primio, mjere se vitalni znakovi te provjerava dokumentacija i pristanci. Sve navedene provjere evidentiraju se u operacijskoj sigurnosnoj listi. Pacijentima operacijska dvorana izaziva osjećaj straha, nelagode, napetosti, stoga je jako važno da medicinska sestra/tehničar, prije samog početka operacijskog zahvata pacijentu pruži emocionalnu podršku. Sestra instrumentarka i/ili medicinski tehničar/instrumentar premješta pacijenta na operacijski stol, pozicionira pacijenta u odgovarajući položaj te priprema sve potrebno za operacijski zahvat. Pravilan položaj pacijenta pruža dobre operacijske uvjete, pristup operacijskom polju, te prevenira poslijeoperacijske komplikacije [27].

5.7. Poslijeoperacijska zdravstvena njega

Period koji započinje premještajem pacijenta iz sobe za buđenje, a završava otpuštanjem pacijenta kući. Poslijeoperacijska zdravstvena njega orijentirana je na stalnu procjenu i promatranje pacijenta u svrhu ranog prepoznavanja poteškoća i komplikacija. U ranoj fazi

zdravstvena njega fokusirana je na održavanje dišnih puteva, praćenje vitalnih znakova, procjeni i smanjenju boli, kontroli rane i drenaže te kontroli diureze. Kada se zadovolje uvjeti, pacijenta se premješta na odjel te mu se omogućuju povoljni mikroklimatski uvjeti, osigurava koliko je moguće mir i odmor, nakon anestezije pomaže mu se u orijentaciji. Procjena vitalnih funkcija radi se svakih 15 minuta prva 4 sata, a zatim svakih 30 minuta sljedećih 4 sata ili po potrebi [28]. Nakon operacijskog zahvata na vratnoj kralješnici, po dekompresiji i razbuđivanju iz anestezije, pacijent u većini slučajeva odmah osjeća rasterećenje i bezbolnost ruku te nestanak prijašnjih simptoma cervikobrahijalnog sindroma. Zbog potencijalnog krvarenja važno je kontrolirati i pratiti zavoj na operacijskoj rani. Primjenjuju se odredbe o poslijeoperacijskoj njezi, medicinska sestra/tehničar nastavlja pratiti opće stanje pacijenta, balans tekućine, stanje svijesti pacijenta, utvrđuje kvalitetu skrbi za pacijenta, primjenjuje terapiju i analgetike prema odredbi liječnika. Također potrebno je pratiti senzo-motoriku ruku te obratiti i pozornost prilikom jela na akt gutanja zbog iritacije traheje pri intubaciji. Poticati pacijenta na vježbe iskašljavanja, disanja, te vježbe nogu. Kontrola krvne slike i elektrolita po odluci liječnika operatera ovisno o stanju pacijenta [29]. Pacijent mora biti natašte najmanje 4 sata poslije operacijskog zahvata, a za to vrijeme mu se mogu vlažiti usta gazom [24]. Prvi poslijeoperacijski dan s pacijentom se provode pasivne vježbe u krevetu te pacijent može sjesti, vertikalizacija, ovisno o općem stanju i vrsti operacijskog zahvata. Ponekad se na zahtjev operatera uz nadzor postavljaju potpuno-rasteretne ortoze za vratnu kralješnicu prije mobilizacije pacijenta. Zdravstvena njega pacijenta nakon operacije orijentirana je na prepoznavanje poslijeoperacijskih poteškoća i komplikacija te njihovo minimaliziranje i otklanjanje. Medicinska sestra/tehničar sve provedeno dokumentira, izrađuje i vodi plan zdravstvene njege. Ono omogućuje pravodobno prepoznavanje i praćenje promjena, te evaluaciju provedenih postupaka [30].

5.8. Poslijeoperacijske poteškoće

Poslijeoperacijska zdravstvena njega usmjerena je na prepoznavanje i ublažavanje te eliminiranje poteškoća. Intenzitet poslijeoperacijskih poteškoća ovisi često i o psihološkoj pripremi pacijenta. Poslijeoperacijske poteškoće su: bol, mučnina i povraćanje, žeđ, abdominalna distenzija, poteškoće s mokrenjem i štucavica. One mogu produžiti poslijeoperacijski oporavak i otežati, ali ne ugrožavaju život pacijenta. Posljedica su djelovanja anestetika i lijekova, kirurškog zahvata, promjene kod uzimanja hrane i tekućine kao i drugih psihičkih i fizičkih poteškoća s prilagodbom na novonastalo stanje [19].

pacijenta koji povraća: staviti pacijenta u sjedeći položaj ili ležeći na boku te okrenuti glavu na stranu kako bi se spriječila aspiracija povraćanog sadržaja. Nepropusnom kompresom zaštititi rublje, postaviti bubrežastu zdjelicu ispred pacijenta i pridržavati glavu tijekom povraćanja. Nakon povraćanja dati pacijentu čašu vode da ispere usta i obrisati usta staničevinom, ukloniti povraćani sadržaj, zube oprati četkicom i sredstvom za pranje zuba, oprati lice te ako je potrebno zamijeniti posteljinu. Prozračiti sobu i pacijenta staviti u udoban položaj [32].

5.8.3. Žeđ

Žeđ je svjesna želja za pijenjem vode. Prijeoperacijska priprema, uključujući prijeoperacijsko gladovanje, lijekove u anestezijsko-kirurškom procesu, endotrahealnu intubaciju i intraoperacijski gubitak krvi, sve to utječe i potiče pojavu žeđi. Suhoća usta je popratna pojava, koja nastaje zbog smanjenog lučenja sline, no nije uzrok žeđi. Žeđ je uzrokovana fiziološkim znakovima i simptomima, te emocionalnim i prehrambenim uvjetima. Potrebne intervencije medicinske sestre/ tehničara objasniti pacijentu uzrok, te važnost ne uzimanja tekućine, vlažiti usnice gazom i provoditi njegu usne šupljine, pratiti primljenu i izlučenu tekućinu, primjenjivati infuzijsku otopinu te ukloniti svu tekućinu od dohvata pacijenta [33].

5.8.4. Abdominalna distenzija

Abdominalna distenzija nastaje kao rezultat gubitka peristaltike i/ili „gutanja“ zraka koji dovode do nakupljanje plinova u crijevima. Nastaje uslijed smanjene apsorpcije plinova iz crijeva te kod usporenog pražnjenja ili povećanog stvaranja. Simptomi su meteorizam, osjećaj punoće i boli te mučnine i povraćanja. Medicinska sestra /tehničar ima zadaću mijenjati položaj pacijenta u krevetu (ovisno o njegovu stanju), poticati pacijenta na kretanje (ako smije i može), dok se ne uspostavi peristaltika ne davati tekućinu niti hranu te uvesti rektalni kateter za izlaženje plinova (Darmrohr). Primijeniti masažu abdomena i lijekove po uputi liječnika. Peristaltika crijeva uspostavlja se 24 do 48 sati nakon operacijskog zahvata. Dva do 3 dana nakon operacijskog zahvata javlja se stolica [18].

5.8.5. Poteškoće s mokrenjem

Nakon operacijskog zahvata 6-8 sati pacijenti obično ne mokre. Ukoliko pacijent nakon tog vremena ne može spontano mokriti, poduzimaju se postupci kojima se izaziva mokrenje kao što su : promjena položaja, stavljanjem toplog termofora na mokraćni mjehur, otvaranje slavine, osiguravanje intime. Ukoliko unatoč svim provedenim mjerama pacijent ne uspije mokriti spontano, potrebno je kateterizacijom isprazniti mokraćni mjehur. Oligurija, anurija i akutna bubrežna insuficijencija ozbiljne su komplikacije nakon kirurškog zahvata, no stalnim praćenjem

pacijenta, kontrolom diureze i općeg stanja, pravovremenim obavještanjem liječnika, te pravilnom nadoknadom tekućine, elektrolita i krvi za vrijeme i nakon operacije, te se komplikacije mogu spriječiti [34].

5.8.6. Štucavica

Štucavica (singultus) je ponavljano i nekontrolirano grčevito stezanje dijafragme, gdje se prilikom naglog zatvaranja epiglotisa sprječava prolazak zraka i proizvodi karakteristične zvukove. Najčešći uzrok štucavice u operiranih pacijenata je nadutost crijeva i akutna dilatacija želuca koji pritišće i iritira dijafragmu, što za posljedicu ima nadražaj živaca *n. frenicus* koji podražuje dišne mišiće i dijafragmu. Za operirane pacijente je nelagodna, pa čak i bolna. Najpoznatiji postupak u rješavanju štucavice je zadržavanje daha. Nužno je zadržati dah i začepiti nos. Tako se nakuplja ugljični dioksid u krvi te može pomoći kod prestanka štucanja. Duboki udisaji mogu smiriti grčenje ošita koji uzrokuje štucavicu. Također, moguće ju je zaustaviti disanjem u vrećicu. Povećanju ugljičnog dioksida u tijelu pomaže disanje u vrećicu. Potrebno je čvrsto pritisnuti vrećicu oko usta te disati polako i duboko u nju. Postupak potrebno ponoviti nekoliko puta. Medikamentozna terapija primjenjuje se ukoliko ne pomogne niti jedan od spomenutih zahvata. Štucavicu možemo zaustaviti i brzim pijenjem hladne vode [34].

6. Zaključak

Vratna kralješnica vrlo je važan segment kralješnice i kao takva ima važnu ulogu u održavanju posture tijela. Vratna kralješnica je dio centralnog živčanog sustava te je njezina zdrava funkcija od neophodne važnosti za potpunu kvalitetu života. Detaljan pregled specijaliste neurokirurga daje važan korak u pravovremenom dijagnosticiranju stanja te pristupilo njegovu kvalitetnom liječenju. Primarni simptomi cervikobrahijalnog sindroma su izrazita bolnost u području vrata, ramena i ruke. To je stanje koje je posljedica nastanka degenerativnog poremećaja kralješnice i kojemu se po dijagnozi primarno pristupa konzervativnom liječenju i ublažavanju simptoma, odnosno za operacijski zahvat se odlučuje u situacijama, kada pacijent nije dao učinkovit odgovor na medikamentozno liječenje i/ili fizikalnu terapiju. Uloga medicinske sestre/tehničara u perioperacijskoj skrbi kod cervikobrahijalnog sindroma je značajna i kompleksna. Uloga medicinske sestre /tehničara započinje prilikom zaprimanja pacijenta na odjel neurokirurgije. Medicinska sestra/tehničar treba pacijentu prilikom cijelog boravka u bolnici, a naročito prije operacije pružiti psihološku podršku, educirati ga o cijelom protokolu operacije te mu odgovoriti na sva postavljena pitanja. Medicinska sestra/tehničar važna je karika u prijeoperacijskoj pripremi, kao i u poslijeoperacijskoj zdravstvenoj njezi. Cijela perioperacijska skrb za pacijenta je složena i od posebne važnosti je multidisciplinarni pristup od postavljanja dijagnoze, odluke o liječenju, provedbi operacijskog liječenja, poslijeoperacijskoj sestrinskoj skrbi, rehabilitaciji te povratku pacijenta svakodnevnim životnim aktivnostima. Zadovoljstvu pacijenta uvelike doprinosi profesionalnost, kvalitetno educirana medicinska sestra/tehničar, koji svojim znanjem, komunikacijskim vještinama, empatijom, savjesnošću, dobrim i kritičkim razmišljanjem te trajnim usavršavanjem daje visoku kvalitetu u pružanju zdravstvene skrbi. Moderan pristup operacijskom liječenju, korištenje najnovijih operacijskih metoda i holistička skrb za pacijenta skraćuju boravak u bolnici, smanjuju pojavnost komplikacija te brže vraćaju pacijenta u svakodnevne aktivnosti. Zadovoljstvo pacijenta proizlazi iz potpunog oporavka, pružene kvalitetne zdravstvene skrbi te korektnog i profesionalnog odnosa cijelog tima. U suvremenom dobu medicinska sestra/tehničar teži visokom stupnju obrazovanja i specijalizaciji iz područja neurokirurgije kako bi sa svojim kompetencijama i vještinama što kvalitetnije mogla pružiti sigurnu zdravstvenu skrb pacijentima.

7. Popis literature

- [1] M.K. Freedman., M. Dholakia, D.W. Ivill, Z. Broyer: Cervical Radiculopathy U: Rehabilitation of the Hand and Upper Exstremity. Sixth. 2011. str 713-722 e2
- [2] <https://teachmeanatomy.info/neck/bones/cervical-spine/> dostupno: 10.11.2021.
- [3] B.I. Woods, A.S. Hilibrand: Cervical radiculopathy. J Spinal Disord Tech, 2015. ;28(5) str.251
- [4] <https://www.spineuniverse.com/anatomy/cervical-spine-anatomy-neck> dostupno : 08.6.2022.
- [5] <https://www.aans.org/en/Patients/Neurosurgical-Conditions-and-Treatments/Cervical-Spine>, dostupno: 16.11.2021.
- [6] <https://www.spine-health.com/conditions/spine-anatomy/cervical-spine-anatomy> dostupno: 16.11. 2021.
- [7] P. Keros, M. Pećina, M. Ivančić-Košuta: Temelji anatomije čovjeka, Zagreb: Naprijed, 1999.
- [8] K. Rotim, T. Sajko: Neurokirurgija, Zagreb: Zdravstveno veleučilište, 2010.
- [9] https://www.physio-pedia.com/Structure_and_Function_of_the_Cervical_Spine dostupno: 23.11.2021.
- [10] P. Keros, M. Pećina: Funkcijska anatomija lokomotornog sustava, Zagreb: Naklada Ljevak, 2006.
- [11] <https://www.spineuniverse.com/conditions/neck-pain/degenerative-cervical-spine-disorders>, dostupno: 23.11.2021.
- [12] N. Bogduk: Cervical spine disorders, Current Opinion in Rheumatology, No. 10, 1998. str. 110 – 115
- [13] <https://www.krenizdravo.hr/zdravlje/bolesti-zdravlje/cervikobrahijalni-sindrom-simptomi-postavljanje-dijagnoze-i-lijecenje>, 24.11. 2021.
- [14] M. Caridi: Cervical Radiculopathy: A Review, HSSS Journal, Vol. 7, No. 3, 2011. str. 265 – 272
- [15] <https://www.medicinenet.com/radiculopathy/article.htm> dostupno: 25.11.2021.
- [16] D. Johnson: Posture and cervicobrahial pain syndorms, J.A.M.A., Vol. 159, No. 16, 1999. str. 1507 – 1510
- [17] <https://musculoskeletalkey.com/cervical-syndrome/> dostupno : 24.11.2021.
- [18] H. Mokrović, L. Širola, M. Baričić et al.: Endoscopic surgery for herniated disc; medicina fluminensis 2013, Vol. 49, No. 3, p. 312-316
- [19] N. Prlić: Zdravstvena njega, Zagreb, 2000.

- [20] M. Kičić: E zdravlje – savjetodavna uloga medicinskih sestara, Act medica Croatica, No. 68, 2014. str. 65 – 69
- [21] https://www.kbsd.hr/sites/default/files/SestrinstvoEdukacija/Sestrinske_dijagnoze_2.pdf, HKMS. Dostupno: 2.3.2022.
- [22] N. Hrastinski, M. Salopek: Edukacija bolesnika i obitelji Hrvatski časopis za javno zdravstvo, Vol. 4, No. 14, 2008. Dostupno na: <http://www.hcjz.hr/old/clanak.php?id=13704>,
- [23] <https://www.spineuniverse.com/treatments/surgery/pre-operative-steps-spinal-surgery>, Dostupno: 7.6.2022.
- [24] B. Kurtović, i suradnici: Zdravstvena njega neurokirurških bolesnika, Zagreb, HKMS, 2013. 157-172
- [25] J. Gilmartin, K. Wright: The nurse's role in day surgery: a literature review, International Nursing Review, br. 54(2), srpanj 2007, str. 183-190
- [26] http://www.hkms.hr/data/1316431501_827_mala_sestrinske_dijagnoze_kopletno.pdf, 8. 6. 2022.
- [27] M. Kičić, D. Trgovec: Instrumentiranje, medicinska naklada , Zagreb 2021 str. 41-46
- [28] S. Hunyadi-Antičević, I.L. Funtak: Napredno održavanje života: smjernice Europskog vijeća za reanimatologiju 2010. godine. Zagreb: Medicinska naklada.2013.
- [29] M. Mesar, A. Starčević, R. Mrkonjić: Zdravstvena njega kirurških bolesnika s procesom zdravstvene njege (odabrana poglavlja), Bjelovar, 2020.
- [30] N. Prlić, V. Rogina, B. Muk, B: Zdravstvena njega 4. Zagreb . Medicinska naklada ; 2005. str. 23-94
- [31] D. Šervicl-Kuchler, B. Maldini, A. Borgeat, N. Bilić, R. Košak, B. Mavčić i sur: The Influence of Postoperative Epidural Analgesia on Postoperative Pain and Stress Response after Major Spine Surgery – A Randomized Controlled Double Blind Study. Acta clinica Croatica. ;53.(2.) 2014., str. 176-182.
- [32] F.N. Atallah, B.M. Riu, L.B. Nguyen, P.O. Seguin, O.A. Fourcade: Boerhaave's syndrome after post-operative vomiting, Anesth Analg, 2004.
- [33] L. Nascimento, L. Alves, L. Fonseca, E. Fahl, C.B. Giovanini: Development of a safety protocol for management thirst in the immediate postoperative period, SciELO 2014.
- [34] S. Kalauz: Zdravstvena njega kirurških bolesnika sa odabranim specijalnim poglavljima, Zagreb, 2000.

Popis slika i tablica

Slika 2.1.1 Anatomija cijele vratne kralješnice Izvor: <https://www.spineuniverse.com/anatomy/cervical-spine-anatomy-neck>

Slika 2.1.2 Koštani okviri atlasa i osi Izvor: <https://teachmeanatomy.info/neck/bones/cervical-spine/>

Slika 2.2.1 Struktura i funkcija kostiju vratne kralješnice [<https://anatomyinfo.com/cervical-spine/>]

Slika 3.1.1 Zdrava vratna kralješnica i stenoza iste Izvor: <https://hr.healthandmedicineinfo.com/halswirbels-u-le-ZIK>

Slika 3.1.2 Nastanak spondiloze vratne kralješnice Izvor: <http://natus.hr/Povezanost%20deg.%20promjena%20vratne%20kralje%20C5%20i%20pojava%20vrtoglavice%20/%20povi%20A1enog%20krvnog%20tlaka>

Slika 3.2.1 Cervikobrahijalni sindrom C5 – C6 Izvor: <https://www.medicinenet.com/radiculopathy/article.htm>

Slika 4.2.1 Prednja područja boli kod dodira i pritiska Izvor: Johnson, D. (1999): Posture and cervicobrahial pain syndorms, J.A.M.A., Vol. 159, No. 16, str. 1508

Slika 4.2.2 Stanja područja boli kod dodira i pritiska Izvor: Johnson, D. (1999): Posture and cervicobrahial pain syndorms, J.A.M.A., Vol. 159, No. 16, str. 1508

Slika 4.2.3 MRI snimke vratne kralješnice kod pojave cervikobrahijalnog sindroma Izvor: <https://musculoskeletalkey.com/cervical-syndrome/>

Slika 5.8.1.1 VAS skala za određivanje jačine boli [<https://repositorij.mef.unizg.hr/islandora/object/mef%3A1276/datastream/PDF/view?language=hr>]

Tablica 1. Kliničke značajke cervikobrahijalnog sindroma Izvor Caridi, M.: Cervical Radiculopathy: A Review, HSSS Journal, Vol. 7, No. 3, 2011. str. 265 – 272

IZJAVA O AUTORSTVU
I
SUGLASNOST ZA JAVNU OBJAVU

Završni/diplomski rad isključivo je autorsko djelo studenta koji je isti izradio te student odgovara za istinitost, izvornost i ispravnost teksta rada. U radu se ne smiju koristiti dijelovi tuđih radova (knjiga, članaka, doktorskih disertacija, magistarskih radova, izvora s interneta, i drugih izvora) bez navođenja izvora i autora navedenih radova. Svi dijelovi tuđih radova moraju biti pravilno navedeni i citirani. Dijelovi tuđih radova koji nisu pravilno citirani, smatraju se plagijatom, odnosno nezakonitim prisvajanjem tuđeg znanstvenog ili stručnoga rada. Sukladno navedenom studenti su dužni potpisati izjavu o autorstvu rada.

Ja, MARTINA GRGIĆ (ime i prezime) pod punom moralnom, materijalnom i kaznenom odgovornošću, izjavljujem da sam isključivi autor/ica završnog/diplomskog (obrisati nepotrebno) rada pod naslovom PERIOPERACIJSKA SESTRINSKA SKRB PACIJENTA (upisati naslov) te da u navedenom radu nisu na nedozvoljeni način (bez pravilnog citiranja) korišteni dijelovi tuđih radova.

Student/ica:

(upisati ime i prezime)

Grgić Martina
(vlastoručni potpis)

Sukladno Zakonu o znanstvenoj djelatnosti i visokom obrazovanju završne/diplomske radove sveučilišta su dužna trajno objaviti na javnoj internetskoj bazi sveučilišne knjižnice u sastavu sveučilišta te kopirati u javnu internetsku bazu završnih/diplomskih radova Nacionalne i sveučilišne knjižnice. Završni radovi istovrsnih umjetničkih studija koji se realiziraju kroz umjetnička ostvarenja objavljuju se na odgovarajući način.

Ja, MARTINA GRGIĆ (ime i prezime) neopozivo izjavljujem da sam suglasan/na s javnom objavom završnog/diplomskog (obrisati nepotrebno) rada pod naslovom PERIOPERACIJSKA SESTRINSKA SKRB PACIJENTA (upisati naslov) čiji sam autor/ica. ROD OPERACIJE CERVIKOBRAHIJALNOG SINDROMA

Student/ica:

(upisati ime i prezime)

Grgić Martina
(vlastoručni potpis)