

Fizioterapijski pristup kod rupture tetiva rotatorne manšete

Vidić, Dominik

Undergraduate thesis / Završni rad

2022

Degree Grantor / Ustanova koja je dodijelila akademski / stručni stupanj: **University North / Sveučilište Sjever**

Permanent link / Trajna poveznica: <https://um.nsk.hr/um:nbn:hr:122:475208>

Rights / Prava: [In copyright](#) / [Zaštićeno autorskim pravom.](#)

Download date / Datum preuzimanja: **2025-01-06**



Repository / Repozitorij:

[University North Digital Repository](#)





**Sveučilište
Sjever**

Završni rad br. 147/FIZ/2022

Fizioterapijski pristup kod rupture tetiva rotatorne manšete

Dominik Vidić, 3966/336

Varaždin, rujan, 2022. godine



Sveučilište Sjever

Odjel za fizioterapiju

Završni rad br. 147/FIZ/2022

Fizioterapijski pristup kod rupture tetiva rotatorne manšete

Student

Dominik Vidić, 3966/336

Mentor

doc. dr. sc. Manuela Filipec

Varaždin, rujan 2022. godine

Prijava završnog rada

Definiranje teme završnog rada i povjerenstva

ODJEL	Odjel za fizioterapiju		
STUDIJ	preddiplomski stručni studij Fizioterapija		
PRISTUPNIK	Dominik Vidić	JMBAG	0336037405
DATUM	24.08.2022.	KOLEGIJ	Fizioterapijske vještine II
NASLOV RADA	Fizioterapijski pristup kod rupture tetiva rotatorne manšete		
NASLOV RADA NA ENGL. JEZIKU	Physiotherapy approach to rotator cuff rupture		
MENTOR	Manuela Filipec	ZVANJE	doc. dr. sc.
ČLANOVI POVJERENSTVA	1. doc. dr. sc. Željko Jeleč, predsjednik		
	2. doc. dr. sc. Manuela Filipec, mentor		
	3. Ivana Herak, mag. med. techn., pred., član		
	4. Jasminka Potočnjak, mag. physioth., pred., zamjenski član		
	5. _____		

Zadatak završnog rada

BR. OJ	147/FIZ/2022
OPIS	Ruptura rotatorne manšete je ozljeda tetivno mišiće ovojnice koja se sastoji od četiri mišića (m. supraspinatus, m. infraspinatus, m. teres minor i m. subscapularis), a njihova glavna funkcija je stabilizacije glenohumeralnog zgloba kroz pokrete. Bilo kakvo oštećenje ili čak ruptura bitno utječe na funkciju ramenog obruča, pa su tako otežane svakodnevne aktivnosti. Liječiti se može operativno ili konzervativno i ovisi o mnogo čimbenika, a neki od njih su starost, stupanj oštećenja, način života, ciljevi i motivacija. Sam uspjeh fizioterapije povezan je s ranom dijagnostikom oštećenja, lokalizaciji te stupnju oštećenja, tehnici operativnog zahvata, kvaliteti tkiva, očuvanosti snage mišića itd. Cilj rada je prikazati fizioterapijske postupke za konzervativno liječenje ruptur rotatorne manšete.

ZADATAK URUČEN

01.09.2022

POTPIS MENTORA

M. Filipec

SVEUČILIŠTE
SJEVER

Sažetak

Rame je vrlo bitno za obavljanje primarnih svakodnevnih aktivnosti. Ima površinski male zglobne strukture i zbog toga je najmobilniji zglob u ljudskom tijelu, ali je također podložan ozljedama. Rotatorna manšeta stabilizira zglob ramena u mirovanju, a isto tako za vrijeme pokreta nadlaktice u prostotu. Ruptura rotatorne manšete je ozljeda tetivno mišiće ovojnice koja se sastoji od četiri mišića (m. supraspinatus, m. infraspinatus, m. teres minor i m. subscapularis), a njihova glavna funkcija je stabilizacije glenohumeralnog zgloba kroz pokrete. Bilo kakvo oštećenje ili čak ruptura bitno utječe na funkciju ramenog obruča, pa su tako otežane svakodnevne aktivnosti. Liječiti se može operativno ili konzervativno i ovisi o mnogo čimbenika, a neki od njih su starost, stupanj oštećenja, način života, ciljevi i motivacija. Sam uspjeh fizioterapije povezan je s ranom dijagnostikom oštećenja, lokalizaciji te stupnju oštećenja, tehnici operativnog zahvata, kvaliteti tkiva, očuvanosti snage mišića itd. Cilj ovog rada je prikazati fizioterapijske postupke za konzervativno liječenje ruptur rotatorne manšete.

Ključne riječi: oštećenje, rotatorna manšeta, fizioterapija, liječenje

Abstract

The shoulder is a very important asset for daily activities. It has small structures and because of that the shoulder is the most mobile joint of the human body and the shoulder is subject to injuries. The rotator cuff is a stabilizing joint in the rest and also during the movement of the upper arm in space. Rotator cuff rupture is an injury of the tendon muscle sheath that is made of four muscles (supraspinatus, infraspinatus, teres minor and subscapularis muscle), and their main task is stabilizing the glenohumeral joint. Any kind of damage or rupture mainly affects the function of the shoulder, every day functional actions are limited. Treating of the rotator cuff injury can be separated into conservative or operative treatment, depending on a lot of factors, like the size of the rupture, age, lifestyle, goals and motivation. Success of physiotherapy is closely connected with early diagnosis, localization of damage, surgical technique, quality of the tissue etc. The goal of this review is to present physiotherapy recommendations in the conservative treating of the rotator cuff injuries.

Key words: injury, rotator cuff, physiotherapy, treatment

Popis korištenih kratica

itd.- i tako dalje

etc.- et cetera

m.- musculus

tzv.-tako zvani

SITS- Supraspinatus, Infraspinatus, Teres minor i Subscapularis (mišići rotatorne manšete)

PNF- Proprioceptivna neuromuskularna facilitacije

Sadržaj

1.	Uvod.....	1
2.	Biomehanika	2
2.1.	Ruptura rotatorne manšete.....	Pogreška! Knjižna oznaka nije definirana.
2.2.	Klasifikacija rupture rotatorne manšete .	Pogreška! Knjižna oznaka nije definirana.
3.	Liječenje.....	5
3.1.	Konzervativno liječenja.....	5
3.2.	Operativno liječenje	9
4.	Fizioterapijska procjena	12
4.1.	Subjektivna procjena	12
4.2.	Objektivni pregled	14
4.3.	Klinički funkcijski testovi	16
4.4.	Analiza i plan fizioterapije	17
5.	Fizioterapijska intervencija.....	19
6.	Prijeoperacijska i poslijeoperacijska fizioterapijska intervencija	23
6.1.	Prva faza	23
6.2.	Druga faza	23
6.3.	Treća faza	24
6.4.	Četvrta faza	24
7.	Zaključak	25
8.	Literatura.....	26

1. Uvod

Rame ima neobično ključnu funkciju u svakodnevnim ljudskim aktivnostima, kao na primjer odijevanje, hranjenje te osobne higijene i drugih neophodnih aktivnosti. Rame svojim oblikom i anatomskom građom jedan je od najpokretljivijih zglobova ljudskog tijela, ali je isto tako zbog toga izrazito podložno islokacijama, rupturama i ostalim ozljedama. Glavna uloga rotatorne manšete je učvršćivanje glave humerusa za vrijeme kretnji nadlaktice, a ruptura rotatorne manšete reprezentira ozljedu tetive jednog od dinamičkih stabilizatora to jest mišića (supraspinatus, infraspinatus, teres minor i subscapularis). Oštećenje nekog od ranije nabrojanih mišića stabilizatora bitno remeti mehaniku i ulogu ramena i osjetno narušava normalnu funkciju ruke. Razlikuju se traumatske ozljede to jest rupture i rupture nastale zbog degenerativnih promjena i uznapredovalog sindroma sraza [1,2]. Liječenje oštećenih mišićno-tetivnih struktura rotatorne manšete može biti operativno ili konzervativno. Način saniranja oštećenja ovisi o dobi pacijenta i njegovog načina života te njegovih ciljeva te naravno ovisi i o stupnju oštećenja. Da bi rehabilitacija bila uspješna oštećenje treba biti dijagnosticirano u samim počecima oštećenja, također ovisi o samoj jačini oštećenja i lokalizaciji, o vrsti tehnike operativnog postupka, o kvaliteti same mišićno-tetivne strukture te održavanju snage mišića koji nisu pod oštećenjem. Veliki utjecaj na rehabilitaciju ima sam pacijent odnosno njegova motivacija, uloženi trud te maksimalno pridržavanje i posvećenje procesu oporavka. Shodno tome terapija uvijek mora biti prilagođena sposobnostima te privatnim ciljevima osobe i naravno svaka rehabilitacija treba biti individualizirana [3]. Deformacija tetiva je uobičajena pojava u procesu starenja te se zbog toga najčešće rupturi događaju u osoba koje su navršile 50 i više godina, ali ne treba zanemariti i druge čimbenike rizika kao što je genetski faktor i pušenje [4]. Rupture kod osoba mlađe životne dobi su rijetkost, a glavni uzrok ruptura u mlađoj životnoj dobi jesu uglavnom traume, raznorazni sportovi koji iziskuju besprekidnu elevaciju ruku. Istraživanje je dokazalo da jako mali postotak ljudi, starosti oko 20 godina, pati od traume ruptura tetiva. Ovakva oštećenja učestala su kod osoba starije i srednje dobi te su frekventnije kod žena. Srednja životna dob je podložna degenerativnim promjenama, slabijoj prokrvljenosti tetiva i najmanje traume su opasne za tetive tih osoba [3].

2. Biomehanika

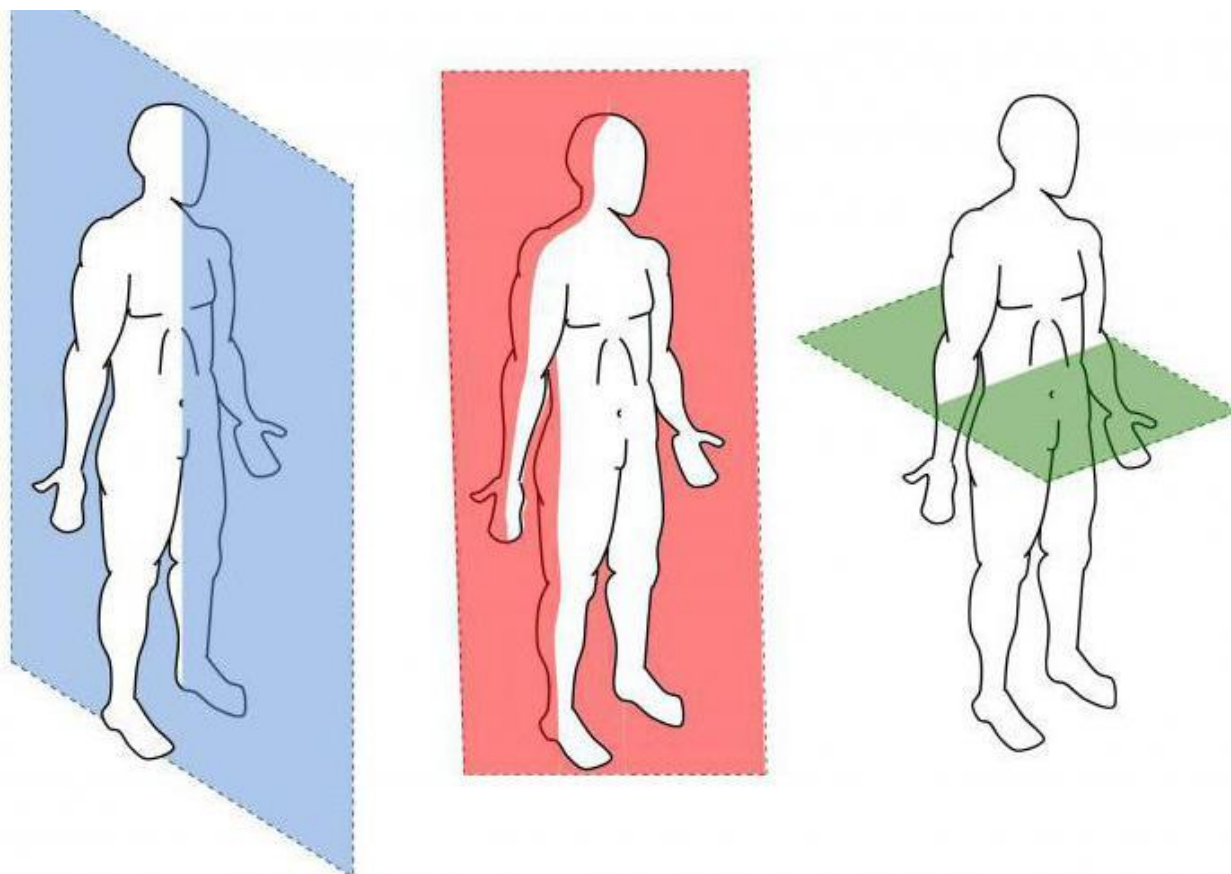
Rotatorna manšeta mišićni je sklop kojemu je glavna uloga održavanje glave humerusa u glenoidnoj jami kao i promjenu položaja same nadlaktične kosti kroz pokret. Zbog savršenog sustava ova četiri mišića ostvaruje se stabilnost ramenog zgloba iako ima nevjerojatno malu površinu dodira u glenoidnoj jami [5]. Kako Sekušak navodi "Zajedničkom aktivnošću mišića rotatorne manšete nastaje povlačenje humerusa u glenoidnu šupljinu tako generirajući efekt konkavne kompresije"[6].

Rameni zglob čine dvije kosti te zbog toga on spada u skupinu jednostavnih zglobova s najvećem stupnjem slobode. Naime po klasifikaciji spada u kuglasti zglob (*art. spherioidea*) što ujedno znači da ima pokrete u svim ravninama (sagitalnoj, frontalnoj te sagitalnoj).

Kroz sagitalnu ravninu dijeli se tijelo na desnu i lijevu hemisferu (Slika 1.). Kroz sagitalnu ravninu promatramo pokret fleksije i ekstenzije. Antefleksija ili fleksija pokret je koji se izvodi podizanjem ruke prema gore uz tijelo te ga zdrava osoba izvodi do opsega od 150°-170°. zbog same biomehanike i zaslužnih mišića za određeni pokret možemo reći da je fleksija do 90 stupnjeva jer se onda odvija u potpunosti u glenoidnoj jami dok se pokret iznad 90° odvija u drugim ramenim zglobovima te druge mišićne skupine postaju antagonisti. Retrofleksija ili ekstenzija pokret je koji se izvodi podizanjem ruke uz tijelo iza sebe, taj pokret zdrava osoba uspijeva izvesti u prosjeku do 40°[7].

Frontalna ili koronarna ravnina je koja dijeli tijelo na prednju i stražnju stranu. Kroz koronarnu ravninu odvijaju se pokreti adukcije i abdukcije. U zglobu ramena adukcija je moguća jedino pri fleksiji u laktu te kroz horizontalni pokret te je njen opseg od 20° do 40° kod zdrave osobe. Abdukcija je pokret podizanja ruke u frontalnoj ravnini sve do glave. Ovaj pokret iznosi oko 180° ukoliko je zdrava biomehanika samog ramena i svih struktura u njemu. Do 90° pokret abdukcije se izvodi u glenohumeralnom zglobu, dok je iznad toga zaslužna lopatica.

U transverzalnoj, odnosno horizontalnoj ravnini tijelo promatramo kao gornju i donju polovicu. U ovoj ravnini izvode se pokreti unutarnje i vanjske rotacije. Unutarnja rotacija iznosi u prosjeku oko 40° dok vanjska između 40°-60° ovisno o elastičnosti mekih struktura ramena[8].



Slika 2.1 Anatomske ravnine tijela

Preuzeto s <https://hr.puntomariner.com/sagittal-plane-what-is-it/> 2.9.2022.

2.1. Ruptura rotatorne manšete

Rupture rotatorne manšete česta su ozljede koje se uglavnom događaju na distalnim krajevima tetiva m. supraspinatusa za hvatište tuberculum majora. Najčešći uzrok rupture je impingment sindrom ili degenerativne promjene usred prenaprezanja kod zanimanja u kojima se često izvode pokreti iznad glave s teretom[10]. Rupture rotatorne manšete mogu biti potpune (potpuno puknuće tetive) te parcijalne (djelomično puknuće tetive). Parcijalne rupturi mogu se podijeliti i prema lokalizaciji pucanja-anteriorna, posterijornoj ili središnjoj strani tetive[9].

Kod potpune rupturi najčešće je prethodila trauma, pad na ispruženu ruku ili kod trzajnih pokreta. Prvi pokazatelji potpune rupturi su bol i nemogućnost dizanja ruke[10]. Pri izvođenju pasivnog pokreta javljaju se i krepitacije te je sam opseg pokreta osjetno manji zbog odupiranja povrijeđene osobe radi boli[3].

2.2. Klasifikacija rupturi rotatorne manšete

Klasifikacija rupturi kod rotatorne manšete od velike je važnosti zbog razmišljanja samog nastanka povrede te same fizioterapijske intervencije. Postoji veći broj klasifikacija koje otežavaju

samu težinu rupture. Pošto se klasifikacije dijele prema načinu dijagnostike te trenutku klasifikacije one mogu imati različite rezultate. Sama dijagnostika rupture može biti pomoću dijagnostičkog ultrazvuka, magnetskom rezonancom te artroskopskim pregledom. Uz ove oblike klasifikacije postoje i one prijeoperativne, postoperativne te pri kliničkom pregledom[11].

Najčešća klasifikacija je prema Cofieldu. na malu, srednju, veliku te masivnu rupturu.

-malom nazivamo onu do 1 cm

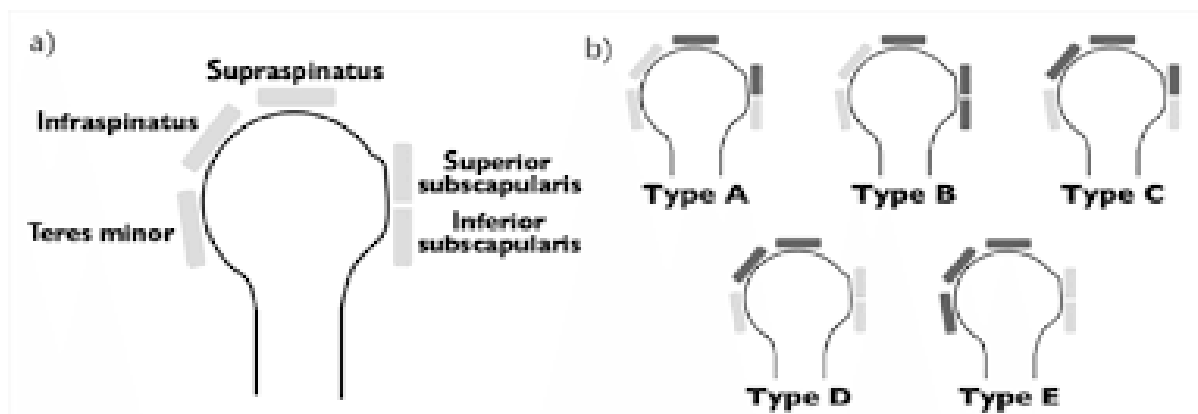
-srednja je ona koja iznosi 1-3 cm

-velika je 3-5 cm

-masivnu rupturu označava ruptura veća od 5 cm

Masivne rupture najčešće označavaju rupturu koje su zahvatile veći broj tetiva. Najčešća masivna ruptura je ona gdje je došlo do pucanja tetive supraspinatusa i infraspinatusa[12].

Kako Krpan i sur navode "Veoma sličnu klasifikaciju napravio je Bateman koji dijeli puknuća prema opsegu, ali tek nakon debridementa rupturirane tetive. Rupture se često u kliničkoj praksi dijele po veličini retrakcije ostatka tetive (Patte-Bernageau), oblika rupture (Ellman i Gartsman) i pokretljivosti rupturiranog ostatka tetive. Opća podjela ruptura je na potpune (ruptura cijele tetive) i parcijalna ruptura. Što se tiče parcijalne rupturu tu je napuknut samo dio tetive mišića rotatorne manšete"[13]. Na Slici 2. prikazana je podjela masivne rupturu rotatorne manšete po Lädermannu i sur.



Slika 2.2 Podjela masivne rupturu rotatorne manšete po Lädermannu i sur.

Preuzeto sa: Classification of full-thickness rotator cuff lesions: A review - Scientific Figure on ResearchGate., Dostupno:https://www.researchgate.net/figure/a-In-the-Collin-et-al-classification-the-rotator-cuff-is-divided-into-five-components_fig2_311334987, 5.5.2022

3. Liječenje

Najučestalije ortopedске patologije su u biti oštećenja rotatorne manšete, ali mnogo je prepirki što se tiče rehabilitiranja takvih oštećenja vezanih uz rotatornu manšetu. Ljudi koji su pretrpili neko oštećenje na rotatornoj manšeti uglavnom imaju slabiju kakvoću življenja, ali i moguća je i invalidnost kao posljedica. Sportaši su jako često skupina koju pogađaju oštećenja rotatorne manšete. Dokazano je da se češće ozljeđuju sportaši koji se bave aktivnostima u kojima se koriste ruke u položajima iznad glave, ali isto tako su česta pojava u kontaktnim sportovima.

„Zlatni standard“ ne postoji kada je riječ o rehabilitaciji oštećenja na rotatornoj manšeti. Liječenje možemo podijeliti na konzervativno i operativno. Tretiranje svakog pacijenta mora biti individualizirano i u obzir se mora uzeti dob osobe, očekivanja i ciljevi, težina ozljede i komplikacija koje je prouzrokovala ozljeda te prednosti i mana kirurškog zahvata. Zatim treba uzeti u obzir da kod profesionalnih sportaša ima mnogo drugih čimbenika koji mogu zakomplicirati rehabilitaciju, a to su u kojem sportu se osoba natječe, učestalost kontakta, zahtjev položaja, godišnje doba kao i financijske posljedice i post sezonu. Konzervativnim liječenjem se obrađuju parcijalne rupture jer se puno češće pojavljuju nego totalne rupture. Problem nastaje jer većina parcijalnih ruptura je sklona tome da postane totalna ruptura te se tako pojavljuju patološka stanja radi povlačenja mišića, masne infiltracije i slabljenja mišića te su povezane s učestalijom invalidnošću. Uslijed toga pojedini autori predlažu da se osobe koje su pretrpjele parcijalnu rupturu budu liječene operativnim zahvatom kako bi normalna funkcija ostala sačuvana. Mnogo radova je provodilo usporedbu između neoperativnog i operativnog liječenja te je većina naginjala na stranu operativnog zahvata, a neki su pokazali slične i zanemarive rezultate obje opcije. Tjelesna aktivnost i fizikalna terapija su se ispostavili kao alternativna opcija liječenja, pogotovo u slučaju masivnijih ruptura, u slučaju kada se tetive povuku van glenoidnog ruba pa je ruptura praktički operativno nepopravljiva. Zbog lošijih studija i istraživanja proučavatelji su imali poteškoća u pronalasku tvrdih dokaza o stvarnoj komparativnoj efikasnosti neoperativnog liječenja totalnih ruptura, te su i neki rezultati i mišljenja bila kontradiktorna drugima [16,17].

3.1. Konzervativno liječenje

Konzervativno liječenje je glavna osnova prvotne obrade za veliki dio patoloških situacija koja se vežu uz rotatornu manšetu, osim ako je potreban hitan kirurški zahvat. Rani početak terapije je

bitan za što efikasnije oporavljanje, ali također i ranije otkrivanje oštećenja rotatorne manšete je bitan faktor za uspješnost konzervativnog pristupa. Zbog ne postojanja nekakvog „zlatnog standarda“ kad je riječ o vježbama za rupturu rotatorne manšete, medicinski djelatnici nerijetko koriste već osmišljene rehabilitacijske planove te zatim individualiziraju vježbe prema sposobnostima i mogućnostima pacijenta. Najmanji rok trajanja konzervativnog liječenja bi bio oko 90 dana. Konzervativna rehabilitacija dijeli se u tri glavne etape: vraćanje opsega pokreta, poticanje aktivacije mišića i kontroliranje boli.

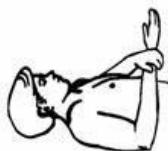Za vrijeme početne faze pacijent mora biti nadgledan od strane terapeuta da bi se izbjegli pokreti koji proizvode bol da ne bi došlo do negativnog progresa. Preporuča se izbjegavanje vršenja pokreta kod kojih su ruke u položajima iznad glave. Postoji opcija za osobe koje ne mogu izbjeći pokrete korištenja ruku iznad glave, da se izmjeni tehnika upotrebljavanja ruke ili prilagođavanje okoline svojim sposobnostima, a ako ne postoji opcija modifikacije radne tehnike i/ili okoline preporuča se potpuno prekidanje aktivnosti [2,18]. U ovom razdoblju terapije nije nemoguće da se segment imobilizira ortozom dok se ne reduciraju bolovi. Modernija istraživanja su pokazala da ranija mobilizacija segmenta doprinosi boljem dugoročnom ishodu terapije [19]. Konzumacija lijekova se pokazala djelotvornom za otklanjanje boli, ali kada se uzimaju lijekovi treba biti jako pažljiv, pogotovo osobe starije životne dobi. Ako niti jedna vrsta liječenje ne pomaže, moguće je i primanje subakromijalne kortikosteroidne injekcije, ali treba paziti da ne bi došlo do kontraefekta pa zato postoje ograničenja na tri injekcije uz najmanji razmak od dva mjeseca [19,20].

Početak druge faze je kada se bol smanji. Cilj ove faze je ponovno stjecanje pasivnog i aktivnog pokreta i bez boli. U početku provode se vježbe istezanja odnosno pendularne vježbe, postupno se dodaje opterećenje. Preporučaju se pasivne vježbe istezanja te aktivno potpomognute vježbe do maksimalnog opsega pokreta uz pomoć raznih rekvizita. U slučaju da se primijeti da pacijent ne odgovara dobro na vježbe, tada se mogu primjenjivati i raznorazne manualne tehnike. Obnavljanju normalne funkcije i normalnog opsega pokreta ramenog zgloba mogu pridonijeti mobilizacija zgloba i pasivne vježbe za opseg pokreta. Mobilizacijske tehnike za glenohumeralni zglob prvog i drugog stupnja se primjenjuju ne samo zbog reduciranja bolova, već i da bi se dobio veći opseg pokreta. U vremenu nakon oštećenja može doći do ograničavanja rotatorne manšete poradi bolova koji nastaju u vremenu nakon oštećenja. Ponovnom educiranju i aktivaciji mišića nakon oštećenja može doprinijeti neuromuskularna električna stimulacija. U početnoj fazi rehabilitacije su jako učinkovite i sigurne izometričke vježbe (Slika 3.), ali one služe samo kao introdukcija u progresivnije izotoničke vježbe aktivacije mišića [21,22].

The next six exercises are designed to maintain muscle tone. It is important to note that in each isometric exercise no motion is allowed, i.e. motion is resisted and prevented by the good arm or an immovable object such as a door jamb or wall.

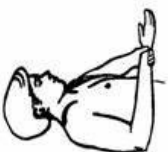EXTERNAL ROTATORS

Lying on back—Elbow flexed to 90° and held close to body, grasp wrist of operated arm with good hand, attempt to move operated hand outward, resisting motion with the good hand. Do not allow the operated arm to move.




INTERNAL ROTATORS

Lying on back—Elbow flexed to 90° and held close to body, grasp wrist of operated arm with good hand, attempt to move operated hand inward, resisting any motion with the good hand.



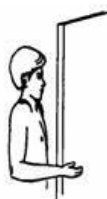EXTERNAL ROTATORS

Standing—Elbow flexed to 90° and held close to body, attempt to push hand outward against door jamb.



INTERNAL ROTATORS

Standing—Elbow flexed to 90° and held close to body, attempt to push hand inward against the door jamb.



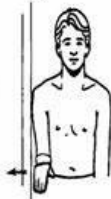EXTENSORS

Standing—Elbow flexed to 90° and held close to body, attempt to press elbow backward against a wall.



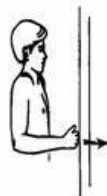MIDDLE DELTOID

Standing—Elbow flexed to 90° and held close to body, attempt to move elbow out to side against a wall.



ANTERIOR DELTOID

Standing—Elbow flexed to 90° and held close against the body, push fist forward against a wall.



Slika 3.1 Izometričke vježbe za aktivaciju mišića stabilizatora ramenog obruča, preuzeto sa:

<https://www.leonardkuorthopaedics.com.au/services/shoulder-and-elbow/isometric-exercises> ,

Dostupno: 18.05.2022

Liječenje pokretom u vodi je veoma djelotvorna terapija u početnoj fazi rehabilitacije jer pridonosi povećanju aktivnog opsega pokreta i prirodnoj kinematici ramenog zgloba te sprema rame za buduće aktivnosti. Svojsvo vode, uz hidrostatski tlak i viskoznost, pomaže kod redukcije edema, a u kasnijoj fazi mogu služiti kao vježbe otpora, ali bez utega [22]. Bolesnik treba biti sposoban napraviti minimalno 80% svog normalnog opsega pokreta da bi napredovao u sljedeću fazu u kojoj ga čekaju vježbe s utezima odnosno vježbe s otporom.

U trećoj fazi koncentracija je na aktivno jačanje mišića, povećanje izdržljivosti i povratku normalne funkcionalnosti. Rade se iste vježbe kao i u prethodnim fazama i dodaju se nove vježbe za jačanje mišića. Počinje se sa vježbama koje se izvode kontra gravitacije, a postupno se dodaje i otpor na te antigravitacijske vježbe. Vježbe jačanja su u većem dijelu koncentrirane na rotatornu

manšetu, ali nije na odmet ni uvođenje vježbi koje pomažu stabiliziranju lopatice i jačanju tri glave mišića deltoideusa [23].

Lopatica ima jako veliku ulogu u rehabilitaciji ozljeda koje se općenito vežu uz rame, ali još je i jako bitna za stabilnost i općenito funkciju glenohumeralnog zgloba. Kod osoba sa oštećenjima ramenog zgloba bilježi se izmjena položaja i pokreta lopatice u čak 68 do 100% prilika. Kada nadlaktica mijenja svoj položaj odnosno izvodi pokret u prostoru, jako su bitne i kretnje lopatice kako bi glava humerusa ostala fiksirana u glenoidnoj jami. Vježbanjem se ispravljaju nepravilni položaji lopatice, koji dovode do oštećenja i disfunkcije glenohumeralnog zgloba. Skapularna diskinezija je općenito disfunkcija lopatice, a Kibler je razvrstava na tri tipa. Kod prvog tipa se izrazito ističe medijalni rub, drugi tip se opisuje kao isticanje medijalnog ruba i patološka rotacija i kod trećeg tip se ističe superiorni rub lopatice i naglašeno je superiorni pomak lopatice [24,25]. Vježbe za jačanje lopatica bi trebale biti otvorenog i zatvorenog kinetičkog lanca da bi bile što učinkovitije. Dokazano je da vježbe zatvorenog kinetičkog lanca za jačanje mišića stabilizatora lopatice, također dosta rade na aktivaciji mišića serratus anteriora. Postoje uvjerenja da vježbe zatvorenog lanca agitiraju bolje kontrahiranje među rotatorne manšete i stabilizatora lopatice, aktiviziraju skupne mehanocptorne i bolje odgovaraju zahtjevima nekih sportova, a posebno sportova u kojima ima dosta fizičkog kontakta [22]. Najvažnije je imati jaku stabilnost trupa, kako bi tijelo imalo kvalitetno uporište za sve funkcionalne pokrete gornjih ekstremiteta. Bolja stabilnost trupa postiže se aktivnim jačanjem dubokih stabilizatora trupa i mišića zdjeličnog dna.

Program „Thowers`s 10“ je razvijen od strane Wilka i suradnika. Taj plan je progresivan izotonički trening jačanja, te je u isto vrijeme koncentriran na jačanje stabilizatora lopatice i mišiće rotatorne manšete. Vježbe iz ovog plana treninga se mogu izvoditi i na pilates lopti da bi se pobudila aktivacija dubokih stabilizatora trupa. U zadnje vrijeme se sve učestalije koristi i biofeedback naročito kod osoba koje nemaju jaku stabilnost glenohumeralnog zgloba [2,22,23].

Zadnja faza otpočinje tek onog trenutka kada je osoba funkcionalna u svakodnevnim aktivnostima i kad se ne pojavljuje bol u normalnom opsegu pokreta. U ovom dijelu rehabilitacije potrebna je prilagodba pacijentovim potrebama i željama, odnosno njegovim posebnim sportskim ili radnim aktivnostima. Plan bi se trebao sastojati od posebnih treninga izdržljivosti i jačanja, dinamičke stabilizacije i željene sportske aktivnosti. Profesionalnog sportaša bi trebalo vratiti u trening s punim opterećenjem, ali uz opreznu suradnju cijelog rehabilitacijskog i kondicijskog tima. Moguće su i dodatne vježbe pliometrije za gornje ekstremitete, a one su zaslužne za

poboljšanje propriocepcije, kinestezije i izdržljivost mišića rotatorne manšete. Uobičajeno se sastoji od bacanja. Klasično se započinje bacanje s upotrebom oba ekstremiteta, a kasnije otežavamo tako da kreće sa bacanjem iz jedne ruke te kasnije specifične vježbe bacanja. Ritmička stabilizacija je moguća već u ranijim fazama rehabilitacije. Intenzitet vježbi ritmičke stabilizacije može se povećati pomoću balansne daske kako bi neuromuskularna kontrola što više napredovala [22].

Rano dijagnosticiranje jako bitno da bi rehabilitacija i sama uspješnost oporavka bila kvalitetna. Kvaliteta oporavka još ovisi o lokalizaciji oštećenja i težini istog te niz čimbenika usko povezanih uz pacijenta kao na primjer starost, kvaliteta tkiva, očuvanost mišićne snage neoštećenih mišića ramena, te njegov stil života i ciljevi. Rupture rotatorne manšete i tendinopatije najučestalije su degenerativne patologije i utječu na svakodnevni život pojedinca i jako često znaju dovesti do kirurškog zahvata te također lako postanu socijalni i ekonomski problem. Vježbanje kao rješenje za slabost mišića i smanjenu funkcionalnost, što je jako često kod osoba koje pogađaju ruptures rotatorne manšete, postaje sve popularnije i bitnije. Neoperativno liječenje te dugotrajnija rehabilitacija moraju biti razmotreni kod pacijenata s tendinopatijom ili rupturama rotatorne manšete, pa bile to potpune ili parcijalne ruptures. Mlađa populacija sa rupturama većim od 1 cm često dobro reagira na opciju operativnog liječenje, dok osobe starije životne dobi s totalnim rupturama te hipotrofijom mišića neće, ali za to bolje reagiraju na početnu rehabilitaciju odnosno kineziterapiju te imaju dosta dobre rezultate [24,25]. Brigitte Hede, Christensen i suradnici su potvrdili u svom radu da nakon pet mjeseci vježbanja, pacijenti koji su imali „nepopravljive“ ruptures rotatorne manšete su pokazali napredniju funkcionalnost te smanjili bol i poboljšali kvalitetu svakodnevnog života [26].

3.2. Operativno liječenje

Indikacija za operativno liječenje je ako kod osoba nema napretka nakon šest mjeseci konzervativnog pristupa. Kod kroničnih ruptura i ozljeda te mlađih radno sposobnih osoba ili profesionalnih sportaša sa značajnim gubitkom funkcionalnog pokreta, operativno liječenje treba odmah provesti. Konzervativnim liječenjem takvih slučajeva često ne bude neki veliki napredak, a odgoda operacijskog zahvata dovela bi do povlačenja rupturiranog dijela tetive i atrofiranju mišića što bi dodatno zakompliciralo operaciju [3,27].

Kirurško liječenje ruptura mišića rotatorne manšete opseže više metoda i one iz dana u dan sve više napreduju. Uobičajene tehnike su otvoreni pristup, male otvorene metode te artroskopski zahvat i ovaj zahvat je najčešća opcija operativnog pristupa. Klasična otvorena tehnika je najmanje tehnički zahtjevna, ali je slabiji pregled i prilaz oštećenom tkivu. Prvi put je izvedena 1911. godine od strane Codmanna, a Neer je promaknuo tehniku na novi nivo u sedamdesetim godinama 20-og stoljeća [28]. Radi preinvazivnog postupka operacije i obaveze odvajanja deltoideusa na klavikularnom dijelu ramena da bi pristup dubljim mišićima ramena bio moguć, rezultat je bio jaka bolnost nakon operacije te signifikantno duža rehabilitacija, ali na kraju su rezultati bili jednaki [29,30].

Asistirano artroskopsku rekonstrukciju tetiva rotatorne manšete je opisana kao mini-otvorena tehnika od strane Levya i njegovih suradnika, a potom i legalizirali Paulos i Kody, međutim potpuno artroskopsko rekonstruiranje rotatorne manšete su omasovljivali Gartsman i suradnici. Na početku artroskopsko liječenje se svodilo samo na pregled stanja rotatorne manšete, debridement i artroskopsku akromioplastiku. Ukoliko je opažena ruptura tetive rotatorne manšete, napravljena bi bila minimalna incizija nekih četiri do šest centimetara iznad rupture. Mišić Deltoides bi se razdvojio i tako bi počelo otvoreno rekonstruiranje. Ovom tehnikom kombiniranja artroskopske i parcijalno otvorene rekonstrukcije, kasnije je dobila ime mini-open tehnika. Ova tehnika je kod većine stručnjaka glavna što se tiče rekonstrukcija rotatorne manšete, a općeprihvaćena je zbog svojih jako dobrih postoperativnih rezultata [31,32].

Što se tiče operativnom zbrinjavanja ruptura rotatorne manšete nekakva uobičajena tehnika šivanja, barem do sad, bila je transosealna. To je postupak kod kojeg se tetiva koja je prošivena veže uz kost na način da se konac provuče kroz kost, odnosno kroz maleni tunel napravljen na kosti, točnije u predjelu velikog tuberkula humerusa. Ovom tehnikom se stvaraju najbolji mogući uvjeti za cijeljenje tetive uz kost. Za vrijeme operativnog zahvata, pacijent je postavljen u bočni položaj ili u polusjedeći položaj [33]. U današnje vrijeme se više koriste takozvana koštana sidra, koja pružaju puno bolje postoperativne ishode. Ovisno o stupnju oštećenja tetive, primjenjuje se postupak koštanog sidra u jednom redu te u dva reda. Uvođenjem tehnike koštanih sidara u operativno liječenje ruptura dobili smo veći utjecaj na razvoj, ali i simplificiranje tehnika artroskopije.

Kod artroskopske tehnike treba biti napravljena mala disekcija što bitno pojednostavljuje i pospješuje trajanje rehabilitacije. U početku razvoja artroskopskih tehnika, korištena je jedino kod manjih ruptura rotatorne manšete, no kako je vrijeme odmicalo tako je i artroskopija napredovala,

pa zato danas koristimo artroskopske tehnike bez obzira koliki bio stupanj oštećenja tetive ili koliko je tetiva zahvaćeno. Ranaletta i Rossi su potvrdili u svojem istraživanju da *in situ* artroskopski postupak daje izvrsne rezultate te je jako često ova tehnika i uspješna. Većina sportaša ,koji su bili podvrgnuti ovoj ozljedi, se uglavnom vrati sportskim aktivnostima uz iznimku za sportaše kod kojih prevladavaju pokreti ruku iznad glave i ovoj skupini sportaša vraćanje na istu razinu sportskih aktivnosti može biti ugroženo operacijom. Trenutno u literaturi je nedovoljan broj studija koje bi odredile prednosti i nedostatke određenih operativnih postupaka. Potrebno je provesti istraživanje na većem broju osoba i dugotrajnijim motrenjem da bi se razlučilo koja je u biti operativna tehnika najoptimalnija za ponovno slaganje rupture tetiva rotatorne manšete [31,34,35].

4. Fizioterapijska procjena

Procjena je početni kontakt s bolesnikom i nemoguće je provesti fizioterapijski tretman bez obavljanja fizioterapijske procjene. Prije utvrđivanja bilo kakvih fizioterapijskih procedura ili intervencija, potrebno je provesti temeljitu i ciljanu procjenu. Provođi se početni pregled te se dobiveni rezultati evaluiraju od strane fizioterapeuta prije postavljanja dijagnoze i početka intervencije [31].

Pregled se sastoji od anamneze, promatranja te kliničkih funkcijskih testova i mjerenja. Početak procjene je intervju sa pacijentom pomoću kojeg se dolazi do anamneze. Preko anamneze doznaju se osobne informacije o pacijentu, o dosadašnjim oštećenjima ili bolestima, postoji li neka nasljedna bolest u njegovoj obitelji, informacije o trenutnim problemima, nastanku ozljede, lokalizaciji ozljede te simptomima i jačini simptoma. Kroz anamnezu doznaje se količinu pacijentove motivacije i njegove ciljeve koje želi postići terapijom. SOAP model je u današnje vrijeme najkorišteniji model dokumentiranja fizioterapijskog procesa (S- subjektivni pregled, O- objektivni pregled, A- analiza, P- plan terapije). Autor ovog modela je Dr. Lawrence Weed. Procjena se koristi za evaluaciju subjektivnih i objektivnih rezultata, dijagnosticiranju osnovnih problema i ciljeva terapije te sastavljanju plana i programa terapije.

4.1. Subjektivna procjena

Subjektivnim pregledom doznaje se pacijentovo stajalište oko problema. Pacijent iznosi svoj stav vezan uz problem te kakav i koliki utjecaj mu taj problem unosi u svakodnevni život. Prve informacije dobivene subjektivnim pregledom su osobni podatci o pacijentu, kao na primjer: ime, prezime, dob, spol, dijagnoza, mjere opreza, datum prvog pregleda, tegobe, dominantnija strana njegovog tijela te stanje zahvaćenog područja prije ozljede. Iza bilježenja osnovnih identifikacijskih podataka slijedi trenutno stanje bolesti. Prvo što pacijent objasni je njegovo trenutno stanje, a kao glavni simptom pacijenti najčešće naglašavaju bol. Neke od informacija koje se dobivaju od pacijenta jesu lokalizacija boli, utrnuća, parestezija, jačina boli, da li je prisutna smetnja u kretanju, priroda boli, da li je bol konstantna ili ne, trajanje boli te obilježja zgloba (je li ukočen, otečen, postoji li hiperomobilnost itd.).

Nakon ovog dijela prelazi se na objašnjenje o prethodnom tijeku bolesti. Od pacijenta dobivaju se informacije o prvoj pojavi bolesti, datumu hospitalizacije, liječenju, veličini oštećenja, te prirodu i mehanizam postanka bolesti, posljedice oštećenja, invalidnost, smanjenje funkcionalnog

pokreta, edem, krvarenje te deficit mišićne snage. Potom se uzima povezana osoba i anamneza od koje se doznaje povijest sličnih bolesti u obitelji, liječenje, postoji li prisustvo drugih povezanih poremećaja ili bolesti, zdravstveni status te je su li članovi obitelji imali slične probleme. Zatim pacijent daje opće informacije o svom načinu života iz kojih se saznaje njegovo zanimanje, svakodnevne aktivnosti, fizičke aktivnosti, čime se bavi da bi održao svoje zdravlje na visokom nivou, pacijentovo saznanje o uzroku nastanka ozljede, te njegove ciljeve [32]. Preko subjektivnog pregleda još je važno saznati koristi li pacijent nekakva pomagala za kretanje. U subjektivni pregled pripada VAS skala boli na kojoj pacijent samostalno ocjenjuje svoju bol ocjenom od 0 do 10 (0- bez boli, 10- najjača bol). Nakon pomnog prikupljanja informacija o pacijentu fizioterapeut ima podatke o kontraindikacijama za dalje provođenje objektivnog pregleda ili pak intervencije. Subjektivni pregledom fizioterapeut dobiva naputke za daljnje izvršenje objektivnog pregleda [30].

Što se tiče oštećenja na rotatornoj manšeti bitna je starost pacijenta, zbog toga što kod osoba mlađih od 25 godina najčešće dolazi do sindroma sraza, edema te krvarenja. Tendinitis te fibrozne promjene na tetivama su najkarakterističnije za osobe između 25 i 40 godina, a rupturi najčešće pogađaju ljude starije od 40 godina [34]. Bolovi, otekline, smanjena pokretljivost, deformitet, slabost mišića i umor su neke od karakteristika na koje se pacijenti najčešće žale. Bol je prisutna u ramenu i može se izmjeriti VAS skalom boli. Bol je najčešće locirana na superolateralnoj strani nadlaktice. Pacijenti se žale na slabost mišića zahvaćene regije pogotovo u pokretu abdukcije iznad ramena, a potpuni izostanak pokreta je karakterističan za rupturu tetive. Akutna bol se često javlja noću. Pacijentima je smanjena svakodnevna funkcionalnost zbog toga što su im svakodnevne aktivnosti postale skoro nemoguće za obavljanje. Mjere funkcionalne neovisnosti i Barthelov indeks koristi se za ocjenjivanje sposobnosti pacijenta u svakodnevnim aktivnostima. Barthelov indeks je nekomplikiran za provedbu, sastoji se od 10 pitanja koja ispituju mogućnost hranjenja, prijenosa, higijene, kontroliranja nuždi te hoda. Drugi test sastavljen je od 18 pitanja, a svako pitanje ima ponuđen odgovor i svaki od odgovora donosi određeni broj bodova. Ocjena od 90 ili više bodova znači da je osoba samostalna u svakodnevnim aktivnostima, a osobe s ocjenom 36 i manje bodova su potpuno ovisne o nekoj drugoj osobi. Sindrom sraza je često prisutan kod osoba koje se bave sportom i zato je zanimanje jedna od bitnijih stavki rehabilitacije rupturi mišića rotatorne manšete [33].

4.2. Objektivni pregled

Pomoću objektivnog pregleda fizioterapeut dobiva podatke preko opservacije, palpiranja te kliničkih funkcijskih testova i postupaka. Promatranjem pacijenata koji imaju oštećenja mišića rotatorne manšete promatra se rame sa prednje i stražnje strane i uočava se razlika u simetriji ramena i edem zgloba između klavikule i akromiona. Opservira se supraspinoznu i infraspinoznu jamicu zbog mogućnosti slabosti mišića infraspinatusa i supraspinatusa. Gleda se način na koji je pozicionirana lopatica i ključna kost. Potom se promatra koža, postoje li nekakvi ožiljci, oštećenja te boja kože. Opserviranjem se doznaje koristi li pacijent neko od pomagala za kretanje, ortoze, udlagu ili zavoj. Poslije opservacije provodi se palpacija mekog tkiva i kostiju ramenog obruča. Kod palpacije je još bitno usporediti bolesnu i zdravu stranu. Prvo se provodi u mirovanju pa kasnije i u pokretu. Palpiraju se mjesta spine skapule i akromiona, korakoidnog nastavka, hvatišta tetiva rotatora ramena na velikom tuberkulu humerus i potom i hvatišta mišića na malom tuberkulu humerusa. Za vrijeme palpacije hvatišta supraspinatusa moguće je osjetiti krepitacije što indicira na rupturu tetive ili tendinitis, a u slučaju da na hvatištu postoji kalcifikat, u tom slučaju pacijent osjeća intenzivnu bol. Ako se osjeti diskontinuitet prilikom palpacije mišića to ukazuje na postojanost rupture mišića. Temperatura se osjeća palpacijom (toplina kože ukazuje na upalni proces) i kao i edem palpiranog dijela tijela. Palpacijom se još utvrđuje postojanost boli, odnosno lokacija najvećeg intenziteta boli i diferenciraju se strukture koje su bolne i koje su manje bolne ili uopće nisu bolne. Mjerenja se provode na samom početku fizioterapeutske pristupa, ali i na kraju. Često se mjerenja znaju provoditi i za vrijeme same terapije kako bi fizioterapeut imao vjerodostojniji prikaz trenutnog stanja pacijenta te izmijenio određene fizioterapijske postupke.

Nakon palpiranja slijede mjerni testovi, neki od ovih su: antropometrijske mjere (cirkularnost i longitudinalnost), manualni mišićni test i opseg pokreta. Za vrijeme provođenja bilo kojeg mjerenja bitno je pratiti opća načela mjerenja. Osoba koja izvodi mjerenje mora imati dobru stabilizaciju instrumenta za mjerenje i osobe na kojoj provodi mjerenje da bi spriječio kompenzaciju pokreta. Potrebno je pomno objasniti pacijentu način na koji će mjerenje biti provedeno i ako je to moguće omogućiti mu pogled na tehniku testiranja određenog segmenta. Ako je u mogućnosti isti ispitivač bi trebao provesti sva mjerenja potrebna. Svako mjerenje se izvodi iz neutralnog položaja zgloba, ali ako ispitanik ne može krenuti iz nultog položaja to sve treba navesti u bilješkama gdje zapisujemo rezultate mjerenja. Sva provedena mjerenja trebaju biti odrađena i na zdravom segmentu da bi saznali kolika je razlika između zdrave i zahvaćene strane. Mjerenja longitudinalnosti ekstremiteta se izvode centimetarskom trakom. Duljina ruke mjeri se od akromiona pa sve do vrha trećeg prsta i lakat mora biti u ekstenziji. Mjerama cirkularnosti se

mjeri obujam nekog ekstremiteta ili zgloba. Ove mjere koriste se za određivanje postojanosti edema zglobova i mekih tkiva te za dijagnosticiranje hipotonije ili hipertonije mišića. Mjerenjem opsega pokreta utvrđuju se aktivni i pasivni opseg pokreta. Mjerenje se provodi iz neutralnog položaja zgloba odnosno tzv. nultog položaja. Rame ima mogućnost pokreta kroz sve tri ravnine. Pokretljivost zgloba može biti ograničena, povećana ili u granicama normalnog funkcionalnog pokreta. Fizioterapeut izvodi procjenu kvalitete aktivnog pokreta, a potom i pasivnog pokreta. Pacijent mora obavijestiti fizioterapeuta u slučaju da se pojavi bol u nekom dijelu pokreta. Vezano za ozljede rotatorne manšete najčešće je pasivni pokret normalnog opsega, ali je ograničen aktivni pokret. Pokret nije nazočan kod ruptura rotatorne manšete. Za sindrom sraza je poznato da je aktivni pokret ograničen i da se bol javlja u abdukciji na nekih 60 stupnjeva. Smanjeni opseg pokreta povezuje se još s dugotrajnijom imobilizacijom zgloba, zbog dugotrajne imobilizacije dolazi do skraćivanja i ukočenja mekih tkiva. Poslije testiranja aktivnog i pasivnog opsega pokreta, ispituje se još motorička snaga mišića. Neka od metoda koja se danas koristi za procjenu mišićne snage je manualni mišićni test odnosno MMT. Što se tiče oštećenja na rotatornoj manšeti, kod ovakvih oštećenja testiraju se mišići SITS i to u najoptimalnijem položaju da bi se dobio izolirani pokret svakog od mišića zasebno. Za vrijeme MMT-a rame mora biti oslobođeno, obližnje strukture na kojima se nalaze hvatišta moraju biti fiksna dok distalne strukture trebaju biti opuštena ili u onom položaju koji zahtijeva test. Mišićna snaga se ocjenjuje ocjenom od 0 do 5, a segment koji se testira uvijek se testira prvo za ocjenu 3. Ocjenu 3 mišić zavrijedi tako da može svladati težinu ekstremiteta i izvest pokret u punom opsegu i kontra gravitacije. Za ocjenu 4 mišić mora imati sposobnost napraviti antigravitacijski pokret u punom opsegu i uz lagani otpor fizioterapeuta. Ocjenom 5 ocjenjuje se mišić koji izvodi pokret uz maksimalni otpor u punom opsegu pokreta. Mišić koji može savladati vlastitu težinu ekstremiteta na kojem se nalazi i u rasteretnom pokretu uz minimalni učinak gravitacije dobiva ocjenu 2. Mišić koji ne može izvesti pokret, ali palpacijom osjetimo aktivaciju mišića ocjenjuje se sa 1. Ocjenu 0 zavrjeđuje mišić kod kojeg nema nikakvih vidljivih ili osjetnih kontrakcija.

Početni funkcionalni status koji se uzima u početku početne procjene se zove inicijalni funkcionalni status. Važno je da funkcionalni status ponovno provjerimo za vrijeme terapije da bi provjerili moguće modifikacije i promjene vezane uz tijek terapije, i to se naziva transformacijski status. Prilikom otpuštanja pacijenta izvodi se tzv. finalni ili završni status [33, 35, 36, 37, 38].

4.3. Klinički funkcijski testovi

Postoje mnogobrojni klinički testovi kojima ocjenjujemo mišićnu snagu rotatorne manšete od čega je najpoznatiji MMT s kojim kroz 5 ocjena određujemo jakost mišića od 0 koja označava potpuno odsutstvo mišićne snage do ocijene 5 koja označava mišić koji je u punoj snazi. No u zadnje vrijeme sve se češće koriste drugi testovi uz upitnike i indekse koji daju točniju sliku stanja mišića. Najpoznatiji testovi koji se danas koriste su ROWE indeks, Constantov indeks, UCLA indeks te indeks boli te onesposobljenja ramena[17]. Ove vrste testova najčešće se koriste pri sumnji da postoji ruptura rotatorne manšete. Testovi se dijele u dvije kategorije. Prva skupina testova bavi se procjenom boli u ramenu koja osim što može ukazivati na rupturu može biti i sindrom sraza kao i drugih stanja. Kroz provokacijske testove možemo odrediti sam simptom boli i o kojoj se točno patologiji radi. U ovu kategoriju spadaju Neerov znak (eng. *Neer's sign*), znak bolnog luka (eng. *Painful arch sign*), Hornblowerin test, Jobov test, Neerov test za sraz (eng. *Neer's impingement test*), Hawkins-Kennedy test.

Kroz drugu kategoriju promatramo pojedine mišiće i tetive te njihovo stanje. U toj kategoriji nalaze se test otpora za vanjsku i unutarnju rotaciju (eng. *resisted external rotation test* (infraspinatus) and *resisted internal rotation test*), znak zaostajanja (eng. *the "lag sign"* (infraspinatus, supraspinatus)), test „pritiska trbuha“ (eng. *Belly press test* (subscapularis)), znak "padanja" (eng. *the "drop sign"* (infraspinatus, stražnji dio manžete)), test "odizanja" (eng. *the "lift-off" test* (subscapularis)). Ponekad kada je u pitanju ruptura tetive mišića rotatorne manšete, često se događa oštećenje na mišiću supraspinatusu i uz to zna biti ugrožena i tetiva duge glave bicepsa. Zbog toga se provode ovi testovi za dijagnosticiranje moguće patologije: Speedov test (eng. *Speeds test*), Yergasonov test (eng. *Yergasons test*) i Popajev znak (eng. *Popeyes sign*) [13,14].

Za testove se često smatra da samostalno nisu dovoljno detaljni za dijagnosticiranje precizne vjerodostojne dijagnoze, ali dovoljno su pouzdani za pa se autentična dijagnoza može potvrditi ostalim dijagnostičkim metodama i drugim dodatnim testovima. Jain, Nitin i suradnici su u svom istraživanju dokazali da su Jobeov test i full scan test visoko precizni i specifični kod oštećenja i puknuća supraspinatusa, a Hornblowerin znak je pouzdan kod oštećenja i rupture infraspinatusa. Sve ove informacije se mogu koristiti u praksi za ispravno utvrđivanje oštećenja na rotatornoj manšeti [15].

4.4. Analiza i plan fizioterapije

Nakon uzimanja anamneze, opservacije pacijenta i provedenih mjerenja i testova, postavljaju se ciljevi i određuje plan fizioterapijskog postupka. Postavljeni ciljevi trebaju biti dugoročni i kratkoročni. Pod dugoročnim ciljevima ubraja se omogućavanje pacijentu ponovno obavljanje svih svakodnevnih aktivnosti, odnosno da se vrati normalnim svakodnevnim navikama koje je imao prije oštećenja. Kratkoročni ciljevi su oni problemi kojih će se rješavati postepeno da bi se dostiglo konačno razrješavanje problema. Fizioterapijska intervencija dijeli se na rehabilitiranje lakših ozljeda koje nisu bile prethodno operativno sanirane te na postoperativnu rehabilitaciju nakon kirurške rekonstrukcije rotatorne manšete. Fizioterapijski ciljevi nakon oštećenja na rotatornoj manšeti, bez operativnog zahvata uključuju smanjenje boli ili uklanjanje boli, vraćanje normalnog opsega pokreta, facilitiranje pokreta, jačanje stabilizacije ramenog obruča, opuštanje, povećanje snage oslabljenih struktura, uravnoteženje antagonista i agonista, povećanje gibljivosti kontraktibilnih i nekontraktibilnih struktura, uvećavanje participiranja u svakodnevnim aktivnostima u kojima je bilo prisutno ograničenje zbog ozljede i vraćanje profesionalnim djelatnostima. Da bi se postigli navedeni ciljevi biti će provedeni određeni fizioterapijski postupci koji se dijele kroz tri faze. U prvoj fazi provodi se mobilizacija, manipulacija zgloba i pendularne vježbe, pasivni opseg pokreta, pasivno istezanje te izometričke vježbe za jačanje rotatorne manšete. Kroz drugu fazu provode se aktivno potpomognute vježbe i vježbe za povećanje opsega pokreta, aktivno istezanje za mišiće rotatorne manšete te izotoničke vježbe za jačanje mišića. Treća faza je namijenjena za vježbe aktivnog povećanja opsega pokreta, vježbe za jačanje te vježbe aktivnog istezanja mišića rotatora ramena. Uz sve navedene vježbe vrlo je važno i provoditi vježbe disanja te educiranje pacijenta. Ciljevi terapije nakon operacijskog zahvata su u biti dosta slični kao kod manjih oštećenja, ali se samo tijekom dolaska do tih ciljeva razlikuje. Faza prije operacije je vrijeme kada se pacijent priprema za operaciju i za rehabilitaciju koja slijedi poslije operacije. Priprema pacijenta prije operacije cilja na održavanje pokretljivosti, održavanje tonusa mišića, smanjenje boli i upale te educiranje pacijenta. Da bi se postigao postavljeni cilj potrebno je provoditi hidroterapiju, pendularne vježbe, vježbe zatvorenog kinetičkog lanca te izometričke vježbe, krioterapiju te treba naučiti pacijenta kako se pravilno ponašati u periodu prije operacije. Postoperativna fizioterapija se dijeli na četiri faze i neki od ciljeva postoperativne fizioterapije su rasterećenje i osiguravanje zgloba i mekih struktura oko zgloba, reduciranje edema i boli, održavanje pokretljivosti i snage distalnih i proksimalnih dijelova ekstremiteta te je potrebno postupno mobilizirati rame. Potom potrebno je skinuti profilaktičnu ortoza, a neki od ciljeva nakon toga su pasivna mobilnost zgloba, povećavanje aktivnog pokreta zgloba, redukcija boli i spazma

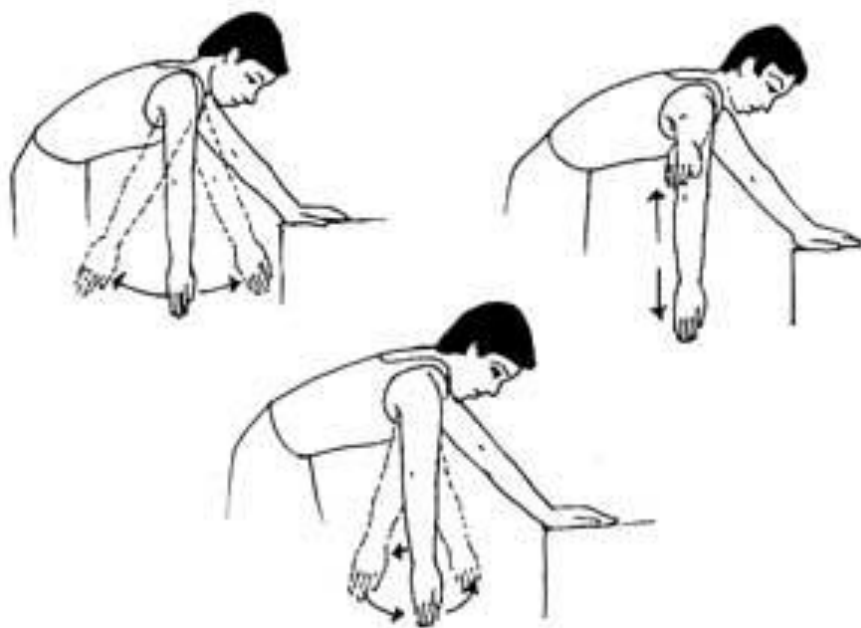
mišića, jačanje mišića rotatorne manšete te popraviti opće stanje i kardiovaskularni status. Iza toga važno je dovesti rame do maksimalne moguće pasivne mobilnosti, ojačati rame do nekih 80% maksimalne snage, povećanje unutarnje i vanjske rotacije te održavanje pravilnog položaja lopatice. U zadnjoj fazi intervencije cilj je imati bezbolne pokrete u najvećem mogućem opsegu koji je dozvoljen u tom zglobu te omogućiti izvršavanje svakodnevnih funkcionalnih aktivnosti bez pojave boli, kao što je bilo prije oštećenja [33, 36, 39].

5. Fizioterapijska intervencija

U fizioterapiji je bitno voditi terapijske vježbe. Krioterapija koristi obloge i kriomasažu da bi se smanjili bol i edem. Od elektroterapijskih procedura primjenjuju se ultrazvuk, TENS, magnetoterapija i laser terapija. Sve navedene metode pomažu tkivu bržu i kvalitetniju regeneraciju i smanjuju bol. Udarni val se primjenjuje u slučaju da je u zglobu prisutan kalcifikat. Terapijskim vježbama započinje se nakon što je smirena akutna reakcije oštećenja. Fizioterapijska intervencija može se podijeliti na nekoliko faza [39,40].

Kroz prvu fazu provode se pendularne vježbe, mobilizaciju, manipulaciju zgloba, pasivno povećavanje opsega pokreta, pasivno istezanje te izometričke vježbe za jačanje ramenog obruča.

Pendularne vježbe moguće je izvoditi u stojećem položaju ili u proniranom odnosno ležećem položaju (Slika 4.). Pokreti koji se izvode za vrijeme pendularnih vježbi su lagano njihanje ruke naprijed i natrag, pa zatim lijevo i desno i lagana cirkumdukcija. Preporuča se izvođenje vježbe nekih 30-ak sekundi, nekoliko puta ponoviti i 5 serija dnevno.



Slika 5.1 Pendularne vježbe

Izvor: [<https://www.arthritis-india.com/shoulder-exercises.html>]

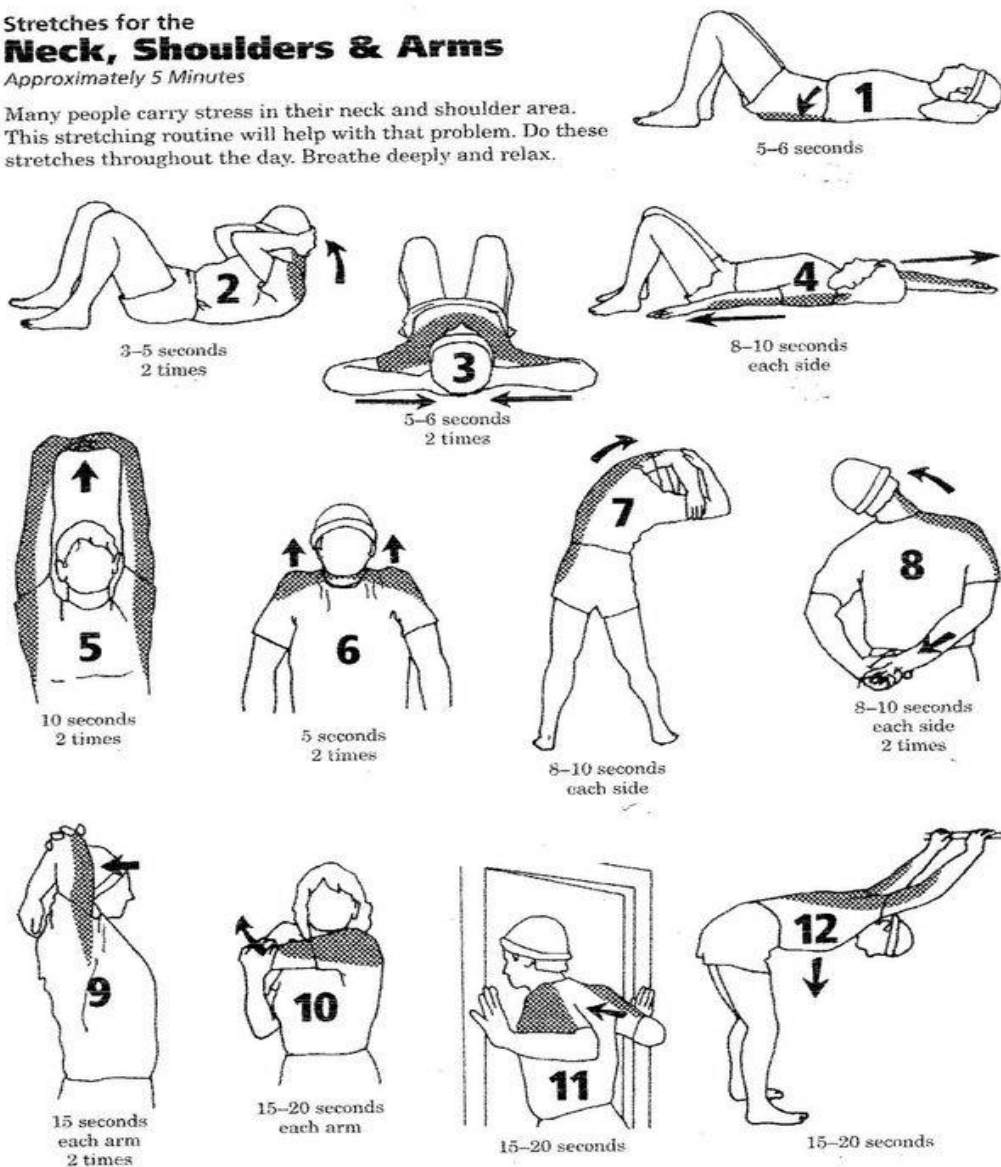
Mobilizacija i manipulacije zgloba provode se za poboljšanje opsega pokreta i reduciranje boli. Moguće ih je izvoditi u supiniranom, proniranom i bočnom položaju, još se primjenjuje trakcija zgloba kod čega dolazi do povećanja prostora između zglobnih tijela. Glenohumeralni zglob mora biti opušten za vrijeme izvođenja trakcije. Glenohumeralni zglob je najopušteniji na 55 stupnjeva abdukcije, 30 stupnjeva horizontalne abdukcije i lagano je zarotiran prema van.

Što se tiče vježbi istezanja, vrlo je važno držati pravilan položaj tijela. Izvodi se pasivno istezanje u pokretima vanjske i unutarnje rotacije (Slika 5.). Provode se smirene, lagane kretnje do pojave osjećaja istezanja. Istezanje je bitno za smanjenje napetosti, poboljšava prokrvljenost te dobiva se povećanje opsega pokreta. Preporuča se tri puta dnevno po nekoliko minuta provoditi vježbe istezanja.

Stretches for the Neck, Shoulders & Arms

Approximately 5 Minutes

Many people carry stress in their neck and shoulder area. This stretching routine will help with that problem. Do these stretches throughout the day. Breathe deeply and relax.



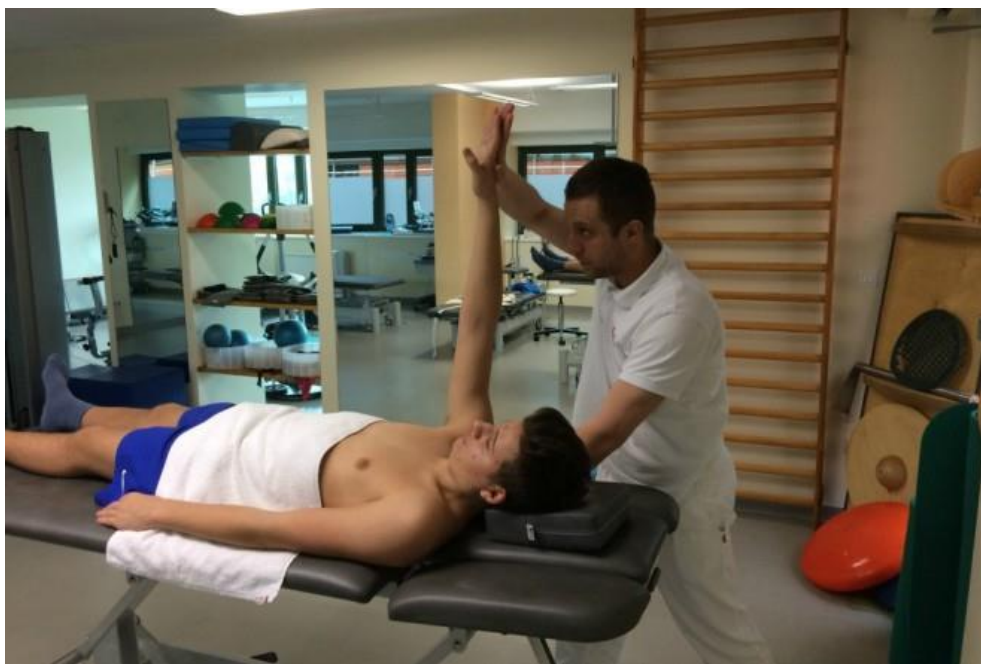Slika 5.2 Vježbe za istezanje ramenog obruča

Izvor: [<https://www.pinterest.com/pin/306174474661666704/>]

Izometričke vježbe su vježbe u kojima se događa aktivacija mišića, ali nema pokreta. Za vrijeme provođenja ove vježbe, bolesnik je uspravan, stoji na nogama i lakat je flektiran pod 90 stupnjeva. Otpor se pruža pokretu vanjske i unutarnje rotacije. Otpor može pružiti pacijent sam sebi drugom rukom ili fizioterapeut. Otpor traje 5 sekundi, a odmor duplo duže. Na početku vježbu ponavljamo 10 puta, a kako napreduju i jačaju mišići tako i raste vrijeme držanja otpora, broj ponavljanja vježbe te svakodnevno ponavljanje vježbe.

U drugu fazu spadaju aktivno-potpomognute vježbe i vježbe aktivnog povećanja opsega pokreta, aktivno istezanje te izotonične vježbe za jačanje mišića rotatorne manšete.

Aktivno potpomognute vježbe (Slika 6.) i vježbe aktivnog povećanja opsega pokreta se provode uz pomagala kao što su lopte i štapovi. Ovakvi rekviziti pružaju sigurnost i kontroliranje pokreta uz pomoć ruke koja je zdrava. Pacijent drži štap ispred glave, ruke su ekstenzirane i flektirane u ramenu pod 90 stupnjeva i pacijent izvodi abdukciju zahvaćenog ekstremiteta i tako dozira opseg pokreta.




Slika 5.3 Aktivno-potpomognute vježbe za rame

Izvor: [<https://she.hr/fizioterapijski-proces-kod-sindroma-bolnog-ramena/>]

Kroz treću fazu provode se vježbe aktivnog povećanja opsega pokreta, vježbe jačanja i aktivne vježbe istezanja mišića rotatora u ramenu (Slika 7.).

Uglavnom vježbe jačanja izvode se uz pomoć pomagala (utezi, lopte, elastične trake). Pacijent izvodi vježbe u kojima se događa izotonička kontrakcija mišića.



Slika 5.4 Vježbe aktivnog povećanja opsega pokreta

Izvor:[https://www.researchgate.net/figure/While-standing-up-straight-a-stick-is-held-to-the-thighs-with-the-palms-of-the-hands_fig2_348290564]

6. Prijeoperacijska i poslijeoperacijska fizioterapijska intervencija

Znak za operativno saniranje oštećenja su potpune rupture, parcijalne rupture i masivne rupture tetiva rotatorne manžete. Prije operacije potrebno je pripremiti pacijenta na zahvat, a neposredno nakon operativnog zahvata započinje postoperativna rehabilitacija koju smo podijelili u četiri faze.

6.1. Prva faza

Poslije operacije važno je odmah dan nakon krenuti s rehabilitacijom jer glenohumeralni zglob je jako podložan kontrakturama. Ova faza traje šest tjedana i važno je obaviti imobilizaciju ruke i za to vrijeme ne smije biti aktivnih pokreta. Kontraindicirano je izvoditi aktivni opseg pokreta, neumjereno istezanje i nagli pokreti. Reduciranje boli i edema dobiva se krioterapijom. Važno je održavati mobilnost distalnih i proksimalnih dijelova ruke. To se postiže vježbama za cervikalni dio kralježnice, vježbama za prste, šaku i lakat. Da bi se prevenirale kontrakture ramena i da bi se postigla što bolja mobilnost ramenog obruča, provode se pendularne vježbe nakon skidanja imobilizacije. U supiniranom položaju izvode se vježba pasivnog opsega pokreta. Pokreti koji se izvode pasivno su antefleksija, abdukcija i unutarnja i vanjska rotacija. Vježbe pasivnog opsega pokreta moguće su još pomoću rasteretne suspenzije. Zavisno o veličini rupture u zadnjem dijelu prve faze započinje s vježbama aktivnog opsega pokreta i izvode se u supiniranom položaju te je podlaktica u fleksiji. Prevencija inhibicije i propadanja mišića koji su zaduženi za pokrete u ramenu onemogućava se izometričkim vježbi nižeg intenziteta. Da bi se postigla bolja stabilizacija lopatice i aktivaciju mišića lopatice i torakalnih mišića provode se vježbe izometričke kontrakcije skapularnih mišića. Na spremnost pacijenta za sljedeću fazu upućuju sljedeći parametri: minimalno 125 stupnjeva pasivne antefleksije, najmanje 75 stupnjeva pasivne vanjske i unutarnje rotacije te pasivna abdukcija do minimalno 90 stupnjeva.

6.2. Druga faza

Trajanje druge faze je od petog pa sve do desetog tjedna nakon operacije. Ova faza kreće odmah nakon skidanja ortoze. Cilj ove faze je vratiti puni pasivni opseg pokreta, jačanje mišića te postizanje dinamičke stabilnosti ramenog obruča. U ovoj fazi kontraindicirano je podizanje predmeta, nagli pokreti i neumjereni pokreti rukom iza leđa. Da bi se povećao aktivni opseg pokreta u ovoj fazi izvode se pokreti hvatanja iznad visine glave, PNF, aktivno vježbanje vanjske i unutarnje rotacije te vježbanje uz pomoć štapa. Cilj je jačati mišiće rotatorne manžete, a to se ostvaruje vježbama u zatvorenom kinetičkom lancu te vježbama s loptom i elastičnom trakom.

Također, može se provoditi skapularna ili glenohumeralna mobilizacija da bi se postigao pasivni opseg pokreta. Aktivni opseg pokreta najlakše se dobiva vježbanjem u bazenu.

6.3. Treća faza

Trajanje treće faze intervencije je od desetog do petnaestog tjedna postoperativno, a za cilj ima postizanje potpunog aktivnog opsega pokretljivosti, održavanje aktivnog opsega pokreta, postizanje dinamičke stabilnosti ramena, polagano obnavljanje mišićne snage i kondicije ramena, neuromuskularna kontrola te dovesti mišiće do 75% maksimalne snage. Za jačanje mišića provodi se PNF uz mali otpor te izotoničke vježbe uz lagano opterećenje od 0,5 do 1 kg.

6.4. Četvrta faza

Četvrta i zadnja faza započinje poslije petnaestog tjedna nakon operativnog zahvata. Znak da je pacijent spreman za ovu fazu je taj da ima bezbolan i kompletan aktivni opseg pokreta, 75% maksimalne snage mišića i stabilan zglob ramena. Cilj kasne faze je postizanje bezbolnog aktivnog pokreta u krajnjim amplitudama, izvršavanje svakodnevnih aktivnosti bez prisutnosti boli te povratak funkcionalnosti kao što je bilo prije oštećenja. To se postiže izometričkim vježbama s otporom za jačanje mišića ramenog obruča. Na početku se daje lagani otpor da se ne bi pojavila bolnost. Kroz cijelu četvrtu fazu bitno je poboljšavati opseg pokreta i ojačati muskulaturu preko izotoničkih vježbi s otporom. Vježbe iz prethodnih faza se nastavljaju obavljati, ali uz postepeno uvećanje opterećenja [33,39,40].

7. Zaključak

Oštećenje rotatorne manšete obuhvaća niz abnormalnih stanja kojima je ishod smanjena funkcionalnost rotatorne manšete. Oštećenja mišića rotatorne manšete najčešće su posljedica traume, ali mogu biti i ishod degenerativnih promjena. U svakom slučaju bilo kakva oštećenja rotatorne manšete prouzroče veliki manjak funkcionalnosti u svakodnevnim aktivnostima. Smanjena pokretljivost i bol su glavni problemi povezani s oštećenjima rotatorne manšete. Kod pacijenata je bitno narušena svakodnevna funkcionalnost, pa su im tako otežane osnovne radnje svakodnevnice kao npr. obuvanje, oblačenje, pranje zubi, hranjenje, ustajanje iz kreveta, vožnja u autu itd. Zbog toga je vrlo važan holistički pristup, ljudsko tijelo se treba promatrati kao jedna cjelina, a ne treba se samo bazirati na problem koji muči pacijenta i ne gledati samo tu regiju u kojoj se nalazi oštećenja. Važno je saslušati pacijenta za vrijeme subjektivnog pregleda, zabilježiti njegove probleme, važnost tih problema i njegovo mišljenje o trenutnom stanju u kojem se nalazi. Nakon subjektivnog pregleda, bitan je i objektivni pregled kod kojega se dobivaju smjernice o tome u kojem smjeru bi fizioterapijska intervencija trebala ići. Bitno je i postaviti dugoročne i kratkoročne ciljeve, a cijeli fizioterapijski proces treba težiti ostvarenju tih ciljeva. Oporavak nekada zna biti jako dug i jako težak za pacijenta, ali za to je tu fizioterapeut koji će svojim vještinama i edukacijom brzo i učinkovito provesti razne fizioterapeutske postupke i konstantno educirati i motivirati pacijenta.

8. Literatura

[1] Klobučar H.: Istraživanje čvrstoće fiksacije tetive infraspinatusa ovce transosealnom metodom i metodom dva reda koštanih sidara (disertacija). Zagreb: Sveučilište u Zagrebu; 2009

[2] Pećina M. i suradnici.: Ortopedija 3. izdanje, Zagreb. Naklada Ljevak; 2004.

[3] Mihelić R., Jotanović Z., Tudor A., Prpić T., Rakovac I., Šestan B.: Operativna rekonstrukcija rotatorne manšete; Medicina Fluminensis. 2013.

[4] Tashijan R.Z.: Epidemiology, natural history, and indications for treatment of rotator cuff tears. Clinics in sports medicine 2012 : str. 589-604

[5] S. Gumina : Rotator cuff tear: pathogenesis, evaluation and treatment, Springer 2017: str.35-42

[6]<https://fizioterra.com/2012/02/29/funkcionalna-anatomija-rotatorne-mansete-ramena/>
19.5.2022

[7] Puljić M.: Prijedlog konstrukcije naprave za jačanje deficitne ramene muskulature, završni rad, Zagreb: Sveučilište u Zagrebu, 2016

[8] Tršek D.: Transosealna fiksacija tetive infraspinatusa ovce jednim redom sidara, doktorski rad, Zagreb. Sveučilište u Zagrebu 2015.

[9] DeLee, Drez, & Miller's Orthopaedic Sports Medicine, Rotator cuff and impingement lesions 2020, 540-555

[10] Belangero P.S. Ejnisman B., Arce G.: A review of rotator cuff classifications in current use. Springer Berlin Heidelberg 2013

[11] Čičak N, Klobučar H, Medančić N. Ozljede rotatorne manšete. Medicina Fluminensis. 2015

[12] Klobučar H.: Istraživanje čvrstoće fiksacije tetive infraspinatusa ovce transosealnom metodom; metodom dva reda koštanih sidara, doktorat. Zagreb: Sveučilište u Zagrebu; 2009

[13] Krpan T., Sučić Z., Vukleić D., Aljinović A., Miškulin M., Pavić S.: Dijagnostika ramena. Specijalni testovi za procjenu ramena. bolno rame. Fizio Info.2005, str. 4-31

[14] Apley A.G., Solomon L.: Apley and Solomons System of Orthopaedics and Trauma. U: Blom A., Warwick D., Whitehous M.R. Deseto izdanje. CRC Press Tay. And Francis group. 2018, str. 351-383

[15]Jain, Nitin B: „The diagnostic accuracy of special tests for rotator cuff tear: The ROW Cahart Study.“ American journal of physical medicine and rehabilitation .2017:str. 234-238

[16] Jeanfavre M. Hustel S. Leff G.: Exercise therapy in the non-operative treatment of full-thickness rotator cuff tears: a systematic review. Int. J Sports Phys Ther. 2018:str. 335- 378.

[17] Jain, Nitin B.: Operative vs nonoperative treatment for atraumatic rotator cuff pragmatic randomized clinical trial. JAMA.2019:str. 231-235

[18] Martin, Boyer.: American academy of Orthopaedic Surgeons. AAOS Comprehensive Orthopaedic Review. Drugo izdanje. St. Louis. 2015, str. 87-985

[19] Jeanfavre M., Hustel S., Leff G.: Exercise therapy in the non-operative treatment of full-thickness rotator cuff tears: A systematic review. Int J Sports Phys Ther. 2018, str. 335-378.

[20] Kibler WB.: The role of the scapula in the athletic shoulder function. Am J Sports Med. 1998, str.325-337

[21] Weiss, Leigh J.: Management of rotator cuff injuries in the elite athlete. Current reviews in musculoskeletal Medicine. 2018

[22] Matsen FA. I sur.: Rotator Cuff. U: Rockwood CA Jr, i sur. The shoulder. 3 izdanje. Philadelphia: Saunders Elsevier, 2004

[23] Edwards, P. Exercise rehabilitation in the non-operative management of rotator cuff tears: a review of the literature. Int J Sports Phys Ther.2016, str. 279- 301.

[24] Gutiérrez-Espinoza, H. Physical therapy in patients over 60 years of age with a massive and irreparable rotator cuff tear: a case series. J Phys Ther Sci.2018, str. 1126-1130

[25] Christensen, Birgitte H. Enhanced function and quality of life following 5 months of exercise therapy for patients with irreparable rotator cuff tears - an intervention study. BMC musculoskeletal disorders.2016, str. 252-257

[26] Mokrović H, Gulan G, Jotanović Z, Dragičević M. Bolno rame. Medicina Fluminensis [Internet]. 2009

[27] Ghodadra NS., Provencher MT., Verma NN., Wuilk KE., Romeo AA. Open, Miniopen, and All-Arthroscopic Rotator cuff repair surgery: Indications and Implications for Rehabilitation. J Orthop Sports Phys Ther. 2009, str. 81-89.

[28] Pandey V, Jaap Willems W. Rotator cuff tear: A detailed update. Asia Pac J Sports Med Arthrosc Rehabil Technol. 2015

[29] Juhan T, Stone M, Jalali O. Irreparable rotator cuff tears: Current treatment options. Orthop Rev (Pavia). 2019

[30] Lovrić M. Fizioterapijske intervencije za povećanje opsega pokreta i mobilnost zglobova. FIZIOinfo. 2010, str. 34-38.

[31] Gašparec I., Franić M. Specifičnosti fizioterapijske procjene kod osoba sa problemom teniskog lakta. FIZIOinfo. 2011-2012, str. 1-2.

[32] Uremović M., Davila S. : Rehabilitacija ozljeda lokomotornog sustava. Zagreb: Medicinska naklada; 2018.

[33] Pećina M.: Sindromi prenaprezanja sustava za kretanje. Zagreb: Globus; 1992.

[34] Matoković D., Pećina M., Hašpl M.: Ortopedska propedeutika. Zagreb: Medicinska naklada, 2020.

[35] Kovačević M. Fizioterapija kod oštećenja rotatorne manžete i tendinitisa duge glave m. bicepsa brachii. FIZIOinfo. 2009, str. 15-19.

[36] Lovrić M. Fizioterapijske intervencije za povećanje opsega pokreta i mobilnost zglobova. FIZIOinfo. 2010, str. 23-27.

[37] Gašparec I., Franić M. Specifičnosti fizioterapijske procjene kod osoba sa problemom teniskog lakta. FIZIOinfo. 2011-2012, str. 1-2.

[38] Pović S., Miškulin M. Fizioterapija nakon operacije masivne rupture rotatorne manžete. FIZIOinfo. 2005, str. 34-38.

[39] Božić LK. Liječenje ruptura rotatorne manžete ramena [diplomski rad]. Zagreb: Sveučilište u Zagrebu, 2019.

[40]<https://fizioterra.com/2012/02/29/rehabilitacijski-protokol-nakon-artroskopske-rekonstrukcije-rotatorne-mansete/> , dostupno: 29.05.2022

9. Popis slika

Slika 2.1 Anatomske ravnine tijela

Preuzeto s <https://hr.puntomariner.com/sagittal-plane-what-is-it/> 2.9.2022.

Slika 2.2 Podjela masivne rupture rotatorne manžete po Lädermannu i sur.

Preuzeto sa: Classification of full-thickness rotator cuff lesions: A review - Scientific Figure on ResearchGate., Dostupno: https://www.researchgate.net/figure/a-In-the-Collin-et-al-classification-the-rotator-cuff-is-divided-into-five-components_fig2_311334987, 5.5.2022

Slika 3.1 Izometričke vježbe za aktivaciju mišića stabilizatora ramenog obruča, preuzeto sa: <https://www.leonardkuorthopaedics.com.au/services/shoulder-and-elbow/isometric-exercises> , Dostupno: 18.05.2022

Slika 5.1 Pendularne vježbe

Izvor: [<https://www.arthritis-india.com/shoulder-exercises.html>] , dostupno: 28.08.2022

Slika 5.2 Vježbe za istezanje ramenog obruča

Izvor: [<https://www.pinterest.com/pin/306174474661666704/>], dostupno: 28.08.2022

Slika 5.3 Aktivno-potpomognute vježbe za rame

Izvor: [<https://she.hr/fizioterapijski-proces-kod-sindroma-bolnog-ramena/>], dostupno: 28.08.2022

Slika 5.4 Vježbe aktivnog povećanja opsega pokreta

Izvor: [https://www.researchgate.net/figure/While-standing-up-straight-a-stick-is-held-to-the-thighs-with-the-palms-of-the-hands_fig2_348290564], dostupno: 28.08.2022

IZJAVA O AUTORSTVU
I
SUGLASNOST ZA JAVNU OBJAVU

Završni/diplomski rad isključivo je autorsko djelo studenta koji je isti izradio te student odgovara za istinitost, izvornost i ispravnost teksta rada. U radu se ne smiju koristiti dijelovi tuđih radova (knjiga, članaka, doktorskih disertacija, magistarskih radova, izvora s interneta, i drugih izvora) bez navođenja izvora i autora navedenih radova. Svi dijelovi tuđih radova moraju biti pravilno navedeni i citirani. Dijelovi tuđih radova koji nisu pravilno citirani, smatraju se plagijatom, odnosno nezakonitim prisvajanjem tuđeg znanstvenog ili stručnoga rada. Sukladno navedenom studenti su dužni potpisati izjavu o autorstvu rada.

Ja, Dominik Vidić (ime i prezime) pod punom moralnom, materijalnom i kaznenom odgovornošću, izjavljujem da sam isključivi autor/ica završnog/diplomskog (obrisati nepotrebno) rada pod naslovom Funkcijski pristup kod mišićne rat. moć (upisati naslov) te da u navedenom radu nisu na nedozvoljeni način (bez pravilnog citiranja) korišteni dijelovi tuđih radova.

Student/ica:
(upisati ime i prezime)

Dominik Vidić
(vlastoručni potpis)

Sukladno Zakonu o znanstvenoj djelatnosti i visokom obrazovanju završne/diplomske radove sveučilišta su dužna trajno objaviti na javnoj internetskoj bazi sveučilišne knjižnice u sastavu sveučilišta te kopirati u javnu internetsku bazu završnih/diplomskih radova Nacionalne i sveučilišne knjižnice. Završni radovi istovrsnih umjetničkih studija koji se realiziraju kroz umjetnička ostvarenja objavljuju se na odgovarajući način.

Ja, Dominik Vidić (ime i prezime) neopozivo izjavljujem da sam suglasan/na s javnom objavom završnog/diplomskog (obrisati nepotrebno) rada pod naslovom Funkcijski pristup kod mišićne rat. moć (upisati naslov) čiji sam autor/ica.

Student/ica:
(upisati ime i prezime)

Dominik Vidić
(vlastoručni potpis)