

Fizioterapijski pristup nakon rekonstrukcije prednjeg križnog ligamenta

Srnec, Maja

Undergraduate thesis / Završni rad

2022

Degree Grantor / Ustanova koja je dodijelila akademski / stručni stupanj: **University North / Sveučilište Sjever**

Permanent link / Trajna poveznica: <https://um.nsk.hr/um:nbn:hr:122:797434>

Rights / Prava: [In copyright](#) / [Zaštićeno autorskim pravom.](#)

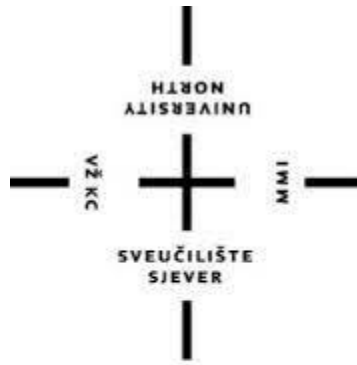Download date / Datum preuzimanja: **2024-07-29**



Repository / Repozitorij:

[University North Digital Repository](#)





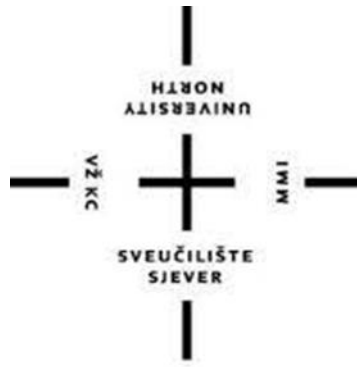**Sveučilište
Sjever**

Završni rad br. 179/FIZ/2022

Fizioterapijski pristup nakon rekonstrukcije prednjeg križnog ligamenta

Maja Srnec, 3958/336

Varaždin, rujan 2022. godine



Sveučilište Sjever

Odjel za Fizioterapiju

Završni rad br. 179/FIZ/2022

Fizioterapijski pristup nakon rekonstrukcije prednjeg križnog ligamenta

Studentica

Maja Srnec, 3958/336

Mentorica

doc. dr. sc. Manuela Filipec

Varaždin, rujan, 2022. godine

Prijava završnog rada

Definiranje teme završnog rada i povjerenstva

ODJEL	Odjel za fizioterapiju		
STUDIJI	preddiplomski stručni studij Fizioterapija		
PRISTUPNIK	Maja Smec	JMBAG	0336038876
DATUM	9.09.2022.	KOLEGIJI	Fizioterapijske vještine II
NASLOV RADA	Fizioterapijski pristup nakon rekonstrukcije prednjeg križnog ligamenta		
NASLOV RADA NA ENGL. JEZIKU	Physiotherapy approach after anterior cruciate ligament reconstruction		
MENTOR	dr. sc. Manuela Filipec	ZVANJE	docent
ČLANOVI POVJERENSTVA	1. Valentina Novak, mag. med.techn., pred., predsjednik		
	2. doc. dr. sc. Manuela Filipec, mentor		
	3. doc. dr. sc. Irena Canjuga, član		
	4. Jasminka Potočnjak, mag.physioth., zamjenski član		
	5. _____		

Zadatak završnog rada

BR. 179/FIZ/2022

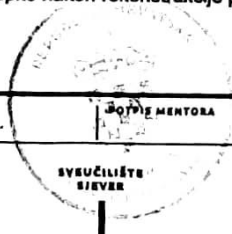
OPIS

Koljeno predstavlja najkompleksniji građen zglob u čovjekovom tijelu, s obzirom na njegovu kompleksnu građu i funkciju, ne čudi, da puknuće prednjeg križnog ligamenta spada u najčešću ozljedu nastalu uslijed treninga, neke sportske aktivnosti ili pak težeg rada. Ruptura prednjeg križnog ligamenta nastaje traumom u momentu kada vanjska sila djeluje na koljeno suprotno od normalnog smjera anatomskeg pokreta. Ozljeda je rjeđe izolirana, u pravilu udružena s ozljedom medijalnog kolateralnog ligamenta i medijalnog medniska. Do rupture dolazi kod hiperekstenzije koljena ili kod flektiranog koljena uslijed pomaka femura prema natrag dok je tibija fiksirana. Zbog svoje kompleksnosti i nekongruentnosti koljeno je sklono učestalim ozljedama koje zahvaćaju oba spola te populaciju svih dobni skupina. Prilikom ozljede moguće je čuti škljocaj, dolazi do osjećaja jake i nagle boli, otok te smanjena pokretljivost u zglobu koljena. Fizioterapijski postupci usmjereni su prema postizanju punog opsega pokreta, jačanju mišića te stabilizacija zgloba, istovremeno čuvajući zglobnu taturu i ostale djelove zgloba dok traje period cijeljenja.

Cilj rada je prikazati fizioterapijske postupke nakon rekonstrukcije prednjeg križnog ligamenta.

ZADATAK URUČEN

15.09.2022.



M. Filipec

Zahvala

Prije svega, veliko hvala svojoj mentorici doc. dr. sc. Manieli Filipec, koja je prihvatila zahtjev da mi bude mentor, zahvalna sam na profesionalnoj pomoći oko pisanja završnog rada, danom povjerenju, svim savjetima i usmjerenjima te strpljenu tijekom izrade ovog završnog rada.

Također, zahvalna sam na svim profesorima i asistentima na prenesenom znanju tijekom ove 3 godine studija.

Mojoj obitelji, braći i dečku najveće hvala. Bili ste uvijek uz mene, neprestano ste me motivirali i bili potpora tijekom studiranja te pisanja ovog završnog rada.

Hvala Vam.

Sažetak

U ljudskom tijelu, zglob koljena predstavlja najveći i najkompleksniji zglob, upravo zbog toga sklon je čestom ozljeđivanju. Važno je da koljeno ima zdravu funkciju, ispravan oblik te položaj kostiju, razvijenu muskulaturu te snažne ligamenta. Ako postoji bilo kakva disproporcija između snage koljen i opterećenja, dolazi do popuštanja ligamenta te samim time do nastanka ozljede. Postoji mnogo različitih vrsta ozljede koljena, no najčešća je povreda koja uključuje djelomičnu ili potpunu rupturu prednjeg križnog ligamenta. Do ozljede može doći na različite načine, no najčešće dolazi uslijed neke sportke aktivnosti pri kojoj dolazi do hiperekstenzije koljena ili krivog doskoka na nogu prilikom čega se začuje prasak i osijeti se nestabilnost u zglobu. Potrebno je po nastanku ozljede dijagnosticirati stanje, Lachmanovim testom koji je ujedno zlatni standard u dijagnostici zbog svoje točnosti i osjetljivosti, te nakon toga odrediti način liječenja koje se dijeli na konzervativno ili operativno. Odabir konzervativnog liječenja je kod stanja koje ne zahtijevaju operativno liječenje, primjerice kod nategnuća ligamenta ili manje djelomične rupture ili jednostavno kod pacijenata koji ne žele operativno liječenje. U odabiru takvog liječenja provodi se niz fizioterapijskih intervencija koje uključuju smanjivanje otekline te jačanje muskulature natkoljenice kako bi se postigla optimalna stabilizacija koljena. Kada se radi o operativnom liječenju, potrebna je preoperativna rehabilitacija s ciljem postizanja boljeg općeg stanja koje uključuje snaženje muskulature, smanjenje otekline i boli kako bi se pospiješio postoperativni oporavak. Artroskopska metoda rekonstrukcije prednjeg križnog ligamenta predstavlja standard u operativnom liječenju. Odabire se najpouzadaniji presadak, zamjenjuje se sa puknutim LCA te slijedi dugotrajan proces rehabilitacije. Sa razvojem medicine došlo je i do razvoja u rehabilitacijskim protokolima. Potiče se rani početak opterećivanja koljena sa dobro isplaniranim programom. Provode se brojne fizioterapijske intervencije koje uključuju statičke i dinamičke vježbe u različitim položajima s opterećenjem ili bez, vježbe za propriocepciju i ravnotežu s ciljem vraćanja optimalnog funkcionalnog statusa koljena. Proces rehabilitacije nakon rekonstrukcije LCA može trajati i do 6 mjeseca prije povratka prijašnjim sportskim aktivnostima. Provodi se 6 tjedana medicinske rehabilitacije nakon koje kreće sportska. Važna je provedba dobre individualne komunikacije kako bi se proces prilagodio pacijentovim željama i potrebama. Nakon dobro odrađenog procesa rehabilitacije pacijent se vraća svojim starim aktivnostima bez straha od nastanka ponovne ozljede, bolova u koljenu ili otekline te sa dobrom stabilizacijom koljenskog zgloba.

Ključne riječi: koljeno, ruptura, prednji križni ligament, rekonstrukcija, rehabilitacija

Abstract

In the human body, the knee joint is the largest and most complex joint, which is precisely why it is prone to frequent injuries. It is important that the knee has a healthy function, the correct shape and position of the bones, developed musculature and strong ligaments. If there is any disproportion between the strength of the knee and the load, the ligament loosens and thus an injury occurs. There are many different types of knee injuries, but the most common is an injury that involves a partial or complete rupture of the anterior cruciate ligament. The injury can occur in different ways, but most often it occurs as a result of some sports activity, during which there is a hyperextension of the knee or a wrong landing on the leg, during which a crack is heard and instability is felt in the joint. After the occurrence of the injury, it is necessary to diagnose the condition with the Lachman test, which is also the gold standard in diagnostics due to its accuracy and sensitivity, and then determine the method of treatment, which can be conservative or operative. The choice of curative treatment is for conditions that do not require operative treatment, for example in the case of ligament strain or minor partial rupture or simply with patients who are not fond of operative treatment. When choosing such a treatment, a series of physiotherapy interventions are carried out, which include reducing the swelling and strengthening the musculature of the upper leg in order to achieve optimal stabilization of the knee. When it comes to operative treatment, preoperative rehabilitation is required with the aim of achieving a better general condition, which includes strengthening the muscles, reducing swelling and pain in order to speed up postoperative recovery. The arthroscopic method of anterior cruciate ligament reconstruction is the standard in operative treatment. The most reliable graft is selected, replaced with the ruptured LCA, and a long-term rehabilitation process follows. With the development of medicine came the development of rehabilitation protocols. Early initiation of knee loading with a well-planned program is encouraged. Numerous physiotherapy interventions are carried out, which include static and dynamic exercises in various positions with or without load, exercises for proprioception and balance with the aim of restoring the optimal functional status of the knee. The rehabilitation process after LCA reconstruction can last up to 6 months before returning to previous sports activities. 6 weeks of medical rehabilitation are carried out, after which sports begins. It is important to implement good individual communication in order to adapt the process to the patient's wishes and needs. After a well-done rehabilitation process, the patient returns to his old activities without fear of re-injury, knee pain or swelling, and with good stabilization of the knee joint.

Popis kratica

a. = arteria

AM = anteromedijalni snop

CKC = zatvoreni kinetički lanac

engl. = engleski

ES = elektrostimulacija

itd. = i tako dalje

lat. = latinski

LCA = ligamentum cruciatum anterior, prednji križni ligament

lig. = ligamentum

m. = musculus

MR = magnetska rezonanca

n. = nervus, živac

NMES = neuromuskularna električna stimulacija

npr. = na primjer

OKC = otvoreni kinetički lanac

PL = posterolateralni snop

ROM = opseg pokreta (engl. *range of motion*)

tj. = to jest

tzv. = takozvani

vv. = vene

Sadržaj

1. Uvod.....	1
2. Biomehanika koljena.....	3
3. Ozljeda prednjeg križnog ligamenta.....	5
3.1. Epidemiologija i mehanizam nastanka ozljede	6
3.1.1. Mehanizam nagle deceleracije	6
3.1.2. Mehanizam hiperekstenzija koljena	7
3.1.3. Mehanizam nagle promjena smjera	8
3.1.4. Mehanizam položaja koljena u semifleksiji, vanjskoj rotaciji i abdukciji.....	8
3.2. Dijagnostika.....	9
3.2.1. Valgus i varus stres test	10
3.2.2. Test prednje ladice.....	10
3.2.3. Lachmanov test.....	11
3.2.4. Pivot <i>shift</i> -test.....	12
3.2.5. Jerk-test	13
3.2.6. Obrnuti pivot <i>shift</i> -test.....	14
3.3. Liječenje.....	15
3.3.1. Osnovno zbrinjavanje ozljede	15
3.3.2. Konzervativno liječenje.....	16
3.3.3. Operativno liječenje.....	17
4. Fizioterapija.....	20
4.1. Fizioterapijski pristup.....	21
4.1.1. Fizioterapijska procjena.....	21
4.2. Prijeoperacijska fizioterapija	22
4.3. Poslijeoperacijska fizioterapija.....	25
4.3.1. Rana zaštitna faza rehabilitacije	28
4.3.2. Srednja faza rehabilitacije	32
4.3.3. Napredna faza rehabilitacije	33
4.3.4. Faza povratka u aktivnost.....	34
5. Prikaz slučaja.....	36
6. Zaključak	38
7. Literatura	39
8. Popis slika	41

9. Popis tablica	42
------------------------	----

1. Uvod

Koljeno predstavlja najkompleksniji građen zglob u čovjekovom tijelu, s obzirom na njegovu kompleksnu građu i funkciju, ne čudi, da ruptura prednjeg križnog ligamenta možemo svrstati u najčešću ozljedu nastalu uslijed treninga, neke sportske aktivnosti ili pak težeg rada [1]. Zbog svoje kompleksnosti i nekongruentnosti koljeno je sklono učestalim ozljedama koje zahvaćaju populaciju svih dobnih skupina neovisno o spolu. Sastoji se od dva konveksnih zglobnih tijela - bedrene (lat. *femur*) i goljenične kosti (lat. *tibia*) [2]. Zglobna čašica je plitka, dok glavica podsjeća na valjak, iz tog razloga u koljenu je moguća velika pokretljivost, no velika pokretljivost zgloba upućuje na to da je koljeno iznimno nestabilno i podložno brojnim ozljedama. Stabilnost zgloba osiguravaju ligamentne i mišićne strukture, tzv. stabilizatori. Njihova podijela je na aktivne (mišićno tetivni sustav) i pasivne (ligamenti, menisci te same koštane strukture) [2].

U zadnje vrijeme, naročito zadnjih tridesetak godina, boljim istraživanjem funkcionalne anatomije, biomehanike i koljena uočila se velika važnost prednjeg križnog ligamenta koljenskog zgloba. Ovaj ligament ima nedvojbeno veliku zadaću u stabilnosti koljena [2]. No, njegova glavna zadaća je spriječavanje prekomjerne anteriorne translacije tibije. Nadalje, kontrolira stupanj oscilacije tibije u odnosu na femur [3].

Ruptura prednjeg križnog ligamenta (lat. *ligamentum cruciatum anterius* - LCA) stvara se traumom u momentu kada vanjska sila djeluje na koljeno suprotno od normalnog smjera anatomske pokreta [1]. Ozljeda LCA rjeđe je izolirana, u pravilu udružena s ozljedom medijalnog kolateralnog ligamenta i medijalnog meniska. Do rupture dolazi prilikom hiperekstenzije koljena ili kod flektiranog koljena uslijed translacije femura prema natrag dok je tibija fiksirana [4]. Prilikom ozljede moguće je čuti škljocaj, dolazi do osjećaja jake i nagle boli, otok te smanjena pokretljivost u zglobu koljena [1].

U samu dijagnostiku spada klinički pregled, inspekcija, palpacija i testovi kao što su Lachmannov test, test prednje ladice, pivot shift test te magnetska rezonanca koja nam daje jasni uvid u pacijentovo stanje [1]. Nadalje, liječenje ovisi o tome je li ozljeda svježija ili pak zastarjela, da li je ruptura potpuna ili djelomična, ovisi o životnoj dobi pacijenta prisutnosti ostalih ozljeda, mogućih degenerativnih promjena na koljenu, motiviranosti samog pacijenta. Na temelju svih navedenih čimbenika mora se donijeti odluka o načinu liječenja [2]. Prilikom

izolirane ozljede, liječenje dijelimo na konzervativno ili operativno. U većini slučajeva, operativno liječenje se preporuča kod ljudi do četrdesete godine i kod sportša, nakon toga slijedi rehabilitacija i oporavak [2].

Kod svježih ozljeda prednjeg križnog ligamenta, neophodno je pričekati nekoliko tjedana, kroz to vremensko razdoblje raditi na vježbama jačanja *m. quadricepsa*, raditi na smanjenju edema te postizanju i održavanju punog opsega pokreta u zglobu [1]. Nakon toga, slijedi rekonstrukcija prednjeg križnog ligamenta.

Nakon rekonstrukcije LCA, postoperativna rehabilitacije od velikog je značaja s obzirom da loša i neadekvatna rehabilitacija i kod najbolje ortopedske rekonstrukcije ligamenta može biti uništena [1]. Primarni zadatak postoperativne rehabilitacije je ostvarivanje punog opsega pokreta te stabilizacija zgloba, istovremeno čuvajući zglobnu čahuru i ostale dijelove zgloba dok traje period zacjeljivanja. Rehabilitacije je usmjerena prema ponovnoj uspostavi ROM-a, u ranim fazama rehabilitacije akcent je na aktivnom pokretanju unutar odgovarajućeg opsega, potom oprezno povećavanje pokreta kod kojih dolazi do opterećenja repariranog dijela zglobne kapsule te jačanje dinamičkih stabilizatora pomoću vježbi jačanja muskulature propisane prema programu rehabilitacije [4].

2. Biomehanika koljena

Koljenski zglob (lat. *articulatio genus*) predstavlja kompleksni spoj natkoljenice s potkoljenicom. Zglobna tijela femura i tibije nekongruentna su pa iz tog razloga sukladnost između njih nadopunjuju menisci articulares, medijalni i lateralni. Za stabilnost zgloba zaslužni su ligamenti i mišići, s medijalne strane koljena nalazi se medijalni kolateralni ligament, dok se na lateralnoj strani nalazi lateralni kolateralni ligament. Zajedno se opiru pokretima adukcije i abdukcije. U središnjem dijelu koljena nalazimo prednji i stražnji križni ligament (lat. *lig. cruciatum anterius et posterius*) koji zajedno čine tzv. *central pivot* (srednji stožac), osiguravaju stalni dodir zglobnih tijela, imaju važnu zadaću u stabilizaciji, osiguravaju djelomično klizanje te valjanje zglobnih tijela (površina femura veća je od tibije) [2]. LCA sprječava anteriornu translaciju tibije u odnosu na femur, dok s druge strane stražnji sprječava pomak tibije posteriorno u odnosu na femur. Najosjetljivije anatomske strukture prolaze kroz zakoljensku jamu, *aretria poplitea*, *vv. popliteae* te grane *n. ischiadicusa* [4].

Što se tiče mehanike, sastavljen je od kutnog i obrtnog zgloba *,trochoginglymus*, iz tog razloga, moguće su kretnje u dvije temeljne ravnine: poprečnoj i uzdužnoj. U poprečnoj ravnini moguće je izvesti pokrete fleksije i ekstenzije potkoljenice, a rotacija potkoljenice izvediva je oko uzdužne ravnine. Aktivna fleksija koljena izvediva je od 0° do 135°, dok je pasivno izvediva i do 160°. Suprotan pokret, ekstenzija, iznosi 0°, a pasivna je izvediva do 15°, više od 15° mogućnost patološke hiperekstenzije. Rotacije koljena nije moguća u ekstenziji, izvediva je jedino kada je koljenu u fleksiji od 90°, pri tome unutarnja rotacija iznosi 10°, a vanjska rotacija 40° (tablica 1.) [4]. Razlog tome je što je koljenu u položaju pune ekstenzije „zaključano“ i ne dozvaljava pokrete zbog napetih kolateralnih ligamenata, no prilikom fleksije navedeni ligamenti olabave i tada je moguće izvesti pokrete unutarne i vanjske rotacije.

AKTIVA FLEKSIJA U ZGLOBU KOLJENA	0°-135°
PASIVNA FLEKSIJA U ZGLOBU KOLJENA	160°
EKSTENZIJA U ZGLOBU KOLJENA	0°
PASIVNA EKSTENZIJA U ZGLOBU KOLJENJA	15°
VANJSKA ROTACIJA U ZGLOBU KOLJENJA	40°
UNUTRANJA ROTACIJA U ZGLOBU KOLJENJA	10°

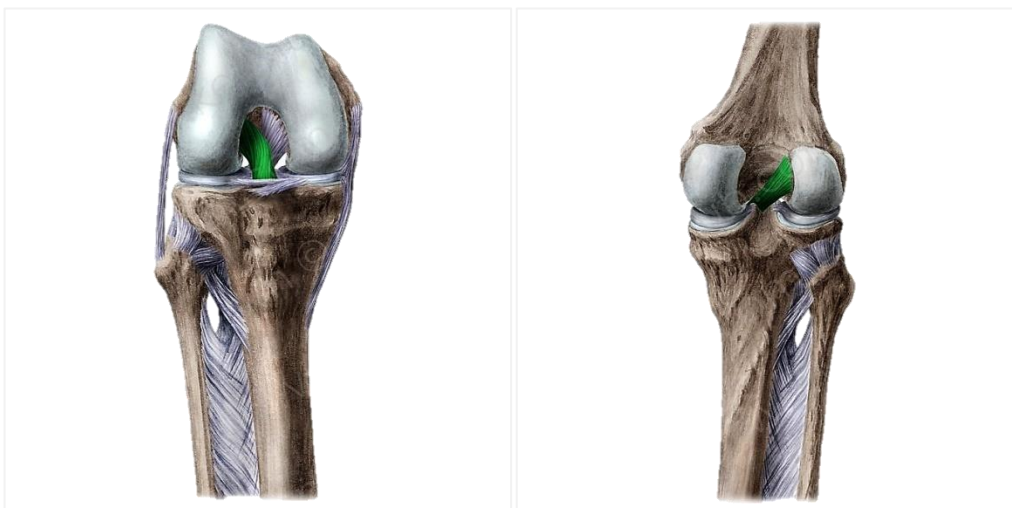
Tablica 1. Prikaz opsega pokreta u zglobu koljena

[izvor: MS]

3. Ozljeda prednjeg križnog ligamenta

Ključna funkcija ligamenata koljenskog zgloba je kontrola pokreta nastalih djelovanjem mišića na razini zgloba. Pored toga, poboljšavaju koordinaciju pokreta važnu za održavanje zdravog koljena, pomoću svoje senzorne inervacije. Od velike je važnosti razlikovati svježe i stare ozljede ligamenata. Prema opsegu možemo razlikovati: istegnuće ili *distensio*, djelomični prekid ili *rupturu partialis* i potpuni prekid ligamenta ili *rupturu totalis*. Pri tome se za prvi i drugi stupanj koristi uobičajeni naziv *lesio ligamenti*, dok se kod trećeg stupnja, potpune rupture, naziva *ruptura ligamenti* [4].

Ukriženi ligamenti, *ligamenta cruciata genus*, dvije kratke i čvrste sveze, nalaze se u nutrini samog zgloba koljena. S prednje strane su prekriveni sinovijalnom membranom, iz toga razloga se nalaze intraartikularno. Međusobno se križaju, te se svaka dodatno križa oko svoje osi, zbog dvostrukog križanja ligamenti pružaju konstantan dodir između zglobnih tijela u svim pozicijama zgloba, jer je jedan dio ligamenta neprastano zategnut. Protežu se od međučvorne udobine femura pa sve do tibije. Točnije, LCA, polazi s eliptične površine širine 15 do 20 mm u području posteromedijalne površine lateralnog kondila femura i prostire se prema dolje i medijalno te završava u interkondilarnoj zoni tibije, između prenjih rogova meniska (slika 1.). U građi LCA razlikujemo dva snopa, anteromedijalni i posterolateralni snop. AM stabilizira koljeno pretežito u sagitalnoj ravnini, dok PL u vodoravnoj ravnini, odnosno onemogućuje rotacijsku nestabilnost [2].



Slika 1. Prikaz prednjeg križnog ligamenta s anteriorne strane (lijevo) i posteriorne strane (desno)

[izvor: <https://www.kenhub.com/en/atlas/ligamentum-cruciatum-anterius>]

3.1. Epidemiologija i mehanizam nastanka ozljede

Povrede LCA vrlo su česte, posebice u sportaša. Iako, sve češće, ruptura LCA pojavljuje se i kod ljudi koji svojim aktivnostima pojačano opterećuju koljeno. Kod sportova kao što su: nogomet, rukomet, košarka, tenis, odbojka i skijanje, donji ekstremitati su najugroženiji te se kod navedenih sportova najčešće događa ozljeda LCA. Mladi ljudi u dobi od 15 do 25 godine podložni su ozljedama LCA. Što se tiče spola, rupture LCA, 4 do 6 puta češće su kod žena nego u muškaraca, a uzrok tome su proprioceptivni deficit, slabe mišićne strukture i/ili manjak koordinacije. Čak 78% svih ozljeda LCA kod sportašica nastaju u nekontaktom obliku, odnosno nastaju bez izravnog kontakta dviju sportašica za vrijeme treninga ili igre [6].

Postoji nekoliko različitih mehanizama ozljede prednjeg križnog ligamenta[14]:

- nagla deceleracija
- hiperekstenzija koljena
- nagla promijena smjera
- doskok na puno stopalo (položaj koljena u semifleksiji, sa vanjskom rotacijom i abdukcijom)

3.1.1. Mehanizam nagle deceleracije

Izolirana ozljeda LCA najčešće nastaje mehanizmom nagle deceleracije. Do nje dolazi npr. u skijanju kod spusta ili slaloma, tada dolazi do iznenadne i snažne kontrakcije *m. quadricepsa* i prednje subluksacije tibije te dolazi do ozljede i bez pada (slika 2.). Također, ozljeda se može dogoditi i pri doskoku, posebice u sportašica, dokazano je da žene doskok rade u većoj ekstenziji koljena od muškaraca, a i k tome imaju malo manju kvalitetu mekih čestica [8].

	SIGURAN POLOŽAJ	RIZIČAN POLOŽAJ
leđa	fiziološka lordoza	inklinacija zdjelice i rotacija na suprotnu stranu
kukovi	fleksijska abdukcija, addukcija i rotacija	addukcija sa unutarnjom rotacijom
koljeno	fleksija	manje flektirano, valgus položaj
tibija	neutralna	vanjska rotacija
stopalo	kontrolirani neutralni položaj	slabo kontrolirano, everzija
	a)	b)

Slika 2. Prikaz sigurnog položaja koljena kod kojeg ne dolazi do ozljede LCA (a) i rizičnog položaja kod kojeg je moguća ozljeda LCA (b)

[izvor: <https://musculoskeletalkey.com/traumatic-knee-injuries/>]

3.1.2. Mehanizam hiperekstenzija koljena

I hiperekstenzija u zglobu koljena (slika 3.), npr. kod ispucavanje lopte ili udarca lopte u prazno, može uzrokovati izoliranu ozljednu LCA. Kod tog mehanizma se LCA naslanja na krov interkondilarne jame te onemogućuje hiperekstenziju, no u slučaju da se to ipak dogodi, zbog otpora koji pruža, dovodi do pucanja [8].



Slika 3. Prikaz hiperekstenzije u zglobu koljena

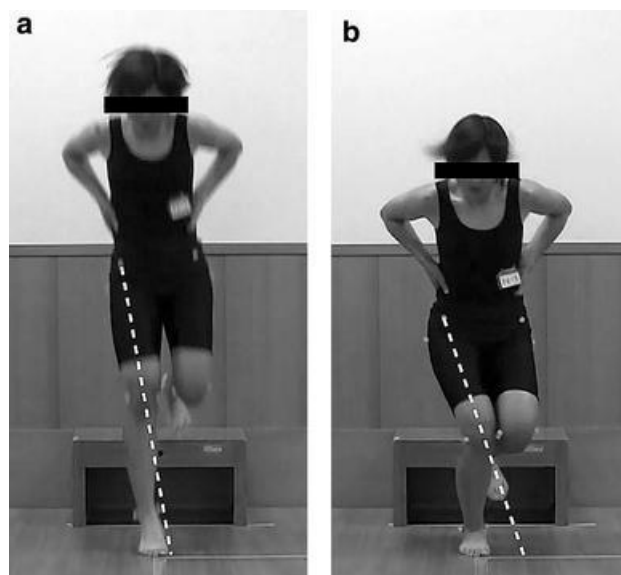
[izvor: <https://www.ibtimes.sg/bayern-munich-star-kingsley-coman-suffers-horrible-knee-injury-warning-graphic-images-35929>]

3.1.3. Mehanizam nagle promjena smjera

Do pucanja ligamenta dolazi zbog prevelike rotacije u zglobu koljena. Često se javlja kod iznenadne promjene smjera gibanja, te tada bedrena kost radi unutarnju rotaciju, dok potkoljenica vanjuskulno rotaciju pri čemu puca LCA [11].

3.1.4. Mehanizam položaja koljena u semifleksiji, vanjskoj rotaciji i abdukciji

Udružena ozljeda LCA-a nastaje specifičnim mehanizmom u poziciji kada je koljeno u semifleksiji, vanjskoj rotaciji i abdukciji (valgus stres) primjerice kod doskoka na jednu nogu te želja za brzom rotacijom tj. kombinacija dvaju mehanizma (slika 4.). Do tog položaja dolazi prilikom rotacije trupa dok je stopalo fiksirano za podlogu. Ponajprije dolazi do puknuća medijalno kolateralno ligamenta, zatim zglobna čahura, ako se opterećenje nastavi i povećava puknut će i prednji križni ligament. No, ako opterećenje ne staje i sila se povećava, tada puca i stražnji križni ligament te dolazi do iščašenja čitavog koljenskog zgloba. Tim mehanizmom dolazi do udružene ozljede, puca LCA zajedno sa pasivnim stabilizatorima koljena s medijalne strane koji uključuju medijalni i lateralni menisk. Takav oblik kompleksne ozljede je poseban i naziva se „Zlokobni trijas“, kod kojeg dolazi do rupture medijalnog kolateralnog ligamenta, prednjeg križnog ligamenta i medijalnog meniska [8].



Slika 4. Prikaz pravilnog doskoko na nogu u kojem je koljeno zaštićeno od ozljede (a), nepravilan doskok sa mogućim nastankom ozljede (b)

[izvor: <https://link.springer.com/article/10.1007/s00167-017-4681-9>]

3.2. Dijagnostika

Nakon dobro uzete anamneze, dijagnoza se već može posaviti sa sigurnošću. Za kvalitetno uzetu anamnezu može se reći da je ne polovica dijagnoze, već cijela dijagnoza, iskusan liječnik može samo iz anamneze već zaključiti i postaviti dijagnozu. Potrebno je prilikom komunikacije sa pacijentom dobro slušati, pustiti da nam sam priopći vrstu ozljede i način na koji se ona dogodila. Pacijent često ne može točno opisati mehanizam ozljede, ali zato može pokazati kako je došlo do ozljede. Rečenice poput „igrao sam nogomet“, „nakon što sam doskočila na nogu, u koljenu sam osjetila jaku bol i imala sam osjećaj da je iskočilo“, „čuo se zvuk pucanja“, „koljeno je bilo nestabilno nakon što sam probao dalje igrati“ daju nam doznajanja da se radi o rupturi LCA. Osim uzimanja anamneze, u dijagnostičke metode spada i klinički pregled, specijalni dijagnostički i klinički testovi te radiografija i magnetska rezonanca koja spada u zlatni standard dijagnosticiranja. Dijagnozu rupture LCA u pravilu se potvrđuje kliničkim pregledom. Potrebno je naglasiti da je neophodno pregledati sve strukture koljenskog zgloba budući da ozljeda može biti samo izolirana ili pak održana, također preporučuje se prvo ispitivanje zdravog koljena radi lakše usporedbe [2].

Kliničku sliku uvijek opisuju prisutni hemartros te zaštitni spazam mišića, uz to najčešće je prisutna iznimno snažna bol popraćena edemom i smanjenim opsegom pokreta [5]. Do hemartroze dolazi uslijed oštećenja *a. media genus*, premda odsutstvo hemartrose ne znači da nije došlo do rupture LCA [3].

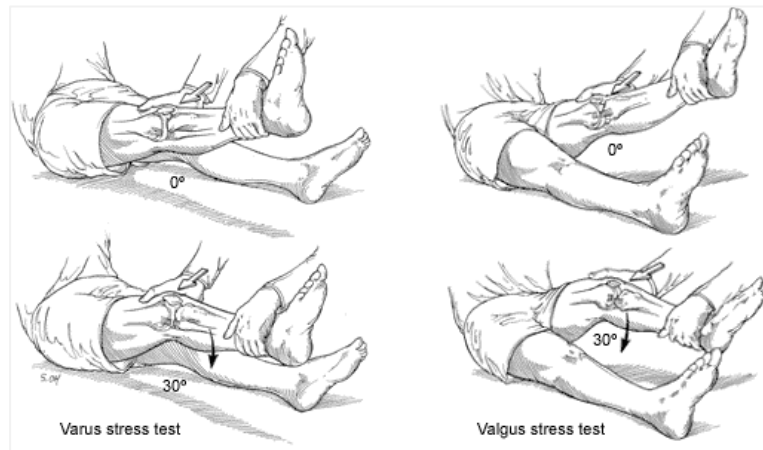
Kod akutne ozljede, pregled ligamenata i ostalih mekih struktura je otežan, stoga prilikom pregleda treba biti oprezan. Zbog bola, koljeno se nalazi u semifleksiji, odnosno u položaju rasterećenja, te je omogućena inspekcija i palpacija kolateralnog ligamenta koji nam služe kao usporedba te ujedno pomaže pacijentu da se umiri i stekne povjerenje [3]. Test prednje ladice nije izvediv te lezija prednjeg križnog ligamenta nije uočljiva ako se ne primjene ostali testovi koji će se spominjati kasnije. Često se radi i rutinska radiološka kontrola kojom se može isključiti mogućnost frakture. Radi se i punkcija zgloba, ako je došlo do pojave hemartrosa, te se obično dobije više od 50 ccm krvi [2].

Klinički pregled je osnovni dio dijagnostike rupture LCA, te mora biti stručno i svjesno proveden. Postoji nekoliko desetaka različitih testova kojima određujemo stabilnost koljena. Tijekom rutinskog kliničkog pregleda koljena, uvijek je potrebno pregledati cijeli ligamentarni aparat. Neophodno je poznavanje nekoliko osnovnih testova kao što su valgus i

varus stres test u punoj ekstenziji i u flekfiji od 20° do 30°, test prednje ladice, Lachmanov test, dinamički testovi popust pivot *shift*-test, jerk test te obrnuti pivot *shift*-test. Provedbom navedenih testova, dobit ćemo uvid u stanje prednjeg križnog i stražnjeg križnog, medijalnog i lateralnog kolateralnog ligamenta [2].

3.2.1. Valgus i varus stres test

Valgus i varus testom (slika 5.) („test žabljih usta“) u punoj ekstenziji i fleksiji od 30°, kako bi došlo do opuštanja zglobne čahure, lako dijagnosticiramo leziju kolateralnih ligamenata. Test će biti pozitivan ako je izvediva abdukcija potkoljenice sa fleksijom koljena od 20° do 30°.



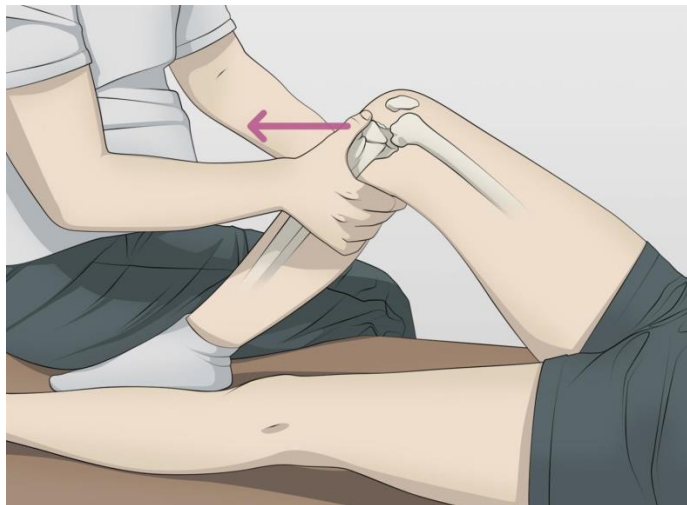
Slika 5. Prikaz izvođenja valgus i varus stres testa

[izvor: <https://www.aafp.org/pubs/afp/issues/2018/1101/p576.html>]

3.2.2. Test prednje ladice

Test prednje ladice (slika 6.) koristi se kako bi se ustanovilo da li postoji povećana gibljivost tibije u odnosu na femour u antero-posteriornom smjeru [5]. Osjetljivost testa iznosi 92°, dok je specifičnost testa 91° kod kroničnih stanja, a kod akutnih 61° [7]. Važno je napomenuti da je test obično negativan kod svježih ozljeda ACL-a zbog pojave spazma netkoljene muskulature i bolova [2]. Izvodi se tako što se pacijent postavlja u supinirani položaj, testirana noga nalazi se u fleksiji koljena od 90° dok je stopalo oslonjeno na podlogu. Kako bi fiksacija stopala bila bolja, ispitivač se može sjesti na stopalo pacijenta te tako svojom težinom zaustaviti kompenzatorne pokrete. Prije izvođenja testa, potrebno je detaljno objasniti postupak pacijentu te tražiti dozvolu za početak izvođenja. Nakon postavljanja

pacijenta u početni položaj, ispitivač svojim rukama obuhvaća koljeni zglob, tako da oba palca postavlja uz duž zgloba, odnosno neposredno pored patele, te tako palpirajući ulegnuća u koljenu [7]. Ispitivač izvedu radnju povlačenja tibije anteriorno, odnosno pokret sličan „izvlačenju ladice“ po čemu je test dobio naziv. Pozitivan test ukazuje na anteriorni pomak tibije sukladno stupnju pomaka u skladu sa standardom AMA (*American Medical Association*). Prvi stupanj označava translaciju tibije 3-5 mm, drugi 6-10 mm, a 10 mm označava treći stupanj u komparaciji sa zdravim koljenom [3].



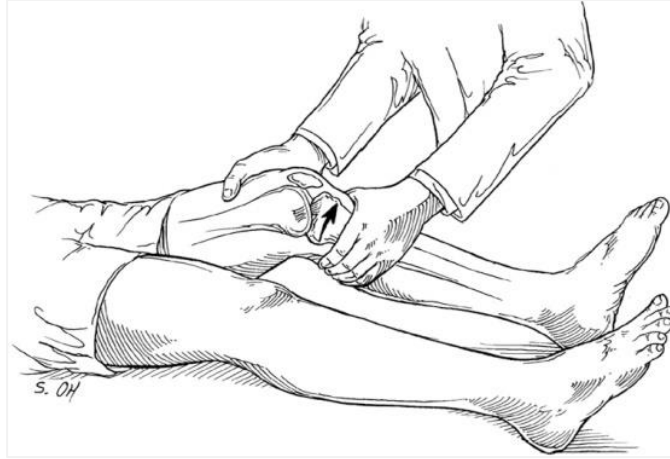Slika 6. Prikaz izvođenja testa prednje ladice

[izvor: <https://www.orthobullets.com/recon/12755/knee-physical-exam--adult>]

3.2.3. Lachmanov test

Lachmanov test (slika 7.) znatno je važniji i pouzdaniji test kojim dokazujemo postojanje ozljede prednjeg križnog ligamenta. Izvođenje testa je na sličan način kao i kod testa prednje ladice, osim što je koljeno flektirano samo od 20° do 30° [5]. Navedeni test se najčešće koristi te ima specifičnost od 93°, dok je osjetljivost testa 87°. Pacijenta se postavlja u supinirani položaj, koljeno koje se testira flektirano je od 20° do 30° [7]. U tom položaju LCA je osnovni stabilizator koljenskog zgloba [2]. Jednu ruku ispitivač postavlja na distalni dio ispod natkoljenice kako bi se napravila fiksacija natkoljenice, a drugom rukom obuhvati potkoljenicu tako da se palac postavlja na hrapavost potkoljenice, *tuberositas tibiae*. Zatim, ispitivač, povlači potkoljenicu anteriorno u odnosu na natkoljenicu. Translacija tibije

unaprijed, ocjenjuje se u milimetrima kao u testu prednje ladice. Test je negativan ako je prisutno naglo prekidanje klizanja anteriorno, no ako je riječ o rupturi LCA tada je anteriorno klizanje elastično i mekano te veće od 2 mm u odnosu na zdravo koljeno [8].



Slika 7. Prikaz izvođenja Lachmanovog testa

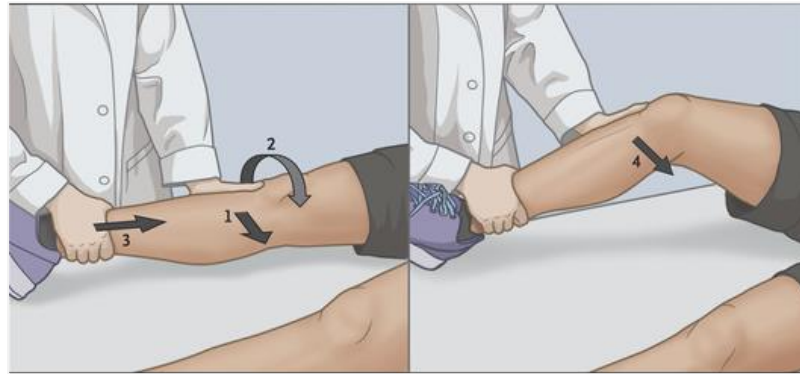
[izvor: <https://www.aafp.org/pubs/afp/issues/2018/1101/p576.html>]

Dinamički testovi za ispitivanje rotacijske nastabilnosti zgloba koljena i rupturu križnih ligamenata važni su ponajprije za pacijente s kroničnom nastabilnošću koljena, tj. u pacijenata sa kroničnim ozljedama križnih ligamenata koljena [2].

3.2.4. Pivot *shift*-test

Pivot *shift*-test (slika 8.) ima specifičnost 97°, dok osjetljivost testa iznosi 48° za otkrivanje lezije LCA. Koristi se za ispitivanje anterolateralne rotacije nestabilnosti u zglobu koljena kod ozljede LCA. Pacijenta se postavlja u supinirani položaj, kukovi u fleksiji i abdukciji od 30°. Jednom rukom hvata petnu kost s vanjske strane testirane noge, kako bi postigli položaj unutarnje rotacije tibije, a s drugom rukom ispitivač pruža valgus silu s vanjske strane fibularne kosti što će dovesti do subluksacije tibije prema naprijed od femura u ekstenziji [7]. Testom se koljeno iz pune ekstenzije dovodi u 30°fleksije [3]. U ekstenziji *traktus iliotibialis*, koji ima hvatište ispred osi koljena, kod slučaja ruptore LCA-a subluksira tibiju prema naprijed, budući da u tom položaju koljena ima funkciju ekstenzora. Kod fleksije od 30°ili više povlači plato tibije natrag u neutralni položaj, tada hvatište traktusa dolazia iza osi koljena i postaje fleksor. Preskok repozicije koljena u neutralni položaj jasno se može

osjetiti i potvrđuje rupturu LCA [2]. Uz preskok moguće je čuti zvuk pucketanja i krepitacije [7].

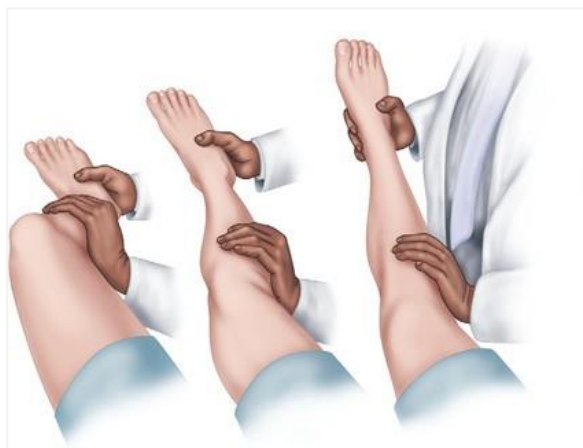

Slika 8. Prikaz izvođenja pivot *shift*-testa

[izvor: <https://www.nejm.org/doi/10.1056/NEJMcp1805931>]

3.2.5. Jerk-test

Jerk test (engl. *jerk* = trzaj) ima isti princip ispitivanja, samo što se kreće iz fleksije koljena od 60° do 70° prema ekstenziji uz valgus i unutarnju rotaciju koljena (slika 9.) Prilikom fleksije u zglobu koljena od 30° dolazi do prednje subluksacije platoa tibije zbog vlakna *tractusa iliotibialisa* koji tada postaje ekstenzor [2].



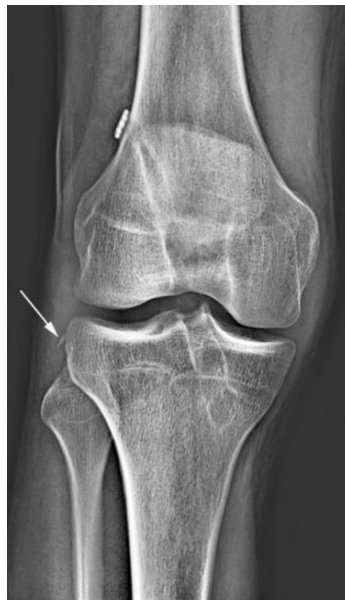Slika 9. Prikaz izvođenja Jerk-testa

[izvor: <https://slideplayer.com/slide/4771676/>]

3.2.6. Obrnuti pivot *shift*-test

Iz pozicije fleksije izvodi se ekstanzija uz unutarnju rotaciju koljena i valgus. Kod fleksije od 20° dolazi do redukcije palato tibije iz stražnje subluksacije u neutralni položaj [2].

Radiografija se koristi odmah u početnoj procjeni, kod sumnje da je došlo do ozljede LCA. Nalaz služi kao pokazatelj avulzija tibije, postojećih fraktura, degenerativnih promjena, dislokacija i malpozicija. U pacijenata sa rupturom LCA koristi se za analizu koštane zrelosti te za lokalizaciju patele [3]. Praktički siguran znak za rupturu LCA je Segondova fraktura, predstavlja avulzijsku frakturu hvatišta meniskotibijalnog ligamenta u području lateralnog kondila femura (slika 10.) [2]. Do frakture može doći sekundarno, zbog unutarnje rotacije i anteroposteriornom translacijom te se javlja u 7% svih LCA ozljeda [3].



Slika 10. RTG prikaz Segondove frakture

[izvor: <https://www.sciencedirect.com/science/article/pii/S1930043315304052>]

Nakon uzete anamneze, radiološke obrade i učinjenog kliničkog pregleda, potrebno je napraviti i pretragu MR-om. Magnetska rezonanca će potvrditi predhodnu sumnju na ozljedu ligamenta, na opseg ozljede te ćemo dobiti podatke i o eventualnoj ozljedi hrskavičnog pokrova te stanju meniska [2]. MR ima vrlo visoku točnost od 79% do 97%, te specifičnost i senzitivnost već od 90% do 95% u otkrivanju lezije prednjeg križnog ligamenta [3]. Specijalizirani MR pregled duž ravnine LCA može se koristiti za optimalnu vizualizaciju dvaju funkcionalnih LCA snopova u različitim ravninama, te za preoperativnu pripremu

mjerenjem veličine mjesta insercije LCA, duljine i kuta LCA te veličine tetive kvadricepsa i patele za mogućnost presatka. Svaki pacijent je individualna, budući da se anatomija kod svakog pacijenta razlikuje, snimanje pomoću MR omogućuje liječniku da predvidi i lakše donosi intraoperativne odluke koje su najprikladnije za pacijenta uzevši u obzir anatomiju LCA te veličinu odgovarajućeg presatka [10].

3.3. Liječenje

Odluka o samom načinu liječenja rupture LCA često je vrlo teška. Prije svega, važno je razlikovati svježju ozljedu od kroničnog laksiteta zgloba koljenja. Osim toga, bitno je prepoznati radili se o izoliranoj ozljedi, kod koje dolazi do ruptуре samo prednjih križnih ligamenata ili udruženoj ozljedi kod koje je došlo do ozljede i ostalih struktura kao što su menisci, hriskavica, kolateralni ligamenti te zglobna čahura. Uz nabrojeno, bitno je poznavati je li riječ o istegnuću ligamenata ili pak rupturi koja može biti djelomična ili potpuna. Na kraju, bitno je poznavanje samog pacijenta, njegova dob, motivacija te njegova životna priča prije nastanka ozljede, radili se o sportašu amateru, početniku, profesionalom sportašu, da li je na kraju svoje karijere i slično [2]. Svi nabrojeni čimbenici ulaze u odabir samog načina liječenja, uvijek bi trebao biti individualan te postavljen u korist pacijenta te njegovim željama i potrebama.

3.3.1. Osnovno zbrinjavanje ozljede

U trenutku kada je nasla ozljeda LCA, odmah se pristupa osnovnom zbrinjavanju te se primjenjuje slijedećih 48-72h po načelu RICE protokola [11]. RICE metoda uključuje slijedeće: R (engl. *rest* = poštediti/odmor), I (engl. *ice* = led, hlađenje), C (engl. *compression* = kompresija), E (engl. *elevation* = elevacija) [9]. Smanjenje boli, otečenosti i upale glavi je cilj kod primjene navedene metode. Poštediti se odnosi na mirovanje pomoću koje se reducira lokalna reakcija okolnog tkiva na ozljedu, pospješuje se učinak kompresije i hlađenja te se smanjuje rizik od nastanka daljnjih ozljeda. Hlađenje se primjenjuje netom nakon nastanka ozljede kako bi se umanjila reakcija na nastalu traumu. Usporava se upalna reakcija, dolazi do vazokonstrikcije krvnih žila te se time smanjuje cirkulacija, na kraju dolazi do blokade senzornih puteva za bol pa se smanjuje i osjećaj boli. Hlađenje provodimo pomoću leda, hladnih obloga ili potapanjem u hladnu vodu. Posebice je važno tokom prva tri sata nakon

ozljeđivanja aplicirati hlađenje nekoliko puta po 10-15 minuta, kasnije tijekom 48 sati aplicira se 4-6 puta. Kompresija se može primjenjivati zajedno sa hlađenjem, idealna je tzv. hladna manšeta, a njezin cilj je smanjenje hematoma te proširivanje na veću površinu kako bi se razgradio. Osim spomenute hladne manšete, kompresija se može izvoditi elastičnim i/ili kompresivnim zavojem. Elevacija se postiže podizanjem ozlijeđenog ekstremiteta, u ovom slučaju noge, iznad razine srca, pri tome imajući na umu da ne smije doći do istezanja ozlijeđenog dijela tijela. Tim položajem potičemo i poboljšavamo protok limfe, venskog krvotoka te se vrši eliminacija i resorpcija hematoma [12].

Nakon što se odradi dijagnostika te potvrdi dijagnoza rupture LCA, kreće liječenje koje nije nimalo jednostavno ni kratkotrajno. Liječenje LCA dijeli se na konzervativno i operativno te se određuje ovisno o pacijentu te njegovom stanju.

3.3.2. Konzervativno liječenje

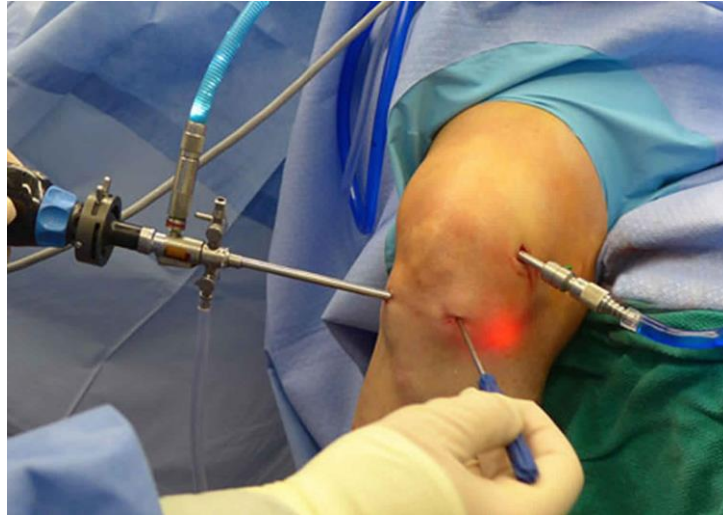Konzervativno liječenje odabira se ovisno o razini aktivnosti pacijenta, dobi te o stanju koljena. Kod starije populacije, odabira se konzervativno liječenje, također u pacijenata koji se slabije bave fizičkom i sportskom aktivnošću (sjedilački način života), te kod pacijenata koji ne žele prolaziti kroz dugotrajan proces rehabilitacije nakon operativnog zahvata i na kraju kod uznapredovale artroze koljena [13]. Također, konzervativno liječene korsiti se kada je riječ o djelomičnoj rupturi LCA, osim ako pacijent ne zahtijeva operativni način liječenja, zatim ako nema simptoma labavosti koljena i ako nije došlo do lezija ostalih mekih struktura u koljenu [14]. Konzervativno liječenje dijeli se na medikamentozno, uključuje primjenu analgetika i antireumatika, liječenje fizikalnim procedurama kao što su hidroterapija, elektroterapija, magnetoterapija i masaža, te kineziterapija u kojoj su uključene izometričke vježbe, vježbe OKC i CKC te se preporuča vožnja sobnog bicikla [8]. Vožnja sobnog bicikla spada u najučinkovitiji način konzervativnog liječenja, zbog svoje funkcije i djelovanja. Naime, vožnja sobnog bicikla pozitivno djeluje na povećanje opsega pokreta, razvija se snaga mišića te se poboljšava aerobna sposobnost. Preporučuje se vožnja bicikla 2-3 puta dnevno u periodu od 10 do 20 minuta [13]. Navedeni oblik liječenja podrazumijeva jačanje natkoljene muskulature, *m. quadricepsa* te snaženje aktivnih stabilizatora koljena. Uz vježbe jačanja, važno je primjenjivanje vježbi propriocepcije i ravnoteže kako bi se postigla stabilizacija zgloba [2]. U liječenje je uključeno korištenje štaka dok se ne tolerira puna težina te rano

uključivanje u fizikalnu terapiju [10]. Proces jačanja i vježbanja trebao bi najmanje trajati 6 mjeseci s postepenom integracijom u sportske aktivnosti [14]. Nažalost, treba znati da će ozljeđeno koljeno biti labavo, te da će se labavost s vremena povećavati zbog labavljenja pasivnih stabilizatora i miškulature. Iz toga razloga, moguća je ozljede meniska te zglobne hrskavice uz posljedičnu sekundarnu artrozu koljena [2]. Ako dođe to navedenih problema, pacijent mora pristupiti operativnom zahvatu, rekonstrukcije LCA, naravno ako pacijent tako odluči. Kasnija rekonstrukcija može davati lošije rezultate [2]. Postoji veliki broj profesionalnih sportaša koji su se zahvaljujući uspješno obavljenom konzervativnom liječenju vratili svojim terenima, ali ima i veliki broj onih koji odradili operacijski zahvat te se nisu vratili na istu razinu na kojoj su bili prije nastanka ozljede LCA [14].

3.3.3. Operativno liječenje

Kada je riječ o potpunoj rupturi LCA, pristupa se operativnom liječenju [14]. Kod odabira operativnog liječenja, savjetuje se odgoditi rekonstrukciju LCA sve dok se oteklina ne smanji, uspostavi normalan opseg pokreta, normalan obrazac hod te adekvatna snaga mišića [10]. Prema smjernicama iz članka dostupnih od strane Nizozemskog ortopedskog udruženja (NOV- *Dutch Orthopaedic Association*) objavljenog online 2012. godine, 6 tjedana do 3 mjeseca označava optimalno vrijeme za rekonstrukciju LCA nakon nastanka traume [19]. Stoga, u prvim tjednima nakon nastanka traume savjetuje se rekonstrukcija kako bi se spriječile moguće komplikacije. Rezultati pokazuju bolji ishod u opsegu pokreta, manje su šanse od kasnijih degenerativnih promjena te se sportaši mogu vratiti u formu u kojoj su bili prije nastanka traume s većim izgledima za postizanjem boljih rezultata u isporudbi sa kasnijom rekonstrukcijom (više od 3 mjeseca nakon traume) [15]. LCA se uglavnom rekonstruira biološkim transplantantom koji može biti autotransplantant, biološki materijal sa samog pacijenta, homotransplantant koji se uzima sa donora (drugog čovjeka) ili može biti alotransplantant koji se dobiva umjetnim vlaknima. Od svih navedenih, u najčešćoj je upotrebi autotransplantant [6]. Rekonstrukcija LCA izvodi se artroskopski. Artroskopija predstavlja minimalnu invazivnu metodu operacije. Sam naziv implicira na to da se radi o tehnici kojom se „gledaju zglobovi“, točnije, koljeno se ne otvara već se cijeli operacijski zahvat izvodi kroz dva do tri mala reza (od nekoliko milimetara do 1 cm). Kroz minimalne incizije, uvode se specijalno osmišljeni optički instrumenti koji na sebi sadrže posebno priključenu kameru te izvor hladnog svjetla pomoću koji dobivamo sliku zgloba (slika 11).

Osim specijalnog instrumenta sa kamerom, kroz druge incizije uvode se i ostali instrumenti koji će se koristiti za operativne svrhe. Ovom metodom moguće je praćenje cijele operacije preko monitora [16].



Slika 11. Prikaz izvođenja artroskopije na zglobu koljena, pomoću tri instrumenta

[izvor: <https://healthjade.net/knee-arthroscopy/>]

Tijekom operacijskog zahvata, uklanja se ozlijeđeni ligament te se nadomješta presatkom. Presadak tetive *m. semitendinosusa* i *m. gracilisa* najčešće se koristi, a kod sportaša se češće koristi presadak sa patelarnog ligamenta istoga koljena koji je znatno stabilniji. Naravno, svaki presadak ima svoje prednosti i nedostatke te treba imati na umu moguće postoperacijske komplikacije (tablica 2.) [9]. Preoperativno planiranje uključuje pravilan odabir transplantanta/presatka, te je izbor uvijek individualiziran. Vrste presatka koji se koriste uključuju hamstringse, quadriceps, kost- patelarni ligament- kost (BPB) i allograft. Preporučuje se presadak s tetive hamstringsa, pacijentima koji žele dobar estetski rezlutat. Naime, slične je snage kao i LCA te može podnijeti veće opterećenje, no sporije cijeli, teže je kontrolirati veličinu te dolazi do smanjenja snage hamstringsa. Tetiva quadricepsa se također može koristiti za rekonstrukciju LCA, no može biti previše glomazna te se time dovodi pacijenta u rizik od mogućeg prijeloma patele. Allograft pruža najveću fleksibilnost, no ima najveći rizik od ponovnog nastanka rupture, potrebno je dulje vrijeme cijeljenja te postoji mogućnost komplikacija odbacivanja domaćina [10].

IZBOR PRESATKA	PREDNOSTI	NEDOSTACI
tetive hamstringsa (m. semitendinosus i gracilis)	<ul style="list-style-type: none"> - usporediva snaga sa LCA - jednostavnost uzimanja - minimalni morbiditet od strane donora 	<ul style="list-style-type: none"> - veličina presatka može biti nepredvidiva - zacjeljivanje mekog tkiva - nije za pacijente/sportaše koji se oslanjaju na hamstringse
patelarni ligament s koštanim hvatištem (engl. bone- patellar- bone = BPB)	<ul style="list-style-type: none"> - zacjeljivanje kost-o-kost u femoralnim i tibijalnim tunelima (brže vraćanje sportu) - usporediva čvrstoća s LCA 	<ul style="list-style-type: none"> - nije pogodan za rekonstrukciju oba snopa LCA - slabiji od LCA - fiksna dužina - invazivan, veliki rez - rizik od frakture patele - rizik od anteriornih bolova u koljenu
tetiva quadricepsa	<ul style="list-style-type: none"> - veliki presadak - može se koristiti u rekonstrukciji jednog ili oba snopa LCA - mogućnost jednostrane blokade kosti 	<ul style="list-style-type: none"> - manje čvrstoće od LCA - veliki, invazivni rez - rizik od patelarne frakture
allograft	<ul style="list-style-type: none"> - mogućnost odabira različitih vrsta i veličina presadka 	<ul style="list-style-type: none"> - dulje vrijeme cijeljenja - povećani rizik od ponovne ruptуре LCA, osobito kod mladih pacijenata

Tablica 2. Prednosti i nedostaci različitih vrsta presatka za rekonstrukciju LCA

[izvor: G. N. Walker, J. D'Auria, L. R. Cui et al.: Anatomic anterior cruciate ligament reconstruction]

4. Fizioterapija

Cilj svake fizioterapijske intervencije je ponovna uspostava maksimalno moguće funkcijske sposobnosti, što bi značilo vraćanje i postizanje stanja ozljeđenog dijela tijela, u ovom slučaju zgloba koljena, stanju prije nastanka ozljede [6]. Program rehabilitacije radi se kako bi se prevenirao daljni nastanak oštećenja i komplikacija [3]. Pristup je uvijek individualiziran, specifičan i jedinstven za svakog pacijenta, k tome uzimajući želje i ciljeve pacijenta koje želi postići u vrijeme rehabilitacije i nakon. Holistički pristup daje najbolje rezultate kod postizanja željenih ciljeva [7].

Dobra rehabilitacija vrlo je važna nakon rekonstrukcije LCA s obzirom da se sa neodgovarajućom i nekvalitetnom rehabilitacijom i najkvalitetnija rekonstrukcija može uništiti [1]. U prošlosti je rehabilitacija nakon rekonstrukcije LCA zahtijevala dugo razdoblje kontrinuirane imobilizacije koljena u položaju fleksije te produljeno razdoblje (6-8 tjedana) ograničenog opterećivanja operiranog ekstremiteta. Do povratka punoj aktivnosti bilo je potrebo i do godinu dana [2]. Zbog ovakvog načina liječanja javljale su se broje komplikacije poput pojave kontraktura, fibroze tkiva te ubrzane atrofije miškulature. Zahvaljujući napredku kairurških tehnika te boljim razumijevanjem cijeljenja presatka te utjecaj stresa na proces cijeljenja započinje se primjenjivati ubrzana rehabilitacija koja daje mogućnost ranog opterećivanja i pokretanja. Takav način rehabilitacije nakon rekonstrukcije LCA je standardiziran kod mladih, aktivnih pacijenata. Temelji se na pretpostavci da precizno postavljen i zategnut presadak nije samo dovoljno snažan da izdrži stres kod ranog opterećivanja i pokretanja, nego da to ima i pozitivne učinke na samo zacjeljivanje presatka. Pojam „ubrzana rehabilitacija“ spominje se u brojim literaturama te je opisuju kao suvremenu rehabilitaciju nakon rekonstrukcije LCA, zapravo ne postoji konsenzus o komponentama, brzini uznapredovanja, trajanju, opterećivanju i ostalim intervencijama u rehabilitaciji [4].

Glavni ciljevi rehabilitacije nakon rupture LCA te njezine rekonstrukcije su: smanjenje upale i boli, postizanje punog opsega pokreta te vraćanje i postizanje snage, stabilnosti i izdržljivosti. Važnost programa rehabilitacije je da se zaštiti i održi rekonstrukcija ligamenta, tj. presatka, te da se održi psihičko i fizičko stanje pacijenta [1]. Hipotrofija miškulature je normalna pojava do koje dolazi uslijed mirovanja, brza je, te se može primjetiti razlika u opesgu natkoljenice za 1 cm na dan [6]. Važnu ulogu u procesu rehabilitacije ima sami pacijent, budući da je potrebno aktivno učestvovanje.

4.1. Fizioterapijski pristup

Fizioterapija daje mogućnost pojedincu ili grupi da razviju, održe ili rekonstruiraju maksimalnu pokretljivost te funkcionalnu vještinu tijekom cijelog života. Uključuje pružanje fizioterapeutske pomoći u stanjima kada je došlo do procesa starenja, zbog nastanka ozljede, bolesti ili oklonosti koje se dovele do ugroženosti pokretljivost ili funkcije. Pojam zdravlja opisan je potpunim i funkcionalnim pokretom. Fizoterapija uključuje prepoznavanje i povećavanje potencijala pokreta kako bi došlo do unapređenja zdravlja, prevencije, terapije, habilitacija i rehabilitacije. U pruženju fizioterapeutske skrbi, potrebn je koristiti znanje pet elemenata skrbi koji je konstruiran da se maksimaliziraju ishodi pacijenta: uključuje pregled, elevaciju, fizioterapeutsku dijagnozu, prognozu i intervenciju [17]. Provođenje fizikalne terapije jednako je važno u preoperativnoj i postoperativnoj rehabilitaciji. Sa fizioterapijskim postupcima počinje se odmah nakon napravljenog kliničkog pregleda i postavljanja dijagnoze. Od velike je važnosti da fizioterapeut educira pacijenta, upozna njegovo stanje u kojem se nalazi, uputi u cijeli proces rehabilitacije, moguće komplikacije i posljedice. Timski rad između liječnika ortopeda i fizioterapeuta važan je dio za pacijenta kako bi dobio potporu i dostupnost kod svih pitanja i nedoumica povezanih uz samo liječenje, odnosno rehabilitaciju [9].

4.1.1. Fizioterapijska procjena

Kod prvog susreta s pacijentom, važno je i potrebno napraviti početnu procjenu te ispunjavanje fizioterapeutskog kartona u kojem se nalaze svi podaci o pacijentovom stanju, kako bi se za vrijeme rehabilitacije i na kraju mogli evaluirati podaci. Na početku same procjene uočava se i analizira postura pacijenta, njegov obrazac hoda, da li koristi pomagala i slično. Zatim, prema sastavnicama fizioterapijskog SOAP modela kod kojeg se subjektivna procjena doznaje preko pacijenta, nastanak ozljede i ostalne podatke dobivajući iz anamneze [17]. U objektivnom djelu radi se opservacija ozljeđenog dijela tijela, tj. pacijentova koljena. Gleda se da li je prisutan edem, postoji li crvenilo ili pak bljedoća te se opservira postoperacijski rez. Nakon opservacije slijedi palpacija ozljeđenog područja kako bi se ustanovila temperatura zgloba ili neke druge promjene. Bilježi se i mjeri opseg pokreta u zglobo koljena, opseg *m. quadricepsa* koji se mjeri centimetarskom trakom, te se bilježe dodatne prisutne promjene (prisutnost edema, promjene na koži i slično). Tijekom cijelog procesa procjene, bitno je uspoređivati ozljeđeno koljeno sa zdravim kako bi se lakše

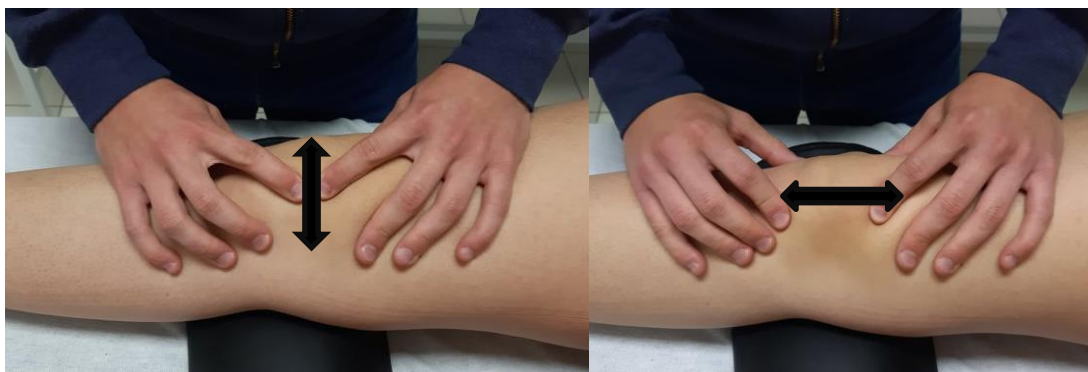evaluiralo u kojoj mjeri je došlo do posljedica ozljede, atrofije miškulature i prisustva edema. Opseg pokreta u zglobu radi se u pomoć goniometra, uz to važno je i procijeniti stanje miškulature te napraviti manualni mišićni test kojim se ocjenjuje stanje *m. quadricepsa* i miškulature stražnje lože, *m. hamstringsa*. Svi spomenuti podaci koriste se pri pripremi programa i plana rehabilitacije te kod postavljanja kratkoročnih i dugoročnih ciljeva postavljenih zajedno s pacijentom [9].

U procesu rehabilitacije nakon rekonstrukcije LCA razlikujemo dvije faze: preoperativna i postoperativna faza.

4.2. Prijeoperacijska fizioterapija

Vrijeme trajanja preoperativne faze je od trenutka nastanka ozljede LCA pa sve do operativnog zahvata [14]. Kod slučajeva kod kojih nije potrebna operacija odmah nakon nastanka ozljede, poželjno je proći cijeli program prijeoperacijske fizioterapije [6]. Faza prijeoperacijske fizioterapije izvodi se s ciljem vraćanja punog opsega pokreta, smanjenja boli, povećanja funkcije miškulature, snage i izdržljivosti, preveniranja nestabilnosti u koljenu te postizanja normalnog ili približno normalnog hoda. Svaki pacijent je slučaj za sebe, pa tako će svaki pacijent imati različite deficite, iz toga razloga program treba prilagoditi pojedincu te prilagođen povratku svakodnevnim aktivnostima i sportovima. Protokol fizioterapije se mijenja ovisno o tome postoje li neke pridružene ozljede poput ozljede meniska i ligamenata, mikrofrakture, oštećenje hrskavice, edem kosti itd [3].

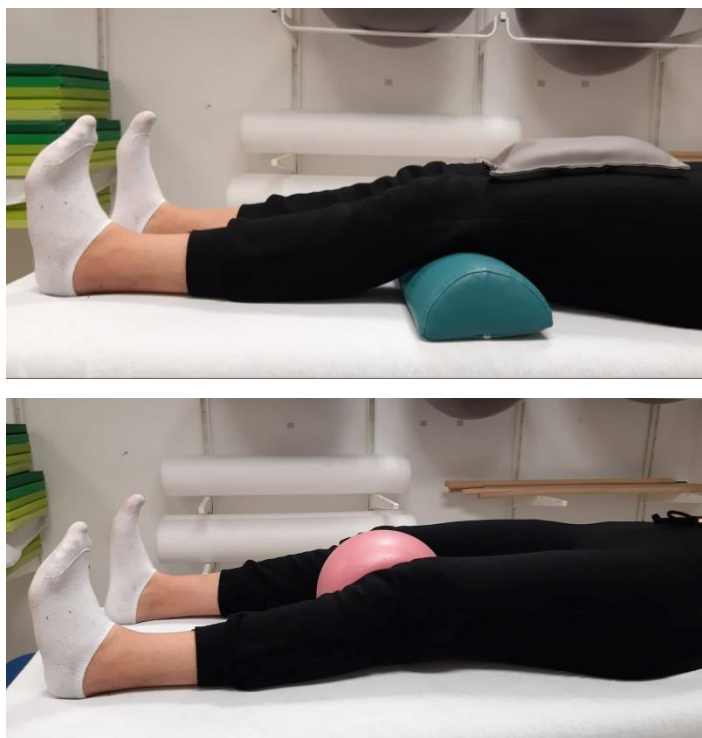Preoperativni proces započinje određivanjem MMT *m. quadricepsa* i mjerenjem opsega pokret zgloba koljena s ciljem dobivanja informacija o pacijentovom stanju [14]. Važna je primjena RICE metode koja ima funkciju smanjenja otekline, odmah po nastanku ozljede kako bi se kontrolirala akutna faza [17]. Također u akutnoj fazi preporuča se korištenje ortoze i štaka dok pacijent ne dobije dovoljnu mišićnu snagu i kontrolu. Potrebna je regulacija edema i boli. Primjenjuje se i mobilizacija patele kranio-kaudalno i medio-lateralno (slika 12.), navedenom tehnikom koja spada u manualnu terapiju znatno utječemo na fleksiju i ekstenziju koljena te na ispravnu aktivaciju *m. quadricepsa*. Ako za to ima potrebe, izvode se i taktilna desenzacija te mekotkivna masaža [3].



Slika 12. Prikaz izvođenja manualne tehnike mobilizacije petele koja se izvodi u dva smjera, medio-lateralno (lijevo) i kranio-kaudalno (desno)

[izvor: MS, 2022. godina]

Atrofija muskulature je naizbježna do koje dolazi uslijed štednje ozljeđenog eksteremiteta, a povezano na to dolazi do smanjenja ROM-a. Kako bi što prije došlo do vraćanja ROM-a, važno je izvođenje statičkih vježbi za natkoljenu muskulaturu (slika 13.) te dinamičkih uz ili bez opterećenja (slika 14). Pokazalo se da su vježbe jačanja i istezanja vrlo učinkovite u vraćanju normalnog opsega pokreta. Ako su snaga i izdržljivost muskulature veći to će biti bolji i brži postoperativni oporavak. Uz snagu, izdržljivost i kontroliranje muskulature, važno je vratiti punu ekstenziju, prvo pasivno i potpomognuto, a kasnije i aktivnom kontrakcijom. Sa građenjem mišićne snage i početkom kardiovaskularnog teringa može se početi kada pacijent može izvesti 100° fleksije [3]. Preporučuje se korištenje sobnog bicikla zbog svoje pozitivne funkcije koja djeluje na poboljšanje opsega pokreta, razvija se jačanje muskulature donjih ekstremiteta te se poboljšava aerobna sposobnost. Vožnja sobnog bicikla preporučuje se 2 do 3 puta dnevno u vremenskom razdoblju od 10 do 20 minuta [11]. Jačanjem muskulature dobivamo i bolju stabilnost zgloba koljena. Program se provodi sve dok pacijent ne dobije puni opseg pokreta, dobro kontrolu muskulature bez problema u hodanju (šepanje, štace itd.).



Slika 13. Prikaz izvođenja jednostavne statičke vježbe za natkoljenu muskulaturu, ispod koljena pacijenta nalazi se podložak, noge su ekstenzirane te se na natkoljenici nalazi manja veća s pijeskom kao otpor, iz tog položaj pacijent zateže prste na stopalima prema sebi, koljena pritišće o podlogu te zateže natkoljenu i glutealnu muskulaturu (gore), druga vježba (dole) pacijent s ekstenziranim nogama s loptom postavljenu između koljena (kao otpor) radi isti pokret kao prije uz addukciju (stisak lopte nogama)

[izvor: MS, 2022. godina]



Slika 14. Prikaz izvođenja dinamičke vježbe uz opterećenje (uteg). Iz položaja ekstenzirane noge, pacijent podiže nogu do podloge s prstima zategnutima prema sebi.

[izvor: MS, 2022. godina]

4.3. Poslijeoperacijska fizioterapija

Poslijeoperacijskom fizioterapijom počinjemo prvim danom nakon operacijskog zahvata, a traje 3-5 mjeseci. Nakon dobro obavljene artroskopske rekonstrukcije, slijedi dugotrajan i zahtjevan postupak rehabilitacije od kojeg se zahtijeva da se pacijent maksimalno i ozbiljno posveti [14]. Zbog čvrste fiksacije presatka, postoperativna rehabilitacija može biti nešto agresivnija od uobičajene [2]. Programu poslijeoperacijske fizioterapije treba pristupiti individualno za svakog pacijenta zasebno. Proces rehabilitacije nije jednak za svakog pacijenta. Osobe koje nisu tjelesno aktivne, proces opravka i rehabilitacije je dugotrajniji i teži od sportaša [11]. Cilj same poslijeoperacijske fizioterapije je usredotočen na zaštitu LCA i patele, dopuštanje cijeljenja rane, kontroliranje akutne upale, dobivanje što ranije fleksije i potpune ekstenzije, jačanju muskulature, dobivanje dobre stabilizacije koljena. Važno je pacijenta upoznati sa ciljevima u procesu rehabilitacije, svim zabranama koje svaka faza nosi [8]. Na samom početku, u ranoj fazi rehabilitacije, dolazi do atrofije *m. quadricepsa* te gubitka čvrstoće, često prelaze 20-30% u prvih tri mjeseca, dok je opseg *m. quadricepsa* smanjen za 10-20% te može potrajati i godinama nakon provedenog operacijskog zahvata. Iz toga razloga, bitno je ne preskočiti taj početni dio rehabilitacije koji traje od 7 do 14 dana kako bi se umanjila atrofija muskulature i povećala pokretljivost u zglobu te došlo do bolje prokrvljenosti u tkivima [13].

Ukratko, prvi postoperativni dan počinje se sa rehabilitacijskim programom, skida se dren, pacijenta se vertikalizira te se potiče da nogu opterećuje do granice boli [3]. Moguće je izvesti punu ekstenziju s punom težinom opterećenja dok pacijent stoji na nozi. Počinje se sa razgibavanjem koljena, pri tome inzistirajući na punoj ekstenziji. Sedam dana nakon operacijskog zahvata, fleksija mora biti izvediva do barem 90°. Bolesnik se kreće s dvijema štakama, nogu opterećuje do granice boli ili uz opterećenje dano od strane liječnika koje iznosi 15-20 kg (tablica 3.). Neprestano se radi na jačanju muskulature natkoljenice koja je najvažnija, no radi se na jačanju i ostale muskulature nogu. Do četvrtog tjedna prelazi se na puno opterećenje tokom hoda, a štake se odbacuju [2]. Fizioterapija traje do šestoga tjedna, nakon toga prelazi se na sportsku (tablica 3.) koja traje odprilike do 24. tjedna postoperativno. U tome razdoblju kreće se sa plivanjem, vožnjom bicikla te kontroliranim vježbama u teretani. Poželjno je izvođenje izometričkih vježbi, te provođenje vježbe proprioceptora. Od trećeg mjeseca počinje se s trčanjem, u početku bez promjena smjera, kasnije moguće trčanje s promjenama smjera uz oprez. Potrebno je pažnju obratiti na pravilno skakanje i doskok. Od

šestog mjeseca pa nadalje dopušta se vraćanje individualnom treningu i sportu, dalje i potpuno opterećenje sportom. Koljeno uvijek treba bit hladno, prazno, punog opsega pokreta te mora biti prisutan osjećaj stabilnosti [4].

FIZIOTERAPIJSKI PROTOKOL	
1. tjedan	<ul style="list-style-type: none"> • krioterapija (primjena hladnih obloga, leda) • ROM 0 – 30° (sa postupno povećanjem) • postavljanje jastuka ispod pete kako bi se postigla ekstenzija • podizanje ekstenzirane noge, abdukcija u stojećem i ležećem položaju • vježbanje u proniranom položaju • fleksija potkoljenice sjedeći na rubu kreveta (pred kraj tjedna 90°) • izometričke vježbe za natkoljenu muskulaturu bez opterećenja • hodanje s dvije podlaktatnim štakama sa opterećenjem 15 – 20 kg
2. tjedan	<ul style="list-style-type: none"> • krioterapija (primjena hladnih obloga, leda) • vježbe za dobivanje pune ekstenzije (podložak ispod pete, ručnikom se obuhvatiti stopalo i povlači ga k sebi) • aktivno potpurnog nute vježbe fleksije (povlačenje pete po podlozi) • snaženje fleksora i ekstenzora potkoljenice • korištenje štaka pri hodu uz postepeno povećanje opterećenja • ES m. quadricepsa
3.-4. tjedan	<ul style="list-style-type: none"> • ROM– terminalna ekstenzija sa 100° fleksije • jednostrano snaženje fleksora koljena, podizanje na prste stopala, vježbanje na stepenicama, sobni bicikl • plivanje (slobodnim i leđnim stilom) • vježbe CKC s postepenim opterećenjem • vježbe ravnoteže – prenošenje težine s lijeve noge na desnu i obrnuto s blago savijenim koljenima pod 30° • usvojiti ispravan obrazac do kraju četvrtog tjedna- odbaciti štake

5.-6. tjedan
<ul style="list-style-type: none"> • kontrolni pregled kod liječnika • ROM – terminalna ekstenzija sa fleksijom u punom opsegu • testiranje snage: ako je snaga prihvatljiva nastavlja se sa aktivnostima u teretani, bicikl, plivanje (leđno i kraul, NE žabice) • vježbe s otporom • lagani čučanj uza zid sa fleksijom od 30° • vježbe propriocepcije sa punim opterećenjem na balansnoj dasci
6.- 12.tjedan
<ul style="list-style-type: none"> • puni opseg pokreta • ispitivanje snage muskulature • započinje se sa sportskom rehabilitacije • sobni bicikl sa opterećenjem • progresija opterećenja u teretani • plivanje
12.-16. tjedan
<ul style="list-style-type: none"> • testiranje snage • postepeni povratak sa laganim sportskim aktivnostima • započinje se sa individualnim treningom kod aktivnih sportaša • izokinetičke vježbe m. quadricepsa i m. hamstringsa • progresivno trčanje s porastom intenziteta
16.-24. tjedan
<ul style="list-style-type: none"> • skakanje preko užeta • progresija u treningu • karakteristični sportski trening

Tablica 3. Program poslijeoperacijske fizioterapije nakon artroskopske rekonstrukcije prednjeg križnog ligamenta

[izvor: <https://www.akromion.hr/wp-content/uploads/2018/06/06k.pdf>]

Program rehabilitacije se po protokolu dijelina na četiri faze:

- 1. FAZA- rana zaštitna faza (0- 4 tjedna nakon rekonstrukcije)
- 2. FAZA- srednja faza (5- 9/10 tjedna nakon rekonstrukcije)
- 3. FAZA- napredna faza (3 do 5 mjeseci nakon rekonstrukcije)
- 4. FAZA- faza povratka u aktivnost, faza tranzicije (6+ mjeseci nakon rekonstrukcije)

Odabir vježbi te njihovo doziranje uvelike utječu na učinkovitost procesa rehabilitacije. Kako bi pacijent prešao iz jedna faze u drugu potrebno je analizirati funkcionalni status pacijenta, ako je zadovoljio kriterije onda je omogućen prelazak u drugu fazu, neovisno u kojem tjednu se on nalazi.[1].

4.3.1. Rana zaštitna faza rehabilitacije

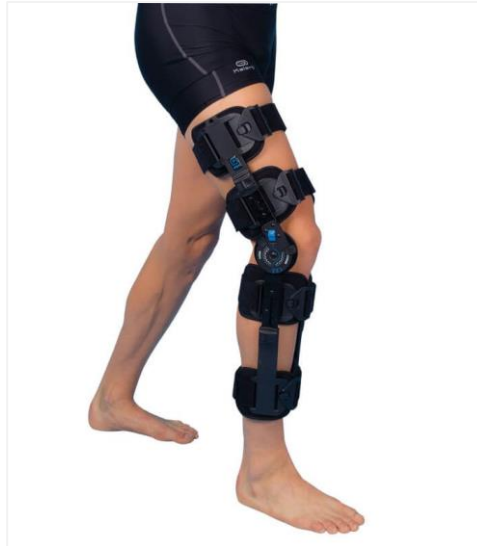Prva faza rehabilitacije traje otprilike četiri tjedna, a započinje nakon vađenja drena prvog postoperativnog dana. Glavni ciljevi navedene faze uključuju zaštitu tkiva koje cijele, smanjenje bolova i oticanje zgloba, početak hoda na štakama, prevencija refleksne inhibicije mišića, prevencija nastanka priraslica, ponovno uspostavljanje mobilnosti zgloba koljena, ponovno uspostavljanje kinestezije i neuromišićne statičke i dinamičke kontrole nad donjim ekstremitetom te povećanje snagle i fleksibilnosti muskulature kuka i stopala [4] (tablica 4.).

<p>CILJEVI PRVE FAZE POSLIJEOPERACIJSKE REHABILITACIJE</p>	<ul style="list-style-type: none">• zaštita presadka• smanjenje boli i redukcija edema• vraćanje mobilnosti koljena• dobivanje pune ekstenzije• postupno povećanje fleksije• prevencij nastanka kontraktura• edukacija pacijenta
--	--

Tablica 4. Prikaz ciljeva prve faze poslijeoperacijske rehabilitacije

[izvor:MS]

Prvi postoperativni dan noga se postavlja u povišeni položaj kako bi se umanjila oteklina, sila gravitacije potpomaže u odvođenju limfe, te uz to provodi se i krioterapija. Djelovanje krioterapije je analgetsko, umanjuje spazam i oticanje. Nakon operativnog zahvata obično se koristi zaštitna ortoza (slika 15.), a glavni razlog tome je zaštita presatka te prevencija nastanka fleksijske kontrakture tijekom rane rehabilitacije. S napretkom u tehnici fiksacije, upotreba zaštitne ortoze postaje tema oko koje više nema konsenzusa, neki je preporučuju neki ne. Odluka o uporavi ortoze ovisi o brojnim čimbenicima kao što su stajalište kirurga, vrsti presatka, intraoperativnom nalazu o kvaliteti fiksacije. Istraživanja na tu temu, potvrdila su da je upotreba ortoza u ranoj fazi rehabilitacije povezana s manjim naticanjem, dreniranjem sadržaja rane te manjom pojavom postoperativne boli. Ortoza se obično nosi nekoliko tjedana postoperativno, a najviše 6 tjedana. U početku se dopušta fleksija s ortozom do 50°, te se ona postepeno povećava 5°-10° svaki dan ovisno o toleranciji na bol [1]. Tijekom prvih tjedan-dva nakon operacijskog zahvata ortoza za hod uz pomoć štaka zaključava u potpuno ekstenziju. Početkom trećeg tjedna ortoza se otključava te se dopušta pokret između potpune ekstenzije koljena do 125° fleksije tijekom hoda i ostalih aktivnosti. Ortozu je potrebno skidati za vrijeme izvođenja vježbi, te je to jedino vrijeme kada se ona skida [1]. Nošenje ortoze je dulje, a rehabilitacija sporije napreduje ukoliko je uz rekonstrukcije LCA došlo do zahvata na meniscima ili zglobnoj hrskavici. Nekim pacijentima savjetuje se nošenje ortoze i tijekom napredne faze rehabilitacije i prilikom sudjelovanja u težim fizičkim aktivnostima ili sportovima i nakon završetka rehabilitacijskog programa. Dopušteno je rano opterećenje operiranog ekstremiteta, te se postupno povećava tijekom drugog i trećeg tjedna nakon rekonstrukcije ovisno o pacijentovom stanju i toleranciji [4]. Bolesnik hoda sa dvije štake, dok nogu opterećuje do granice boli [2]. Odbacivanje štaka krajem 4. tjedna. Naravno, potreban je edukacija pacijenta od strane fizioterapeuta o korištenju štaka pri hodanju po ravnoj podlozi, uz i niz stepenice te kako si pomoći prilikom mogućeg pada [14]. Pacijenti koji rano opterećuju koljeno imaju manju incidenciju od pojave prednje koljenske boli, te dolazi do učvršćivanja presatka u usporedbi sa pacijentima koji opterećuju koljeno odgođeno [4].



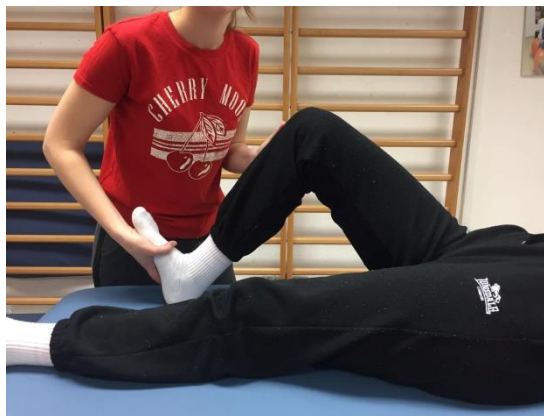Slika 15. Prikaz ortoze za koljeno

[izvor: <https://crosst.hr/ortoza-za-koljeno-rs3000/>]

Cilj prve faze rehabilitacije je postizanje 90° fleksije potkoljenice i potupune pasivne ekstenzije koljena do kraja prvog postoperativnog tjedna te između 110° i 125° fleksije potkoljenice između trećeg i četvrtog postoperativnog tjedna [4]. U početku se primjenjuje kineticki aparat za provedbu vježbi koljena. Aparat pasivno izvodi pokrete fleksije i ekstenzije te time razgibava zglob i postupno povećava opseg pokreta. Sam tretman na kineteku traje u vremenu od 30 do 60 minuta. Osim pasivnog razgibavanja i vježbanja koljena uz pomoć kineteka, provode se i drugi oblici fizioterapijske intervencije u koje spada RICE, trening hoda, vježbe opsega pokreta koje mogu biti pasivne, aktivno potpumognute (slika 16.) i aktivne te se izvode zavisno o stanju pacijenta, vježbe povećanja snage u koje spadaju statičke i dinamičke, tehnika mobilizacije patele u svim smjerovima koja je opisana u prijašnjim poglavljima, potpumognuto podizanje ispružene noge iz supiniranog položaja te aktivne vježbe stopalima, odnosno cirkulatorne vježbe stopala, vježbe OKC i CKC koje je potrebno pravilno dozirati, aerobni trening sa sobnim biciklom te se primjenjuje i elektrostimulacija koja ima broje pozitivne učinke.

U brojnim istraživanjima, dokazalo se značaj elektrostimulacije kod smanjenja i zaštite od atrofije muskulature, povećanju opsega pokreta te snage mišića [3]. Čak i najmanji gubitci u ekstenziji koljena od 3° do 5° odražava se na subjektivan i objektivnan pacijentov

rezlutat u rehabilitacije LCA, a do toga dolazi zbog smanjene snage *m. quadricepsa*. Ako do kraja drugog tjedna izostaje potpuna ekspanzija, koja je potrebna, izvodi se istezanje s niskim opterećenjem [1]. Elektrode kod NMES (engl. neuromuscular electrical stimulation) postavljaju se na proksimalno hvatište *m. rectus femoralis* te distalno na hvatište *m. vastus medialis* i *m. vastus laterali* [3]. Stimulacija mora biti selektivna, odnosno elektrode moraju biti postavljene točno na onim mjestima oštećenja živca ili mišića, kontrakcija uvijek mora biti dovoljno jaka i duga, a odmor je duplo duži. Pacijent se nalazi u udobnom supiniranom položaju, važno je napomenuti pacijentu prije početka ES, da kontrahira svoje mišiće zajedno sa uređajem, odnosno kada osjeti impuls stimulacije zategne nogu, a kada je odmor onda se odmara. Pokazalo se da takva kombinacija pozitivno utječe na uspostavljanje funkcije *m. quadricepsa* nakon rekonstrukcije LCA-a [9].



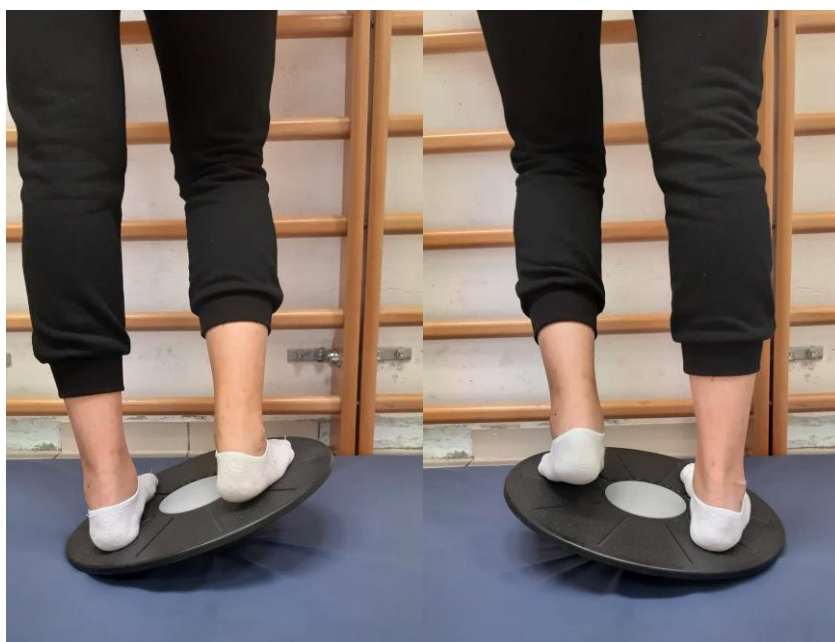Slika 16. Prikaz izvođenja aktivno potpurnog vježbe fleksije i ekstenzije u zglobu koljena.

[izvor: MS, 2022. godina]

Kriteriji koji moraju biti ispunjeni kako bi pacijent krenuo na slijedeću fazu jesu prisutnost samo minimalnih bolova i otekline, potpuna aktivna ekspanzija koljena, snaga *m. quadricepsa* od 50% do 60% u odnosu na zdravu nogu, mogućnost izvođenja fleksije potkoljenice barem 110° te nepostojanje pretjeranog laksiteta u zglobu koljena [4].

4.3.2. Srednja faza rehabilitacije

Srednja faza rehabilitacije započinje ako su se ispunili predhodni kriteriji. Naglasak u ovoj fazi rehabilitacije je na postizanju punog opsega pokreta te povećanju snage, izdržljivosti i ravnoteži (slika 17.). Mišićima je potrebna odgovarajuća priprema za tranziciju prema funkcionalnim aktivnostima bez kompromitiranja stabilnosti koljena. U razdoblju između osmog i desetog tjedna uspostavljena je dobra revaskularizacija presatka te su dopuštene napornije terapijske vježbe s manje ograničenja [4].



Slika 17. Prikaz izvođenja jednostavne vježbe ravnoteže uz pomoć daske za ravnotežu, kod koje pacijent prebacuje svoju težinu s jedne noge na drugu pri tome držeći ravnotežu.

[izvor: MS, 2022. godina]

Ciljevi su postizanje potpune aktivne ekstenzije u koljenu, između 125° i 135° fleksije potkoljenice, normalan obrazac hoda bez uporabe pomagala i ortoze, nastaviti poboljšati neuromišićnu kontrolu, propriocepciju i ravnotežu te ponovna uspostava kardiopulmonalne sposobnosti koje su postojale prije nastanka ozljede (tablica 5.). Fizoterapijske intervencije ove faze moguće je podijeliti na rane i kasne. Na početku izvode se izometrijske vježbe u raznim položajima i pod raznim kutevima, napredne vježbe jačanja u zatvorenom kinetičkom lancu,

progresivni trening s otporom, vježbe fleksibilnosti, trening izdržljivosti na sobnom biciklu te proprioceptivni trening. U kasniju fazu ubrajamo vježbe za povećanje snage, tehnike proprioceptivne neuromišićne facilitacije, napredovanje s vježbama za povećanje fleksibilnosti i izdržljivosti te napredni trening proprioceptivne. Na kraju same faze može se započeti s programom brzog hoda ili *jogginga* te s pliometrijskim treningom [4].

<p>CILEVI DRUGE FAZE POSLIJEOPERACIJSKE RAHABILITACIJE</p>	<ul style="list-style-type: none"> • vraćanje punog opsega pokreta • dobivanje normalnog obrazca hoda, odbacivanje štaka i ortoze • održavanje pune ekstenzije • progresija intenziteta vježbi • poboljšanje proprioceptivne i ravnoteže
--	---

Tablica 5. Prikaz ciljeva u drugoj fazi poslijeoperacijske rehabilitacije

[izvor: MS]

U ovoj fazi može se započeti i sa hidroterapijom koja pozitivno djeluje kod oštećenja donjih ekstremiteta. Sila uzgona glavni je pokretač u ostvarivanju i izvođenju pokreta pod vodom, naime tijelo je lakše u vodi pa je i jednostavnije pokretanje, zbog toga je potrebna vrlo mala snaga mišića kako bi se izveo pokret što dodatno motivira pacijenta. Vježbanjem u vodi pozitivno utječe na poboljšanje kardiovaskularnog sustava te se postiže opća koordinacija [14].

Kriteriji koje je potrebno zadovoljiti za prelazak u slijedeću fazu rehabilitacije bili bi nepostojanje bolova, potpuni opseg pokreta, snaga muskulature natkoljenice 75% u komparaciji sa zdravom nogom te nepostojanje znakova nestabilnosti u koljenu [4].

4.3.3. Napredna faza rehabilitacije

Kao i kod predhodne faze, potrebno je ispuniti kriterije kako bi se nastavilo dalje. Cilj od 12. do 24. tjedna je i dalje povećanje snage i izdržljivosti mišića. Nadalje, treba poboljšati neuromišićnu kontrolu i agilnost te sudjelovati u progresivno zahtjevnim funkcionalnim

aktivnostima (tablica 6.) [4]. Nastavlja se sa progresijom opterećenja intenziteta vježbi, jačanja muskulature nogu, ravnožeđe i propriocepcije [18]. Intervencije koje se provode su daljnje napredovanje u vježbama s otporom, počinje se s izokinetičkim treningom, naprednim vježbama zatvorenog kinetičkog lanca, polimetrijskim trningom, treningom agilnosti te funkcionalnim treningom. Trening trčanja napreduje, uvodi se *jogging* punom brzinom, sprint i trčanje s promjenama smjera [4]. Treća faza je ujedno označuje i početak sportske ciljane terapije kada je riječ o sportašu. Bitno je naglasiti sportašima koji se željno žele vratiti svome sportu da ne smiju pretjerivati, da ne prolaze granicu mogućnosti kako bi se prevenirala mogućnost ponovne ozljede [14]. Preporučuje se i bicikl s otporom, plivanje, lagano trčanje s povećanjem intenziteta [8].

<p>CILJEVI TREĆE FAZE POSLIJEOPERACIJSKE REHABILITACIJE</p>	<ul style="list-style-type: none"> • nastaviti s vježbama za jačanje muskulature • nastaviti i povećati intenzitet vježbi propriocepcije i ravnoteže • pažljiva progresija te postupno lagano vraćanje sportskim aktivnostima • daljnje održavanje pravilnog obrazca hoda
---	---

Tablica 6. Prikaz ciljeva treće faze poslijeoperacijske rahabilitacije

[izvor: MS]

4.3.4. Faza povratka u aktivnost

Intervencije koje se provode u posljednjoj fazi su nastavak napredovanja u vježbama s otporom, vježbama fleksibilnosti, napredovanje u treningu agilnosti i programu trčanja. U rehabilitaciju treba ukomponirati funkcionalne vještine specifične za određeni sport pacijenta ili radnu aktivnost (tablica 7.). Kako bi se umanjio rizik od ponovne ozljede, može se

preporučiti nošenje ortoze, naročito kod aktivnosti koje zahtijevaju brze promjene smjera i skokove. Potrebno je individualno procijeniti kada je pacijent spreman povratku u sportsku aktivnost ili radnu aktivnost uzevši u obzir stabilnost koljena te zahtjeve aktivnosti kojima se pacijent želi vratiti. Neki od tih kriterija bili bi potpuno odsustvo boli ili izljeva u koljenu, puni aktivni opseg pokreta, snaga *m. quadricepsa* od 85% u odnosu na zdravu nogu, snaga fleksora potkoljenica mora biti jednaka snazi zdrave, nepostojanje znakova nestabilnosti koljena, porebno je artrometrom izmjeriti stabilnost < 3 mm razlike u komparaciju s drugim zdravim koljenom, potrebni su izvrsni rezultati proprioceptivnog testiranja i prihvatljivi rezultati u kvantitativnom upitniku za mjerenje funkcionalnih sposobnosti koljena kao što je *International Knee Documentation Committee Subjective Knee Form* [4].

<p>CILJEVI ČETVRTE FAZE POSLIJEOPERACIJSKE REHABILITACIJE</p>	<ul style="list-style-type: none"> • nastavak s vježbama jačanja i proprioceptije • razvijanje pravilne tehnike i neuromišićne kontrole pokreta • ukloniti strah od moguće ponovne ozljede • progresija i vraćanje sportu
---	---

Tablica 7. Prikaz ciljeva četvrte faze poslijeoperacijske rehabilitacije

[izvor: MS]

Na samom kraju cijelog rehabilitacijskog programa, medicinske rehabilitacije zajedno sa sportskom, kada je riječ o sportašu, koljenu ne bi trebalo više oticati, bol se ne bi trebala javljati niti bilo kakve druge smetnje povezane uz bavljenje bilo kakve aktivnosti [14].

5. Prikaz slučaja

Pacijentica L.B. (2000.) studentica je treće godine na Kineziološkom fakultetu u Splitu. Cijeli svoj život bila je posvećena sportu, od malena bavila se različitim sportskim aktivnostima, no odabrala je atletiku u kojoj je osvojila broja odličja.

Dana 7.9.2021. g., prilikom izvođenja preskoka preko kozlića, za vrijeme nastavnog programa, krivo je doskočila na desnu nogu, čuo se zvuk pucanja, osijetila je jaku bol te je naslijedila nestabilnost koljena koju je odmah uočila. Odmah nakon nastanka ozljede uputila se na hitni prijem Splitske bolnice. Sat vremena nakon ozljede lokalno područje ozljede bilo je bez edema, bolnost je bila blaža na palpaciju i pokret, pokreti fleksije i ekstenzije bili su otežani no izvedivi u potpunosti. Bilo je potrebno napraviti RTG, savijetovali su joj elastični zavoj, mirovanje, analgetike, poštedu desnog koljena te hod sa štakama.

Tri dana nakon toga, odlazi iz Splita te dolazi na prvi pregled u ŽBČ. U području ozljede prisutan manji izljev, bolnost u području medijalne i lateralne strane zglobne pukotine. Nakon provođenja testova, dijagnosticiraju rupturu menisci med. genus dex. Dalje je upućena na MR koljena i kontrolu sa nalazom.

Nakon odrađenog RTG i MR snimanja, pokazuje se održana kongruendija femorotibijalnog zgloba sa očuvanom hrskavicom zglobnih tijela, utvrđen je edem proksimalne metaepifize tibije posebice u dorzalnom djelu- kontuzija žarišta bez vidljive frakturne linije. Uz rupturu medialnog meniska dijagnosticiraju i potpunu rupturu prednjeg križnog ligamenta. Okolne strukture održanog kontinuiteta. Savjetuje se pregled kod ortopeda.

Na drugom pregledu, 13.12.2021. g. postavlja se konačna dijagnoza ruptуре LCA genus dex. i ruptura menisci medialis lat. dex. Predlaže se operativno liječenje- rekonstrukcija LCA. Koljeno je klinički mirno, prisutna puna pokretljivost sa prednjom nestabilnosti u koljenu. Nakon što je saznala o operativnom liječenju, kreće se pripremati, tj. započinje sa preoperativnom pripremom. Kod kuće sama vježba statičke vježbe, dinamičke vježbe uz lagani otpor koje je dobila po uputama, vozila je sobni bicikl do svoje granice boli te je u slučaju pojave oteklina postavljala nogu u elevacijski položaj te je primjenjivala hladni oblog.

Nakon napravljenog operacijskog zahvata, 9.2.2022. g. u kojem je rađena artroskopija genus dex., rekonstrukcija LCA cum tendo semitendinosus x 4 et Endobutton no II („all inside“) te suturae menisci medialis genus dex. (fiberstich) sa drainage x2. Što bi značilo da se presadak

uzeo sa tetive mišića semitendinosusa te je šivan medialni menisk. Operacija i postoperacijski tijek bio je uredan. Prvi postoperacijski dan odstranio se dren, vertikaliziraju je uz dvije podlaktične štake te je započeta fizikalna terapija uz asistanciju fizioterapeuta, dobiva kinetike te vježba statičke vježbe. Drugi postoperativni dan također dobiva kinetike, izvodi statičke vježbe te vježba hodanje po ravnom i po stepenicama uz pomoć štaka. 11.02.2022. otpušta se kući dobrog općeg i urednog lokalnog statusa.

Nakon otpusta iz bolnice odlazi na stacionarno rehabilitacijsko liječenje u Varaždinske toplice. Sa rehabilitacijom započinje 22.03.2022. g. te traje do 10.04.2022. g. Rehabilitacije je provedena individualnom medicinskom gimnastikom koja je uključivala pnf, statičke vježbe, fleksije, ekstenzije, abdukcije, addukcije postepeno s opterećenjem, čučnjeve do 30°, bicikl, hidroterapijom, krioterapijom, laserom te elektrostimulacijom. Tijek rehabilitacije protekao je bez komplikacija. Po završetku subjektivno i opće kondicijsko poboljšanje. Hod je uredan bez pomagala, ojačana gluteofemoralna muskulatura. Desno koljeno je eutermno, bez izljeva, kretnje su bezbolne, opseg pokreta 0/120°. Kod kuće je nastavila sa naučenim vježbama. Kontrola nakon rehabilitacije u Varaždinskim toplicama, 25.04.2022. g., pokazuje da je subjektivno dobro, koljeno klinički mirno, kretnje su primjerene, hipotrofična muskulatura desne strane.

Nakon toplica odlazi na privatno liječenje u kojima provodi sve spomenuto. Zadnjih dva mjeseca odrađuje sportski dio rehabilitacije, trčanje, sklekove, iskorak, čučnjeve itd.

Danas se pacijentica osijeća super, boli u koljenu nema, pokretljivost je u punom opesgu, jedino je prisutno blaga atrofija desne natkoljene muskulature na kojoj još radi. Uporna je, motivirane i ne prestaje sa vježbanjem. Vratila se svojim životnim aktivnostima koje je radila i prije ozljede kao da se ništa nije dogodilo. Sretna je što je proces od samog operacijskog zahvata, rehabilitacije pa sve do danas protekao bez problema i većih poteškoća.

6. Zaključak

Povređivanje prednjeg križnog ligamenta najčešća je ozljeda važnih ligamentarnih struktura koljena, rjeđe je izolirana, u pravilu je udružena sa ozljedom medijalnog kolateralnog ligamenta i medijalnog meniska. Do ozljede može doći kod raznih mehanizama pokreta, no uglavnom dolazi pri hiperekstenzije koljena ili kod krivog doskoka na nogu pri čemu je koljeno u semifleksiji te dolazi do pomaka femura unatrag, dok je tibija fiksirana na podlogu. Liječenje može biti određeno ovisno o vrsti ozljede, konzervativno se liječu u slučaju da nije došlo to potpune rupture prednjeg križnog ligamenta te je ozljeda izolirana, operativno liječenje se preporučuje kod potpune rupture prednjeg križnog ligamenta izolirano ili udruženo s drugim ozljedama. Nakon odluke od operativnom liječenju, provodi se prijeoperacijska rehabilitacija za koju vjerujem da je od velike važnost jer omogućuje bolje rezultate rehabilitacije nakon operacijskog zahvata. Poslijeoperacijska rehabilitacija predstavlja dugotrajan i težak proces u kojem se zahtijeva potpuna prisutnost pacijenta, potrebno je rehabilitaciju prilagoditi željama i ciljevima pacijenta, pristup je uvijek individualan. Smatram da je komunikacija između pacijenta i fizioterapeuta vrlo važna, potrebno je da pacijent dobije povijerenje te će samim time biti sigurniji u provođenju intervencija. Potrebno je pacijenta educirati i upoznati sam svojim trenutnim stanjem, svim mogućim komplikacijama tijekom rehabilitacije. Fizioterapeut neprestano mora biti motivator. Nakon što se korektno provede rehabilitacijski program, pacijent se bezbrižno može vratiti svojim aktivnostima bez straha od moguće ponovne ozljede.

7. Literatura

- [1] Grle I., Grle M.: Rehabilitacija pacijenta nakon rekonstrukcije prednje križne sveze. U: Zdravstvenom glasniku, vol. 5, No. 1., Fakultet zdravstvenih studija, Sveučilište u Mostaru, 2019. Dostupno na: <https://hrcak.srce.hr/file/331473>. Pristupljeno: rujan 2022.
- [2] Pećina M. i sur.: Sportska medicina, Medicinska naklada, Zagreb, 2019.
- [3] Bizjak D.: Rehabilitacija nakon rekonstrukcije prednjeg križnog ligamenta, završni rad, Sveučilište Sjever, preddiplomski stručni studij Fizioterapije, Varaždin, 2021.
- [4] Uremović. M., Davila S. i sur.: Rehabilitacija ozljeda lokomotornog sustava, Medicinska naklada, 2018.
- [5] Bičanić, M.: Nove tehnike liječenja ozljeda ukriženih ligamenata koljena zgloba, završni rad, Sveučilište u Dubrovniku, preddiplomski stručni studij Sestrinstvo, Dubrovnik, 2020.
- [6] Zebić A.: Od ozljede prednje ukrižene sveze do povratka na teren, završni rad, Sveučilište u Splitu, Kineziološki fakultet, stručni preddiplomski studij/ kondicijska priprema sportaša, Split, 2018.
- [7] Moguš D.: Rehabilitacijske metode i fizikalna terapija koljena nakon ozljede prednjeg križnog ligamenta, diplomski rad, Sveučilište Josipa Jurja Strossmayera u Osijeku, Fakultet za dentalnu medicinu i zdrastvo Osijek, Diplomski sveučilišni studij Fizioterapija, Orahovica, 2021.
- [8] Križan, M.: Funkcionalna anatomija koljenog zgloba, završni rad, Sveučilište Sjever, preddiplomski stručni studij, Odjel za Sestrinstvo, Varaždin, 2018.
- [9] Šantek N.: Rehabilitacija nakon rekonstrukcije prednjeg križnog ligamenta koljena, završni rad, Sveučilište Sjever, preddiplomski stručni studij Fizioterapija, Varaždin, 2021.
- [10] Walker G. N., D'Auria J., Cui L. R., Van Eck C. F., Fu F. H., Anatomic anterior cruciate ligament reconstruction. U preglednom članku, Department of Orthopaedic Surgery, University of Pittsburgh Medical Center, Pittsburgh, Pennsylvania, USA, 2014. Dostupno na: <https://hrcak.srce.hr/file/200118>. Pristupljeno: rujan 2022.
- [11] Jončić M.: Funkcionalna rehabilitacija rupture prednjeg križnog ligamenta koljena, završni rad, Sveučilište u Splitu, Kineziološki fakultet, stručni preddiplomski studij Kineziologija, Smjer Kineziterapija, Split, 2018.
- [12] Pećina M. i sur.: Ortopedija 3. izmijenjeno i dopunjeno izdanje, Zagreb, 2004.
- [13] Slanac S.: Medicinska rehabilitacija nakon operacije prednje ukrižene sveze koljena, završni rad, Sveučilište Sjever, preddiplomski stručni studij, Odjel za biomedicinske znanosti, Varaždin, 2017.

- [14] Jurko M.: Kineziološka rehabilitacija nakon rekonstrukcije prednjeg ukrižene sveze, završni rad, Sveučilište u Splitu, Kineziološki fakultet, Split, 2021.
- [15] Dutch Orthopaedic Association: Guideline on anterior cruciate ligament injury, Acta Orthop., 83(4): 376-386., Nordic Orthopaedic Federation, 2012. Dostupno na: <https://www.ncbi.nlm.nih.gov/pmc/articles/PMC3427629/>. Pristupljeno: rujan 2022.
- [16] Miškulin M. dr. med., Miškulin A. dr. med.: Artroskopija- metoda minimalno invazivne kirurgije u ortopediji, Specijalizirani medicinski dvomjesečnik, broj 53, KB Sveti Duh, Poliklinika za fizikalnu medicinu i rehabilitaciju i ortopediju „Etela“, Zagreb, 2004. str. 83-86. Dostupno na: <https://hrcak.srce.hr/file/31078>. Pristupljeno: rujan 2022.
- [17] Grubišić M., Hofmann G., Jurinić A., Hofmann T., Barać R.: Kliničke smjernice u fizikalnoj terapiji, Hrvatska komora Fizioterapeuta, Zagreb, 2011.
- [18] Buntić S.: Rehabilitacija pacijenta nakon rekonstrukcije prednjeg križnog ligamenta, završni rad, Sveučilište u Splitu, Sveučilišni odjel zdravstvenih studija, preddiplomski sveučilišni studij Fizioterapije, Split, 2014.
- [19] Evans S., Shaginaw J., Bartolozzi A.: ACL reconstruction- It's all about timing. U članku iz International Journal of Sports Physical Therapy od strane North American Sports Medicine Institute, USA, 2014. Dostupno na: <https://www.ncbi.nlm.nih.gov/pmc/articles/PMC4004131/>. Pristupljeno: rujan, 2022.

8. Popis slika

Slika 1. Prikaz prednjeg križnog ligamenta s anteriorne strane (lijevo) i posteriorne strane (desno)

Slika 2. Prikaz sigurnog položaja koljena kod kojeg ne dolazi do ozljede LCA (a) i rizičnog položaja kod kojeg je moguća ozljeda LCA (b)

Slika 3. Prikaz hiperekstenzije u zglobu koljena

Slika 4. Prikaz pravilnog doskako na nogu u kojem je koljeno zaštićeno od ozljede (a), nepravilan doskok sa mogućim nastankom ozljede (b)

Slika 5. Prikaz izvođenja valgus i varus stres testa

Slika 6. Prikaz izvođenja testa prednje ladice

Slika 7. Prikaz izvođenja Lachmanovog testa

Slika 8. Prikaz izvođenja pivot *shift*-testa

Slika 9. Prikaz izvođenja Jerk-testa

Slika 10. RTG prikaz Segondove frakture

Slika 11. Prikaz izvođenja artroskopije na zglobu koljena, pomoću tri instrumenta

Slika 12. Prikaz izvođenja manualne tehnike mobilizacije petele koja se izvodi u dva smjera, medio-lateralno (lijevo) i kranio-kaudalno (desno)

Slika 13. Prikaz izvođenja jednostavne statičke vježbe za natkoljenu muskulaturu, ispod koljena pacijenta nalazi se podložak, noge su ekstenzirane te se na natkoljenici nalazi manja veća s pijeskom kao otpor, iz tog položaj pacijent zateže prste na stopalima prema sebi, koljena pritišće o podlogu te zateže natkoljenu i glutealnu muskulaturu (gore), druga vježba (dole) pacijent s ekstenziranim nogama s loptom postavljenom između koljena (kao otpor) radi isti pokret kao prije uz addukciju (stisak lopte nogama)

Slika 14. Prikaz izvođenja dinamičke vježbe uz opterećenje (uteg). Iz položaja ekstenzirane noge, pacijent podiže nogu do podloge s prstima zategnutima prema sebi.

Slika 15. Prikaz ortoze za koljeno

Slika 16. Prikaz izvođenja aktivno potpurnog vježbe fleksije i ekstenzije u zglobu koljena.

Slika 17. Prikaz izvođenja jednostavne vježbe ravnoteže uz pomoć daske za ravnotežu, kod koje pacijent prebacuje svoju težinu s jedne noge na drugu pri tome držeći ravnotežu.

9. Popis tablica

Tablica 1. Prikaz opsega pokreta u zglobu koljena

Tablica 2. Prednosti i nedostaci različitih vrsta presatka za rekonstrukciju LCA

Tablica 3. Program poslijeoperacijske rehabilitacije nakon artroskopske rekonstrukcije prednjeg križnog ligamenta

Tablica 4. Prikaz ciljeva prve faze poslijeoperacijske rehabilitacije

Tablica 5. Prikaz ciljeva u drugoj fazi poslijeoperacijske rehabilitacije

Tablica 6. Prikaz ciljeva treće faze poslijeoperacijske rehabilitacije

Tablica 7. Prikaz ciljeva četvrte faze poslijeoperacijske rehabilitacije



**IZJAVA O AUTORSTVU
I
SUGLASNOST ZA JAVNU OBJAVU**

Završni/diplomski rad isključivo je autorsko djelo studenta koji je isti izradio te student odgovara za istinitost, izvornost i ispravnost teksta rada. U radu se ne smiju koristiti dijelovi tuđih radova (knjiga, članaka, doktorskih disertacija, magistarskih radova, izvora s interneta, i drugih izvora) bez navođenja izvora i autora navedenih radova. Svi dijelovi tuđih radova moraju biti pravilno navedeni i citirani. Dijelovi tuđih radova koji nisu pravilno citirani, smatraju se plagijatom, odnosno nezakonitim prisvajanjem tuđeg znanstvenog ili stručnoga rada. Sukladno navedenom studenti su dužni potpisati izjavu o autorstvu rada.

Ja, MAJA SENEĆ (ime i prezime) pod punom moralnom, materijalnom i kaznenom odgovornošću, izjavljujem da sam isključivi autor/ica završnog/diplomskog (obrisati nepotrebno) rada pod naslovom FIZIOTERAPIJSKI PRISTUP NAKON REKONSTRUKCIJE PREDNJEI KRČIČNOI LIGAMETA U.G. (upisati naslov) te da u navedenom radu nisu na nedozvoljeni način (bez pravilnog citiranja) korišteni dijelovi tuđih radova.

Student/ica:
(upisati ime i prezime)
MAJA SENEĆ

Maja Senec
(vlastoručni potpis)

Sukladno Zakonu o znanstvenoj djelatnosti i visokom obrazovanju završne/diplomske radove sveučilišta su dužna trajno objaviti na javnoj internetskoj bazi sveučilišne knjižnice u sastavu sveučilišta te kopirati u javnu internetsku bazu završnih/diplomskih radova Nacionalne i sveučilišne knjižnice. Završni radovi istovrsnih umjetničkih studija koji se realiziraju kroz umjetnička ostvarenja objavljuju se na odgovarajući način.

Ja, MAJA SENEĆ (ime i prezime) neopozivo izjavljujem da sam suglasan/na s javnom objavom završnog/diplomskog (obrisati nepotrebno) rada pod naslovom FIZIOTERAPIJSKI PRISTUP NAKON REKONSTRUKCIJE PREDNJEI KRČIČNOI LIGAMETA (upisati naslov) čiji sam autor/ica.

Student/ica:
(upisati ime i prezime)
MAJA SENEĆ

Maja Senec
(vlastoručni potpis)