

Rehabilitacija pacijenta nakon ozljede prednjeg križnog ligamenta

Mlinarec, Mislav

Undergraduate thesis / Završni rad

2022

Degree Grantor / Ustanova koja je dodijelila akademski / stručni stupanj: **University North / Sveučilište Sjever**

Permanent link / Trajna poveznica: <https://um.nsk.hr/um:nbn:hr:122:895046>

Rights / Prava: [In copyright](#) / [Zaštićeno autorskim pravom.](#)

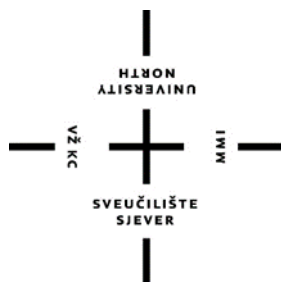Download date / Datum preuzimanja: **2025-02-02**



Repository / Repozitorij:

[University North Digital Repository](#)





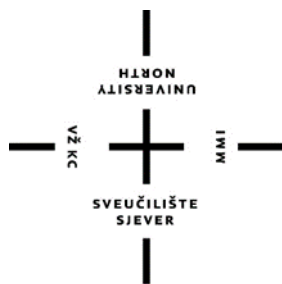**Sveučilište
Sjever**

Završni rad br. 129/FIZ/2022

Rehabilitacija pacijenta nakon ozljede prednjeg križnog ligamenta

Mislav Mlinarec, 3944/336

Varaždin, rujan 2022.



**Sveučilište
Sjever**

Odjel za fizioterapiju

Završni rad br. 129/FIZ/2022

Rehabilitacija pacijenta nakon ozljede prednjeg križnog ligamenta

Student

Mislav Mlinarec, 3944/336

Mentor

Doc. dr. sc. Željko Jeleč, dr. med.

Varaždin, rujan 2022.

Prijava završnog rada

Definiranje teme završnog rada i povjerenstva

ODJEL	Odjel za fizioterapiju		
STUDIJ	preddiplomski stručni studij Fizioterapija		
PRISTUPNIK	Mislav Mlinarec	JMBAG	0336035827
DATUM	13.08.2022.	KOLEGIJ	Klinička medicina 1
NASLOV RADA	Rehabilitacija pacijenta nakon ozljede prednjeg križnog ligamenta		

NASLOV RADA NA ENGL. JEZIKU	Rehabilitation of a patient after anterior cruciate ligament injury
-----------------------------	---

MENTOR	dr. sc. Željko Jeleč	ZVANJE	docent
--------	----------------------	--------	--------

ČLANOVI POVJERENSTVA	1. Ivana Herak, mag. med. techn., pred., predsjednik
	2. Doc. dr. sc. Željko Jeleč, mentor
	3. Jasminka Potočnjak, mag. physioth., pred, član
	4. doc. dr. sc. Irena Canuga, zamjenski član
	5.

Zadatak završnog rada

BROJ	129/FIZ/2022
------	--------------

OPIS

Zglob koljena najsloženiji je zglob u ljudskom tijelu te je također zglob koji se najčešće ozljeđuje. Anatomska struktura koljena koja se najčešće ozljeđuje zasigurno je prednji križni ligament. Ruptura prednjeg križnog ligamenta može biti potpuna ili djelomična, a simptomi ozljede uključuju bol, oticanje koljena te poteškoće prilikom hodanja. Procjena ozljede prednjeg križnog ligamenta uključuje anamnezu te fizikalni pregled koji je dodatno upotpunjen testovima. Tri testa koja se najčešće koriste kod procjene i pregleda su Lachman test, pivot shift test te test prednje ladice. Osim toga, prilikom same dijagnoze ozljede koriste se rendgen te magnetska rezonanca. Liječenje ozljede prednjeg križnog ligamenta koljena može biti operativno te konzervativno. Odabir liječenja nije jednak za svaku osobu. Rehabilitacija ozljede prednjeg križnog ligamenta može biti predoperativna i postoperativna. Postoperativna rehabilitacija može se podijeliti u četiri faze. To su rana faza, srednja faza, napredna faza te faza povratka u aktivnost. Rehabilitacijom moramo pacijentu omogućiti povratak u njegove aktivnosti koje je imao prije nastanka ozljede. Oporavak varira ovisno o pojedincu, njegovim namjerama za kasniji život te dakako o fizičkom stanju odnosno spremnosti.

ZADATAK URUČEN

29. 08. 2022.



POTPIS MENTORA

Željko Jeleč

Zahvala

Zahvaljujem svom mentoru na svojoj ukazanoj pomoći, savjetima i strpljenju. Svaki savjet bio je koristan te je pomogao riješiti sve probleme i nedoumice. Pružio je izuzetno stručno vođenje prilikom pisanja ovog rada te je isto tako uložio veliki trud te sam na tome izuzetno zahvalan. Isto tako zahvaljujem svojim kolegama i kolegicama studentima na potpori te na savjetima. Također, zahvaljujem svojim roditeljima koji su bili velika podrška od samog početka studiranja.

Sažetak

Zglob koljena najsloženiji je zglob u ljudskom tijelu te je također zglob koji se najčešće ozljeđuje. Odgovoran je za kretanje te za potporu tijela tijekom raznih rutinskih, ali i teških aktivnosti. Anatomska struktura koljena koja se najčešće ozljeđuje zasigurno je prednji križni ligament. Ova ozljeda je rijetko izolirana te je često udružena sa ozljedom medijalnog kolateralnog ligamenta te ozljedom medijalnog meniska (zlokobni trijas). Ruptura prednjeg križnog ligamenta može biti potpuna ili djelomična, a simptomi ozljede uključuju bol, oticanje koljena te poteškoće prilikom hodanja. Do same ozljede dolazi zbog hiperekstenzije koljena ili kod flektiranog koljena prilikom pomaka femura odnosno bedrene kosti prema natrag na fiksiranoj tibiji. Isto tako, ozljeda se može desiti prilikom kontakta, ali i beskontaktno. Ozljede bez kontakta su češće. Procjena ozljede prednjeg križnog ligamenta uključuje anamnezu te fizikalni pregled koji je dodatno upotpunjen testovima. Tri testa koja se najčešće koriste kod procjene i pregleda su Lachman test, pivot shift test te test prednje ladice. Osim toga, prilikom same dijagnoze ozljede koriste se rendgen te magnetska rezonanca. Liječenje ozljede prednjeg križnog ligamenta može biti operativno te konzervativno. Odabir liječenja nije jednak za svaku osobu. Čimbenici koje treba uzeti u obzir uključuju dob, težinu ozljede, razinu aktivnosti osobe te povezane ozljede meniska i ostalih struktura koljena. Operativno liječenje izvodi se artroskopski, puknuti ligament zamjenjuje se presatkom napravljenim od tetive. Rehabilitacija ozljede prednjeg križnog ligamenta može biti predoperativna i postoperativna. Postoperativna rehabilitacija može se podijeliti u četiri faze. To su rana faza, srednja faza, napredna faza te faza povratka u aktivnost. Rehabilitacijom moramo pacijentu omogućiti povratak u njegove aktivnosti koje je imao prije nastanka ozljede. Važnost rehabilitacijskog programa je da zaštiti i održi popravak ligamenta, te da održi fizičko i psihičko stanje pacijenta. Neke od terapijskih tehnika koje se koriste kod ove ozljede su hidroterapija, krioterapija, elektrostimulacija te magnetoterapija. Oporavak varira ovisno o pojedincu, njegovim namjerama za kasniji život te dakako o fizičkom stanju odnosno spremnosti. Rehabilitacija traje sve dok se osoba u potpunosti ne oporavi te se ne vrati normalnom izvođenju aktivnosti. Kod aktivnih sportaša rehabilitacija će trajati kraće, dok će kod rekreativaca rehabilitacija biti duža.

Ključne riječi

prednji križni ligament, ozljeda, rehabilitacija

Abstract

The knee joint is the most complex joint in the human body and is also the joint that is most often injured. It is responsible for movement and for supporting the body during various routine as well as difficult activities. The anatomical structure of the knee that is most often injured is certainly the anterior cruciate ligament. This injury is rarely isolated and is often associated with an injury of the medial collateral ligament and an injury of the medial meniscus. A rupture of the anterior cruciate ligament can be complete or partial and symptoms of the injury include pain, swelling of the knee and difficult walking. The injury occurs due to hyperextension of the knee or in the case of a flexed knee when femur is moved backwards on the fixed tibia. Injury can occur during contact but also without contact. Non-contact injuries are more common. Assessment of an injury of the anterior cruciate ligament includes history and physical examination, which is additionally completed with tests. The three most commonly used tests for assessment and examination are Lachman test, pivot shift test and front drawer test. In addition, X-ray and magnetic resonance imaging are used during the actual diagnosis of the injury. Treatment of injury of the anterior cruciate ligament can be operative or conservative. The choice of treatment is not the same for every person. Factors to consider include age, severity of the injury, the person's activity level and associated injuries of the meniscus and other structures of the knee. Operative treatment is performed arthroscopically, the ruptured ligament is replaced with a tendon graft. Rehabilitation of the anterior cruciate ligament injury can be preoperative and postoperative. Postoperative rehabilitation can be divided into four phases. These are the early phase, the middle phase, the advanced phase and the phase of returning to activity. With rehabilitation, we must enable the patient to return to his activities that he had before the injury. The importance of the rehabilitation program is to protect and maintain ligament repair, and to maintain the patient's physical and psychological condition. Some of the therapeutic techniques used for this injury are hydrotherapy, cryotherapy, electrostimulation and magnetotherapy. Recovery varies depending on the individual, his intentions for later life and, of course, his physical condition or readiness. Rehabilitation lasts until the person fully recovers and returns to normal performance of activities. For active athletes, rehabilitation will take less time, while for recreational athletes, rehabilitation will be longer.

Keywords

anterior cruciate ligament, injury, rehabilitation

Popis korištenih kratica

lig. – ligamentum

m. – musculus

aa. – arteriae

ligg. – ligamenta

Sadržaj

1. Uvod	1
2. Anatomija.....	2
2.1. Anatomija zgloba koljena.....	2
2.2. Mišićni sustav koljenske regije.....	3
2.3. Menisci	6
2.4. Ligamenti.....	8
3. Biomehanika koljena	10
4. Ozljeda prednjeg križnog ligamenta.....	12
4.1. Etiologija i patogeneza	12
4.2. Faktori rizika.....	13
4.3. Klinička slika	13
4.4. Procjena i fizikalni pregled.....	14
4.5. Ostale dijagnostičke metode.....	17
5. Liječenje.....	19
5.1. Operativno liječenje	19
5.2. Konzervativno liječenje.....	21
6. Rehabilitacija.....	22
6.1. Postoperativna rehabilitacija.....	22
6.1.1. Rana faza rehabilitacije	22
6.1.2. Srednja faza rehabilitacije	26
6.1.3. Napredna faza rehabilitacije	28
6.1.4. Faza povratka u aktivnost.....	29
6.2. Vrste terapija kod ozljede prednjeg križnog ligamenta.....	30
7. Prikaz slučaja.....	33
8. Zaključak.....	37
9. Literatura.....	38
Popis slika	40

1. Uvod

Zglob koljena jedan je od najčešće ozlijeđenih zglobova u ljudskom tijelu. Brojne ligamentarne veze, zajedno sa brojnim mišićima koji prelaze preko zgloba, pružaju uvid u samu složenost zgloba. Ova anatomska složenost je potrebna kako bi se omogućila razrađena interakcija između uloge pokretljivosti i stabilnosti zgloba. Zglob koljena djeluje zajedno sa zglobovima kuka i gležnja tijekom statičkog uspravnog držanja. Dakle, koljenski zglob odgovoran je za kretanje i potporu tijela tijekom raznih rutinskih, ali i teških aktivnosti. Isto tako, činjenica je da zbog toga koljeno mora ispuniti veliku stabilnost kao i veliku mobilnost[1]. Kada govorimo o samim ozljedama u području zgloba koljena, zasigurno već svima poznati pojam je ozljeda prednjeg križnog ligamenta. Većina sportaša, ali i naravno ljudi koji se ne bave sportom, čuli su za ozljedu prednjih križnih ligamenata te isto tako sigurno poznaju barem jednu osobu kojoj se dogodila ta ista ozljeda. Prednji križni ligament je glavni stabilizator koljena. 1970-ih godina, ozljeda prednjeg križnog ligamenta smatrana je početkom progresivnog pogoršanja stanja koljena te se smatralo da je to ozljeda zbog koje su sportaši često završavali svoje karijere. Sada se mnogi sportaši rutinski vraćaju svojim sportskim aktivnostima već nakon tri do četiri mjeseca nakon same ozljede. To sve upućuje na činjenicu kako je medicinska struka stekla već dovoljno iskustva u liječenju ovakvog oblika ozljede, posebice kada je u pitanju kirurško odnosno operativno liječenje. Kontrola boli kada je u pitanju ova ozljeda, također se značajno poboljšala. Osim bitne uloge kirurgije, važnu ulogu kod ovog tipa ozljede dakako ima i grana fizioterapije koja također ima zapaženi napredak. U današnje vrijeme, sa povećanjem sudjelovanja u sportu, ozljeda prednjih križnih ligamenata postala je jedna od najčešćih sportskih ozljeda[2].

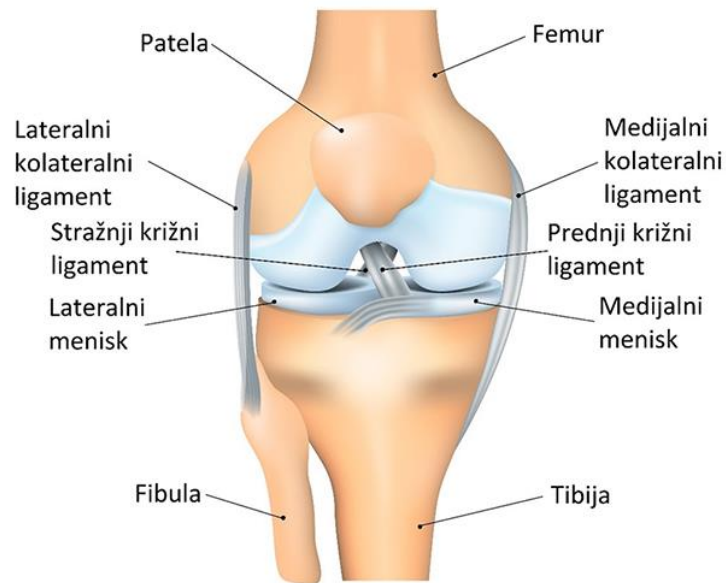
2. Anatomija

2.1. Anatomija zgloba koljena

Zglob koljena (*articulatio genus*), najsloženije je građen zglob u ljudskom tijelu. Ujedno je zbog toga i najkompleksniji zglob. Sam zglob koljena čine dvije komponente odnosno dva zgloba. Prvi zglob je tibiofemoralni ili kondilarni zglob. Drugi zglob je patelofemoralni zglob.

Tibiofemoralni odnosno kondilarni zglob čine medijalni i lateralni kondil na donjem okrajku femura odnosno bedrene kosti kao konveksna zglobna tijela. Isto tako čine ga medijalni i lateralni kondil na gornjem okrajku tibije odnosno goljenične kosti kao konkavna zglobna tijela. Ova zglobna tijela su pokrivena zglobnom hrskavicom. Ona garantira minimalno trenje te isto tako urednu funkciju samog zgloba koljena. Gornji okrajak fibule (*caput fibulae*) ne sudjeluje u formiranju zglobnih tijela. Njegova uloga je izrazito važna jer je bitan za stabilnost koljena. Za fibulu odnosno za lisnu kost hvataju se izvanjska pobočna sveza (*lig. collaterale fibulare*) i četveroglavi bedreni mišić odnosno *m. biceps femoris*. Kondili femura naglašenije su konveksni u usporedbi sa konkavitom tibije. Zbog toga je oskudan konkavitet tibijalnih kondila popravljen, odnosno uravnotežen medijalnim i lateralnim meniskom.

Patelofemoralni zglob je funkcionalno potpuno odvojen od tibiofemoralnog zgloba. Ovaj zglob tvore patela kao i zglobna ploha prednje strane distalnog dijela femura, *trochlea femoris*. Patela (čšašica, iver) je ovalna, uglavnom spljoštena, sezamska kost. Karakterizira ju veći poprečni nego uzdužni promjer. Svojom je zglobnom plohom okrenuta prema koljenskom zglobu, odnosno prema trohlei femura koja distalno prelazi u kondile. Sama zglobna ploha patele nije ravna nego je sedlasta. Sa uzdužnim izbočenjem podijeljena je na veći lateralni i na manji medijalni dio. Patela je na horizontalnom presjeku trokutastog oblika[3].



Slika 2.1.1. Anatomske strukture zgloba koljena (Izvor slike: <https://www.svkatarina.hr/centar-izvrsnosti/2/ortopedija-i-sportska-medicina/artroskopija-koljena/229>)

2.2. Mišićni sustav koljenske regije

Koljeno je najsloženiji zglob u ljudskom tijelu. Mišiće koljenske regije možemo podijeliti na natkoljениčne i potkoljениčne.

Natkoljениčni mišići raspoređeni su u tri skupine. To su prednja, medijalna i stražnja skupina.

Na prednjoj strani natkoljenice nalaze se tri mišića. To su *m. quadriceps femoris*, *m. sartorius* te *m. tensor fasciae latae*.

M. quadriceps femoris je četveroglavi natkoljениčni mišić. Dobio je ime po svoja četiri djela. To su *m. rectus femoris* koji ima dvije glave (*caput rectum et reflexum*), *m. vastus lateralis*, isto tako *m. vastus intermedius* te *m. vastus medialis*. S njima se opisuje i još jedan mali mišić vezan uz koljenski zglob, a to je *m. articularis genus*. Ovaj četveroglavi mišić najjači je ekstenzor potkoljenice. Djelovanje ovog mišića je osobito izraženo kod penjanja uz kosinu ili kod nošenja nekog tereta. Zbog toga, ako je napor velik, možemo osjetiti i jaku bol na prednjoj strani natkoljenice.

M. sartorius je mišić koji anteflektira, abducira i rotira natkoljениcu prema van. U zglobu koljena flektira potkoljениcu.

M. tensor fasciae latae je mišić koji djeluje kao vanjski rotator potkoljenice. U zdjeličnom zglobu je fleksor, a pomaže kod abdukcije i rotacije natkoljenice prema unutra.

Kada govorimo o medijalnoj skupini natkoljениčnih mišića, trebamo znati da su to mišići koji su natkoljениčni aduktori.

Prvi takav mišić je *m. gracilis*. On u zdjeličnom zglobu aducira natkoljениcu. U zglobu koljena je fleksor te pomaže kod rotacije potkoljenice prema unutra kada je naše koljeno flektirano.

M. pectineus anteflektira natkoljениcu te djeluje i kao pomoćni natkoljениčni aduktor kada je naša natkoljениca u antefleksiji.

M. adductor longus te *m. adductor brevis* su mišići čije je djelovanje aduciranje naše natkoljenice.

M. adductor magnus je mišić koji je najjači natkoljениčni aduktor. To dolazi do izražaja posebice kada je noga u ekstenziji.

M. obturatorius externus je mišić koji rotira natkoljениcu prema van.

Na stražnjoj strani natkoljenice nalaze se tri velika mišića. To su *m. biceps femoris*, *m. semitendinosus* te *m. semimembranosus*. Ti mišići se mogu palpirati i vidjeti prilikom fleksije potkoljenice protiv otpora. Isto tako, ovi mišići prelaze i preko zdjeličnog i preko zgloba koljena. Zbog toga djeluju kao ekstenzori bedra te kao fleksori koljena. Isto tako, bitno je naglasiti da ove kretnje nije moguće potpuno izvesti u isto vrijeme.

M. biceps femoris mišić je koji ima dvije glave, *caput longum et breve*. Funkcija duge glave mišića je da ona ekstendira, aducira te isto tako rotira natkoljениcu prema van. U zglobu koljena obje glave mišića flektiraju natkoljениcu te je rotiraju prema van.

M. semitendinosus je mišić koji u zglobu zdjelice djeluje kao ekstenzor i unutarnji natkoljениčni rotator. U zglobu koljena djeluje kao fleksor te kao rotator potkoljenice prema unutra.

M. semimembranosus je ekstenzor, aduktor te unutarnji rotator u zglobu zdjelice. U zglobu koljena djeluje kao fleksor te kao unutarnji potkoljениčni rotator.

S druge strane, potkoljениčni mišići, isto kao i natkoljениčni, podijeljeni su u tri skupine. To su prednja, lateralna i stražnja skupina. Potkoljениčna skupina mišića, odgovorna je za radnje odnosno pokrete stopala.

Prednju skupinu potkoljениčnih mišića čine četiri mišića. Sva četiri mišića su ekstenzori, to jest dorziflektori stopala. To su *m. tibialis anterior*, *m. extensor hallucis longus*, *m. extensor digitorum longus* i *m. fibularis tertius*.

M. tibialis anterior je mišić koji se nalazi u gornjem nožnom zglobu te izvodi dorzalnu fleksiju. S druge strane, u donjem nožnom zglobu aducira stopalo te podiže unutarnji rub stopala (inverzija stopala).

M. extensor hallucis longus obavlja ekstenziju članaka nožnog palca dok u gornjem nožnom zglobu obavlja dorzalnu fleksiju stopala. U donjem nožnom zglobu pomaže kod supinacije stopala.

M. extensor digitorum longus obavlja ekstenziju proksimalnih članaka od drugog do petog prsta. U gornjem nožnom zglobu pomaže kod izvođenja dorzalne fleksije stopala.

M. fibularis tertius pomaže kod dorzalne fleksije te kod everzije stopala.

U lateralnu skupinu potkoljениčnih mišića spadaju dva mišića. To su *m. fibularis longus* te *m. fibularis brevis*.

M. fibularis longus je mišić koji u gornjem nožnom zglobu djeluje kao plantarni fleksor dok u donjem djeluje kao everzor stopala.

M. fibularis brevis isto kao i *m. fibularis longus* u gornjem zglobu djeluje kao plantarni fleksor te u donjem kao everzor stopala.

U stražnjoj skupini, mišići su podijeljeni u dva sloja. To su površinski te dubinski sloj. U površinski sloj spadaju *m. triceps surae* te *m. plantaris* dok se u dubinskom sloju nalaze *m. popliteus*, *m. tibialis posterior*, *m. flexor digitorum longus* te *m. flexor hallucis longus*.

M. triceps surae tvore dva mišića, *m. gastrocnemius* te *m. soleus*. Oba mišića su snažna i velika te osobito razvijena kod čovjeka zbog njegovog uspravnog tjelesnog stava. Sa svojim djelovanjem, ovi mišići omogućuju hodanje. *M. gastrocnemius* ima dvije glave, *caput laterale et mediale* te tako s *m. soleusom* tvore troglavi mišić. Zajedno sa *m. tricepsom surae* opisuje se i *m. plantaris*. Ovaj mišić je kod čovjeka zakržljao te može nedostajati, no unatoč tome ima kliničku važnost.

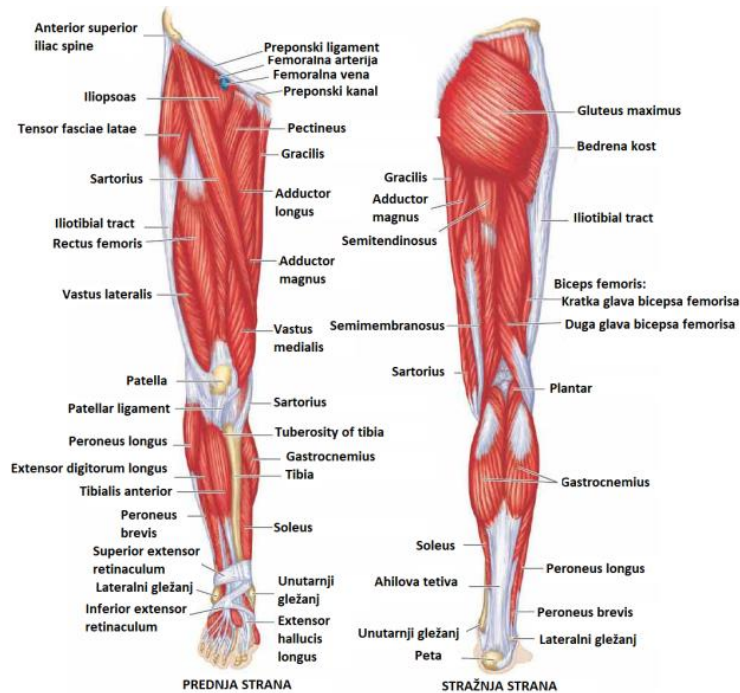
M. triceps surae je mišić koji je najjači plantarni fleksor. On petu i naše cijelo tijelo podiže na prste. U donjem nožnom zglobu mišić djeluje kao aduktor te obavlja supinaciju stopala. Isto tako, važan je za protok venske krvi, to jest za njezino vraćanje iz površinskih vena u dubinske i protok prema srcu (mišićna venska crpka).

M. popliteus flektira potkoljеницу te ju rotira prema unutra. Ako je tibija učvršćena, lateralno rotira femur na njoj. Smatra se da ovaj mišić „otključava“ koljenski zglob na početku fleksije potpuno eksteniranog koljena.

M. tibialis posterior u gornjem nožnom zglobu plantarno flektira stopalo dok ga u donjem aducira i supinira. Ovaj mišić je najvažniji invertor stopala.

M. flexor digitorum longus flektira distalne članke od drugog do petog prsta. Ovu radnju obavlja kada je stopalo odignuto od podloge.

M. flexor hallucis longus flektira distalni palčani članak[4].



Slika 2.2.1. Mišići donjih ekstremiteta (Izvor slike:

<https://www.fitness.com.hr/vjezbe/vjezbe/10-najboljih-vjezbi-za-noge.aspx>)

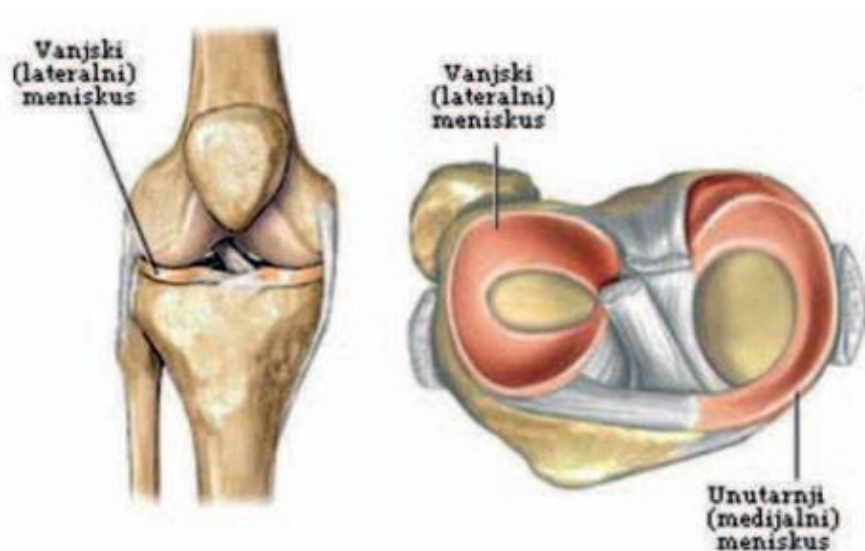
2.3. Menisci

Menisci su važan dio zgloba koljena. Oblikuje ih vezivno tkivo koje ima kolagena vlakna. U ta vlakna su uložene hrskavične stanice. Ta kolagena vlakna usmjerena su u dva glavna pravca. Postoje čvršća i slabija vlakna. Čvršća vlakna prate oblik meniska te su smještene između njegovih pričvrstnih mjesta. S druge strane, slabija vlakna su usmjerena zrakasto od zamišljene središnje točke. Ta vlakna se isprepliću s uzdužnim vlaknima. Zbog toga češće nastaju lučne uzdužne pukotine nego poprečni rascjep meniska. U blizini površine meniska nalaze se hrskavične stanice. Vanjska ploha je srasla sa sinovijalnom opnom zglobne čahure. Isto tako, menisci su pomični prema podlozi koju čini tibija. Meniske krvlju opskrbljuju *aa. genus inferiores*[5].

Uloga meniska je smanjenje nesukladnosti zglobnih tijela, a služe i kao ublaživači opterećenja samog zgloba koljena. *Menisci articulares*, odnosno zglobni menisci, polumjesečastog su oblika te su građeni od vezivne hrskavice. Ona osigurava sukladnost zglobnih ploha bedrene, ali i goljениčne kosti. Pomicanje samog meniska omogućuje da konkavno zglobno tijelo pri obavljanju pokreta prati konveksno zglobno tijelo. Prema samoj sredini zgloba, menisci se stanjuju te završavaju sa tankim slobodnim rubom. Menisci su na presjeku trokutastog oblika. U koljenskom zglobu nalaze se dva meniska. To su medijalni i lateralni menisk. Oba meniska sprijeda se vežu između zglobnih ploha goljениčne kosti. Isto tako, oba meniska sprijeda povezuje poprječna koljena sveza, *lig. transversum genus*[4].

Medijalni menisk, odnosno *meniscus medialis*, ima oblik otvorenoga slova C. Kada ga gledamo odostraga, primjećuje se da je tamo najširi i najdeblji, a prema naprijed se stanjuje te isto tako sužava. Njegov je cijeli vanjski rub srastao sa zglobnom ovojnicom te sa dubokim dijelom medijalne postranične sveze. Zbog toga je gibljivost ovog meniska ograničena[4]. Pri obavljanju pokreta rotacije potkoljenice prema van, medijalni menisk se najviše pomiče te isto tako najviše napreže. No kada govorimo o rotaciji prema unutra, medijalni menisk je rasterećen[5].

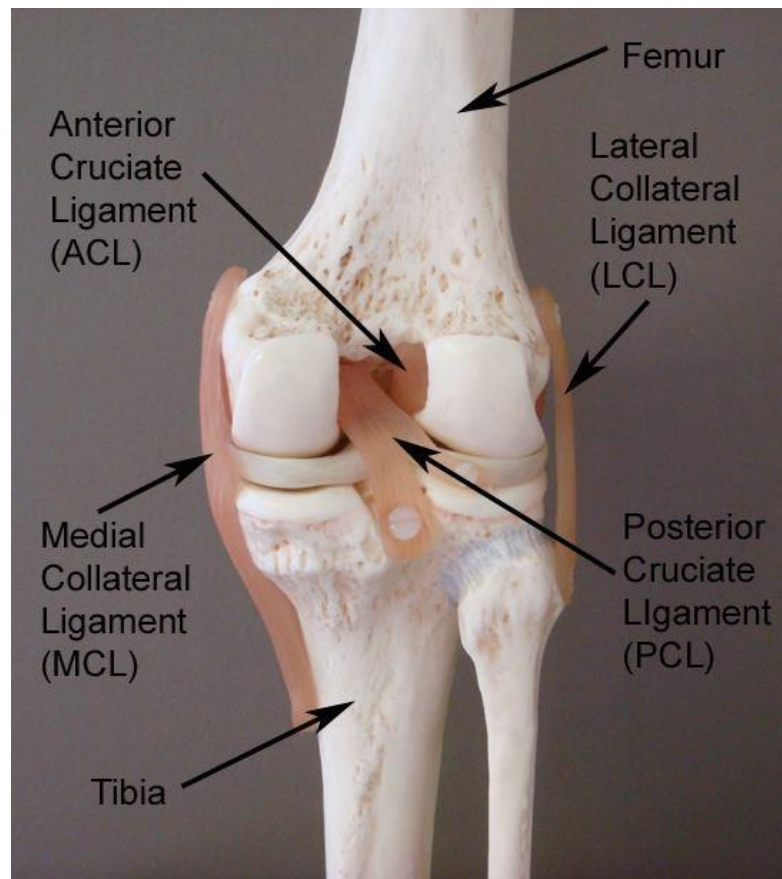
Meniscus lateralis, odnosno lateralni menisk, ima oblik zatvorenoga slova C. Između njegovih slobodnih krajeva nalazi se izbočina. Kada gledamo ovaj menisk, primjećuje se da je na svim svojim dijelovima jednake debljine. Vanjski rub meniska djelomično je pričvršćen za samu zglobnu ovojnicu. Lateralni menisk je pokretljiviji od medijalnog. Razlog tome je što nije vezan uz kolateralnu svezu. Isto tako hvatišta su mu međusobno primaknuta te je lateralna zglobna ploha tibije ravna. Samu pokretljivost lateralnog meniska ograničava napinjanje sveze, *lig. meniscopefemorale posterius*. Ona sa stražnje strane meniska ide na stražnju ukriženu svezu[4].



Slika 2.3.1. Prikaz meniska koljena (Izvor slike: <https://www.akromion.hr/usluge/ortopedija/koljeno/tjelesni-amortizeri-na-udaru-ozljede/>)

2.4. Ligamenti

U sastavu samog zgloba koljena, prisutna su četiri ligamenta od iznimne važnosti. Dva se nalaze izvan zgloba koljena te se zovu lateralni i medijalni kolateralni ligament. Ostala dva ligamenta nalaze se unutar zgloba koljena. To su prednji i stražnji križni ligament. Osim njih valja spomenuti i ligament patele. Dakle, prednju stranu zglobne čahure pojačavaju zajednička tetiva četveroglavoga bedrenog mišića zajedno sa iverom i ivernom odnosno patelarnom svezom (*lig. patellae*). Stražnju stranu zglobne čahure pojačavaju dvije sveze, a postranično zglob osiguravaju dvije pobočne sveze odnosno *ligg. collateralia*. Ukrižene sveze, to jest *ligg. cruciata*, dvije su kratke i vrlo čvrste sveze koje se nalaze između međuzglavčane jame bedrene kosti te gornje plohe goljenične kosti. Međusobno se križaju te je svaka zavijena oko vlastite osi. Zbog toga su vlakna samih sveza uvijek napeta te zbog toga osiguravaju stalan doticaj zglobnih tijela u svakom položaju u kojem se nalazi naše koljeno[6].

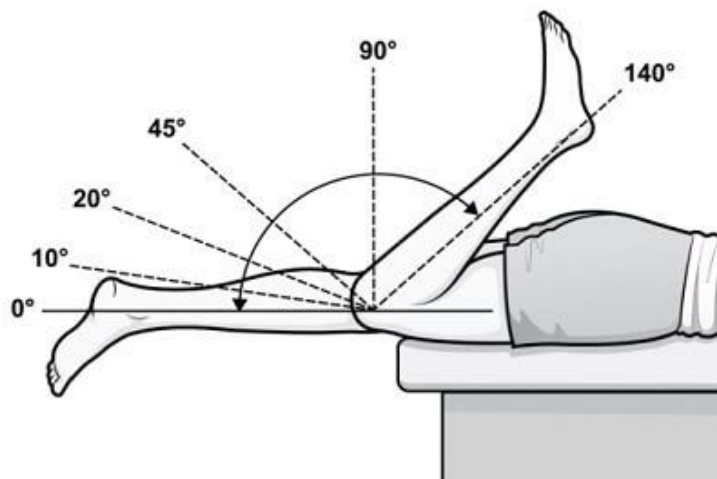


Slika 2.4.1. Prikaz ligamenata koljena (Izvor slike: https://www.bolnica-nemec.hr/hr/ozljede_straznjeg_kriznog_ligamenta/55/7)

3. Biomehanika koljena

Zglobovi nogu, to jest donjih ekstremiteta, tijekom hodanja i stajanja, stalno su izloženi djelovanju mehaničkih sila pa tako i sam zglob koljena. Zglobovi donjih ekstremiteta zbog toga nose naziv zglobovi „u opterećenju“. Koljeno je podložno zakonima statike i dinamike kao i svako tijelo u prostoru. Kako bi se izvršila funkcija, zglob je u stalnoj prilagodbi oblika, ali i građe na same mehaničke utjecaje. Kada govorimo o funkciji, koljeno ima ulogu prenositi težinu tijela s kuka na nožni zglob. Osim toga, zadaća koljena je isto tako omogućiti trčanje, čučanje, hodanje te klečanje. Zbog same složenosti zgloba te njegove biomehanike, koljeno je u nekim fazama hoda izrazito opterećeno s nekoliko tjelesnih težina. Kada govorimo o vrsti zgloba, koljeno je zglob koji je kombinacija kutnog te obrtnog zgloba (*articulatio trochoginglymus*). To znači da su u zglobu koljena moguće kretnje fleksije, ekstenzije te unutarnje i vanjske rotacije. Zbog promjene središta rotacije kod pokreta fleksije koljena, ne postoji čista rotacija tibije oko kondila femura. Femur se pomiče, to jest klizi prema natrag, a tibija ostaje naprijed. Isto tako, sama točka kontakta između kondila femure te tibije kod fleksije koljena se pomiče ili premješta prema natrag. Fleksija koljena udružena je s pokretom unutarnje rotacije potkoljenice. S druge strane, ekstenzija je udružena s vanjskom rotacijom. Aktivna ekstenzija je moguća do potpunog ispružanja. To se označava sa 0 stupnjeva. Isto tako, moguće je i još 5 do 10 stupnjeva pasivne hiperekstenzije. Pokret aktivne ekstenzije vrši četveroglavi mišić *m. quadriceps femoris* koji je izrazito jak. Od velikog je značenja *m. vastus medialis*. On izvodi završnih 10 do 15 stupnjeva aktivne ekstenzije. Isto tako rotira potkoljenicu prema van te samim time „zaključa“ zglob koljena. Tada je patela postavljena visoko. Aktivna fleksija moguća je od 0 (potpuna ekstenzija) pa do 135 stupnjeva. Daljnja je fleksija pasivna te je moguća do 160 stupnjeva. Raspon između 135 i 160 stupnjeva naziva se i „mrtvi mišićni prostor“. Kod potpune fleksije, patela je postavljena nisko. Samu fleksiju koljena vrše mišići stražnje skupine natkoljenice (hamstringsi) te obje glave *m. gastrocnemiusa*. Kada je u pitanju ekstenzija koljena, nisu moguće rotacije potkoljenice prema natkoljenici. Pri fleksiji koljena od 90 stupnjeva moguća je vanjska rotacija za 40 stupnjeva te unutarnja za 10 stupnjeva[3]. Prilikom ozljede koljena, zglob zauzima „obrambeni položaj“ fleksije od 10 do 15 stupnjeva. Prema tome, nema više potpune ekstenzije koljena. Tu se posebno misli na onu završnu ekstenziju s rotacijom potkoljenice prema van za koju je zaslužan *m. vastus medialis*. Prilikom same ozljede,

upravo taj mišić najprije atrofira te je isto tako taj isti mišić poznat kao najmlađa glava kvadricepsa. Uklapanje u biomehaničku cjelinu noge, ali i lokomotornog sustava omogućuje funkcionalna skladnost i očuvanost svih anatomskih struktura u koljenu. Jednako opterećenje u zglobu koljena te ravnoteža sila prisutna u svim ravninama poremećeni su istog trenutka kada se dogodi bilo kakva manja ili veća ozljeda ili promjena u vanjskim ili unutrašnjim strukturama koljena. Važno je spomenuti da su za ispravan rad koljena isto tako potrebne čvrste sveze. One određuju vrstu, ali i granicu najvećeg raspona pokreta u pojedinom zglobu. U zglobu koljena, kolateralne sveze onemogućuju abdukciju i addukciju potkoljenice kada je koljeno ispruženo. Tijekom cijelog opsega pokreta u koljenu, usklađeno je djelovanje križnih i pobočnih sveza. Sve to nadopunjuje i funkcija meniska. Prilikom svakog pokreta koljena, menisci se pokreću te ispravljaju nepravilnosti odnosno pogreške. Kod ekstenzije, menisci se pokreću prema naprijed, a prilikom fleksije, pomiču se prema natrag. Na osnovi svega zaključujemo da menisci imaju veliku ulogu u zaštiti zglobne hrskavice[7].



Slika 3.1. Prikaz opsega pokreta u zglobu koljena (Izvor slike: <https://www.knee-pain-explained.com/knee-range-of-motion.html>)

4. Ozljeda prednjeg križnog ligamenta

Ozljeda prednjeg križnog ligamenta, najčešća je ozljeda važnih ligamentnih struktura koljenskog zgloba. Ova ozljeda je rijetko izolirana. U pravilu je udružena sa ozljedom medijalnog kolateralnog ligamenta te ozljedom medijalnog meniska. Ovakav tip ozljede naziva se „zlokobni trijas“[8].

Ovaj oblik ozljede je relativno čest među sportašima. Najčešće se javlja kod onih koji se bave tipom sporta kao što je nogomet, košarka, rukomet, gimnastika ili skijanje. Ozljede mogu varirati od blagih pa sve do teških kada je prednji križni ligament potpuno potrgan[9].

Ruptura prednjeg križnog ligamenta može biti potpuna ili djelomična. Simptomi uključuju bol, oticanje koljena te poteškoće prilikom hodanja. Prednji križni ligament jedan je od četiri glavna ligamenta koji povezuju kosti koljenskog zgloba. Ovaj ligament pomaže u održavanju kostiju u pravilnom položaju te također pomaže kontrolirati način na koji se naše koljeno kreće. Isto tako, pruža stabilnost koljenu i sprječava prekomjerno pomicanje kosti potkoljenice (tibije) prema naprijed u odnosu na bedrenu kost (femur), kao i rotirajuću stabilnost koljena[10].

4.1. Etiologija i patogeneza

Do same ozljede dolazi zbog hiperekstenzije koljena ili kod flektiranog koljena prilikom pomaka femura odnosno bedrene kosti prema natrag na fiksiranoj tibiji[8].

Ruptura odnosno ozljeda prednjeg križnog ligamenta može se podijeliti u dvije kategorije. Ozljeda može biti kontaktna te isto tako bez prisutnosti kontakta. Beskontaktna ozljede se dešavaju kada sportaš naglo usporava. Nakon naglog usporavanja slijedi oštra ili nagla promjena smjera. Ovakve ozljede prednjeg križnog ligamenta također su povezane sa teškim doskokom ili s ukočenim nogama, kao i uvijanjem ili okretanjem koljena tijekom doskoka, pogotovo kada je koljeno u *valgus* položaju. S druge strane, kontaktne ozljede najčešće nastaju nakon udarca u vanjsku stranu noge zbog čega se koljeno "zakopča" i zauzme *valgus* položaj[10].

Kontaktne ozljede dešavaju se otprilike u 30% slučajeva. Ozljede bez kontakta su češće te su prisutne u 70% slučajeva. Ozljede bez kontakta se češće javljaju kod osoba sa nižim indeksom tjelesne mase te su uzrokovane silama koje nastaju unutar tijela pojedinog sportaša. Otprilike 75% ruptura nastaje uz minimalan ili nikakav kontakt u trenutku ozljede[9].

Nekoliko studija je pokazalo da žene imaju veću učestalost ozljeda prednjeg križnog ligamenta nego muškarci u određenim sportovima. Smatra se da je to zbog razlika u fizičkoj kondiciji te mišićnoj snazi. Drugi pretpostavljeni uzroci ove razlike kada je u pitanju spol uključuju poravnanje zdjelice i donjih ekstremiteta, povećanu labavost ligamenta i učinke estrogena na svojstva ligamenata[11].

4.2. Faktori rizika

Kao i kod svake ozljede, tako i ozljeda odnosno ruptura prednjeg križnog ligamenta ima svoje određene faktore rizika. Ozljedu prednjeg križnog ligamenta karakterizira nestabilnost zgloba. Ona je povezana i sa akutnom disfunkcijom te sa dugotrajnim degenerativnim promjenama poput osteoartritisa i oštećenja meniska. Nestabilnost koljena dovodi do smanjene aktivnosti. To može dovesti do loše kvalitete života. Čimbenici rizika mogu biti unutarnji i vanjski. Vanjski čimbenici rizika uključuju vrstu natjecanja, obuću i podlogu te okolišne uvjete. Unutarnji čimbenici rizika uključuju anatomske, hormonalne i neuromišićne čimbenike rizika[9].

Što se tiče unutarnjih čimbenika, posebno treba spomenuti anatomske. Tu se posebice misli na lošu odnosno nepravilnu posturu to jest držanje tijela i poravnanje pojedinih struktura kao što su kuk, koljeno i gležanj. Ovi faktori mogu biti važni zbog toga što to može dovesti do povećanog naprezanja samog prednjeg križnog ligamenta. Stoga pri samoj procjeni treba uzeti u obzir poravnanje cijelog donjeg ekstremiteta[9].

4.3. Klinička slika

Jedan od najvažnijih simptoma kod ozljede prednjeg križnog ligamenta je bol koja dolazi sa jakom oteklinom. U roku od 24 sata nakon ozljede, koljeno će nateći. Ako se to zanemari, oteklina i bol mogu nestati sami od sebe. Međutim, ako se vratimo sportu, naše koljeno će vjerojatno biti nestabilno i riskiramo dodatno oštećenje hrskavice

odnosno meniska koljena. Isto tako gubi se puni raspon to jest opseg pokreta te se koljeno ne može potpuno ispružiti. Također, prisutna je nelagoda prilikom hodanja[11].

Pacijenti koji pate od ozljede prednjeg križnog ligamenta, često se žale na simptome pucketanja praćenog značajnom oteklinom. Nakon toga, pacijenti se mogu žaliti na nestabilnost koljena. Imaju osjećaj kao da im koljeno „propada“. To se posebno osjeti kada pokušavaju promijeniti smjer tijekom sportske aktivnosti. Nastavak atletske ili bilo kakve teže odnosno jače aktivnosti može imati značajne posljedice. To može rezultirati masivnim oštećenjem hrskavice. To dovodi do povećanog rizika od razvoja osteoartritisa kasnije u životu[10].

4.4. Procjena i fizikalni pregled

Općenito govoreći, koljenski zglob je izrazito lako pristupačan metodama fizikalne pretrage. Uz dobro uzetu anamnezu, fizikalne pretrage mogu u jako velikom postotku osigurati postavljanje točne odnosno ispravne dijagnoze. Za koljenski zglob se može reći kako je dobro uzeta anamneza ne samo pola dijagnoze, već u nekim slučajevima gotovo i cijela dijagnoza[7].

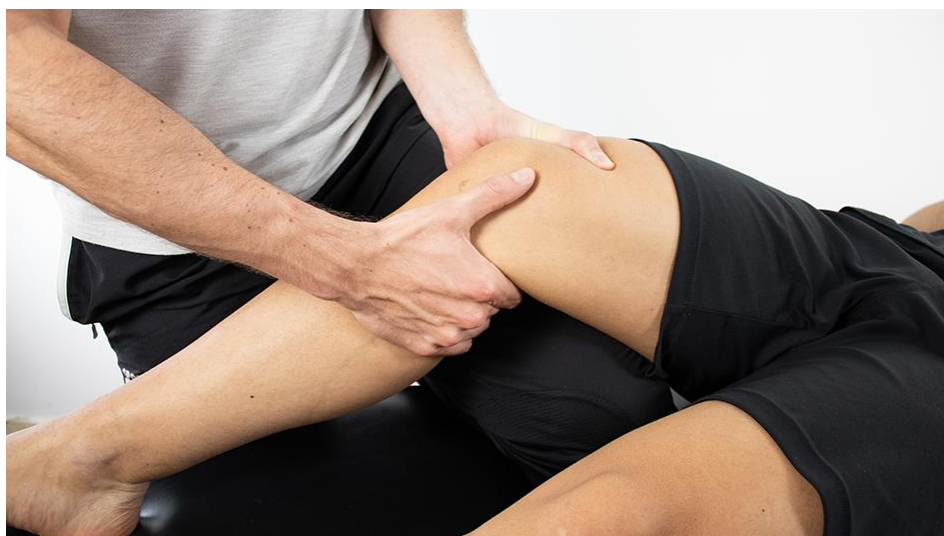Prilikom postavljanja dijagnoze odnosno tijekom procjene, liječnik bi trebao saznati podatke o vremenu nastanka ozljede, mehanizmu ozljede, oteklini zgloba, funkcionalnoj sposobnosti, nestabilnosti zgloba te isto tako podatke o povezanim ozljedama[12].

Procjena ozljede prednjeg križnog ligamenta može se postaviti uz pomoć fizikalnog pregleda. Fizikalni pregled uključuje inspekciju, palpaciju, ispitivanje pokretljivosti, snage i stabilnosti. Također, uvijek treba pregledati nezahvaćeno koljeno radi usporedbe. Često je najbolje pregledati pacijenta odmah nakon ozljede ili barem unutar nekoliko sati kako bi se izbjeglo ocjenjivanje koljena sa značajnim oteklinama. Razlog tome je što to može negativno utjecati na samu točnost testiranja[12]. Sam fizikalni pregled isto tako uključuje testove za ovaj tip ozljede. Najbitniji testovi koji se koriste kod ozljede prednje ukrižene sveze su Lachmanov test, test prednje ladice te pivot shift test[9].

Lachmanov test je manevar fizičkog pregleda koji se koristi za procjenu ozljede prednjeg križnog ligamenta kada postoji određena sumnja na ovaj oblik ozljede. Test se koristi za procjenu prednje translacije tibije u odnosu na bedrenu kost i smatra se

varijantom testa prednje ladice. Više različitih studija pokazalo je da je Lachmanov test najosjetljiviji i najspecifičniji u dijagnozi ozljede prednje ukrižene sveze. Općenito se smatra da je superiorniji odnosno pouzdaniji i od testa prednje ladice te od pivot shift testa[12].

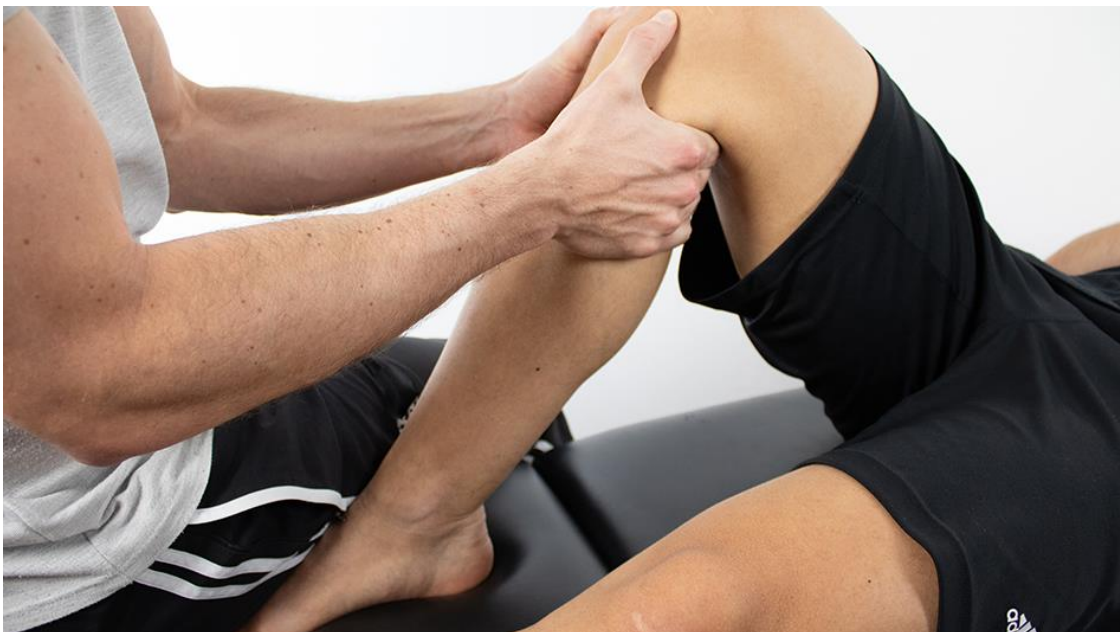Prilikom izvođenja testa, koljeno treba biti postavljeno na 20 do 30 stupnjeva fleksije. Idealni kut je 30 stupnjeva. Gornjom rukom stabiliziramo bedrenu kost, dok donjom, sa palcem postavljenim na tuberkulu tibije i prstima kojima palpiramo jesu li hamstringsi i tetive koljena opušteni, povlačimo tibiju prema naprijed. Kada je ovaj povećani prednji pomak otprilike 5 mm, to treba zabilježiti kao 1+ Lachman ili +. Kada je ovaj pomak od 5 do 10 mm, to je 2+ ili ++. Isto tako kada je ovaj pomak veći od 10 mm, to se označava kao 3+ ili +++[2]. Test se smatra pozitivnim ako postoji prekomjerna prednja translacija proksimalne tibije koja je veća od neozlijeđene strane. Također, test se smatra pozitivnim kada nedostaje čvrsta krajnja točka. Krajnje točke mogu biti tvrde i meke. Klasificirane su kao A (čvrsta, tvrda krajnja točka) ili B (odsutna, meka krajnja točka). Kada je prisutna krajnja točka koja sprječava daljnju prednju translaciju tibije na bedrenu kost govorimo o čvrstoj krajnjoj točki. S druge strane, mekom krajnjom točkom smatra se prednja translacija tibije bez jasne i čvrste krajnje točke[12]. Kod akutnih ozljeda, potkoljenicu treba spustiti preko ruba stola kako bi se opustile tetive koljena. Ovaj položaj također dobro funkcionira za liječnike sa malim rukama ili kada se ispituje vrlo velika noga. Lachmanov test je suptilan test koji zahtijeva iskustvo za pouzdano provođenje[2].



Slika 4.4.1. Prikaz izvođenja Lachman testa (Izvor slike:

<https://www.physiotutors.com/wiki/Lachman-test/>)

Sljedeći test je test prednje ladice. Prilikom izvođenja testa, pacijent leži na leđima sa kukovima savijenim do 45 stupnjeva te su koljena savijena do 90 stupnjeva. Stopala su ravna na krevetu. Ispitivač sjedi na prstima testiranog ekstremiteta kako bi ga na taj način stabilizirao. Hvata se potkoljenica za proksimalni dio, neposredno ispod tibijalnog platoa ili linije tibiofemoralnog zgloba. Potkoljenica se pokušava pomaknuti odnosno „izvući“ prema naprijed. Ovaj test se smatra pozitivnim ako postoji nedostatak osjećaja kraja ili pretjerana prednja translacija u odnosu na kontralateralnu odnosno zdravu stranu. Ovaj test se mora obaviti s posebnom pažnjom jer početni položaj može rezultirati lažno pozitivnim rezultatom testa za prednji križni ligament ako prije početka izvođenja testa ostane neprimijećen problem sa stražnjom ukriženom svezom[13].

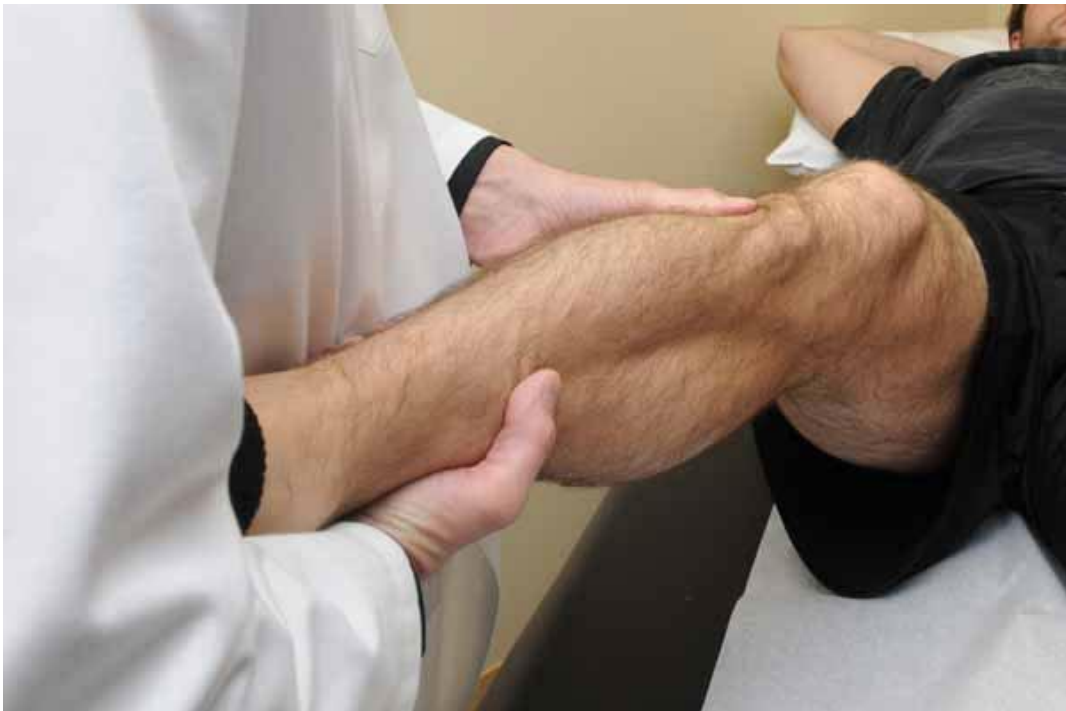

Slika 4.4.2. Prikaz izvođenja testa prednje ladice (Izvor slike:

<https://www.physiotutors.com/wiki/anterior-drawer-test/>)

Isto tako treba spomenuti i pivot shift test. Ovaj test je dinamičan, ali pasivan test stabilnosti koljena. Svrha ovog testa je otkrivanje anterolateralne rotacijske nestabilnosti koljena. Provođi ga ispitivač bez ikakve aktivnosti pacijenta. Prilikom samog izvođenja testa bolesnik leži na leđima. Kada je ovaj test pozitivan, to ukazuje na ozljedu prednjeg križnog ligamenta[14]. Ovaj test je teže izvesti, ali je dosljedniji u reprodukciji simptoma sportaša. Držeći petu u jednoj ruci i primjenjujući valgus stres u drugoj ruci, koljeno se polako savija. Tibija, kada je u unutarnjoj rotaciji, klizi prema naprijed kada se primijeni *valgus* stres. Tibija, kao i *valgus*, lako se subluksiraju ako se primijeni prednja sila. Nakon što se uoči prednja subluksacija tibije, koljeno se polagano

savija. To je isti princip odnosno mehanizam koji sportaš doživljava kada mu se koljeno "raspadne" pri okretanju. Pacijent će obično to opisati ili naznačiti kao osjećaj da ga je koljeno „izdalo“. Pivot shift test ocjenjuje se od 0 do 3. Sa ocjenom 0 označuje se test koji završava negativnim pomakom odnosno kada ga nema. Ocjenom 1 naznačeno je klizanje, a sa ocjenom 2 okretni pomak. Sa ocjenom 3 označava se jači okretni pomak gdje je prisutan osjećaj kao da su kondili iščašeni[2].



Slika 4.4.3. Prikaz izvođenja pivot shift testa (Izvor slike:

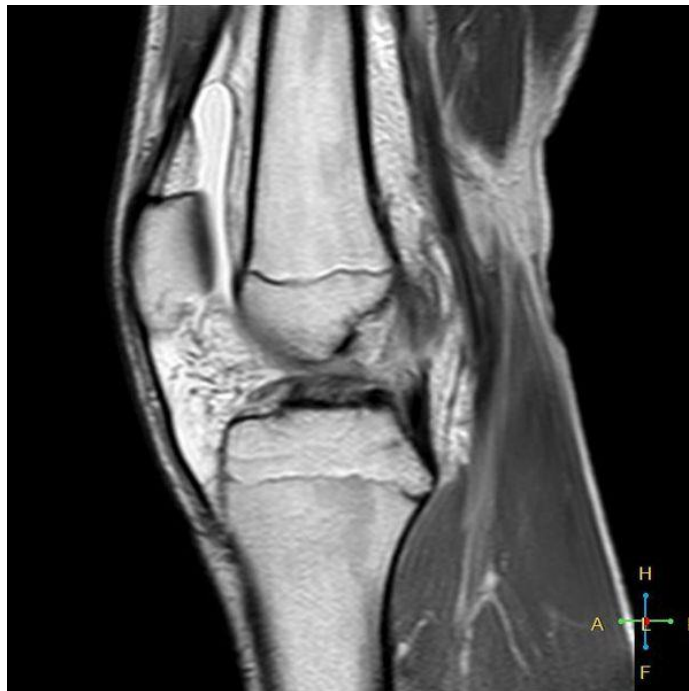<https://drrobertlaprademd.com/pivot-shift-test/>)

4.5. Ostale dijagnostičke metode

Od ostalih metoda za otkrivanje dijagnoze ozljede prednjeg križnog ligamenta koriste se radiografija (rendgen) te magnetska rezonanca[2].

Radiografiju koljena potrebno je napraviti kada se sumnja na puknuće prednjeg križnog ligamenta. Uključuje AP (antero – posteriorni) pogled, bočni (lateralni) pogled te patelofemoralnu projekciju[9].

Magnetska rezonanca ima prednost zbog toga što daje jasno definiranu sliku svih anatomskih struktura koljena. Uz akutnu ozljedu prednjeg križnog ligamenta, čini se da je kontinuitet vlakana ligamenta narušen i ligamentna tvar je loše definirana, s mješovitim intenzitetom signala koji predstavlja lokalni edem i krvarenje. Magnetska rezonanca može dijagnosticirati ozljede prednjeg križnog ligamenta sa točnošću od 95% ili boljom. Također će otkriti i prikazati sve povezane ozljede meniska ili modrice kostiju[9].



Slika 4.5.1. Prikaz puknuća prednjeg križnog ligamenta prikazanog sa magnetskom rezonancom (Izvor slike: [https://www.physio-pedia.com/Anterior Cruciate Ligament \(ACL\) Injury](https://www.physio-pedia.com/Anterior_Cruciate_Ligament_(ACL)_Injury))

5. Liječenje

Liječenje ozljede prednjeg križnog ligamenta koljena može biti operativno te konzervativno. Postoji niz čimbenika koje treba uzeti u obzir prilikom donošenja odluke o načinu liječenja. To uključuje dob, težinu same ozljede, razinu aktivnosti osobe te povezane ozljede meniska i ostalih struktura koljena[2].

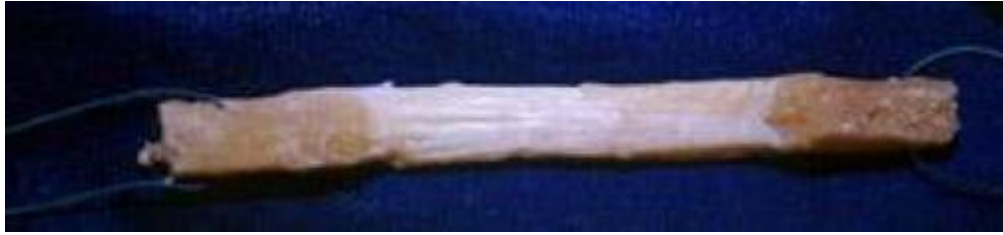Bez obzira na to hoće li se u konačnici provoditi kirurško ili ne kirurško odnosno konzervativno liječenje, pacijente treba savjetovati da odmah nakon ozljede započnu sa krioterapijom te ograniče korištenje ozlijeđenog koljena. Ako ozljeda prednjeg križnog ligamenta zahvaća pridružene strukture unutar koljena, uključujući meniske, stražnji križni ligament, medijalni kolateralni ligament ili lateralni kolateralni ligament, potrebna je kirurška rekonstrukcija[15].

5.1. Operativno liječenje

Operativno liječenje rupture prednjeg križnog ligamenta potrebno je kod mladog sportaša koji se želi uspješno vratiti bavljenju određenim sportom. Isto tako, operativno liječenje je potrebno kada neoperativni program odnosno konzervativno liječenje nije dalo povoljne rezultate za pojedinu osobu. Također, potrebno je kada je koljeno popraćeno stalnom boli te oteklinom odnosno edemom te kada su uz prednji križni ligament oštećene neke od ostalih struktura koljena[2].

Operacija prednjeg križnog ligamenta izvodi se artroskopski, koljeno se ne otvara. Puknuti ligament zamjenjuje se presatkom napravljenim od tetive. Presadak je dio tkiva ozlijeđene osobe. Najčešće se koristi dio tetiva mišića stražnjeg dijela natkoljenice (hamstrings) gdje spadaju tetive *m. semitendinosusa* i *m. gracilisa* ili središnji dio ligamenta patele. Svaki presadak odnosno njegovo korištenje ima svoje prednosti i nedostatke[10].

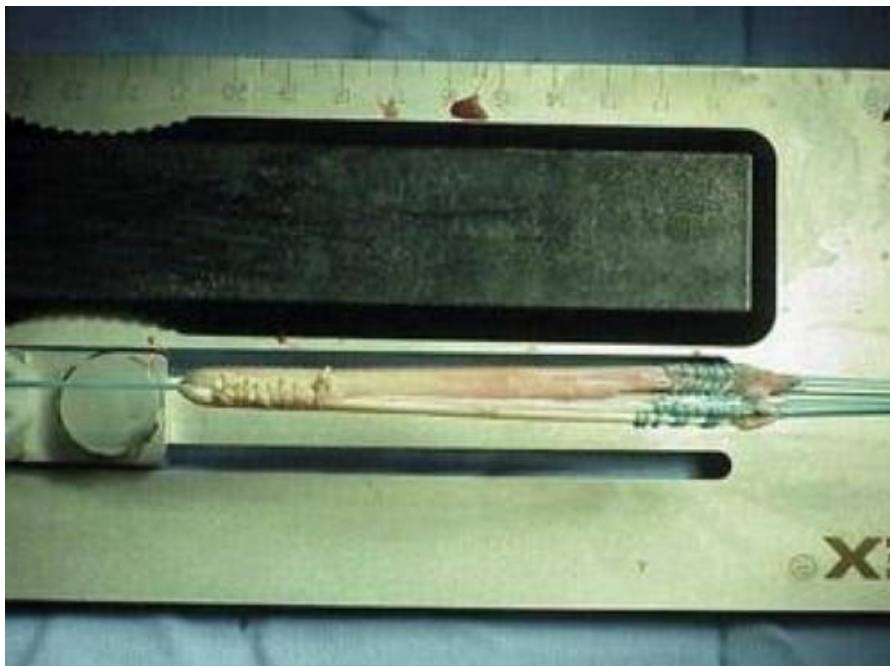Kada je u pitanju presadak patelarne tetive važno je spomenuti da se uzima srednja trećina tetive. Neki kirurzi ga nazivaju „zlatnim standardom“ za rekonstrukciju prednjeg križnog ligamenta. Često se preporuča sportašima i pacijentima čiji posao ne zahtijeva značajnu količinu klečanja[11].



Slika 5.1.1. Prikaz presatka patelarne tetive (Izvor slike:

<https://orthoinfo.aaos.org/en/treatment/acl-injury-does-it-require-surgery/>)

Kada je u pitanju presadak tetive hamstringsa u pravilu se koristi tetiva *semitendinosusa*. Neki kirurzi koriste dodatnu tetivu, *gracilis*, koja je pričvršćena ispod koljena na istom području. Time se stvara dvostruki ili četverostruki tetivni presadak. Zagovornici presađivanja tetive koljena tvrde da postoji manje problema povezanih s vađenjem presatka u usporedbi s patelarnom tetivom. To uključuje manje problema s bolovima u prednjem dijelu koljena ili boli u koljenu nakon operacije, manje problema s postoperativnom ukočenošću, manji rez te brži oporavak[11].



Slika 5.1.2. Prikaz presatka tetive koljena (Izvor slike:

<https://orthoinfo.aaos.org/en/treatment/acl-injury-does-it-require-surgery/>)

5.2. Konzervativno liječenje

Neki pacijenti s ozljedama prednjeg križnog ligamenta možda neće biti kandidati za operaciju zbog ozbiljnih zdravstvenih stanja uključujući ozbiljne bolesti srca, bubrega ili jetre ili zato što više ne žele sudjelovati u napornim fizičkim aktivnostima. Za pojedince koji se odluče za konzervativno liječenje, provodi se fizikalna terapija s iskusnim fizioterapeutom ili atletskim trenerom s ciljem jačanja mišića oko koljena. To se posebno odnosi na kvadriiceps femoris te na mišiće koljena. Međutim, bez kirurškog popravka, koljeno općenito ostaje nestabilno i sklono daljnjim ozljedama[15].

Cilj fizikalne terapije je ojačati mišiće oko koljena kako bi se nadoknadio nedostatak prednjeg križnog ligamenta. U početku je cilj fizikalne terapije vratiti raspon pokreta. Nakon određenog vremenskog razdoblja, liječnik će propisati program jačanja koji je najprije koncentriran na tetive koljena, a kasnije na kvadriiceps, kukove i core muskulaturu[10].

6. Rehabilitacija

Kada govorimo o rehabilitaciji nakon ozljede prednjeg križnog ligamenta važno je uz postoperativnu rehabilitaciju naglasiti i predoperativnu fazu rehabilitacije. Što se tiče predoperativne faze, prilikom svježe ozljede prednje križne sveze potrebno je pričekati nekoliko tjedana, raditi na vježbama za jačanje *m. quadricepsa*, smanjenju edema, te postizanju punog opsega pokreta te potom pacijenta podvrgnuti samoj rekonstrukciji prednje ukrižene sveze. Rehabilitacija nakon rekonstrukcije prednje ukrižene sveze jako je važna s obzirom da neodgovarajućom i lošom rehabilitacijom i najbolja ortopedska rekonstrukcija može biti uništena. Rekonstrukcijom prednje križne sveze i rehabilitacijom moramo pacijentu omogućiti povratak u njegove aktivnosti koje je imao prije ozljede. Važnost rehabilitacijskog programa je da zaštiti i održi popravak ligamenta, te da održi fizičko i psihičko stanje pacijenta[16].

6.1. Postoperativna rehabilitacija

Prije samog početka rehabilitacije, potrebno je napraviti procjenu stanja pacijenta te funkcionalni status. Ciljevi postoperativne rehabilitacije su vratiti normalnu pokretljivost odnosno opseg pokreta te vratiti snagu operiranog koljena uz samu zaštitu transplanta[15]. Po protokolu, rehabilitacija se dijeli u četiri postoperativne faze. Najvažnije je uputiti i educirati pacijenta o fazama rehabilitacije, kao i zabranama što se smije a što ne smije raditi u kojoj fazi. Međutim, učinkovitost rehabilitacije ovisi o izboru vježbi i o njihovom doziranju, a prelazak pacijenta iz jedne faze u drugu ovisit će o funkcionalnom statusu, a ne o tjednima koji su protekli od rekonstrukcije[16].

6.1.1. Rana faza rehabilitacije

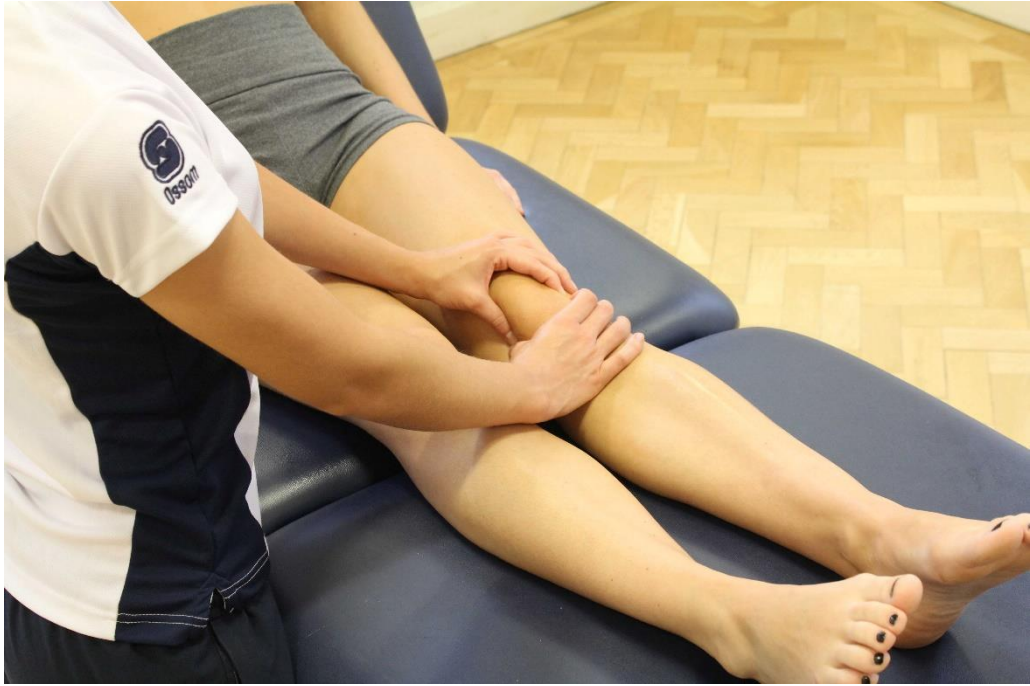Ova faza rehabilitacije može se nazvati i zaštitna faza te se u pravilu provodi prvih četiri tjedana nakon operacije. Glavni ciljevi ove faze rehabilitacije su zaštita tkiva koja cijele, smanjenje bolova te smanjenje oticanja zgloba. Isto tako početak hoda sa štakama, ponovno uspostavljanje mobilnosti zgloba koljena te povećanje snage i fleksibilnosti mišića kuka i stopala. Također, ciljevi ove faze su prevencija refleksne inhibicije mišića, prevencija nastanka priraslica te ponovno uspostavljanje kinestezije odnosno propriocepcije i neuromišićne statičke i dinamičke kontrole nad

donjim ekstremitetom. Cilj je postići 90 stupnjeva fleksije potkoljenice te potpunu pasivnu ekstenziju do kraja prvog postoperativnog tjedna. Isto tako, trebalo bi postići između 110 i 125 stupnjeva fleksije potkoljenice između trećeg i četvrtog postoperativnog tjedna[8].

Važno je uspostaviti plan i program vježbanja kojeg će se pacijent pridržavati nakon otpusta iz bolnice. Opterećenje operiranog ekstremiteta kreće se uobičajeno od 75% tjelesne mase do opterećenja u granicama tolerancije pacijenta. Čim je pacijent u stanju opteretiti operiranu nogu, kreće se sa vježbama zatvorenoga kinetičkoga lanca te sa vježbama propriocepcije[8].

Tijekom ranog postoperativnog razdoblja potrebna je ravnoteža fizioterapijskih intervencija, razlog tome je kako bi se osigurala odgovarajuća zaštita cijeljenja presatka te mjesta s kojeg je uzet presadak. Isto tako razlog je prevencija stvaranja priraslica, kontraktura, degeneracije zglobne hrskavice te nastanka mišićne slabosti i atrofije povezane s imobilizacijom. Samo rano pokretanje može imati korisne učinke na učvršćivanje presatka, no mora biti precizno dozirano. Razlog je kako bi se izbjeglo istežanje presatka dok je u oslabljenom stanju, a to posebno vrijedi prvih šest do osam tjedana nakon operacije[8].

Same fizioterapijske intervencije se mogu podijeliti na rane i kasne. Rane se provode prvih četrnaest dana nakon operacije dok se kasne provode drugih četrnaest dana nakon operacije. U rane fizioterapijske intervencije ubrajaju se PRICE (P – engl. *protective bracing* = uporaba ortoze) + RICE. Pojam RICE odnosi se na rest (odmor), ice (led), compression (kompresija) i elevation (elevacija). Osim toga, u rane intervencije ubrajaju se trening hoda, vježbe opsega pokreta, tehnike mobilizacije patele, izometrijske vježbe, potpomognuto podizanje ispružene noge iz supiniranog položaja te aktivne vježbe stopalima[8].



Slika 6.1.1.1. Prikaz mobilizacije patele (Izvor slike: <https://www.physio.co.uk/what-we-treat/surgery/knee/orif-patella.php>)

U trećem te u četvrtom tjednu nastavlja se sa tim intervencijama. Napreduje se sa opterećenjem ekstremiteta te se počinju izvoditi aktivne vježbe zatvorenoga kinetičkoga lanca kao što su polučučanj. Polučučanj se izvodi u opsegu pokreta od 0 pa do 30 stupnjeva fleksije potkoljenice. Osim toga, radi se iskorak na klupicu te podizanje na prste. Isto tako, može se započeti sa bilateralnim vježbama, a kasnije napredovati prema unilateralnim vježbama. Radi se podizanje ispružene noge u svim ravninama te se započinje sa progresivnim vježbama za fleksore potkoljenice sa malim otporom. Također, započinje se sa izvođenjem aktivne ekstenzije potkoljenice u otvorenom kinetičkom lancu. To se radi u opsegu pokreta od 90 do 40 stupnjeva fleksije potkoljenice. Važan dio rehabilitacije je i aerobni trening na sobnom biciklu[8].



Slika 6.1.1.2. Prikaz izvođenja polučučnja uz pomoć lopte (Izvor slike: <https://the-optimal-you.com/ball-wall-squat/>)



Slika 6.1.1.3. Prikaz treninga na sobnom biciklu (Izvor slike: <https://curovate.com/blog/how-does-cycling-help-with-my-acl-recovery-is-a-stationary-bike-good-after-acl-surgery-do-i-need-a-stationary-bike-after-acl-surgery/>)

Kriteriji za napredovanje u sljedeću fazu rehabilitacije jesu prisutnost minimalnih bolova te otekline kao i potpuna aktivna ekstenzija potkoljenice, snaga m. quadricepsa femorisa od 50 do 60% u odnosu na zdravu nogu, mogućnost fleksije potkoljenice od barem 110 stupnjeva te nepostojanje pretjeranoga laksiteta odnosno labavosti zgloba[8].

6.1.2. Srednja faza rehabilitacije

Ova faza rehabilitacije uključuje razdoblje od petog pa do desetog ili dvanaestog tjedna. Srednja faza rehabilitacije može započeti tek nakon ispunjenja kriterija za prijelaz u sljedeću fazu rehabilitacije. U ovoj fazi naglasak je na postizanju potpunog opsega pokreta te povećanju snage, izdržljivosti i ravnoteže. Same mišiće treba dobro i odgovarajuće pripremiti za tranziciju prema funkcionalnim aktivnostima. To se radi na način da se ujedno ne kompromitira odnosno ugrožava stabilnost koljena[8].

Između osmog i desetog tjedna, uspostavljena je dobra revaskularizacija presatka te su zbog toga dopuštene napornije terapijske vježbe uz manje ograničenja. Ciljevi su postići potpunu aktivnu ekstenziju potkoljenice te između 125 i 135 stupnjeva fleksije potkoljenice. Isto tako zadatak je postići normalan obrazac hoda bez uporabe pomagala za hod i ortoze. Također, cilj je poboljšati neuromišićnu kontrolu, propriocepciju, balans odnosno ravnotežu te ponovno uspostaviti kardiopulmonalne sposobnosti koje su postojale prije nastanka ozljede[8].

Fizioterapijske intervencije srednje faze rehabilitacije također se mogu podijeliti na rane i kasne. Rane se primjenjuju prva dva tjedna te faze dok se kasne primjenjuju u preostalim tjednima te faze. U ranu fazu ubrajaju se izometrijske vježbe u raznim položajima te pod različitim kutovima. Također, napredne vježbe jačanja u zatvorenom kinetičkom lancu, progresivan trening s otporom, vježbe fleksibilnosti, trening izdržljivosti na sobnom biciklu te trening propriocepcije[8].



Slika 6.1.2.1. Prikaz vježbi za propriocepciju i balans (Izvor slike:

<https://www.athletescare.com/chiroblog/view.php?cid=7>)

U kasne fizioterapijske intervencije ubrajaju se napredne vježbe za povećanje snage, tehnike propioceptivne neuromišićne facilitacije, napredovanje s vježbama za povećanje fleksibilnosti i izdržljivosti te napredni trening propiocepcije. Na kraju ove faze započinje se sa treningom brzog hoda te s pliometrijskim treningom[8].



Slika 6.1.2.2. Prikaz pliometrijskog treninga (Izvor slike: <https://ijspt.scholasticahq.com/article/23549-recommendations-for-plyometric-training-after-acl-reconstruction-a-clinical-commentary>)



Slika 6.1.2.3. Prikaz pliometrijske vježbe (Izvor slike: <https://ijspt.org/wp-content/uploads/2021/05/30-Buckthorpe.pdf>)

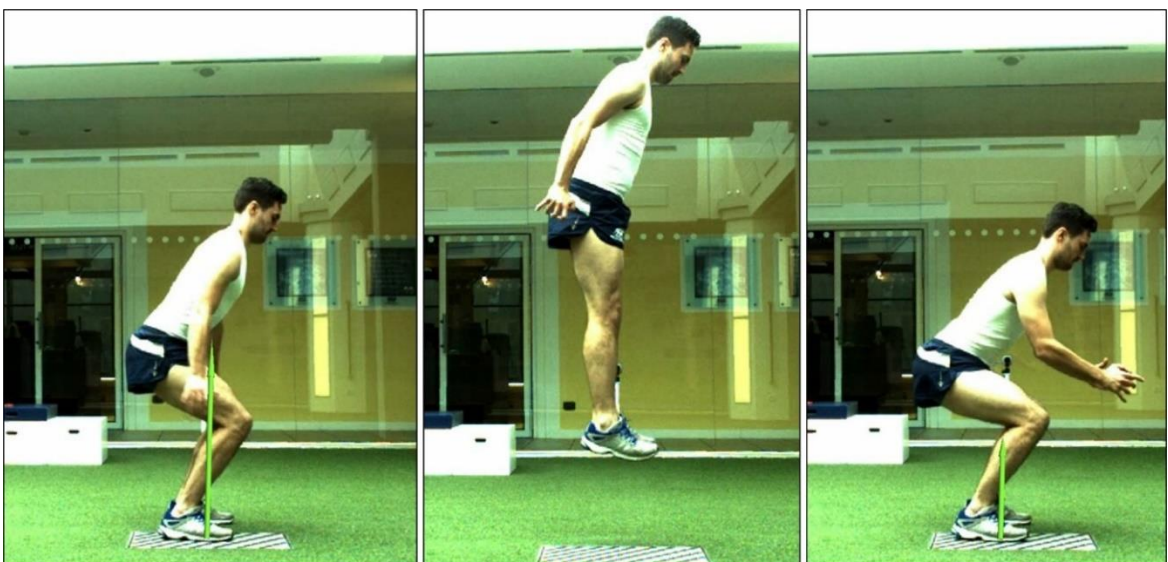Kriteriji za napredovanje u sljedeću fazu rehabilitacije su nepostojanje bolova, potpuni aktivni opseg pokreta koljena, snaga muskulature natkoljenice od 75% u usporedbi sa zdravom nogom te nepostojanje znakova nestabilnosti koljena[8].

6.1.3. Napredna faza rehabilitacije

Ova faza rehabilitacije započinje nakon desetog ili dvanaestog tjedna ovisno o završetku srednje faze rehabilitacije. Kao i kod srednje tako je i u ovoj fazi potrebno ispuniti određene kriterije za prijelaz u sljedeću fazu. Najveći dio rehabilitacijskih protokola za primjenu nakon ozljede odnosno rekonstrukcije prednjeg križnog ligamenta traje oko šest mjeseci. Intenzitet i trajanje temelje se na ciljevima pacijenta te na njegovoj razini aktivnosti kojoj se želi vratiti. Osobama koje se žele vratiti aktivnostima koje jako opterećuju koljeno, bez obzira je li riječ o radnim aktivnostima ili profesionalnom sportu, savjetuje se provođenje preventivnog programa održavanja i nakon završetka rehabilitacije u trajanju od šest mjeseci[8].

Od 12. do 24. tjedna rehabilitacije cilj je daljnje povećanje snage i izdržljivosti mišića. Treba poboljšati neuromišićnu kontrolu i agilnost te sudjelovati u progresivno zahtjevnijim funkcionalnim aktivnostima[8].

Intervencije koje se provode u ovoj fazi su daljnje napredovanje u vježbama sa otporom, počinje se sa izokinetičkim treningom, naprednim vježbama zatvorenog kinetičkog lanca, pliometrijskim treningom, treningom agilnosti i funkcionalnim treningom. Isto tako napreduje se s programom trčanja. Uvode se *jogging* punom brzinom, sprint te trčanje sa promjenom smjera[8].



Slika 6.1.3.1. Prikaz naprednijih vježbi pliometrije za ozljedu prednjeg križnog ligamenta (Izvor slike: <https://ijspt.scholasticahq.com/article/23549-recommendations-for-plyometric-training-after-acl-reconstruction-a-clinical-commentary>)



Slika 6.1.3.2. Prikaz trčanja na pokretnoj traci (Izvor slike: <https://therunningclinic.com/runners/blog/archives-anglaises/anterior-cruciate-ligament-acl-reconstruction-and-running/>)

6.1.4. Faza povratka u aktivnost

Ova faza počinje se provoditi nakon šest mjeseci. Za ovu fazu, intervencije koje su preporučljive su nastavak napredovanja vježbanja sa otporom, vježbama fleksibilnosti i napredovanje u treningu agilnosti i treningu trčanja[8].



Slika 6.1.4.1. Prikaz treninga agilnosti za povratak u aktivnost profesionalnog bavljenja nogometom (Izvor slike: <https://sportsrehabpa.com/2020/01/20/return-2-play-acl-rehab-agility-skills/>)

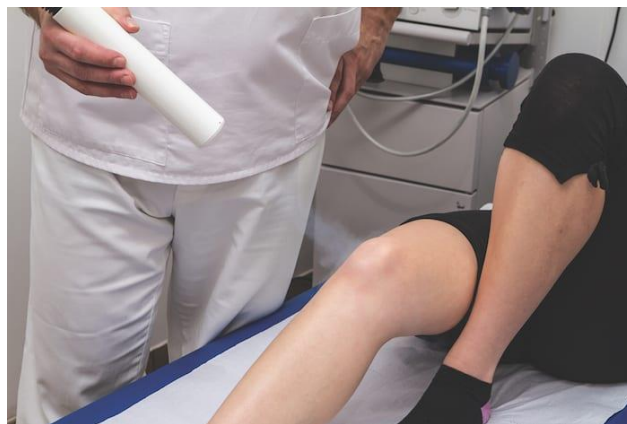U rehabilitaciji treba implementirati funkcionalne vještine specifične za određeni sport ili određenu radnu aktivnost. Za smanjenje rizika od ponovne ozljede, može se savjetovati uporaba funkcionalne ortoze, pogotovo za vrijeme sudjelovanja u aktivnostima koje uključuju promjene smjera te skokove.[8]

Isto tako, individualno treba procijeniti kada je pacijent spreman za potpuni povratak u sportsku ili radnu aktivnost uzevši u obzir stabilnost koljena te zahtjeve aktivnosti kojoj se pacijent želi vratiti. Neki od kriterija su nepostojanje bolove te izljeva u zglobu, puni aktivni opseg pokreta te snaga kvadricepsa u rasponu od 85% na dalje u odnosu na zdravu stranu. Također neki od kriterija su i snaga fleksora potkoljenice jednaka snazi fleksora potkoljenice druge noge, nepostojanje postoperativnih znakova nestabilnosti koljena te izvrsni rezultati proprioceptivnog testiranja[8].

6.2. Vrste terapija kod ozljede prednjeg križnog ligamenta

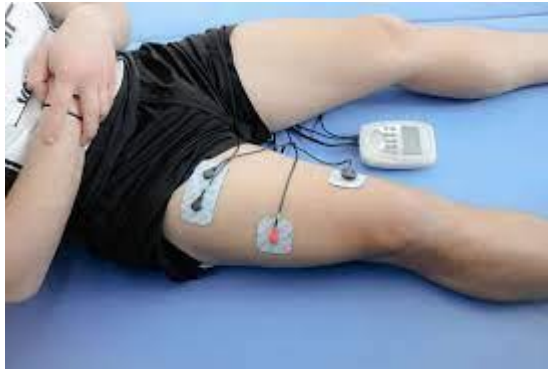Neke od terapijskih tehnika koje se koriste kod ove ozljede su hidroterapija, krioterapija, elektrostimulacija te magnetoterapija.

Krioterapija je primjena leda u svrhu liječenja te je jeftina, lako dostupna i često korištena metoda u liječenju ozljeda mišićno koštanog sustava, posebice postoperativno. Uklanjanje simptoma kao što su bol i edem, vjeruje se i da ubrzava postoperativnu rehabilitaciju i vraća bržem povratku svakodnevnih aktivnosti. Kao i kod drugih tipova ozljeda pa tako i kod ozljede prednjeg križnog ligamenta ova terapija koristi se u svrhu liječenja bolova i oteklina te je izrazito učinkovita. Može se primjenjivati putem hladnih obloga ili putem posebnog aparata (ledomata)[16].



Slika 6.2.1. Prikaz provođenja krioterapije putem ledomata (Izvor slike: <https://ilovemanchester.com/can-cryotherapy-heal-my-painful-knee-injury>)

U ranoj fazi rehabilitacije uočavamo atrofiju m. quadricepsa i gubitak čvrstoće koji u prva tri mjeseca često prelaze 20 do 30 %, a smanjen opseg m. quadricepsa 10 do 20 % može potrajati i godinama nakon operativnog zahvata. Mnoge studije su dokazale značaj elektrostimulacije u zaštiti od atrofije mišića. Isto tako elektrostimulacija pomaže kod povećanja opsega te povećanja snage mišića. U ranijoj fazi može se koristiti samo stimulacija, a u naprednijoj fazi rehabilitacije stimulacija uz odrađivanje pojedinih vježbi[16].



Slika 6.2.2. Prikaz elektrostimulacije kvadricepsa (Izvor slike:

<https://www.peharec.com/fizikalne-terapije/elektrostimulacija/>)

Što se tiče hidroterapije, korištenje jedinstvenih svojstava vode može olakšati optimalno planiranje rehabilitacije kako bi se podržao i optimizirao program funkcionalnog oporavka. Primjena hidroterapije pomaže kod smanjenja boli i otekline te obnavljanju kretnji u zglob. Također pomaže kod vraćanja normalnog obrasca hoda te povećanju i održavanju kardiovaskularne kondicije. Hidroterapija pomaže kod treninga koordinacije odnosno balansa te ranog uvođenja treninga pliometrije[17].



Slika 6.2.3. Prikaz vježbanja u vodi (Izvor slike:

<https://www.hydroworx.com/blog/acl-athletes-webinar-on-demand/>)

Magnetoterapiju primjenjujemo kako bismo ubrzali proces zarastanja rana i kosti kod prijeloma. Njome postizemo stimulaciju pri regeneraciji mišića, tetiva i ligamenata te smanjenje otoka i bola. Niži intenzitet i frekvencija te kraće vrijeme trajanja terapije preporučuje se akutnim slučajevima, dok se kod kroničnih bolesti preporučuje veći intenzitet i dulje trajanje[16].



Slika 6.2.4. Prikaz postavljanja magneta za zglob koljena (Izvor slike: <https://www.dreamstime.com/patient-receives-magnetic-therapy-knee-joint-patient-receives-magnetic-therapy-knee-joint-to-relieve-pain-image156374324>)

7. Prikaz slučaja

Pacijent muškog spola, 30 godina, 27.09.2021. javlja se u objedinjeni hitni bolnički prijem (OHBP) u Županijskoj bolnici Čakovec. Govori kako je na nogometu zadobio ozljedu desnog koljena. Prisutan je otok desnog koljena te su aktivne kretnje izrazito reducirane i bolne. Na rendgen snimkama desnog koljena ne nalaze se znakovi prekida koštanog kontinuiteta te je kongruentan odnos zglobnih tijela. Pacijentu je izdana uputnica za pregled traumatologa.

Prvu posjetu traumatologu u Županijskoj bolnici Čakovec obavlja sljedeći dan 28.09.2021. Obavlja se kontrola. Opaža se izljev u koljenu te se punktira otprilike 50 mililitara krvi. Učinjen je Lachman test koji je bio negativan (-). Kolateralni ligament je stabilan te se ne nalaze ozljede meniska. Preporuča se nošenje elastičnog zavoja, stavljanje obloga te hod sa štakama. Isto tako preporuča se napraviti magnetska rezonanca desnog koljena te je zakazana kontrola za sedam dana.

Drugu posjetu pacijent obavlja 05.10.2021. godine. Obavlja se kontrola te pacijent dobiva tretman magnetske rezonance. Preporuča se jačanje u mirovanju, dalje hodanje sa štakama bez opterećenja, elastični zavoj te održavanje snage mišića.

Pacijent obavlja magnetsku rezonancu 14.10.2021. u Županijskoj bolnici Čakovec. Pretraga pokazuje kompleksnu rupturu stražnjeg roga medijalnog meniska. Isto tako, uočljiva je i parcijalna ruptura prednje ukrižene sveze visokog stupnja u razini interkondilarne fose prema hvatištu za femur. Stražnja ukrižena sveza, tetiva kvadricepsa, patelarni ligament, kolateralni ligament, tetive bicepsa femorisa te m. popliteusa se prate u kontinuitetu. Savjetuje se pregled ortopeda.

Treću posjetu traumatologu obavlja 19.10.2021. Prisutan je kompleksni razdor medijalnog meniska te subtotalna ruptura prednjeg križnog ligamenta. Indiciran je operativni zahvat. Preporuča se fizikalna terapija u nogometnom klubu, bicikl, plivanje te vježbe za koljeno.

Pregled ortopeda u Županijskoj bolnici Čakovec učinjen je 25.10.2021. Pacijent prilaže ranije nalaze te nalaz magnetske rezonance. Uočava se oteklina koljena uz izljev. Učinjen je Lachman test koji se pokazuje pozitivnim (++/+++). Ekstenzija zaostaje terminalno te je prisutna bolnost medijalne zglobove pukotine. Konačna dijagnoza je

ruptura prednje križne sveze te ruptura medijalnog meniska. Indicirano je operativno liječenje, točnije rekonstrukcija prednje ukrižene sveze te šivanje medijalnog meniska. Do same operacije savjetuje se provoditi protokol o predoperativnoj fazi rehabilitacije prednjeg križnog ligamenta.

Četvrti pregled kod traumatologa pacijent obavlja 22.12.2021. I dalje je prisutan izljev dok je hipotrofija mišića manja. Kod opterećenja su prisutni bolovi i izljev, a koljeno je nestabilno. S obzirom na obaveze sa poslom i s obzirom da bolnice radi pandemije covid 19 još ne rade operativne zahvate tog tipa preporuča se daljnja fizikalna terapija. Isto tako nošenje steznika te jačanje radi pripreme za operativni zahvat. S obzirom da priroda posla ugrožava koljeno, moli se bolovanje.

Nakon operacije u Županijskoj bolnici Čakovec 20.01.2022., pacijenta se otpušta iz bolnice sljedećeg dana, 21.01.2022. Preporuča se da se kod kuće nastavi sa pokazanim vježbama. Dozvoljen je hod uz štake uz opterećenje po datim uputama. Također, preporuča se ortoza u hodu, hladni oblozi te opseg pokreta prema protokolu. Pacijent je dobio pravo na stacionarno rehabilitacijsko liječenje u Varaždinskim Toplicama. Do prijema u toplice provoditi ambulantno fizikalne terapije. Zakazana je kontrola ortopeda.

31.01.2022. obavlja kontrolu ortopeda u Županijskoj bolnici Čakovec. Radi se kontrola nakon operacijskog zahvata. Subjektivno je dobro a koljeno je klinički mirno. Kretnje su primjerene a rane su uredno sanirane. Nastavlja se fizikalna terapija po datim uputama te je potrebna kontrola nakon Toplica.

Zbog dugog čekanja na prijem u Varaždinske Toplice, pacijent dolazi na ambulantnu rehabilitaciju u Polikliniku Medikol. Provedeno je 15 dana fizikalne terapije. 18.02.2022. završava terapija te je proveden kontrolni pregled fizijatra.

Prijem u Specijalnu bolnicu Varaždinske Toplice bio je 28.02.2022. Pacijent dolazi na rehabilitaciju nakon operativnog zahvata. Prilikom dolaska ne žali se na bolove, negira parestezije te grčeve. U međuvremenu je pacijent obavio 15 dana ambulantne fizikalne terapije. Status pacijenta je hod uz dvije podlaktične štake, hod na jednoj štaci uz naglašen oslonac na lijevu nogu. Desno koljeno je zadebljano dok je palpacijski bez bolova. Prisutna je fleksija do 90 stupnjeva dok je ekstenzija nepotpuna. Naglašena je hipotrofija desnog kvadricepsa. Gruba motorna snaga (GMS) je oslabljena na desnoj nozi te se ne javlja ispad osjeta.

10.03.2022. obavlja se pregled konzilijarnog kirurga. Dozvoljen je hod sa jednom štakom, a povremeno bez štaka.

Tijekom boravka u Varaždinskim Toplicama provedeno je liječenje medicinskom gimnastikom u dvorani, kriomasažom, elektrostimulacijom, interferentnim strujama, magnetoterapijom i hidrogimnastikom. Isto tako liječenje medikamentoznom terapijom.

Po provedenom liječenju stanje je kondicijski i subjektivno bolje, pacijent se osjeća pokretljivije te je po otpustu bez bolova i negira trnce i grčeve. Status po odlasku je da je pacijent bez pomagala odnosno štaka, postavlja se na prste i na pete. Međutim i dalje je prisutna mala nestabilnost te oslonac na lijevu nogu. Desno koljeno je i dalje malo zadebljano no palpacijski bez bolova. Fleksija je do 110 stupnjeva a ekstenzija je 0 stupnjeva. Ojačana je natkoljena muskulatura. Gruba motorička snaga mišića desne noge po manualnom mišićnom testu (MMT) iznosila je ocjenu 5. Isto tako, ne javlja se ispad osjeta. Pacijent je iz Toplica otpušten 21.03.2022.

Preporuča se da se kod kuće nastavi sa naučenim vježbama jačanja muskulature. Isto tako, poželjno je da se izbjegavaju veća statodinamska opterećenja (dugotrajno sjedenje i stajanje, rad u pognutom položaju, dizanje i nošenje teških predmeta). Zbog održavanja postojećeg stanja, indicirana je održavajuća stacionarna rehabilitacija jednom godišnje u trajanju od 21 dan.

Pacijent obavlja nastavak rehabilitacije kroz ambulantnu fizikalnu terapiju u Poliklinici Medikol u Čakovcu.

28.03.2022. pacijent dolazi u Polikliniku Medikol. Propisano je 15 dana ambulantne fizikalne terapije. Pacijent je ovdje obavljao fizikalnu terapiju prije Toplica te je upoznat sa terapeutima, ustanovom te principima rada. U Polikliniku Medikol dolazi bez pomagala odnosno štaka. I dalje je prisutna mala nestabilnost prilikom hoda. Koljeno je bez bolova.

Provođena je medicinska gimnastika u dvorani individualno sa terapeutom. Naglasak je na povećanju opsega pokreta te daljnjem jačanju muskulature. Prilikom vježbanja pacijent je imao i elektrostimulaciju kvadricepsa. Osim toga, provođena je i terapija interferentnim strujama te magnetoterapija.

Pacijentu fizikalna terapija završava 15.04.2022. Na isti dan zakazan je i kontrolni pregled fizijatra u Poliklinici Medikol. Stanje pacijenta je poboljšano, prisutna je manja nestabilnost prilikom hoda, koljeno je bez bolova te je prisutno izrazito malo zadebljanje. Propisano je još 15 dana ambulate fizikalne terapije.

8. Zaključak

Ozljeda prednjeg križnog ligamenta je vrlo česta ozljeda. Izrazito je neugodna te nerijetko zahtjeva dug oporavak. Oporavak varira ovisno o pojedincu, njegovim namjerama za kasniji život te dakako o fizičkom stanju odnosno spremnosti. To se posebno odnosi na sportaše koji će se sigurno ranije vratiti treningu i sportu nego neka osoba koja nije fizički toliko spremna te se nekom aktivnosti ili sportom bavi rekreativno. Rehabilitacija traje sve do kada se osoba u potpunosti ne oporavi te se ne vrati normalnom izvođenju aktivnosti. Kod aktivnih sportaša rehabilitacija će trajati kraće, dok će kod rekreativaca rehabilitacija biti duža. U svakom slučaju, svaka osoba treba ostati duboko posvećena samom procesu rehabilitacije te motivirana za što brži i uspješniji oporavak. U tom slučaju rehabilitacija će biti uspješnija te lakša kako za pacijenta tako i za terapeuta. Naša zadaća kao fizioterapeuta je da educiramo pacijente, savjetujemo ih te pomazemo i pratimo njihov napredak. Također, važno je uzeti u obzir da ne postoji oblik rehabilitacije odnosno program koji bi za sve osobe bio jednak. Program rehabilitacije je različit za svakog pojedinca. Sama svrha odnosno cilj rehabilitacije je da se svakoj osobi koja započne sa rehabilitacijom vrate funkcionalne i motoričke sposobnosti kao i prije nastanka ozljede.

9. Literatura

- [1] P. K. Levangie, C. C. Norkin: Joint Structure and Function: A Comprehensive Analysis, Fifth Edition, Philadelphia, 2011.
- [2] D. Johnson: ACL Made Simple, New York, 2004.
- [3] M. Erceg: Ortopedija za studente medicine, prvo izdanje, Split, 2006.
- [4] J. Krmpotić – Nemanić, A. Marušić: Anatomija čovjeka, 2. obnovljeno izdanje, Zagreb, 2004.
- [5] W. Platzer: Priručni anatomske atlas u tri sveska: Prvi svezak: Sustav organa za pokretanje, 10. izdanje, Zagreb, 2011.
- [6] P. Keros, M. Pećina, M. Ivančić – Košuta: Temelji anatomije čovjeka, Zagreb, 1999.
- [7] M. Pećina i suradnici: Ortopedija, 3. izmijenjeno i dopunjeno izdanje, Zagreb, 2004.
- [8] M. Uremović, S. Davila i suradnici: Rehabilitacija ozljeda lokomotornog sustava, Medicinska naklada, Zagreb, 2018.
- [9] [https://www.physio-pedia.com/Anterior_Cruciate_Ligament_\(ACL\)_Injury](https://www.physio-pedia.com/Anterior_Cruciate_Ligament_(ACL)_Injury)
Dostupno 24.06.2022.
- [10] <https://www.sportsmd.com/sports-injuries/knee-injuries/torn-acl/>
Dostupno 25.06.2022.
- [11] <https://orthoinfo.aaos.org/en/treatment/acl-injury-does-it-require-surgery/>
Dostupno 25.06.2022.
- [12] R. Coffey, B. Bordoni: Lachman Test
Dostupno na: <https://www.ncbi.nlm.nih.gov/books/NBK554415/>
Dostupno 26.06.2022.
- [13] https://www.physio-pedia.com/Anterior_Drawer_Test_of_the_Knee
Dostupno 26.06.2022.
- [14] https://www.physio-pedia.com/Pivot_Shift
Dostupno 26.06.2022.
- [15] L. Siegel, D. Siegel, C. Vandenakker-Albanese: Anterior Cruciate Ligament Injuries: Anatomy, Physiology, Biomechanics, and Management, Clinical journal of sport medicine: official journal of the Canadian Academy of Sport Medicine, 2012.
- Dostupno:
https://www.researchgate.net/publication/225306826_Anterior_Cruciate_Ligament_Injuries_Anatomy_Physiology_Biomechanics_and_Management

Dostupno: 27.06.2022.

[16] I. Grle, M. Grle: Rehabilitacija pacijenta nakon rekonstrukcije prednje križne sveze, Zdravstveni glasnik, 2019. vol. 5. No. 1.

Dostupno na: <https://hrcak.srce.hr/file/331473>

Dostupno 28.06.2022.

[17] M. Buckthorpe, E. Pirotti, F. Della Villa: Benefits and use of aquatic therapy during rehabilitation after ACL reconstruction – a clinical commentary, Int J Sports Phys Ther, 2019.

Dostupno na: <https://www.ncbi.nlm.nih.gov/pmc/articles/PMC6878863/>

Dostupno 29.06.2022.

Popis slika

Slika 2.1.1. Anatomske strukture zgloba koljena, Izvor slike: <https://www.svkatarina.hr/centar-izvrsnosti/2/ortopedija-i-sportska-medicina/artroskopija-koljena/229>

Slika 2.2.1. Mišići donjih ekstremiteta, Izvor slike: <https://www.fitness.com.hr/vjezbe/vjezbe/10-najboljih-vjezbi-za-noge.aspx>

Slika 2.3.1. Prikaz meniska koljena, Izvor slike: <https://www.akromion.hr/usluge/ortopedija/koljeno/tjelesni-amortizeri-na-udaru-ozljede/>

Slika 2.4.1. Prikaz ligamenata koljena, Izvor slike: https://www.bolnica-nemec.hr/hr/ozljede_straznjeg_kriznog_ligamenta/55/7

Slika 3.1. Prikaz opsega pokreta u zglobu koljena, Izvor slike: <https://www.knee-pain-explained.com/knee-range-of-motion.html>

Slika 4.4.1. Prikaz izvođenja Lachman testa, Izvor slike: <https://www.physiotutors.com/wiki/Lachman-test/>

Slika 4.4.2. Prikaz izvođenja testa prednje ladice, Izvor slike: <https://www.physiotutors.com/wiki/anterior-drawer-test/>

Slika 4.4.3. Prikaz izvođenja pivot shift testa, Izvor slike: <https://drrobertlaprademd.com/pivot-shift-test/>

Slika 4.5.1. Prikaz puknuća prednjeg križnog ligamenta prikazanog sa magnetskom rezonancom, Izvor slike: [https://www.physio-pedia.com/Anterior_Cruciate_Ligament_\(ACL\)_Injury](https://www.physio-pedia.com/Anterior_Cruciate_Ligament_(ACL)_Injury)

Slika 5.1.1. Prikaz autografta patelarne tetive, Izvor slike: <https://orthoinfo.aaos.org/en/treatment/acl-injury-does-it-require-surgery/>

Slika 5.1.2. Prikaz autografta tetive koljena, Izvor slike: <https://orthoinfo.aaos.org/en/treatment/acl-injury-does-it-require-surgery/>

Slika 6.1.1.1. Prikaz mobilizacije patele, Izvor slike: <https://www.physio.co.uk/what-we-treat/surgery/knee/orif-patella.php>

Slika 6.1.1.2. Prikaz izvođenja polu čučnja uz pomoć lopte, Izvor slike: <https://the-optimal-you.com/ball-wall-squat/>

Slika 6.1.1.3. Prikaz treninga na sobnom biciklu, Izvor slike: <https://curovate.com/blog/how-does-cycling-help-with-my-acl-recovery-is-a-stationary-bike-good-after-acl-surgery-do-i-need-a-stationary-bike-after-acl-surgery/>

Slika 6.1.2.1. Prikaz vježbi za propriocepciju i balans, Izvor slike: <https://www.athletescare.com/chiroblog/view.php?cid=7>

Slika 6.1.2.2. Prikaz pliometrijskog treninga, Izvor slike: <https://ijspt.scholasticahq.com/article/23549-recommendations-for-plyometric-training-after-acl-reconstruction-a-clinical-commentary>

Slika 6.1.2.3. Prikaz pliometrijske vježbe, Izvor slike: <https://ijspt.org/wp-content/uploads/2021/05/30-Buckthorpe.pdf>

Slika 6.1.3.1. Prikaz naprednijih vježbi pliometrije za ozljedu prednjeg križnog ligamenta, Izvor slike: <https://ijspt.scholasticahq.com/article/23549-recommendations-for-plyometric-training-after-acl-reconstruction-a-clinical-commentary>

Slika 6.1.3.2. Prikaz trčanja na pokretnoj traci, Izvor slike: <https://therunningclinic.com/runners/blog/archives-anglaises/anterior-cruciate-ligament-acl-reconstruction-and-running/>

Slika 6.1.4.1. Prikaz treninga agilnosti za povratak u aktivnost svakodnevnog bavljenja nogometom, Izvor slike: <https://sportsrehabpa.com/2020/01/20/return-2-play-acl-rehab-agility-skills/>

Slika 6.2.1. Prikaz provođenja krioterapije putem ledomata, Izvor slike: <https://ilovemanchester.com/can-cryotherapy-heal-my-painful-knee-injury>

Slika 6.2.2. Prikaz elektrostimulacije kvadricepsa, Izvor slike: <https://www.peharec.com/fizikalne-terapije/elektrostimulacija/>

Slika 6.2.3. Prikaz vježbanja u vodi, Izvor slike: <https://www.hydroworx.com/blog/acl-athletes-webinar-on-demand/>

Slika 6.2.4. Prikaz postavljanja magneta na zglob koljena, Izvor slike: <https://www.dreamstime.com/patient-receives-magnetic-therapy-knee-joint-patient-receives-magnetic-therapy-knee-joint-to-relieve-pain-image156374324>



IZJAVA O AUTORSTVU

I

SUGLASNOST ZA JAVNU OBJAVU

Završni/diplomski rad isključivo je autorsko djelo studenta koji je isti izradio te student odgovara za istinitost, izvornost i ispravnost teksta rada. U radu se ne smiju koristiti dijelovi tuđih radova (knjiga, članaka, doktorskih disertacija, magistarskih radova, izvora s interneta, i drugih izvora) bez navođenja izvora i autora navedenih radova. Svi dijelovi tuđih radova moraju biti pravilno navedeni i citirani. Dijelovi tuđih radova koji nisu pravilno citirani, smatraju se plagijatom, odnosno nezakonitim prisvajanjem tuđeg znanstvenog ili stručnoga rada. Sukladno navedenom studenti su dužni potpisati izjavu o autorstvu rada.

Ja, MISLAV MLINAREC (ime i prezime) pod punom moralnom, materijalnom i kaznenom odgovornošću, izjavljujem da sam isključivi autor/~~ica~~ završnog/~~diplomskog~~ (obrisati nepotrebno) rada pod naslovom REHABILITACIJA PACIJENTA NAKON OZLJEDE PREDNJEG KRIZNOG LIGAMENTA (upisati naslov) te da u navedenom radu nisu na nedozvoljeni način (bez pravilnog citiranja) korišteni dijelovi tuđih radova.

Student/~~ica~~
(upisati ime i prezime)
MISLAV MLINAREC

Mislav Mlinarec
(vlastoručni potpis)

Sukladno Zakonu o znanstvenoj djelatnosti i visokom obrazovanju završne/diplomske radove sveučilišta su dužna trajno objaviti na javnoj internetskoj bazi sveučilišne knjižnice u sastavu sveučilišta te kopirati u javnu internetsku bazu završnih/diplomskih radova Nacionalne i sveučilišne knjižnice. Završni radovi istovrsnih umjetničkih studija koji se realiziraju kroz umjetnička ostvarenja objavljuju se na odgovarajući način.

Ja, MISLAV MLINAREC (ime i prezime) neopozivo izjavljujem da sam suglasan/~~ica~~ s javnom objavom završnog/~~diplomskog~~ (obrisati nepotrebno) rada pod naslovom REHABILITACIJA PACIJENTA NAKON OZLJEDE PREDNJEG KRIZNOG LIGAMENTA (upisati naslov) čiji sam autor/~~ica~~.

Student/~~ica~~
(upisati ime i prezime)
MISLAV MLINAREC

Mislav Mlinarec
(vlastoručni potpis)