

Rehabilitacija nakon rupture rotatorne manšete

Fodrek, Ines

Undergraduate thesis / Završni rad

2022

Degree Grantor / Ustanova koja je dodijelila akademski / stručni stupanj: **University North / Sveučilište Sjever**

Permanent link / Trajna poveznica: <https://um.nsk.hr/um:nbn:hr:122:938880>

Rights / Prava: [In copyright](#)/[Zaštićeno autorskim pravom.](#)

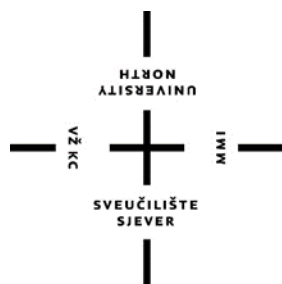Download date / Datum preuzimanja: **2024-12-26**



Repository / Repozitorij:

[University North Digital Repository](#)





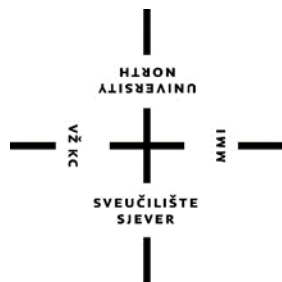
**Sveučilište
Sjever**

Završni rad br. 173/FIZ/2022

Rehabilitacija nakon ruptуре rotatorne manšete

Ines Fodrek, 3914/336

Varaždin, rujan 2022. godine



Sveučilište Sjever

Odjel za fizioterapiju

Završni rad br. 173/FIZ/2022

Rehabilitacija nakon rupture rotatorne manšete

Student

Ines Fodrek, 3914/336

Mentor

doc. dr. sc. Željko Jeleč, dr. med.

Varaždin, rujan 2022. godine

Prijava završnog rada

Definiranje teme završnog rada i povjerenstva

ODJEL	Odjel za fizioterapiju		
STUDIJ	preddiplomski stručni studij Fizioterapija		
PRISTUPNIK	Ines Fodrek	MATIČNI BROJ	0336038283
DATUM	04.09.2022.	KOLEGIJ	Klinička medicina I
NASLOV RADA	Rehabilitacija nakon rupture rotatorne manšete		
NASLOV RADA NA ENGL. JEZIKU	Rehabilitation after rotator cuff tear		
MENTOR	Dr. sc. Željko Jeleč	ZVANJE	docent
ČLANOVI POVJERENSTVA	1. doc. dr. sc. Jurica Veronek., predsjednik		
	2. doc. dr. sc. Željko Jeleč, mentor		
	3. prof. dr. sc. Goran Kozina, član		
	4. Valentina Novak, pred., zamjenski član		
	5.		

Zadatak završnog rada

BROJ	173/FIZ/2022
OPIS	Ruptura rotatorne manšete nastaje kao posljedica degenerativnih promjena ili ozljede. Bolesnici se žale na bolove u ramenu i slabost zahvaćene ruke. Bolovi su najizraženiji s vanjske strane nadlaktice, a pojačavaju se pri podizanju ruke iznad glave i noću. Opseg aktivnih kretnji manji je od opsega pasivnih kretnji, vidljiva je atrofija supraspinatusa i infraspinatusa, prisutne su i subakromijalne krepitacije. Dijagnoza se postavlja na temelju anamneze i kliničkog pregleda te slikovnim pretragama. Liječenje rupture može biti konzervativno ili operativno. Konzervativno liječenje podrazumijeva izbjegavanje preopterećenja ruke tijekom dnevnih aktivnosti, korištenje nesteroidnih protuupalnih lijekova te fizikalnu terapiju. Kod ove vrste ozljede postoje tri vrste operativnih zahvata; otvoreni pristup, mini otvorena tehnika te artroskopski pristup. Operativno liječenje se uglavnom izvodi artroskopski, što je manje invazivno od otvorene/mini-otvorene kirurgije i ostavlja samo nekoliko malih ožiljaka. S rehabilitacijom se može započeti brže i tijekom oporavka bolesnik ima manje bolova. Glavni ciljevi rehabilitacije nakon operacije rupture rotatorne manšete su osiguravanje procesa cijeljenja te prevencija ukočenosti zglobova i atrofije mišića.

ZADATAK URUČEN

13.09.2022

POTPIS MENTORA

SVEUČILIŠTE
SJEVER

Željko Jeleč

Predgovor

Od srca zahvaljujem profesoru i mentoru doc. dr. sc. Željku Jeleču što mi je pružio mogućnost da ovaj završni rad izradim pod njegovim vodstvom. Zahvaljujem Vam na ukazanom povjerenju, strpljenju i savjetima tijekom pisanja ovog rada te na vrlo kvalitetnim predavanjima i na svom prenesenom znanju.

Također zahvaljujem svim profesorima koji su pridonijeli u stjecanju mog znanja.

Zahvaljujem svojim kolegama koji su uljepšali i olakšali ovo studiranje.

Najviše zahvaljujem svojoj obitelji i prijateljima na bezuvjetnoj ljubavi, razumijevanju i podršci.

Bez Vas ne bih bila tu gdje jesam.

Sažetak

Ruptura rotatorne manšete nastaje kao posljedica degenerativnih promjena ili ozljede. Bolesnici se žale na bolove u ramenu i slabost zahvaćene ruke. Bolovi su najizraženiji s vanjske strane nadlaktice, a pojačavaju se pri podizanju ruke iznad glave i noću. Opseg aktivnih kretnji manji je od opsega pasivnih kretnji, vidljiva je atrofija supraspinatusa i infraspinatusa, prisutne su i subakromijalne krepitacije. Dijagnoza se postavlja na temelju anamneze i kliničkog pregleda te slikovnim pretragama. Liječenje rupture može biti konzervativno ili operativno. Konzervativno liječenje podrazumijeva izbjegavanje preopterećenja ruke tijekom dnevnih aktivnosti, korištenje nesteroidnih protuupalnih lijekova te fizikalnu terapiju. Kod ove vrste ozljede postoje tri vrste operativnih zahvata; otvoreni pristup, mini otvorena tehnika te artroskopski pristup. Operativno liječenje se uglavnom izvodi artroskopski, što je manje invazivno od otvorene/mini-otvorene kirurgije i ostavlja samo nekoliko malih ožiljaka. S rehabilitacijom se može započeti brže i tijekom oporavka bolesnik ima manje bolova. Glavni ciljevi rehabilitacije nakon operacije rupture rotatorne manšete su osiguravanje procesa cijeljenja te prevencija ukočenosti zglobova i atrofije mišića.

Ključne riječi

ruptura, liječenje, rehabilitacija

Abstract

Rotator cuff tear occurs as a result of degenerative changes or injury.

Patients complain of pain in the shoulder and weakness of the affected arm. The pain is most pronounced on the outside of the upper arm and it intensifies when raising the arm above the head and at night. The range of active movements is smaller than the range of passive movements, atrophy of the supraspinatus and infraspinatus is visible, subacromial crepitations are also present. The diagnosis is made on the basis of history and clinical examination, as well as imaging tests. Rotator cuff tear treatment can be conservative or operative. Conservative treatment includes avoiding overloading the hand during daily activities, using non-steroidal anti-inflammatory drugs and physical therapy. There are three types of surgery for this type of injury; open approach, mini open technique and arthroscopic approach. Operative treatment is mainly performed arthroscopically, which is less invasive than open/mini-open surgery and leaves only a few small scars. Rehabilitation can be started faster and the patient has less pain during recovery. The main goals of rehabilitation after rotator cuff tear surgery are to ensure the healing process and prevent joint stiffness and muscle atrophy.

Key words

tear, medical treatment, rehabilitation

Popis korištenih kratica

lig. = ligamentum

ligg. = ligamenta

m. = musculus

cm = centimetar

mm = milimetar

NSAID = nesteroidni protuupalni lijekovi (non-steroidal anti-inflammatory drugs)

EMG = elektromiografija

SLAP = superior labrum from anterior to posterior

IFS = interferentne struje

TENS = transkutana električna stimulacija živca (transcutaneous electrical nerve stimulation)

Hz = hertz

ms = milisekunda

mA = miliamper

MHz = megahertz

W/cm² = vat po centimetru kvadratnom

Sadržaj

1. Uvod.....	1
2. Anatomija.....	2
2.1. Zglobovi ramenog obruča	2
2.2. Mišići ramenog obruča.....	4
3. Biomehanika ramenog zgloba.....	8
4. Etiologija i patogeneza.....	11
5. Klinička slika	13
6. Dijagnostika	14
6.1. Klinički testovi	14
6.2. Slikovna dijagnostika	20
7. Liječenje.....	22
7.1. Konzervativno liječenje.....	22
7.2. Operativno liječenje	24
7.2.1. Otvorena operacija.....	25
7.2.2. Mini otvorena tehnika.....	26
7.2.3. Artroskopska tehnika.....	26
8. Postoperativna rehabilitacija.....	28
9. Fizioterapijske procedure nakon rupture rotatorne manšete	34
10. Zaključak.....	38
11. Literatura.....	39
Popis slika	42
Popis tablica	44

1. Uvod

Kao najpokretljiviji zglob u ljudskom tijelu, rame sudjeluje u izvođenju različitih svakodnevnih aktivnosti, u različitim zanimanjima i sportovima. Da bi to bilo moguće, rame je građeno na način da je relativno velika glava nadlaktične kosti u kontaktu s puno manjom zglobnom površinom na lopatici. Ovakva građa rame čini dosta nestabilnim zglobom, stoga se oko njega nalaze statički i dinamički stabilizatori koji mu omogućuju stabilnost kod izvođenja pokreta. Vrlo je važna uloga rotatorne manšete, koja uključuje tetive 4 mišića; m. supraspinatus, m. infraspinatus, m. teres minor i m. subscapularis. Njezino oštećenje ili ruptura narušava normalnu funkciju ramena što utječe na funkcionalnost cijele ruke. Da bi se što prije započelo s adekvatnim liječenjem, bitno je rano postavljanje točne dijagnoze. Tijek rehabilitacije i njena uspješnost ovisi o ranom postavljanju dijagnoze, lokalizaciji i stupnju oštećenja, vrsti eventualnog operacijskog zahvata, očuvanosti snage nezahvaćenih ramenih mišića i dr. Za uspjeh rehabilitacije je vrlo bitna razina motivacije bolesnika te njegova posvećenost rehabilitacijskom procesu [1, 2].

2. Anatomija

Rameni obruč predstavlja spoj gornjeg ekstremiteta s aksijalnim kosturom, a čine ga ključna kost i lopatica. Tako nastaje koštani poluprsten koji je straga otvoren pa između lopatica ostaje širok prostor. S prednje strane je držak prsne kosti povezan s obje ključne kosti te tako sudjeluje u sklopu ramenog obruča [3].

2.1. Zglobovi ramenog obruča

Rameni obruč čine 4 zglobova, a to su sternoklavikularni, akromioklavikularni, skapulotorakalni i glenohumeralni (rameni zglob). Kako bi funkcionalnost ramena bila besprijekorna, svi ti zglobovi moraju djelovati koordinirano i sinergistički [4].

Sternoklavikularni zglob, *articulatio sternoclavicularis*, spaja hrskavicu prvog rebra, držak prsne kosti i medijalni kraj ključne kosti. Kako su zglobna tijela i površine prilično nepravilne, zbog sukladnosti zglobnih površina tu je uklopljen fibroznohrskavični zglobni kolut, *discus articularis*. Zglob je pojačan s 4 ligamenta, a to su sternoklavikularni ligamenti, *ligg. sternoclaviculare anterius et posterius*, interklavikularni ligament, *lig. interclaviculare* i kostoklavikularni ligament, *lig. costoclaviculare*.

Sternoklavikularni zglob se ubraja u kuglaste zglobove. U njemu su moguće sve kretnje, ograničenog opsega, a zahvaljujući toj gibljivosti zglob je vrlo važan u svim kretnjama ramenog obruča.

Akromioklavikularni zglob, *articulatio acromioclavicularis*, spaja lateralni kraj klavikule i akromion, a nalazi se neposredno nad ramenim zglobovom. Zglobna tijela i površine su *facies articularis acromialis* na lateralnom kraju klavikule i *facies articularis clavicularis* na akromionu. Objе zglobne površine su ravne, jajolike i produljene unatrag. Kao i kod sternoklavikularnog zgloba, ovdje se također nalazi fibroznohrskavični zglobni kolut, *discus articularis*, koji povećava sukladnost zglobnih površina. Akromioklavikularni zglob pripada skupini zglobova s malom gibljivošću i u njemu su moguće sve kretnje koje su vrlo ograničene. Ovaj zglob ima veliku važnost jer upotpunjuje funkciju sternoklavikularnog zgloba i omogućuje gibanja lopatice pri svim pokretima klavikule. Kretnje u akromioklavikularnom zglobovu prema gore ograničava akromioklavikularna sveza, a prema dolje korakoklavikularna sveza [4].

Skapulotorakalni zglob, *articulatio scapulothoracalis*, nije pravi zglob stoga što ne spaja dvije kosti. Funkcija ovog zgloba je omogućiti i integrirati pokrete lopatice prema donjoj stijenci

prsnog koša s pokretima gornjeg uda. Pokreti unutar skapulotorakalnog spoja opisani su u tri stupnja slobode; elevacija-depresija, protrakcija-retrakcija, vanjska rotacija-unutarnja rotacija [5].

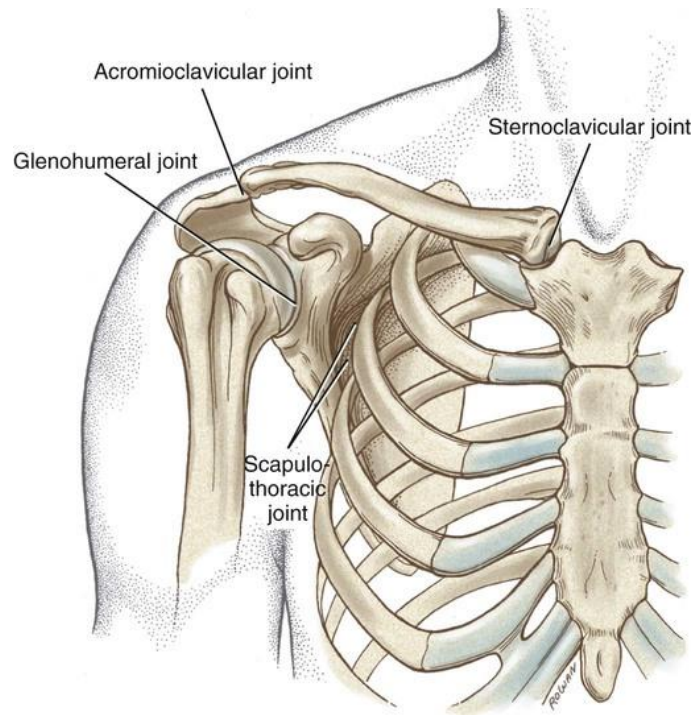
Glenohumeralni zglob, *articulatio glenohumeralis*, kuglasti je zglob koji tvore zglobna čašica lopatice, *cavitas glenoidalis* i glava nadlaktične kosti, *caput humeri* [6]. Zglobna čašica je izrazito plitka u odnosu na konveksitet glave humerusa, zbog čega je ovaj zglob vrlo nestabilan [7].

Budući da postoji minimalan kontakt između glenoidne jame i glave humerusa, stabilnost ramenog zgloba uvelike ovisi o statičkim i dinamičkim stabilizatorima [8].

U statičke stabilizatore ramena spadaju gornji, srednji i donji glenohumeralni ligamenti koji čine pojačanja zglobne čahure, te labrum glenoida, hrskavična tvorba koja povećava dubinu inače plitkog glenoida lopatice.

Uz spomenute statičke, potrebno je spomenuti i dinamičke stabilizatore ramena. Mišićne tetive koje se nalaze oko zgloba pojačavaju zglobnu čahuru te su s njom mjestimično srasle. Tetive održavaju kontakt zglobnih tijela te usklađuju pokrete u zglobu jer u svakom položaju mišići na primjeren način napinju zglobnu čahuru. Sprijeda zglobnu čahuru pojačava tetiva m. subscapularisa, s gornje strane tetiva m. supraspinatusa, sa stražnje strane su tetive m. infraspinatusa i m. teres minor. Ovi mišići kao skupina drže glavu nadlaktične kosti u glenoidnoj jami te učvršćuju zglob, posebno kada je ruka abducirana. Rameni zglob je pojačan i tetivom duge glave bicepsa brachii, koja prolazi kroz zglobnu šupljinu. Samo s donje strane izostaje pojačanje zglobne čahure mišićnim tetivama [9].

Oko zglobne čahure ramenog zgloba nalazi se nekoliko burzi koje smanjuju trenje okolnih tetiva. Subakromijalna i subdeltoidna burza vrlo su važne za funkciju rotatorne manšete jer omogućuju klizanje manšete ispod akromioklavikularnog luka pri pokretanju ruke. One su međusobno povezane, ali ne komuniciraju s glenohumeralnim zglobovom [10].



Slika 2.1. Zglobovi ramenog obruča

(Izvor: http://bestperformancegroup.com/?page_id=921)

2.2. Mišići ramenog obruča

Mišićni sklop u području ramenog obruča i ramena djelomično pripada i trupu pa istodobno sudjeluje u pokretima trupa. Mišića ramenog obruča je vrlo mnogo te je svaki jednako važan u izvođenju kretnji ramenog obruča (Tablica 1.).

Rotatorna manšeta je tetivno-mišićna ovojnica koja gotovo sa svih strana pokriva i pojačava zglobnu čahuru s kojom je mjestimično srasla. Čine ju 4 kratka mišića: m. supraspinatus, m. infraspinatus, m. teres minor i m. subscapularis.

M. supraspinatus polazi s nadgrebene jame, *fossa supraspinata* lopatice te se hvata na veliku kvrgu nadlaktične kosti, *tuberculum majus*. Svojim kontrakcijama vrši abdukciju nadlaktice, pri čemu je sinergist s deltoidnim mišićem.

M. infraspinatus polazi s podgrebene jame, *fossa infraspinata* te se, kao i nadgrebena mišić, hvata na veliku kvrgu. Ovaj mišić je najjači vanjski rotator ruke te sprječava uklještenje zglobne čahure ramenog zgloba.

M. teres minor polazi s lateralnog ruba lopatice, a njegovo hvatište se nalazi na velikoj kvrgi nadlaktične kosti. Svojim kontrakcijama u ramenom zglobu vrši rotaciju ruke prema van.

M. subscapularis je snažan mišić kojem se polazište nalazi na prednjoj plohi lopatice koju ispunjava. Mišićne niti su usmjerene lateralno te se hvata na maloj kvrgi nadlaktične kosti, *tuberculum minus*. Kontrakcijama ovog mišića nadlaktica se rotira prema unutra [7].

Neposredno uz hvatište tetive supraspinatusa za veliki tuberkul nadlaktične kosti postoji relativno avaskularna zona. Ona je nazvana “kritičnom zonom”, stoga što na tom mjestu najčešće nastaje ruptura rotatorne manšete [10].

Mišiće ramenog obruča, kao i cijeli gornji ekstremitet inervira brahijalni pleksus, *plexus brachialis* [7]. Brahijalni pleksus čine prednje grane zadnja 4 cervikalna i prvog torakalnog živca što oblikuju tri snopa koji daju mješovite grane, te pokretačke ogranke za mišiće i osjetne ogranke za kožu u području ramena i ruke [11].

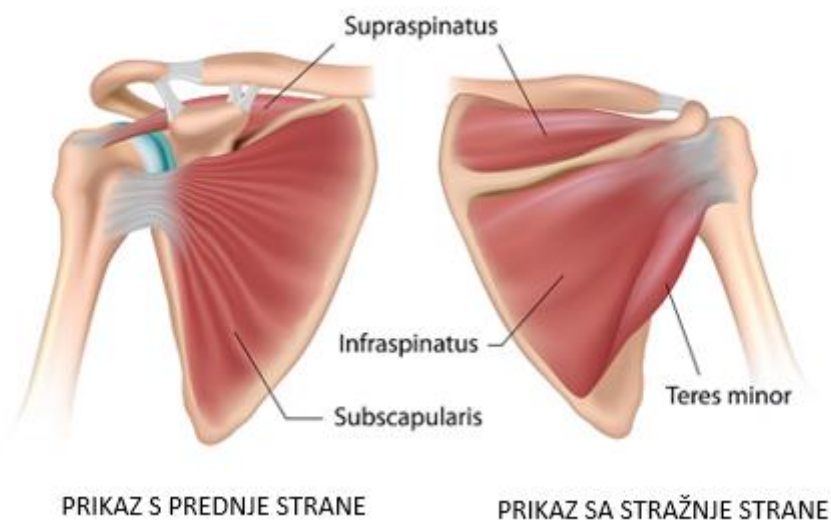
MIŠIĆ	POLAZIŠTE	HVATIŠTE	INERVACIJA
m. supraspinatus	fascia supraspinata, fossa supraspinata	gornja faseta tuberculum majus	n. suprascapularis (C4-C6)
m. infraspinatus	fossa infraspinata, spina scapulae, fascia infraspinata	srednja faseta tuberculum majus	n. suprascapularis (C4-C6)
m. teres minor	lateralni rub lopatice	donja faseta tuberculum majus	n. axillaris (C5-C6)
m. subscapularis	fossa subscapularis	tuberculum minus, proksimalni dio crista tuberculi minoris	n. subscapularis (C5-C8)
m. deltoideus	clavicula, acromion, spina scapulae	tuberositas deltoidea	n. axillaris
m. teres major	angulus inferior, margo lateralis scapulae	crista tuberculi minoris	n. thoracodorsalis (C6-C7)
m. pectoralis major	medijalna polovina prednje plohe klavikule,	crista tuberculi majoris	nn. pectorales (C5-Th1)

	sternalna membrana i rebrena hrsakvica 2.-6. rebra		
m. pectoralis minor	3. do 5. rebro	processus coracoideus scapulae	nn. pectorales (C6-C8)
m. latissimus dorsi	processus spinosus Th7-12, torakolumbalna fascija, crista iliaca, 10-12 rebro	crista tuberculi minoris	n. thoracodorsalis
m. trapezius	columna vertebralis	spina scapulae, acromion, clavicula	n. accessorius
m. serratus anterior	prvih 8 ili 9 rebara	margo medialis scapulae	n. thoracicus longus
m. levator scapulae	stražnje kvržice poprečnih nastavaka C1-C4	gornji ugao lopatice	n. dorsalis scapulae (C4-C5)
m. rhomboideus major	processus spinosus C1-C4	margo medialis scapulae	n. dorsalis scapulae (C4-C5)
m. rhomboideus minor	processus spinosus C6 i C7	margo medialis scapulae	n. dorsalis scapulae (C4-C5)

Tablica 1. Mišići ramenog obruča

(Izvor: W. Platzer, Sustav organa za pokretanje, Medicinska naklada, Zagreb, 2011.)

Rotatorna manšeta



Slika 2.2.1. Mišiči rotatorne manšete

(Izvor: <https://www.the-nutrition.com/single-clanek/Trening-za-ramena-in-zdrav-ramenski-sklep/141/filtriraj-po/datum/razvrstitev/padajoce/stran/11>)

3. Biomehanika ramenog zgloba

U zglobu ramena moguć je velik raspon kretnji na račun njegove stabilnosti. Širok raspon kretnji u ovom zglobu posljedica je labavosti zglobne čahure i veličine glave humerusa u usporedbi s plitkom glenoidnom jamom. Opseg pokreta se nadopunjava istodobnim pokretima ramenog obruča [3].

Rameni (glenohumeralni) zglob je najpokretljiviji zglob te se u njemu izvode pokreti u sve tri prostorne ravnine oko tri osovine. Tri glavne osovine oko kojih se izvode pokreti u ramenom zglobu su transversalna, sagitalna i uzdužna.

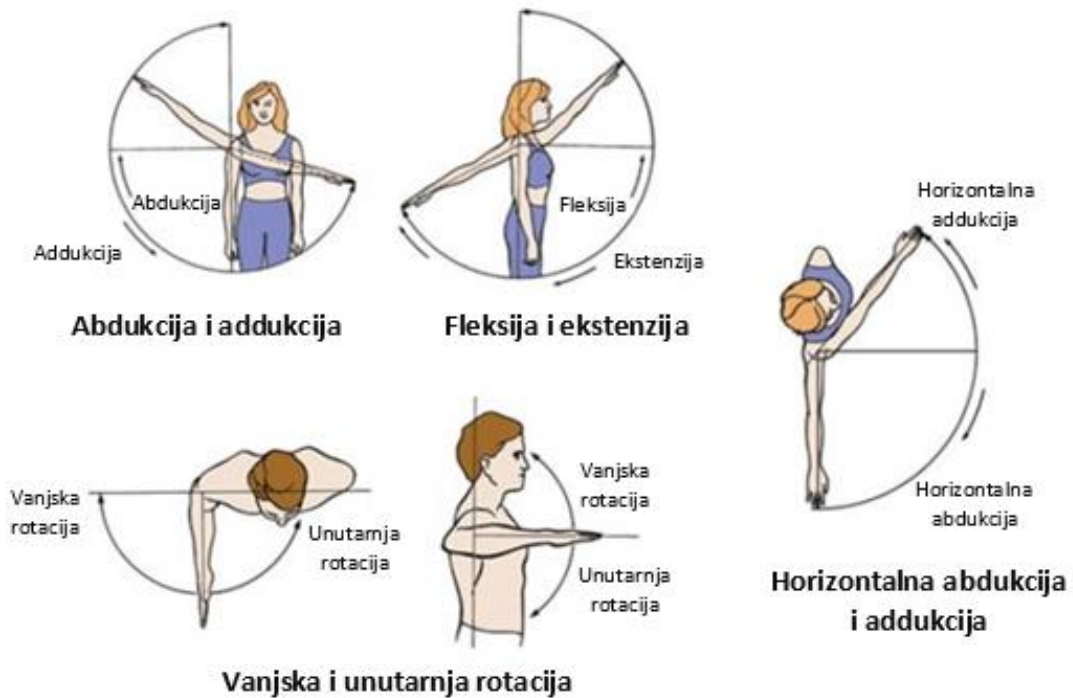
Fleksija i ekstenzija nadlaktice su pokreti koji se izvode u sagitalnoj ravnini oko transversalne osovine. Fleksija je moguća do oko 120° , a ekstenzija samo do 35° . Mišići koji prelaze zglob s prednje strane sudjeluju u fleksiji. Glavni fleksori su prednja vlakna deltoidnog mišića i klavikularni dio *m. pectoralis major*. *M. coracobrachialis* i kratka glava *m. bicepsa brachii* pomažu pri fleksiji. Mišići koji se nalaze sa stražnje strane glenohumeralnog zgloba sudjeluju u ekstenziji. Primarni ekstenzori su *m. latissimus dorsi* i *m. teres major*. Stražnja vlakna deltoideusa pomažu u ekstenziji, posebno kada se nadlaktica nalazi u položaju vanjske rotacije.

Abdukcija i addukcija nadlaktice su pokreti koji se izvode u frontalnoj ravnini oko sagitalne osi. Glavni abduktori nadlaktice su srednja vlakna *m. deltoideusa* i *m. supraspinatus*. Na početku pokreta *m. supraspinatus* je u stanju istegnuća, te održava glavu humerusa u glenoidalnoj jami, suprotstavljajući se sili deltoideusa koja djeluje prema gore. Tek kada *supraspinatus* stvori odgovarajući kut (nakon $10-15^\circ$ abdukcije), deltoideus može djelovati u adekvatnim biomehaničkim uvjetima. Pokret addukcije izvode *m. latissimus dorsi*, *m. teres major* i sternokostalni dio *m. pectoralis major* koji se nalaze inferiorno od zgloba.

Unutarnja i vanjska rotacija izvode se u horizontalnoj ravnini oko uzdužne osovine. Unutarnja rotacija nadlaktice, prvenstveno je rezultat djelovanja *m. subscapularis* i *m. teres major*, mišića koji se hvataju na prednji dio humerusa. Mišići koji se hvataju na stražnji dio humerusa, osobito *m. infraspinatus* i *m. teres minor*, izvode vanjsku rotaciju uz određenu pomoć stražnjih vlakana *m. deltoideusa*.

Horizontalna abdukcija i addukcija se također izvode oko uzdužne osovine. Mišići s prednje strane zgloba, uključujući obje glave *m. pectoralis major*, prednja vlakna deltoideusa i *coracobrachialis*, uz pomoć kratke glave bicepsa brachii izvode horizontalnu addukciju. Glavni

horizontalni abduktori su srednja i stražnja vlakna deltoideusa, infraspinatus i teres minor, uz pomoć teres major i latissimus dorsi [12].



Slika 3.1. Pokreti u ramenom zglobo

(Izvor: <https://www.acefitness.org/fitness-certifications/ace-answers/exam-preparation-blog/3535/muscles-that-move-the-arm/>)

POKRET

AGONISTI

Fleksija	m. pectoralis major (caput clavicularis), m. deltoideus (pars clavicularis), m. coracobrachialis
Ekstenzija	m. deltoideus (pars spinalis), m. latissimus dorsi
Abdukcija	m. deltoideus, m. supraspinatus
Addukcija	m. pectoralis major, m. latissimus dorsi
Vanjska rotacija	m. infraspinatus, m. teres minor, m. deltoideus (pars spinalis)
Unutarnja rotacija	m. pectoralis major, m. latissimus dorsi
Horizontalna abdukcija	m. deltoideus (pars spinalis)
Horizontalna addukcija	m. pectoralis major

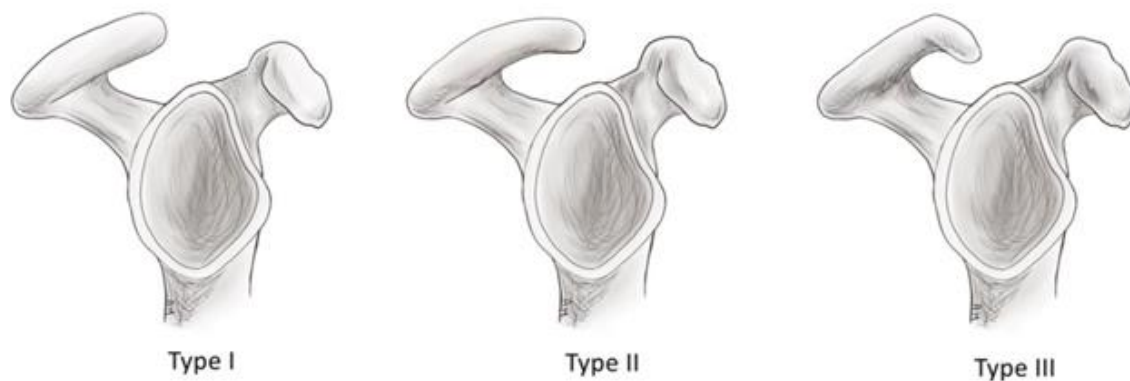
Tablica 2. Pokreti u ramenom zglobu i njihovi agonisti

(Izvor: J. Krmoptić – Nemanić, A. Marušić: Anatomija čovjeka, Medicinska naklada, Zagreb, 2007.)

4. Etiologija i patogeneza

Ruptura rotatorne manšete ramena je jedno od mnogih patoloških stanja koja pogađaju ovaj zglob.

Teorija sindroma kroničnog impingementa koju je opisao Neer je najčešći vanjski patološki čimbenik za nastanak rupture rotatorne manšete. Tvrdio je da je sudar rotatorne manšete i donje površine akromiona i korakoakromijalnog ligamenta primarni faktor koji uzrokuje kidanje tetiva. U prilog ovoj teoriji, Bigliani je opisao 3 različita oblika akromiona: tip I ili ravni akromion, tip II ili zakrivljeni te tip III ili kukasti akromion (Slika 4.1.). Pretpostavlja se da je kukasti akromion povezan sa subakromijalnim impingementom te rupturom rotatorne manšete [13].



Slika 4. 1. Shematski prikaz akromiona po Biglianiju. Tip I: ravan, tip II: zakrivljeni, tip III: kukasti

(Izvor: <https://www.jbsr.be/articles/10.5334/jbr-btr.1467/>)

Impingement sindrom ramena obuhvaća skup oštećenja koja nastaju kao posljedica sudara rotatorne manšete i subakromijalne burze s jedne strane te prednjeg kraja akromiona, akromioklavikularnog ligamenta, koronoidnog nastavka i akromioklavikularnog zgloba s druge strane. To se događa u trenutku kad se ruka nalazi visoko uzdignuta iznad glave. Pri tom sudaranju najviše stradava rotatorna manšeta ramena, a pogotovo m. supraspinatus. Sudar glave humerusa i korakoakromijalnog luka te pritisak na meka tkiva uzrokuju oštećenje tetiva rotatorne manšete i izazivaju posljedičnu upalnu reakciju, karakterističnu za impingement sindrom. Neer uvodi vlastitu klasifikaciju sindroma koju, ovisno o napredovanju oštećenja dijeli u tri stupnja. Opisuje kako dolazi do promjena u tetivi m. supraspinatusa, koji je najčešće oštećeni mišić zbog

nepovoljnog položaja u odnosu na koštane strukture koje čine i okružuju rameni zglob. Ovaj sindrom se može javiti u bilo kojoj životnoj dobi, a pod povećanim rizikom su osobe koje obavljaju poslove i aktivnosti u kojima je ruka stalno podignuta iznad glave te sportaši [14].

Starenje predstavlja važan čimbenik rizika za nastanak i težinu rupture rotatorne manšete. Učestalost nastanka rupture se povećava starenjem, što može biti rezultat promjene u biomehanici tetiva koja dolazi s godinama. S povećanjem životne dobi dolazi do degenerativnih promjena, uključujući stanjivanje kolagenih vlakana u tetivama što doprinosi rupturi [15].

Ako ruptura nastaje kao posljedica traume, ona nastaje prilikom pada na ispruženu ruku ili pri podizanju teškog tereta naglim trzajem. Može nastati i kao pridružena ozljeda kod prijeloma nadlaktične ili ključne kosti i kod luksacije ramena [16].

Ovisno o veličini lezije, rupturu dijelimo na parcijalne i totalne. Kod potpunih ruptura postoji izravna komunikacija između zglobnog prostora i subdeltoidne ili subakromijalne burze, koja u fiziološkim uvjetima ne postoji. U slučaju potpunih velikih ruptura može doći do pomaka glave nadlaktične kosti kranijalno tako da se oslanja na akromion, zbog čega mogu biti onemogućene pasivne kretnje.

Cofield je kategorizirao totalne rupturu prema veličini na:

- 1) male: manje od 1 cm
- 2) srednje: 1-3 cm
- 3) velike: 3-5 cm
- 4) masivne: veće od 5 cm, zahvaćene dvije tetive [17].

Kod parcijalnih ruptura nije prekinuta debljina cijele zglobne čahure i mišićnih tetiva te ne postoji kontakt između zglobne šupljine i subakromijalne, odnosno subdeltoidne burze. One mogu biti na tri mjesta; na površinskoj strani manšete, intratetivno te na zglobnoj strani [18]. U kliničkoj praksi se primjenjuje Ellmanova klasifikacija parcijalnih ruptura, a podijeljene su u 3 stupnja:

1. stupanj: parcijalna ruptura manja od 3 mm
2. stupanj: parcijalna ruptura od 3 do 6 mm
3. stupanj: parcijalna ruptura >6 mm [17]

5. Klinička slika

Ruptura rotatorne manšete najčešće se javlja kod osoba u četrdesetim godinama života, a oko polovica bolesnika pojavu simptoma povezuje s traumom. Kao najčešći simptom navode bol koja je najčešće locirana s prednje i vanjske strane ramena, a može se širiti niz ruku sve do sredine nadlaktice. Ovisno o fazi bolesti, bol se može pojaviti i u mirovanju, no najčešće je uzrokovana nekom aktivnošću koja uključuje podizanje ruke iznad glave. Prisutna je bol noću koja bolesniku remeti san te mu također onemogućava spavanje na bolesnoj strani.

U kliničkom nalazu vidljiva je i atrofija ramenih mišića, a najviše supraspinatusa i infraspinitusa.

Osim boli, atrofije i smanjene mišićne snage, mogu se čuti i subakromijalne krepitacije pri podizanju ruke. Opseg aktivnog pokreta manji je od opsega pasivnog pokreta [8, 10, 16].

Degenerativna etiologija rupture rotatorne manšete dijeli se u 3 faze; subakutni tendinitis, kronični tendinitis i ruptura. U fazi subakutnog tendinitisa bol je locirana u prednjem dijelu ramena i pojačava se prilikom obavljanja svakodnevnih aktivnosti ili nakon njih te pri bavljenju bacačkim sportovima. Bol se smanjuje prestankom aktivnosti, stoga bolesnici često ignoriraju simptome. U drugoj fazi, bol se pojavljuje sve češće, kod izvođenja jednostavnih aktivnosti (oblačenje, češljanje) koje su prije bile bezbolne. Osim prisutne boli, dolazi i do smanjenja opsega pokreta, što otežava kretanje ramena i cijele ruke. Bolesnik zbog bolova šteti ruku što dovodi do hipotrofije i atrofije ramenih mišića. U nekim slučajevima teško je procijeniti radi li se o kroničnom tendinitisu ili je već došlo do djelomične rupture tetive zbog sličnih simptoma i kliničke slike. Kada procjenjujemo opseg rupture, najbolji pokazatelj je izvođenje aktivne vanjske rotacije, jer u većini slučajeva bolesnik s totalnom rupturom neće moći izvesti taj pokret. Lakše je razlikovati parcijalne i totalne rupture. Kod kroničnih totalnih ruptura, osobito supraspinatusa, bolesnik ne može izvesti aktivno pokret abdukcije, ali moguće je izvođenje pune pasivne abdukcije

Kada se radi o akutnoj, traumatskoj rupturi, koja je češća u mlađih osoba i sportaša, prisutna je akutna bol, slabost mišića ramena te je moguća ukočenost zgloba zbog prisutnog spazma [19].

6. Dijagnostika

Dijagnoza rupture rotatorne manšete postavlja se na temelju pažljivo uzete anamneze i fizikalnim pregledom.

Anamneza je vrlo korisna jer se tijekom razgovora s bolesnikom doznaju njegova dob, zanimanje, dominantna ruka, mehanizam ozljeđivanja i podatak o tome boluje li od nekih drugih bolesti. Također je važno saznati ima li bolesnik bolove, ako ih ima, njihov intenzitet i mjesto najjačeg bola te koji pokreti pojačavaju bol.

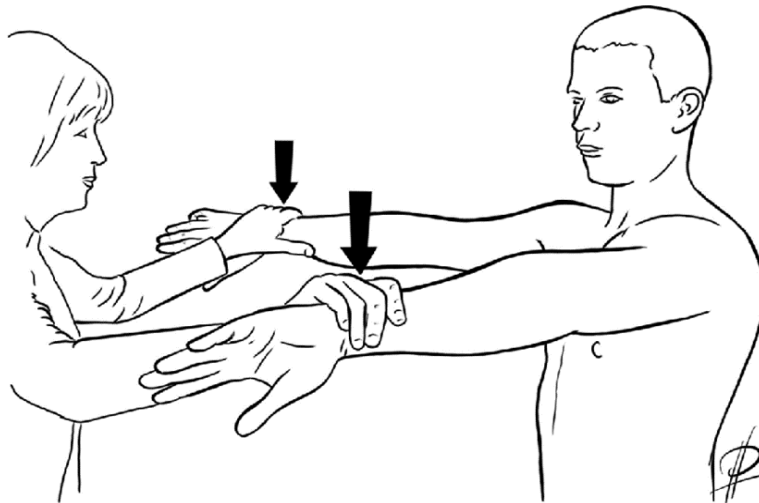
Slijedi klinički pregled koji započinje inspekcijom. Promatraju se kožne promjene, konture ramena, atrofija mišića i prisutnost deformacije. Nakon toga slijedi palpacija ramenog zgloba i pridruženih struktura kako bi se procijenilo njihovo stanje, tonus i trofika. Zatim se ispituju aktivna i pasivna pokretljivost ramenog zgloba [16].

6.1. Klinički testovi

U svrhu preciznog postavljanja dijagnoze prilikom kliničkog pregleda primjenjuju se različiti testovi. Postoji velik broj posebnih testova za ispitivanje rotatorne manšete, a kako nije izvedivo provođenje svih njih u kliničkoj praksi, u nastavku će biti opisani oni najpouzdaniji za dijagnosticiranje ruptуре manšete.

Dva su uobičajena testa za procjenu cjelovitosti tetive supraspinatusa; test prazne limenke (empty can test – Jobe's test) i test pune limenke (full can test). Oba testa služe za procjenu snage i boli, a izvode se na sličan način, s jedinom razlikom u rotaciji ramena. Empty can test se izvodi u punoj unutarnjoj rotaciji (palac pokazuje prema dolje), dok se full can izvodi u položaju od 45° vanjske rotacije, s palcem okrenutim prema gore.

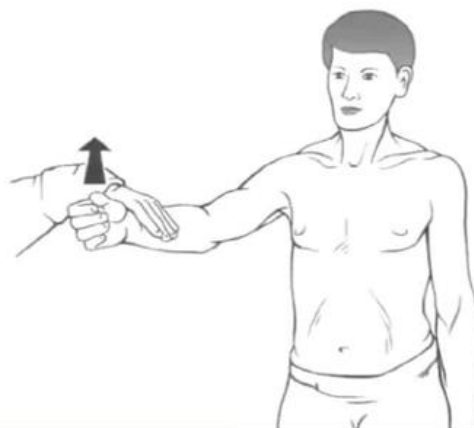
Empty can test (Jobe's test) – bolesnik stoji ili sjedi. Obje ruke su u antefleksiji od 90° u sagitalnoj ravnini, lakat je ispružen, podlaktica pronirana, a ramena su u punoj unutarnjoj rotaciji tako da palac pokazuje prema dolje kao da bolesnik pokušava izliti tekućinu iz limenke. Tada ispitivač vrši pritisak prema dolje na zapešće ili na lakat te traži od bolesnika da se odupre ovom manevru bez slijeganja ramenima. Test se smatra pozitivnim ako bolesnik osjeti bilo kakvu bol ili slabost, a to treba usporediti s drugom, zdravom stranom [20].



Slika 6.1.1. Empty can test

(Izvor: https://www.researchgate.net/figure/Jobes-test_fig2_325067365)

Full can test – bolesnik stoji ili sjedi. Obje ruke su u antefleksiji od 90° u sagitalnoj ravnini, lakat je ispružen, podlaktica u položaju srednje pronacije, a ramena su za 45° rotirana prema van, tako da palac pokazuje prema gore kao da pacijent drži punu limenku. Tada ispitivač vrši pritisak prema dolje na zapešće ili na lakat te traži od bolesnika da se odupre ovom manevru bez slijeganja ramenima. Test se smatra pozitivnim ako bolesnik osjeti bilo kakvu bol ili slabost, što treba usporediti s drugom, zdravom stranom [20].

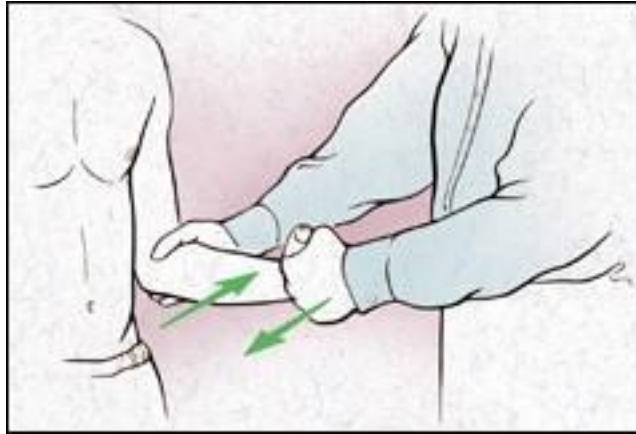

Slika 6.1.2. Full can test

(Izvor: <https://orthofixar.com/special-test/jobes-test-empty-can-test/>)

Za uvid u stanje infraspinatusa provode se test infraspinatusa i Patteov test.

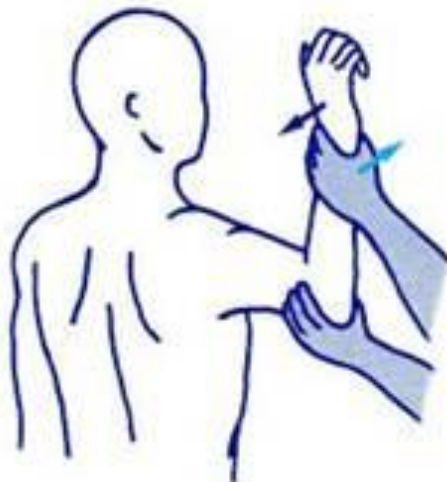Test infraspinatusa – bolesnik stoji ili sjedi. Prilikom izvođenja testa ruka je aducirana uz tijelo te flektirana u laktu pod 90° . Ispitivač od bolesnika traži da protiv njegovog otpora rotira obje podlaktice prema van. Test je pozitivan kada se primijeti slabost ili bolesnik osjeti bol u vanjskoj rotaciji [21].



Slika 6.1.3. Test infraspinatusa

(Izvor: <https://www.aafp.org/pubs/afp/issues/2000/0515/p3079.html>)

Patteov test – izvorno je osmišljen za testiranje teres minora, međutim neki autori ga koriste i za testiranje infraspinatusa jer je osjetljivost ovog testa za rupturu infraspinatusa visoka (93%). Za izvođenje ovog testa bolesnik stoji ili sjedi. Ruka koja se testira je abducirana pod 90° i u vanjskoj rotaciji s laktom flektiranim također pod 90° . Zatim se od bolesnika traži da se odupre otporu koji mu pruža ispitivač u smjeru unutarnje rotacije ili da pokuša izvesti vanjsku rotaciju. Test je pozitivan ako bolesnik osjeti bol ili ispitivač primijeti značajnu slabost [22].

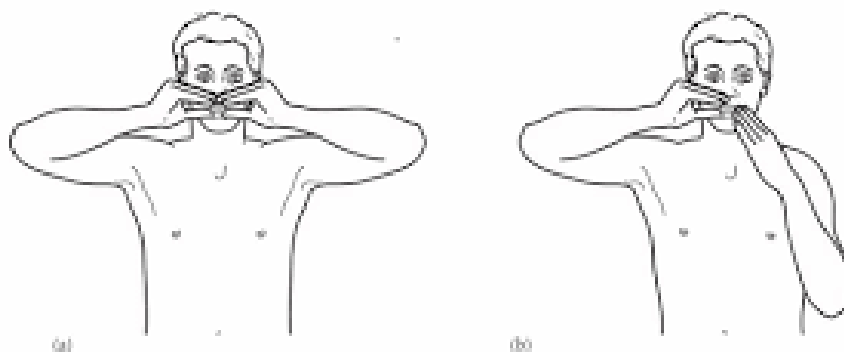


Slika 6.1.4. Patteov test

(Izvor: <https://www.rhumato.info/cours-revues2/96-epaule/1703-epaule-douloureuse>)

Testovi za otkrivanje lezije teres minora su slični testovima za infraspinatus. Provodi se Patteov test, a izvodi se slično kao što je opisano za infraspinatus te Hornblowerov znak.

Hornblowerov znak – bolesnik stoji ili sjedi. Zatim se od njega traži da obje ruke prinese ustima, kao da puše u rog. Test je pozitivan ako bolesnik ne može zadržati ruku u tom položaju te ona pada [23].



Slika 6.1.5. Hornblowerov znak

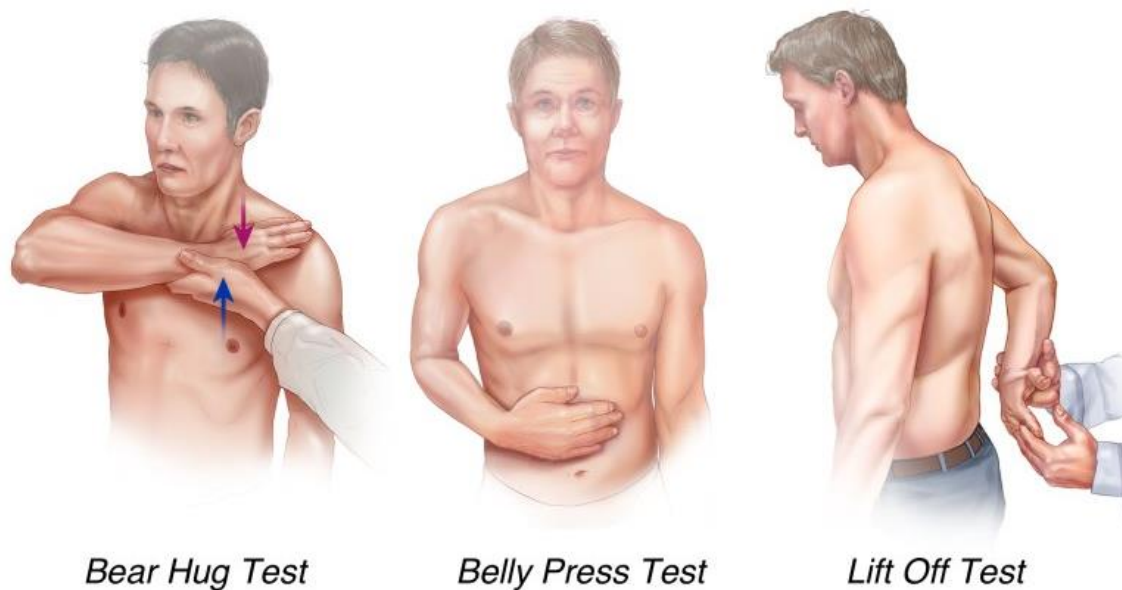
(Izvor: <https://www.facebook.com/orthopaedicsunplugged/posts/shoulderserieshornblowers-test-this-test-is-used-to-determine-whether-the-teres-/103735228057902/>)

Za m. subscapularis najčešće se izvode test podizanja, belly press test i bear hug test.

Lift off test (test podizanja) – dok bolesnik stoji, ispitivač stavi bolesnikovu ruku na lumbalni dio kralježnice i odmakne ju od tijela. Potom pušta bolesnikovu ruku te ako on ne može ruku zadržati u tom položaju i ukoliko se javlja bol, test se smatra pozitivnim.

Belly press test – ovaj test se često koristi kao alternativa testu podizanja, kada se on ne može izvesti zbog boli ili ograničenog pokreta unutarnje rotacije nadlaktice. Bolesnik sjedi ili stoji s laktom flektiranim pod 90° , a dlan postavi na gornji dio trbuha, neposredno ispod ksifoidnog nastavka. Tada ispitivač traži od bolesnika da pritisne svoj dlan na trbuh tako da ruka ostane u položaju unutarnje rotacije. Test je pozitivan ako pri izvođenju testa dođe do fleksije u ručnom zglobu ili pomicanja lakta prema natrag [16, 24].

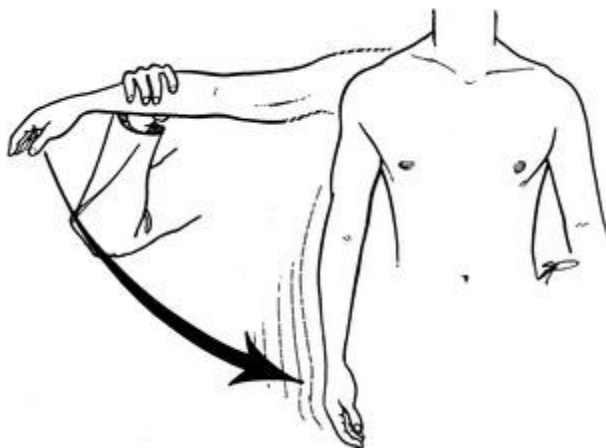
Bear hug test – bolesnik stavlja dlan bolesne strane na suprotno rame, s ispruženim prstima i laktom ispred tijela. Tada ispitivač traži od njega da zadrži ruku u tom položaju dok on primjenjuje pritisak u smjeru vanjske rotacije [20].



Slika 6.1.6. Testovi za m. subscapularis

(Izvor: <https://shoulderelbow.org/2018/08/08/subscapularis-rotator-cuff-tears/>)

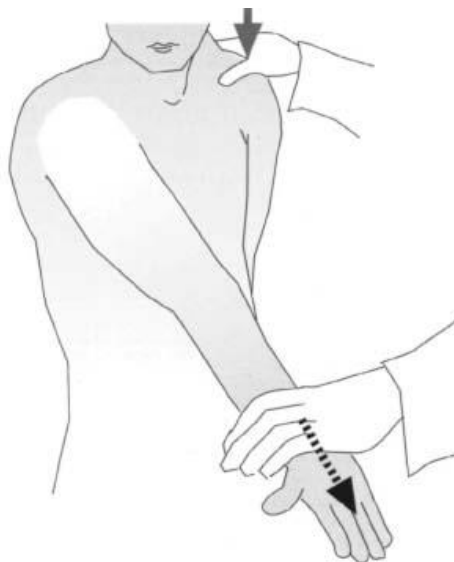Znak padajuće ruke – za izvođenje ovog testa ispitivač abducira bolesnikovo rame do 90° , a zatim traži od njega da ruku zadrži u tom položaju. Test je pozitivan ako bolesnik ne može zadržati ruku te ona naglo pada, što ukazuje na masivnu rupturu tetiva rotatorne manšete [18].



Slika 6.1.7. Znak padajuće ruke

(Izvor: <https://clinicalgate.com/the-shoulder-2/>)

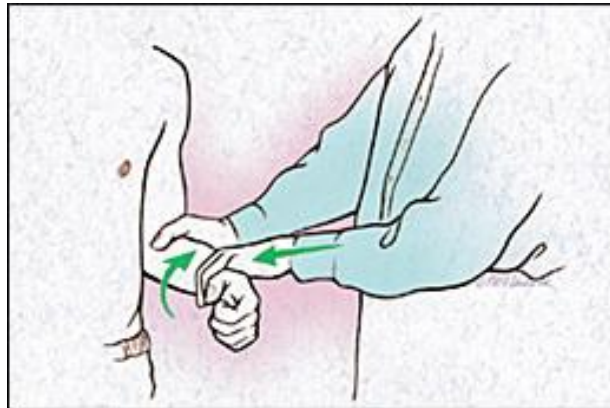
U nekim slučajevima uz rupturu tetiva rotatorne manšete, može doći i do ozljede tetive bicepsa brachii. Stoga je potrebno provesti neke od testova koji ukazuju na njenu patologiju. Speed's test – od bolesnika se traži da savije ruku u ramenu protiv otpora od strane ispitivača, lakat je ispružen, a podlaktica supinirana. Test je pozitivan ako se javi bol u intertuberkularnom žlijebu zbog patologije tetive bicepsa [25].



Slika 6.1.8. Speed's test

(Izvor: <https://musculoskeletalkey.com/shoulder-11/>)

Yergason's test – bolesnikova ruka je adducirana uz tijelo, lakat je flektiran pod 90° te pokušava izvesti supinaciju podlaktice protiv otpora ispitivača. Test se smatra pozitivnim ako se javi bol u intertuberkularnom žlijebu, što može ukazivati na SLAP leziju (superior labrum from anterior to posterior) [26].



Slika 6.1.9. Yergason's test

(Izvor: <https://www.aafp.org/pubs/afp/issues/2009/0901/p470.html>)

6.2. Slikovna dijagnostika

Nakon detaljno uzete anamneze i kliničkog pregleda, dijagnostičke metode koje nam stoje na raspolaganju su rendgenske snimke (RTG), ultrazvučni pregled ramena (UZV) te magnetska rezonancija (MR) [16].

Rendgenske snimke kod kroničnih ruptura prikazuju sklerotične i cistične promjene velikog tuberkula, na hvatištu tetive supraspinatusa te sklerozu prednjeg ruba akromiona. Kod masivne rupture manšete dolazi do suženja subakromijalnog prostora zbog kranijalne migracije glave humerusa.

Ultrazvučni pregled dopunjava klinički nalaz. Pruža veliku vjerojatnost za pronalazak rupture tetive i određivanje njezine veličine. Najpouzdaniji znak je potpuna odsutnost rotatorne manšete, pri čemu deltoidni mišić naliježe na glavu humerusa. Ovo također ukazuje na to da je ruptura masivna te da su zahvaćene tetive supraspinatusa i infraspinatusa. Žarišno stanjivanje rotatorne manšete također je još jedan pouzdan pokazatelj. Sekundarni znak rupture je prisutnost tekućine

u subakromijalnoj ili subdeltoidnoj burzi. Za razliku od totalnih ruptura, one parcijalne je mnogo teže utvrditi ultrazvukom.

Magnetska rezonancija je vrlo pouzdana metoda u dijagnosticiranju rupture rotatorne manšete. Omogućuje slobodan pristup mjestu rupture te nam prikazuje njenu veličinu i stanje mišića. Za razliku od ultrazvuka, MR prikazuje veličinu retrakcije tetive te masnu degeneraciju mišića rotatorne manšete [10, 17].

7. Liječenje

Liječenje rupture rotatorne manšete može biti konzervativno i operativno, što ovisi o veličini i vrsti ozljede, tegobama bolesnika, životnoj dobi bolesnika te o njegovoj motivaciji za operaciju i suradnji u liječenju [7]. Kod starijih bolesnika ozljeda se liječi uglavnom konzervativno. Razlozi za to jesu visoka dob, neaktivnost osobe i znatno pasivno ograničenje pokreta u ramenom zglobu. Kod mlađih osoba i sportaša pristupa se operativnom zahvatu, s ciljem što bržeg oporavka te povratku svakodnevnim i sportskim aktivnostima.

7.1. Konzervativno liječenje

Konzervativno liječenje se preporuča bolesnicima s malim, nepotpunim rupturama bez masne atrofije i retrakcije tetive, koji imaju samo manje simptome, kao i starijim bolesnicima s niskim funkcionalnim zahtjevima [27].

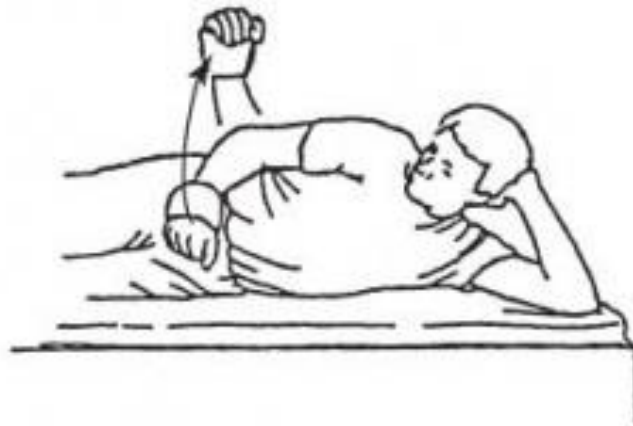
Konzervativno liječenje podrazumijeva izbjegavanje preopterećenja ruke tijekom dnevnih aktivnosti, uzimanje nesteroidnih protuupalnih lijekova te fizikalnu terapiju. Povratak punog opsega pokreta bez boli, fleksibilnosti, mišićne ravnoteže te kontrole i stabilnosti skapulotorakalnih i glenohumeralnih mišića, važni su ciljevi rehabilitacije. U početku je potrebno izbjegavati provocirajuće položaje i kretnje, kao što je npr. podizanje ruke iznad glave. Lijekovi koji se najčešće koriste kod ove patologije su nesteroidni protuupalni lijekovi (NSAID). Njihova upotreba smanjuje bol u prva 3 do 4 tjedna, no potrebno je primijeniti i druge oblike liječenja kako bi se suzbila bol te poboljšala kvaliteta života bolesnika. Terapija nesteroidnim protuupalnim lijekovima kratkoročno smanjuje bol, ali ne dovodi do poboljšanja funkcije zgloba. Primjena injekcija kortikosteroida i lokalnih anestetika ima slično djelovanje kao i NSAID, no ima negativan učinak zbog citotoksičnog djelovanja na tenocite. Za razliku od njih, injekcije hijaluronske kiseline smanjuju bol te poboljšavaju funkciju zgloba [28].

Bol se može kontrolirati i raznim modalitetima fizikalne terapije, kao što su krioterapija, elektroterapija (IFS, TENS) i ultrazvuk.

Iako sama fizikalna terapija ne može izliječiti rupturiranu tetivu, ona služi jačanju mišića ramena i obnavlja mehaniku ramenog zgloba. Većina ljudi, uključujući i sportaše, obično jača samo nekoliko mišića oko ramena, stoga se vježbama cilja na manje, ali važne mišiće oko ramena koji su obično zanemareni [29].

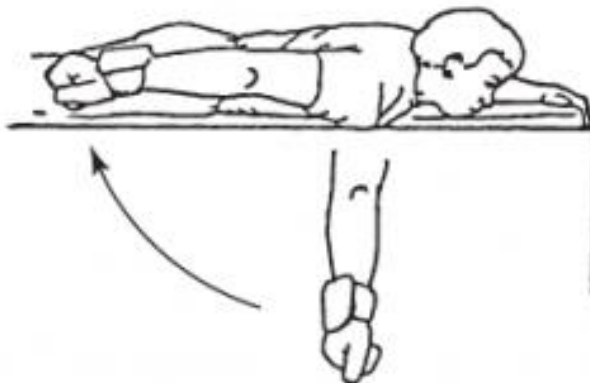
Neki autori predlažu vježbe koje potiču visoku aktivaciju srednjeg i donjeg trapeziusa uz minimalno sudjelovanje gornjeg trapeziusa, a poželjnije su u kompleksnim rehabilitacijskim programima. Kao primjer možemo navesti vanjsku rotaciju nadlaktice ležeći na boku (Slika 7.1.1.), fleksiju nadlaktice na boku, horizontalnu abdukciju nadlaktice u proniranom položaju te ekstenziju nadlaktice u proniranom položaju (Slika 7.1.2.). Ove vježbe pokazuju visoku EMG aktivnost u mišićima rotatorne manšete, osobito u infraspinatusu i teres minoru.

Specifične vježbe jačanja m. serratus anterior obično uključuju vježbe „protrakcije u ležećem položaju“ i vježbe „sklekova na zidu“ te su korisne u ranim fazama rehabilitacije, dok se vježba „dinamički zagrljaj“ i različite varijante sklekova koriste u kasnijim fazama.



Slika 7.1.1. Vanjska rotacija u položaju na boku

(Izvor: https://www.physio-pedia.com/Rotator_Cuff_Tears)



Slika 7.1.2. Ekstenzija nadlaktice u proniranom položaju

(Izvor: https://www.physio-pedia.com/Rotator_Cuff_Tears)

Prije prelaska na operativno liječenje preporučuje se najmanje 3 do 6 mjeseci konzervativnog liječenja. Neki autori pokazali su da odgođeni kirurški zahvat nakon konzervativnog liječenja parcijalnih ruptura nije dao lošije rezultate u usporedbi s artroskopskim zahvatom učinjenim neposredno nakon ozljede. Bolesnici koji su bili podvrgnuti šestomjesečnom konzervativnom liječenju prije operacije pokazali su bolje funkcionalne rezultate u usporedbi s onima koji su bili podvrgnuti hitnoj operaciji [30].

7.2. Operativno liječenje

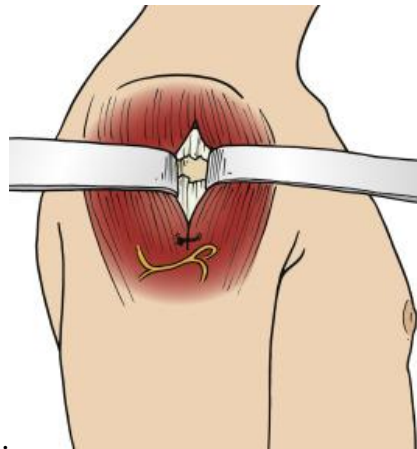
Kirurško liječenje preporučuje se nakon neuspješnog konzervativnog liječenja u trajanju od 3 do 6 mjeseci. Kao primarna opcija liječenja, trebalo bi se razmotriti kod mladih bolesnika s visokim funkcionalnim zahtjevima, bolesnika s visokom razinom fizičkog naprezanja na poslu, velikih ruptura i ruptura kod kojih već postoji značajna atrofija mišića ili retrakcija tetive [27]. S obzirom na težinu, lokaciju i način nastanka oštećenja te kvalitetu i mobilnost rupturiranog tkiva i kosti te dob bolesnika, primjenjuju se otvoreni pristup, mini otvorena tehnika ili artroskopski pristup. Operativni pristup je individualan te ovisi o dobi bolesnika, smanjenju funkcije, aktivnostima svakodnevnog života i razini rekreativne aktivnosti. Operativno liječenje se provodi uglavnom artroskopski stoga što je manje invazivno od otvorene i mini otvorene operacije te ostavlja tek nekoliko ožiljaka. Rehabilitacija može započeti brže, a bolesnik osjeća manje bolova tijekom oporavka [31].

S programom rehabilitacije potrebno je započeti prije operativnog zahvata. Ciljevi fizioterapije prije operacije su održati gibljivost i miškulaturu izvođenjem pendularnih vježbi i izometričkih vježbi te vježbi zatvorenog kinetičkog lanca. Lokalna bolna upala može se ublažiti krioterapijom. U toj se fazi provodi i edukacija bolesnika o pravilima ponašanja nakon zahvata [16].

7.2.1. Otvorena operacija

U današnje vrijeme dosta kirurga koristi ovu tehniku, pogotovo kod većih ruptura, gdje se može lakše mobilizirati retrahirana tetiva. Nakon okomitog kožnog reza dugog 6 – 9 cm i razdvajanja niti deltoideusa, učini se njegova dezinsercija po Neerovoj metodi na akromionu. Odstrani se subakromijalna burza, nakon čega se prikažu veliki tuberkul i defekt na tetivi. Retrahirani krajevi se osvježe, mobiliziraju i refiksiraju na hvatište.

Otvorena tehnika može biti dobra opcija ako je ruptura velika ili složena te ako je indicirana dodatna rekonstrukcija, poput prijenosa tetive. Ova tehnika se prva koristila za rupturiranu tetivu. S godinama su nova tehnologija i poboljšano iskustvo kirurga doveli do manje invazivnih zahvata [32].

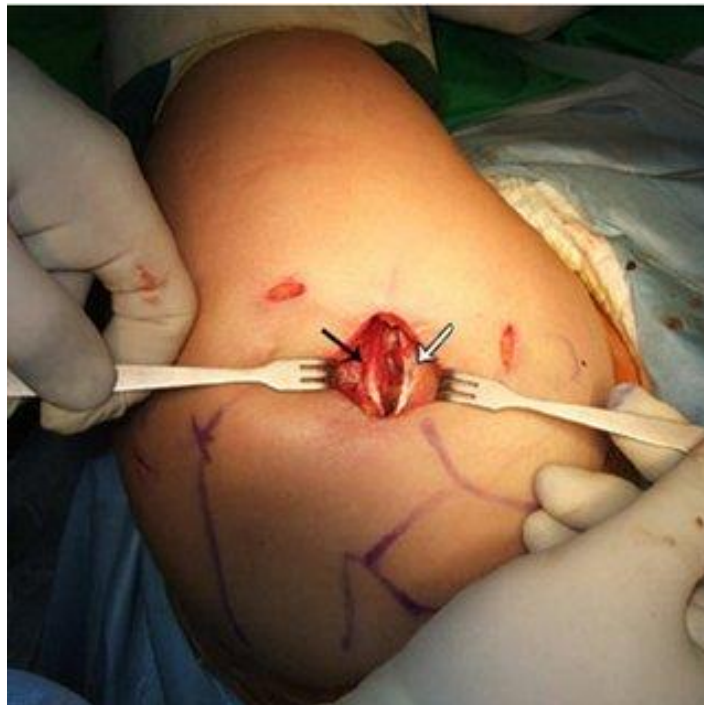

Slika 7.2.1.1. Otvorena operacija

(Izvor: <https://musculoskeletalkey.com/intraoperative-and-postoperative-issues-with-open-rotator-cuff-repair/>)

7.2.2. Mini otvorena tehnika

Mini – otvorena tehnika je nastala kombinacijom artroskopije i otvorene rekonstrukcije rotatorne manšete. Najprije se artroskopski pristupa zglobu i okolnim strukturama prilikom čega se pregleda i evaluira veličina i oblik rupture. Potom se, ako se nađe ruptura neke od tetiva, mjestu rupture pristupa po prednjem rubu akromiona kroz rez dug oko 4 cm te se napravi otvorena rekonstrukcija rotatorne manšete uz fiksaciju tetive koštanim sidrima. Ovom tehnikom se postižu vrlo dobri funkcionalni rezultati te smanjenje bolova [33].



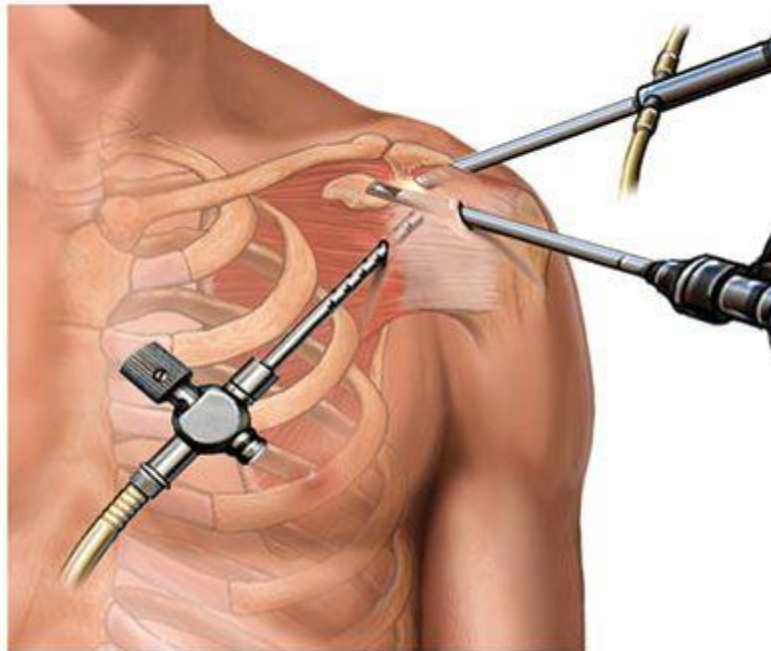
Slika 7.2.2.1. Mini otvorena tehnika

(Izvor: https://www.researchgate.net/publication/51455762_Anterolateral_approach_for_mini-open_rotator_cuff_repair)

7.2.3. Artroskopska tehnika

Artroskopska tehnika danas predstavlja zlatni standard u liječenju ruptura rotatorne manšete. Kod ove metode se postavljaju 3 ili 4 radna portala, a svaki rez dug je oko 1 cm. Njezine prednosti su bolja inspekcija oštećenog tkiva, mogućnost intervencije u zglobu ako postoji neka patologija, manji rez, očuvanje hvatišta deltoideusa, manja bolnost što omogućuje bržu rehabilitaciju. Neke od mana artroskopije su što je dužina trajanja zahvata dvostruko duža te

slabija mogućnost mobilizacije retrahirane tetive. Kod svih tehnika bitna je dobra refiksacija tetive na kost, što se postiže transosealnim šavima ili preko implantata (koštana sidra). Kako bi tetiva bolje zarasla, mora imati što veći kontakt s osvježenom kosti, stoga se preporuča šivanje u dva reda [17, 33].



Slika 7.2.3.1. Artroskopska tehnika

(Izvor: <https://www.theholly.com/services/orthopaedic-centre-essex/shoulder-conditions/shoulder-arthroscopy/>)

8. Postoperativna rehabilitacija

Primarni ciljevi rehabilitacije nakon operacije rupture rotatorne manšete su osiguravanje procesa cijeljenja te prevencija ukočenosti zglobova i atrofije mišića. Ghodadra i suradnici su dokazali da postoji mnogo čimbenika koji utječu na rehabilitaciju, kao što su kirurški pristup, kvaliteta tetive te etiologija rupture (akutna ili degenerativna).

Rehabilitacija nakon operacije rupture rotatorne manšete se sastoji od 4 uobičajeno korištene i prihvaćene faze [34].

1. FAZA (0 do 4 – 6 tjedana)

Bez obzira na vrstu rehabilitacijskog protokola, u ovoj je fazi naglasak na zaštiti rekonstruirane tetive. Međutim potrebna je ravnoteža između poticanja cijeljenja tetive i sprječavanja razvoja postoperativnih priraslica, čijem je stvaranju rameni zglob jako sklon.

U svrhu rasterećenja zgloba bolesnik nosi abdukcijску ortozu 6 tjedana nakon operacije. U ovoj fazi krioterapija pomaže kod postoperativne boli i upale, stoga bolesnika treba poučiti o korištenju leda kod kuće.

Tijekom ove faze bitno je provoditi aktivno potpomogunte vježbe lakta te aktivne vježbe zapešća, šake i vratne kralježnice. Opisano je da rano pasivno pokretanje može pomoći u procesu zacjeljivanja tetive za kost. Pasivne vježbe opsega pokreta treba izvoditi uz lagane oscilacije. S provođenjem pasivnih vježbi se nastavlja sve dok se ne postigne bezbolan i simetričan pokret u usporedbi sa zdravim ramenom [35].

Također se mogu provoditi pendularne vježbe, tako da se tijelo osloni na naslon stolice i da ruka visi ispred tijela te se izvode pokreti u smjeru kazaljke na satu i u suprotnom smjeru.

Vrlo je bitna edukacija bolesnika o aktivnostima koje je potrebno izbjegavati. U ovoj fazi postoje mnoge mjere opreza, kao što je podizanje teških predmeta, guranje i povlačenje, prekomjerno ispružanje ruke, pretjerani pokreti iza trupa, istežanje ili nagli pokreti.

Kriteriji za prelazak u 2. fazu su bezbolni pasivni pokreti. Konkretnije: pasivna antefleksija najmanje 110° do 125°, pasivna vanjska i unutarnja rotacija 25° do 45° te pasivna abdukcija do 90° [34].



Slika 8.1. Primjer pasivnih vježbi opsega pokreta

(Izvor: <https://shoulderelbow.org/2020/03/31/shoulder-physical-therapy/>)

2. FAZA (4 – 6 do 10 – 12 tjedana)

Ova faza obično počinje 4 do 8 tjedana nakon operacije, ali može i kasnije ovisno o čimbenicima kao što su veličina rupture i kvaliteta tkiva, dob bolesnika te mogući komorbiditeti.

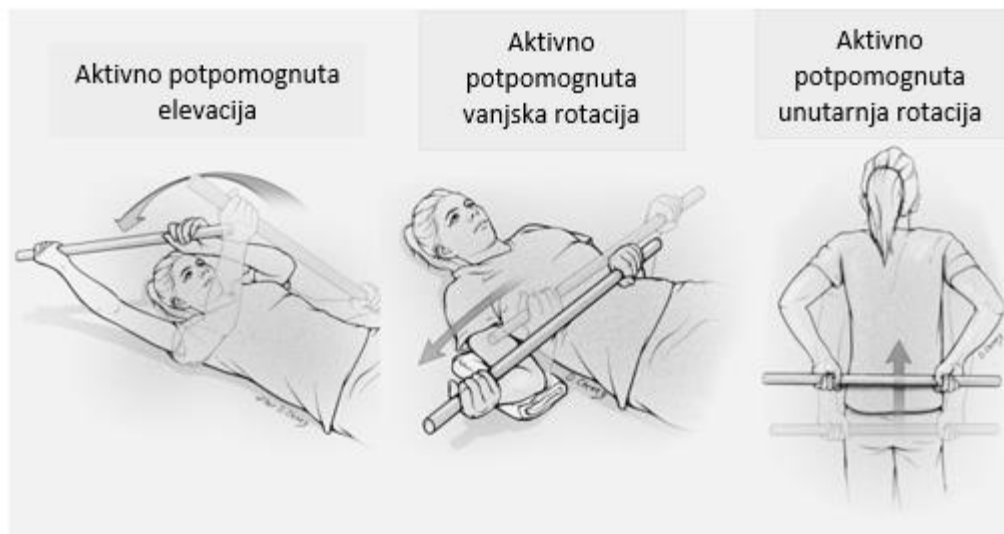Glavni ciljevi ove faze su nastavak pasivnih vježbi, uvođenje aktivno potpomognutih vježbi za rameni zglob, poboljšanje neuromuskularne kontrole i snage, dok se istovremeno smanjuje bol i upala.

Aktivno potpomognute vježbe izvode se u supiniranom položaju, a bolesnik izvodi pokrete unutarnje i vanjske rotacije uz pomoć pomagala, kao npr. štap te izvodi fleksiju nadlaktice uz pomoć zdrave ruke. Ove vježbe se provode i pomoću drugih pomagala, primjerice s loptom, a cilj je povećati mobilnost glenohumeralnog zgloba.

5 do 7 tjedana postoperativno, započinje se sa proprioceptivnim vježbama otvorenog kinetičkog lanca. Ove vježbe pomažu obnoviti mišićnu snagu i propriocepciju, a izvode se tako da je bolesnik u supiniranom položaju s rukama u antefleksiji od 90° (Slika 8.4.). Zatim se bolesniku kaže da crta krugove ili piše abecedu u zraku, koristeći male, kontrolirane pokrete.

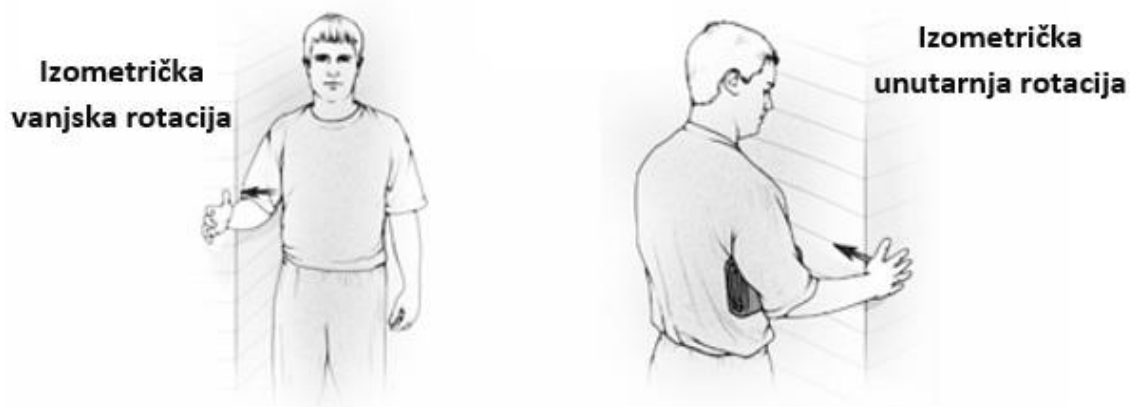Između 6. i 8. tjedna kreće se s izometričkim vježbama rotatorne manšete ramena

Kriteriji za prelazak u 3. fazu su puni aktivni opseg pokreta u usporedbi sa zdravim ramenom, bez znakova diskinezije lopatice [34, 35].



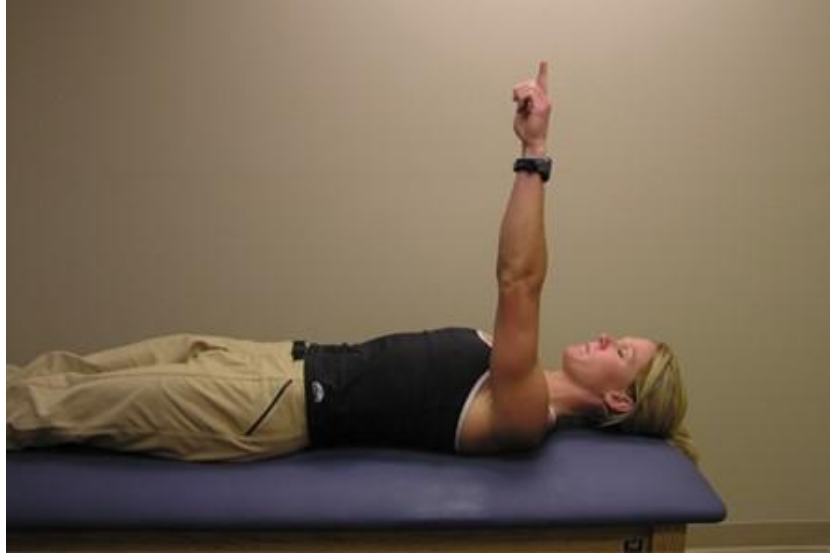Slika 8.2. Prikaz aktivno potpomognutih vježbi uz pomoć štapa

(Izvor: <https://shoulderelbow.org/2020/03/31/shoulder-physical-therapy/>)



Slika 8.3. Prikaz izometričkih vježbi za rame

(Izvor: <https://shoulderelbow.org/2020/03/31/shoulder-physical-therapy/>)



Slika 8.4. Primjer vježbe otvorenog kinetičkog lanca

(Izvor: <https://www.ncbi.nlm.nih.gov/pmc/articles/PMC3325631/>)

3. FAZA (10 – 12 do 16 – 18 tjedana)


Ova faza se može nazvati fazom jačanja, a odvija se otprilike 10 do 12 tjedana nakon operacije.

Tijekom napredovanja ove faze potrebno je poraditi na pozicioniranju lopatice i aktivaciji mišića budući da je to jednako važno u oporavku ove skupine bolesnika. Potrebno je uspostaviti pravilnu posturu bolesnika nakon operacije i dovoljnu mišićnu ravnotežu mišića rotatora lopatice. Pokreti retrakcije skapule i rotacije prema dolje povećavaju subakromijalni prostor te pomažu u cijeljenju tkiva [36].

Bolesnici bi tijekom ove faze trebali vratiti barem 80-90% opsega pokreta, osim ako su imali masivnu rupturu koja je zahtijevala opsežniji operacijski zahvat.

Tijekom ove faze bolesnik prelazi na izotoničke vježbe te se započinje s početnim vježbama stabilnosti zatvorenog kinetičkog lanca kako bi se poboljšala neuromuskularna kontrola ramenog kompleksa.

Nakon što bolesnik više nema bolove prilikom izvođenja aktivnosti svakodnevnog života i pokazuje sposobnost toleriranja svih vježbi jačanja u 3. fazi bez boli, počinje se s 4. fazom [34, 35].



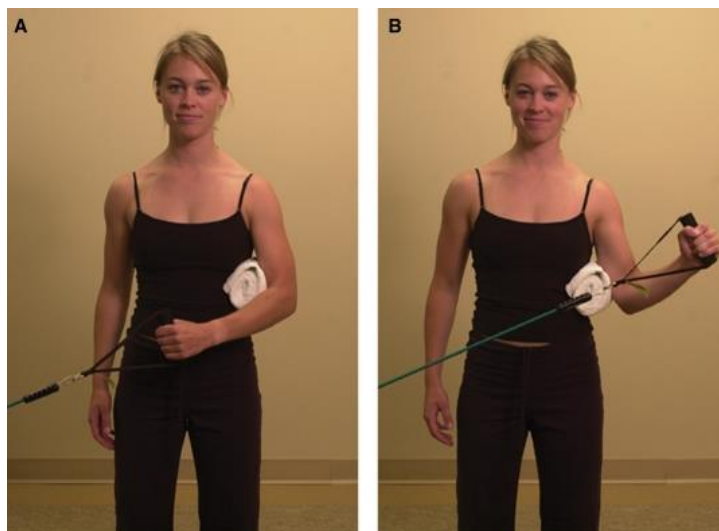
Slika 8.5. Primjer vježbe zatvorenog kinetičkog lanca

(Izvor: https://www.researchgate.net/figure/Closed-chain-exercises-on-a-Swiss-ball_fig2_43049850)

4. FAZA (16-26 tjedana)


Ovo je napredna faza jačanja, s kojom se može započeti otprilike 16 do 22 tjedna nakon operacije.

U ovoj fazi je operirano tkivo rotatorne manšete u završnim fazama cijeljenja, stoga može izdržati veće opterećenje nego u ranijim fazama. Bolesnik bi trebao biti bez bolova u svakodnevnim životnim aktivnostima i pokazati sposobnost toleriranja svih vježbi jačanja iz prethodne faze bez boli ili kompenzacija. Progresivno jačanje stražnjih mišića manšete postiže se u stojećem položaju dok se izvodi vanjska rotacija ramena u položaju od 45° abdukcije koristeći otpor elastične trake (Slika 8.6.). Ovo osigurava visoke razine aktivacije infraspinatusa i teres minor. Izvođenjem vježbi vanjske rotacije u položaju od 90° abdukcije potiče se aktivnost mišića supraspinatusa [34, 35].



Slika 8.6. Primjer progresivnog jačanja stražnjih mišića manšete
(Izvor: <https://www.ncbi.nlm.nih.gov/pmc/articles/PMC3325631/>)

Prema kraju ove faze, započinje se s pliometrijskim vježbama za gornje ekstremitete. Smatra se da one poboljšavaju neuromuskularnu kontrolu, snagu i propriocepciju. Ove vježbe trebaju započeti u položajima u visini ramena ili blizu visine ramena napredujući do položaja iznad glave (Slika 8.7.) [35].



Slika 8.7. Primjer pliometrijske vježbe
(Izvor: <https://www.ncbi.nlm.nih.gov/pmc/articles/PMC3325631/>)

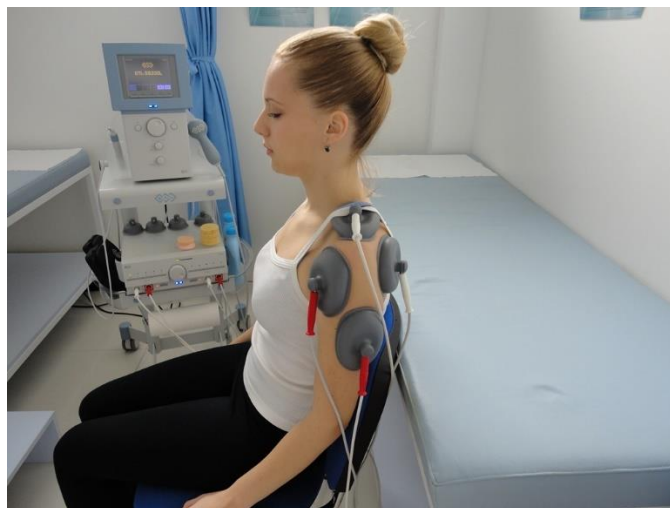
9. Fizioterapijske procedure nakon rupture rotatorne manšete

Pored različitih vježbi koje se primjenjuju u rehabilitaciji ove ozljede, na raspolaganju su nam i mnoge fizioterapijske procedure, kao što su elektroterapija (IFS, TENS), ultrazvuk i krioterapija.

Za smanjenje boli u ramenu najčešće se koriste IFS (interferentne struje). To su srednjefrekventne struje s ulaznom frekvencijom od oko 4000 Hz. Interferentna struja dolazi iz dviju sinusoidnih izmjeničnih struja koje se međusobno preklapaju u raznim kombinacijama. Rezultat njihove interferencije je struja niske frekvencije (od 1 do 250 Hz) koja odgovara razlici tih dviju struja. Interferencija se zbiva u dubini tkiva pa se stoga nazivaju endogenim strujama [37].

U praksi se primjenjuje frekvencija od 1 do 150 Hz, iako se tijekom tretmana frekvencija često mijenja jer se time smanjuje prilagodljivost tkiva i struktura. Mjesto djelovanja IFS-a je u dubini, odnosno na mjestu preklapanja dviju struja. Aplikira se pomoću 2 para elektroda (2 strujna kruga) koje mogu biti pločaste ili vakuumske. Tehnike primjene IFS-a su statička ili stabilna, kinetička (primjena rukavičastih elektroda) i dinamička interferencija. Promjenom amplitude mijenja se mjesto najveće interferencije i područje stimulacije tkiva.

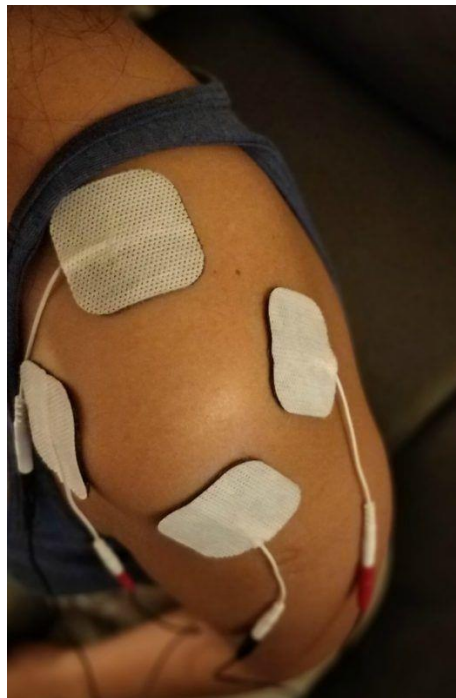Fiziološki učinci IFS-a su analgezija, vazodilatacija, smanjenje edema, potpomaganje mišićne kontrakcije i poboljšanje cijeljenja tkiva [38].



Slika 9.1. Primjena interferentnih struja

(Izvor: <http://natus.hr/Elektroterapija>)

Struja koja se također vrlo često koristi je TENS (transkutana električna stimulacija živca). To je terapijski postupak primjene kontrolirane, niskovoltažne električne stimulacije (frekvencije 1 do 150 Hz, trajanja stimulusa 0,04 do 0,3 ms, intenziteta od 0 do 6 mA), za podraživanje živčanog sustava preko kože kako bi se izazvao analgetički učinak. Analgetski učinak TENS-a, prema različitim studijama, varira od placebo efekta pa do 85% pri akutnoj postoperativnoj boli [39]. Prednosti TENS-a jesu neinvazivnost, jednostavna i sigurna primjena te mogućnost bolesnikove primjene kod kuće, ali uz nužno prethodno liječnikovo postavljanje indikacije za TENS [39].

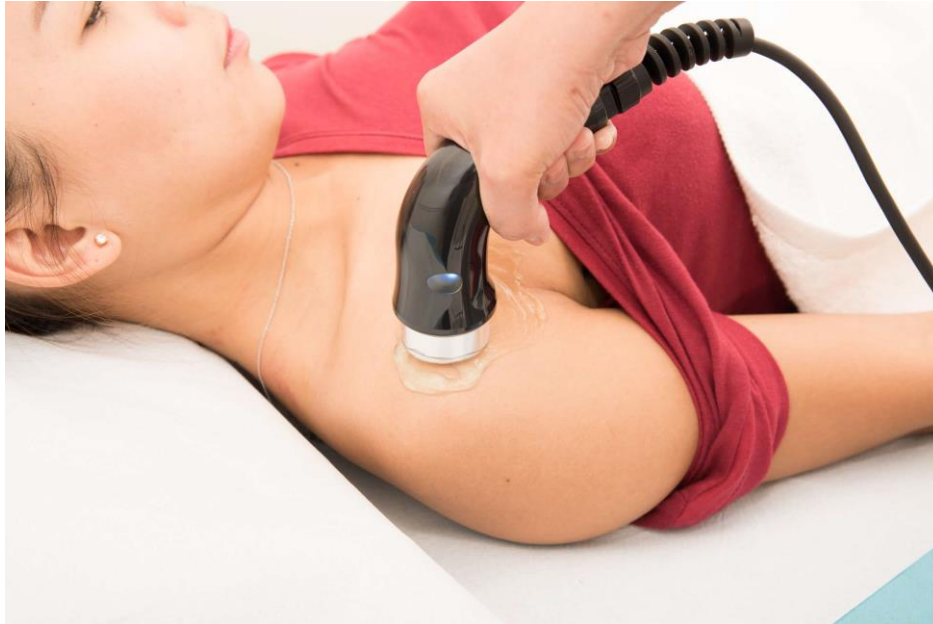

Slika 9.2. Primjena TENS-a na rame

(Izvor: <https://fitnessport.github.io/where-do-you-put-tens-pads-for-shoulder-pain/>)

Terapijski ultrazvuk je konverzivna metoda termoterapije kod koje se ultrazvučne mehaničke vibracije frekvencija 0 – 0,5 MHz u ljudskom organizmu pretvaraju u toplinu. Koristi se za smanjenje boli, poboljšanje cirkulacije te povećanje pokretljivosti mekih tkiva. Također, pomaže u smanjenju upale te cijeljenju ozljeda i rana [40]. U terapiji ultrazvukom najčešće se primjenjuje kontaktna metoda. U prijenosu ultrazvučne energije mora se upotrijebiti kontaktni medij, a to je najčešće gel za ultrazvučnu terapiju ili parafin. Kako bi se izbjeglo oštećenje tkiva, pri aplikaciji je nužno pomicati ultrazvučnu glavu. Tretirana površina može biti 2 – 3 put veća od

ultrazvučne glave na svakih 5 minuta postupka. Najčešće se primjenjuje intenzitet od $1\text{W}/\text{cm}^2$ tijekom 4 minute sa sondom od 1 MHz kojom se prodire dovoljno duboko, a ako je lezija smještena površinski, primjenjuje se sonda od 3 MHz [39].

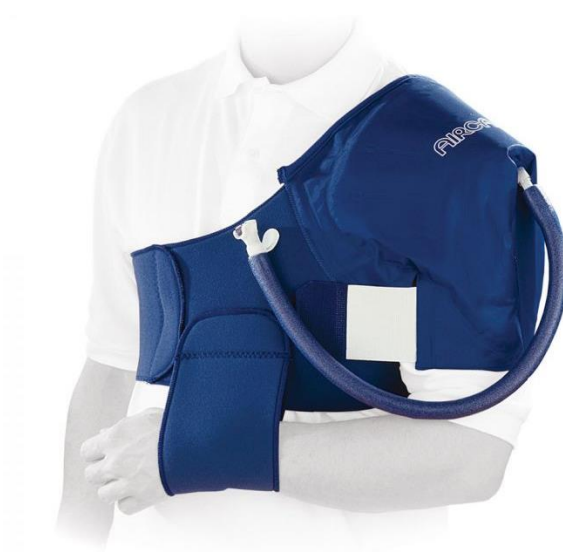

Slika 9.3. Terapijski ultrazvuk

(Izvor: <https://www.verywellhealth.com/ultrasounds-diagnostic-ultrasound-and-ultrasound-therapy-2564458>)

Krioterapija je lokalna primjena hladnoće u svrhu liječenja. Izravni učinak hlađenja je pad temperature kože i potkožnoga tkiva. Aplikacijom hladnoće postiže se analgetički i spazmolitički učinak, facilitira mišićna kontrakcija, smanjuje upala i krvarenje. Najčešći način primjene je kriomasaža, tijekom koje bolesnik osjeća 4 različite senzacije: intenzivnu hladnoću, pečenje, bolnost i na kraju analgeziju. U plastičnim čašama s drvenim štapićem u sredini zaleđi se voda te nakon zaleđivanja dobijemo cilindrične komade leda s drškom te se tako obavlja kriomasaža kružnim ili uzdužnim pokretima. Trajanje postupka je 10 minuta ili sve dok se ne postigne analgezija. Ako želimo smanjiti temperaturu tkiva potrebna je dugotrajnija aplikacija pa se tada primjenjuju krioblozi [39]. Vrećice za višekratnu upotrebu sadržavaju želatinoznu smjesu koja nakon hlađenja u zamrzivaču ima temperaturu nižu od leda. Mogu se opetovano zamrzavati i oblikovati prema regiji tijela. Apliciraju se preko jednog sloja bilo kakve tkanine jer direktna

primjena na kožu može uzrokovati ozeblina. Poseban oblik primjene je kriomanšeta (cryocuff). Manšeta, slična manšeti za mjerenje krvnog tlaka, te napunjena hladnom tekućinom, omota se oko natečenog ili bolnog područja tijela. Tako hladna kompresija pomaže u smanjenju boli, otekline i mišićnih grčeva [41].



Slika 9.4. Kriomanšeta za rame

(Izvor: <https://www.physiosupplies.eu/aircast-cryo-cuff-shoulder>)

10. Zaključak

Zbog svoje uloge stabilizatora, mišići rotatorne manšete predstavljaju najvažniju strukturu ramenog zgloba. Njihovo oštećenje narušava normalnu funkciju ramena što posljedično utječe na funkcionalnost cijele ruke. Vrlo je važno što ranije postaviti dijagnozu kako bi se što prije započelo s liječenjem. Liječenje ove patologije može biti konzervativno i operativno te ovisi o mnogim čimbenicima. Svakom bolesniku potreban je individualni pristup, prilikom postavljanja dijagnoze, preko određivanja načina liječenja pa sve tijekom rehabilitacije. Sam rehabilitacijski proces je dugotrajan te kako bi on bio uspješan, vrlo je bitno na tom putu motivirati bolesnika i biti mu podrška.

11. Literatura

- [1] <https://www.fitness.com.hr/zdravlje/ozljede-bolesti/Ozljede-rotatorne-mansete-rehabilitacija-video.aspx>
- [2] M. Matika: Oštećenje rotatorne manžete – konzervativno liječenje i postoperativna rehabilitacija, završni rad, Fakultet zdravstvenih studija, Rijeka, 2020.
- [3] B. D. Chaurasia: Human Anatomy Regional and Applied Dissection and Clinical, Volume 1 Upper limb and Thorax, 4th edition, CBS Publishers & Distributors, New Delhi, 2004.
- [4] P. Keros i M. Pećina: Funkcionalna anatomija lokomotornoga sustava, Naklada Ljevak, Zagreb, 2006.
- [5] <https://www.kenhub.com/en/library/anatomy/scapulothoracic-joint>
- [6] K. Rotim i suradnici: Anatomija, Zdravstveno veleučilište, Zagreb, 2017.
- [7] M. Erceg: Ortopedija: za studente medicine, Medicinski fakultet, Split, 2006.
- [8] J. Hamill, K. M. Knutzen, T.R. Derrick: Biomechanical Basis of Human Movement, 4th edition, Wolters Kluwer Health, Philadelphia, 2015.
- [9] J. Krmpotić-Nemanić i A. Marušić: Anatomija čovjeka, Medicinska naklada, Zagreb, 2004.
- [10] M. Pećina i suradnici: Ortopedija, 3. izmijenjeno i nadopunjeno izdanje, Naklada Ljevak, Zagreb, 2004.
- [11] P. Keros, M. Pećina i M. Ivančić – Košuta: Temelji anatomije čovjeka, Naprijed, Zagreb, 1999.
- [12] Susan J. Hall: Basic Biomechanics, 6th edition, McGraw Hill, New York, 2012.
- [13] <https://www.ncbi.nlm.nih.gov/pmc/articles/PMC3711705/>
- [14] M. Pećina: Sindromi prenaprezanja sustava za kretanje, Globus, Zagreb, 1992.
- [15] https://www.physio-pedia.com/Clinical_Biomechanics_of_Rotator_Cuff_Tears
- [16] M. Uremović, S. Davila i suradnici: Rehabilitacija ozljeda lokomotornog sustava, Medicinska naklada, Zagreb, 2018.
- [17] N. Čičak, H. Klobučar, N. Medančić: Rotator cuff injury / Ozljede rotatorne manšete. Medicina, Vol. 51, No. 1, 2015.
- [18] H. Mokrović, G. Gulan, Z. Jotanović, M. Dragičević: Bolno rame, kratki pregledni članak. Medicina Fluminensis, Vol. 45, No. 4, 2009.

- [19] L. K. Božić Liječenje ruptura rotatorne manžete ramena
- [20] V. Pandey Diagnostic Clinical Tests in Rotator Cuff Tear: Which and Why?, Asian-Pacific Journal of Sports Medicine, Arthroscopy, Rehabilitation and Technology, svibanj, 2021.
- [21] https://www.physio-pedia.com/Infraspinatus_Test
- [22] https://www.physio-pedia.com/Hornblower%27s_Sign
- [23] <https://physicaltherapyweb.com/hornblowers-test-teres-minor/>
- [24] https://www.physio-pedia.com/Belly_Press_Test
- [25] N. B. Jain i sur. Clinical examination of the rotator cuff, PM R, 5(1):45-56, siječanj 2013.
- [26] https://www.physio-pedia.com/Yergasons_Test
- [27] O. Lorbach: Controversies in the therapy of rotator cuff tears. Operative or non operative treatment, open or arthroscopic repair?, Der Orthopäde, 112 – 117, veljača, 2016.
- [28] F. Oliva i suradnici: I.S.Mu.L.T. – Rotator Cuff Tears Guidelines, Muscle, Ligaments, Tendons Journal, 227 – 263, listopad – prosinac, 2016
- [29] <https://www.verywellhealth.com/how-does-physical-therapy-help-a-rotator-cuff-tear-2549768>
- [30] L. A. Rossi i M. Ranalletta: In situ repair of partial – thickness rotator cuff tears: a critical analysis review, Effort Open Reviews, 138 – 144, ožujak 2020.
- [31] https://www.physio-pedia.com/Rotator_Cuff_Tears
- [32] <https://orthoinfo.aaos.org/en/treatment/rotator-cuff-tears-surgical-treatment-options/>
- [33] R. Mihelić i suradnici: Operativna rekonstrukcija rotatorne manšete, Medicina Fluminensis, 280 – 285, 2013.
- [34] O. Nikolaidou, S. Migkou i C. Karampalis: Rehabilitation after Rotator Cuff Repair, Open Orthopaedics Journal, 154 – 162, 2017.
- [35] O. A. van der Meijden i suradnici: Rehabilitation after arthroscopic rotator cuff repair: current concepts review and evidence – based guidelines, International Journal of Sports Physical Therapy, 197 – 218, travanj, 2012.

- [36] T. A. SgROI i M. Cilenti: Rotator cuff repair: post – operative rehabilitation concepts, *Current Reviews in Musculoskeletal Medicine*, 86 – 91, ožujak, 2018.
- [37] I. Jajić, Z. Jajić i suradnici: Fizikalna i rehabilitacijska medicina: osnove i liječenje, Medicinska naklada, Zagreb, 2008.
- [38] Đ. Babić – Naglić i suradnici: Fizikalna i rehabilitacijska medicina, Medicinska naklada, Zagreb, 2013.
- [39] B. Ćurković i suradnici: Fizikalna i rehabilitacijska medicina, Medicinska naklada, Zagreb, 2004.
- [40] https://www.physio-pedia.com/Therapeutic_Ultrasound
- [41] <https://www.drugs.com/cg/cryocuff.html>

Popis slika

Slika 2.1. Zglobovi ramenog obruča.....	4
Slika 2.2.1. Mišići rotatorne manšete.....	7
Slika 3.1. Pokreti u ramenom zglobu.....	9
Slika 4.1. Shematski prikaz akomiona po Biglianiju. Tip I: ravan, tip II: zakrivljeni, tip III: kukasti.....	11
Slika 6.1.1. Empty can test.....	15
Slika 6.1.2. Full can test.....	15
Slika 6.1.3. Test infraspinatusa.....	16
Slika 6.1.4. Patteov test.....	17
Slika 6.1.5. Hornblowerov znak.....	17
Slika 6.1.6. Testovi za m. subscapularis.....	18
Slika 6.1.7. Znak padajuće ruke.....	19
Slika 6.1.8. Speed's test.....	19
Slika 6.1.9. Yergason's test.....	20
Slika 7.1.1. Vanjska rotacija u položaju na boku.....	23
Slika 7.1.2. Ekstenzija nadlaktice u proniranom položaju.....	24
Slika 7.2.1.1. Otvorena operacija.....	25
Slika 7.2.2.1. Mini otvorena tehnika.....	26

Slika 7.2.3.1. Artroskopska tehnika	27
Slika 8.1. Primjer pasivnih vježbi opsega pokreta	29
Slika 8.2. Prikaz aktivno potpomognutih vježbi uz pomoć štapa	30
Slika 8.3. Prikaz izometričkih vježbi za rame.....	30
Slika 8.4. Primjer vježbe otvorenog kinetičkog lanca	31
Slika 8.5. Primjer vježbe zatvorenog kinetičkog lanca.....	32
Slika 8.6. Primjer progresivnog jačanja stražnjih mišića manšete.....	33
Slika 8.7. Primjer pliometrijske vježbe.....	33
Slika 9.1. Primjena interferentnih struja	34
Slika 9.2. Primjena TENS-a na rame	35
Slika 9.3. Terapijski ultrazvuk	36
Slika 9.4. Kriomanšeta za rame	37

Popis tablica

Tablica 1. Mišići ramenog obruča 6

Tablica 2. Pokreti u ramenom zglobu i njihovi agonisti..... 10



**IZJAVA O AUTORSTVU
I
SUGLASNOST ZA JAVNU OBJAVU**

Završni/diplomski rad isključivo je autorsko djelo studenta koji je isti izradio te student odgovara za istinitost, izvornost i ispravnost teksta rada. U radu se ne smiju koristiti dijelovi tuđih radova (knjiga, članaka, doktorskih disertacija, magistarskih radova, izvora s interneta, i drugih izvora) bez navođenja izvora i autora navedenih radova. Svi dijelovi tuđih radova moraju biti pravilno navedeni i citirani. Dijelovi tuđih radova koji nisu pravilno citirani, smatraju se plagijatom, odnosno nezakonitim prisvajanjem tuđeg znanstvenog ili stručnoga rada. Sukladno navedenom studenti su dužni potpisati izjavu o autorstvu rada.

Ja, INES FODREK (ime i prezime) pod punom moralnom, materijalnom i kaznenom odgovornošću, izjavljujem da sam isključivi autor/ica završnog/diplomskog (obrisati nepotrebno) rada pod naslovom REHABILITACIJA NAKON RUPTURE ROTATORNE MANIŠETE (upisati naslov) te da u navedenom radu nisu na nedozvoljeni način (bez pravilnog citiranja) korišteni dijelovi tuđih radova.

Student/ica:
(upisati ime i prezime)

Ines Fodrek
(vlastoručni potpis)

Sukladno Zakonu o znanstvenoj djelatnosti i visokom obrazovanju završne/diplomske radove sveučilišta su dužna trajno objaviti na javnoj internetskoj bazi sveučilišne knjižnice u sastavu sveučilišta te kopirati u javnu internetsku bazu završnih/diplomskih radova Nacionalne i sveučilišne knjižnice. Završni radovi istovrsnih umjetničkih studija koji se realiziraju kroz umjetnička ostvarenja objavljuju se na odgovarajući način.

Ja, INES FODREK (ime i prezime) neopozivo izjavljujem da sam suglasan/na s javnom objavom završnog/diplomskog (obrisati nepotrebno) rada pod naslovom REHABILITACIJA NAKON RUPTURE ROTATORNE MANIŠETE (upisati naslov) čiji sam autor/ica.

Student/ica:
(upisati ime i prezime)

Ines Fodrek
(vlastoručni potpis)